



CÁMARA DE COMERCIO DEL HUILA
CLINICA MEDILASER S.A.

Fecha expedición: 2020/12/14 - 13:32:51 **** Recibo No. S000854119 **** Num. Operación. 90-RUE-20201214-0005

CODIGO DE VERIFICACIÓN NpJHtFwU1R

CERTIFICADO DE EXISTENCIA Y REPRESENTACIÓN LEGAL O DE INSCRIPCIÓN DE DOCUMENTOS.

Con fundamento en las matrículas e inscripciones del Registro Mercantil,

CERTIFICA

NOMBRE, SIGLA, IDENTIFICACIÓN Y DOMICILIO

NOMBRE o RAZÓN SOCIAL: CLINICA MEDILASER S.A.
ORGANIZACIÓN JURÍDICA: SOCIEDAD ANÓNIMA
CATEGORÍA : PERSONA JURÍDICA PRINCIPAL
NIT : 813001952-0
ADMINISTRACIÓN DIAN : NEIVA
DOMICILIO : NEIVA

MATRÍCULA - INSCRIPCIÓN

MATRÍCULA NO : 211974
FECHA DE MATRÍCULA : SEPTIEMBRE 23 DE 2010
ULTIMO AÑO RENOVADO : 2020
FECHA DE RENOVACION DE LA MATRÍCULA : FEBRERO 28 DE 2020
ACTIVO TOTAL : 516,704,605,388.00
GRUPO NIIF : GRUPO II

UBICACIÓN Y DATOS GENERALES

DIRECCIÓN DEL DOMICILIO PRINCIPAL : CARRERA 7 NO. 11-65
BARRIO : EL CENTRO
MUNICIPIO / DOMICILIO: 41001 - NEIVA
TELÉFONO COMERCIAL 1 : 8724100
TELÉFONO COMERCIAL 2 : NO REPORTÓ
TELÉFONO COMERCIAL 3 : 3174030022
CORREO ELECTRÓNICO No. 1 : notificacionjudicial.medilaser@hotmail.com

DIRECCIÓN PARA NOTIFICACIÓN JUDICIAL : CARRERA 7 NO. 11-65
MUNICIPIO : 41001 - NEIVA
BARRIO : EL CENTRO
TELÉFONO 1 : 8724100
TELÉFONO 3 : 3174030022
CORREO ELECTRÓNICO : notificacionjudicial.medilaser@hotmail.com

NOTIFICACIONES A TRAVÉS DE CORREO ELECTRÓNICO

De acuerdo con lo establecido en el artículo 67 del Código de Procedimiento Administrativo y de lo Contencioso Administrativo, **SI AUTORIZO** para que me notifiquen personalmente a través del correo electrónico de notificación : notificacionjudicial.medilaser@hotmail.com

CERTIFICA - ACTIVIDAD ECONÓMICA

ACTIVIDAD PRINCIPAL : Q8610 - ACTIVIDADES DE HOSPITALES Y CLINICAS, CON INTERNACION

CERTIFICA - AFILIACIÓN

EL COMERCIANTE ES UN AFILIADO DE ACUERDO CON LOS TÉRMINOS ESTABLECIDOS EN EL ARTÍCULO 12 DE LA



Cámara de Comercio del Huila

**CÁMARA DE COMERCIO DEL HUILA
CLINICA MEDILASER S.A.**

Fecha expedición: 2020/12/14 - 13:32:51 **** Recibo No. SC00854119 **** Num. Operación. 90-RUE-20201214-0005

CODIGO DE VERIFICACIÓN NpJHfWu1R

LEY 1727 DE 2014.

CERTIFICA - CONSTITUCIÓN

POR DOCUMENTO PRIVADO DEL 15 DE ABRIL DE 1997 DE EL REPRESENTANTE LEGAL, REGISTRADO EN ESTA CÁMARA DE COMERCIO BAJO EL NÚMERO 28168 DEL LIBRO IX DEL REGISTRO MERCANTIL EL 23 DE SEPTIEMBRE DE 2010, SE INSCRIBE : LA CONSTITUCIÓN DE PERSONA JURIDICA DENOMINADA CENTRO DE UROLOGIA EMPRESA UNIPERSONAL.

CERTIFICA - CAMBIOS DE DOMICILIO

POR ESCRITURA PUBLICA NÚMERO 1705 DEL 31 DE AGOSTO DE 2010 DE LA NOTARIA CUARTA DE NEIVA, REGISTRADO EN ESTA CÁMARA DE COMERCIO BAJO EL NÚMERO 28167 DEL LIBRO IX DEL REGISTRO MERCANTIL EL 23 DE SEPTIEMBRE DE 2010, SE INSCRIBE EL CAMBIO DE DOMICILIO DE : BÓGOTA A LA CIUDAD DE NEIVA

CERTIFICA - RELACION DE NOMBRES QUE HA TENIDO

QUE LA PERSONA JURÍDICA HA TENIDO LOS SIGUIENTES NOMBRES O RAZONES SOCIALES

- 1) CENTRO DE UROLOGIA EMPRESA UNIPERSONAL
 - 2) CLINICA DE UROLOGIA Y/O CLINICA DE UROLOGIA JAIME NAVARRO LTDA.
 - 3) CLINICA DE UROLOGIA LTDA.
 - 4) CLINICA DE ESPECIALISTAS MEDILASER LTDA. Y/O CLINICA DE UROLOGIA LTDA.
 - 5) CLINICA MEDILASER LTDA. Y/O CLINICA DE UROLOGIA LTDA.
- Actual.) CLINICA MEDILASER S.A.

CERTIFICA - CAMBIOS DE NOMBRE O RAZON SOCIAL

POR ESCRITURA PUBLICA NÚMERO 196 DEL 29 DE ENERO DE 1999 SUSCRITO POR NOTARIA TERCERA DE NEIVA, REGISTRADO EN ESTA CÁMARA DE COMERCIO BAJO EL NÚMERO 28169 DEL LIBRO IX DEL REGISTRO MERCANTIL EL 23 DE SEPTIEMBRE DE 2010, LA PERSONA JURIDICA CAMBIO SU NOMBRE DE CENTRO DE UROLOGIA EMPRESA UNIPERSONAL POR CLINICA DE UROLOGIA Y/O CLINICA DE UROLOGIA JAIME NAVARRO LTDA.

POR ESCRITURA PUBLICA NÚMERO 785 DEL 29 DE MARZO DE 1999 SUSCRITO POR NOTARIA TERCERA DE NEIVA, REGISTRADO EN ESTA CÁMARA DE COMERCIO BAJO EL NÚMERO 28170 DEL LIBRO IX DEL REGISTRO MERCANTIL EL 23 DE SEPTIEMBRE DE 2010, LA PERSONA JURIDICA CAMBIO SU NOMBRE DE CLINICA DE UROLOGIA Y/O CLINICA DE UROLOGIA JAIME NAVARRO LTDA. POR CLINICA DE UROLOGIA LTDA.

POR ESCRITURA PUBLICA NÚMERO 3028 DEL 03 DE NOVIEMBRE DE 1999 SUSCRITO POR NOTARIA TERCERA DE NEIVA, REGISTRADO EN ESTA CÁMARA DE COMERCIO BAJO EL NÚMERO 28171 DEL LIBRO IX DEL REGISTRO MERCANTIL EL 23 DE SEPTIEMBRE DE 2010, LA PERSONA JURIDICA CAMBIO SU NOMBRE DE CLINICA DE UROLOGIA LTDA. POR CLINICA DE ESPECIALISTAS MEDILASER LTDA. Y/O CLINICA DE UROLOGIA LTDA.

POR ESCRITURA PUBLICA NÚMERO 2441 DEL 28 DE SEPTIEMBRE DE 2000 SUSCRITO POR NOTARIA TERCERA DE NEIVA, REGISTRADO EN ESTA CÁMARA DE COMERCIO BAJO EL NÚMERO 28173 DEL LIBRO IX DEL REGISTRO MERCANTIL EL 23 DE SEPTIEMBRE DE 2010, LA PERSONA JURIDICA CAMBIO SU NOMBRE DE CLINICA DE ESPECIALISTAS MEDILASER LTDA. Y/O CLINICA DE UROLOGIA LTDA. POR CLINICA MEDILASER LTDA. Y/O CLINICA DE UROLOGIA LTDA.

POR ESCRITURA PUBLICA NÚMERO 397 DEL 21 DE FEBRERO DE 2007 SUSCRITO POR NOTARIA 39 DE BOGOTA, REGISTRADO EN ESTA CÁMARA DE COMERCIO BAJO EL NÚMERO 28176 DEL LIBRO IX DEL REGISTRO MERCANTIL EL 23 DE SEPTIEMBRE DE 2010, LA PERSONA JURIDICA CAMBIO SU NOMBRE DE CLINICA MEDILASER LTDA. Y/O CLINICA DE UROLOGIA LTDA. POR CLINICA MEDILASER S.A.

CERTIFICA - TRANSFORMACIONES / CONVERSIONES



Cámara de Comercio
del Huila

**CÁMARA DE COMERCIO DEL HUILA
CLINICA MEDILASER S.A.**

Fecha expedición: 2020/12/14 - 13:32:51 **** Recibo No. S000854119 **** Num. Operación. 90-RUE-20201214-0005

CODIGO DE VERIFICACIÓN NpJHfWu1R

POR ESCRITURA PUBLICA NÚMERO 196 DEL 29 DE ENERO DE 1999 DE LA NOTARIA TERCERA DE NEIVA, REGISTRADO EN ESTA CÁMARA DE COMERCIO BAJO EL NÚMERO 28169 DEL LIBRO IX DEL REGISTRO MERCANTIL EL 23 DE SEPTIEMBRE DE 2010, SE INSCRIBE LA TRANSFORMACION : TRANSFORMACION DE EMPRESA UNIPERSONAL A SOCIEDAD LIMITADA

POR ESCRITURA PUBLICA NÚMERO 397 DEL 21 DE FEBRERO DE 2007 DE LA NOTARIA 39 DE BOGOTA, REGISTRADO EN ESTA CÁMARA DE COMERCIO BAJO EL NÚMERO 28176 DEL LIBRO IX DEL REGISTRO MERCANTIL EL 23 DE SEPTIEMBRE DE 2010, SE INSCRIBE LA TRANSFORMACION : TRANSFORMACION DE SOCIEDAD LIMITADA A SOCIEDAD ANONIMA

CERTIFICA - REFORMAS

DOCUMENTO	FECHA	PROCEDENCIA DOCUMENTO	INSCRIPCION	FECHA
EP-1705	20100831	NOTARIA CUARTA	RM09-28167	20100923
EP-196	19990129	NOTARIA TERCERA	NEIVA	20100923
EP-785	19990329	NOTARIA TERCERA	NEIVA	20100923
EP-3028	19991103	NOTARIA TERCERA	NEIVA	20100923
EP-407	20000301	NOTARIA TERCERA	NEIVA	20100923
EP-2441	20000928	NOTARIA TERCERA	NEIVA	20100923
EP-359	20010219	NOTARIA TERCERA	NEIVA	20100923
EP-3705	20061229	NOTARIA TERCERA	NEIVA	20100923
EP-397	20070221	NOTARIA 39	BOGOTA	20100923
EP-1547	20080825	NOTARIA CUARTA	NEIVA	20100923
CE-	20101119	REVISOR FISCAL	NEIVA	20101119
EP-1224	20130627	NOTARIA CUARTA	NEIVA	20130702
CE-	20141009	REVISOR FISCAL	NEIVA	20141020
EP-3458	20171110	NOTARIA CUARTA DEL CIRCULO DE NEIVA	NEIVA	20171115

CERTIFICA

ESTA PERSONA JURIDICA FUE CONSTITUIDA MEDIANTE DOCUMENTO PRIVADO DE 15 DE ABRIL DE 1997, E INSCRITA INICIALMENTE EN ESTA CAMARA DE COMERCIO EL DIA 17 DE ABRIL DE 1997, BAJO EL NO. 10385 DEL LIBRO IX.

IGUALMENTE ES DE RESALTAR QUE ESTA PERSONA JURIDICA CAMBIO SU DOMICILIO MEDIANTE ESCRITURA PUBLICA NO. 3705 DE FECHA 29 DE DICIEMBRE DE 2006, DE LA NOTARIA TERCERA DE NEIVA, INSCRITA EL 10 DE ENERO DE 2007 BAJO EL NUMERO 22354 DEL LIBRO IX, MEDIANTE LA CUAL SE REGISTRO CAMBIO DE DOMICILIO DE LA CIUDAD DE NEIVA A BOGOTA D.C.

POSTERIORMENTE, MEDIANTE ESCRITURA PUBLICA NO. 1705 DE 31 DE AGOSTO DE 2010 DE LA NOTARIA CUARTA DE NEIVA, E INSCRITA EN ESTA CAMARA DE COMERCIO EL 23 DE SEPTIEMBRE DE 2010 BAJO EL NUMERO 28167 DEL LIBRO IX CAMBIO NUEVAMENTE SU DOMICILIO DE BOGOTA A NEIVA.

CERTIFICA - VIGENCIA

QUE LA DURACIÓN DE LA PERSONA JURÍDICA (VIGENCIA) ES HASTA EL 15 DE ABRIL DE 2027

CERTIFICA - OBJETO SOCIAL

OBJETO SOCIAL: LA SOCIEDAD TENDRA OBJETO PRINCIPAL LAS SIGUIENTES ACTIVIDADES: A) PRESTACION DIRECTA E INDIRECTA DE SERVICIOS ASISTENCIALES DE SALUD DE TODO NIVEL, QUE VAN DESDE LA CONSULTA, DIAGNÓSTICO, TRATAMIENTO MEDICO Y QUIRURGICO EN TODAS LAS ESPECIALIDADES MEDICAS EN GENERAL; B) CONTRATACION CON ENTIDADES E INSTITUCIONES DEL SISTEMA GENERAL DE SEGURIDAD SOCIAL EN TODOS SUS NIVELES Y CAMPOS, TANTO PUBLICAS COMO PRIVADAS, FRENTE A LOS SERVICIOS QUE OPRECE. C) CONSTRUIR, EDIFICAR, REMODELAR Y AMPLIAR OBRAS CIVILES Y ELECTRICAS DE TODA NATURALEZA. D) REALIZAR CONSULTORIA EN LAS DIFERENTES AREAS ASISTENCIALES DE SALUD QUE MANEJA, ASI COMO EN LAS RELACIONADAS CON LA CONSTRUCCION, DISEÑO Y REMODELACION DE OBRAS CIVILES Y ELECTRICAS. E) LA



Cámara de Comercio
del Huila

**CÁMARA DE COMERCIO DEL HUILA
CLINICA MEDILASER S.A.**

Fecha expedición: 2020/12/14 - 13:32:52 **** Recibo No. 5000654119 **** Num. Operación. 90-RUE-20201214-0005

CODIGO DE VERIFICACIÓN NpJHfWU1R

PRODUCCION, VENTA, PERMUTA, Y COMERCIALIZACION EN GENERAL DE TODA CLASE DE BIENES MUEBLES OFRECIDOS AL PUBLICO, RELACIONADOS O NO CON LA ACTIVIDAD ASISTENCIAL DE SALUD O CONSTRUCTIVA, ASI COMO TAMBIEN LA ADQUISICION DE BIENES INMUEBLES, SU ADMINISTRACION Y ENAJENACION O TRASLACION DE DOMINIO A CUALQUIER TITULO ONEROSO. F) PRODUCIR, IMPORTAR O EXPORTAR DIRECTAMENTE O POR INTERPUESTA PERSONA TODA CLASE DE BIENES MUEBLES, INCLUIDOS INSTRUMENTAL Y EQUIPOS MEDICOS QUIRURGICOS, ASI COMO TODAS CLASE DE MEDICAMENTOS E INSUMOS; G) LA COMERCIALIZACION DE CURSOS MEDICOS, DIRECTA O INDIRECTAMENTE, USANDO PARA ELLO MEDIOS MECANICOS O ELECTRONICOS, SEMINARIOS O CONFERENCIAS Y EN GENERAL TODA CLASE DE INSTRUMENTOS Y ACTIVIDADES QUE EN CAMPO CIENTIFICO DE LA MEDICINA PUEDA DESARROLLARSE. H) LA PRODUCCION DE AIRE MEDICINAL EN SITIO POR COMPRESOR. EN DESARROLLO DEL OBJETO DESCRITO EN EL PARRAFO ANTERIOR, LA SOCIEDAD PODRA REALIZAR LOS SIGUIENTES ACTOS Y OPERACIONES: 1) ADQUIRIR, ENAJENAR, GRAVAR, ADMINISTRAR, TOMAR Y DAR EN ARRENDAMIENTO TODA CLASE DE BIENES. 2) INTERVENIR ANTE TERCEROS O ANTE LOS MISMOS SOCIOS, COMO ACREEDORES O COMO DEUDORES, EN TODA CLASE DE OPERACIONES DE CREDITO, RECIBIENDO LAS GARANTIAS DEL CASO, CUANDO HAYA LUGAR A ELLAS. 3) CELEBRAR CON ESTABLECIMIENTOS DE CREDITO O COMPAÑIAS ASEGURADORAS TODAS LAS OPERACIONES DE CREDITO Y SEGUROS QUE SE RELACIONEN CON LOS NEGOCIOS Y BIENES SOCIALES. 4) TOMAR O DAR DINERO EN CALIDAD DE MUTUO CON O SIN INTERESES, GIRAR, ENDOSAR, ADQUIRIR, ACEPTAR, COBRAR, PROTESTAR, INVERTIR, PAGAR TITULOS VALORES O CUALQUIER OTRO EFECTO DE COMERCIO, OTORGAR Y RECIBIR GARANTIAS; 5) FORMAR PARTE DE OTRAS SOCIEDADES QUE SE PROPONGAN ACTIVIDADES SEMEJANTES, COMPLEMENTARIAS O ACCESORIAS DE LA EMPRESA SOCIAL O QUE SEAN DE CONVENIENCIA GENERAL PARA LOS ASOCIADOS O ABSORBER TALES EMPRESAS; 6) TRANSIGIR, DESISTIR Y APELAR LAS DECISIONES DE ARBITROS EN LAS CUESTIONES EN QUE TENGAN INTERES FRENTE A TERCEROS O A LOS ASOCIADOS MISMOS O A SUS ADMINISTRADORES O TRABAJADORES; 7) TRANSFORMARSE EN OTRO TIPO DE SOCIEDAD O FUSIONARSE CON OTRA U OTRAS SOCIEDADES; 8) OBTENER DERECHOS DE PROPIEDAD SOBRE MARCAS, DIBUJOS, INSIGNIAS, PATENTES Y PRIVILEGIOS, ACEPTARLOS CEDERLOS A CUALQUIER TITULO; 9) CELEBRAR Y EJECUTAR, EN GENERAL, TODOS LOS ACTOS O CONTRATOS PREPARATORIOS, COMPLEMENTARIOS O ACCESORIOS DE TODOS LOS ANTERIORES Y TODOS LOS DEMAS ACTOS O CONTRATOS, CONEXOS O COMPLEMENTARIOS QUE SE RELACIONEN CON EL OBJETO SOCIAL, LA EXISTENCIA Y EL FUNCIONAMIENTO DE LA SOCIEDAD Y SEAN DE CONDICIONES MERCANTILES LICITAS.

CERTIFICA - CAPITAL

TIPO DE CAPITAL	VALOR	ACCIONES	VALOR NOMINAL
CAPITAL AUTORIZADO	10.000.000.000,00	1.000.000,00	10.000,00
CAPITAL SUSCRITO	8.392.800.000,00	839.280,00	10.000,00
CAPITAL PAGADO	8.392.800.000,00	839.280,00	10.000,00

CERTIFICA

JUNTA DIRECTIVA - PRINCIPALES

POR ACTA NÚMERO 90 DEL 15 DE JULIO DE 2015 DE ASAMBLEA GENERAL DE ACCIONISTAS, REGISTRADO EN ESTA CÁMARA DE COMERCIO BAJO EL NÚMERO 41898 DEL LIBRO IX DEL REGISTRO MERCANTIL EL 24 DE JULIO DE 2015, FUERON NOMBRADOS :

CARGO	NOMBRE	IDENTIFICACION
MIEMBRO PRINCIPAL JUNTA DIRECTIVA	NAVARRO PARRA JAIME ANTONIO	CC 12,120,798

POR ACTA NÚMERO 90 DEL 15 DE JULIO DE 2015 DE ASAMBLEA GENERAL DE ACCIONISTAS, REGISTRADO EN ESTA CÁMARA DE COMERCIO BAJO EL NÚMERO 41898 DEL LIBRO IX DEL REGISTRO MERCANTIL EL 24 DE JULIO DE 2015, FUERON NOMBRADOS :

CARGO	NOMBRE	IDENTIFICACION
MIEMBRO PRINCIPAL JUNTA DIRECTIVA	FRIETO MARIBEL	CC 55,178,188



CÁMARA DE COMERCIO DEL HUILA
CLINICA MEDILASER S.A.
Fecha expedición: 2020/12/14 - 13:32:52 **** Recibo No. 5000854119 **** Num. Operación. 90-RUE-20201214-0005

CODIGO DE VERIFICACIÓN NpJHfWU1R

POR ACTA NÚMERO 90 DEL 15 DE JULIO DE 2015 DE ASAMBLEA GENERAL DE ACCIONISTAS, REGISTRADO EN ESTA CÁMARA DE COMERCIO BAJO EL NÚMERO 41898 DEL LIBRO IX DEL REGISTRO MERCANTIL EL 24 DE JULIO DE 2015, FUERON NOMBRADOS :

CARGO	NOMBRE	IDENTIFICACION
MIEMBRO PRINCIPAL JUNTA DIRECTIVA	GONZALEZ CLAVIJO DORIS YANETH	CC 51,749,678

CERTIFICA

JUNTA DIRECTIVA - SUPLENTES

POR ACTA NÚMERO 90 DEL 15 DE JULIO DE 2015 DE ASAMBLEA GENERAL DE ACCIONISTAS, REGISTRADO EN ESTA CÁMARA DE COMERCIO BAJO EL NÚMERO 41898 DEL LIBRO IX DEL REGISTRO MERCANTIL EL 24 DE JULIO DE 2015, FUERON NOMBRADOS :

CARGO	NOMBRE	IDENTIFICACION
MIEMBRO SUPLENTE JUNTA DIRECTIVA	VANEGAS CASADIEGO JAVIER ANDRES	CC 7,708,440

POR ACTA NÚMERO 134 DEL 25 DE JULIO DE 2017 DE ASAMBLEA GRAL. EXTRAORD. DE ACCIONISTAS, REGISTRADO EN ESTA CÁMARA DE COMERCIO BAJO EL NÚMERO 48595 DEL LIBRO IX DEL REGISTRO MERCANTIL EL 14 DE AGOSTO DE 2017, FUERON NOMBRADOS :

CARGO	NOMBRE	IDENTIFICACION
MIEMBRO SUPLENTE JUNTA DIRECTIVA	SUAZA VALLEJO MARIO ANDRES	CC 7,723,714

POR ACTA NÚMERO 123 DEL 20 DE FEBRERO DE 2017 DE ASAMBLEA EXTRAORDINARIA ACCIONISTAS, REGISTRADO EN ESTA CÁMARA DE COMERCIO BAJO EL NÚMERO 47452 DEL LIBRO IX DEL REGISTRO MERCANTIL EL 30 DE MARZO DE 2017, FUERON NOMBRADOS :

CARGO	NOMBRE	IDENTIFICACION
MIEMBRO SUPLENTE JUNTA DIRECTIVA	CRUZ VEGA URIEL	CC 93,409,150

CERTIFICA

REPRESENTANTES LEGALES - PRINCIPALES

POR ACTA NÚMERO 155 DEL 26 DE FEBRERO DE 2016 DE LA JUNTA DIRECTIVA, REGISTRADO EN ESTA CÁMARA DE COMERCIO BAJO EL NÚMERO 43905 DEL LIBRO IX DEL REGISTRO MERCANTIL EL 03 DE MARZO DE 2016, FUERON NOMBRADOS :

CARGO	NOMBRE	IDENTIFICACION
REPRESENTANTE LEGAL	SUAREZ ANDRADE MARIA CAROLINA	CC 36,305,150

CERTIFICA

REPRESENTANTES LEGALES SUPLENTES

POR ACTA NÚMERO 155 DEL 26 DE FEBRERO DE 2016 DE LA JUNTA DIRECTIVA, REGISTRADO EN ESTA CÁMARA DE COMERCIO BAJO EL NÚMERO 43905 DEL LIBRO IX DEL REGISTRO MERCANTIL EL 03 DE MARZO DE 2016, FUERON NOMBRADOS :

CARGO	NOMBRE	IDENTIFICACION
-------	--------	----------------



Cámara de Comercio
del Huila

**CÁMARA DE COMERCIO DEL HUILA
CLINICA MEDILASER S.A.**

Fecha expedición: 2020/12/14 - 13:32:52 **** Recibo No. 5000854119 **** Num. Operación. 90-RJE-20201214-0005

CODIGO DE VERIFICACIÓN NpJHfWU1R

SUPLENTE DE REPRESENTANTE
LEGAL

MEDINA BAHAMON CESAR AUGUSTO

CC 7,722,363

CERTIFICA - FACULTADES Y LIMITACIONES

ORGANOS DE ADMINISTRACION: LA SOCIEDAD TENDRA LOS SIGUIENTES ORGANOS DE ADMINISTRACION, DIRECCION, REPRESENTACION Y FISCALIZACION. 1) LA ASAMBLEA GENERAL DE ACCIONISTAS. 2) LA JUNTA DIRECTIVA; 3) EL REPRESENTANTE LEGAL; 4) REVISOR FISCAL.

DE LA REPRESENTACION LEGAL: LA SOCIEDAD TENDRA UN REPRESENTANTE LEGAL QUIEN ESTARA A CARGO DE REPRESENTAR A LA SOCIEDAD EN TODOS LOS ACTOS QUE EFECTUE Y CONSTITUIR MANDATARIOS ESPECIALES QUE LLEVEN LA REPRESENTACION DE LA SOCIEDAD EN DETERMINADOS CASOS, CUANDO ELLO SE CONSIDERE CONVENIENTE O NECESARIO. EN SUS FALTAS ABSOLUTAS, TEMPORALES O ACCIDENTALES, EL REPRESENTANTE LEGAL SERA REEMPLAZADO POR EL REPRESENTANTE LEGAL SUPLENTE, QUIEN ACTUARA CON LAS MISMAS FACULTADES QUE AQUEL.

FUNCIONES Y ATRIBUCIONES DEL REPRESENTANTE LEGAL: EN EL DESEMPEÑO DE SUS FUNCIONES LOS REPRESENTANTES LEGALES PODRAN POR SI SOLOS Y CON PLENOS PODERES EJERCER LAS FUNCIONES Y ATRIBUCIONES CONTEMPLADOS EN LOS ARTICULO 99 Y 196 DEL CODIGO DE COMERCIO Y EN ESPECIAL LOS SIGUIENTES: A) REPRESENTAR A LA SOCIEDAD JUDICIAL O EXTRAJUDICIALMENTE ANTE LOS ASOCIADOS, ANTE TERCEROS, Y ANTE TODA CLASE DE AUTORIDADES JUDICIALES Y ADMINISTRATIVAS, FUNCIONARIOS, PERSONAS JURIDICAS O NATURALES, ETC. B) EJECUTAR LOS ACUERDOS Y RESOLUCIONES DE LA ASAMBLEA GENERAL DE ACCIONISTAS Y DE LA JUNTA DIRECTIVA. C) EJECUTAR LOS ACTOS Y CELEBRAR LOS CONTRATOS QUE TIENDAN A LLENAR LOS FINES DE LA SOCIEDAD Y EL OBJETO SOCIAL. EN EJERCICIO DE ESTA FACULTA PODRA; TRANSIGIR, COMPROMETER, CONCILIAR, DESISTIR, RECIBIR E INTERPONER ACCIONES Y RECURSO DE CUALQUIER GENERO DE TODOS LOS NEGOCIOS O ASUNTOS DE CUALQUIER INDOLE QUE TENGA PENDIENTE LA SOCIEDAD; CONTRAER OBLIGACIONES CON GARANTIA PERSONAL, PRENDARIA E HIPOTECARIA, DAR O RECIBIR DINERO EN MUTUO, HACER DEPOSITOS BANCARIOS, CELEBRAR EL CONTRATO COMERCIAL DE CAMBIO EN TODAS SUS MANIFESTACIONES; FIRMAR TODA CLASE DE TITULOS VALORES Y NEGOCIAR ESTA CLASE DE INSTRUMENTOS, FIRMARLOS ACEPTARLOS, PROTESTARLOS, ENDOSARLOS, PAGARLOS, DESCARGARLOS, TENERLOS O CANCELARLOS; COMPARECER EN JUICIOS EN QUE SE DISCUTE EL DOMINIO DE LOS BIENES SOCIALES DE CUALQUIER CLASE; FORMAR NUEVAS SOCIEDADES O ENTRAR A FORMAR PARTE DE OTRAS YA EXISTENTES. D) CONSTITUIR LOS APODERADOS JUDICIALES Y EXTRAJUDICIALES QUE JUZGUE NECESARIOS PARA LA ADECUADA REPRESENTACION DE LA SOCIEDAD DELEGANDOLES LAS FACULTADES QUE ESTIME CONVENIENTE, DE AQUELLAS QUE EL MISMO GOZA. E) PRESENTAR A LA JUNTA DIRECTIVA EN FORMA ANUAL, UN INFORME DEL DESARROLLO DEL OBJETO SOCIAL ACOMPAÑADO DE ANEXOS FINANCIEROS Y COMERCIALES. F) PRESENTAR EN ASOCIO CON LA JUNTA DIRECTIVA LOS INFORMES Y DOCUMENTOS DE QUE TRATA EL CODIGO DEL COMERCIO. G) DESIGNAR, PROMOVER Y REMOVER EL PERSONAL DE LA SOCIEDAD SIEMPRE Y CUANDO ELLA NO DEPENDA DE OTRO ORGANOS SOCIAL Y SEÑALAR EL GENERO DE SUS LABORES, REMUNERACIONES, ETC., Y HACER LOS DESPIDOS DE CASO. H) CONVOCAR A LA JUNTA DIRECTIVA. I) DELEGAR DETERMINADAS FUNCIONES PROPIAS DE SU CARGO DENTRO DE LOS LÍMITES SEÑALADOS EN ESTOS ESTATUTOS. J) CUIDAR LA RECAUDACION E INVERSION DE LOS FONDOS DE LA EMPRESA. K) VELAR PORQUE CUMPLA ESTRICTAMENTE SUS DEBERES Y PONER EN CONOCIMIENTO DE LA ASAMBLEA DE ACCIONISTAS O JUNTA DIRECTIVA LAS IRREGULARIDADES O FALTAS GRAVES QUE OCURRAN SOBRE ESTE PARTICULAR. L) TODAS LA DEMAS FUNCIONES NO ATRIBUIDAS A LA JUNTA DIRECTIVA U OTRO ORGANOS SOCIAL QUE TENGAN RELACION CON LA DIRECCION DE LA EMPRESA SOCIAL, Y TODAS LAS DEMAS QUE LE DELEGUE LA LEY, LA ASAMBLEA GENERAL Y LA JUNTA DIRECTIVA. PARAGRAFO. EL REPRESENTANTE LEGAL REQUIERE AUTORIZACION PREVIA DE LA JUNTA DIRECTIVA PARA LA REALIZACION DE CUALQUIER ACTO QUE TENGA UNA CUANTIA SUPERIOR A DOS MIL (2000) SALARIOS MINIMOS MENSUALES LEGALES VIGENTES, Y DE LA ASAMBLEA GENERAL CUANDO LA CUANTIA DEL ACTO SEA SUPERIOR A 5.000 SALARIO MINIMOS MENSUALES LEGALES VIGENTES.

DE LA JUNTA DIRECTIVA: LA JUNTA DIRECTIVA ES UN CUERPO COLEGIADO INTEGRADO POR TRES (3) MIEMBROS PRINCIPALES Y TRES (3) SUPLENTES PERSONALES ELEGIDOS POR LA ASAMBLEA DE ACCIONISTAS APLICANDO EL SISTEMA DEL CUOCIENTE ELECTORAL. LOS MIEMBROS DE LA JUNTA DIRECTIVA PODRAN SER ACCIONISTAS O TERCEROS AJENOS A LA SOCIEDAD. LOS DIRECTIVOS SUPLENTES REEMPLAZARAN A LOS PRINCIPALES EN SUS FALTAS ABSOLUTAS O TEMPORALES Y PUEDEN SER LLAMADOS A LAS DELIBERACIONES DE LA JUNTA, A UN EN



Cámara de Comercio
del Huila

**CÁMARA DE COMERCIO DEL HUILA
CLINICA MEDILASER S.A.**

Fecha expedición: 2020/12/14 - 13:32:52 **** Recibo No. S000854119 **** Num. Operación. 90-RUE-20201214-0005

CODIGO DE VERIFICACIÓN NpJHIFwU1R

LOS CASOS EN QUE NO LES CORRESPONDA ASISTIR Y EN TAL EVENTO TENDRAN ÚNICAMENTE VOZ. FUNCIONES DE LA JUNTA DIRECTIVA:

SON FUNCIONES DE LA JUNTA DIRECTIVA: A) EJECUTAR Y REGLAMENTAR LAS POLÍTICAS TRAZADAS POR LA ASAMBLEA DE ACCIONISTAS. B) DESIGNAR A LOS REPRESENTANTES LEGALES DE LA SOCIEDAD Y SEÑALARLES SU REMUNERACIÓN. C) CONVOCAR A LA ASAMBLEA GENERAL DE ACCIONISTAS A REUNIONES ORDINARIAS Y EXTRAORDINARIAS A TRAVÉS DEL PRESIDENTE DE LA JUNTA DIRECTIVA D) ELEGIR AL PRESIDENTE Y SECRETARIO DE LA JUNTA DIRECTIVA. E) RENDIR A LA ASAMBLEA GENERAL DE ACCIONISTAS A TRAVÉS DE LOS REPRESENTANTES LEGALES, UN INFORME SOBRE LA GESTIÓN SOCIAL EN EL AÑO INMEDIATAMENTE ANTERIOR Y TODOS LOS DEMÁS INFORMES QUE LA ASAMBLEA DEMANDE. F) ORDENAR LAS ACCIONES QUE DEBAN ENTABLARSE CONTRA LOS REPRESENTANTES LEGALES Y DEMÁS FUNCIONARIOS DE LA SOCIEDAD. G) APROBAR LA EMISIÓN Y COLOCACIÓN DE ACCIONES Y SU REGLAMENTO. H) SERVIR DE ÓRGANO CONSULTOR A LA REPRESENTACIÓN LEGAL. I) APROBAR LA APERTURA DE AGENCIAS O SURCUSALES, DENTRO O FUERA DEL PAÍS. J) AUTORIZAR AL REPRESENTANTE LEGAL CON EL VOTO UNÁNIME DE SUS MIEMBROS A ENAJENAR, ADQUIRIR, MUDAR, GRAVAR, LIMITAR EN CUALQUIER FORMA Y CUALQUIER TÍTULO LOS BIENES MUEBLES E INMUEBLES DE LA SOCIEDAD EJERCER TODAS LAS DEMÁS FUNCIONES ATRIBUCIONES DE CARÁCTER ADMINISTRATIVO QUE NO ESTEN ASIGNADAS A LA REPRESENTACIÓN LEGAL. K) CUIDAR EL ESTRICTO CUMPLIMIENTO DE TODAS LAS DISPOSICIONES CONSIGNADAS EN LOS ESTATUTOS, EN LA LEY Y DE LAS QUE ELLA MISMA DICTE PARA EL BUEN FUNCIONAMIENTO DE LA SOCIEDAD. L) ADMITIR EL INGRESO DE TERCEROS COMO ACCIONISTAS, CON EL VOTO UNÁNIME DE SUS MIEMBROS. M) AUTORIZAR CON EL VOTO UNÁNIME DE SUS MIEMBROS LA ENAJENACIÓN O ADQUISICIÓN DE MARCAS, NOMBRES COMERCIALES, LEMAS O ENSEÑAS PARA O DE LA SOCIEDAD. N) AUTORIZAR EXPRESAMENTE CON LA DECISIÓN DE LA MAYORÍA DE SUS MIEMBROS AL REPRESENTANTE LEGAL DE LA SOCIEDAD A TOMAR DINERO A TÍTULO DE MUTUO Y PARA CUALQUIER ACTO O CONTRATO DE CUANTÍA SUPERIOR A DOS MIL (2000) SALARIOS MÍNIMOS LEGALES MENSUALES VIGENTES O) DESIGNAR AL REPRESENTANTE LEGAL PRINCIPAL Y SUPLENTE Y DEFINIR SU FORMA DE VINCULACION. PARÁGRAFO: LAS DECISIONES TOMADAS POR LA JUNTA DIRECTIVA EN EJERCICIO DE SUS FUNCIONES DEBERÁN CONTAR CON EL VOTO DE LA MAYORÍA DE SUS MIEMBROS.

FUNCIONES DEL REVISOR FISCAL: EL REVISOR FISCAL TENDRA LAS SIGUIENTES FUNCIONES Y ATRIBUCIONES: A. VERIFICAR QUE SE CUMPLAN A CABALIDAD LAS ORDENES E INSTRUCCIONES IMPARTIDAS POR LA ASAMBLEA GENERAL DE ACCIONISTAS Y LA JUNTA DIRECTIVA. B. EXAMINAR Y EMITIR CONCEPTO SOBRE LOS ESTADOS FINANCIEROS, ACTAS Y LIBROS DE CONTABILIDAD, LA CORRESPONDENCIA, EL ARCHIVO DE LA SOCIEDAD Y VELAR PORQUE LA CONTABILIDAD Y TODOS LOS DEMAS ACTOS DE LA SOCIEDAD SE AJUSTEN A LAS PRESCRIPCIONES LEGALES. C. AUTORIZAR CON SU FIRMA LOS BALANCES DE LA SOCIEDAD. D. INFORMAR A LA REPRESENTACION LEGAL, A LA JUNTA DIRECTIVA Y A LA ASAMBLEA DE ACCIONISTAS SOBRE TODAS LAS IRREGULARIDADES QUE OBSERVE EN DESARROLLO DE LAS OPERACIONES SOCIALES. E. CONVOCAR A LA ASAMBLEA DE ACCIONISTAS O A LA JUNTA DIRECTIVA A REUNIONES ORDINARIAS O EXTRAORDINARIAS CUANDO LO JUZGUE CONVENIENTE. F. RENDIR A LA ASAMBLEA DE ACCIONISTAS UN INFORME SOBRE LA GESTION DE LA SOCIEDAD, ASI COMO SU MARCHA, SEGUN SU APRECIACION Y TODOS LOS DEMAS INFORMES QUE SE LE SOLICITE O ESTIME CONVENIENTE. G. RENDIR A LA ASAMBLEA DE ACCIONISTAS UN INFORME SOBRE LA GESTION DE LA SOCIEDAD, ASI COMO SU MARCHA, SEGUN SU APRECIACION Y TODOS LOS DEMAS INFORMES QUE SE LE SOLICITE O ESTIME CONVENIENTE. H. COLABORAR CON LAS ENTIDADES GUBERNAMENTALES QUE EJERZAN INSPECCION Y VIGILANCIA DE LA COMPAÑIA Y RENDIRLES LOS INFORMES A QUE HAYA LUGAR O QUE LE SOLICITEN. I. INSPECCIONAR LOS BIENES DE LA SOCIEDAD Y PROCURAR QUE SE TOMEN OPORTUNAMENTE LAS MEDIDAS DE CONSERVACION Y SEGURIDAD DE LOS MISMOS Y DE LOS QUE ELLA TENGA EN CUSTODIA A CUALQUIER TITULO. J. TODAS LAS DEMAS FUNCIONES QUE POR LEY O POR ESTATUTOS CORRESPONDAN A LA REVISORIA FISCAL.

CERTIFICA - PODERES

MEDIANTE ESCRITURA PUBLICA NRO. 223 DE LA NOTARIA CUARTA DEL CIRCULO DE NEIVA, DE FECHA 8 DE FEBRERO DE 2018, INSCRITA EL 16 DE FEBRERO DE 2018, BAJO EL NUMERO 979 DEL LIBRO V, SE REGISTRO: OTORGAMIENTO DE PODER ESPECIAL A JUAN DIEGO PIERRO OLIVEROS, EN LA SIGUIENTE FORMA: CLINICA MEDILASER S.A., REPRESENTADA LEGALMENTE POR LA DOCTORA MARIA CAROLINA SUAREZ ANDRADE, IDENTIFICADA CON LA CÉDULA DEL CIUDADANÍA NÚMERO 36.305.150 EXPEDIDA EN NEIVA (H), TAL COMO SE ACREDITA CON EL CERTIFICADO DE EXISTENCIA Y REPRESENTACIÓN LEGAL EXPEDIDO POR LA CAMARA DE



Cámara de Comercio del Huila

CÁMARA DE COMERCIO DEL HUILA
CLINICA MEDILASER S.A.

Fecha expedición: 2020/12/14 - 13:32:52 **** Recibo No. S000854119 **** Num. Operación. 90-RUE-20201214-0005

CODIGO DE VERIFICACIÓN NpJHtFwU1R

COMERCIO DE NEIVA, DOCUMENTO QUE SE ANEXA Y PROTOCOLIZA EN EL INSTRUMENTO PUBLICO Y EN EJERCICIO DE LAS FACULTADES OTORGADAS POR LOS ESTATUTOS DE LA EMPRESA, MANIFIESTA: PRIMERA. QUE OBRANDO EN EL CARACTER Y REPRESENTACION INDICADOS Y CON EL FIN DE EJERCER LA ADECUADA REPRESENTACION Y DEFENSA JUDICIAL Y EXTRAJUDICIAL DE CLINICA MEDILASER S.A., CONFIERE EL PRESENTE INSTRUMENTO PUBLICO PODER GENERAL DE REPRESENTACION LEGAL, AL DOCTOR JUAN DIEGO FIERRO OLIVEROS, IDENTIFICADO CON C.C.. NO. 4.924.127 DE PALERMO (H), PARA QUE EN ADELANTE EJERZA LA REPRESENTACION LEGAL EN LAS DILIGENCIAS JUDICIALES Y EXTRAJUDICIALES, DENTRO DE LAS SOLICITUDES DE CONCILIACION Y PROCESOS JUDICIALES, O PROCEDIMIENTOS ADELANTADOS POR AUTORIDADES ADMINISTRATIVAS EN LOS QUE LA SOCIEDAD CLINICA MEDILASER S.A. ES SUJETO PROCESAL, COMO CONVOCADO, DEMANDANTE, DEMANDADO, COADYUVANTE O LLAMADO EN GARANTÍA, ENTRE OTROS, DENTRO DE LA CIUDAD DE NEIVA CON RESPECTO A TODOS LOS PROCESOS QUE SE TRAMITAN POR TEMAS DE RESPONSABILIDAD MEDICA. SEGUNDA. EL DOCTOR JUAN DIEGO FIERRO OLIVEROS, QUEDA AMPLIAMENTE FACULTADO PARA EL EJERCICIO DEL PODER GENERAL DE REPRESENTACION LEGAL AQUÍ CONFERIDO DE CONFORMIDAD CON LAS NORMAS PROPIAS DEL MANDATO. EN CONSECUENCIA SE OTORGA LAS SIGUIENTES FACULTADES: A) REPRESENTAR AL GERENTE Y REPRESENTANTE LEGAL DE LA SOCIEDAD, EN TODOS AQUELLOS ACTOS DE CARACTER PROCEDIMENTAL, JUDICIAL Y/O ADMINISTRATIVO, EN ASUNTOS DE RESPONSABILIDAD MEDICA EN LOS QUE DEBE INTERVENIR EN SU CALIDAD DE REPRESENTANTE LEGAL DE LA SOCIEDAD CLINICA MEDILASER S.A. B). ASISTIR CON FACULTADES EXPRESAS PARA CONCILIAR, EN REPRESENTACIÓN LEGAL DE LA CLINICA MEDILASER S.A., A LAS CONCILIACIONES EN MATERIA JUDICIAL PRE-JUDICIAL Y EXTRAJUDICIAL, A LOS QUE SEA CITADA LA EMPRESA, BAJO LOS PARÁMETROS Y LINEAMIENTOS EXPRESAMENTE ESTABLECIDOS POR LA INSTITUCIÓN C) ATENDER DILIGENCIAS, COMO INTERROGATORIOS DE PARTE, INSPECCIONES JUDICIALES, EN CASO DE QUE SEA REQUERIDO DENTRO DE PROCESOS DE RESPONSABILIDAD MÉDICA, DE TAL MODO QUE EN NINGÚN CASO, LA SOCIEDAD QUEDA SIN REPRESENTACIÓN JUDICIAL, Y EN GENERAL PARA QUE ASUMA LA PERSONERÍA JUDICIAL CUANDO ASÍ LO ESTIME CONVENIENTE Y NECESARIO EN CUMPLIMIENTO DEL MANDATO. PARÁGRAFO. EN LOS EVENTOS QUE LA SOCIEDAD TENGA DISPOSICIÓN DE REALIZAR CONCILIACIÓN O TRANSACCIÓN, SERÁ NECESARIA LA AUTORIZACIÓN EXPRESA Y ESCRITA QUE EMITA EL COMITE NACIONAL DE DECISIÓN Y CONCILIACIÓN DE RESPONSABILIDAD MÉDICA. TERCERA: NO SE OTORGAN AL APODERADO LAS FACULTADES PARA RECIBIR SUMAS DE DINERO, O DISPONER DE DERECHOS LITIGIOSOS A FAVOR DE LA SOCIEDAD, SIN PREVIA AUTORIZACIÓN, CUARTA: EL APODERADO INFORMARÁ PERIÓDICAMENTE, DETALLADAMENTE, DE TODAS Y CADA UNA DE LAS GESTIONES DESPLEGADAS EN CUMPLIMIENTO DEL MANDATO DE REPRESENTACIÓN LEGAL CONFERIDO. QUINTA. EL PRESENTE PODER GENERAL SE TERMINARÁ POR LAS SIGUIENTES CAUSALES: 1. POR TERMINACIÓN DEL VÍNCULO CONTRACTUAL EXISTENTE ENTRE LA CLINICA MEDILASER S.A. Y EL APODERADO GENERAL. 2. CUANDO EL REPRESENTANTE LEGAL DE CLINICA MEDILASER S.A., REVOQUE EL MANDATO CONFERIDO QUE PODRÁ HACERSE EN CUALQUIER MOMENTO, DE MANERA UNILATERAL Y SIN LUGAR A REQUERIMIENTO O AVISO PREVIO. 3. POR RENUNCIA DEL APODERADO GENERAL, AL MANDATO DE PODER JUDICIAL CONFERIDO. 4. DE MUTUO ACUERDO. SEXTA: EL APODERADO QUEDA INVESTIDO DE TODAS LAS FACULTADES LEGALES QUE SEAN INHERENTES AL DESARROLLO DEL MANDATO CONFERIDO Y RESPONDERÁ DE SU EJERCICIO DE CONFORMIDAD A LAS NORMAS LEGALES ESTABLECIDAS.

C E R T I F I C A:

MEDIANTE ESCRITURA PUBLICA NRO.826 DE LA NOTARIA CUARTA DEL CIRCULO DE NEIVA, DE FECHA 7 DE MAYO DE 2019, INSCRITA EN ESTA CAMARA DE COMERCIO EL 20 DE MAYO DE 2019 BAJO EL NUMERO 1010 DEL LIBRO V, SE REGISTRO: OTORGAMIENTO DE PODER GENERAL A EDNA ROCIO HOYOS LOZADA, EN LA SIGUIENTE FORMA: CLINICA MEDILASER S.A., REPRESENTADA LEGALMENTE POR LA DOCTORA MARIA CAROLINA SUAREZ ANDRADE, IDENTIFICADA CON LA CEDULA DE CIUDADANIA NO. 36.305.150 EXPEDIDA EN NEIVA (H), TAL COMO SE ACREDITA CON EL CERTIFICADO DE EXISTENCIA Y REPRESENTACION LEGAL, EXPEDIDO POR LA CAMARA DE COMERCIO DE NEIVA, DOCUMENTO QUE SE ANEXA Y PROTOCOLIZA EN EL INSTRUMENTO PÚBLICO, Y EN EJERCICIO DE LAS FACULTADES OTORGADAS POR LOS ESTATUTOS DE LA EMPRESA, MANIFIESTA: PRIMERA: QUE OBRANDO EN EL CARÁCTER Y REPRESENTACIÓN INDICADOS, Y CON EL FIN DE EJERCER LA ADECUADA REPRESENTACIÓN Y DEFENSA JUDICIAL Y EXTRAJUDICIAL DE CLÍNICA MEDILASER S.A., CONFIERE CON EL PRESENTE INSTRUMENTO PÚBLICO PODER GENERAL DE REPRESENTACIÓN LEGAL, A LA DRA. EDNA ROCIO HOYOS LOZADA, IDENTIFICADA CON CÉDULA DE CIUDADANÍA NO. 1.117.506.005 DE FLORENCIA (C), PARA QUE EN ADELANTE EJERZA LA REPRESENTACIÓN LEGAL EN LAS DILIGENCIAS JUDICIALES Y EXTRAJUDICIALES, DENTRO DE LAS SOLICITUDES DE CONCILIACIÓN Y PROCESOS JUDICIALES, PROCEDIMIENTOS ADELANTADOS POR AUTORIDADES ADMINISTRATIVAS EN LOS QUE LA SOCIEDAD CLÍNICA MEDILASER S.A. ES SUJETO PROCESAL,



**CÁMARA DE COMERCIO DEL HUILA
CLINICA MEDILASER S.A.**

Fecha expedición: 2020/12/14 - 13:32:52 **** Recibo No. S000854119 **** Num. Operación. 90-RUE-20201214-0005

CODIGO DE VERIFICACIÓN NpJHtFwU1R

COMO CONVOCADO, DEMANDANTE, DEMANDADO, COADYUVANTE O LLAMADO EN GARANTÍA, ENTRE OTROS, DENTRO DE LA CIUDAD DE NEIVA CON RESPECTO A TODOS LOS PROCESOS QUE SE TRAMITAN POR TEMAS DE RESPONSABILIDAD MEDICA. SEGUNDA: LA DOCTORA EDNA ROCIO HOYOS LOZADA, QUEDA AMPLIAMENTE FACULTADA PARA EL EJERCICIO DEL PODER GENERAL DE REPRESENTACIÓN LEGAL AQUÍ CONFERIDO DE CONFORMIDAD CON LAS NORMAS PROPIAS DEL MANDATO. EN CONSECUENCIA SE OTORGA LAS SIGUIENTES FACULTADES: A) REPRESENTAR AL GERENTE Y REPRESENTANTE LEGAL DE LA SOCIEDAD, EN TODOS AQUELLOS ACTOS DE CARÁCTER PROCEDIMENTAL, JUDICIAL Y/O ADMINISTRATIVO, EN ASUNTOS DE RESPONSABILIDAD MEDICA EN LOS QUE DEBE INTERVENIR EN SU CALIDAD DE REPRESENTANTE LEGAL DE LA SOCIEDAD CLÍNICA MEDILASER S.A. B) ASISTIR CON FACULTADES EXPRESAS PARA CONCILIAR, EN REPRESENTACIÓN LEGAL DE LA CLÍNICA MEDILASER S.A., A LAS CONCILIACIONES EN MATERIA JUDICIAL PRE-JUDICIAL Y EXTRAJUDICIAL, A LOS QUE SEA CITADA LA EMPRESA, BAJO LOS PARÁMETROS Y LINEAMIENTOS EXPRESAMENTE ESTABLECIDOS POR LA INSTITUCIÓN. C) ATENDER DILIGENCIAS, COMO INTERROGATORIOS DE PARTE, INSPECCIONES JUDICIALES, EN CASO DE QUE SEA REQUERIDO DENTRO DE PROCESOS DE RESPONSABILIDAD MÉDICA, DE TAL MODO QUE EN NINGÚN CASO, LA SOCIEDAD QUEDE SIN REPRESENTACIÓN JUDICIAL, Y EN GENERAL PARA QUE ASUMA LA PERSONERÍA JUDICIAL CUANDO ASÍ LO ESTIME CONVENIENTE Y NECESARIO EN CUMPLIMIENTO DEL MANDATO. PARÁGRAFO: EN LOS EVENTOS QUE LA SOCIEDAD TENGA DISPOSICIÓN DE REALIZAR CONCILIACIÓN O TRANSACCIÓN, SERÁ NECESARIA LA AUTORIZACIÓN EXPRESA Y ESCRITA QUE EMITA EL COMITÉ NACIONAL DE DECISIÓN Y CONCILIACIÓN DE RESPONSABILIDAD MÉDICA. TERCERA: NO SE OTORGAN A LA APODERADA LAS FACULTADES PARA RECIBIR SUMAS DE DINERO, O DISPONER DE DERECHOS LITIGIOSOS A FAVOR DE LA SOCIEDAD, SIN PREVIA AUTORIZACIÓN. CUARTA: LA APODERADA INFORMARA PERIÓDICAMENTE, Y DETALLADAMENTE, DE TODAS Y CADA UNA DE LAS GESTIONES DESPLEGADAS EN CUMPLIMIENTO DEL MANDATO DE REPRESENTACIÓN LEGAL CONFERIDO. QUINTA: EL PRESENTE PODER GENERAL SE TERMINARA POR LAS SIGUIENTES CAUSALES: 1.- POR TERMINACIÓN DEL VINCULO CONTRACTUAL EXISTENTE ENTRE LA CLÍNICA MEDILASER S.A. Y LA APODERADA GENERAL. 2. CUANDO EL REPRESENTANTE LEGAL DE LA CLÍNICA MEDILASER S.A., REVOQUE EL MANDATO CONFERIDO QUE PODRÁ HACERSE EN CUALQUIER MOMENTO, DE MANERA UNILATERAL Y SIN LUGAR A REQUERIMIENTO O AVISO PREVIO. 3. POR RENUNCIA DE LA APODERADA GENERAL, AL MANDATO DE PODER JUDICIAL CONFERIDO. 4. DE MUTUO ACUERDO. SEXTA: LA APODERADA QUEDA INVESTIDA DE TODAS LAS FACULTADES LEGALES QUE SEAN INHERENTES AL DESARROLLO DEL MANDATO CONFERIDO Y RESPONDERÁ DE SU EJERCICIO DE CONFORMIDAD A LAS NORMAS LEGALES ESTABLECIDAS.

CERTIFICA

REVISOR FISCAL - PRINCIPALES

POR ACTA NÚMERO 129 DEL 30 DE MAYO DE 2017 DE ASAMBLEA EXTRAORDINARIA DE ACCIONISTAS, REGISTRADO EN ESTA CÁMARA DE COMERCIO BAJO EL NÚMERO 48243 DEL LIBRO IX DEL REGISTRO MERCANTIL EL 14 DE JUNIO DE 2017, FUERON NOMBRADOS :

CARGO	NOMBRE	IDENTIFICACION	T. PROF
FIRMA REVISORA FISCAL	C&G ACCOUNTING S.A.S.	NIT 901060995-8	9010609958

POR DOCUMENTO PRIVADO DEL 30 DE JULIO DE 2020 DE REPRESENTANTE LEGAL, REGISTRADO EN ESTA CÁMARA DE COMERCIO BAJO EL NÚMERO 57785 DEL LIBRO IX DEL REGISTRO MERCANTIL EL 31 DE AGOSTO DE 2020, FUERON NOMBRADOS :

CARGO	NOMBRE	IDENTIFICACION	T. PROF
REVISOR FISCAL PRINCIPAL	GUTIERREZ TRUJILLO JORGE ARMANDO	CC 1,075,212,191	155898-T

CERTIFICA

REVISOR FISCAL - PRIMEROS SUPLENTES

POR DOCUMENTO PRIVADO DEL 30 DE JULIO DE 2020 DE REPRESENTANTE LEGAL, REGISTRADO EN ESTA CÁMARA DE COMERCIO BAJO EL NÚMERO 57785 DEL LIBRO IX DEL REGISTRO MERCANTIL EL 31 DE AGOSTO DE 2020, FUERON NOMBRADOS :



Cámara de Comercio del Huila

CÁMARA DE COMERCIO DEL HUILA
CLINICA MEDILASER S.A.

Fecha expedición: 2020/12/14 - 13:32:52 **** Recibo No. 5000854119 **** Num. Operación. 90-RUE-20201214-0005

CODIGO DE VERIFICACIÓN NpJHfWU1R

CARGO	NOMBRE	IDENTIFICACION	T. PROF
REVISOR FISCAL SUPLENTE	LOPEZ MORALES JESUS ALBERTO	CC 1,075,285,115	257077-T

CERTIFICA - ESTABLECIMIENTOS

QUE ES PROPIETARIO DE LOS SIGUIENTES ESTABLECIMIENTOS DE COMERCIO EN LA JURISDICCION DE ESTA CÁMARA DE COMERCIO:

*** NOMBRE ESTABLECIMIENTO : CLINICA MEDILASER S.A.
 MATRICULA : 147138
 FECHA DE MATRICULA : 20050331
 FECHA DE RENOVACION : 20200228
 ULTIMO AÑO RENOVADO : 2020
 DIRECCION : CALLE 7 NO. 11-29
 BARRIO : ALTICO
 MUNICIPIO : 41001 - NEIVA
 TELEFONO 1 : 8724100
 TELEFONO 2 : 3174030022
 CORREO ELECTRONICO : notificacionjudicial.medilaser@hotmail.com
 ACTIVIDAD PRINCIPAL : Q8610 - ACTIVIDADES DE HOSPITALES Y CLINICAS, CON INTERNACION
 VALOR DEL ESTABLECIMIENTO : 95,827,119
 EMBARGOS, DEMANDAS Y MEDIDAS CAUTELARES
 ** LIBRO : RM08, INSCRIPCION: 11750, FECHA: 20170630, ORIGEN: JUZGADO QUINTO CIVIL DEL CIRCUITO,
 NOTICIA: INSCRIPCION DE LA DEMANDA SOBRE EL ESTABLECIMIENTO DE COMERCIO ORDENADO POR EL JUZGADO QUINTO CIVIL DEL CIRCUITO

CERTIFICA - SUCURSALES Y AGENCIAS

QUE ES PROPIETARIO DE LAS SIGUIENTES SUCURSALES Y AGENCIAS EN LA JURISDICCION DE ESTA CÁMARA DE COMERCIO:

*** NOMBRE : UNIDAD DE ATENCION INMEDIATA LA TOMA
 CATEGORÍA : AGENCIA
 MATRÍCULA : 284039
 FECHA DE MATRÍCULA : 20160713
 FECHA DE RENOVACIÓN : 20200228
 ÚLTIMO AÑO RENOVADO : 2020
 DIRECCION : CARRERA 1G NO. 14A - 63
 MUNICIPIO : 41001 - NEIVA
 TELÉFONO 1 : 3152197100
 CORREO ELECTRÓNICO : notificacionjudicial.medilaser@hotmail.com
 ACTIVIDAD PRINCIPAL : Q8610 - Actividades de hospitales y clínicas, con internacion
 ACTIVOS VINCULADOS : 1,018,276,182

*** NOMBRE : CLINICA ABNER LOZANO
 CATEGORÍA : AGENCIA
 MATRÍCULA : 325066
 FECHA DE MATRÍCULA : 20190326
 FECHA DE RENOVACIÓN : 20200226
 ÚLTIMO AÑO RENOVADO : 2020
 DIRECCION : CALLE 26 Nro. 3W-98
 MUNICIPIO : 41001 - NEIVA
 TELÉFONO 1 : 3164310498
 CORREO ELECTRÓNICO : dccabrerass@medilaser.co
 ACTIVIDAD PRINCIPAL : Q8610 - Actividades de hospitales y clínicas, con internacion
 ACTIVOS VINCULADOS : 18,191,047,760



CÁMARA DE COMERCIO DEL HUILA
CLINICA MEDILASER S.A.
Fecha expedición: 2020/12/14 - 13:32:53 **** Recibo No. 5000654119 **** Num. Operación. 90-RUE-20201214-0005

CODIGO DE VERIFICACIÓN NpJHtFwU1R

INFORMA - TAMAÑO DE EMPRESA

De conformidad con lo previsto en el artículo 2.2.1.13.2.1 del Decreto 1074 de 2015 y la Resolución 2225 de 2019 del DANE el tamaño de la empresa es GRAN EMPRESA

Lo anterior de acuerdo a la información reportada por el matriculado o inscrito en el formulario RUES:

Ingresos por actividad ordinaria : \$464,631,163,968
Actividad económica por la que percibió mayores ingresos en el periodo - CIU : Q8610

CERTIFICA

QUE MEDIANTE DOCUMENTO PRIVADO DE FECHA 19 DE JUNIO DE 2013, INSCRITO EN ESTA CAMARA DE COMERCIO EL 08 DE JULIO DE 2013, BAJO EL NUMERO 50 DEL LIBRO XX, SE REGISTRO EL CONTRATO DE FIDUCIA MERCANTIL SUSCRITO ENTRE FIDUCIARIA BANCOLOMBIA S. A. SOCIEDAD FIDUCIARIA REPRESENTADA POR EL SEÑOR FELIPE GONZALEZ PAEZ, IDENTIFICADO CON LA C.C. NO. 19.361.474 DE BOGOTA, SOCIEDAD FIDUCIARIA QUE EN ADELANTE Y PARA LOS EFECTOS DEL PRESENTE CONTRATO SE DENOMINARA LA FIDUCIARIA Y POR LA OTRA, CLINICA MEDILASER S.A., REPRESENTADA POR EL SEÑOR JUAN PABLO LOPEZ REBELLON, IDENTIFICADO CON LA C.C. NO. 79.236.182 DE BOGOTA QUE PARA LOS EFECTOS DEL PRESENTE CONTRATO SE DENOMINARA EL FIDEICOMITENTE.

CERTIFICA

LA INFORMACIÓN ANTERIOR HA SIDO TOMADA DIRECTAMENTE DEL FORMULARIO DE MATRÍCULA Y RENOVACIÓN DILIGENCIADO POR EL COMERCIANTE

CERTIFICA

DE CONFORMIDAD CON LO ESTABLECIDO EN EL CÓDIGO DE PROCEDIMIENTO ADMINISTRATIVO Y DE LO CONTENCIOSO Y DE LA LEY 962 DE 2005, LOS ACTOS ADMINISTRATIVOS DE REGISTRO AQUÍ CERTIFICADOS QUEDAN EN FIRME DIEZ (10) DÍAS HÁBILES DESPUES DE LA FECHA DE INSCRIPCIÓN, SIEMPRE QUE NO SEAN OBJETO DE RECURSOS. EL DÍA SÁBADO NO SE DEBE CONTAR COMO DÍA HÁBIL.

VALOR DEL CERTIFICADO : \$6.100

CERTIFICADO EXPEDIDO A TRAVES DEL PORTAL DE SERVICIOS VIRTUALES (SII)

IMPORTANTE: La firma digital del secretario de la CÁMARA DE COMERCIO DEL HUILA contenida en este certificado electrónico se encuentra emitida por una entidad de certificación abierta autorizada y vigilada por la Superintendencia de Industria y Comercio, de conformidad con las exigencias establecidas en la Ley 527 de 1999 para validez jurídica y probatoria de los documentos electrónicos.

La firma digital no es una firma digitalizada o escaneada, por lo tanto, la firma digital que acompaña este documento la podrá verificar a través de su aplicativo visor de documentos pdf.

No obstante, si usted va a imprimir este certificado, lo puede hacer desde su computador, con la certeza de que el mismo fue expedido a través del canal virtual de la cámara de comercio y que la persona o entidad a la que usted le va a entregar el certificado impreso, puede verificar por una sola vez el contenido del mismo, ingresando al enlace <https://sineiva.confecamaras.co/cv.php> seleccionando la cámara de comercio e indicando el código de verificación NpJHtFwU1R

Al realizar la verificación podrá visualizar (y descargar) una imagen exacta del certificado que fue entregado al usuario en el momento que se realizó la transacción.

La firma mecánica que se muestra a continuación es la representación gráfica de la firma del secretario jurídico (o de quien haga sus veces) de la Cámara de Comercio quien avala este certificado. La firma mecánica no reemplaza la firma digital en los documentos electrónicos.



Cámara de Comercio
del Huila

CÁMARA DE COMERCIO DEL HUILA
CLINICA MEDILASER S.A.

Fecha expedición: 2020/12/14 - 13:32:53 ***** Recibo No. S000854119 ***** Num. Operación. 90-RUE-20201214-0005

CODIGO DE VERIFICACIÓN NpJHfWU1R

Final Medilaser S.A.

*** FINAL DEL CERTIFICADO ***

FECHA EMISION: 16/12/2018

Muestra: 16/12/2018 - 16

Valle Sol
CLINICA

INFORME DE LABORATORIO CLINICO No. 94887

NOMBRE NARDA CECILIA RODRIGUEZ SANDOVAL
DIRECCION CLL 4 SUR 15 A 08
ENTIDAD

IDENTIFICACION CC 24230342
EDAD 55 Años
SERVICIO URGENCIAS

HEMATOLOGIA

PROFESIONAL: MARITZA ALEJANDRA RINCON MORALES

Realizado: 16/12/2018 17:12:13 HEMOGRAMA IV (HEMOGLOBINA- HEMATOCRITO- RECUESTO DE ERITROCITOS- INDICES ERITROCITARIOS- L		
RBC	4.16 xmm ³	4.5 - 5.6
HEMOGLOBINA	12.8 g/dl	13.0 - 18.10
HEMATOCRITO	36.1 %	35.0 - 50.00
VCM	91.7 fL	80.0 - 97.0
HCM	30.7 pg	27.00 - 32.00
CHCM	33.5 g/dl	32.00 - 36.40
PLAQUETAS	219 x10 ³ mm ³	130 - 450
VPM	7.8 FL	
RD- CV	14.21 %	11.6 -15.5
PDW	15.7	
PCT	0.17 %	
LEUCOCITOS	13.2 xmm ³	3.36 - 10.78
NEUTROFILOS	70.9 %	50 - 62 %
LINFOCITOS	21.2 %	25 - 40 %
MID%	7.9 %	
RDW - SD	46.4 fl	

Los resultados no llevan Firma y Sello teniendo en cuenta el artículo 18 de la Resolución 1995 de Julio de 1999.

ELABORADO POR: MARITZA ALEJANDRA RINCON M

Página 1 de 1

16/12/2018

Gmail - Fwd: REMISION PACIENTE NARDA RODRIGUEZ SANDOVAL CC24230342 MEDISALUD CX GENERAL DX APENDICITIS



Autorizaciones Valledelsol <autorizacionesvalledelsol@gmail.com>

Fwd: REMISION PACIENTE NARDA RODRIGUEZ SANDOVAL CC24230342 MEDISALUD CX GENERAL DX APENDICITIS

1 mensaje

Referencia y Contrareferencia Boyaca Medisalud UT
16 de diciembre de 2018,
21:44

<referenciaboyacamedisaludut@gmail.com>

Para: REFERENCIA <autorizacionesvalledelsol@gmail.com>

Cc: Referencia Medilaser Tunja <referenciamedilaserlja@gmail.com>

Cordial saludo

De acuerdo a la aceptación del dr Usategui de la Clinica Medilaser remito autorización de TAB para el traslado inmediato.

Quedo atenta a cualquier inquietud.

Gracias

----- Forwarded message -----

From: **Referencia Medilaser Tunja** <referenciamedilaserlja@gmail.com>

Date: dom, dic. 16, 2018 9:34 PM

Subject: Re: REMISION PACIENTE NARDA RODRIGUEZ SANDOVAL CC24230342 MEDISALUD CX GENERAL DX APENDICITIS

To: Referencia y Contrareferencia Boyaca Medisalud UT <referenciaboyacamedisaludut@gmail.com>

Buenas Noches

Cordial saludo

La remisión relacionada anteriormente se encuentra ACEPTADA DR USCATEGUI CX GENERAL ENVIAR CON TODA LA DOCUMENTACIÓN , HCL , FAMILIAR

Agradezco toda su atención y colaboración

Cordialmente,

REFERENCIA

ANGELA VARGAS

CLÍNICA CARDIOVASCULAR MEDILASER

SEDE TUNJA

referenciamedilaserlja@gmail.com

3208386712-7453000 EXT 3024

<https://mail.google.com/mail/u/0?ik=048f64376c&view=pt&search=all&permthid=thread-a%3Ar-4690966852810876921%7Cmsg-F%3A162006530207...>

16/12/2018

Gmail - Fwd: REMISION PACIENTE NARDA RODRIGUEZ SANDOVAL CC24230342 MEDISALUD CX GENERAL DX APENDICITIS

En clínica cardiovascular Medilaser nuestro mayor compromiso es cuidar de tu salud y la de tu familia

El dom., 16 dic. 2018 a las 21:19, Referencia y Contrareferencia Boyaca Medisalud UT (<referenciaboyacamedisaludut@gmail.com>) escribió:

Cordial saludo

Agradecemos su colaboración para de trámite a remisión.

----- Forwarded message -----

From: **Autorizaciones Valledelsol** <autorizacionesvalledelsol@gmail.com>

Date: dom., dic. 16, 2018 9:14 PM

Subject: REMISION PACIENTE NARDA RODRIGUEZ SANDOVAL CC24230342 MEDISALUD CX GENERAL DX APENDICITIS

To: Dilma Rocio Medina Puerto <medisaludcta@gmail.com>, Referencia y Contrareferencia Boyaca Medisalud UT <referenciaboyacamedisaludut@gmail.com>, <gerenciaiboyaca@medisaludut.com.co>, <referencia3@hospitalsogamoso.gov.co>, Referencia Clínica de Especialistas <referencia@cospecialistas.com>, Clínica el Laguito <clinicaleguito@gmail.com>, Referencia Hospital Regional de Sogamoso ESE <referenciatres@hospitalsogamoso.gov.co>, HOSPITAL REGIONAL Duitama <referenciahospitalduitama1@gmail.com>

Buenas Noches:

envió formato de remisión, historia clínica de la paciente en mension quien requiere valoración y manejo por cirugía general.

agradecemos su colaboración y pronta respuesta

Cordialmente

LORENA ZEA

Auxiliar Referencia - Autorizaciones

Clinica Valle Del Sol


Celular: 321 442 56 81 - 321 442 56 14

Telf: 772 12 52 - 773 92 72

Cra 14 # 3 - 18 Brr. Sta Catalina

Sogamoso - Boyacá

En Clínica Cardiovascular Medilaser cuidamos de tu salud y la de tu familia.

 Medisalud_UT_SGA-Sistema_de_gestión(53).pdf

5.3K

Valle Sol

NIT 900.103.377-9

CLINICA VALLE DEL SOL S.A.

CARRERA 14 No 3 18 Barrio Santa Catalina

TELEFONOS (8) 7721252 - 7728153

Sogamoso - Boyacá

HISTORIA CLÍNICA No 24230342

DOCUMENTO CC 24230342 **PACIENTE** NARDA CECILIA RODRIGUEZ SANDOVAL **NACIDO** 25/09/1963 **EDAD** 55 Años
DIRECCION CLL 4 SUR 15 A 08 **TELEFONO** 3123608222 **CIUDAD** SOGAMOSO **DEPARTAMENTO** BOYACA

URGENCIAS

DATOS DEL INGRESO URGENCIAS

16/12/2018 16:13: CRISTHIAN DAVID CUBIDES RUIZ (MEDICO GENERAL) -REG: 1049634025

DATOS DEL INGRESO:**MOTIVO:** DOLOR HEMIABDOMEN INFERIOR,**ENFERMEDAD ACTUAL:** PACIENTE CON CUADRO DE 1 DIA DE EVOLUCION DE DOLOR ABDOMINAL EN HEMIABDOMEN INFERIOR, REFIERE TENESMO VESICAL, DOLOR LUMBAR. FIEBRE DE 39° C PUNTO MAS ALTO CUANTIFICADO POR PACIENTE**ANTECEDENTES:****PATOLÓGICOS:** HIPERTENSION

HIPERCOLESTEROLEMIA

QUIRÚRGICOS: HISTERECTOMIA**TRAUMÁTICOS:** -**HOSPITALARIOS:** -**FAMILIARES:** -**FARMACOLÓGICOS:** LOSARTAN**OCUPACIONALES:** -**TOXICO-ALÉRGICOS:** NIEGA ALERGIAS**SIGNOS VITALES:****SIGNOS VITALES TRIAGE:** TA: 103/69 T(°C): 37.6 Talla(cms): 152 FC: 110 FR: 18

Atención Inicial: PACIENTE DE 55 AÑO(S) CON UNA EVOLUCIÓN DE 24 HORA(S), CONSISTENTE EN DOLOR PELVICO, OTROS DOLORES, INGRESA POR POLIURIA, DISURIA, PICOS FEBRILES SUBJETIVOS. Peso(Kg): 58

Clasif: V - TRG III SatO2(%): 93 Glasgow: 15

EXAMEN FÍSICO: Cabeza y cuello: Mucosa oral húmeda, escleras anictéricas, isocórico, normoreactivo, cuello móvil no masas

Tórax: Simétrico, ruidos cardiacos rítmicos no soplos, murmullo vesicular presente no agregados

Abdomen: rigidez muscular, doloroso al a palpacion de fosa hemiabdomen inferiore, mc burney positivo, blomber positivo, ruidos intestinales presentes, no se palpan masas ni adenomegalias

Extremidades: Simétricas, no ademas, pulsos distales presentes, llenado capilar de 2 segundos

Neurológico: Alerta, orientada, no deficit motor ni sensitivo aparente

DIAGNÓSTICO: Diagnóstico(s) de Ingreso:**K359** APENDICITIS AGUDA, NO ESPECIFICADA

HISTORIA CLÍNICA No 24230342

DOCUMENTO CC 24230342 **PACIENTE** NARDA CECILIA RODRIGUEZ SANDOVAL **NACIDO** 25/09/1963 **EDAD** 55 Años
DIRECCION CLL 4 SUR 15 A 08 **TELEFONO** 3123608222 **CIUDAD** SOGAMOSO **DEPARTAMENTO** BOYACA

CONDUCTA INICIAL: PACIENTE CON CUADRO DE DOLOR ABDOMINAL, DE INICIO PROGRESIVO, QUE GENERA DIFICULTAD PARA LA MOVILIDAD, FIEBRE, TENESMO VESICAL POR DOLOR ABDOMEN SUGESTIVO DE APENDICITIS AGUDA
SIGNOS DE DESHIDRATACION GRADO II

PLAN

1. SS HEMOGRAMA
2. LACTATO DE RINGER 1000 CC DE BOLO CONTINUAR A 100 CC HORA
3. REVALORAR

16/12/2018 16:13:CRISTHIAN DAVID CUBIDES RUIZ (MEDICO GENERAL) -REG: 1049634025

ÓRDEN MÉDICA: 16/12/2018 16:25:33 ORDENES MEDICAS

- CONSULTA DE URGENCIAS- POR MEDICINA GENERAL
- SALA DE OBSERVACION (URGENCIAS) DE COMPLEJIDAD ALTA SOD
- LACTATO RINGER (SOLUCION HARTMAN) Solución inyectable ADMINISTRACION Via: INTRA VENOSA Dosificación: 1000 Frecuencia: Inmediata
- HEMOGRAMA IV [HEMOGLOBINA- HEMATOCRITO- RECUENTO DE ERITROCITOS- INDICES ERITROCITARIOS- LEUCOGRAMA- RECUENTO DE PLAQUETAS - INDICES PLAQUETARIOS Y MORFOLOGIA ELECTRONICA E HISTOGRAMA] METODO AUTOMATICO

16/12/2018 20:52:CRISTHIAN DAVID CUBIDES RUIZ (MEDICO GENERAL) -REG: 1049634025

NOTA EVOLUCIÓN:

EVOLUCIÓN: PACIENTE CON CUADRO DE DOLOR ABDOMINAL DE 30 HORAS DE EVOLUCION DE DOLOR ABDOMINAL EN HEMIABDOMEN INFERIOR, ASOCIADO A 2 EPISODIOS EMETICOS, EN EL MOMENTO PERSISTE DOLOR
PERSISTE TAQUICARDICA CON FC 102 lpm, FIEBRE 38.5°

PARACLÍNICOS:

Laboratorio: HEMOGRAMA EVIDENCIA AUSENCIA E ANEMIA
LEUCOCITOSIS DE 13.500, NEUTROS DEL 70%**PROCEDIMIENTO:**902210 - HEMOGRAMA IV [HEMOGLOBINA- HEM

FECHA:16/12/2018 17:12:13

PCT: 0.17 %

NEUTROFILOS: 70.9 %

RD- CV: 14.21 %

LINFOCITOS: 21.2 %

MID%: 7.9 %

Valle Sol
CLÍNICA
NIT 900.103.377-9

CLÍNICA VALLE DEL SOL S.A.
CARRERA 14 No 3 18 Barrio Santa Catalina
TELEFONOS (8) 7721252 - 7728153
Sogamoso - Boyacá

HISTORIA CLÍNICA No 24230342

DOCUMENTO CC 24230342 **PACIENTE** NARDA CECILIA RODRIGUEZ SANDOVAL **NACIDO** 25/09/1963 **EDAD** 55 Años
DIRECCION CLL 4 SUR 15 A 08 **TELEFONO** 3123606222 **CIUDAD** SOGAMOSO **DEPARTAMENTO** BOYACA

HCM: 30.7 pg
PLAQUETAS: 219 x103 mm3
RBC: 4.16 xmm3
HEMATOCRITO: 38.1 %
CHCM: 33.5 g/dl
VPM: 7.8 FL
LEUCOCITOS: 13.2 xmm3
HEMOGLOBINA: 12.8 g/dl
VCM: 91.7 FL
RDW - SD: 46.4 fl
PDW: 15.7

PLAN:

PLAN: 1. SE INDICA VALORACION POR CIRUGIA GENERAL POR PROBABLE DIAGNOSTICO DE APENDICITIS, COMO NO SE CUENTA CON ESPECIALIDAD SE INICIA REMISION
2. INICIAR CLINDAMICINA 600 MG CADA 12
3. INICIAR METRONIDAZOL 500 MG CADA 8 HORAS
4. LEV A 100 CC HORA

16/12/2018 20:57:CRISTHIAN DAVID CUBIDES RUIZ (MEDICO GENERAL) -REG: 1049634025

Persona responsable (Únicamente atenciones urgentes):

Nombres y Apellidos:HECTOR FABIAN NOVOA RODRIGUEZ **Dirección residencia:**CALLE 4 SUR #15A-08
Teléfono:3123606222

Antecedentes: HIPERTENSION
HIPERCOLESTEROLEMIA

Solicitud de referencia::

1. Nombre del Procedimiento Solicitado:VALORACION POR CIRUGIA GENERAL

Anamnesis:: PACIENTE CON CUADRO DE DOLOR ABDOMINAL DE 30 HORAS DE EVOLUCION ASOCIADO A FIEBRE, Y 2 EPISODIO EMETICOS, DOLOR EN HEMIABDOMEN INFERIOR QUE IMPIDE MOVILIDAD

Examen Físico:: ABDOMEN CON RIGUIDES MUSCULAR, MC BURNEY POSITIVO, BLOMBER POSITIVO, TAQUICARDIA 108 LPM.

PICOS FEBRILES MANEJADOS CON MEDIDAS FISICAS.

Resultados Exámenes diagnósticos: HEMOGRAMA CON LEUCOCITOSIS DE 13 500 + NEUTROFILIA

Nombre del diagnóstico y Código de diagnóstico: APENDICITIS K359

Tratamiento / Complicaciones:: LIQUIDOS ENDOVENOSOS

Motivo Referencia::

Motivo::Servicio no ofertado

Medio de Transporte::

Tipo::TAB (Transporte Ambulancia Básica)

Acompañante::Enfermera

Lista de chequeo:No

Valle Sol
CLÍNICA
NIT 900.103.377-9

CLINICA VALLE DEL SOL S.A.
CARRERA 14 No 3 18 Barrio Santa Catalina
TELEFONOS (8) 7721252 - 7728153
Sogamoso - Boyacá

HISTORIA CLÍNICA No 24230342

DOCUMENTO CC 24230342 **PACIENTE** NARDA CECILIA RODRIGUEZ SANDOVAL **NACIDO** 25/09/1963 **EDAD** 55 Años
DIRECCION CLL 4 SUR 15 A 08 **TELEFONO** 3123608222 **CIUDAD** SOGAMOSO **DEPARTAMENTO** BOYACA



HOSPITAL REGIONAL DE SOGOMOSO
 NIT: 80488039-9
 CALLE # No. 45A-49 Tel. 7 35 9304

Sistemas CitiSalud
 14012019 11:34:01
 Page 1 of 4

EPICRISIS

ugar Atención: E.S.E. Hosp Regional

Código Registración: 167893075604

PACIENTE:	NAREVA CONCELA RODRIGUEZ SANDOVAL				No. HISTORIA:	24220340
IDENTIFICACION:	CC:	94287847	EDAD:	66 A 3 M 10 D	SEXO:	Femenino
SERVICIO DE INGRESO:	Urgencias				ADMISSION No.:	167701
FECHA INGRESO:	14/01/2019 16:15				SERVICIO EGRESO:	Hospitalización
REGISTRACION CAMAL:	215 A 218				FECHA EGRESO:	14/01/2019 05:58

MOTIVO SOLICITUD DEL SERVICIO:

"DOLOR ABDOMINAL"

ENFERMEDAD ACTUAL:

ADIENTE FEMENINA DE 66 AÑOS CON CUADRO DE 3 DÍAS DE EVOLUCIÓN DE DOLOR ABDOMINAL PERSISTENTE Y PROGRESIVO REFIERE LAPAROTOMIA EXPLORATORIA EN CLÍNICA DEPLASER DE TALLER EL 17/07/18 REFIERE ADECUADA TOLERANCIA A LA ANESTESIA GENERAL Y MANEJO POSOPERATORIO FAVORABLE

Signos Vitales

ESD: 1 Kg TALLA: 1 m38 W: 10000 Kg3 SUP: 0 13 ml2

Examen Físico

ABDOMEN ABDOMEN LEVEMENTE DISTENDIDO RUIDOS INTESTINALES PRESENTES, DISMINUIDOS. CICATRIZ MEDIANA INFRALUMBICAL SIN SIGNOS DE INFECCIÓN BLANCO, DOLOR A LA PALPACIÓN SUPERFICIAL Y PROFUNDA EN HEMIABDOMEN DERECHO Y MESOGASTRIO DE PREDOMINIO EN SPLANCO DERECHO. DEFENSA ABDOMINAL VOLUNTARIA SIN SIGNOS DE IRRITACIÓN PERITONEAL

DIAGNOSTICOS DE INGRESO:

Principal RICH OTROS DOLORS ABDOMINALES Y LOS NO ESPECIFICADOS

INDICIA:

ADIENTE EN POP TARDIO DE APENDICOTOMIA Y LIGERACION DE ADHERENCIAS CON DOLOR ABDOMINAL DIFUSO, A VALORAR POR SERVICIO DE CIRUGIA CUENOS CONSIDERAN HOSPITALIZAR POR SU SERVICIO.

PLAN
 HOSPITALIZAR POR CIRUGIA
 VIDA VIA ORAL
 R 100 CC AHORA
 OMEPRAZOL 40 MG IVA AHORA
 HIOSCINA + DIFENONA CADA 8 HORAS
 DICLOFNACO 75 MG IV CADA 12 HORAS
 S+PCR, TAC ABDOMEN CONTRASTADO

PLAN

EVOLUCION

FECHA	TIPO	Especialidad	CIRUGIA	Epi:	EVOLUCION MEDICO GUARANTE
-------	------	--------------	---------	------	---------------------------

PACIENTE FEMENINA DE 66 AÑOS DE EDAD CON DIAGNOSTICOS DE COLITIS A DESCARTAR DOLOR ABD SECUNDARIO POP TARDIO LAPAROTOMIA EXPLORATORIA POR APENDICITIS EXTRA INSTITUCIONAL INPERSISTENTE ABDOMINAL POR NO

SUBJETIVO

PACIENTE REFIERE REGULAR MODULACIÓN DEL DOLOR, BUEN PATRÓN DEL SUEÑO, DIURESIS Y DEPOSICIONES POSITIVAS

OBJETIVO

PACIENTE EN BUENAS CONDICIONES GENERALES, HUMILADO, APNEAL, SIN DIFICULTAD RESPIRATORIA

SIGNOS VITALES

FC: 105 LPM PR: 20 RPM TA: 126/85 MMHG SAO2 90 % AL AMBIENTE T
 CABEZA Y OJELLO: ESCLERAS ANICTERICAS, MUCOSA ORAL HUMEDA, GUELLO MOVIL SIN ADENOPATIAS NI INQUIRITACION
 TORAX: SIN TIRAJES, RUIDOS VENTILACIONALES CONSERVADOS SIN AGRANDADOS, RUIDOS CARDIACOS RITMICOS SIN SOPLOS
 ABDOMEN: LEVEMENTE DISTENDIDO, RUIDOS INTESTINALES PRESENTE, DISMINUIDOS. CICATRIZ MEDIANA INFRALUMBICAL SIN SIGNOS DE INFECCION BLANCO, DOLOR A LA PALPACION SUPERFICIAL Y PROFUNDA DE HEMIABDOMEN DER Y MESOGASTRIO DE PREDOMINIO EN SPLANCO Y FOBA DERECHA. DEFENSA ABDOMINAL VOLUNTARIA SIN SIGNOS DE IRRITACION PERITONEAL
 EXTREMIDADES: MOVILES, SIMETRICAS, EUTROFICAS, LLENADO CAPILAR MENOR A DOS SEGUNDOS
 NEUROLOGICO: ATENTA, ALERTA, OLARGOW 15/15, SIN DEFICIT SENSITIVO O MOTOR APARENTE

PARACLINICOS

100119

15K162

ECOGRAFIA ABDOMINAL TOTAL (EXTRINSITUCIONAL): NO DILATACION DE LA VIA BILIAR (INTRANI EXTRAHEPÁTICA), CAMBIOS INFLAMATORIOS A NIVEL DEL MESO EN FLANCO Y FOBA IZQUA DERECHA ASOCIADOS A CUADRO LIBRE LLENADO DE LIQUIDO CUANTIA INTERMEDIAS, SUGIERO CARACTERIZAR MEDIANTE TOMOGRAFIA CONTRASTADA

ANÁLISIS

PACIENTE POP TARDIO DE LAPAROTOMIA EXPLORATORIA CON APENDICOTOMIA Y LIGERACION DE ADHERENCIAS, ANTERA CON CC DE 3 DÍAS DE EVOLUCIÓN DE DOLOR ABD DIFUSO Y PROGRESIVO EN EL MOMENTO CON DISTENSIÓN ABDOMINAL SIN TAQUICARDIA, LEUCOCITOSIS LEVE Y ADECUADA FUNCIÓN RENAL, CLÍNICAMENTE CON DOLOR MARCADO DE HEMIABDOMEN DERECHO SIN SIGNOS DE IRRITACIÓN PERITONEAL, POR OTRO LADO ECOGRAFIA CON HALLAZGOS DESCARTOS DE INFLAMACIÓN DEL MESO DE FLANCO Y FOBA DERECHOS, EN EL MOMENTO SIN ABDOMEN AGUDO QUIRURGICO URGENTE, QUEDAMOS PENDIENTES DE REPORTE DE TAC ABDOMINAL PARA DETERMINAR NUESTROS MANEJOS

PLAN

HOSPITALIZAR POR CIRUGIA GENERAL

NO

VIDA VIA ORAL

OMEPRAZOL 40 MG IV DIA

HIOSCINA + DIFENONA 1 AMP IV CADA 8

DICLOFNACO 75 MG IV CADA 12

PENDIENTE LECTURA TAC ABDOMINAL CONTRASTADO

Impreso por: CONSTI - USUARIO CONSULTA



HOSPITAL REGIONAL DE SOAMÁ

NIT: 891889039-9

CALLE 8 No. 11A-49 Tel. 7 79 2391

EPICRISIS

Sistemas CitiSalud

14/01/2019 11:34:01

Page 2 of 4

Vgar Atención: L.E. Hosp Regional

Código Habilitación: 117160079801

ADIENTE:	NARDA DE CILIA RODRIGUEZ SANDOVAL			No. HISTORIA:	2423342	
IDENTIFICACIÓN:	CC	24730342	EDAD:	55 A 3 M 16 D	SEXO:	Femenino
SERVICIO DE INGRESO:	Urgencias			ADMISSION No.:	157701	
FECHA INGRESO:	10/01/2019 18:16			SERVICIO PROFESI:	Hospitalización	
				FECHA EGRESO:	14/01/2019 08:53	

11/01/2019 21:11	Especialidad:	CIRUGIA	Tipo:	EVOLUCION MEDICO TRATANTE
------------------	---------------	---------	-------	---------------------------

CIRUGIA GENERAL TURNO

SE REVISÓ HC CLÍNICA MEDILASER DONDE EN NOTA DE EVOLUCION REPORTAN HALLAZGOS INTRAOPERATORIOS DE SINDROME ADHERENCIAL SEVERO ADHERENCIAS DE ASA DEL QUAJA A PARCO ABDOMINAL. INTERASAR ADHERENCIAS DE ILEON TERMINAL A PERIÓ. APENDICITIS AGUDA FASE GAMBRENOZA CON ABSCESO QUE SE EXTIENDE A REGION RETROILICAL Y PERIÓ. PERIÓ CON ADHERIDO EN AREA DE ABSCESO CON NECROSIS Y ABSCESO DE EPIPLON. LIQUIDO LIBRE EN PELVIS. DEJARON DREN Y REALIZARON CURRIMETO ANTIBIOTICO (CLINDAMICINA GENTAMICINA).

SE REVISAN IMÁGENES Y REPORTE DE TAC DE ABDOMEN CONTRASTADO DEL 11/01/19.

hallazgos:

Es un estudio diagnóstico reciente de apendicitomía con evidencia una colección intraabdominal de 52 mm en la intensidad de hiperdensidad y el flanco derecho de densidad heterogénea con aire en el interior de una imagen hipodensa asociada interna.
 El hígado, el bazo, el páncreas, los riñones, y las glándulas suprarrenales no presentan alteraciones.
 Vagina distendida de paredes cargadas sin lesiones endometriales.
 No hay aire ni líquido libre en la cavidad abdominal.
 El estómago y las asas intestinales son de aspecto usual.
 No presentó lesiones focales óseas.

CONCLUSIÓN:

LOS HALLAZGOS SON CONSISTENTES CON GOSYPHYOMA CON ABSCESO SECUNDARIO ASOCIADO INTRAABDOMINAL.

PLAN

LAPAROTOMIA EXPLORATORIA.
 SE LE EXPLICA AL PACIENTE CONDUCTA LA CUAL DICE ENTENDER Y ACEPTAR. INDICA QUE NO DESEA SER REMITIDA DE NUEVO A MEDILASER.
 PROCEDIMIENTO SEGUN DISPONIBILIDAD DE SALAS

12/01/2019 10:13	Especialidad:	CIRUGIA	Tipo:	EVOLUCION MEDICO TRATANTE
------------------	---------------	---------	-------	---------------------------

PACIENTE FEMENINA DE 55 AÑOS DE EDAD CON DIAGNÓSTICOS DE
 GOSYPHYOMA
 DOLOR ABD SECUNDARIO
 POP TARDIO LAPAROTOMIA EXPLORATORIA POR APENDICITIS EXTRASITITUCIONAL
 HIPERTENSION ARTERIAL POR HC

SUBJETIVO

PACIENTE REFIERE REGULAR MODULACIÓN DEL DOLOR, BUEN PATRÓN DEL SUEÑO, DIURESIS Y DEPOSICIONES POSITIVAS

OBJETIVO:

PACIENTE EN BUENAS CONDICIONES GENERALES, HIDRATADO, AFEBRIL, SIN DIFICULTAD RESPIRATORIA.

SIGNOS VITALES:

TC: 100 LPM PR: 20 RPM TA: 125/85 MMHG SAO2 90 % AL AMBIENTE T.
 CABEZA Y CUELLO: ESCLERAS ANICTERICAS MUCOSA ORAL HÚMEDA, CUELLO MÓVIL SIN ADENOPATIAS NI INCURVACIÓN
 TÓRAX: SIMÉTRICO NOROXIEXPANSIBLE SIN TIRAJES, MURMULLO VESICULAR CONSERVADO SIN ACROSADOS. RUIDOS CARDIACOS RÍTMICOS SIN SOPLIOS
 ABDOMEN: LEVEMENTE DISTENDIDO, RUIDOS INTESTINALES PRESENTE, DISMINUIDOS. CICATRIZ MEDIANA INFRAUMBILICAL SIN SIG DE INFECCIÓN. BLANDO, DOLOR A LA PALPACIÓN SUPERFICIAL Y PROFUNDA DE HEMIA ABDOMEN DEX Y MESOGASTRO DE PREDOMINIO EN FLANCO Y FOSA DERECHA. DEFENSA ABDOMINAL VOLUNTARIA SIN SIG DE IRRITACIÓN PERITONEAL
 EXTREMIDADES: MÓVILES, SIMÉTRICAS, EUTRÓFICAS, LLENADO CAPILAR MENOR A DOS SEGUNDOS
 NEUROLOGICO: ATENTA, ALERTA, GLASGOW 15/15, SIN DÉFICIT SENSITIVO O MOTOR APARENTE.

EXAMENES:

Es un estudio diagnóstico reciente de apendicitomía con evidencia una colección intraabdominal de 52 mm en la intensidad de hiperdensidad y el flanco derecho de densidad heterogénea con aire en el interior de una imagen hipodensa asociada interna.
 El hígado, el bazo, el páncreas, los riñones, y las glándulas suprarrenales no presentan alteraciones.
 Vagina distendida de paredes cargadas sin lesiones endometriales.
 No hay aire ni líquido libre en la cavidad abdominal.
 El estómago y las asas intestinales son de aspecto usual.
 No presentó lesiones focales óseas.

CONCLUSIÓN

LOS HALLAZGOS SON CONSISTENTES CON GOSYPHYOMA CON ABSCESO SECUNDARIO ASOCIADO INTRAABDOMINAL.

ANÁLISIS

PACIENTE POP TARDIO DE LAPAROTOMIA EXPLORATORIA CON APENDICECTOMÍA Y LIBERACIÓN DE ADHERENCIAS. TAC ABDOMINAL EVIDENCIA GOSYPHYOMA, CON PERSISTENCIA DEL DOLOR ABDOMINAL. HEMODINÁMICAMENTE ESTABLE. EN EL MOMENTO NO REQUIERE MANEJO QUIRÚRGICO, SE DEBE INICIAR ANTIBIOTICOTERAPIA CON CLINDAMICINA GENTAMICINA HOY DÍA 0. SE EXPLICA AL PACIENTE Y PACIENTE QUIENES REFIEREN COMPRENDER Y ACEPTAR LA CONDUCTA

PLAN

DIETA BLANDA HIPOSODICA
 LR 100 CC IV HORA
 OMEPRAZOL 40 MG IV DÍA
 HICSONA + DIFPIRONA 1 AMB IV CADA 8
 DISOLUCIONADO 75 MG IV CADA 12
 CLINDAMICINA 600 MG IV CADA 8 HORAS (P/ 120118)
 GENTAMICINA 240 MG IV CADA DÍA (P/ 130119)

13/01/2019 11:03	Especialidad:	CIRUGIA	Tipo:	EVOLUCION MEDICO TRATANTE
------------------	---------------	---------	-------	---------------------------

EVOLUCIÓN CIRUGIA GENERAL 13/01/2019

PACIENTE FEMENINA DE 55 AÑOS DE EDAD CON DIAGNÓSTICOS DE
 DOLOR ABDOMINAL SECUNDARIO A MATERIAL QUIRURGICO DENTRO DE CAVIDAD SUGESTIVO DE GOSYPHYOMA
 POP TARDIO LAPAROTOMIA EXPLORATORIA POR APENDICITIS EXTRASITITUCIONAL (17/12/2018)
 HIPERTENSION ARTERIAL POR HC

SUBJETIVO:

PACIENTE EN EL MOMENTO CON PERSISTENCIA LEVE DEL DOLOR ABDOMINAL, SIN EMBARGO REFIERE MEJOR PIA RESPECTO AL INGRESO. NI FGA OTROS SÍNTOMAS EN EL MOMENTO DIURESIS Y DEPOSICIONES POSITIVAS SIN CAMBIOS DE LAS CARACTERÍSTICAS. TOLERANCIA ADECUADA DE LA VÍA ORAL.

Impreso por : GOSYP - USUARIO CONSULTA



HOSPITAL REGIONAL DE SOGOMOSO

NIT: 891855000-0

CALLE 5 No. 11A - 48 Tel. 7 70 3001

EPICRISIS

Sistemas CitiSalud

14/01/2019 11:34:01

Página 1 de 4

Hospital Regional de Soğamoso

Código Habilitación: 181950079901

PACIENTE:	NARGA CECILIA RODRIGUEZ SANDOVAL				Nº. HISTORIA:	24230442
IDENTIFICACION:	CC:	34290342	EDAD:	65 A 3 M 10 D	SEXO:	Femenino
ORIGEN DE ENFERMEDAD:	originales				ADMISSION No.:	157701
FECHA INGRESO:	14/01/2019 08:18				SERVICIO EGRESO:	Respirología
					FECHA EGRESO:	14/01/2019 08:53

OBJETIVO

PACIENTE EN BUENAS CONDICIONES GENERALES, HIDRATADO, AFEBRIL, SIN DIFICULTAD RESPIRATORIA, SIGNOS VITALES: FC: 92 LPM, FR: 18 RPM, TA: 110/75 MMHG, SATO2: 92% AL AMBIENTE. CABEZA Y CUELLO: ESCLERAS ANICTERICAS, MUCOSA ORAL HÚMEDA, CUELLO MÓVIL SIN ADENOPATÍAS NI INSURGITACIÓN. TÓRAX: SIMÉTRICO, NORMOEXPANSIBLE, SIN TIRAJES, MURMULLO VESICULAR CONSERVADO SIN AGREGADOS, RUIDOS CARDÍACOS RÍTMICOS SIN SOPLOS. ABDOMEN: LEVEMENTE DISTENDIDO, RUIDOS INTESTINALES POSITIVOS, CIGATROZ MEDIANA INFRALIBELICAL EN ADECUADO ESTADO, SIN SIGNOS DE INFECCIÓN LOCAL. A LA PALPACIÓN ABDOMEN BLANDO, CON LEVE DOLOR A LA PALPACIÓN SUPERFICIAL EN HEMIPEDOMEN DERECHO, DE PREDOMINIO EN FOSA ILLIACA Y FLANCO, DEFENSA ABDOMINAL VOLUNTARIA SIN SIGNOS DE IRRITACIÓN PERITONEAL. EXTREMIDADES: MÓVILES, SIMÉTRICAS, EUTRÓFICAS, LLENADO CAPILAR MENOR A DOS SEGUNDOS. NEUROLÓGICO: ATENTA, ALERTA, GLASGOW 15/15, SIN DÉFICIT SENSITIVO O MOTOR APARENTE.

ANÁLISIS

PACIENTE DE 65 AÑOS DE EDAD QUIEN SE ENCUENTRA HOSPITALIZADO POR DOLOR ABDOMINAL SECUNDARIA A MATERIAL QUIRÚRGICO DENTRO DE CAVIDAD SUGESTIVO DE GOSSYPIDOMA, QUIEN EN EL MOMENTO SE ENCUENTRA EN MANEJO ANTIBIÓTICO CON CLINDAMICINA Y CEFOTAXIMA HOY DÍA 1, AL EXAMEN FÍSICO SE ENCUENTRA ESTABLE, CON PERSISTENCIA LEVE DE DOLOR ABDOMINAL, SIN EMBARGO MEJORA CON RESPECTO AL INGRESO, POR EL MOMENTO SE DECIDE CONTINUAR CON MANEJO MEDICO YA INSTALADO, SE EXPLICA A PACIENTE QUIEN ENTIENDE Y ACEPTA.

PLAN

HOSPITALIZAR POR CIRUGÍA GENERAL

TRATAMIENTO

LACTATO DE RINGER A 100 CC/HORA *** SUSPENDER ***

CATEETER SCLERADO

OMEPRAZOL 40 MG IV DÍA

80 PARACETOL + IPRONAZOL 1 AMP IV CADA 6

CLINDAMICINA 300 MG IV CADA 6 HORAS *** SUSPENDER ***

CLINDAMICINA 300 MG IV CADA 6 HORAS (P/ 120/120/18) DÍA 1

CEFOTAXIMA 240 MG IV CADA 8 HORAS (P/ 120/120/18) DÍA 1

OSV - AC

14/01/2019 08:51	Especialidad:	CIRUGÍA	Tipo:	EVOLUCION MEDICO TRATANTE
------------------	---------------	---------	-------	---------------------------

EVOLUCIÓN CIRUGÍA GENERAL 14/01/2019

PACIENTE FEMENINA DE 65 AÑOS DE EDAD CON DIAGNOSTICOS DE:
DOLOR ABDOMINAL SECUNDARIO A MATERIAL QUIRURGICO DENTRO DE CAVIDAD SUGESTIVO DE GOSSYPIDOMA
POR TARDE LAPAROTOMIA EXPLORATORIA POR APENDICITIS EXTRA INSTITUCIONAL (17/12/2018)
HIPERTENSION ARTERIAL POR AC

SUBJETIVO

PACIENTE CON MEJORA DEL DOLOR ABDOMINAL, NIEGA OTROS SINTOMAS EN EL MOMENTO, DIURESIS Y DEPOSICIONES POSITIVAS SIN CAMBIO DE LAS CARACTERÍSTICAS, TOLERANCIA ADECUADA DE LA VÍA ORAL.

OBJETIVO

PACIENTE EN BUENAS CONDICIONES GENERALES, HIDRATADO, AFEBRIL, SIN DIFICULTAD RESPIRATORIA, SIGNOS VITALES: FC: 86 LPM, FR: 17 RPM, TA: 112/70 MMHG, SATO2: 93% AL AMBIENTE. CABEZA Y CUELLO: ESCLERAS ANICTERICAS, MUCOSA ORAL HÚMEDA, CUELLO MÓVIL SIN ADENOPATÍAS NI INSURGITACIÓN. TÓRAX: SIMÉTRICO, NORMOEXPANSIBLE, SIN TIRAJES, MURMULLO VESICULAR CONSERVADO SIN AGREGADOS, RUIDOS CARDÍACOS RÍTMICOS SIN SOPLOS. ABDOMEN: LEVEMENTE DISTENDIDO, RUIDOS INTESTINALES POSITIVOS, CIGATROZ MEDIANA INFRALIBELICAL EN ADECUADO ESTADO, SIN SIGNOS DE INFECCIÓN LOCAL. A LA PALPACIÓN ABDOMEN BLANDO, CON LEVE DOLOR A LA PALPACIÓN SUPERFICIAL EN HEMIPEDOMEN DERECHO, DE PREDOMINIO EN FOSA ILLIACA Y FLANCO, DEFENSA ABDOMINAL VOLUNTARIA SIN SIGNOS DE IRRITACIÓN PERITONEAL. EXTREMIDADES: MÓVILES, SIMÉTRICAS, EUTRÓFICAS, LLENADO CAPILAR MENOR A DOS SEGUNDOS. NEUROLÓGICO: ATENTA, ALERTA, GLASGOW 15/15, SIN DÉFICIT SENSITIVO O MOTOR APARENTE.

ANÁLISIS

PACIENTE DE 65 AÑOS DE EDAD QUIEN SE ENCUENTRA HOSPITALIZADO POR DOLOR ABDOMINAL SECUNDARIA A MATERIAL QUIRÚRGICO DENTRO DE CAVIDAD SUGESTIVO DE GOSSYPIDOMA, QUIEN EN EL MOMENTO SE ENCUENTRA EN MANEJO ANTIBIÓTICO CON CLINDAMICINA Y CEFOTAXIMA HOY DÍA 2, AL EXAMEN FÍSICO SE ENCUENTRA ESTABLE, CON MEJORA DE DOLOR ABDOMINAL, SIN ABDOMEN QUIRURGICO ACUDO EN EL MOMENTO, SE DECIDE DAR EGRESO HOSPITALARIO CON RECOMENDACIONES Y SIGNOS DE ALARMA, SE DEJA ANTIBIÓTICO AMBULATORIO, SE EXPLICA A PACIENTE QUIEN ENTIENDE Y ACEPTA.

PLAN

EGRESO HOSPITALARIO

METRONIDAZOL 500 MG VO CADA 8 HORAS

CIPROFLOXACINA 500 MG VO CADA 8 HORAS

CAPACIDAD MEDICA POR 20 DIAS

RECOMENDACIONES Y SIGNOS DE ALARMA

INTERCONSULTAS

Especialidad:

Solicitud:

Motivo Solicitud:

Respuesta:

Diagnósticos Interconsulta:

DIAGNOSTICOS DE EGRESO:

Principal:	#104	OTROS DOLORS ABDOMINALES Y LOS NO ESPECIFICADOS
Primaria:	#104	OTROS DOLORS ABDOMINALES Y LOS NO ESPECIFICADOS



HOSPITAL REGIONAL DE SOGAMOSO
 NIT: 891856338-8
 CALLE 8 No. 11A -43 Tel. 7 70 9301
EPICRISIS

Sistema: CitiSalud
 14/01/2019 11:24:01
 Page 4 of 4

ugar Asunción... S.E. Hosp Yegros...al

Código Habilitación: 13796079801

PACIENTE:	NARDA CECILIA RODRIGUEZ SANDOVAL				No. HISTORIA:	24210342
IDENTIFICACION:	CC:	24231342	EDAD:	55 A 3 M 16 D	SEXO:	Femenino
SERVICIO DE INGRESO:	Ginecología				SERVICIO EGRESO:	Hospitalización
FECHA INGRESO:	10/01/2019 16:15				FECHA EGRESO:	14/01/2019 08:59

ESTADO GENERAL A LA SALIDA:

ADecuado

PLAN DE MANEJO:

ANÁLISIS:

PACIENTE DE 55 AÑOS DE EDAD QUE SE ENCUENTRA HOSPITALIZADO POR DOLOR ABDOMINAL SECUNDARIA A MATERIAL QUIRÚRGICO DENTRO DE CAVIDAD SUGESTIVO DE COLELITIASIS, QUIEN EN EL MOMENTO SE ENCUENTRA EN MANEJO ANTIBIÓTICO CON CLINDAMICINA Y GENTAMICINA HOY DÍA 2 AL EXAMEN FÍSICO SE ENCUENTRA ESTABLE, CON MEJORA DE DOLOR ABDOMINAL, SIN ABDOMEN QUIRÚRGICO AGUDO EN EL MOMENTO, SE DECIDE DAR EGRESO HOSPITALARIO CON RECOMENDACIONES Y SIGNOS DE ALARMA, SE DEJA ANTIBIÓTICO AMBULATORIO, SE EXPLICA A PACIENTE QUIEN ENTIENDE Y ACEPTA.

TIEN

EGRESO HOSPITALARIO
 METRONIDAZOL 500 MG VO CADA 8 HORAS
 CIPROFLOXACINA 500 MG VO CADA 8 HORAS
 INCAPACIDAD MÉDICA POR 20 DÍAS
 RECOMENDACIONES Y SIGNOS DE ALARMA

MEDICO QUE ELABORA:

WALTER ENRIQUE RINCON GUEVARA

Tarjeta profesional - 13457

MEDICO ESPECIALISTA

NIT: 891855039-9
 CALLE 8 No. 11A -43 Tel. 7 70 2201
ORDEN DE INCAPACIDAD

HOSPITALIZACIÓN

Lugar Atención: E.S.E. Hosp Regional

Código Habilitación: 157590079

Paciente: NARDA CECILIA RODRIGUEZ SANDOVAL	Dirección: calle 4 sur n. 15 a 09
Documento: CC 24230342	Telefono: 3123608622
Sexo/Edad: FEMENINO / 55 A 3 M 20 D	Fecha: 14/01/2019 08:51
Empresa: MEDISALUD UT - URGENCIAS	Admisión No. 167701

Diagnostico: R104 OTROS DOLORES ABDOMINALES Y LOS NO ESPECIFICADOS

Tipo de Incapacidad: INCAPACIDAD MEDICA

Fecha Inicio: 10/01/2019

Fecha Fin: 29/01/2019

Dias Incapacidad: 20

Observaciones:

PACIENTE CON PATOLOGÍA GENERAL, SE DA INCAPACIDAD POR 20 DÍAS DESDE EL INGRESO

Profesional:

WALTER ENRIQUE RINCON GUEVARA
 Tarjeta profesional : 13457
 MEDICO ESPECIALISTA



Firma

Impreso por : WERG - WALTER ENRIQUE R



HOSPITAL REGIONAL DE SOGAMOSO
 NIT: 891855039-9
 CALLE 8 No. 11A-43 Tel. 7 70 2201
EPICRISIS

Sistemas CitiSalud
 09/02/2019 11:32:17
 Page 6 of 6

Atención: E.S.E. Hosp Regional

Código Habilitación: 157990079001

IDENTIFICACION:	CC. 24230342	EDAD:	55 A. 4 M. 9 D.	SEXO:	Femenino	No. HISTORIA:	24230342
CAUSA DE INGRESO:	Urgencias	ADMISION No.:	168543	SERVICIO EGRESO:	Hospitalización	FECHA EGRESO:	09/02/2019 08:01
HA INGRESO:	03/02/2019 10:37						

AGNOSTICOS DE EGRESO:

Principal:	Z988	OTROS ESTADOS POSTQUIRURGICOS ESPECIFICADOS
Principal:	Y619	OBJETO EXTRAÑO DEJADO ACCIDENTALMENTE EN EL CUERPO DURANTE ATENCION MEDICA Y QUIRURGICA NO ESPECIFICADA

ESTADO GENERAL A LA SALIDA:

ENO

PLAN DE MANEJO:

ANÁLISIS:
 PACIENTE FEMENINA DE 55 AÑOS DE EDAD, POR LAPAROTOMÍA EXPLORATORIA 04/02/2019 POR GOSYPIBOMA POR POP TARDÍO LAPAROTOMÍA EXPLORATORIA POR APENDICITIS TRANSITICIONAL (17/12/2018). HOY DÍA DE ANTIBIÓTICO 5, PACIENTE SIN HALLAZGOS POSITIVOS AL EXAMEN FÍSICO, CULTIVO MUESTRA E COLIBACILIA Y 8 EPIDERMIS CON ALTO GRADO DE RESISTENCIA, PERO DADO EVOLUCIÓN CLÍNICA SATISFACTORIA CON TERAPIA ANTIBIÓTICA INSTAURADA HASTA EL MOMENTO, Y FUENTE INFECCIOSA YA EXTRAÍDA DEL CUERPO DE LA PACIENTE, SE DA EGRESO CON ANTIMBIÓTICO TERAPIA VÍA ORAL. RECOMENDACIONES Y SIGNOS DE ALARMA PARA RECONSULTAR, CITA CONTROL AMBULATORIA EN 8 DÍAS CON CAPACIDAD LABORAL. SE EXPLICA A LA PACIENTE QUIEN REFIERE ENTENDER Y ACEPTAR.

AN:

RESO
 PROFLOXACINO 500 MG VO CADA 12 HORAS POR 10 DÍAS
 TRONIDAZOL 500 MG VO CADA 8 HORAS POR 10 DÍAS
 ETAMNOFEN 1 GR VO CADA 8 HORAS POR 15 DÍAS
 CONTROL POR CONSULTA EXTERNA EN 8 DÍAS
 3 IRACIONES DIARIAS
 CAPACIDAD LABORAL POR 30 DÍAS A PARTIR DE FECHA DE INGRESO
 RECOMENDACIONES Y SIGNOS DE ALARMA PARA RECONSULTAR

QUIEN ELABORA:

ROBERT MICHEL JEANNERET ZANESCO

Registro Médico - 01152

MEDICO ESPECIALISTA



HOSPITAL REGIONAL DE SOGOMOSO

NIT: 89162222-6

CALLE 8 No. 11A -43 Tel. 7 70 2201

EPICRISIS

Sistemas CitiSalud

09/02/2019 15:22:19

Page 1 of 6

Atención: E.S.S. Hosp Regional

Código Habilitación: 15759079691

INTE:	NARDA CECILIA RODRIGUEZ SANDOVAL			No. HISTORIA:	24230342	
IDENTIFICACION:	CC:	24230342	EDAD:	55 A 4 M 9 D	SEXO:	Femenino
TIPO DE INGRESO:	Urgencias			ADMISSION No.:	168543	
FECHA DE INGRESO:	03/02/2019 10:37			SERVICIO EGRESO:	Hospitalización	
NUMERO DE CAMA:	231 A 234			FECHA EGRESO:	09/02/2019 09:01	

HISTORIA DEL SERVICIO:

HISTORIA DEL SERVICIO:

HISTORIA DEL SERVICIO:

INTE EN BUENAS CONDICIONES GENERALES, HIDRATADO, AFEBRIL, SIN DIFICULTAD RESPIRATORIA, SIGNOS VITALES: FC: 85 LPM FR: 20 RPM TA: 120/62 MMHG SAO2: 92 % AL AMBIENTE. CUELLO: ESCLERAS ANICTERICAS, MUCOSA ORAL HUMEDA, CUELLO MÓVIL SIN ADENOPATÍAS NI INHIBICIÓN. TÓRAX: SIMÉTRICO, NORMOEXPANSIBLE, SIN TIRAJES, MURMULLO VESICULAR CONSERVADO SIN AGREGADOS, RUIDOS CARDIACOS RÍTMICOS SIN SOPLOS. ABDOMEN: LEVEMENTE DISTENDIDO, RUIDOS INTESTINALES PRESENTE, DISMINUIDOS, CICATRIZ MEDIANA UMBILICAL SIN SIGNOS DE INFECCIÓN, BLANDO, DOLOR A LA PALPACIÓN SUPERFICIAL Y PROFUNDA DE ABDOMEN DERECHO Y MESOGASTRIO DE PREDOMINIO EN FLANCO Y FOSA DERECHA, SIN SIGNOS DE IRRITACIÓN PERITONEAL. EXTREMIDADES: MÓVILES, SIMÉTRICAS, EUTRÓFICAS, LLENADO CAPILAR MENOR A DOS SEGUNDOS. NEUROLÓGICO: ATENTA, ALERTA, GLASGOW 15/15, SIN DÉFICIT SENSITIVO O MOTOR APARENTE.

EXAMENES:

ABDOMINAL TOTAL (11/01/2019): Es un estado postquirúrgico reciente de apendicectomía con evidencia una colección intraabdominal de 92 mm en la interlínea al mesogastrio y el flanco derecho de densidad heterogénea con aire en el interior de una imagen hiperdensa asociada interna. El hígado, el bazo, el páncreas, los riñones, y las glándulas suprarrenales no muestran alteraciones. Vejiga distendida de paredes delgadas sin lesiones endoluminales. No hay aire ni líquido libre en la cavidad abdominal.

El estómago y las asas intestinales son de aspecto usual. No identificó lesiones focales ó

HISTORIA DEL SERVICIO:

IENTE FEMENINA DE 55 AÑOS DE EDAD QUIEN CONSULTA REMITIDA DE CONSULTA EXTERNA POR DOLOR ABDOMINAL, SECUNDARIO A MATERIAL QUIRÚRGICO DENTRO DE CAVIDAD ABDOMINAL, POSTERIOR A LAPAROTOMÍA EXPLORATORIA POR APENDICITIS EXTRA INSTITUCIONAL (17/12/2018).

HISTORIA DEL SERVICIO:

HISTORIA DEL SERVICIO:
 HOSPITALARIOS: PATOLÓGICOS: HIPERTENSIÓN ARTERIAL
 FARMACOLÓGICOS: LOSARTAN 50 MG X2
 QUIRÚRGICOS: LAPAROTOMÍA EXPLORATORIA 17/12/18
 TÓXICOS: NIEGA
 ALÉRGICOS: NIEGA
 HOSPITALARIOS: POR CIRUGÍA
 TRAUMÁTICOS: NIEGA
 FAMILIARES: NIEGA
 NINGUNO

EXAMENES:

peso: 60 Kg TALLA: 160 cm

EXAMENES:

EXAMENES:

PACIENTE EN BUENAS CONDICIONES GENERALES, HIDRATADO, AFEBRIL, SIN DIFICULTAD RESPIRATORIA, SIGNOS VITALES: FC: 85 LPM FR: 20 RPM TA: 120/62 MMHG SAO2: 92 % AL AMBIENTE. CUELLO: ESCLERAS ANICTERICAS, MUCOSA ORAL HUMEDA, CUELLO MÓVIL SIN ADENOPATÍAS NI INHIBICIÓN. TÓRAX: SIMÉTRICO, NORMOEXPANSIBLE, SIN TIRAJES, MURMULLO VESICULAR CONSERVADO SIN AGREGADOS, RUIDOS CARDIACOS RÍTMICOS SIN SOPLOS. ABDOMEN: LEVEMENTE DISTENDIDO, RUIDOS INTESTINALES PRESENTE, DISMINUIDOS, CICATRIZ MEDIANA UMBILICAL SIN SIGNOS DE INFECCIÓN, BLANDO, DOLOR A LA PALPACIÓN SUPERFICIAL Y PROFUNDA DE ABDOMEN DERECHO Y MESOGASTRIO DE PREDOMINIO EN FLANCO Y FOSA DERECHA, SIN SIGNOS DE IRRITACIÓN PERITONEAL. EXTREMIDADES: MÓVILES, SIMÉTRICAS, EUTRÓFICAS, LLENADO CAPILAR MENOR A DOS SEGUNDOS. NEUROLÓGICO: ATENTA, ALERTA, GLASGOW 15/15, SIN DÉFICIT SENSITIVO O MOTOR APARENTE.

EXAMENES:

ABDOMINAL TOTAL (11/01/2019): Es un estado postquirúrgico reciente de apendicectomía con evidencia una colección intraabdominal de 92 mm en la interlínea al mesogastrio y el flanco derecho de densidad heterogénea con aire en el interior de una imagen hiperdensa asociada interna. El hígado, el bazo, el páncreas, los riñones, y las glándulas suprarrenales no presentan alteraciones. Vejiga distendida de paredes delgadas sin lesiones endoluminales. No hay aire ni líquido libre en la cavidad abdominal. El estómago y las asas intestinales son de aspecto usual. No identificó lesiones focales ó

EXAMENES:

R103 DOLOR LOCALIZADO EN OTRAS PARTES INFERIORES DEL ABDOMEN

EXAMENES:

Impreso por : CONSU - USUARIO CONSULTA



HOSPITAL REGIONAL DE SOGAMOSO
 NIT: 891853039-9
 CALLE 8 No. 11A -43 Tel. 7 70 2201
EPICRISIS

Sistemas CitiSalud
 09/02/2019 11:32:17
 Page 2 of 6

Atención E.S.E. Hosp Regional

Código Habitación: 18793079001

ENTE:	NARDA CECILIA RODRIGUEZ SANDOVAL			No. HISTORIA:	24230942	
TIFICACION:	CC.	24230342	EDAD:	55 A 4 M 9 D	SEXO:	Femenino
ADICION DE INGRESO:	Urgencias			ADMISION No.:	168543	
FECHA INGRESO:	03/02/2019 10:37			SERVICIO EGRESO:	Hospitalización	
				FECHA EGRESO:	09/02/2019 09:01	

CLINICA:
 PACIENTE FEMENINA DE 55 AÑOS DE EDAD QUIEN CONSULTA REMITIDA DE CONSULTA EXTERNA POR DOLOR ABDOMINAL SECUNDARIO A MATERIAL QUIRURGICO DENTRO DE CAVIDAD SUGESTIVO DE GOSSYPBOMA POR TARDIO LAPAROTOMIA EXPLORATORIA POR APENDICITIS EXTRAINSTITUCIONAL (17/12/2018) CON QUE EVIDENCIA PRESENCIA DE FISTULA CUTANEA QUE UNICA LA CAVIDAD ABDOMINAL DE LA FOSA ILIACA DERECHA HACIA LA PIEL SIN PRESENCIA DE COLECCIONES, POSIBLE GOSSYPBOMA. POR LO ANTERIOR SE HOSPITALIZA PACIENTE PARA LAPAROTOMIA EXPLORATORIA. SE EXPLICA A LA PACIENTE QUIEN REFIERE ENTENDER Y ACEPTAR.

RESION DIAGNOSTICA:
 DOLOR ABDOMINAL SECUNDARIO A MATERIAL QUIRURGICO DENTRO DE CAVIDAD SUGESTIVO DE GOSSYPBOMA
 TARDIO LAPAROTOMIA EXPLORATORIA POR APENDICITIS EXTRAINSTITUCIONAL (17/12/2018)
 HERTENSION ARTERIAL POR HC
 HOSPITALIZAR POR CIRUGIA GENERAL

Fecha	Especialidad	Tipo	Evolucion Medico Tratante
03/02/2019 19:41	CIRUGIA		EVOLUCION MEDICO TRATANTE

EVOLUCION:
 HORA INICIO: 17:40
 HORA FIN: 18:40
 DIAGNOSTICO PREOPERATORIO: DOLOR ABDOMINAL SECUNDARIO A MATERIAL QUIRURGICO DENTRO DE CAVIDAD SUGESTIVO DE GOSSYPBOMA
 DIAGNOSTICO POSTOPERATORIO: IDEM
 PROCEDIMIENTO: LAPAROTOMIA EXPLORATORIA
 QUIRURJO: DR JEANNERET
 ANESTESIA: 90 AÑOS (INTERNO)
 ANESTESIOLOGO: DRA. HERNANDEZ
 ANESTESIA: GENERAL
 INSTRUMENTADORA: SANDY
 COMPLICACIONES: NO DETECTADAS
 CUENTO: COMPLETO

COMENTARIOS:
 ADHERENCIAS DE ASA A PARED PELVICA DERECHA. SE LIBERAN ADHERENCIAS, Y SE EVIDENCIA ABSCESO Y OBJETO EXTRAÑO (COMPRESA), SALIDA DE MATERIAL PURULENTO, FETIDO, DE MODERADA CANTIDAD.

PROCEDIMIENTO:
 JO ANESTESIA GENERAL, PREVIA ASEPSIA Y ANTISEPSIA CON CLORHEXIDINA. COLOCACION DE CAMPOS QUIRURGICOS. SE REALIZA INCISION MEDIANA INFRAUMBILICAL Y INFRAUMBILICAL POR PLANOS HACIA CAVIDAD ENCONTRANDO ADHERENCIAS DE ASA A PARED PELVICA DERECHA. SE LIBERAN ADHERENCIAS, Y SE EVIDENCIA ABSCESO Y OBJETO EXTRAÑO (COMPRESA), SALIDA DE MATERIAL PURULENTO, FETIDO, DE MODERADA CANTIDAD. SE RETIRA Y SE HACE LAVADO CON 1500 CC DE SOLUCION SALINA. SE COLOCA HEMOVAC Y SE FIJA A PIEL. SE HACE REVISION DE HEMOSTASIA, SE CIERRA FASCIA CON VYCRIL 1.0. SE DEJA HERIDA ABIERTA. SE CUBRE CON GASA CON SOLUCION SALINA, APOSITO Y FROXIMULL.
 CUENTOS COMPLETOS
 INGRESO ESCASO.
 CONTINUAR HOSPITALIZACION POR CIRUGIA GENERAL

ORDENES:
 ANAÑANA DIETA BLANDA
 LACTATO DE RINGER A 100 CC/H
 PENICILINA GUSACTAM 2 GR IV CADA 8 HORAS (FI: 03/02/2019)
 PIRONA 2 GR IV CADA 6 HORAS
 PIRONA 75 MG IV CADA 12 HORAS
 ETIOLOPRAMIDA 10 MG IV CADA 8 HORAS
 ANITIDINA 50 MG IV CADA 8 HORAS
 S/N/AC

Fecha	Especialidad	Tipo	Evolucion Medico Tratante
03/02/2019 23:24	CIRUGIA		EVOLUCION MEDICO TRATANTE

CORRECCION: SE FORMULA DICLOFENACO 75 MNG IV CADA 12 HR
 CORRECCION: SE FORMULA DICLOFENACO 75 MNG IV CADA 12 HR

Fecha	Especialidad	Tipo	Evolucion Medico Tratante
04/02/2019 10:00	CIRUGIA		EVOLUCION MEDICO TRATANTE

EVOLUCION PISO CIRUGIA GENERAL 04/01/2019:
 PACIENTE DE 55 AÑOS CON DIAGNOSTICOS DE:
 GOSSYPBOMA
 TARDIO LAPAROTOMIA EXPLORATORIA 04/02/2019
 TARDIO LAPAROTOMIA EXPLORATORIA POR APENDICITIS EXTRAINSTITUCIONAL (17/12/2018)
 HERTENSION ARTERIAL POR HC

SUBJETIVO:
 PACIENTE REFIERE DOLOR MODERADO QUE SEDE CON LA ANALGESIA, NO HA INICIADO VIA ORAL. REFIERE DESDE LA MADRUGADA ESCALOFRIOS, NO PICOS FEBRILES.

OBJETIVO:
 PACIENTE EN ACEPTABLES CONDICIONES GENERALES, HIDRATADO, AFEBRIL, SIN DIFICULTAD RESPIRATORIA.
SIGNOS VITALES:
 FC: 88 LPM FR: 20 RPM SAO2: 92 % AL AMBIENTE
 CABEZA Y CUELLO: ESCLERAS ANICTERICAS, MUCOSA ORAL HEMEDA, CUELLO MOJE, SIN ADENOPATIAS NI INGUROITACION
 TORAX: SIMETRICO, NORMOEXPANSIBLE, SIN TIRAJES, MURMULLO VESICULAR CONSERVADO SIN AGREGADOS, RUIDOS CARDIACOS RITMICOS SIN SOPLOS
 ABDOMEN: HERIDA CUBIERTA CON APOSITO, HEMOVAC FIJADO A PARED ABDOMINAL. DOLOR LEVE A LA PALPACION, NO MASAS, NO MEGALIAS, SIN SIGNOS DE IRRITACION PERITONEAL.
 EXTREMIDADES: MOVILES, SIMETRICAS, EUTROFICAS, LLENADO CAPILAR MENOR A DOS SEGUNDOS.
 NEUROLOGICO: ATENTA, ALERTA, GLASGOW 15/15, SIN DEFICIT SENSITIVO O MOTOR APARENTE.

ANALISIS:
 PACIENTE FEMENINA DE 55 AÑOS DE EDAD HOSPITALIZADA EL DIA DE AYER POR GOSSYPBOMA POR TARDIO LAPAROTOMIA EXPLORATORIA POR APENDICITIS EXTRAINSTITUCIONAL (17/12/2018). ES LLEVADA A EXTRACCION DE CUERPO EXTRAÑO, ENCONTRANDO COMPRESA Y ABSCESO, CON MODERADA SALIDA DE MATERIAL PURULENTO FETIDO, SE DEJA HERIDA ABIERTA EN MANEJO ANTIBIOTICO HOY DIA 1. EN EL MOMENTO PACIENTE ESTABLE HEMODINAMICAMENTE, CON ADECUADA MODULACION DEL DOLOR, PRESENCIA DE ESCALOFRIOS POR LO QUE SE INICIA CURA TERMINA Estricta. PENDIENTE REPORTE DE PATOLOGIA, GRAM Y CULTIVO. SE EXPLICA A LA PACIENTE QUIEN REFIERE ENTENDER Y ACEPTAR.

PLAN:
 CONTINUAR HOSPITALIZACION POR CIRUGIA GENERAL
 DIETA BLANDA
 LACTATO DE RINGER A 100 CC/H



HOSPITAL REGIONAL DE SOGAMOSO
NIT: 891850239-8
CALLE 8 No. 11A-43 Tel. 7 70 2201

Sistemas CitiSalud
09/02/2019 11:32:17
Page 3 of 6

EPICRISIS

Atención: S.S.E. Hosp Regional

Código Habitación: 15799979601

INTE:	NARDA CECILIA RODRIGUEZ SANDOVAL			No. HISTORIA:	24230342	
TIFICACION:	CC:	24230342	EDAD:	55 A 4 M 2 D	SEXO:	Femenino
MOD DE INGRESO:	Urgencias			ADMISSION No.:	168543	
IA INGRESO:	03/02/2019 10:37			SERVICIO EGRESO:	Hospitalización	
				FECHA EGRESO:	09/02/2019 09:01	

PICILINA SULBACTAM 3 GR IV CADA 6 HORAS (FI: 03/02/2019) ***SUSPENDER***
 IRONA 3 GR IV CADA 6 HORAS ***CAMBIO***
 ETAMINOFEN 1 GR CADA 6 HORAS
 NTAMICINA 240 MG CADA 24 HORAS IV (FI: 04/02/2019)
 INDAMICINA 600 MG CADA 6 HORAS IV (FI: 04/02/2019)
 TOCLOPRAMIDA 10 MG IV CADA 8 HORAS
 NITIDINA 50 MG IV CADA 8 HORAS
 RUA TÉRMICA Estricta****
 V- AC

AN:
 INTINJAR HOSPITALIZACIÓN POR CIRUGÍA GENERAL
 STA BLANDA
 CTATO DE RINGER A 100 CCH
 PICILINA SULBACTAM 3 GR IV CADA 6 HORAS (FI: 03/02/2019) ***SUSPENDER***
 IRONA 3 GR IV CADA 6 HORAS ***CAMBIO***
 ETAMINOFEN 1 GR CADA 6 HORAS
 NTAMICINA 240 MG CADA 24 HORAS IV (FI: 04/02/2019)
 INDAMICINA 600 MG CADA 6 HORAS IV (FI: 04/02/2019)
 TOCLOPRAMIDA 10 MG IV CADA 8 HORAS
 NITIDINA 50 MG IV CADA 8 HORAS
 SARTAN 50 MG VO CADA 12 HORAS
 RUA TÉRMICA Estricta****
 V- AC

03/02/2019 09:22	Especialidad:	CIRUGIA	Tipo:	EVOLUCION MEDICO TRATANTE
------------------	---------------	---------	-------	---------------------------

OLUCIÓN PISO CIRUGIA GENERAL 05/01/2019

IENTE DE 55 AÑOS CON DIAGNÓSTICOS DE:
 OSSYPBOMA
 P LAPAROTOMIA EXPLORATORIA 04/02/2019
 P TARDIO LAPAROTOMIA EXPLORATORIA POR APENDICITIS EXTRA INSTITUCIONAL (17/12/2018)
 PERTENSIÓN ARTERIAL POR HC

BJETIVO:
 IENTE REFIERE DOLOR MODERADO QUE SEDE CON LA ANALGESIA, EL DÍA DE AYER PRESENTÓ UN PICO FEBRIL

BJETIVO:
 IENTE EN ACEPTABLES CONDICIONES GENERALES, HIDRATADO, AFEBRIL, SIN DIFICULTAD RESPIRATORIA.
 ONOS VITALES:
 : 87 LPM FR: 20 RPM SAO2 91 % AL AMBIENTE, DRENAJE HEMOWAC 0 CC, SONDA VESICAL 2600 CC
 BEZA Y CUELLO: ESCLERAS ANIC TERÍCAS, MUCOSA ORAL HÚMEDA, CUELLO MÓVIL, SIN ADENOPATIAS NI INGURGITACIÓN.
 RAX: SIMETRICO, NORMOEXPANSIBLE, SIN TIRAJES, MURMULLO VESICULAR CONSERVADO SIN AGREGADOS, RUIDOS CARDIACOS RÍTMICOS SIN SOFLOS.
 IDOMEN: HERRIDA CUBIERTA CON APOSITO, HEMOWAC FIJADO A PARED ABDOMINAL, DOLOR LEVE A LA PALPACIÓN, NO MASAS, NO MEGALIAS, SIN SIGNOS DE IRRITACIÓN PERITONEAL.
 TREMIDADES: MÓVILES, SIMÉTRICAS, EUTRÓFICAS, LLENADO CAPILAR MENOR A DOS SEGUNDOS.
 IUROLÓGICO: ATENTA, ALERTA, GLASGOW 15/15, SIN DÉFICIT SENSITIVO O MOTOR APARENTE.

IRACLÍNICOS:
 RAM: Procedencia de la Muestra COMPRESA SECRECIÓN PERITONEAL Reaccion Leucocitaria Aumentada Cocos Gram Positivos +

ÁLISIS:
 IENTE FEMENINA DE 55 AÑOS DE EDAD, POP LAPAROTOMIA EXPLORATORIA 04/02/2019 POR GOSSYPBOMA POR POP TARDIO LAPAROTOMIA EXPLORATORIA POR APENDICITIS
 TRAINSTITUCIONAL (17/12/2018). EN MANEJO ANTIBIÓTICO MOY DÍA 2. EN EL MOMENTO PACIENTE ESTABLE HEMODINÁMICAMENTE, GRAM QUE EVIDENCIA REACCIÓN LEUCOCITARIA
 MENTADA, COCOS GRAM POSITIVOS +, PENDIENTE REPORTE DE PATOLOGÍA Y CULTIVO. SE RETIRA SONDA VESICAL. SE INICIA DIETA BLANDA. MANEJO DE EVALUAR RETIRO DE HEMOWAC
 E EXPLICA A LA PACIENTE QUIEN REFIERE ENTENDER Y ACEPTAR.

AN:
 INTINJAR HOSPITALIZACIÓN POR CIRUGÍA GENERAL
 STA BLANDA ***NUEVA***
 CTATO DE RINGER A 100 CCH
 IRONA 3 GR IV CADA 6 HORAS
 ETAMINOFEN 1 GR CADA 6 HORAS
 ENTAMICINA 240 MG CADA 24 HORAS IV (FI: 04/02/2019)
 LINDAMICINA 600 MG CADA 6 HORAS IV (FI: 04/02/2019)
 ETOCLOPRAMIDA 10 MG IV CADA 8 HORAS
 ANITIDINA 50 MG IV CADA 8 HORAS
 ETIRAR SONDA VESICAL****
 RUA TÉRMICA Estricta
 SV- AC

AN:
 INTINJAR HOSPITALIZACIÓN POR CIRUGÍA GENERAL
 STA BLANDA ***NUEVA***
 CTATO DE RINGER A 100 CCH
 IRONA 3 GR IV CADA 6 HORAS
 ETAMINOFEN 1 GR CADA 6 HORAS
 ENTAMICINA 240 MG CADA 24 HORAS IV (FI: 04/02/2019)
 LINDAMICINA 600 MG CADA 6 HORAS IV (FI: 04/02/2019)
 ETOCLOPRAMIDA 10 MG IV CADA 8 HORAS
 ANITIDINA 50 MG IV CADA 8 HORAS
 ETIRAR SONDA VESICAL****
 RUA TÉRMICA Estricta
 SV- AC

09/02/2019 09:53	Especialidad:	CIRUGIA	Tipo:	EVOLUCION MEDICO TRATANTE
------------------	---------------	---------	-------	---------------------------

EVOLUCIÓN PISO CIRUGIA GENERAL 09/01/2019

ACIENTE DE 55 AÑOS CON DIAGNÓSTICOS DE:
 OSSYPBOMA
 POP LAPAROTOMIA EXPLORATORIA 04/02/2019



HOSPITAL REGIONAL DE SOGAMOSO
 NIT: 891855039-0
 CALLE 8 No. 11A -43 Tel. 7 79 2201
EPICRISIS

Sistemas CitiSalud
 08/02/2019 11:32:17
 Page 5 of 6

Atención: E.S.E. Hosp Regional

Código Habilitación: 157590078001

ENTE:	NARDA CECILIA RODRIGUEZ SANDOVAL			No. HISTORIA:	24230342	
TIPICACION:	CC.	34280342	EDAD:	55 A. 4 M 0 D	SEXO:	Femenino
TIPO DE INGRESO:	Urgencias			ADMISSION No.:	168543	
FECHA INGRESO:	08/02/2019 10:37			SERVICIO EGRESO:	Hospitalización	
				FECHA EGRESO:	08/02/2019 00:01	

IRONA 3 GR IV CADA 6 HORAS **** SUSPENDER****
 ETAMNOFEN 1 GR CADA 6 HORAS
 ENTAMICINA 240 MG CADA 24 HORAS IV (FI 04/02/2019)
 INDAMICINA 600 MG CADA 6 HORAS IV (FI 04/02/2019)
 TOCLOPRAMIDA 10 MG IV CADA 6 HORAS **** SUSPENDER****
 SARTAN 50 MG CADA 24 HORAS
 NITIDINA 50 MG IV CADA 8 HORAS **** SUSPENDER****
 NEPRAZOL 20 MG VO CADA 12 H
 RAPIA FÍSICA
 RAPIA RESPIRATORIA E INCENTIVO RESPIRATORIO
 TIRO DE HEMOVAC
 IV- AC

ANÁLISIS:
 PACIENTE FEMENINA DE 55 AÑOS DE EDAD, POP LAPAROTOMÍA EXPLORATORIA 04/02/2019 POR GOSSYPIDOMA POR POP TARDÍO LAPAROTOMÍA EXPLORATORIA POR APENDICITIS
 TRAINSTITUCIONAL (17/12/2018), HOY DÍA DE ANTIBIÓTICO 3, PACIENTE SIN HALLAZGOS POSITIVOS AL EXAMEN FÍSICO, SE INDICA RETIRO DE HEMOVAC Y REEVALUAR EVOLUCIÓN CLÍNICA.
 INTINUA PENDIENTE CULTIVO PARA LA REVALORACION, SE EXPLICA A LA PACIENTE QUIEN REFIERE ENTENDER Y ACEPTAR.

AN
 INTRINUAR HOSPITALIZACIÓN POR CIRUGÍA GENERAL
 ETA BLANDA
 ATÉTER SELLADO
 IRONA 3 GR IV CADA 6 HORAS **** SUSPENDER****
 ETAMNOFEN 1 GR CADA 6 HORAS
 ENTAMICINA 240 MG CADA 24 HORAS IV (FI 04/02/2019)
 INDAMICINA 600 MG CADA 6 HORAS IV (FI 04/02/2019)
 TOCLOPRAMIDA 10 MG IV CADA 6 HORAS **** SUSPENDER****
 SARTAN 50 MG CADA 24 HORAS
 NITIDINA 50 MG IV CADA 8 HORAS **** SUSPENDER****
 NEPRAZOL 20 MG VO CADA 12 H
 RAPIA FÍSICA
 RAPIA RESPIRATORIA E INCENTIVO RESPIRATORIO
 TIRO DE HEMOVAC
 IV- AC

08/02/2019 10:37	Especialidad:	CIRUGIA	Tipor	EVOLUCION MEDICO TRATANTE
------------------	---------------	---------	-------	---------------------------

EVOLUCIÓN PISO CIRUGÍA GENERAL 08/02/2019

PACIENTE DE 55 AÑOS CON DIAGNÓSTICOS DE:
 GOSSYPIDOMA
 POP LAPAROTOMÍA EXPLORATORIA 04/02/2019
 POP TARDÍO LAPAROTOMÍA EXPLORATORIA POR APENDICITIS EXTRA INSTITUCIONAL (17/12/2018)
 PERTENSIÓN ARTERIAL POR HC

OBJETIVO:
 PACIENTE REFIERE BUEN MANEJO DEL DOLOR, TOLERANDO VÍA ORAL, MICCIONES Y DEPOSICIONES DE CARACTERÍSTICAS USUALES, NO HA PRESENTADO FIEBRE NI EMESIS.

OBJETIVO:
 PACIENTE EN ACEPTABLES CONDICIONES GENERALES, HIDRATADO, AFEBRIL, SIN DIFICULTAD RESPIRATORIA.
 SIGNOS VITALES: FC: 96 LPM PR: 18 RPM SAO2: 98 % AL AMBIENTE
 TUBERÍA Y CUELLO: ESCLERAS ANICTERICAS, MUCOSA ORAL HÚMEDA, CUELLO MÓVIL SIN ADENOPATÍAS NI INGURGITACIÓN.
 TUBERÍA: SIMÉTRICO, NORMAL EXPANSIBLE, SIN TIRAJES, MURMULLO VESICULAR CONSERVADO SIN AGREGADOS, RUIDOS CARDIACOS RÍTMICOS SIN SOPLLOS.
 ABDOMEN: HERIDA CUBIERTA CON APOSITO, DOLOR LEVE A LA PALPACIÓN, NO MASAS, NO MEGALIAS, SIN SIGNOS DE IRRITACIÓN PERITONEAL, SIGNOS INFLAMATORIOS LEVES DADOS POR
 RÍTMO PERILESIONAL, NO PRESENTA HIPERTERMIA, NO PULS, NO SANGRADO
 TREMIDADES: MÓVILES, SIMÉTRICAS, EUTRÓFICAS, LLENADO CAPILAR MENOR A DOS SEGUNDOS.
 UROLÓGICO: ATENTA, ALERTA, GLASSGOW 15/15, SIN DÉFICIT SENSITIVO O MOTOR APARENTE.

ANÁLISIS:
 PACIENTE FEMENINA DE 55 AÑOS DE EDAD, POP LAPAROTOMÍA EXPLORATORIA 04/02/2019 POR GOSSYPIDOMA POR POP TARDÍO LAPAROTOMÍA EXPLORATORIA POR APENDICITIS
 EXTRA INSTITUCIONAL (17/12/2018), HOY DÍA DE ANTIBIÓTICO 4, PACIENTE SIN HALLAZGOS POSITIVOS AL EXAMEN FÍSICO, CONTINUA PENDIENTE CULTIVO PARA LA REVALORACIÓN, SE
 EXPLICA A LA PACIENTE QUIEN REFIERE ENTENDER Y ACEPTAR.

CONTINUAR HOSPITALIZACIÓN POR CIRUGÍA GENERAL
 ETA BLANDA
 ATÉTER SELLADO
 ETAMNOFEN 1 GR CADA 6 HORAS
 ENTAMICINA 240 MG CADA 24 HORAS IV (FI 04/02/2019)
 INDAMICINA 600 MG CADA 6 HORAS IV (FI 04/02/2019)
 SARTAN 50 MG CADA 24 HORAS
 NEPRAZOL 20 MG VO CADA 12 H
 RAPIA FÍSICA
 RAPIA RESPIRATORIA E INCENTIVO RESPIRATORIO
 PENDIENTE CULTIVO
 IV- AC

INTERCONSULTAS

Especialidad:
 Solicitad:
 Motivo Solicitud:
 Respuesta:
 Diagnóstico(s) Interconsulta:



MultiImágenes Médicas S.A.S.

FECHA : 31 de Enero del 2019
 NOMBRE : **NARDA CECILIA RODRIGUEZ SANDOVAL**
 EDAD : 55 AÑOS
 DOCUMENTO : 24230342
 ESTUDIO : **ULTRASNIDO DE ABDOMEN TOTAL**
 ENTIDAD : MEDISALUD

DATOS CLINICOS: Infección post traumática de herida. Control.

Con transductor convex multifrecuencia de 3.5 MHZ, se realizó ultrasonido de abdomen total encontrándose lo siguiente:

Hígado homogéneo de tamaño normal, cuyo lóbulo derecho mide 170 mm. (normal) que no rebasa el reborde costal.

Vesícula de paredes de 2.0mm., no engrosadas, sin litiasis.

No dilatación de vías biliares intra ni extrahepática.

Páncreas y bazo de aspecto normal.

Riñones de forma, tamaño y posición normal, con buena diferenciación cortico-medular, sin ectasia ni litiasis.

Vejiga, llena, con paredes de 4.6 mm. de aspecto normal.

Aorta abdominal de calibre normal, con buen flujo vascular al Doppler color.

No líquido libre en cavidad abdominal.

No se demuestran masa intra-abdominales.

Psoas e ilio-psoas sin alteraciones.

Se identifica un trayecto o fistuloso que comunica la cavidad abdominal de la fosa iliaca derecha hacia la piel a este mismo nivel asociado a ligeros cambios inflamatorios del meso propios del estado post quirúrgico y post infeccioso sin presencia de colecciones o masas ni en la pared ni en la cavidad abdominal. Peristalsis conservada. En la unión entre mesogastrio y flanco derecho se identifica una imagen nodular ecogénica, con marcada sombra acústica posterior con diámetros mayores de 45 mm y que pudiera corresponder con gossypiboma

OPINIÓN:

CAMBIOS POST QUIRÚRGICOS Y POST INFECCIONES O HACIA FOSA ILIACA DERECHA CON PRESENCIA DE FISTULA CUTÁNEA DESCRITA SIN PRESENCIA DE COLECCIONES, EVOLUCIÓN ECOGRÁFICA CON RESPECTO A ESTUDIO PREVIO.

POSIBLE GOSSYPIBOMA EN CAVIDAD ABDOMINAL.

Atentamente,

JAHIR JOSUE JIMENEZ DIAZ

Medico Radiólogo

RM 1820/2008

Digitado por: Laura T

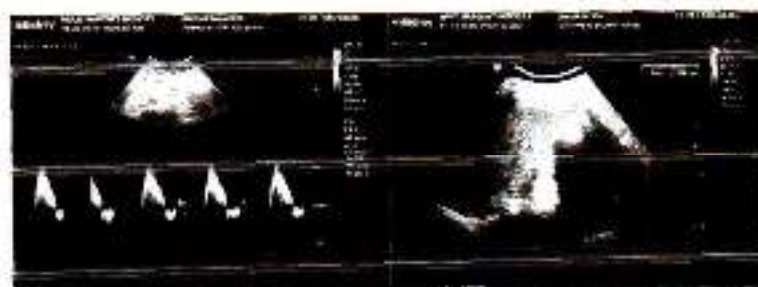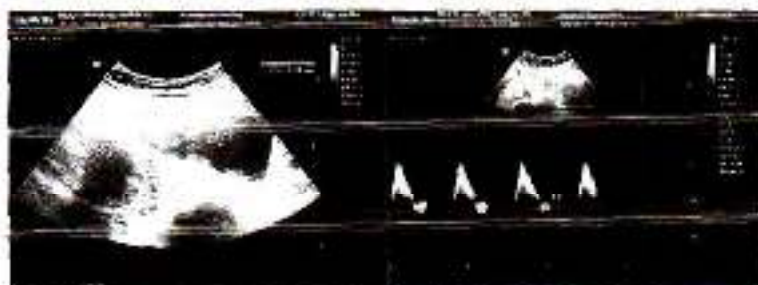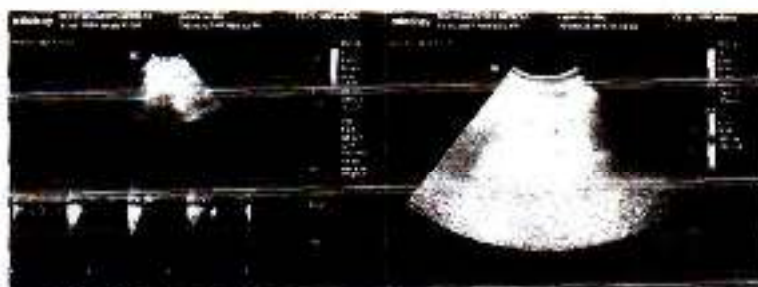
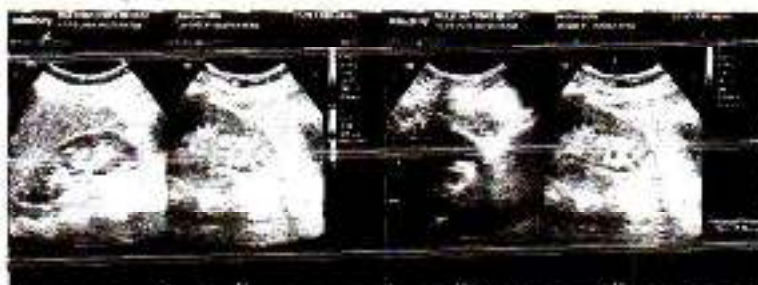Recuerde llevar el resultado de este estudio a su médico tratante.

The first part of the document discusses the importance of maintaining accurate records of all transactions. It emphasizes that every entry should be supported by a valid receipt or invoice. This ensures transparency and allows for easy verification of the data.

In addition, the document outlines the procedures for handling discrepancies. If there is a difference between the recorded amount and the actual amount received or paid, it is crucial to investigate the cause immediately. This could be due to a clerical error, a missing receipt, or a fraudulent transaction.

Furthermore, the document stresses the need for regular audits. By conducting periodic reviews of the financial records, management can identify potential issues before they become significant. This proactive approach helps in maintaining the integrity of the organization's financial system.

Finally, the document concludes by stating that adherence to these guidelines is essential for the long-term success of the organization. Accurate financial reporting is not only a legal requirement but also a key factor in building trust with stakeholders and investors.





HOSPITAL REGIONAL DE SOGAMOSO
CALLE 8 No. 11A -43 Tel. 7 70 2201 Nit : 891855039-9
HISTORIA CLINICA - CIRUGÍA (No Definitiva)

Página : 1

Historia No : 24230342

CitiSalud

Lugar Atención: E.S.E. Hosp Regional

Fecha Impresión: 25/01/2019 11:17:45

Paciente : CC. 24230342 NARDA CECILIA RODRIGUEZ SANDOVAL

Sexo : F Fecha Nacimiento : 25/09/1963 00:00 Edad : 55 A 3 M 31 D

Lugar Nacimiento : COLOMBIA - BOYACA - TUNJA

Grupo Sanguíneo : O + Estado Civil : SOLTERO(A)

Lugar Residencia : BOYACA SOGAMOSO Barrio : CENTRO

Dirección : calle 4 sur n 15 a 08

Telefonos : 3123608622

Grupo Etnico : NO APLICA

Religión : OTRA

Escolaridad :

Tipo de Discapacidad : SIN ESPECIFICAR

Ocupación : TRABAJADORES NO CALIFICADOS

Empresa/Contrato : MEDISALUD UT / HOSPITALIZADO

Cita No : 670278

Tipo Usuario : Otro

Tipo Afiliado :

Estrato : SUB 100%

Fecha Cita : 25 enero 2019 11:15

Fecha Atencion : 25 enero 2019 11:03

Fecha Salida : 25 enero 2019 11:18

MOTIVO DE CONSULTA / ENFERMEDAD ACTUAL:

Motivo Consulta: VENGO POR SECRECION DE PUS EN PARED ABDOMINAL

Enfermedad Actual: PACIENTE DE 55 AÑOS EN POP DE APENDILAP POR APENDICITIS EXTRAINSITUCIONAL DEL 17/12/2019, FUE TRATADA CON CLINDAMICINA GENTAMICINA EN LA INSTITUCION Y SE LE DIO SALIDA CON METRONIDAZOL CIRPOFLOXACINA, POSTETIORMENTE CON DRENAJE ESPONTANEO ABUNDANTE DE ABSCESO EN LUGAR EN DONDE SE ENCONTRABA DREN. NO REFIERE SINTOMATOLOGÍA DESDE ENTONCES.

EXAMEN FISICO:

CONDICIONES GENERALES:

EXAMEN FÍSICO: PACIENTE EN BUENAS CONDICIONES GENERALES, ALERTA, HIDRATADO, AFEBRIL, SIN SIGNOS DE DIFICULTAD RESPIRATORIA, SIGNOS VITALES: TA: 110/62 FC 80 FR 20 SO2 96 % AL AMBIENTE T° 36.7
 CABEZA Y CUELLO: ESCLERAS ANICTÉRICAS, CONJUNTIVAS NORMOCRÓMICAS, MUCOSA ORAL HÚMEDA, ROSADA, CUELLO MÓVIL, NO ADENOMEGALIAS
 TÓRAX: SIMÉTRICO, NORMOEXPANSIBLE, RUIDOS CARDIACOS RÍTMICOS, SIN SOPLOS, RUIDOS RESPIRATORIOS PRESENTES, SIN AGREGADOS
 ABDOMEN: BLANDO DEPRESIBLE, NO DOLOROSO A LA PALPACIÓN, EN REGION PARAUMBILICAL DERECHA SE PALPA UN EMPASTAMIENTO QUE ES LEVEMENTE DOLOROSO, HERIDA QUIRURGICA EN ADECUADO PROCESO DE CICATRIZACIÓN SIN SIGNOS DE INFECCION. NO MASA NO MEGALIAS, SIN SIGNOS DE IRRITACIÓN PERITONEAL
 EXTREMIDADES: MÓVILES, SIMÉTRICAS, SIN EDEMAS, PULSOS DISTALES PRESENTES DE BUENA INTENSIDAD, LLENADO CAPILAR MENOR A 3 SEGUNDOS.
 NEUROLÓGICO: ALERTA, ATENTA, SIN DÉFICIT MOTOR NI SENSITIVO APARENTE, NO SIGNOS DE IRRITACIÓN MENÍNGEA.

TIPO DE SANGRE Hemoclasificación: "O" RH: Positivo
 SIGNOS VITALES

PESO: 60 Kg TALLA: 152 cm IMC: 25.97 Kg/m2 SUP: 1.59 m2

DIAGNOSTICOS

Diag. Ppal : T793 INFECCION POSTRAUMATICA DE HERIDA, NO CLASIFICADA EN OTRA PARTE

Tipo Diagnostico : CONFIRMADO NUEVO

Causa Externa : ENFERMEDAD GENERAL

Finalidad de la Consulta : NO APLICA

PROCEDIMIENTOS DIAGNOSTICOS

Num 1 31109 ECOGRAFIA ABDOMEN TOTAL INCLUYE: HIGADO PANCREAS VESICULA VIAS BILIARES RIÑONES
 BAZO GRANDES VASOS PE

Cant : 1

Continúa en Pag. 2
 IMPRESO POR: JRM ROBERTO M. JEANPERET Z



HOSPITAL REGIONAL DE SOGAMOSO
CALLE 8 No. 11A -43 Tel. 7 70 2201 Nit : 891855039-9
H.C. CIRUGIA GENERAL - CIRUGIA (No Definitiva)

Página : 2 Viene de 1 Historia No : 24230342 CitiSalud
Lugar Atención: E.S.E. Hosp Regional Fecha Impresión: 25/01/2019 11:17:46
Paciente : CC. 24230342 NARDA CECILIA RODRIGUEZ SANDOVAL
Fecha Cita: 25 enero 2019 11:15 Fecha Atención: 25 enero 2019 11:03 Fecha Salida: 25 enero 2019 11:18

PLAN DE MANEJO Y TRATAMIENTO:
SS ECOGRAFIA ABDOMINAL TOTAL URGENTE. SE REVALORAR CON RESULTADOS

PROFESIONAL

ROBERT MICHEL JEANNERET ZANESCO
Registro Medico : 01152
MEDICO ESPECIALISTA

IMPRESO POR : JJRM ROBERTO M JEANNERET Z

CLINICA MEDILASER S.A.

NIT: 813001952-0

REPORTE DE EPICRISIS

Ingreso: 2969100 Fecha de Impresión: sábado, 22 de diciembre de 2018 12:38 p. m. Página 1/7
 Identificación: 24230342 Nombre: NARDA CECILIA Apellido: RODRIGUEZ SANDOVAL

DATOS BASICOS

<p>Fecha Ingreso: 17/12/2018 12:09:06 a. m. Servicio Ingreso: URGENCIAS TUNJA Causa del Ingreso: Enfermedad general adulto Apellidos: RODRIGUEZ SANDOVAL Nombres: NARDA CECILIA Dirección: calle 4 sur 15 a 08 - SOGAMOSO - SOGAMOSO Telefono: 3216056395 - 3123608222 Entidad Responsable: UNION TEMPORAL MEDISALUD Profesión: EDUCADORES SOCIALES. Fecha Nacimiento: 25/09/1963 12:00:00 a. m.</p>	<p>Fecha Egreso: 22/12/2018 12:36:21 p. m. Servicio Egreso: HOSPITALIZACION PREMIUM Tipo Documento: CC Numero: 24230342 Edad: 55 Años 02 Meses 22 Días (25/09/1963) Sexo: FEMENINO Tipo Paciente: OTRO Tipo Afiliado: NO APLICA Estado Civil: SOLTERA Grupo Etnico: Seguridad Social: UNION TEMPORAL MEDISALUD</p>
---	---

DIAGNOSTICO DEFINITIVO

Codigo CIE10 K37X
 Diagnostico APENDICITIS, NO ESPECIFICADA

CONDICIONES DEL PACIENTE A LA FINALIZACION

22/12/2018 12:37:43 p. m. PACIENTE FEMENINA DE 55 AÑOS DE EDAD EN SU 5 DIA DE HOSPITALIZACION EN MANEJO POR EL SERVICIO DE CIRUGIA GENERAL EN DIA 4 DE POP DE LAPAROTOMIA EXPLORATORIA HALLANDO SINDROME ADHERENCIAL SEVERO , ADHERENCIAS DE ASA DELGADAS A PARED ABDOMINAL , INTERASAS ; ADHERENCIA DE ILOEN TERMINAL A PELVIS : EN PACIENTE CON ANTECEDENTE DE HISTERECTOMIA POR LAPAROTOMIA, APENDICITIS AGUDA FASE GANGRENOSA , CON ABSCESO QUE SE EXTIENDE HACIA REGION RETROILEAL Y HACIA PELVIS. EPIPLON ADHERIDO EN AREA DE ABSCESO CON NECROSIS Y ABSCESO DE EPIPLON. LIQUIDO LIBRE EN PELVIS Y PARA LO CUAL SE ENCUENTRA EN CUBRIMIENTO ANTIBIOTICO CON PIPERACILINA TAZOBACTAM HOY DIA 5 AL EXAMEN FISICOS ABDOMEN NO DISTENSION BLANDO DEPRESIBLE NO DOLOR HERIDA SIN SIGNOS DE INFECCION DREN DRENAJE 10cc SEROHEMATICO CLARO PARACLINICOS DE CONTROL PCR: 111.2 MG/DL POSITIVA. HEMOGRAMA: LEUCOCITOS: 12000 N: 60.9 % , L: 35.2 % , HB: 12.1 , HT: 36.3 PLAQUETAS: 377.000. LEUCOCITOSIS NO NEUTROFILIA NO ANEMIA, CREATININA: 0.72 MG/DL NORMAL, NITROGENO UREICO: 9.1 MG/DL NORMAL. SODIO: 141.7 MMOL/L NORMAL. POTASIO: 3.07 MMOL/L BAJO. PACIENTE CON ADECUADA EVOLUCION ADECUADA , NO HAY SIRS , TOLERA LA VIA ORAL SE INIDCA RETIRO DE DREN ; SE DECIDE DAR SALIDA CON FORMULA MEDICA RECOMENDACIONES Y SIGNOS DE ALARMA CLAROS Y CITA DE CONTROL POR CONSULTA EXTERNA EN 1 SEMANA , SE EXPLICA DE FORMA CLARA A PACIENTE Y FAMILIAR .

Profesional: CIELO IVONNE SUAREZ SOLER

MEDICINA GENERAL

DATOS DE INGRESO

ANAMNESIS

Motivo de Consulta: INGRESA REMITIDA ACEPTADA POR EL DR USCATEGUI
 Enfermedad Actual: PACIENTE REFIERE CUADRO QUE INICIA AYER DE DOLOR ABDOMINAL EN MESOGASTRIO CON IRRADIACION A HIPOGASTRIO ASOCIADO A FIEBRE. INGRESA FEBRIL, TAQUICARDICA, PACIENTE ACEPTADA POR EL DR USCATEGUI. SE SOSPECHA POSIBLE CUADRO DE APENDICITIS DEL SITIO DE REMISION ESTABA EN MANEJO CON CLINDAMICINA+METRONIDAZOL.

ANTECEDENTES
 PATOLOGICOS HTA
 FARMACOLOGICOS LOSARTAN 50 MG CADA 12 HORAS
 TOXICO-ALERGICOS NO REFIRE
 FAMILIARES NO REFEIRE
 QX HISTERECTOMIA

Profesional: CIELO IVONNE SUAREZ SOLER
 Especialidad: MEDICINA GENERAL
 Tarjeta Prof. # 9844-14

Ingreso: 2969100
 Identificación: 24230342

Fecha de Impresión: sábado, 22 de diciembre de 2018 12:38 p. m.
 Nombres: NARDA CECILIA

Apellidos: RODRIGUEZ SANDOVAL Página 2/7

ANTECEDENTES GENERALES

Medicos: -- No Refiere --
 Quirurgicos: -- No Refiere --
 transfusionales: -- No Refiere --
 Inmunologicos: -- No Refiere --
 Alergicos: -- No Refiere --
 Traumaticos: -- No Refiere --
 Psicologicos: -- No Refiere --
 Farmacologicos: -- No Refiere --
 Familiares: -- No Refiere --
 Toxicos: -- No Refiere --
 Otros: -- No Refiere --

ANTECEDENTES ANTECEDENTES GINECOLOGICOS

Medicos: -- No Refiere --
 Quirurgicos: -- No Refiere --
 transfusionales: -- No Refiere --
 Inmunologicos: -- No Refiere --
 Alergicos: -- No Refiere --
 Traumaticos: -- No Refiere --
 Psicologicos: -- No Refiere --
 Farmacologicos: -- No Refiere --
 Familiares: -- No Refiere --
 Toxicos: -- No Refiere --
 Otros: -- No Refiere --

ANTECEDENTES OBSTÉTRICOS

Edad Gestacional: Semanas
 Control Prenatal: Cantidad: Inicio Control Prenatal: Semanas HIV:
 IgM Toxoplasma: Fecha Último Examen: Ant. Sup. Hepatitis B:
 IgG Toxoplasma: Fecha Último Examen: VDRL: Diluciones:
 Riesgos Obstétricos:
 Parcial de Orina:
 Cuadro Hemático:
 Test Sullivan:
 Glucemia Basal:
 Otros Obstétricos:

REVISION POR SISTEMAS

SIN OTRO SINTOMA ASOCIADO.

OBJETIVO - EXAMEN FISICO

TA: 107/65 mmHg TAM: 79,00 mmHg FC: 101 lpm FR: 20 rpm T: 38 °C SO2: 90% PESO: 1 KG TALLA: 1 CM
 IMC: 10000 Kg/m²

N: Normal, AN: Anormal

Cabeza: N AN MUCOSA ORAL HUMEDA CONJUNTIVAS NORMOCROMICAS
 Ojos: N AN
 ORL: N AN

Profesional: CIELO IVONNE SUAREZ SOLER
 Especialidad: MEDICINA GENERAL
 Tarjeta Prof. # 9844-14

Impreso el 22/12/2018 a las 12:38:18 Por el Usuario EU2 - CIELO IVONNE SUAREZ SOLER
 Indigo Control Net - Powered By INDIGO TECHNOLOGIES - © CLINICA MEDICINA SOLER S.A. No. 8130019624

Ingreso: 2989100
 Identificación: 24230342

Fecha de Impresión: sábado, 22 de diciembre de 2018 12:38 p. m.
 Nombres: NARDA CECILIA

Página 3/7

Apellidos: RODRIGUEZ SANDOVAL

Cuello: N AN
 Torax: N AN RSCS RITMICOS SIN SOPLOS, MURMULLO VESICULAR CONSERVADO SIN AGREGADOS
 Abdomen: N AN BLANDO, DEPRESIBLE, DISTENDIDO Y DOLOROSO A LA PALPACION DIFUSA.
 Genitourinario: N AN
 Extremidades: N AN SIN EDEMAS
 Neurológica: N AN SIN DEFICIT MOTOR O SENSITIVO.
 Piel: N AN

Observaciones:

ANALISIS

17/12/2018 12:21:15 a. m. PACIENTE REFIERE CUADRO QUE INICIA ALER DE DOLOR ABDOMINAL EN MESOGASTRIO CON IRRADIACION A HIPOGASTRIO ASOCIADO A FIEBRE, INGRESA FEBRIL, TAQUICARDICA, CON SIGNOS DE RESPUESTA INFLAMATORIA SISTEMICA, PACIENTE ACEPTADA POR EL DR USCATEGUI, SE SOSPECHA POSIBLE CUADRO DE APENDICITIS DEL SITIO DE REMISION ESTABA EN MANEJO CON CLINDAMICINA+METRONIDAZOL. SE DEJA PACIENTE EN OBSERVACION SE SS LABS, CONTROL CON REPORTES.

Profesional: YENNY ALEXANDRA PAEZ BAEZ

MEDICINA GENERAL

EPICRISIS RESUMIDA

COMPLICACIONES

NINGUNA

PRONOSTICO

SEGUN EVOLUCION DEL PACIENTE

RECOMENDACIONES

OMPEPRAZOL
 ACTAMINOFEN
 INCAPACIDAD MEDICA

IMPRESIÓN DIAGNOSTICA

CIE10 Diagnostico
 K37X APENDICITIS, NO ESPECIFICADA
 R104 OTROS DOLORS ABDOMINALES Y LOS NO ESPECIFICADOS

Observaciones

Principal

ORDENES MEDICAS

SERVICIOS IPS INTRAHOSPITALARIO Y EXTRAMURAL

Servicios Con Interpretación

Fecha	Servicio	Folio Sol.	Extramural
17/12/2018 12:21:15 a. m.	COLORACION GRAM Y LECTURA PARA CUAL QUIER MUESTRA Interpretación: NEGATIVO.	1	<input type="checkbox"/>
		Folio Inter:	2

Resultados de la Muestra

Análisis	Valor	Observación
COLORACION GRAM Y LECTURA PARA CUAL QUIER MUESTRA	MEMO	OTRO GRAM EN MUESTRA DE ORINA o no se observan bacterias. Nota: La presencia de una bacteria, aunque de menor tamaño, puede ser una combinación de

Profesional: CIELO WOLNE SUAREZ SOLER
 Especialidad: MEDICINA GENERAL
 Tarjeta Prof. # 8944-14

Impreso el 22/12/2018 a las 12:38:18 Por el Usuario EU2 - CIELO WOLNE SUAREZ SOLER
 Indigo Crystal Net - Powered By INDIGO TECHNOLOGIES - by CLINICA MEDICALSER S.A. Nit: 8138019020

Ingreso: 2969100
 Identificación: 24230342

Fecha de Impresión: sábado, 22 de diciembre de 2018 12:38 p. m.
 Nombres: NARDA CECILIA

Apellidos: RODRIGUEZ SANDOVAL

Página 4/7

Mayor 100,000 UFC/ml en el urocultivo (en el 85% de los casos) correspondiente a una bacteria significativa.

- 17/12/2018 12:21:15 a. m. CREATININA EN SUERO U OTROS FLUIDOS

Interpretación: NORMAL

1

Folio Inter: 2

Resultados de la Muestra

Análitos	Valor	Observación
CREATININA EN SUERO U OTROS FLUIDOS	0.76 mg/dl	

- 17/12/2018 12:21:15 a. m. HEMOGRAMA IV (HEMOGLOBINA HEMATOCRITO RECUENTO DE ERITROCITOS INDICES ERITROCITARIOS LEUCOGRAMA RECUENTO DE PLAQUETAS INDICES PLAQUETARIOS Y MORFOLOGIA ELECTRONICA E HISTOGRAMA) AUTOMATIZADO

Interpretación: LEUCOCITOSIS Y NEUTROFILIA, PRESENCIA DE ANEMIA

1

Folio Inter: 2

Resultados de la Muestra

Análitos	Valor	Observación
NUMERO DE GRANULOCITOS	8.70 x10 ³ mm ³	
RECUENTO DE LEUCOCITOS	12.5 x10 ³ mm ³	
NUMERO DE LINFOCITOS	2.60 x10 ³ mm ³	
NUMEROS DE MONOCITOS	0.20 x10 ³ mm ³	
PORCENTAJE DE GRANULOCITOS	76.2 %	
PORCENTAJE DE LINFOCITOS	21.6 %	
PORCENTAJE DE MONOCITOS	2.3 %	
RECUENTO DE ERITROCITOS	3.46 10 ⁶ mm ³	
HEMOGLOBINA	10.8 g/dl	
VOLUMEN CORPUSCULAR MEDIO	91 fl.	
HEMOGLOBINA CORPUSCULAR MEDIA	31.5 pg	
CONCENTRACION MEDIA DE HEMOGLOBINA CORPUSCULAR	34.7 g/dl	
DESVIACION ESTANDAR DEL ANCHO DE DISTRIBUCION DE GLOBULOS ROJOS	14.4 fl.	
HEMATOCRITO	32.0 %	
RECUENTO DE PLAQUETAS	191 x10 ³ mm ³	
VOLUMEN MEDIO DE PLAQUETAS	7.4 um ³	
ANCHO DE DISTRIBUCION DE PLAQUETAS	13.8 %	
PLAQUETOCRITO	0.141 %	

- 17/12/2018 12:21:15 a. m. NITROGENO UREICO

Interpretación: NORMAL

1

Folio Inter: 2

Resultados de la Muestra

Análitos	Valor	Observación
NITROGENO UREICO BUN	11.1 mg/dl	

- 17/12/2018 12:21:15 a. m. TIEMPO DE PROTROMBINA [TP]

Interpretación: NORMAL

1

Folio Inter: 2

Resultados de la Muestra

Análitos	Valor	Observación
TIEMPO DE PROTROMBINA	16.5 seg	
CONTROL NORMAL	13.9 seg	
REF	1.20 seg	

- 17/12/2018 12:21:15 a. m. TIEMPO DE TROMBOPLASTINA PARCIAL [TTP]

Interpretación: NORMAL

1

Folio Inter: 2

Resultados de la Muestra

Análitos	Valor	Observación
TIEMPO DE TROMBOPLASTINA PARCIAL PTT	26.7 seg	
CONTROL NORMAL PTT	30.0 seg	

- 17/12/2018 12:21:15 a. m. UROANALISIS

1

Profesional: CIELO IVONNE SUAREZ SOLER
 Especialidad: MEDICINA GENERAL
 Tarjeta Prof. # 9844-14

Ingreso: 2969100 Fecha de Impresión: sábado, 22 de diciembre de 2018 12:38 p. m. Página 5/7
 Identificación: 24230342 Nombres: NARDA CECILIA Apellidos: RODRIGUEZ SANDOVAL

Interpretación: SIN PIURIA SIN BACTERIURIA

Folio Inter: 3

Resultados de la Muestra

Analitos	Valor	Observación
COLOR ORINA	AMARILLO	
ASPECTO ORINA	LIGERAMENTE TURB	
GLUCOSA ORINA	neg mg/dl	
BILIRRUBINA ORINA	neg mg/dl	
CUERPOS CETONICOS ORINA	neg mg/dl	
DENSIDAD ORINA	1.020	
SANGRE ORINA	10 RBC/ml	
PH ORINA	7	
PROTEINAS ORINA	10 mg/dl	
UROBILINOGENO ORINA	0 mg/dl	
NITRITOS ORINA	neg	
LEUCOCITOS ORINA	neg WBC/ml	
MICROSCOPICO ORINA	MEMO	CELULAS EPITELIALES 1-3 XC LEUCOCITOS 1-3 XC HEMATIES 1-3 XC BACTERIAS ESCASAS
OLOR ORINA	SG	

- 17/12/2018 12:21:15 a. m. INTERCONSULTA POR ESPECIALISTA EN CIRUGIA GENERAL

1

Interpretación: CIRUGIA GENERAL

Folio Inter: 4

Paciente con idx :
 1. abdomen agudo
 2. apendicitis aguda perforada / peritonitis ?

Si/desde hace 2 días dolor abdominal , distension , vomitom , malestar general
 O/mal estado general , taquicardica , polipneica . dht

fc : 102 fr.24

cp : normal

abdomen : con signos claros de irritación peritoneal (abdomen en tabla) ; blumberg ,
 rovsing , dumphy : positivos

A/ral momento de la valoración en mal estado general , taquicardica , dht , plipneica ,
 abdomen con signos claros de irritación peritoneal ; considero cc de apendicitis aguda
 complicada-peritonitis ; debe ser llevada a cirugía para laparotomía exploratoria ; se
 inicia antibiotico , analgesia , lev ; se pasa boleta a salas de cirugía ; se explica de
 forma clara a paciente .

- 21/12/2018 4:33:45 p. m. CREATININA EN SUERO U OTROS FLUIDOS

14

Interpretación: CREATININA: 0.72 MG/DL NORMAL

Folio Inter: 15

Resultados de la Muestra

Analitos	Valor	Observación
CREATININA EN SUERO U OTROS FLUIDOS	0.72 mg/dl	

- 21/12/2018 4:33:45 p. m. HEMOGRAMA IV (HEMOGLOBINA HEMATOCRITO RECUENTO DE ERITROCITOS INDICES ERITROCITARIOS LEUCOGRAMA RECUENTO DE PLAQUETAS INDICES PLAQUETARIOS Y MORFOLOGIA ELECTRONICA E HISTOGRAMA) AUTOMATIZADO

14

Interpretación: HEMOGRAMA: LEUCOCITOS: 12000 N: 60.9 % , L: 35.2 % , HB: 12.1 , HT: 36.3
 PLAQUETAS: 377.000. LEUCOCITOSIS NO NEUTROFILIA NO ANEMIA

Folio Inter: 15

Resultados de la Muestra

Analitos	Valor	Observación
NUMERO DE GRANULOCITOS	7.40 x10 ³ /mm ³	
RECUENTO DE LEUCOCITOS	12.0 x10 ³ /mm ³	
NUMERO DE LINFOCITOS	4.20 x10 ³ /mm ³	
NUMEROS DE MONOCITOS	0.40 x10 ³ /mm ³	
PORCENTAJE DE GRANULOCITOS	60.9 %	
PORCENTAJE DE LINFOCITOS	35.2 %	
PORCENTAJE DE MONOCITOS	3.9 %	

Profesional: CIELO IVONNE SUAREZ SOLER

Especialidad: MEDICINA GENERAL

Tarjeta Prof. # 9844-14

Ingreso: 2969100 Fecha de Impresión: sábado, 22 de diciembre de 2018 12:38 p. m. Página 6/7
 Identificación: 24230342 Nombres: NARDA CECILIA Apellidos: RODRIGUEZ SANDOVAL

RECuento DE ERITROCITOS	3.99 $\times 10^6/\text{mm}^3$
HEMOGLOBINA	12.1 g/dl
VOLUMEN CORPUSCULAR MEDIO	91 fL
HEMOGLOBINA CORPUSCULAR MEDIA	30.2 pg
CONCENTRACION MEDIA DE HEMOGLOBINA CORPUSCULAR	33.2 g/dl
DESVIACION ESTANDAR DEL ANCHO DE DISTRIBUCION DE GLOBULOS ROJOS	13.8 fL
HEMATOCRITO	36.3 %
RECuento DE PLAQUETAS	377 $\times 10^3/\text{mm}^3$
VOLUMEN MEDIO DE PLAQUETAS	7.1 μm^3
ANCHO DE DISTRIBUCION DE PLAQUETAS	13.1 %
PLAQUETOCRITO	0.269 %

- 21/12/2018 4:33:45 p. m. NITROGENO UREICO 14
 Interpretación: NITROGENO UREICO: 9.1 MG/DL NORMAL Folio Inter: 15

Resultados de la Muestra

Analitos	Valor	Observación
NITROGENO UREICO SUN	9.1 mg/dl	

- 21/12/2018 4:33:45 p. m. POTASIO EN SUERO U OTROS FLUIDOS 14
 Interpretación: POTASIO: 3.07 MMOL/L BAJO Folio Inter: 15

Resultados de la Muestra

Analitos	Valor	Observación
POTASIO	3.07 mmol/L	

- 21/12/2018 4:33:45 p. m. PROTEINA C REACTIVA ALTA PRECISION AUTOMATIZADO 14
 Interpretación: PCR: 111.2 MG/DL POSITIVA Folio Inter: 15

Resultados de la Muestra

Analitos	Valor	Observación
PROTEINA C REACTIVA, CUANTITATIVO DE ALTA PRECISION	111.2 mg/l	

- 21/12/2018 4:33:45 p. m. SODIO EN SUERO U OTROS FLUIDOS 14
 Interpretación: SODIO: 141.7 MMOL/L NORMAL Folio Inter: 15

Resultados de la Muestra

Analitos	Valor	Observación
SODIO	141.7 mmol/L	

Servicios Sin Interpretación

Fecha	Servicio	Folio Sol.	Extramural
17/12/2018 12:21:15 a. m.	INTERCONSULTA POR ESPECIALISTA EN CIRUGIA GENERAL	1	<input type="checkbox"/>
17/12/2018 8:44:43 a. m.	LAPAROSCOPIA EXPLORATORIA	3	<input type="checkbox"/>
17/12/2018 11:21:05 a. m.	ESTUDIO DE COLORACION BASICA EN ESPECIMEN DE RECONOCIMIENTO	5	<input checked="" type="checkbox"/>
18/12/2018 2:53:56 p. m.	TERAPIA RESPIRATORIA INTEGRAL	8	<input type="checkbox"/>
19/12/2018 2:57:36 p. m.	TERAPIA FISICA INTEGRAL	10	<input type="checkbox"/>

MEDICAMENTOS INTRAHOSPITALARIO Y EXTRAMURAL

Medicamento	Manejo Extramural
ACETAMINOFEN 500 mg Tableta	<input type="checkbox"/>
ACETAMINOFEN 500 mg Tableta	<input checked="" type="checkbox"/>
AMPICILINA SODICA / SULBACTAM 1 g + 0.5 g Polvo para inyeccion	<input type="checkbox"/>
DICLOFENACO SODICO 75 mg/3 ml Solucion Inyectable	<input type="checkbox"/>
DIPIRONA MAGNESICA 2 g/5 ml Solucion Inyectable	<input type="checkbox"/>
HEPARINA BAJO PESO MOLECULAR 40mg/0.4ml Solucion Inyectable - CLEXANE (36241-02 - 300107611)	<input type="checkbox"/>

Profesional: CIELO IVONNE SUAREZ SOLER
 Especialidad: MEDICINA GENERAL
 Tarjeta Prof. # 9844-14

Ingreso: 2969100
 Identificación: 24230342

Fecha de Impresión: sábado, 22 de diciembre de 2018 12:38 p. m.
 Nombres: NARDA CECILIA

Página 7/7

Apellidos: ROBRIGUEZ SANDOVAL

LOSARTAN 50 mg Tableta
 LOSARTAN 50 mg Tableta
 METOCLOPRAMIDA 10 mg / 2 ml Solucion Inyectable
 OMEPRAZOL 20 mg Capsula
 PIPERACILINA/TAZODACTAM 4.5 g PUVO para Inyeccion
 RANITIDINA 50 mg / 2 ml Solucion Inyectable
 LACTATO RINGER - SOLUCION HARTMAN 1000 ml Solucion Inyectable



Representante Legal: CLINICA MEDILASER SA
 Numero de Cedula: 813001852

Cielo Monne Suarez Soler
 Profesional: CIELO MONNE SUAREZ SOLER
 Especialidad: MEDICINA GENERAL
 Tar. Profesional # 9844-14

Profesional: CIELO MONNE SUAREZ SOLER
 Especialidad: MEDICINA GENERAL
 Tarjeta Prof. # 9844-14

Impreso el 22/12/2018 a las 12:38:18 Por el Usuario EU2 - CIELO MONNE SUAREZ SOLER
 Insign Crystal Net - Powered By MEDISO TECHNOLOGIES - to CLINICA MEDILASER S.A. NI: 813001852-6

HOSPITAL REGIONAL DE SOGAMOSO
 NIT: 891855039-9
 CALLE 8 No. 11A -43 Tel. 7 70 2201
 ORDEN DE INCAPACIDAD

Sistemas CitiSalud
 09/02/2019 9:08:06

Lugar Atención: E.S.E. Hosp Regional

HOSPITALIZACION
 Código Habilitación:157590079801

Paciente: NARDA CECILIA RODRIGUEZ SANDOVAL	Dirección: calle 4 sur n 15 a 08
Documento: CC 24230342	Telefono: 3123608622
Sexo/Edad: FEMENINO / 55 A. 4 M - 15 D	Fecha: 09/02/2019 09:02
Empresa: MEDISALUD UT - URGENCIAS	Admisión No. 168543

Diagnostico: Y619 OBJETO EXTRAÑO DEJADO ACCIDENTALMENTE EN EL CUERPO DURANTE ATENCION MEDICA Y QUIRURGICA NO ESPECIFICADA

Tipo de Incapacidad: LABORAL


Fecha Inicio: 03/02/2019	Fecha Fin: 04/03/2019	Días Incapacidad: 30
---------------------------------	------------------------------	-----------------------------

Observaciones:

INCAPACIDAD LABORAL POR 30 DIAS A PARTIR DE FECHA DE INGRESO

Profesional:

ROBERT MICHEL JEANNERET ZANES
 Registro Medico : 01152
 MEDICO ESPECIALISTA



Firma

Impreso por : JZRM - ROBERTO M JEANNER

HOSPITAL REGIONAL DE SOGAMOSO
NIT: 891856039-9
CALLE 8 No. 11A -43 Tel. 7 70 2201
ORDEN DE INCAPACIDAD

Systema: CHIS
01/03/2019 9:44.53

Lugar Atención: E.S.E. Hosp Regional

CONSULTA EXTERNA
Código Habilitación: 1575900796

Paciente: NARDA CECILIA RODRIGUEZ SANDOVAL	Dirección: calle 4 sur n 15 a 08
Documento: CC 24230342	Telefono: 3123608622
Sexo/Edad: FEMENINO / 55 A 5 M 4 D	Fecha: 01/03/2019 09:38
Empresa: MEDISALUD UT - HOSPITALIZADO	Cita No. 684168

Diagnostico: Z988 OTROS ESTADOS POSTQUIRURGICOS ESPECIFICADOS

Tipo de incapacidad: LABORAL

Fecha Inicio: 01/03/2019	Fecha Fin: 16/03/2019	Dias Incapacidad: 16
---------------------------------	------------------------------	-----------------------------

Observaciones:

Profesional:

ROBERT MICHEL JEANNERET ZANES
Registro Medico : 01152
MEDICO ESPECIALISTA



Firma

Impreso por : JZRM - ROBERTO M JEANN

Valle Sol

NIT 900.103.377-9

CLINICA VALLE DEL SOL S.A.

CARRERA 14 No 3 18 Barrio Santa Catalina

TELEFONOS (9) 7721252 - 7728153

Sogamoso - Boyacá

IDENTIFICACION 24230342

DOCUMENTO CC24230342 **PACIENTE** NARDA CECILIA RODRIGUEZ SANDOVAL **NACIDO** 25/09/1963 **EDAD** 55 Años**DIRECCION** CLJ 4 SUR 15 A 08 **TELEFONO** 3123608222 **CIUDAD** SOGAMOSO **DEPARTAMENTO** BOYACA**URGENCIAS**

DATOS DEL INGRESO URGENCIAS

16/12/2018 16:13:CRISTHIAN DAVID QUIBIDES RUIZ (MEDICO GENERAL) -REG: 1049634025

DATOS DEL INGRESO:**MOTIVO:** DOLOR HEMIABDOMEN INFERIOR,**ENFERMEDAD ACTUAL:** PACIENTE CON CUADRO DE 1 DIA DE EVOLUCION DE DOLOR ABDOMINAL EN HEMIABDOMEN INFERIOR, REFIERE TENESMO VESICAL, DOLOR LUMBAR. FIEBRE DE 39° C PUNTO MAS ALTO CUANTIFICADO POR PACIENTE**ANTECEDENTES:****PATOLÓGICOS:** HIPERTENSION

HIPERCOLESTEROLEMIA

QUIRÚRGICOS: HISTERECTOMIA**TRAUMÁTICOS:** -**HOSPITALARIOS:** -**FAMILIARES:** -**FARMACOLÓGICOS:** LOSARTAN**OCUPACIONALES:** -**TOXICO-ALÉRGICOS:** NIEGA ALERGIAS**SIGNOS VITALES:****SIGNOS VITALES TRIAGE:** TA: 103/69 T(°C): 37.6 Talla(cms): 152 FC: 110 FR: 18

Atención Inicial: PACIENTE DE 55 AÑO(S) CON UNA EVOLUCIÓN DE 24 HORA(S), CONSISTENTE EN DOLOR

PELVICO, OTROS DOLORES, INGRESA POR POLIURIA, DISURIA, PICOS FEBRILES SUBJETIVOS. Peso(Kg): 58

Clasif: V - TR0 III SatO2(%): 93 Glasgow: 15

EXAMEN FÍSICO: Cabeza y cuello: Mucosa oral húmeda, escleras anictéricas, isocórico, normoreactivo, cuello móvil no masas

Tórax: Simétrico, ruidos cardiacos rítmicos no soplos, murmullo vesicular presente no agregados

Abdomen: rígidos muscular, doloroso al a palpacion de fosa hemiabdomen inferior, mc burney positivo, blomber positivo, ruidos intestinales presentes, no se palpan masas ni adenomegalias

Extremidades: Simétricas, no edemas, pulsos distales presentes, llenado capilar de 2 segundos

Neurológico: Alerta, orientada, no deficit motor ni sensitivo aparente

DIAGNÓSTICO: Diagnóstico(s) de Ingreso:**K359** APENDICITIS AGUDA, NO ESPECIFICADA

Valle Sol

NTT 900.103.377-9

CLINICA VALLE DEL SOL S.A.

CARRERA 14 No 3 18 Barrio Santa Catalina

TELEFONOS (8) 7721252 - 7728153

Sogamoso - Boyacá

~~EMERGENCIAS~~ 24230342

DOCUMENTO CC24230342 **PACIENTE** NARDA CECILIA RODRIGUEZ SANDOVAL **NACIDO** 25/09/1963 **EDAD** 55 Años

DIRECCION CLL 4 SUR 15 A 08 **TELEFONO** 3123608222 **CIUDAD** SOGAMOSO **DEPARTAMENTO** BOYACA

CONDUCTA INICIAL: PACIENTE CON CUADRO DE DOLOR ABDOMINAL, DE INICIO PROGRESIVO, QUE GENERA DIFICULTAD PARA LA MOVILIDAD, FIEBRE, TENESMO VESICAL POR DOLOR ABDOMEN SUGESTIVO DE APENDICITIS AGUDA
SIGNOS DE DESHIDRATACION GRADO II

PLAN

1. SS HEMOGRAMA

2. LACTATO DE RINGER 1000 CC DE BOLO CONTINUAR A 100 CC HORA

3. REVALORAR

DATOS DEL EGRESO DE URGENCIAS

16/12/2018 22:16:CRISTHIAN DAVID CUBIDES RUIZ (MEDICO GENERAL) -REG: 1049634025

SALIDA:

OBSERVACIONES: PACIENTE QUIEN ES ADMITIDA PARA REMISION EN CLINICA MEDILASER TUNJA PARA VALORACION POR CIRUGIA GENERAL.

PACIENTE ES TRASLADADA EN AMBULANCIA DE ESTA INSTITUCION , EN EL MOMENTO PERSISTENCIA DE CLINICA INICIAL, HEMODINAMICAMENTE ESTABLE

DIAGNÓSTICO AL EGRESO: Diagnóstico(s) de egreso:

K359 APENDICITIS AGUDA, NO ESPECIFICADA

La orden de egreso es dada por **CRISTHIAN DAVID CUBIDES RUIZ**

La conducta de Urgencias es **REMISION A OTRO NIVEL DE COMPLEJIDAD** y la incapacidad es de 0 días

HOSPITAL REGIONAL DE SOGAMOSO
 NIT: 891855039-9
 CALLE 8 No. 11A -43 Tel. 7 70 2201
 ORDEN DE INCAPACIDAD

Sistemas CitiSalud
 09/02/2019 9:08:06

HOSPITALIZACION
 Código Habilitación: 157590079801

Lugar Atención: E.S.E. Hosp Regional

Paciente: NARDA CECILIA RODRIGUEZ SANDOVAL
 Documento: CC 24230342
 Sexo/Edad: FEMENINO / 55 A 4 M 15 D
 Empresa: MEDISALUD UT - URGENCIAS

Dirección: calle 4 sur n 15 a 08
 Telefono: 3123608622
 Fecha: 09/02/2019 09:02
 Admisión No. 168543

Diagnóstico: Y619 OBJETO EXTRAÑO DEJADO ACCIDENTALMENTE EN EL CUERPO DURANTE ATENCION MEDICA Y QUIRURGICA NO ESPECIFICADA

Tipo de Incapacidad: LABORAL

Fecha Inicio: 03/02/2019

Fecha Fin: 04/03/2019


Días Incapacidad: 30

Observaciones:

INCAPACIDAD LABORAL POR 30 DIAS A PARTIR DE FECHA DE INGRESO

Profesional:

ROBERT MICHEL JEANNERET ZANES
 Registro Medico : 01152
 MEDICO ESPECIALISTA



Firma

Impreso por : JZRM - ROBERTO M JEANNER

HOSPITAL REGIONAL DE SOGAMOSO
NIT: 891855039-9

Sistemas Cimbano
 01/03/2019 9:44:53

CALLE 8 No. 11A-43 Tel. 7 70 2201
ORDEN DE INCAPACIDAD

CONSULTA EXTERNA

Lugar Atención: E.S.E. Hosp Regional

Código Habilitación: 157590079801

Paciente: NARDA CECILIA RODRIGUEZ SANDOVAL	Dirección: calle 4 sur n 15 a 08
Documento: CC 24230342	Telefono: 3123608622
Sexo/Edad: FEMENINO / 55 A 5 M 4 D	Fecha: 01/03/2019 09:38
Empresa: MEDISALUD UT - HOSPITALIZADO	Cita No. 684168

Diagnostico: Z988 OTROS ESTADOS POSTQUIRURGICOS ESPECIFICADOS

Tipo de Incapacidad: LABORAL

Fecha Inicio: 01/03/2019


Fecha Fin: 16/03/2019

Días Incapacidad: 16

Observaciones:

Profesional:

ROBERT MICHEL JEANNERET ZANES
 Registro Medico : 01152
MEDICO ESPECIALISTA



Firma

Impreso por : JZRM - ROBERTO M JEANNERET



Multimágenes Médicas S.A.S.

FECHA : 10 de Enero del 2019
 NOMBRE : **NARDA CECILIA RODRIGUEZ SANDOVAL**
 EDAD : 55 AÑOS
 DOCUMENTO : 24230342
 ESTUDIO : **ULTRASONIDO DE ABDOMEN TOTAL**
 ENTIDAD : PARTICULAR

DATOS CLINICOS: No disponibles.

Con transductor convex multifrecuencia de 3.5 MHZ, se realizó ultrasonido de abdomen total encontrándose lo siguiente:

Higado homogéneo de tamaño normal, cuyo lóbulo derecho mide 170 mm., (normal) que no rebasa el reborde costal.

Vesícula de paredes de 2.4 mm., no engrosadas, sin litiasis.

Hepatocolédoco de 4.3 mm., libre, sin demostrarse litiasis en su interior.

No dilatación de vías biliares intra ni extrahepática.

Páncreas y bazo de aspecto normal.

Riñones de forma, tamaño y posición normal, con buena diferenciación cortico-medular, sin ectasia ni litiasis.

Vejiga, llena, con paredes de 4.3 mm, de aspecto normal.

Aorta abdominal de calibre normal, con buen flujo vascular al Doppler color.

Cambios inflamatorios a nivel el meso, en flanco y fosa iliaca derecha asociados a líquido libre laminar, de ligera cuantía interasas que sugiero caracterizar mediante tomografía contrastada con doble contraste.

OPINIÓN:

VER DESCRIPCIÓN.

SUGIERO TOMOGRAFÍA CONTRASTADA CON DOBLE CONTRASTE.

SE REMITE PACIENTE A SERVICIO DE URGENCIAS.

Atentamente,

JAHIR JOSUE JIMENEZ DIAZ

Medico Radiólogo

RM 1820/2008

RM

Recuerde llevar el resultado de este estudio a su médico tratante.



HOSPITAL REGIONAL DE SONAMISCO
 CALLE # No. 11A-17 Tel: 70 2201 Nit: 891050039-9
 INGRESO MUJER URG - URGENCIAS (No Definitivo)
 Historia No: 24030342

CMS 500

Página: 1

Lugar Atención: S.S.E. Hosp Regional

Fecha Ingreso: 10/02/2018 16:07:05

Paciente: C.C. 24030342 NARDA CECILIA RODRIGUEZ GARCIGUAYAL Triaje: URGENCIA
 Sexo: F Fecha Nacimiento: 25/08/1989 09:30 Edad: 28 A 0 M 16 D Lugar nacimiento: COLOMBIA - BOYACA - TUNJA
 Grupo Sanguíneo: O + Color Ocul: Heterocrom
 Lugar Residencia: BOYACA - BOGOTÁ - BOYACA - CENTRO Telefonos: 312309602
 Dirección: Calle Luz n 16a-08 Escolaridad:
 Grupo Ético: NO APLICA Religión: OTRA Ocupación: TRABAJADORAS NO CALIFICADAS
 Tipo de Discapacidad: Sin especificar Tipo Usuario: otro Tipo Seguro: Familia: QUE 100%

MOTIVO CONSULTA Y ENFERMEDAD ACTUAL:

Motivo Consulta: DOLOR ABDOMINAL

Enfermedad Actual: PACIENTE EN FORTALECIMIENTO DE LINFADENOPATÍA EN FASE GANBEROSA CON ABSCESO QUE
 CON ANTECEDENTES DE HISTERECTOMIA Y OVARIOECTOMIA EN FASE GANBEROSA CON ABSCESO QUE
 SE EXTIENDE A REGIÓN RETROILEAL Y HACIA PELVIS INTERMEDIA QUIRURGICAMENTE EL CLÍNICA
 MEDICAR EL 17/12/2018. EL DÍA DE HOY ACUDE POR DOLOR ABDOMINAL EN FOSA ILO DERECHA CON
 REPORTE DE BOMBACHIA ABDOMINAL QUE REPORTA CAMBIO INFLAMATORIO A NIVEL DE MEDIO EN
 FLANCO Y FOSA ILLACA DERECHA CON LIQUIDO LIBRE EN CUADRO

Estado Ingreso: ALERTA

ANTECEDENTES PERSONALES:

QUIRURGICOS: VER EA
 PATOLOGICOS: N/A
 ALÉRGICOS: N/A

TIPO DE SANGRE Hemotipificación: O+ RH: POSITIVO
 SIGNOS VITALES
 TA: 120/64 mmHg GLAS: 15 puntos FC: 105/min PESO: 60 KG TALLA: 158 CM
 FR: 19 x min TEMP: 37.5 RR: 24 x

EXAMEN FISICO:

ESTADO GENERAL: PACIENTE EN ADECUADOS CONDICIONES GENERALES. HEMIPALIDA
 FEBRIL NO SIGNOS DE DIFICULTAD RESPIRATORIA
 CABEZA Y CUELLO: CONJUNTIVAS NORMOCROMICAS ESCLERAS
 ANTERIORES MUCOSAS HEMEDAS CUELLO SIN MASAS
 CATORCENARIAL FLUIDOS CATORCENARIALES EN BOLSOS
 RESPIRATORIOS SIN SOBRESONIDOS
 ABDOMEN: BLANCO, DEPRESIVO, CON FAVA DOLOROSA A LA
 PALPACION EN FOSA ILLACA DERECHA
 EXTREMIDADES: EUTROFICAS SIN EDEMAS LLAVADO CAPILAR
 MENOR DE 2 SEGUNDOS
 NEUROLOGICO: ALERTA, ORIENTADA, SIN DEFICIT MOTOR O
 SENSITIVIDADAPARENTE NO SIGNOS DE FOCALIZACION

DIAGNOSTICOS

Diag. PNE. PRIM. DOLOR DOLOR ABDOMINAL EN LOS CUADROS DERECHOS

Tipo Diagnóstico: CONFIRMADO NUEVO
 Causa Externa: ENFERMEDAD GENERAL
 Finalidad de la Consulta: NO APLICA

PROCEDIMIENTOS DIAGNOSTICOS

Num: 19002 AMILASA

Cant: 1

SISTEMA CIBERSIS
13/02/2019 15:00:50

HOSPITAL REGIONAL DE SOGAMOSO
NIT: 891855039-8


SOLICITUD DE INTERCONSULTA


ipar Atención, E.S.E. Hosp Regional

Código Habilitación: 157590075001

IDENTIFICACION DEL PACIENTE	INTERCONSULTA		
RODRIGUEZ	SANDOVAL	NARDA CECILIA	
PRIMER APELLIDO	SEGUNDO APELLIDO	NOMBRES	
SEXO: Femenino	EDAD: 65 A 8 M 1	CAMA:	SECCIÓN
LOCALIZACIÓN: MEDISALUD UT URGENCIAS			
AGNOSTICO DE SOLICITUD DE INTERCONSULTA: R104 OTROS DOLORS ABDOMINALES Y LOS NO ESPECIFICADO			
JUSTIVO SOLICITUD INTERCONSULTA:			
<p>PACIENTE EN POS TARDIO DE LAPAROTOMIA EXPLORATORIA POR SINDROME ADHERENTIAL SEVERO CON ANTECEDENTES DE HISTERECTOMIA, APENDICECTOMIA EN FASE GANGENOSA CON ABSCESO QUE SE EXTIENDE A REGION RETROILEAL Y HACIA PELVIS INTERVENIDA QUIRURGICAMENTE EN CLINICA MEDILASR EL 17/12/2018. EL DÍA 14/02/19 ADMITE POR DOLOR ABDOMINAL EN POSA ILIACA DERECHA CON REPORTE DE ECOGRAFIA ABDOMINAL QUE MUESTRA CAMBIO INFLAMATORIOS A NIVEL DE MESO, EN PLANO Y POSA ILIACA DERECHA CON LIQUIDO LIBRE EN CUADRO. AL EXAMEN FISICO ABDOMEN: BLANCO, DEPREIBLE, CON FAJAS DOLOROSO A LA PALPACION EN POSA ILIACA DERECHA. SE SOLICITA CUADRO HEMÁTICO, AMILASIA, FOSFATASA ALCALINA, BUN, CREATININA Y LOCALIZACIÓN POR CIRUGIA GENERAL. SE EXPONE CONDUCTA A POSICENTE QUE INTR EFIERE ENTENDER Y ACEPTAR</p>			
AGNOSTICO DE RESPUESTA DE INTERCONSULTA: R104 OTROS DOLORS ABDOMINALES Y LOS NO ESPECIFICADO			
RESPUESTA DE LA INTERCONSULTA:			
CONCLUSIÓN NO			

FECHA DE RESPUESTA
10-01-2019


NESTOR ESTEBAN ROJAS PARADA
Registro Médico: 1010205008
MÉDICO GENERAL
MÉDICO SOLICITANTE


LUIS CARLOS RUIZ
Registro Médico: 1834/08
MÉDICO ESPECIALISTA
ESPECIALISTA QUE RESPONDE

ESPECIALIDAD
CIRUGIA



HOSPITAL REGIONAL DE COCHABAMBA
 CALLE 9 No. 11A-43 Tel. 7762201 Nit: 091255039-9
 H.C. CIRUGIA GENERAL - CIRUGIA (No Definitiva)
 Historia No: 24250342

Cochabamba

Página: 1

Lugar Atención: E.S.P. Hospital Regional

Fecha Impresión: 19/01/2019 15:51:21

Paciente: Cd. 04230042 NANDA CECILIA RODRIGUEZ SANDOVAL
 Sexo: F Fecha de nacimiento: 25/09/1982 09:00 Edad: 36 A 3 M 17 D Lugar nacimiento: COCHABAMBA - BOLIVIA
 Grupo Sanguíneo: O+ Estado Civil: SOLTERA
 Lugar de estudio: NOYACA, COCHABAMBA Barrio: CENTRO
 Dirección: Calle 4 sur # 15 # 000 Teléfono: 0129606627
 Grupo Étnico: NO APPLICÁ Religión: OTSA Etnicidad:
 Tipo de Discapacidad: SIN ESPECIFICAR Ocupación: TRABAJADORES NO CALIFICADOS
 Empresa/Control: MEDISALUD UTI HOSPITALIZADO
 Cita No: 070278 Tipo Usuario: Otro Tipo Afiliado: Estrato: SUB 100
 Fecha Cita: 25 enero 2019 11:15 Fecha Atención: 25 enero 2019 11:05 Fecha Salida: 25 enero 2019 11:15

MOTIVO DE CONSULTA / ENFERMEDAD ACTUAL:

Motivo Consulta: VENGO POR SECRECION DE PUS EN PARED ABDOMINAL

Referencia: Hacia: Paciente de 36 años es por de ingreso por absceso de la pared abdominal del 17/2019. FUE TRATADA CON QUIMIOTERAPIA ANTIBIOTICA EN LA INSTITUCION Y SE LE DIO SALIDA CON METRONIDAZOL C/ROFLOXACINA, POSTERIORMENTE CON DRENAJE ESPONTANEO ABUNDANTE DE ABSCESO EN LUGAR EN DONDE SE ENCONTRA EL DREN. NO PRESENTE SINTOMATOLOGIA OTRAS ESPECIALIDADES.

Tipo DE SANGRE: Hematización: 0' BH: Posiva

Datos Vitales:

Peso: 50 kg TALLA: 152 cm IMC: 21.97 kg/m² SUP: 1.35 m²

EXAMEN FISICO:

CONDICIONES GENERALES:

EXAMEN TIPO: PACIENTE EN BUENAS CONDICIONES GENERALES, ALERTA, HIGRATADO, APÉPFI, SIN SIGNOS DE DEFICIT DE RESPIRATORIA. SIGNOS VITALES: TA: 110/62 FC: 90 RR: 20, SPO₂ 98 % AL AMBIENTE T° 36.7
 OJOS: T° BUENO, ESCLERA Y MUCOSAS CONJUNTIVAS NORMALS, MUCOSAS ORALES BUENAS, FOSORAS CLASIFICADAS, NO ADENOMEGALIAS
 TÓRAX: SIMÉTRICO, NORMOTEMPERABLE, RUIDOS CARDIACOS RÍTMICOS, SIN SÓPOLOS, RUIDOS RESPIRATORIOS PRESENTES, SIN AGREGADOS
 ABDOMEN: BLANCO DEPRESIBLE, NO DOLOROSO A LA PALPACION, EN REGIÓN PARAUMBILICAL, DERECHA DE PALPA UN EMPASTAMIENTO QUE ES LEVEMENTE DOLOROSO, HERRIDA QUIRURGICA EN APLICACION DEL PROCESO DE SINTRIZACION SIN SIGNOS DE INFECCION, NO MARCHA NO MEGALIAS, SIN SIGNOS DE IRRITACION PERITONEAL
 EXTREMIDADES: MÓVILES, SIMÉTRICAS, SIN EDEMAS, PULSOS DISTALES PRESENTES DE BUENA INTENSIDAD, TIEMPO CAPILAR MENOR A 3 SEGUNDOS
 NEUROLÓGICO: ALERTA, ATENTA, SIN DEFICIT MOTOR NI SENSITIVO APPARENTE, NO SIGNOS DE IRRITACION MENINGEA

DIAGNOSTICOS:

Diag. Pp: 1 T79 - LESION O TRAUMATICA DE HERIDA NO CLASIFICADA EN OTRA PARTE

Tipo Diagnóstico: CONFIRMADO NUEVO

Causa Externa: SUPERFICIA GENERAL

Etiología de la Enfermedad: INFECCION

PROCEDIMIENTOS DIAGNOSTICOS:

04/01/2019 ECOGRAFIA ABDOMEN TOTAL INCLUIE: HIGADO PANCREAS HERCULAS MAS BILIBRES PIÑONES BAZO GRANDES VASOS PE Cam: 1

HOSPITAL REGIONAL DE SOGAMOSO
 CALLE 3 No 11A-43 Tel. 7 70 2201 Nit: 991035039-9
 INSTITUCIÓN PÚBLICA DE SALUD - INSTITUCIÓN DE SALUD
 Historia No: 124200342

Página: 1
 Lugar Atención: E.S.E. Hosp Regional
 Fecha Impresión: 13/02/2019 10:02:11
 CWSalud

Paciente: OC. PREPRAE WANDA CECILIA ROSRIGUEZ SANDOVAL Edad: 45 AÑOS
 Sexo: F. Fecha Nacimiento: 26/05/1973 00:00 Edad: 45 AÑOS Lugar Nacimiento: BOGOTÁ BOGOTÁ - COLOMBIA
 Grupo Sanguíneo: O+ Estado Civil: Casada
 Lugar Residencia: BOYACA SOGAMOSO Edad: CENTRO
 Dirección: Calle 4 sur n 15-43B Teléfono: 010200222
 Grado Escolar: NO APlica Religión: OTRA Escolaridad:
 Tipo de Discapacidad: Sin discapacidad Ocupación: TRABAJADORES NO CALIFICADOS
 Empresa/Contrato: MEDISALUD UT / URGENCIAS
 Admisión No: 09998 Tipo Seguro: QBP Tipo Atención: Salvo: 0102 9999
 Fecha Ingreso: 08 febrero 2019 10:47 Fecha Atención: 08 febrero 2019 10:47

DATOS ACUDIENTE O PERSONA RESPONSABLE

Acompañante

Identificación:	CC 100402278	Nombre:	FACTOR BOLAÑA
Paralelo:	H1073	Dirección:	CALLE 4 SUR N 15 ADE SOGAMOSO BOYACA
Teléfono:	010200222	Correo Electrónico:	

MOTIVO CONSULTA Y ENFERMEDAD ACTUAL:

Motivo Consulta: DOLOR ABDOMINAL

Enfermedad Actual: PACIENTE FEMENINA DE 45 AÑOS QUIEN MENCIONA DÍAS DE DOLOR DE LABORATORIO POR APENDICITIS, ASISTE POR DOLOR EN SITIO CX SECRETION SEROSA, NO FIEBRE, NO EMESIS, TRAE REPORTE DE ECO ABDOMINAL CON PRESENCIA DE PATENA CÚTERA SIN PRESENCIA DE COLECCIONES, POSIBLE COLELITIASIS EN CAVIDAD ABDOMINAL.

ANTECEDENTES PERSONALES:

HOSPITALARIOS:	NIEGA
QUIRÚRGICOS:	LAPAROTOMIA EXPLORATORIA POR APENDICITIS
PATOLÓGICOS:	HIPERTENSIÓN ARTERIAL
FARMACOLÓGICOS:	LOGARTAN SOLI
TRAUMÁTICOS:	NIEGA
FAMILIARES:	NIEGA
ALÉRGICOS:	NIEGA

ANTECEDENTES GINECOOBSTETRICOS:

Fórmula Obstétrica: 00010

TIPO DE SANGRE	Hemotipo: O+	RH: Positivo		
SIGNOS VITALES	TA: 115/55 mmHg	FR: 12 x MIN	TEMP: 36.2 °C	PO: 94 L/MIN SAT: 96%
				RESO: 0 KG
				TALLA: 160 CM

EXAMEN FISICO:

ESTADO GENERAL: PACIENTE ACEPTABLES CONDICIONES GENERALES EUTERMICA (36.2) SOP, NO ERIS
 MUCOSAS DE TRÁQUEA POR FUE PROFUNDO MEDIO TRÁQUEA BIFIDA, MOV Oculares CONSERVADOS, NO HAY NISTAGMUS OROFARINGE NORMAL NO HAY EXUDADO NO ESCURRIMIENTO NO PLACAS
 DE MUCOSAS NO HAY NO MUCOSAS
 CIR ADECUADO PATRON RESPIRATORIO NO RETRACCIONES NORMALES VIBRICULAR CONSERVADO NO RONCUS NO SIB LANCIS RUIDOS CARDIACOS RITMICOS NO SOPLO NO EXTRASISTOLES ABD Blando DEPRESIBLE DOLOR A LA PALPACION EN PD NO HAY SIGNOS DE IRRITACION PERITONEAL
 NO SE APPRECIA ERITEMA NI SECRETION EN HERIDA CX PERITONEAL POSITIVE NO HAY SIGNOS DE IRRITACION

HOSPITAL REGIONAL DE SOGAMOSO
CALLE 8 No. 11A-43 Tel. 7 70 2201
NIT: 891855039-9

Estado Clínico
13/02/2019 15:36

No. Informe: 6734

INFORME CLÍNICO

Paciente: CC: 24230342 - MARÍA CECILIA RODRÍGUEZ SANDOVAL Sexo: F Fecha Nacimiento: 05/05/1950 Edad: 68 A. 2 M. 11
Grupo Sanguíneo: O+ Sanguíneo (Cruz Roja) Grupo Étnico: NO APlica Región: OTRA
Ecclesiasticidad: Tipo Discapacidad: Sin especificar Dirección: Calle 4 sur N 15 a 35
Ocupación: TRABAJADORES NO CALIFICADOS Teléfono: +573005522
Emergencia: MEDICINA UT Contrato: HOSPITALIZADO Admisión: 182543 Orden Servicio: 5
Tipo Usuario: Otro Via Ingreso: Hospitalización

Diagnóstico Preoperatorio 1: Y519 OBJETO EXTRAÑO DEJADO ACCIDENTALMENTE EN EL CUERPO DURANTE ATENCIÓN MÉDICA Y QUI
Descripción Preoperatorio 1: Y519 OBJETO EXTRAÑO DEJADO ACCIDENTALMENTE EN EL CUERPO DURANTE ATENCIÓN MÉDICA Y QUI
Descripción Preoperatorio 2: Y630 ABSCESO DEL INTestino
Descripción del Diagnóstico:

REGISTRO DE HONORARIOS MÉDICOS

Salud Salud: Programación Efectiva: Urgencia: Clase de Herida: Comaricana

INTERVENCIÓN PRACTICADA

Fecha Inicio: 03/02/2019 Hora de Inicio: 5:40 pm Fecha Fin: 03/02/2019 Hora Fin: 6:40 pm
Materia: Contaminada Tipo de Anestesia: General Dirigido A: Hospitalización CEC: 60
Descripción: 7421 - LAPAROTOMIA EXPLORADORA
Código: ME Situación: Quirófano 1 Ingreso: X Cantidad: 1
Código 1: 278 - ROBERT MICHEL JEANNERET ZANESCO Quirófano 2
Anestesiólogo: 054 - DIGNA MATILDE HERNÁNDEZ SANDOVAL
Interventista: 051001 - DIGNA MARÍA CECILIA SANDOVAL

hallazgos:
ADHERENCIAS DE ASA A PARED PELVICIA DERECHA. SE LIBERAN ADHERENCIAS Y SE EVIDENCIA ABSCESO Y OBJETO EXTRAÑO (COMPRESA). SALIDA DE MATERIAL PURULENTO, FÉTIDO, DE MODERADA CANTIDAD.

DESCRIPCIÓN:
BAJO ANESTESIA GENERAL, PREMIA AGEPSIA Y ANTISEPSIA CON CLORHEXIDINA, COLOCACIÓN DE CAMPOS QUIRÚRGICOS SE REALIZA INSPECCIÓN MEDIANA INTRAABDOMINAL Y SUPRAABDOMINAL POR CUADROS PARA CANTIDAD EVIDENCIANDO ADHERENCIAS DE ASA A PARED PELVICIA DERECHA. SE LIBERAN ADHERENCIAS Y SE EVIDENCIA ABSCESO Y OBJETO EXTRAÑO (COMPRESA). SALIDA DE MATERIAL PURULENTO, FÉTIDO, DE MODERADA CANTIDAD. SE RETIRA Y SE HACE LAVADO CON 1500 CC DE SOLUCIÓN SALINA. SE COLOCA HEMOSTASIS PARA ARIEL. SE HACE REVISIÓN DE HEMOSTASIA. SE CIERRA PUNCIÓN CON NYCRIL 1/0. SE DEJA HERIDA ABIERTA. SE CUERNA CON GASA Y SOLUCIÓN SALINA. APÓSITO Y FENDAJE.


RECUENTOS COMPLETOS
SANGRADO ESCASO
NEUMOS NO POS:
NO
EMODERVALOS:
NO

EJIDOS ENVIADOS A ANATOMIA PATOLÓGICA:
COMPRESA

COMPLICACIONES:
NO

QUIPO UTILIZADO:
EQUIPO LAPAROTOMIA

ATERIAL UTILIZADO:
EQUIPO LAPAROTOMIA


ROBERT MICHEL JEANNERET ZANESCO - MÉDICO ESPECIALISTA
Ej. Médico: 01132



HOSPITAL GENERAL DE GUATEMALA
CALLE FRS. 11A-45 TEL. 7-22207
EPICRISIS

13/03/2017 16:05:17
Página 4

Atención: B.B.B. Pasa Registros

Código Historial: 18162072301

EDAD	10	10	10	10	10	10	10	10	10
INDICACION	00	200000	0000	0000	0000	0000	0000	0000	0000
VIDIO DE EGRESO		Urgente							
LA IMPRESO	11/03/2017	10:07							

NO OYES ELABORAR

[Handwritten signature]

ROBERTO MICHEL JEANERET ZANESCO
Médico Médico Chief
Médico Especialista

HOSPITAL REGIONAL DE BAHIA DE
CALLE S/N. 11A. 48. TEL. 170 2203
E. P. U. R. I. S. I. S.

Botonera C005444
15/02/2019 16:05:17
Page 2 de 2



Logo Hospital R.E. Nosp. P. Bahia

PACIENTE:	DA ROSA, CELIA RODRIGUEZ BENVENIDA	U. INTERNA:	24237142
DEPARTAMENTO:	ICU	ADMISSION:	16848
SERVICIO DE HOTELES:	Luzinda	SERVICIO ESPESD:	Hiro Espesda
FECHA HOTELES:	03/02/2019 - 18:07	FECHA ESPESD:	05/02/2019 - 08:17

PLAN:
CONTINUAR HOSPITALIZACION POR CIRQUIA GENERAL
DIETA BLANCA
LACTATO DE RINGER A 100 CMH
DIPRONAS 3 GR IV CADA 6 HORAS
ACETAMINOFEN 500 MG CADA 6 HORAS
DILTIAZEM 120 MG CADA 12 HORAS IV (17/02/2019)
CLINDAMICINA 300 MG CADA 6 HORAS IV (17/02/2019)
METOCLOPRAMIDA 10 MG IV CADA 6 HORAS
LOSARTAN 50 MG CADA 24 HORAS
SANTONINA 50 MG IV CADA 6 HORAS
CURVA TERMICA ESTROVA
CENAC

PACIENTE FEMENINA DE 55 AÑOS DE EDAD, POR LAPAROTOMIA EXPLORATORIA DE BARRIO POR DORSO TARDIO LAPAROTOMIA EXPLORATORIA POR APENDICITIS. EXAMEN FISIOLÓGICO POSITIVO AL EXAMEN FÍSICO. DE CONTINUA IGUAL MANEJO INTRAHOSPITALARIO, SE INDICA OBSERVACION PENDINGE CULTIVO. SE EXPLICA AL PACIENTE QUIEN REQUIERE ENTENDER Y ACEPTAR

PLAN:
CONTINUAR HOSPITALIZACION POR CIRQUIA GENERAL
DIETA BLANCA
LACTATO DE RINGER A 100 CMH
DIPRONAS 3 GR IV CADA 6 HORAS
ACETAMINOFEN 500 MG CADA 6 HORAS
DILTIAZEM 120 MG CADA 12 HORAS IV (17/02/2019)
CLINDAMICINA 300 MG CADA 6 HORAS IV (17/02/2019)
METOCLOPRAMIDA 10 MG IV CADA 6 HORAS
LOSARTAN 50 MG CADA 24 HORAS
SANTONINA 50 MG IV CADA 6 HORAS
CURVA TERMICA ESTROVA
CENAC

03/02/2019 08:32	ESPESD	CIRQUIA	100	EVOLUCION MEDIC Y TRATAM
------------------	--------	---------	-----	--------------------------

EVOLUCION RISO CIRQUIA GENERAL 03/02/2019

PACIENTE DE 55 AÑOS CON DIAGNOSTICO DE
POR LAPAROTOMIA EXPLORATORIA DE BARRIO
POR TARDIO LAPAROTOMIA EXPLORATORIA POR APENDICITIS INTRAHOSPITALARIO
HIPERTENSION ARTERIAL POR HD

OBJETIVO:
PACIENTE REQUIERE EVITAR MANEJO DEL DOLOR, PADO EN LA VIDA DE SU VIDA, TARDIO DE INFECCION, NO HAY SIGNOS DE INFECCION PERITONEAL, TENER EN CUENTA, MANEJO DE INFECCIONES INTRAHOSPITALARIAS DE GRAN IMPORTANCIA

OBJETIVO:
PACIENTE EN ADEPTARSE CONDICIONES GENERALES, NORMATIVO, AFERRIL EN DIFICULTAD RESPIRATORIA.
CENAC
LACTATO DE RINGER A 100 CMH CADA 6 HORAS AL AMBIENTE, PRENSA PERIÓDICA Y CENAC
DIPRONAS 3 GR IV CADA 6 HORAS
ACETAMINOFEN 500 MG CADA 6 HORAS
DILTIAZEM 120 MG CADA 12 HORAS IV (17/02/2019)
CLINDAMICINA 300 MG CADA 6 HORAS IV (17/02/2019)
METOCLOPRAMIDA 10 MG IV CADA 6 HORAS
LOSARTAN 50 MG CADA 24 HORAS
SANTONINA 50 MG IV CADA 6 HORAS
CURVA TERMICA ESTROVA
CENAC

PLAN:
CONTINUAR HOSPITALIZACION POR CIRQUIA GENERAL
DIETA BLANCA
LACTATO DE RINGER A 100 CMH
DIPRONAS 3 GR IV CADA 6 HORAS
ACETAMINOFEN 500 MG CADA 6 HORAS
DILTIAZEM 120 MG CADA 12 HORAS IV (17/02/2019)
CLINDAMICINA 300 MG CADA 6 HORAS IV (17/02/2019)
METOCLOPRAMIDA 10 MG IV CADA 6 HORAS
LOSARTAN 50 MG CADA 24 HORAS
SANTONINA 50 MG IV CADA 6 HORAS
CURVA TERMICA ESTROVA
CENAC

PACIENTE FEMENINA DE 55 AÑOS DE EDAD, POR LAPAROTOMIA EXPLORATORIA DE BARRIO POR DORSO TARDIO LAPAROTOMIA EXPLORATORIA POR APENDICITIS. EXAMEN FISIOLÓGICO POSITIVO AL EXAMEN FÍSICO. DE CONTINUA IGUAL MANEJO INTRAHOSPITALARIO, SE INDICA OBSERVACION PENDINGE CULTIVO PARA LA REEVALUACION. SE EXPLICA AL PACIENTE QUIEN REQUIERE ENTENDER Y ACEPTAR

PLAN:
CONTINUAR HOSPITALIZACION POR CIRQUIA GENERAL
DIETA BLANCA
LACTATO DE RINGER A 100 CMH
DIPRONAS 3 GR IV CADA 6 HORAS
ACETAMINOFEN 500 MG CADA 6 HORAS
DILTIAZEM 120 MG CADA 12 HORAS IV (17/02/2019)
CLINDAMICINA 300 MG CADA 6 HORAS IV (17/02/2019)
METOCLOPRAMIDA 10 MG IV CADA 6 HORAS
LOSARTAN 50 MG CADA 24 HORAS
SANTONINA 50 MG IV CADA 6 HORAS
CURVA TERMICA ESTROVA
CENAC

PACIENTE FEMENINA DE 55 AÑOS DE EDAD, POR LAPAROTOMIA EXPLORATORIA DE BARRIO POR DORSO TARDIO LAPAROTOMIA EXPLORATORIA POR APENDICITIS. EXAMEN FISIOLÓGICO POSITIVO AL EXAMEN FÍSICO. DE CONTINUA IGUAL MANEJO INTRAHOSPITALARIO, SE INDICA OBSERVACION PENDINGE CULTIVO PARA LA REEVALUACION. SE EXPLICA AL PACIENTE QUIEN REQUIERE ENTENDER Y ACEPTAR

PLAN:
CONTINUAR HOSPITALIZACION POR CIRQUIA GENERAL
DIETA BLANCA
LACTATO DE RINGER A 100 CMH
DIPRONAS 3 GR IV CADA 6 HORAS
ACETAMINOFEN 500 MG CADA 6 HORAS
DILTIAZEM 120 MG CADA 12 HORAS IV (17/02/2019)
CLINDAMICINA 300 MG CADA 6 HORAS IV (17/02/2019)
METOCLOPRAMIDA 10 MG IV CADA 6 HORAS
LOSARTAN 50 MG CADA 24 HORAS
SANTONINA 50 MG IV CADA 6 HORAS
CURVA TERMICA ESTROVA
CENAC

FECHA	ESPESD	CIRQUIA	100	EVOLUCION MEDIC Y TRATAM
-------	--------	---------	-----	--------------------------

EVOLUCION RISO CIRQUIA GENERAL 03/02/2019

PACIENTE DE 55 AÑOS CON DIAGNOSTICO DE
DORSO TARDIO



HOSPITAL REGIONAL DE CUZCO
Nº 301990390
CALLE S NO. 11A-40 TEL. 710221
C.P.I.C.A.I.S.I.S

Sistema CIMS Salud
10000000 10000000
Fecha 01/04

Atención E.S. Max. Paciente

Código Paciente: 10768875001

EMERGENCIA	NO	24/04/2014	09:46	95 x 44 x 90	SEXO: Femenino	Nº HISTORIA	34270340	
ALICIA DE INGRESO:	Urgencia						ADICIONALES	160540
FECHA INGRESO	24/04/2014 10:37						SERVIDIO CORRESPONDIENTE	Hospitalización
							FECHA EGRESO	25/04/2014 09:01

AN:
CONTINUAR HOSPITALIZACIÓN POR CIRUGÍA GENERAL
EN ELA
TIEMPO DE RINGER A 100 COM
PILÓLICA EN LACTANCIAS DE 10 CADA 6 HORAS (7) 04000019) "EUS" 04000019)
PILÓLICA EN LACTANCIAS DE 10 CADA 6 HORAS (7) 04000019)
ETANERCEPTO 1 GR CADA 6 HORAS
METAMETRO 240 MG CADA 24 HORAS (7) 04000019)
INDOMETACINA 50 MG CADA 6 HORAS (7) 04000019)
ETOCLOPRAMIDA 10 MG CADA 6 HORAS
METOPROLOLOL 50 MG CADA 6 HORAS
RVA TERREDA ESTRONIA
M AC

24/04/2014 09:37	ESPECIALIDAD:	CIRUGIA	TICL	EVOLUCION MEDICOTRATAMIENTO
------------------	---------------	---------	------	-----------------------------

EVOLUCION MEDICOTRATAMIENTO
Paciente de 25 años de edad, con diagnóstico de PERITONIA AGUDA por perforación de apéndice extratubercular (7120019).
En la foto tomográfica exploratoria (7120019) se observa un quiste de apéndice extratubercular (7120019).
PERTENECIÓ A TERRESTRE POR NO

BIENESTAR
Paciente refiere dolor moderado que sege con la palpación, el día de ingreso presentó un pico febril.
ESTADO
Paciente en aceptables condiciones generales, ingesta normal, sin dificultad respiratoria.
SIGNOS VITALES
- Frecuencia cardíaca: 80 x/min, saturación de oxígeno: 98% en ambiente ambiente.
- Temperatura: 37.2°C, presión arterial: 120/80 mmHg, frecuencia respiratoria: 18 x/min.
- Signos vitales: constantes, sin cambios, buen estado de conciencia, buen estado de hidratación.
- Examen físico: abdomen blando, sin signos de irritación peritoneal, dolor leve a la palpación, no náuseas, no vómitos, sin signos de irritación peritoneal.
- Examen físico: abdomen blando, sin signos de irritación peritoneal, dolor leve a la palpación, no náuseas, no vómitos, sin signos de irritación peritoneal.
- Examen físico: abdomen blando, sin signos de irritación peritoneal, dolor leve a la palpación, no náuseas, no vómitos, sin signos de irritación peritoneal.

EXAMENES
- Análisis de orina: normal, sin signos de infección urinaria.
- Análisis de sangre: normal, sin signos de infección sistémica.
- Radiografía de tórax: normal, sin signos de infección pulmonar.

DIAGNÓSTICO
Paciente femenina de 25 años de edad, con diagnóstico de PERITONIA AGUDA por perforación de apéndice extratubercular (7120019).
En la foto tomográfica exploratoria (7120019) se observa un quiste de apéndice extratubercular (7120019).
PERTENECIÓ A TERRESTRE POR NO

AN:
CONTINUAR HOSPITALIZACIÓN POR CIRUGÍA GENERAL
EN ELA
TIEMPO DE RINGER A 100 COM
PILÓLICA EN LACTANCIAS DE 10 CADA 6 HORAS (7) 04000019) "EUS" 04000019)
PILÓLICA EN LACTANCIAS DE 10 CADA 6 HORAS (7) 04000019)
ETANERCEPTO 1 GR CADA 6 HORAS
METAMETRO 240 MG CADA 24 HORAS (7) 04000019)
INDOMETACINA 50 MG CADA 6 HORAS (7) 04000019)
ETOCLOPRAMIDA 10 MG CADA 6 HORAS
METOPROLOLOL 50 MG CADA 6 HORAS
RVA TERREDA ESTRONIA
M AC

24/04/2014 09:37	ESPECIALIDAD:	CIRUGIA	TICL	EVOLUCION MEDICOTRATAMIENTO
------------------	---------------	---------	------	-----------------------------

EVOLUCION MEDICOTRATAMIENTO
Paciente de 25 años de edad, con diagnóstico de PERITONIA AGUDA por perforación de apéndice extratubercular (7120019).
En la foto tomográfica exploratoria (7120019) se observa un quiste de apéndice extratubercular (7120019).
PERTENECIÓ A TERRESTRE POR NO

BIENESTAR
Paciente refiere buena tolerancia al dolor con analgesia intravenosa, refiere pasar buen día, no hay signos de infección, tolerancia normal, ingesta normal.
ESTADO
Paciente en aceptables condiciones generales, ingesta normal, sin dificultad respiratoria.
SIGNOS VITALES
- Frecuencia cardíaca: 80 x/min, saturación de oxígeno: 98% en ambiente ambiente.
- Temperatura: 37.2°C, presión arterial: 120/80 mmHg, frecuencia respiratoria: 18 x/min.
- Signos vitales: constantes, sin cambios, buen estado de conciencia, buen estado de hidratación.
- Examen físico: abdomen blando, sin signos de irritación peritoneal, dolor leve a la palpación, no náuseas, no vómitos, sin signos de irritación peritoneal.
- Examen físico: abdomen blando, sin signos de irritación peritoneal, dolor leve a la palpación, no náuseas, no vómitos, sin signos de irritación peritoneal.
- Examen físico: abdomen blando, sin signos de irritación peritoneal, dolor leve a la palpación, no náuseas, no vómitos, sin signos de irritación peritoneal.

EXAMENES
- Análisis de orina: normal, sin signos de infección urinaria.
- Análisis de sangre: normal, sin signos de infección sistémica.
- Radiografía de tórax: normal, sin signos de infección pulmonar.

DIAGNÓSTICO
Paciente femenina de 25 años de edad, con diagnóstico de PERITONIA AGUDA por perforación de apéndice extratubercular (7120019).
En la foto tomográfica exploratoria (7120019) se observa un quiste de apéndice extratubercular (7120019).
PERTENECIÓ A TERRESTRE POR NO

AN:
CONTINUAR HOSPITALIZACIÓN POR CIRUGÍA GENERAL
EN ELA
TIEMPO DE RINGER A 100 COM
PILÓLICA EN LACTANCIAS DE 10 CADA 6 HORAS (7) 04000019) "EUS" 04000019)
PILÓLICA EN LACTANCIAS DE 10 CADA 6 HORAS (7) 04000019)
ETANERCEPTO 1 GR CADA 6 HORAS
METAMETRO 240 MG CADA 24 HORAS (7) 04000019)
INDOMETACINA 50 MG CADA 6 HORAS (7) 04000019)
ETOCLOPRAMIDA 10 MG CADA 6 HORAS
METOPROLOLOL 50 MG CADA 6 HORAS
RVA TERREDA ESTRONIA
M AC

24/04/2014 09:37	ESPECIALIDAD:	CIRUGIA	TICL	EVOLUCION MEDICOTRATAMIENTO
------------------	---------------	---------	------	-----------------------------

EVOLUCION MEDICOTRATAMIENTO
Paciente de 25 años de edad, con diagnóstico de PERITONIA AGUDA por perforación de apéndice extratubercular (7120019).
En la foto tomográfica exploratoria (7120019) se observa un quiste de apéndice extratubercular (7120019).
PERTENECIÓ A TERRESTRE POR NO

BIENESTAR
Paciente refiere buena tolerancia al dolor con analgesia intravenosa, refiere pasar buen día, no hay signos de infección, tolerancia normal, ingesta normal.
ESTADO
Paciente en aceptables condiciones generales, ingesta normal, sin dificultad respiratoria.
SIGNOS VITALES
- Frecuencia cardíaca: 80 x/min, saturación de oxígeno: 98% en ambiente ambiente.
- Temperatura: 37.2°C, presión arterial: 120/80 mmHg, frecuencia respiratoria: 18 x/min.
- Signos vitales: constantes, sin cambios, buen estado de conciencia, buen estado de hidratación.
- Examen físico: abdomen blando, sin signos de irritación peritoneal, dolor leve a la palpación, no náuseas, no vómitos, sin signos de irritación peritoneal.
- Examen físico: abdomen blando, sin signos de irritación peritoneal, dolor leve a la palpación, no náuseas, no vómitos, sin signos de irritación peritoneal.
- Examen físico: abdomen blando, sin signos de irritación peritoneal, dolor leve a la palpación, no náuseas, no vómitos, sin signos de irritación peritoneal.



HOSPITAL REGIONAL DE SORIANO
CALLE 14 N. 114-40 TEL: 790314

Sistema CIB Salud
15/02/2012 16:58:17

EPICRISIS

Código Hospital: 1178007001

PAQUETE S.E. Hosp. Soriano	Paciente: MARIA CECILIA RODRIGUEZ SANDOVAL				Edad: 38 años	Sexo: Femenino	Admisión No: 18540
INFORMACIÓN	FECHA INGRESO:	15/02/2012	HORA:	14:30			
DIAGNÓSTICO	EPICRISIS						

ESPALDACIA POR CIRUGIA GENERAL
EVOLUCION

DIAS	HORA	SIGNOS VITALES	EXAMENES	TRATAMIENTO	EVOLUCION/COMENTARIOS
------	------	----------------	----------	-------------	-----------------------

15/02/2012 17:00
 PACIENTE EN BUEN ESTADO GENERAL. SE REALIZA HISTORIA FAMILIAR Y SOCIOFAMILIAR. SE OBSERVA DOLOR ABDOMINAL, SECCIONADO A MATERIAL QUIRURGICO DENTRO DE GRUBO Y FUERA DEL MISMO. SE REALIZA EXAMENES FISIOLOGICOS Y QUIMICOS DE LABORATORIO. SE OBSERVA DOLOR ABDOMINAL. SE REALIZA LAPIROSCOPIA EXPLORATORIA. SE OBSERVA DOLOR ABDOMINAL. SE REALIZA LAPIROSCOPIA EXPLORATORIA.

15/02/2012 18:00
 SE OBSERVA DOLOR ABDOMINAL. SE OBSERVA DOLOR ABDOMINAL. SE OBSERVA DOLOR ABDOMINAL.

15/02/2012 19:00
 SE OBSERVA DOLOR ABDOMINAL. SE OBSERVA DOLOR ABDOMINAL. SE OBSERVA DOLOR ABDOMINAL.

15/02/2012 20:00
 SE OBSERVA DOLOR ABDOMINAL. SE OBSERVA DOLOR ABDOMINAL. SE OBSERVA DOLOR ABDOMINAL.

15/02/2012 21:00
 SE OBSERVA DOLOR ABDOMINAL. SE OBSERVA DOLOR ABDOMINAL. SE OBSERVA DOLOR ABDOMINAL.

15/02/2012 22:00
 SE OBSERVA DOLOR ABDOMINAL. SE OBSERVA DOLOR ABDOMINAL. SE OBSERVA DOLOR ABDOMINAL.

15/02/2012 23:00
 SE OBSERVA DOLOR ABDOMINAL. SE OBSERVA DOLOR ABDOMINAL. SE OBSERVA DOLOR ABDOMINAL.

16/02/2012 00:00
 SE OBSERVA DOLOR ABDOMINAL. SE OBSERVA DOLOR ABDOMINAL. SE OBSERVA DOLOR ABDOMINAL.

16/02/2012 01:00
 SE OBSERVA DOLOR ABDOMINAL. SE OBSERVA DOLOR ABDOMINAL. SE OBSERVA DOLOR ABDOMINAL.

16/02/2012 02:00
 SE OBSERVA DOLOR ABDOMINAL. SE OBSERVA DOLOR ABDOMINAL. SE OBSERVA DOLOR ABDOMINAL.

16/02/2012 03:00
 SE OBSERVA DOLOR ABDOMINAL. SE OBSERVA DOLOR ABDOMINAL. SE OBSERVA DOLOR ABDOMINAL.

16/02/2012 04:00
 SE OBSERVA DOLOR ABDOMINAL. SE OBSERVA DOLOR ABDOMINAL. SE OBSERVA DOLOR ABDOMINAL.

16/02/2012 05:00
 SE OBSERVA DOLOR ABDOMINAL. SE OBSERVA DOLOR ABDOMINAL. SE OBSERVA DOLOR ABDOMINAL.

16/02/2012 06:00
 SE OBSERVA DOLOR ABDOMINAL. SE OBSERVA DOLOR ABDOMINAL. SE OBSERVA DOLOR ABDOMINAL.

16/02/2012 07:00
 SE OBSERVA DOLOR ABDOMINAL. SE OBSERVA DOLOR ABDOMINAL. SE OBSERVA DOLOR ABDOMINAL.

16/02/2012 08:00
 SE OBSERVA DOLOR ABDOMINAL. SE OBSERVA DOLOR ABDOMINAL. SE OBSERVA DOLOR ABDOMINAL.

16/02/2012 09:00
 SE OBSERVA DOLOR ABDOMINAL. SE OBSERVA DOLOR ABDOMINAL. SE OBSERVA DOLOR ABDOMINAL.

16/02/2012 10:00
 SE OBSERVA DOLOR ABDOMINAL. SE OBSERVA DOLOR ABDOMINAL. SE OBSERVA DOLOR ABDOMINAL.

16/02/2012 11:00
 SE OBSERVA DOLOR ABDOMINAL. SE OBSERVA DOLOR ABDOMINAL. SE OBSERVA DOLOR ABDOMINAL.

16/02/2012 12:00
 SE OBSERVA DOLOR ABDOMINAL. SE OBSERVA DOLOR ABDOMINAL. SE OBSERVA DOLOR ABDOMINAL.

16/02/2012 13:00
 SE OBSERVA DOLOR ABDOMINAL. SE OBSERVA DOLOR ABDOMINAL. SE OBSERVA DOLOR ABDOMINAL.

16/02/2012 14:00
 SE OBSERVA DOLOR ABDOMINAL. SE OBSERVA DOLOR ABDOMINAL. SE OBSERVA DOLOR ABDOMINAL.

16/02/2012 15:00
 SE OBSERVA DOLOR ABDOMINAL. SE OBSERVA DOLOR ABDOMINAL. SE OBSERVA DOLOR ABDOMINAL.



HOSPITAL REGIONAL DE COCHABAMBA
CALLE 8 N° 1143 358 115 2005
CRISIS

Siemens CareSuite
180020 IL 16.05.18
Page 1 of 1

ADMI-REG-18-18-00001

Código de identificación: 18000100001

FECHA	20180518 10:00	ADMISION	20180518 10:00
IDENTIFICACION	00-24030482	ADMISION	000001
TIPO DE INGRESO	Urgente	SERVICIO	000001
ADRESA	...	PROCESO	000001

MO Solicitud del Servicio

DM: Emergencia
DE: GENERAL AL INTERNO

PACIENTE EN BUENAS CONDICIONES GENERALES, HIDRATADO, AFEBRIL SIN DIFICULTAD RESPIRATORIA, CON FRECUENCIA CARDIACA NORMAL, PRESION ARTERIAL ESTABLE, SIN SIGNOS DE HEMORRAGIA, SIN SIGNOS DE INFECCION, SIN SIGNOS DE HEMODINAMIA INESTABLE, SIN SIGNOS DE HIPERTENSION ARTERIAL, SIN SIGNOS DE SOBRECARGA VENTRICULAR DERECHA O IZQUIERDA, SIN SIGNOS DE FALTA DE OXIGENACION, SIN SIGNOS DE FALTA DE PERFUSION PERIFERICA, SIN SIGNOS DE FALTA DE PERFUSION CEREBRAL, SIN SIGNOS DE FALTA DE PERFUSION RENAL, SIN SIGNOS DE FALTA DE PERFUSION HEPATICA, SIN SIGNOS DE FALTA DE PERFUSION PANCREATICA, SIN SIGNOS DE FALTA DE PERFUSION GASTROINTESTINAL, SIN SIGNOS DE FALTA DE PERFUSION GUANAL, SIN SIGNOS DE FALTA DE PERFUSION VESICULAR, SIN SIGNOS DE FALTA DE PERFUSION BILIAR, SIN SIGNOS DE FALTA DE PERFUSION RENAL, SIN SIGNOS DE FALTA DE PERFUSION HEPATICA, SIN SIGNOS DE FALTA DE PERFUSION PANCREATICA, SIN SIGNOS DE FALTA DE PERFUSION GASTROINTESTINAL, SIN SIGNOS DE FALTA DE PERFUSION GUANAL, SIN SIGNOS DE FALTA DE PERFUSION VESICULAR, SIN SIGNOS DE FALTA DE PERFUSION BILIAR.

EXAMENES
HEMOGRAMA: HEMOGLOBINA: 12.0 g/dL, HEMATOCITO: 37.5%, PLACAS: 200,000/mm3
URICACEMIA: 1.5 mg/dL
CREATININA: 0.9 mg/dL
BUN: 10 mg/dL
SODIO: 135 mmol/L
POTASIO: 3.8 mmol/L
GLUCOSA: 90 mg/dL
LACTATO: 1.2 mmol/L
AMILASA: 25 U/L
ALFA AMILOLACTASA: 120 U/L
GAMMA GUT: 1.5 U/L
AST: 15 U/L
ALT: 20 U/L
BILIRUBINA: 0.5 mg/dL
PROBIRUBINA: 0.05 mg/dL
LIPASA: 15 U/L
TRIGLICERIDOS: 150 mg/dL
HDL COLESTEROL: 35 mg/dL
LDL COLESTEROL: 65 mg/dL
COLESTEROL TOTAL: 100 mg/dL

ENTRE FENOMENOS DE RE ANOS DE SADO QUIEN CONSULTA REMITIDA DE CONSULTA ETERNA POR DOLOR ABOMINAL SECUNDRARIO A MATERIAL QUIRURGICO CENTRO DE SAUDADO ESTIVO DE MORTALIDAD POP TARDIO LARGO TOMA EXPLORACION POR ARRIBANTE E TRANSITO ALA ALIMENTACION

- PREXISTENTES PERSONALES:**
 - ASMA
 - DIABETES TIPO 2
 - HIPERTENSION ARTERIAL
 - PROBLEMAS DE DENTACION
 - ALERGIAS: NINGUNA
 - OPERACIONES: Colecistomectomía
 - ENFERMEDADES ACTUALES: NINGUNA

INDICACION
M.A.S. ...

TOMO GENERAL
 PACIENTE EN BUENAS CONDICIONES GENERALES, HIDRATADO, AFEBRIL SIN DIFICULTAD RESPIRATORIA, CON FRECUENCIA CARDIACA NORMAL, PRESION ARTERIAL ESTABLE, SIN SIGNOS DE HEMORRAGIA, SIN SIGNOS DE INFECCION, SIN SIGNOS DE HEMODINAMIA INESTABLE, SIN SIGNOS DE HIPERTENSION ARTERIAL, SIN SIGNOS DE SOBRECARGA VENTRICULAR DERECHA O IZQUIERDA, SIN SIGNOS DE FALTA DE OXIGENACION, SIN SIGNOS DE FALTA DE PERFUSION PERIFERICA, SIN SIGNOS DE FALTA DE PERFUSION CEREBRAL, SIN SIGNOS DE FALTA DE PERFUSION RENAL, SIN SIGNOS DE FALTA DE PERFUSION HEPATICA, SIN SIGNOS DE FALTA DE PERFUSION PANCREATICA, SIN SIGNOS DE FALTA DE PERFUSION GASTROINTESTINAL, SIN SIGNOS DE FALTA DE PERFUSION GUANAL, SIN SIGNOS DE FALTA DE PERFUSION VESICULAR, SIN SIGNOS DE FALTA DE PERFUSION BILIAR.

INDICACION DE INGRESO:
M.A.S. ...

NOTA:
 DADO EL ESTADO DEL PACIENTE, SE RECOMIENDA MONITOREO EN UNIDAD DE CUIDADO INTERMEDIARIO (UCI) POR UN PERIODO DE 72 HORAS. SE RECOMIENDA REALIZAR UN EXAMEN DE LABORATORIO COMPLETO A LAS 24 HORAS DE LA ADMISION, INCLuyendo: HEMOGRAMA, URICACEMIA, CREATININA, BUN, SODIO, POTASIO, GLUCOSA, LACTATO, AMILASA, ALFA AMILOLACTASA, GAMA-GUT, AST, ALT, BILIRUBINA, PROBILIRUBINA, LIPASA, TRIGLICERIDOS, HDL COLESTEROL, LDL COLESTEROL, COLESTEROL TOTAL.



HOSPITAL REGIONAL DE SOGAMOSO
CALLE 8 No. 11A-42 Tel. 7 29 2201 Nit: 891855039-9
HISTORIA CLINICA - CIRUGIA

Página : 1

Historia No : 24230342

CitiSalud

Lugar Atención: E.S.E. Hosp Regional

Fecha Impresión: 22/02/2019 08:43:48

Paciente : CC. 24230342 NARDA CECILIA RODRIGUEZ SANDOVAL
 Sexo : F Fecha Nacimiento : 25/09/1963 00:00 Edad : 55 A 4 M 28 D Lugar Nacimiento : COLOMBIA - BOYACA - TUNJA
 Grupo Sanguíneo : O + Estado Civil : SOLTERO(A)
 Lugar Residencia : BOYACA SOGAMOSO Barrio : CENTRO
 Dirección : calle 4 sur n 15 a 06 Telefonos : 3123608622
 Grupo Étnico : NO APLICA Religión : OTRA Escolaridad :
 Tipo de Discapacidad : SIN ESPECIFICAR Ocupación : TRABAJADORES NO CALIFICADOS
 Empresa/Contrato : MEDISALUD UT / HOSPITALIZADO
 Cita No : 679204 Tipo Usuario : Otro Tipo Afiliado : Estrato : SUB 100
 Fecha Cita : 22 febrero 2019 08:04 Fecha Atención : 22 febrero 2019 08:16 Fecha Salida : 22 febrero 2019 08:22

MOTIVO DE CONSULTA / ENFERMEDAD ACTUAL:

Motivo Consulta: PACIENTE EN POP DE LAPAROTOMIA EXPLORATORIA Y RETIRO DE MATERIA QUIRURGICO

Enfermedad Actual: PACIENTE EN POP DE LAPAROTOMIA EXPLORATORIA Y RETIRO DE MATERIA QUIRURGICO, CON DIAGNÓSTICO PREVIO DE GOGGYPIBOMA POSTERIOR A APENDICECTOMIA EXTRA INSTITUCIONAL

ANTECEDENTES PERSONALES:

PATOLÓGICOS: HTA
QUIRÚRGICOS: POP LAPAROTOMIA EXPLORATORIA Y EXTRCCIÓN DE MATERIAL
 APENDICECTOMIA EXTRA INSTITUCIONAL
HOSPITALARIOS: POR PATOLOGÍA QUIRURGICA

EXAMEN FÍSICO:

CONDICIONES GENERALES: BUEN ESTADO GENERAL. ABDOMEN BLANDO. NO DOLOROSO A LA PALPACIÓN. HERIDA LIMPIA, AFRONTADA CON ESPARADRAPO. CON ESCASA SECRECIÓN SEROSA, SE RETIRA APOSITO.

TIPO DE SANGRE Hemoclasificación: 'O' RH: Positivo

SIGNOS VITALES

TA: 130/52 mmHg FIO2: 98 % FC: 78 x min PESO: 59 Kg TALLA: 162 cm
 IMC: 25.54 Kg/m2 SUP: 1.58 m2 TAM: 78 mmHg

DIAGNOSTICOS

Diag. Ppal : Z988 OTROS ESTADOS POSTQUIRURGICOS ESPECIFICADOS

Observación Diag. Ppal: POP LAPAROTOMIA EXPLORATORIA

Tipo Diagnóstico : CONFIRMADO REPETIDO

Causa Externa : ENFERMEDAD GENERAL

Finalidad de la Consulta : NO APLICA

PROCEDIMIENTOS DIAGNOSTICOS

Num 1 39143-1 CONSULTA CONTROL DE MEDICINA ESPECIALIZADA

Cant : 1

Observaciones : CITA CONTROL CIRUGIA GENERAL EN 8 DIAS

PLAN DE MANEJO Y TRATAMIENTO:

PACIENTE EN POP DE LAPAROTOMIA EXPLORATORIA Y RETIRO DE MATERIA QUIRURGICO. CON DIAGNÓSTICO PREVIO DE GOGGYPIBOMA POSTERIOR A APENDICECTOMIA EXTRA INSTITUCIONAL EN EL MOMENTO. PACIENTE CON ADECUADA EVOLUCIÓN. HERIDA QUIRÚRGICA EN ADECUADAS CONDICIONES. SE DA CITA DE CONTROL EN 8 DIAS.

Observaciones Familiares: SE DAN RECOMENDACIONES Y SIGNOS DE ALARMA



HOSPITAL REGIONAL DE SOGAMOSO
CALLE 9 No. 11A -43 Tel. 7 70 2201 Nit : 891855039-9

HISTORIA CLINICA - CIRUGIA

Historia No : 24230342

CitiSalud

Página : 1

Lugar Atención: E.S.E. Hosp Regional

Fecha Impresión: 22/02/2019 08:43:46

Paciente : CC. 24230342 NARDA CECILIA RODRIGUEZ SANDOVAL
 Sexo : F Fecha Nacimiento : 25/09/1963 00:00 Edad : 55 A 4 M 28 D Lugar Nacimiento : COLOMBIA - BOYACA - TUNJA
 Grupo Sanguineo : O + Estado Civil : SOLTERO(A)
 Lugar Residencia : BOYACA SOGAMOSO Barrio : CENTRO Telefonos : 3123608622
 Dirección : calle 4 sur n 15 a 08 Religión : OTRA Escolaridad :
 Grupo Etnico : NO APLICA Ocupación : TRABAJADORES NO CALIFICADOS
 Tipo de Discapacidad : SIN ESPECIFICAR Empresa/Contrato : MEDISALUD UT / HOSPITALIZADO
 Cita No : 678204 Tipo Usuario : Otro Tipo Afiliado : Estrato : SUB 100%
 Fecha Cita : 22 febrero 2019 08:04 Fecha Atencion : 22 febrero 2019 08:16 Fecha Salida : 22 febrero 2019 08:22

MÓTIVO DE CONSULTA / ENFERMEDAD ACTUAL:

Motivo Consulta: PACIENTE EN POP DE LAPAROTOMIA EXPLORATORIA Y RETIRO DE MATERIA QUIRURGICO

Enfermedad Actual: PACIENTE EN POP DE LAPAROTOMIA EXPLORATORIA Y RETIRO DE MATERIA QUIRURGICO, CON
 DIAGNÓSTICO PREVIO DE GOGGYPIBOMA POSTERIOR A APENDICECTOMIA EXTRAINSTITUCIONAL

ANTECEDENTES PERSONALES:

PATOLÓGICOS: HTA
QUIRÚRGICOS: POP LAPAROTOMIA EXPLORATORIA Y EXTRCCIÓN DE MATERIAL
 APENDICECTOMIA EXTRAINSTITUCIONAL
HOSPITALARIOS: POR PATOLOGÍA QUIRURGICA

EXAMEN FISICO:

CONDICIONES GENERALES: BUEN ESTADO GENERAL, ABDOMEN BLANDO, NO DOLOROSO A LA
 PALPACIÓN, HERIDA LIMPIA, AFRONTADA CON ESPARADRAPO, CON
 ESCASA SECRECIÓN SEROSA, SE RETIRA APÓSITO.

TIPO DE SANGRE Hemoclasificación: "O" RH: Positivo
SIGNOS VITALES
 TA: 130/52 mmHg FIO2: 98 % FC: 79 x min PESO: 59 Kg TALLA: 152 cm
 IMC: 25.54 Kg/m2 SUP: 1.58 m2 TAM: 78 mmHg

DIAGNOSTICOS

Diag. Ppal : Z988 OTROS ESTADOS POSTQUIRURGICOS ESPECIFICADOS

Observación Diag. Ppal: POP LAPAROTOMIA EXPLORATORIA

Tipo Diagnostico : CONFIRMADO REPETIDO

Causa Externa : ENFERMEDAD GENERAL

Finalidad de la Consulta : NO APLICA

PROCEDIMIENTOS DIAGNOSTICOS

Num 1 39143-1 CONSULTA CONTROL DE MEDICINA ESPECIALIZADA

Cant : 1

Observaciones : CITA CONTROL CIRUGIA GENERAL EN 8 DIAS

PLAN DE MANEJO Y TRATAMIENTO:

PACIENTE EN POP DE LAPAROTOMIA EXPLORATORIA Y RETIRO DE MATERIA QUIRURGICO, CON DIAGNÓSTICO PREVIO DE
 GOGGYPIBOMA POSTERIOR A APENDICECTOMIA EXTRAINSTITUCIONAL EN EL MOMENTO, PACIENTE CON ADECUADA EVOLUCIÓN,
 HERIDA QUIRÚRGICA EN ADECUADAS CONDICIONES. SE DA CITA DE CONTROL EN 8 DIAS.

Observaciones Familiares: SE DAN RECOMENDACIONES Y SIGNOS DE ALARMA

Continúa en Pag. 2

IMPRESO POR : JENY ROBERTO M. JARAMENA E



HOSPITAL REGIONAL DE SOGAMOSO
 CALLE 8 No. 11A-43 Tel. 7 70 2201 Nit : 891855039-9
HISTORIA CLINICA - CIRUGIA (No Definitiva)

Página : 1

Lugar Atención: E.S.E. Hosp Regional

Historia No : 24230342

CitiSalud

Fecha Impresión: 01/03/2019 09:42:54

Paciente : CC. 24230342 NARDA CECILIA RODRIGUEZ SANDOVAL
 Sexo : F Fecha Nacimiento : 25/09/1963 00:00 Edad : 55 A 5 M 4 D Lugar Nacimiento : COLOMBIA - BOYACA - TUNJA
 Grupo Sanguíneo : O + Estado Civil : SOLTERO(A)
 Lugar Residencia : BOYACA SOGAMOSO Barrio : CENTRO Telefonos : 3123608622
 Dirección : calle 4 sur n 15 a 08 Escolaridad :
 Grupo Etnico : NO APLICA Religión : OTRA Ocupación : TRABAJADORES NO CALIFICADOS
 Tipo de Discapacidad : SIN ESPECIFICAR Empresa/Contrato : MEDISALUD UT / CON AUTORIZACION
 Cita No : 684168 Tipo Usuario : Otro Tipo Afiliado : Estrato : SUB 1009
 Fecha Cita : 01 marzo 2019 11:32 Fecha Atención : 01 marzo 2019 09:38 Fecha Salida : 01 marzo 2019 09:43

MOTIVO DE CONSULTA / ENFERMEDAD ACTUAL:

Motivo Consulta: CONTROL DE POP

Enfermedad Actual: PACIENTE DE 55 AÑOS EN POP DE LAPAROTOMIA Y EXTIRPACION DE GOSIPOMA . MANIFIESTA LEVE DOLOR A NIVEL DE LA ZONA QUIRURGICA. NIEGA OTROS SINTOMAS.

EXAMEN FISICO:

CONDICIONES GENERALES:

ABDOMEN BLANDO, NO DOLOROSO, HRIDA PARCIALMENTE DESHICENTE A NIVEL DEL OMBLIGO, NO SIGNOS LOCALES DE INFECCION

TIPO DE SANGRE Hemoclasificación: "O" RH: Positivo

SIGNOS VITALES

PESO: 65 Kg TALLA: 166 cm IMC: 26,71 Kg/m² SUP: 1,68 m²

DIAGNOSTICOS

Diag. Ppal : Z988 OTROS ESTADOS POSTQUIRURGICOS ESPECIFICADOS

Tipo Diagnostico : IMPRESIÓN DIAGNÓSTICA

Causa Externa : ENFERMEDAD GENERAL

Finalidad de la Consulta : NO APLICA

PLAN DE MANEJO Y TRATAMIENTO:

SE DA DE ALTA POR CIRUGIA

PROFESIONAL

ROBERT MICHEL JEANNERET ZANESCO
 Registro Médico : 01152
 MEDICO ESPECIALISTA

CLINICA MEDILASER S.A.

NIT 813001952-0

REPORTE INCAPACIDADES

Página 1/1

IDENTIFICACIÓN

Apellidos: RODRIGUEZ SANDOVAL
Nombres: NARDA CECILIA
Dirección: calle 4 sur 15 a 08 - SOGAMOSO - SOGAMOSO
Telefono: 3219059335 - 3123608222
Entidad: UNION TEMPORAL MEDISALUD

Tipo Documento: CC Numero: 24230342
Edad: 55 Años 02 Meses 22 Días (25/09/1963)
Sexo: FEMENINO
Tipo Paciente: OTRO
Tipo Afiliado: NO APLICA


DATOS DE LA INCAPACIDAD

Fecha Inicial Incapacidad: 17/12/2018
Fecha Final Incapacidad: 15/01/2019

Tipo Incapacidad: Ambulatorio NoDias: 30

Causa Ingreso: Enfermedad general adulto Es Porroga:
Diagnostico: APENDICITIS, NO ESPECIFICADA

Profesional: CIELO IVONNE SUAREZ SOLER



Profesional: CIELO IVONNE SUAREZ SOLER
Especialidad: MEDICINA GENERAL
Tarjeta Profesional #: 3244-14

CENTRO MEDICO 24 HORAS



HOJA DE REFERENCIA

Fecha 10/11/2020 Documento 24230342 Dirección VEREDA IGUARO Teléfono 3213779702 Edad 57 Años Género F
 Nombre RODRIGUEZ SANDOVAL NARDA CECILIA Eps MEDISALUD Acudiente LILIANA ANDREA Teléfono 3214264716

ORIGEN DE REFERENCIA

CIUDAD: MONTERREY

DESTINO: YOPAL

ESPECIALIDAD: PSIQUIATRIA

RESUMEN HISTORIA CLINICA:

PACIENTE ATENDIDA EN TELECONSULTA. TIENE EL ANTECEDENTE DE LAPAROTOMIA EXPLORADORA EN FEB/2019 POR COMPRESA OLVIDADA EN CAVIDAD ABDOMINAL POSTERIOR A UNA APENDICECTOMIA EN DIC/2018. REFIERE PRESENTAR EPISODIOS DE DEPRESION ASOCIADOS AL DOLOR ABDOMINAL CRONICO POR LA COMPLICACION QUIRURGICA. SE REMITE PARA VALORACION Y MANEJO ESPECIALIZADO POR PSIQUIATRIA.

ANTECEDENTES:

FAM: PADRES Y 2 HERMANOS DIABETICOS., PAT: HTA. FARM: LOSARTAN 50 MGS/DIA. TX: NIEGA. TRAUMA: NIEGA. QX: HISTERECTOMIA, APENDICECTOMIA DIC/18. LAPAROTOMIA EXPLORADORA POR COMPRESA FEB/19.

EXAMEN FISICO:

Condiciones Generales: ACEPTABLES. T: 38.5. TA: 120/80. FC: 80. FR: 18. IMC: 27,19. PESO: 62. TALLA: 151. Cabeza: NORMOCEFALO. Cara: FACIES NORMALES. Ojos: CONJUNTIVAS NORMOCROMICAS, ESCLERAS ANICTERICAS. ANEXOS NORMALES. Boca: MUCOSA ORAL HUMEDA. Cuello: NO MASAS, NO MEGALIAS, NO INGURGITACION YUGULAR. ORL: AMIGDALAS NORMOCROMICAS. C/P: RSCs RITMICOS, NO SOPLOS. CsPs LIMPIOS NO AGREGADOS. Tórax: SIMETRICO SIN LESIONES NI DEFORMIDADES. Abdomen: BLANDO, DEPRESIBLE, NO DOLOROSO, NO MASAS, NO MEGALIAS, NO SIGNOS IRRITACION PERITONEAL. Extremidades: PULSOS POSITIVOS NO EDEMAS BUENA PERFUSION DISTAL NO SIGNOS TROMBOSIS VENOSA PROFUNDA ARCOS DE MOVIMIENTO NORMALES. Piel: SIN LESIONES EVIDENTES. GI: SIN ALTERACIONES EVIDENTES. Neurológico: CONSCIENTE ALERTA ORIENTADO PUPILAS ISOCORICAS NORMORREACTIVAS A LA LUZ Y A LA ACOMODACION NO SIGNOS DE IRRITACION MENINGEA PARES CRANEANOS CONSERVADOS NO SIGNOS DE FOCALIZACION GLASGOW 15/15

DIAGNOSTICOS PRESUNTIVOS F320

MANEJO REALIZADO:

AYUDAS DIAGNOSTICAS:

JUSTIFICACIONES DE LA REFERENCIA

SE REMITE PARA VALORACION Y MANEJO.

JORGE ENRIQUE TROUT TRESPALCIOS

RM/TP 14700

CALLE 15 No 6 - 43 Teléfonos: 0986249228 Monterrey - Casanare

CENTRO MEDICO 24 HORAS



Fecha	10/11/2020	Entidad	MEDISALUD	Edad	57 Años
Nombre	RODRIGUEZ SANDOVAL NARDA CECILIA	Documento	24230342	Diagnóstico	

SOLICITUD

R/.
1.- SS ECOGRAFIA DE ABDOMEN TOTAL

JORGE ENRIQUE TROUT TRESPALCIOS
MEDICO - R.P 14700

Validez 3 días hábiles

Fecha de Impresión: 11/11/2020 07:24:55

CALLE 15 No 6 - 43 Teléfonos: 0986249228 Monterrey - Casanare

YOPAL, martes, 01 de diciembre de 2020 15:02:12

HISTORIA CLINICA PSIQUIATRIA No. 24.230.342

DATOS PERSONALES

Nombres y apellidos	NARDA CECILIA RODRIGUEZ SANDOVAL					
Identificación	CC 24.230.342	Edad:	57 años, 2 meses y 6 días			
Nacimiento	SIN INFORMACION (SIN INFORMACION) miércoles, 25 de septiembre de 1963					
Residencia	MONTERREY Dirección: FINCA VILLA MANUELA Teléfono: 3213779702					
Ocupación	9999 - SIN INFORMACIÓN					
Responsable	- Parentesco: - Teléfono: -					
Acompañante	- Parentesco: - Teléfono: -					
Entidad	MEDISALUD-C-EXT EPS: RES004 - MEDISALUD UT Tipo afiliación: COTIZANTE					
Estado civil	Seleccionar	G.S. y RH:	Religión:	Estrato:	Género: Femenino	

ANTECEDENTES

PATOLOGICOS	NO REFIERE	ALERGICOS	NO REFIERE
FAMILIARES	NO REFIERE	FARMACOLOGICOS	NO REFIERE
TOXICOS	NO REFIERE	LABORALES	NO REFIERE
TRAUMATICOS	NO REFIERE	INMUNOLOGICOS	NO REFIERE
QUIRURGICOS	LAPARATOMIA	HOSPITALARIOS	NO REFIERE
GINECOOBSTETRICOS	NO REFIERE	TRANSFUSIONALES	NO REFIERE

FECHA CONSULTA: martes, 1 de diciembre de 2020 11:27:14 a. m.

EDAD: 57 años, 2 meses y 6 días

MOTIVO DE CONSULTA

me siento con mucha ansiedad, todo empezo despues de la operacion

POSIBLE ORIGEN DE LA ENFERMEDAD: Enfermedad general

ENFERMEDAD ACTUAL

PACIENTE REFEIRE MARCADA ANGUSTIA INQUIETUD INSOMNIO IRRITABILIDAD, DE VARIAS SEMANAS ASOCIADO A COMPPLICACION QUIRURGICA " ME DEJARON UNA COMPRESA EN UNA OPREACION EN LA CLINICA MEDILASER, FUE TERRIBLE, ME DOLIA MUCHO Y ME DECIAN QUE NO ERA NADA, HASTA QUE NO AGUANTE, ME OPERARON Y SE DIERON CUANTA QUE ME DEJARON UNA COMPRESA, ADEMAS ME QUEDO UNAS HERIDAS MUY FEAS EN MI ABDOMEN CADA VEZ QUE LA VEO ME PONGO MUY TRISTE Y ANSIOSA", PACIENTE DOCENTE CON DIFICULTADES EN SU FUNCIONALIDAD

REVISION POR SISTEMAS

OFTALMOLOGICO	SIN ALTERACIONES	DIGESTIVO	SIN ALTERACIONES
ORL	SIN ALTERACIONES	GENITOURINARIO	SIN ALTERACIONES
RESPIRATORIO	SIN ALTERACIONES	OSTEOMUSCULAR	SIN ALTERACIONES
SISTEMA NERVIOSO	SIN ALTERACIONES	PIEL Y FANERAS	SIN ALTERACIONES
CARDIOVASCULAR	SIN ALTERACIONES	PSICOEMOCIONAL	SIN ALTERACIONES
ENDOCRINO	SIN ALTERACIONES		

EXAMEN FISICO

Estatura: - m Peso: - Kg Índice de Masa Corporal: -

Tensión Arterial: - mmHg Frecuencia Cardiaca: -/m Frecuencia Respiratoria: -/m Temperatura: - °C Saturación: - %

Aspecto general: SIN ALTERACIONES Cardiopulmonar: SIN ALTERACIONES

Cabeza: SIN ALTERACIONES Genitourinario: SIN ALTERACIONES

Organos de los sentidos: SIN ALTERACIONES Piel y faneras: SIN ALTERACIONES

Cuello: SIN ALTERACIONES Vascular periférico: SIN ALTERACIONES

Tórax: SIN ALTERACIONES Sistema nervioso: SIN ALTERACIONES

Abdomen: SIN ALTERACIONES Sistema osteomuscular: SIN ALTERACIONES

EXAMEN MENTAL - APARIENCIA, CONDUCTA MOTORA Y ACTITUD

Cualitativas:

Cuantitativas:

Conciencia: ALERTA

Orientación: GLOBAL

Atención:

Sensopercepción:

Memoria:

EXAMEN MENTAL - PENSAMIENTO

Contenido: IDEAS DE MINUSVALIA, DESEPERANZA,

Expresión:

Afectividad: ANSIOSA

Inteligencia: NORMAL

EXAMEN MENTAL - LENGUAJE: LOCUIZ

EXAMEN MENTAL - JUICIO Y RACIOCINIO

Conciencia de la enfermedad:

Prospección:

EXAMEN MENTAL - ANALISIS Y CONCLUSION

PACIENTE SINTOMAS ANSIOSO, ASOCIADO A UN ESTRES POSTRAUMA, SE HACE PSICOEDUCACION, SE INICIA MANEJO, SE EVIDENCIA IMPORTANTE

AFECTACION EMOCIONAL

DIAGNÓSTICOS

Principal: F431-TRASTORNO DE ESTRÉS POSTRAUMÁTICO Tipo: IMPRESION DIAGNOSTICA

CONDUCTA/EVOLUCION

CONTROL EN UN MES

PRESCRIPCION DE MEDICAMENTOS

1) MIRTAZAPINA 30 MG TABLETAS # 30 (TREINTA) - Tomar vía Oral 1 TAB cada NOCHE por 30 días

2) CLONAZEPAM 2,5 MG/ML SOLUCION ORAL # 1 (UNO) - Tomar vía Oral 3 GOTAS cada 8H por 30 días

ORDEN MEDICA

CITA POR PSICOLOGIA

CITA POR PSIQUIATRIA EN 30 DIAS

Dr(a). ELVIA ELENA PARDO CELY CC No. 47.434.947 - PSIQUIATRIA - R.M. 05703

YOPAL, martes, 01 de diciembre de 2020 13:55:09

FORMULA MEDICA

NARDA CECILIA RODRIGUEZ SANDOVAL	CC 24.230.342	Género: FEMENINO
Edad: 57 años	FINCA VILLA MANUELA	Tel. 3213779702
EAPB: RES004 - MEDISALUD UT		Usuario: Contributivo
Dx: F431		

No.	Medicamento y prescripción	Cantidad
1	MIRTAZAPINA 30 MG TABLETAS Tomar vía Oral 1 TAB cada NOCHE por 30 días	30 TREINTA
2	CLONAZEPAM 2,5 MG/ML SOLUCION ORAL Tomar vía Oral 3 GOTAS cada 8H por 30 días	1 UNO

ATENCION

Los medicamentos solo deben ser administrados durante el tiempo definido en la formulación.

Por favor verifique las fechas de vencimiento de los medicamentos antes de administrarlos.

Elvia E. Pardo Cely
DRA ELVIA E. PARDO CELY
MEDICA PSIQUIATRA - LE ROYANO
RM 05701- CC. 47434947

YOPAL, martes, 01 de diciembre de 2020 13:57:24

ORDEN MEDICA

NARDA CECILIA RODRIGUEZ SANDOVAL
CC 24.230.342 ENTIDAD: MEDISALUD-C-EXT

CITA POR PSICOLOGÍA
CITA POR PSIQUIATRIA EN 30 DIAS
DX: F431

Elvia E. Pardo Cely
DRA ELVIA E. PARDO CELY
MEDICA PSIQUIATRA - U. BOGOTÁ
RM 05703- C.C. 47414917



HOSPITAL REGIONAL DE SOGAMOSO
 CALLE 8 No. 11A -43 Tel. 7 70 2201 Nit : 891855039-9
 HISTORIA CLINICA - CIRUGIA

Pagina : 1

Lugar Atención: E.S.E. Hosp Regional

Historia No : 24230342

CitiSalud

Fecha Impresión: 22/02/2019 08:43:46

Paciente : CC. 24230342 NARDA CECILIA RODRIGUEZ SANDOVAL

Sexo : F Fecha Nacimiento : 25/09/1963 00:00 Edad : 55 A 4 M 28 D

Lugar Nacimiento : COLOMBIA - BOYACA - TUNJA

Grupo Sanguineo : O + Estado Civil : SOLTERO(A)

Lugar Residencia : BOYACA SOGAMOSO Barrio : CENTRO

Dirección : calle 4 sur n 15 a 08

Telefonos : 3123608622

Grupo Etnico : NO APLICA

Religión : OTRA

Escolaridad :

Tipo de Discapacidad : SIN ESPECIFICAR

Ocupación : TRABAJADORES NO CALIFICADOS

Empresa/Contrato : MEDISALUD UT / HOSPITALIZADO

Cita No : 679204

Tipo Usuario : Otro

Tipo Afiliado :

Estrato : SUB 100%

Fecha Cita : 22 febrero 2019 08:04

Fecha Atención : 22 febrero 2019 08:16

Fecha Salida : 22 febrero 2019 08:22

MOTIVO DE CONSULTA / ENFERMEDAD ACTUAL:

Motivo Consulta: PACIENTE EN POP DE LAPAROTOMIA EXPLORATORIA Y RETIRO DE MATERIA QUIRURGICO

Enfermedad Actual: PACIENTE EN POP DE LAPAROTOMIA EXPLORATORIA Y RETIRO DE MATERIA QUIRURGICO, CON DIAGNÓSTICO PREVIO DE GOGGYPIBOMA POSTERIOR A APENDICECTOMIA EXTRA INSTITUCIONAL

ANTECEDENTES PERSONALES:

PATOLOGICOS:

HTA

QUIRURGICOS:

POP LAPAROTOMIA EXPLORATORIA Y EXTRCCIÓN DE MATERIAL

APENDICECTOMIA EXTRA INSTITUCIONAL

HOSPITALARIOS:

POR PATOLOGIA QUIRURGICA

EXAMEN FISICO:

CONDICIONES GENERALES:

BUEN ESTADO GENERAL, ABDOMEN BLANDO, NO DOLOROSO A LA PALPACIÓN, HERIDA LIMPIA, AFRONTADA CON ESPARADRAPO, CON ESCASA SECRECIÓN SEROSA, SE RETIRA APOSITO.

TIPO DE SANGRE Hemoclasificación: "O" RH : Positivo

SIGNOS VITALES:

TA: 130/52 mmHg
IMC: 25.54 Kg/m2FIO2: 98 %
SUP: 1.58 m2FC: 79 x min
TAM: 78 mmHg

PESO: 59 Kg

TALLA: 152 cm

DIAGNOSTICOS

Diag. Ppal : Z988 OTROS ESTADOS POSTQUIRURGICOS ESPECIFICADOS

Observación Diag. Post: POP LAPAROTOMIA EXPLORATORIA

Tipo Diagnostico : CONFIRMADO REPETIDO

Causa Externa : ENFERMEDAD GENERAL

Finalidad de la Consulta : NO APLICA

PROCEDIMIENTOS DIAGNOSTICOS

Num 1 39143-1 CONSULTA CONTROL DE MEDICINA ESPECIALIZADA

Cant : 1

Observaciones : CITA CONTROL CIRUGIA GENERAL EN 8 DIAS

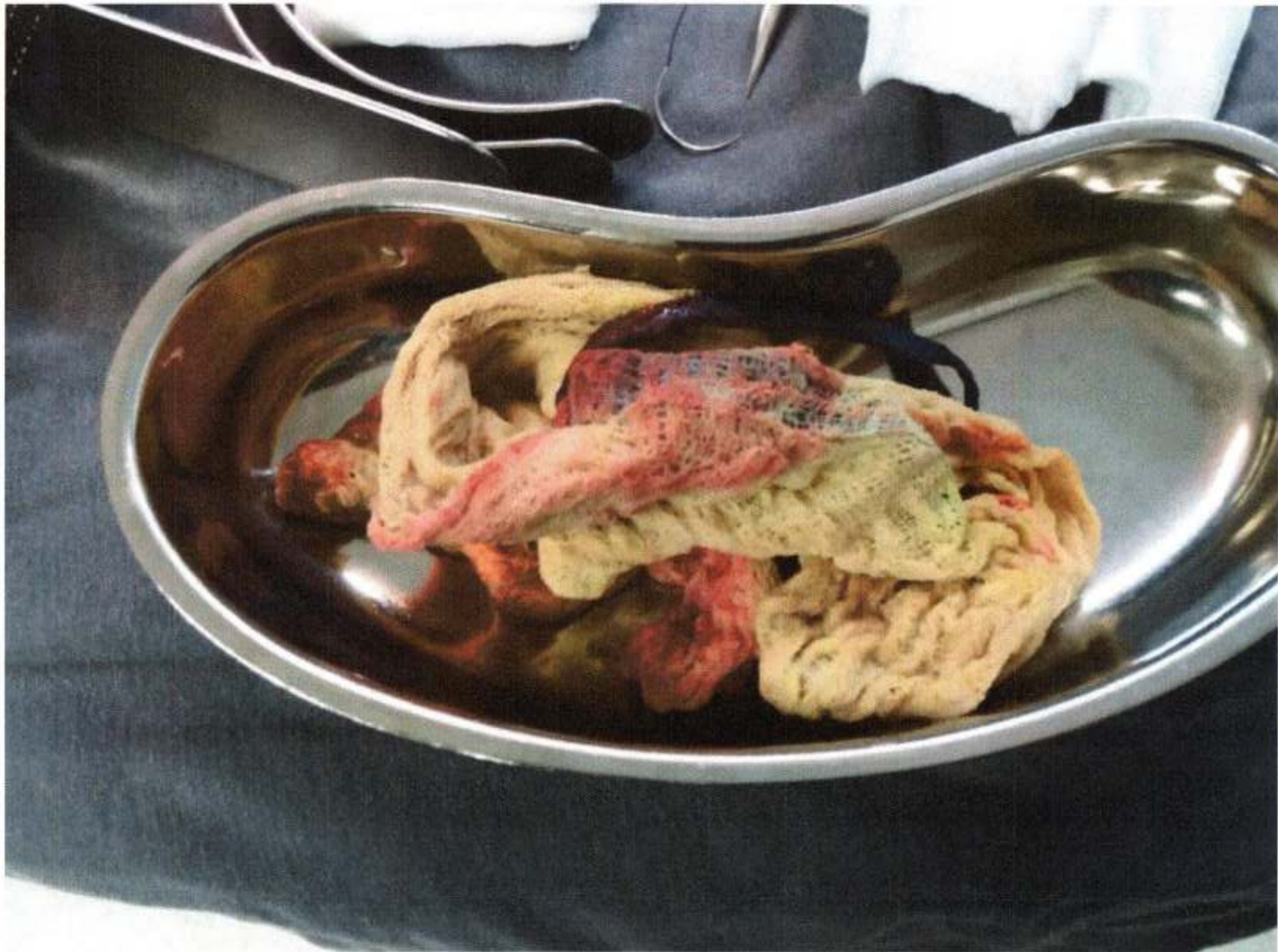PLAN DE MANEJO Y TRATAMIENTO:

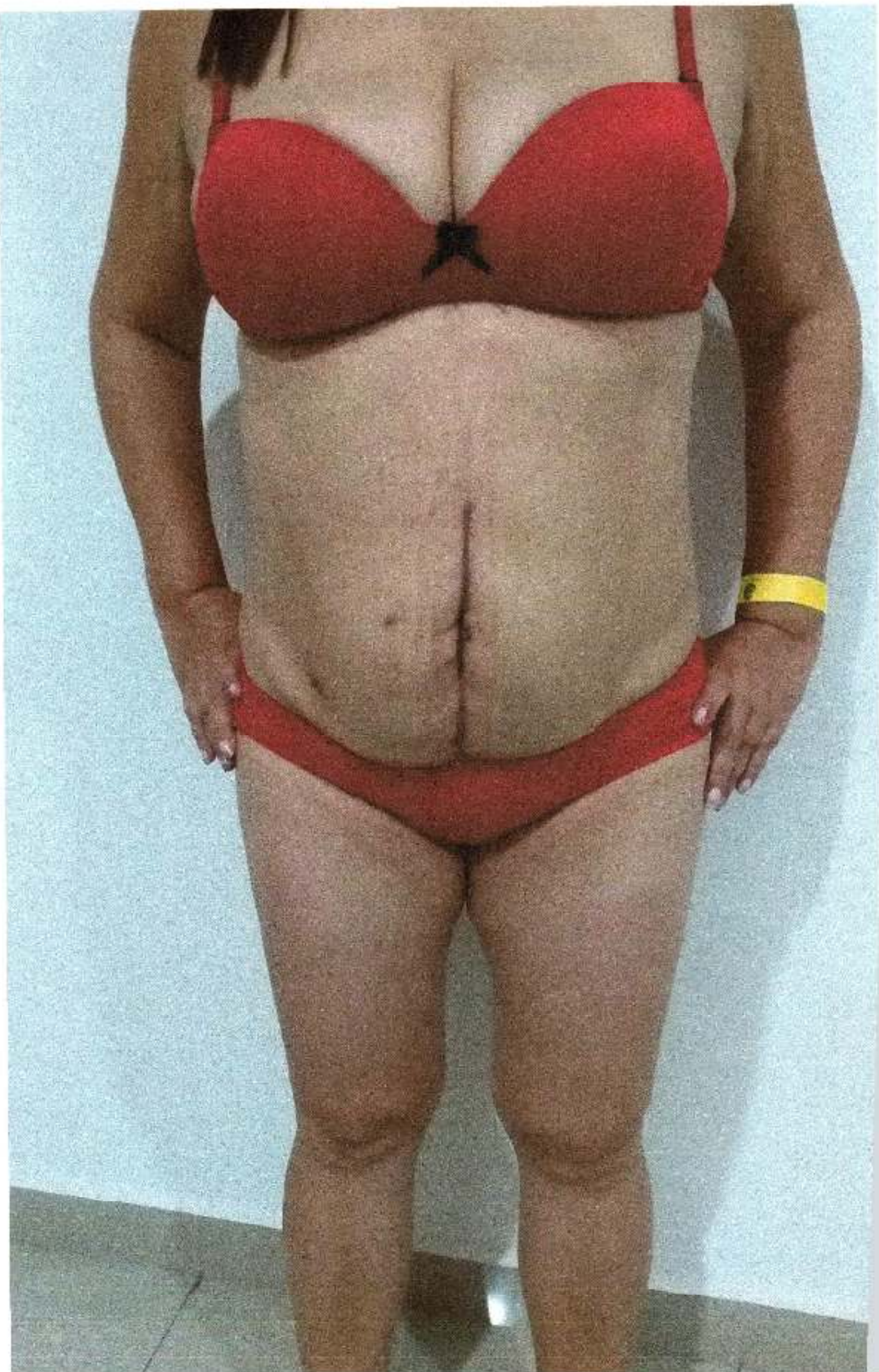PACIENTE EN POP DE LAPAROTOMIA EXPLORATORIA Y RETIRO DE MATERIA QUIRURGICO, CON DIAGNÓSTICO PREVIO DE GOGGYPIBOMA POSTERIOR A APENDICECTOMIA EXTRA INSTITUCIONAL EN EL MOMENTO, PACIENTE CON ADECUADA EVOLUCIÓN, HERIDA QUIRÚRGICA EN ADECUADAS CONDICIONES. SE DA CITA DE CONTROL EN 8 DIAS.

Observaciones Familiares: SE DAN RECOMEDACIONES Y SIGNOS DE ALARMA

Continúa en Pag. 2

IMPRESO POR : J2288 10/02/2019 08:43:46





11/12/2020

ComprobantePago



SECRETARÍA DE EDUCACIÓN DE CASANARE

892099216-6

Humano en Línea

COMPROBANTE DE PAGO

Nombre

RODRIGUEZ SANDOVAL NARDA CECILIA

Documento

24230342

Esquema

Primaria

Centro Costo

Escuela Normal Superior - Sede Principal

Basico

3.641.927,00

Periodo pago

1 ene 2019 a 31 ene 2019

Fecha Expd

15 oct 2020 06:33

Cargo

Docente de aula

Niv. Contratacion

Propiedad

Grado

14

CodConcepto	Concepto	Dias	Cuotas	Tercero	Unidades	Ingresos	Egresos
BONG14ACT	Bonificacion G14 Doc. Activos D2565/2015 No FacSal					546.289,00	0,00
PGINC	Pago Incapacidad Comun Ambulatoria					2.250.711,00	0,00
PGINC100	Pago Incapacidad 100%					375.118,00	0,00
APFPM	Aporte Empleado Fondo Prest. Magisterio			NULL		0,00	210.066,00
COOPSOLIDA	COOPERATIVA SOLIDARIA ABRE TU CORAZON					0,00	55.000,00
INVAR	INVARCOL E.U			N		0,00	245.600,00
BOOK	Latin American Book					0,00	79.900,00
SERVIF	SERVI FINANCIEROS SAS			SERVIF		0,00	38.000,00
SINM2	Sindi Maestros De Casanare-Simac 2% Smml			SIMFU		0,00	16.562,00
SINMA	834 Sindi De Maestros De Casanare-Simac 1%			SIMFU		0,00	36.419,00
CANAP	893 Cooperativa Multiactiva-Canapro Boyaca-AFILIA C			N		0,00	100.000,00
CANA1	8931 Cooperativa Multiactiva-Canapro Boyaca-LIBRANZ			N		0,00	803.448,00
COMBO	911 Compañia De Seguros Bolivar S.A.			N		0,00	159.300,00
	Totales:					3.172.118,00	1.744.295,00

Neto a pagar:

11/12/2020

ComprobantePago



SECRETARÍA DE EDUCACIÓN DE CASANARE

892099216-6

Humano en Línea

COMPROBANTE DE PAGO

Nombre

RODRIGUEZ SANDOVAL NARDA CECILIA

Documento

24230342

Esquema

Primaria

Centro Costo

Escuela Normal Superior - Sede Principal

Basico

3.641.927,00

Periodo pago

1 may 2019 a 31 may 2019

Fecha Expd

15 oct 2020 06:37

Cargo

Docente de aula

Niv. Contratacion

Propiedad

Grado

14

CodConcepto	Concepto	Dias	Cuotas	Tercero	Unidades	Ingresos	Egresos
AUXMO	Auxilio Movilización					34.320,00	0,00
BONIDOC	Bonif. Mensual Docentes					109.258,00	0,00
SUEBA	Sueldo Basico					3.641.927,00	0,00
APFPM	Aporte Empleado Fondo Prest. Magisterio			NULL		0,00	300.095,00
APFSM	Aporte Empleado Fondo Solidaridad Magisterio			NULL		0,00	37.600,00
COOPSOLIDA	COOPERATIVA SOLIDARIA ABRE TU CORAZON					0,00	55.000,00
INVAR	INVARCOL E.U			N		0,00	245.600,00
BOOK	Latin American Book					0,00	59.800,00
SERVIF	SERVI FINANCIEROS SAS			SERVIF		0,00	38.000,00
SINM2	Sindi Maestros De Casanare-Simac 2% Smml			SIMFU		0,00	16.562,00
SIMF11	793 SIMAC-AUXILIO FUNEBRE			SIMFU		0,00	8.281,00
SINMA	834 Sindi De Maestros De Casanare-Simac 1%			SIMFU		0,00	36.419,00
CANAP	893 Cooperativa Multiactiva-Canapro Boyaca-AFII.IAC			N		0,00	100.000,00
CANA1	8931 Cooperativa Multiactiva-Canapro Boyaca-LIBRANZ			N		0,00	803.448,00
COMBO	911 Compañía De Seguros Bolívar S.A.			N		0,00	159.300,00

REPUBLICA DE COLOMBIA
IDENTIFICACION PERSONAL
CEDULA DE CIUDADANIA

NUMERO **1.121.944.741**
NOVOA RODRIGUEZ

PRESELECCION
HECTOR FABIAN

SEÑALADO

[Handwritten signature]
FIRMA



INDICE DERECHO

FECHA DE NACIMIENTO **03-MAR-1997**

**MONTERREY
(CASANARE)**

LUGAR DE NACIMIENTO

1.74

ESTATURA

O+

G.S. RH

M

SEXO

07-MAY-2015 VILLAVICENCIO

FECHA Y LUGAR DE EXPEDICION

[Handwritten signature]
REGISTRADOR NACIONAL
CARLOS ANSEL CARRERA TORRES



P 6296100-00712104 M 1121944741-20150602

0044399792A 1

41993421

REPUBLICA DE COLOMBIA
 IDENTIFICACION PERSONAL
 CEDULA DE CIUDADANIA

NUMERO **1.019.009.836**

NOVA RODRIGUEZ
 APELLIDOS

JHON ALAN
 NOMBRES



Jhon Alan Nova



FECHA DE NACIMIENTO **02-NOV-1986**

BOGOTA D.C.
 (CUNDINAMARCA)
 LUGAR DE NACIMIENTO

1.76 **O+** **M**
 ESTATURA G.B. Pm SEXO

10-NOV-2004 BOGOTA D.C.
 FECHA Y LUGAR DE EXPEDICION

REGISTRACION NACIONAL
 SERVICIO NACIONAL DE IDENTIFICACION PERSONAL



P-1500111-4273053-M-1019009836-004 0228 00130404362A 02 170275710

REPUBLICA DE COLOMBIA
IDENTIFICACION PERSONAL
CEDULA DE CIUDADANIA

NUMERO: **53122225**

NOVOA RODRIGUEZ

APELLIDO

BIBIANA ANDREA

NOMBRE



Bibiana
FIRMA



INDICE DERECHO

FECHA DE NACIMIENTO **19-ABR-1984**

BOGOTA D.C.
(CUNDINAMARCA)

LUGAR DE NACIMIENTO

1.52

ESTATURA

O+

G. S. RH

F

SEXO

20-MAR-2003 BOGOTA D.C.

FECHA Y LUGAR DE EXPEDICION

Albino Lopez
REGISTRADORA NACIONAL
ALBINO LOPEZ



P. 1500102-42118588-F-0053122225-20030733

00793032040 02 146740230

REPUBLICA DE COLOMBIA
IDENTIFICACION PERSONAL
CEDULA DE CIUDADANIA

NUMERO **1.019.036.564**

NOVOA RODRIGUEZ
APELLIDOS

MANUEL FERNANDO
NOMBRES

Manuel Novoa
FIRMA



Correo: Irving Fernando Macias Villarreal - Outlook

Correo: Irving Fernando Macias Villarreal - Outlook

14/12/2020

14/12/2020

Foto de Irving F. Macias V

Irving Fernando Macias Villarreal <irv.mac.vil@hotmail.com>

Lun 14/12/2020 6:01 PM

Para: Irving Fernando Macias Villarreal <irv.mac.vil@hotmail.com>



Foto de Irving F. Macías V

Irving Fernando Macías Villarreal <irv.mac.vil@hotmail.com>

Lun 14/12/2020 6:00 PM

Para: Irving Fernando Macías Villarreal <irv.mac.vil@hotmail.com>





REPUBLICA DE COLOMBIA
REGISTRADURIA NACIONAL DEL ESTADO CIVIL

COPIA REGISTRO CIVIL DE NACIMIENTO

DIRECCION NACIONAL DE REGISTRO CIVIL

INDICATIVO SERIAL No.	26389241		DEPARTAMENTO - MUNICIPIO DE INSCRIPCION		FECHA DE INSCRIPCION		DIA	MES	ANO
			CASANARE MONTERREY				19	JULIO	1997
INSCRITO	APELLIDOS			NOMBRES			SEXO		
	NOVOA RODRIGUEZ.			HECTOR FABIAN.			M	X	F
LUGAR DE NACIMIENTO	PAIS	DEPARTAMENTO	MUNICIPIO		FECHA DE NACIMIENTO		DIA	MES	ANO
	COLOMBIA	CASANARE	MONTERREY				03	MARZO	1997
MADRE	APELLIDOS			NOMBRES					
	RODRIGUEZ SANDOVAL.			NARDA CACILIA.					
PADRE	APELLIDOS			NOMBRES					
	NOVOA FERRUCHO.			HECTOR MANUEL.					
SOLICITANTE DEL CERTIFICADO	APELLIDOS			NOMBRES		C. C. 79.104.033 DE ENGATIVA.			
	NOVOA FERRUCHO.			HECTOR MANUEL.					
CERTIFICADO EXPEDIDO	DIA	MES	ANO	SE EXPIDE PARA ACREDITAR PARENTESCO Y CON ESA SOLA FINALIDAD. ARTICULO 115 DECRETO LEY 1260 DE 1970					
	23	FEBRERO	2000						

NOTA:

REGISTRADURIA MUNICIPAL DEL ESTADO CIVIL DE : MONTERREY CASANARE

LUGAR

LUZ YAMILE BEROYA RIVEROS.

Nombre del Registrador Municipal

Firma y Sello

F - 4100 - 018

REGISTRO DE NACIMIENTO

11256388

8.6.1.1.0.2 57485

Superintendencia de Notariado y Registro NOTARIA TREINTA Y SIETE (37) BOGOTA CUNDINAMARCA 9864

1. Primer apellido NOVOA	2. Segundo apellido RODRIGUEZ	3. Nombre JHON ALAN
4. Sexo MASCULINO	5. Fecha de nacimiento 02	6. Mes NOVIEMBRE
7. Año 1986	8. Municipio BOGOTA D.E.	9. Departamento CUNDINAMARCA

SECCION ESPECIFICA

10. Centro Hospital, maternidad, clínica, oficina, vivienda, departamento, etc. donde ocurrió el nacimiento HOSPITAL INFANTIL UNIVERSITARIO LORENCITA VILLEGAS DE SANTOS	11. Hora 12:45 PM
12. Documento que respalda la declaración de nacimiento CERTIFICADO MEDICO	13. Nombre del médico que declaró el nacimiento Dr. BERNARDO PAEZ FONSECA

14. Apellidos maternos RODRIGUEZ SANDOVAL	15. Nombre NARDA CECILIA	16. Edad 23
17. Identificación (cédula y número) C.C. No. 24.280.342 DE MONTERREY(C/nare.)	18. Nacionalidad COLOMBIANA	19. Profesión u oficio PROFESORA

20. Apellidos NOVOA FERRUCHO	21. Nombre HECTOR MANUEL	22. Edad 27
23. Identificación (cédula y número) C.C. No. 79.104.033 DE ENGATIVA(Cund.)	24. Nacionalidad COLOMBIANA	25. Profesión u oficio GANADERO

26. Identificación (cédula y número) C.C. No. 79.104.033 DE ENGATIVA(Cund.)	27. Nombre HECTOR MANUEL NOVOA FERRUCHO
28. Dirección postal y municipio Calle 69 A No. 92-42 - BOGOTA D.E.	29. Firma (Autógrafo)

30. Identificación (cédula y número)	31. Nombre
32. Identificación (cédula y número)	33. Nombre (Autógrafo)

34. Identificación (cédula y número)	35. Nombre
36. Identificación (cédula y número)	37. Nombre (Autógrafo)

38. Fecha de inscripción 25	39. Mes NOVIEMBRE	40. Año 1986
---------------------------------------	-----------------------------	------------------------

ORIGINAL EN LA OFICINA DE REGISTRO CIVIL

REPUBLICA DE COLOMBIA
Notaria 37 del Circuito de Bogotá
ALVARO ROSAS
NOTARIO

NOTARIA 37 DE BOGOTA D.C.

Calle 67 No. 7 - 28/90 Teléfono 3783737 Fax No. 3787678 Email notaria37bogota@noble.net.co

EL SECRETARIO JURIDICO DE LA NOTARIA TREINTA Y SIETE DE BOGOTA D.C.

HACE CONSTAR:

QUE LA PRESENTE FOTOCOPIA ES AUTENTICA, FUE TOMADA DE SU ORIGINAL QUE REPOSA EN EL ARCHIVO DEL REGISTRO CIVIL DE NACIMIENTOS.

SE EXPIDE CONFORME AL ARTICULO 114 DEL DECRETO LEY 1.260 DE 1970, Y DECRETO 1.534 DE JULIO 13 DE 1985, A SOLICITUD DEL INTERESADO. BOGOTA, D.C., 11 MAR. 2003

EDUARDO YEPES AMEZQUITA
SECRETARIO JURIDICO

NOTARIA	BOGOTA DISTRITO
NOTA	RODRIGUEZ
PRESENTE	ELIANE ANDIA
FECHA DE NACIMIENTO	19 ABRIL
DEPARTAMENTO	BOGOTA
ENTIDAD	CAJA NACIONAL DE PREVISION SOCIAL
PLAZA	GUAYABO
MADRE	RODRIGUEZ SANDOVAL
EDAD	24 años
PROFESION	PROFESORA
PADRE	RODRIGUEZ SANDOVAL
EDAD	25 años
PROFESION	DETECTIVE
DIRECCION	79.104.011 de Bogotá - Bogotá
DIRECCION	Calle 69 A # 92-42
FECHA DE NACIMIENTO	8 MAYO 1984

ES FIEL COPIA TOMADA DE SU ORIGINAL, EL CUAL REPOSA EN LOS ARCHIVOS DE ESTA NOTARIA, LA QUE EXPIDO EN LA CIUDAD DE BOGOTA, D.C., PARA DEMOSTRAR PARENTESCO, HOY _____ CON VALIDEZ PERMANENTE.

21 FEB 2009

CUSTAVO COMBATT LACHAR
NOTARIO QUINCE



5815

REPUBLICA DE COLOMBIA
REGISTRO CIVIL
SECRETARÍA de Notariado y Registro
REGISTRO DE NACIMIENTO

IDENTIFICACION No:
PARTICULAR: 89 09 07
PARTICULAR: 1012

14154327

NOTARIA DOCE, x.x.x.x.x.x.x.x. BOGOTA D.E., x.x.x.x.x.x.x.x. 1012

SECCION GENERAL

PRESENTE: NOVOA, x.x.x.x.x.x. RODRIGUEZ, x.x. MANUEL FERNANDO, x.x.x.x.x.x.

SEXO: MASCULINO, x.x. FECHA DE NACIMIENTO: 07 SEPTIEMBRE 1.989

LUGAR DE NACIMIENTO: COLOMBIA, x.x.x.x. CUNDINAMARCA, x.x.x. BOGOTA D.E., x.x.x.x.x.x.x.x.

SECCION ESPECIFICA

DADEL NACIMIENTO: HOSPITAL DE SAN IGNACIO, x.x.x.x.x.x.x.x.x.x.x.x.x.x.x.x.x.x. 3:00

DOCUMENTOS PRESENTADOS: CERTIFICADO MEDICO, x.x.x.x.x.x.x.x. MONICA MEDINA, x.x.x.x.x.x. 11714

MAADRE: RODRIGUEZ SANDOVAL, x.x.x.x.x.x. NARDA CECILIA, x.x.x.x.x.x. 25

Padre: NOVOA FERRUCHO, x.x.x.x.x.x.x.x.x.x. HECTOR MANUEL, x.x.x.x.x.x. 30

C.C. No. 79.104.033 ENGATIVA (CUND) COLOMBIANA EMPLEADO, x.x.x.x.x.

C.C. No. 24.230.342 MONTERREY (CASANARE)

CAMERA LIXA No. 139-17 BOGOTA. NARDA CECILIA RODRIGUEZ SANDOVAL

FECHA DE REGISTRO: 19 SEPTIEMBRE 1.989

Notario: Berni F. Escalona Castilla

NOTARIA DOCE
DEL CIRCULO DE BOGOTA, D.C.
LA PRESENTE FOTOCOPIA FUE TOMADA DEL ORIGINAL QUE
REPOSA EN ESTA NOTARIA, SE EXPIDE PARA DEMOSTRAR
PARENTESCO CONFORME EL DECRETO 1260 DE 1970.

FECHA DE EXPEDICION: 22 DIC. 2008

BERNI F. ESCALONA CASTILLA
NOTARIO DOCE

