

PRUEBAS DOCUMENTALES



Barranquilla, Noviembre de 2022.

Señores.

JUZGADO CIVIL. (REPARTO)

La Ciudad

DEMANDANTE : HECTOR MIGUEL MARTINEZ LOPEZ.

DEMANDADOS : ALLIANZ SEGUROS S.A y otros.

ASUNTO : Otorgamiento de poder.

NOTARIA SEGUNDA DE
BARRANQUILLA
ANA DOLORES MEZA CABALLERO
NOTARIA
DOCUMENTO PUBLICADO

HECTOR MIGUEL MARTINEZ LOPEZ, persona mayor de edad, vecino de esta ciudad, identificado como aparece al pie de mi firma, obrando en mi propio nombre y representación, comedidamente manifiesto por medio de este instrumento que otorgo poder especial, amplio y suficiente a los señores **ERWIN ALEJANDRO CARDONA GÓMEZ**, identificado con cédula de ciudadanía Nro. 1.020.425.003 y T. P. Nro. 257.011 del C. S. de la Judicatura, y **JESÚS DAVID PADILLA PADILLA**, identificado con cédula de ciudadanía Nro. 1.064.989.043 y T. P. Nro. 211798 del C. S. de la Judicatura, para que presenten demanda declarativa de responsabilidad civil extracontractual en contra de las siguientes personas: En calidad de conductor el señor **JOHN JAIRO NOVOA JIMENEZ**, identificado con cédula de ciudadanía N° 1.033.714.165, en calidad de propietaria y empresa transportadora la empresa **INVERSIONES CALDAS S.A.S**, identificada con el NIT Nro. 900 710 612, representada judicialmente por el señor _____, identificado con cedula de ciudadanía Nro. _____, o por quien haga sus veces, y en calidad de asegurador, **ALLIANZ SEGUROS S.A**, identificada con el NIT. 860.037.013-6, NIT. 860.026.182-5, representada legalmente por el doctor **ARTURO SANABRIA GÓMEZ**, identificado con cédula de ciudadanía Nro. 79.451.316, o por quien haga sus veces, lo anterior para obtener la indemnización de los perjuicios patrimoniales y compensación de los extrapatrimoniales que se me generaron en el accidente de tránsito ocurrido el día 29 de septiembre del 2022, en el cual resulte gravemente lesionando producto de la imprudencia realizada por el conductor del



vehículo de placas **ERK-397**, vinculado jurídicamente con los demandados en las calidades mencionadas.

Los apoderados designados cuentan en los términos del artículo 77 del Código General del de Proceso, con todas las facultades inherentes para el ejercicio del presente mandato, en especial para proteger los derechos de las víctimas, conciliar, transigir, sustituir, reasumir, recibir, recibir documentos, recibir el treinta por ciento (30%) de las sumas de dinero en efectivo, cheques, consignaciones, transferencias electrónicas o cualquier otra forma de pago de las indemnizaciones solicitadas. Así mismo para solicitar en el evento que el pago sea realizado a través de cheques, el levantamiento de restricciones para su circulación y cobro, para lo cual faculto al apoderado si se va a pagar mediante cheque o consignación, que este se realicen a nombre y cuentas de los apoderados.

Atentamente,

HECTOR MIGUEL MARTINEZ LOPEZ.
C.C. Nro. 7.467.450.

Aceptamos,


ERWIN ALEJANDRO CARDONA GÓMEZ.
C.C. Nro. 1.020.425.003.
T.P. Nro. 257.011 Del C.S de la J.
Erwinc89@hotmail.com


JESÚS DAVID PADILLA PADILLA.
C.C. Nro. 1.064.989.043.
T.P. Nro. 211.798 Del C.S de la J.
Jpadilla198946@gmail.com

NOIARIA
BARRANQUILLA
ANA DOLORES MEZA CABALLERO
NOTARIA
DOCUMENTO RUBRICADO



**DILIGENCIA DE RECONOCIMIENTO DE CONTENIDO
DE DOCUMENTO PRIVADO CON FIRMA A RUEGO**
Artículos 68 y 69 Decreto Ley 960 de 1970 y 2.2.6.1.2.4.1 Decreto 1069 de 2015



14222545

En la ciudad de Barranquilla, Departamento de Atlántico, República de Colombia, el veintitres (23) de noviembre de dos mil veintidos (2022), en la Notaría Segunda (2) del Círculo de Barranquilla, compareció: HECTOR MIGUEL MARTINEZ LOPEZ, identificado con Cédula de Ciudadanía / NUIP 7467450, quien manifestó no saber y/o poder firmar:

El compareciente manifestó no saber firmar.
Conforme al Artículo 69 del Decreto Ley 960 de 1970 y al Artículo 2.2.2.47.1 del Decreto 1074 de 2015, se autorizó esta diligencia.



3wl40r5390m6
23/11/2022 - 16:00:26



----- Firma autógrafa -----

El compareciente no fue identificado mediante biometría en línea debido a: Imposibilidad de captura de huellas. Una vez se leyó de viva voz la totalidad del documento por parte del Notario al compareciente, declaró su anuencia con lo consignado en el documento adjunto, aceptó su contenido como cierto y solicitó al testigo rogado: LEONARDO FABIO MARTINEZ ARCE, identificado con Cédula de Ciudadanía / NUIP 72265776, quien signó, y manifestó que en tal calidad lo firma.

LEONARDO FABIO MARTINEZ ARCE



eb0ef802-ae28-41ea-80ca-0bca1f923d23
23/11/2022 - 16:03:09



----- Firma autógrafa -----

Conforme al Artículo 18 del Decreto - Ley 019 de 2012, el compareciente fue identificado mediante cotejo biométrico en línea de su huella dactilar con la información biográfica y biométrica de la base de datos de la Registraduría Nacional del Estado Civil.

Acorde a la autorización del usuario, se dio tratamiento legal relacionado con la protección de sus datos personales y las políticas de seguridad de la información establecidas por la Registraduría Nacional del Estado Civil.

ANA DOLORES MEZA CABALLERO



ANA DOLORES MEZA CABALLERO

Notario Segundo (2) del Círculo de Barranquilla, Departamento de Atlántico

Consulte este documento en www.notariasegura.com.co
Número Único de Transacción: 3wl40r5390m6



EL PRESENTE COTEJO
BIOMÉTRICO SE HACE A
SOLICITUD EXPRESA
DEL USUARIO

Acta 7
Acta 7

REPUBLICA DE COLOMBIA
IDENTIFICACION PERSONAL
CEDULA DE CIUDADANIA

7.467.450

PRESENTE

MARTINEZ LOPEZ

APR 11/2021

HECTOR MIGUEL

BOGOTA

HECTOR M. L.

111111





FECHA DE NACIMIENTO **09-JUN-1951**
BARRANQUILLA
(ATLANTICO)

LUGAR DE NACIMIENTO

1.70

ESTATURA

A+

G.S. RH

M


SEXO

25-JUN-1973 BARRANQUILLA

FECHA Y LUGAR DE EXPEDICION

REGISTRO NACIONAL
ACREDITADO 09/06/2011

MIKOR DEBECKO



A-0300100-22149071-M-0007467450-20080809

0692708221A 02 207911970

SPWPCN-3149473 CA-28207251 001478387

INFORME POLICIAL DE ACCIDENTES DE TRANSITO No.C-

1. ORGANISMO DE TRANSITO

4 7 0 0 1 0 0 0

2. GRAVEDAD

CON MUERTOS ☒ CON HERIDOS ☒ SOLO DAÑOS ☒

La movilidad es de todos

3. LUGAR O COORDENADAS GEOGRÁFICAS

K14 24+800 metros

CÓDIGO DE RUTA

Vía Barranquilla - Santa Marta

Lat. 10° 59' 38" Long. 74° 39' 11"

3.1 LOCALIDAD O COMUNA

4. FECHA Y HORA

29 08 2022 13 45
FECHA Y HORA DE OCURRENCIA
29 08 2022 14 05
FECHA Y HORA DE LEVANTAMIENTO

5. CLASE DE ACCIDENTE

CHOQUE ☒ CAIDA OCUPANTE ☒
ATROPELLO ☒ INCENDIO ☒
VOLCAMIENTO ☒ OTRO ☒

5.1. CHOQUE CON

VEHICULO ☒ MURO ☒ SENAFORO ☒
TREN ☒ POSTE ☒ INMUEBLE ☒
SEMIOVIENTE ☒ ARBOL ☒ HIDRANTE ☒
OBJETO FIJO ☒ BARANDA ☒ VALLA SEÑAL ☒ OTRO ☒

5.2. OBJETO FIJO

VEHICULO ☒ MURO ☒ SENAFORO ☒
TREN ☒ POSTE ☒ INMUEBLE ☒
SEMIOVIENTE ☒ ARBOL ☒ HIDRANTE ☒
OBJETO FIJO ☒ BARANDA ☒ VALLA SEÑAL ☒ OTRO ☒

6. CARACTERÍSTICAS DEL LUGAR

6.1. ÁREA: RURAL ☒ RESIDENCIAL ☒ ESCOLAR ☒ DEPORTIVA ☒
NACIONAL ☒ INDUSTRIAL ☒ TURISTICA ☒ PRIVADA ☒
DEPARTAMENTAL ☒ COMERCIAL ☒ MILITAR ☒ HOSPITALARIA ☒
MUNICIPAL ☒ URBANA ☒
6.2. SECTOR: 6.3. ZONA: 6.4. DISEÑO: 6.5. CONDICION CLIMATICA

7. CARACTERÍSTICAS DE LAS VIAS

7.1. GEOMETRICAS: VIA 1 2
A RECTA ☒ CURVA ☒
B PLANO ☒ PENDIENTE ☒
C CON BERMAS ☒ CON ACERAS ☒
7.2. UTILIZACION: UN SENTIDO ☒ DOBLE SENTIDO ☒
REVERSIBLE ☒ CONTRAFUJO ☒
CICLOVIA ☒ 7.3. CALZADAS: UNA ☒ DOS ☒
TRES O MAS ☒ VARIABLE ☒
7.4. CARRILES: UN ☒ DOS ☒
TRES O MAS ☒ VARIABLE ☒
7.5. SUPERFICIE DE RODADURA: VIA 1 2
ASFALTO ☒ AFIRMADO ☒
ADOSQUEN ☒ EMPEDRADO ☒
CONCRETO ☒ TIERRA ☒
OTRO ☒ 7.6. ESTADO: BUENO ☒
CON HUECOS ☒ DE RUMBRES ☒
EN REPARACION ☒ HUNDIMIENTO ☒
INUNDADA ☒ PARCHADA ☒
RIZADA ☒ FISURADA ☒
7.7. CONDICIONES: ACEITE ☒
HUMEDAD ☒ LODO ☒
ALCANTARILLA DESTAPADA ☒
MATERIAL ORGANICO ☒ MATERIAL SUELTO ☒
SECA ☒ OTRA ☒
7.8. ILUMINACION ARTIFICIAL: A. CON BUENA ☒
MALA ☒ B. SIN ☒
7.9. CONTROLES DE TRANSITO: A. AGENTE DE TRANSITO ☒
B. SEMAFORO ☒ OPERANDO ☒
INTERMITENTE ☒ CON DAÑOS ☒
APAGADO ☒ OCULTO ☒
C. SEÑALES VERTICALES: PARE ☒
CEDA EL PASO ☒ NO GIRE ☒
SENTIDO VIAL ☒ NO ADELANTAR ☒
VELOCIDAD MAXIMA ☒ OTRA ☒
NINGUNA ☒
D. SEÑALES HORIZONTALES: ZONA PEATONAL ☒
LINEA DE PARE ☒
LINEA CENTRAL AMARILLA ☒
CONTINUA ☒ SEGMENTADA ☒
LINEA DE CARRIL BLANCA ☒
CONTINUA ☒ SEGMENTADA ☒
LINEA DE BORDE BLANCA ☒
LINEA DE BORDE AMARILLA ☒
LINEA ANTIBLOQUEO ☒
FLECHAS ☒ LEYENDAS ☒
SIMBOLOS ☒ OTRA ☒
E. REDUCTOR DE VELOCIDAD: BANDAS SONORAS ☒
RESALTO ☒ MOVIL ☒
Fijo ☒ SONORIZADOR ☒
ESTOPELO ☒ OTRO ☒
F. DELINEADOR DE RISO: TACHA ☒
ESTOPELOES ☒ TACHONES ☒
BOYAS ☒ BORDILLOS ☒
TUBULAR ☒ BARBERAS PLASTICAS ☒
HITOS TUBULARES ☒ CONOS ☒
OTRO ☒
7.10. VISIBILIDAD: A. NORMAL ☒
B. DISMINUIDA POR: CASEROS ☒
CONSTRUCCION ☒ VALLAS ☒
ARBOL/VEGETACION ☒ VEHICULO ESTACIONADO ☒
ENCENDILAMIENTO ☒ POSTE ☒
OTROS ☒

8. CONDUCTORES, VEHICULOS Y PROPIETARIOS

8.1. CONDUCTOR: APELLIDOS Y NOMBRES: Arbolada Yañez Diego Andres DOC: 80.134.375 NACIONALIDAD: Colombiana FECHA DE NACIMIENTO: 22/07/82 SEXO: F GRAVEDAD: MUERTO ☒ HERIDO ☒

DIRECCION DE DOMICILIO: Cra 42 F # 82-106 CIUDAD: B/guila TELEFONO: 315 539 7374 SE PRACTICO EXAMEN: SI ☒ NO ☒

PORTA LICENCIA: LICENCIA DE CONDUCCION No. 80/134375 CATEGORIA: B2 RESTRICCION: EXP. ☒ VEN ☒ CODIGO DE TRANSITO: 090628 B/guila CHALECO: SI ☒ NO ☒ CASCO: SI ☒ NO ☒ CINTURON: SI ☒ NO ☒

HOSPITAL, CLINICA O SITIO DE ATENCION: Clinica Cambel DESCRIPCION DE LESIONES: Politraumatismos.

8.2. VEHICULO

PLACA: HGV819 PLACA REMOLQUE: SEL: COLOMBIANO ☒ EXTRANJERO ☒ MARCA: Dodge LINEA: Journey COLOR: Negro MODELO: 2013 CARROCERIA: Wagon TON: 9 PASAJEROS: 9 LICENCIA DE TRANSITO: 10026788213
EMPRESA: MATRICULADO EN: B/guila INMOVILIZADO DE: A DISPOSICION DE: TARJETA DE REGISTRO No.
NIT: REV. TEC. MEC. ☒ NO ☒ No. 155489112 CANTIDAD ACOMPAÑANTES O PASAJEROS EN EL MOMENTO DEL ACCIDENTE: 0
PORTA SOAT: ☒ NO ☒ POLIZA No. 82794904 ASEGURADORA: Compañia Hondal de Seguros VENCIMIENTO: 15/09/23
PORTA SEG. RESPONSABILIDAD CIVIL CONTRACTUAL: SI ☒ NO ☒ VENCIMIENTO: PORTA SEG. RESPONSABILIDAD CIVIL CONTRACTUAL: SI ☒ NO ☒ VENCIMIENTO:
No. ASEGURADORA: DIA MES AÑO No. ASEGURADORA: DIA MES AÑO

PROPIETARIO

MISMO CONDUCTOR: ☒ NO ☒ APELLIDOS Y NOMBRES: Arbolada Yañez Diego Andres DOC: 80.134.375 IDENTIFICACION No.

8.3. CLASE VEHICULO

AUTOMOVIL ☒ M. AGRICOLA ☒ 8.4. CLASE SERVICIO: OFICIAL ☒ PUBLICO ☒
BUS ☒ M. INDUSTRIAL ☒ PARTICULAR ☒ DIPLOMATICO ☒
BUSETA ☒ BICICLETA ☒ 8.5. MODALIDAD DE TRANS.: MIXTO ☒
CAMION ☒ MOTOCARRO ☒ CARGA ☒
CAMIONETA ☒ MOTOTRICICLO ☒ - EXTRADIMENSIONADA ☒
CAMPERO ☒ TRACCION ANIMAL ☒ - EXTRAPESADA ☒
MICROBUS ☒ MOTOCICLO ☒ - MERCANCIA PELIGROSA ☒
TRACTOCAMION ☒ CUATRIMOTO ☒
VOLQUETA ☒ REMOLQUE ☒
MOTOCICLETA ☒ SEMIREMOLQUE ☒
- CLASE DE MERCANCIA: 8.6. RADIO DE ACCION: NACIONAL ☒ MUNICIPAL ☒

9.7. DESCRIPCION DAÑOS MATERIALES DEL VEHICULO

Daños en Terceros Anteriores Medio y Directo, Asimismo Tercero Medio - Directo, otros por establecer - internos.

8.7. FALLAS EN:

FRENOS ☒ DIRECCION ☒ LUCES ☒ BOCINA ☒ LLANTAS ☒ SUSPENSION ☒ OTRA ☒

8.8. LUGAR DE IMPACTO

FRONTAL ☒ LATERAL ☒ POSTERIOR ☒

OTRO

8. CONDUCTORES, VEHÍCULOS Y PROPIETARIOS

SEGUIDA BUENAS ALVARO

DIRECCIÓN DE DOMICILIO
Calle 148 N. 110-23

VEHICULO 2

DOC	IDENTIFICACION NO	NACIONALIDAD	FECHA DE NACIMIENTO	SEXO	APPELLADO
			DIA MES AÑO		SEÑOR
C	72153612	Colombia	61 02 69	M	REYES
	Ciudad	TELÉFONO	SE PRACTICÓ EXAMEN	SI X NO	
	B/guinda	310600	AUTORIZADO	EMBRAGUEZ	GRADO
		6931	SI X NO	POC NEG X	6 ESCOLARIDAD
					SI NO

PORTA LICENCIA	NUMERO DE CONDUCCION	CATEGORIA/RESTRICCION	EXP	VEN	CODIGO DE TRANSITO	CHILECO	CAN	ENTRADA
X NO.	72153612	C2	23	26	Atlantico - Subano	2	2	2

HOSPITAL CLINICO - CENTRO DE ATENCION	DESCRIPCION DE LESIONES
Clínica Cambell	politraumatismos

PLACA	PLACA FRENO QUE	SEMI	NACIONALIDAD	MARCA	LINEA	CELOS	MODELO	CARROCERIA	TON	PASAJEROS	CIENCRS	WASMS
WEL820			COLOMBIA *	SEANIA	4x2	Dorada	2015	Cerrado		44	1000	9006279
			EXTRANERO		L310 R	Azul						

EMISOR Unión de Tran. de Costa Rica	REGISTRADO EN SABANA GRANDE	INMOBILIZADO EN BIRICO	TARJETA DE REGISTRO No. 7763364
--	--------------------------------	---------------------------	------------------------------------

REV. TEC. REC. & NO. 155986213	CANTIDAD ACOMPAÑANTES O PASAJEROS EN EL MOMENTO DEL ACCIDENTE
PORTA 5041 PROYECTO NO	ASEGURADORA
& NO. 1744271	Liberty Seguros S.A.
	VENECUENO
	EN MES AÑO
	07 12 20

PORTA SEG. RESPONSABILIDAD CIVIL CONTRACTUAL <input checked="" type="checkbox"/> NO		VENCIMIENTO			PORTA SEG. RESP. EXTRA CONTRACTUAL <input checked="" type="checkbox"/> NO		VENCIMIENTO		
Nº	ASEGURADORA	DA	MES	AÑO	Nº	ASEGURADORA	DA	MES	AÑO
468970	Liberty Seguros	03	11	22	469044	Liberty Seguros	03	11	22

PRESTADOR	APellidos y Nombres	DOC	IDENTIFICACION No
SE *	Volilla Guarin Dedro Edouardo	C	72271061

1.1. CLASE VEHICULO AUTOMOVIL BUS BUSETA CAMION CAMIONETA CAMPERO MICROBUS TRACTOCAMION VOLANTEA MOTOCICLETA	1.2. CLASE SERVICIO AGRICOLA INDUSTRIAL BURILETA MOTOCARRO MOTOCICLISMO TELECOMUNICACIONAL MIXTO CARGA EXTRA DIMENSIONADA EXTRA PESADA MERCANCIA PERIGROSA CLASE DE MERCANCIA	1.3. CLASE PASAJEROS OFICIAL PUESTO PARTICULAR DIPLOMATICO 1.4. MODEROS DE TRANS. CARGA 1.5. RADIO DE ACCION NACIONAL MUNICIPAL	1.6. DESCRIPCION DAÑOS MATERIALES DEL VEHICULO Daños internos por establecer Daños Terros (Izquierdo) Derriba Anterior - Medio - posterior Daños Terros medio izquierdo
---	--	---	--

COTIZACION		FRENOS		DIRECCION		LUCES		RODENA		GUANTAS		SUSPENSION		OTRA	
55. LUGAR DE IMPACTO		ESQUENA		LATERAL		POSTERIOR									

9. VICTIMAS: PASAJEROS, ACOMPAÑANTES O PEATONES No. 7 DEL VEHICULO No. 2
 ACUSADOS Y NOMBRES IDENTIFICACION No. 22 años

Castillo Uruguay Robinson		C 1151459803	Calcutta
DIRECCIÓN DEL SUSCRITOR	CUIDAD	TELÉFONO	00 A F
S. 7. DETALLES DEL VICTIMO			

<i>Barrío Viena Melia</i>	<i>Haiçao</i>	<i>388496</i>	CARTUCHO	CONDICION
HOSPITAL CLINICO O SINO DE ATENCION	SE PRACTICO EXAMEN	SI NO <i>X</i>	SI NO	PELIGRO
<i>Clinica Campbell</i>	AUTORIZO EMERIAQUEZ	GRADO	S. PSICOACTIVAS	PESAJERO <i>X</i>
DESCRIPCION DE LESIONES	SI NO POS NEG		SI NO	ADMON. FORTI
<i>politraumatismos</i>			SI NO	GRAVEDAD

CHOLECO	HERCO	
SI	HERCO	X

10. TOTAL VICTIMAS	PEATON	ACOMPANANTE	PASAJERO	19	CONDUCTOR	2	TOTAL HERIDOS	18	MUERTOS	1
11. HIPÓTESIS DEL ACCIDENTE	El conductor al intentar dar la vuelta al vehículo, al estar en una zona de curva, se desvió de la vía y se salió de la carretera, chocando contra un árbol.									

17. HIPOTESIS DEL ACCIDENTE DE TRANSITO													
DEL CONDUCTOR		104				DEL VEHICULO				DEL PEATON			
						DE LA VIA				DEL PASAJERO			

OTRA

--	--	--

 ESPECIFICAR LA CUAL

12. TESTIGOS

APELLIDOS Y NOMBRES	DOC	IDENTIFICACION No.	DIRECCION Y CIUDAD	TELEFONO
APELLIDOS Y NOMBRES	DOC	IDENTIFICACION No.	DIRECCION Y CIUDAD	TELEFONO
APELLIDOS Y NOMBRES	DOC	IDENTIFICACION No.	DIRECCION Y CIUDAD	TELEFONO

13. OBSERVACIONES

[illegible]

14. ANEXOS ANEXO 1 (Conductores, vehículos) ☒ ANEXO 2 (Víctimas, conductores o pasajeros) ☒ OTROS ANEXOS (Folios y videos) ☒ Ensayos # 949-944-11

15. DATOS DE QUIEN CONOCE EL ACCIDENTE

IT	APellidos y Nombres	DOC	IDENTIFICACION No	PLACA	ENTIDAD	FIRMA
51	Duran Perez Jose	C	72 289 516	184058	Donia ITO	
	Suescon Perez Abel	C	92 192 413	622362	Donia ITO	

16. CORRESPONDIO

NÚMERO ÚNICO DE INVESTIGACIÓN

47	18	9600	01	0232	0220	00442
Dto.	Municipio	Ent.	U. receptora	Año	Consecutivo	

-ORIGINAL: AUTORIDAD COMPETENTE-

30 PROCEDURE WITH REGARD



ANEXO No. 1 001478387
CONDUCTORES, VEHICULOS, PROPIETARIOS
PERTENECIENTE AL INFORME DE ACCIDENTE, FORMULARIO

La movilidad
es de todos

8. CONDUCTORES, VEHICULOS Y PROPIETARIOS		VEHICULO 13	
CONDUCTOR	APellidos y Nombres	DOC.	IDENTIFICACION No.
	Dovea Jimenez Johnairo	C	1033714165
DIRECCION DE DOMICILIO		Ciudad	TELEFONO
CH 56501 # 13C-26 Tunjuelito		Boyaca	321 977 4090
PORTA LICENCIA	LICENCIA DE CONDUCCION No.	CATEGORIA	RESTRICCION
<input checked="" type="checkbox"/> SI <input type="checkbox"/> NO	1033714165	03	
HOSPITAL, CLINICA O SITIO DE ATENCION		DESCRIPCION DE LESIONES	

9.2. VEHICULO	
PLACA	PLACA REMOLQUE / SEMI
ERK397	
NACIONALIDAD	EXTRANJERO
COLOMBIANO	
MARCA	Kenworth
LINEA	T800
COLOR	Amarillo
MODELO	2016
CARROCERIA	SRS
TON.	52
PASAJEROS	
LICENCIA DE TRANSITO No.	10015630934
EMPRESA	
Inverdales sas	
MATRICULADO EN	
BOGOTÁ	
INMOVILIZADO EN	
TARJETA DE REGISTRO No.	
REC. TEC. MEC.	
REC. TEC. MEC. No. 159275090	
CANTIDAD ACOMPAÑANTES O PASAJEROS EN EL MOMENTO DEL ACCIDENTE	
0	
PORTA SOAT	
POLIZA No. 82476880	
ASEGURADORA	
Compañía Monte de Seguros	
VENCIAMIENTO	
23/02/23	
PORTA SEG. RESPONSABILIDAD CIVIL CONTRACTUAL	
SI <input checked="" type="checkbox"/> NO <input type="checkbox"/>	
VENCIAMIENTO	
23/02/23	
PORTA SEG. RESP. EXTRA CONTRACTUAL	
SI <input checked="" type="checkbox"/> NO <input type="checkbox"/>	
VENCIAMIENTO	

9.1. CONDUCTOR	
MISMO CONDUCTOR	
SI <input checked="" type="checkbox"/> NO <input type="checkbox"/>	
APellidos y Nombres	
Inverdales sas	
DOC.	
NIT	
900 710 612	
IDENTIFICACION No.	
159275090	
8.3. CLASE VEHICULO	
AUTOMOVIL	
BUS	
BUSETA	
CAMION	
CAMIONETA	
CAMPERO	
MICROBUS	
TRACTOCAMION	
VOLQUETA	
MOTOCICLETA	
8.4. CLASE SERVICIO	
ORIGINAL	
PUBLICO	
PARTICULAR	
DIPLOMATICO	
8.5. MODALIDAD DE TRANS.	
MIXTO	
CARGA	
EXTRADIMENSIONADA	
EXTRAPESADA	
MERCANCIA PELIGROSA	
CLASES DE MERCANCIA	
PASAJEROS	
COLECTIVO	
INDIVIDUAL	
MASIVO	
ESPECIAL TURISMO	
ESPECIAL ESCOLAR	
ESPECIAL ASALARIADO	
ESPECIAL OCASIONAL	
8.6. RADIO DE ACCION	
NACIONAL	
MUNICIPAL	
8.8. DESCRIPCION DAÑOS MATERIALES DEL VEHICULO	
Daños en terceros anteriores	
lado izquierdo y medio, otros	
por establecer.	

9.7. FALLAS EN:	
FRENOS	
DIRECCION	
LUCES	
BOCINA	
LLANTAS	
SUSPENSION	
OTRA	
9.8. LUGAR DE IMPACTO	
FRONTAL	
LATERAL	
POSTERIOR	
OTRO	

CONDUCTORES, VEHICULOS Y PROPIETARIOS		VEHICULO 14	
CONDUCTOR	APellidos y Nombres	DOC.	IDENTIFICACION No.
	Ramirez Causil Cesar Orlando	C	77036137
DIRECCION DE DOMICILIO		Ciudad	TELEFONO
CMA 15 # 27-37 B. San Francisco		Ceja	320 331 0322
PORTA LICENCIA	LICENCIA DE CONDUCCION No.	CATEGORIA	RESTRICCION
<input checked="" type="checkbox"/> SI <input type="checkbox"/> NO	77036137	03	
HOSPITAL, CLINICA O SITIO DE ATENCION		DESCRIPCION DE LESIONES	

9.2. VEHICULO	
PLACA	PLACA REMOLQUE / SEMI
VI 933	851277
NACIONALIDAD	EXTRANJERO
COLOMBIANO	
MARCA	Kenworth
LINEA	T800
COLOR	Blanco
MODELO	1995
CARROCERIA	SRS
TON.	35
PASAJEROS	
LICENCIA DE TRANSITO No.	10015266470
EMPRESA	
Navi SAS	
MATRICULADO EN	
Florida Blanca	
INMOVILIZADO EN	
TARJETA DE REGISTRO No.	
22410	
REC. TEC. MEC.	
REC. TEC. MEC. No. 155469060	
CANTIDAD ACOMPAÑANTES O PASAJEROS EN EL MOMENTO DEL ACCIDENTE	
0	
PORTA SOAT	
POLIZA No. 14091800333660	
ASEGURADORA	
Seguros de Estado S.A.	
VENCIAMIENTO	
24/08/23	
PORTA SEG. RESPONSABILIDAD CIVIL CONTRACTUAL	
SI <input checked="" type="checkbox"/> NO <input type="checkbox"/>	
VENCIAMIENTO	
PORTA SEG. RESP. EXTRA CONTRACTUAL	
SI <input checked="" type="checkbox"/> NO <input type="checkbox"/>	
VENCIAMIENTO	


9.1. CONDUCTOR	
MISMO CONDUCTOR	
SI <input checked="" type="checkbox"/> NO <input type="checkbox"/>	
APellidos y Nombres	
Navi SAS	
DOC.	
NIT	
900 575 672	
IDENTIFICACION No.	
155469060	
8.3. CLASE VEHICULO	
AUTOMOVIL	
BUS	
BUSETA	
CAMION	
CAMIONETA	
CAMPERO	
MICROBUS	
TRACTOCAMION	
VOLQUETA	
MOTOCICLETA	
8.4. CLASE SERVICIO	
ORIGINAL	
PUBLICO	
PARTICULAR	
DIPLOMATICO	
8.5. MODALIDAD DE TRANS.	
MIXTO	
CARGA	
EXTRADIMENSIONADA	
EXTRAPESADA	
MERCANCIA PELIGROSA	
CLASES DE MERCANCIA	
PASAJEROS	
COLECTIVO	
INDIVIDUAL	
MASIVO	
ESPECIAL TURISMO	
ESPECIAL ESCOLAR	
ESPECIAL ASALARIADO	
ESPECIAL OCASIONAL	
8.6. RADIO DE ACCION	
NACIONAL	
MUNICIPAL	
8.8. DESCRIPCION DAÑOS MATERIALES DEL VEHICULO	

9.7. FALLAS EN:	
FRENOS	
DIRECCION	
LUCES	
BOCINA	
LLANTAS	
SUSPENSION	
OTRA	
9.8. LUGAR DE IMPACTO	
FRONTAL	
LATERAL	
POSTERIOR	
OTRO	

11. HIPOTESIS DEL ACCIDENTE DE TRANSITO	
DEL CONDUCTOR	
DEL VEHICULO	
DEL PEATON	
DEL PASAJERO	
OTRA	
ESPECIFICAR CUAL?:	

15. DATOS DE QUIEN CONOCE EL ACCIDENTE	
Nombre	
Dovea Jimenez Jose	
C	
72289516	
184858	
1046170	
16. CORRESPONDIO	
47189600	
10232022004442	
NÚMERO ÚNICO DE INVESTIGACIÓN	
Día, Mes, Año	
U. receptora	
Año	
Consecutivo	

- ORIGINAL: AUTORIDAD COMPETENTE -



9. VICTIMAS: PASAJEROS, ACOMPAÑANTES O PEATONES		No. <u>2</u>	DEL VEHICULO No. <u>2</u>		Edad <u>17 años</u>	
NOMBRES / APELLIDOS		POC	IDENTIFICACION	NECESARIOS	PL. DE REGISTRO	SECC
<u>Cardenas Caboreas jonatan</u>		<u>cc</u>	<u>1193601094</u>	<u>colombia</u>	<u>04</u>	<u>08 03</u> <input checked="" type="checkbox"/> <input type="checkbox"/>
DIRECCION DE DOMICILIO		CITY		TELEFONO	CONDICION	
<u>CH 30 N° 246 -13 B. España</u>				<u>3004623525</u>	<input type="checkbox"/> <input type="checkbox"/>	
HOSPITAL, CLINICA O SITIO DE ATENCION		SECCION DE LA VICT.		SI	NO	CONDICION
<u>Clinica Campbell</u>		<input checked="" type="checkbox"/> <input type="checkbox"/>		<input type="checkbox"/> <input type="checkbox"/>	<input type="checkbox"/> <input type="checkbox"/>	PELTON <input type="checkbox"/>
DESCRIPCION DE LESIONES		AUTOPRO		PROYECTIL	GRABO	PSICOACTIVAS
<u>politraumatismos</u>		<input checked="" type="checkbox"/> <input type="checkbox"/>		<input type="checkbox"/> <input type="checkbox"/>	<input type="checkbox"/> <input type="checkbox"/>	<input type="checkbox"/> <input type="checkbox"/>
		LOS		NEG		CONDICION
		<input type="checkbox"/> <input type="checkbox"/>		<input type="checkbox"/> <input type="checkbox"/>	<input type="checkbox"/> <input type="checkbox"/>	AMERIO <input type="checkbox"/>
						ADICIO <input checked="" type="checkbox"/>

9. VÍCTIMAS: PASAJEROS, ACOMPAÑANTES O PEATONES		No. <u>3</u>	DEL VEHÍCULO No. <u>2</u>		47 años	
APellidos y Nombres		Sexo	Edad		Tipo de Lesiones	
Sanchez Lezama Ronald		CE	11/3035733		peruano	
DIRECCIÓN DE DOMICILIO		Ciudad	País		SÍ DETALLES DE LA VÍCTIMA	
Vespertino Hora media luna		Barrayena		3218401693		CONCIENCIA
HOSPITAL, CLÍNICA O SITIO DE ATENCIÓN		CLÍNICA		NO		PERIÓDICA
Clínica Cambell		CLÍNICA		NO		CRANEO
DESCRIPCIÓN DE LESIONES		SÍ		NO		OTROS
POLITRAUMATISMOS.		SÍ		NO		GRAVEDAD
		SÍ		NO		EFECTO
		SÍ		NO		PERMANENTE

[illegible]

9. VICTIMAS: PASAJEROS, ACOMPAÑANTES O PEATONES		No. <u>5</u>	DEL VEHICULO No. <u>2</u>		Edad <u>28 años</u>	
2. NOMBRES Y NOMBRES		SEXO	IDENTIFICACION		FECHA DE NACIMIENTO	
<u>Giorgi Biaggi</u>		<u>masp.</u>	<u>YB0980011</u>			
DIRECCION DE ORIGEN		DIRECCION		TELÉFONO		3.1 DETALLES DE LA VICTIMA
<u>Hospital Hotel Casa Nevada</u>		<u>Corragena</u>		<u>440931010968</u>		
HOSPITAL, CLINICA O SITIO DE ATENCION		SE PRESENTO LESIONES		SI	NO	CONDICION
<u>Clinica Camboli</u>						
DESCRIPCION DE LESIONES		CONGELADA	EMBRAGADA	GRABADA	S. PSICOTRAUM.	CASO
<u>golpe de martillo</u>		<input type="checkbox"/>	<input type="checkbox"/>	<input type="checkbox"/>	<input type="checkbox"/>	
		CHALECO				CHALECO
		<input type="checkbox"/>				<input type="checkbox"/>
		PIE DERECHO				PIE DERECHO
		<input type="checkbox"/>				<input checked="" type="checkbox"/>

9. VÍCTIMAS: PASAJEROS, ACOMPAÑANTES O PEATONES		No. <u>6</u>	DEL VEHICULO No. <u>12</u>		29 años	
APELLIDOS Y NOMBRES		DOY.	EDIFICACION	INDICACIONES	FECHA DE NACIMIENTO	SEXO
<u>Rina Labarr</u>		<u>pasaj.</u>	<u>25810012</u>			
DIRECCION DE DOMICILIO		CALLE		CANTIDAD		3.º DE VEZES QUE LA VÍCTIMA
<u>Plus del Hotel Republica</u>		<u>Cartagena 0041796734972</u>				CONDICION
HOSPITAL, CLINICA O SITIO DE ATENCION		GRADO DE LESION		SI		PRATICA
<u>Clinica Campbell</u>						PASAJERO
DESCRIPCION DE LESIONES		GRADO		SI		ACOMPAÑANTE
<u>Politraumatismo</u>						GRAVEDAD
						PRATICA
						PASAJERO
						ACOMPAÑANTE
						GRAVEDAD
						PRATICA
						PASAJERO
						ACOMPAÑANTE
						GRAVEDAD
						PRATICA
						PASAJERO
						ACOMPAÑANTE
						GRAVEDAD
						PRATICA
						PASAJERO
						ACOMPAÑANTE
						GRAVEDAD
						PRATICA
						PASAJERO
						ACOMPAÑANTE
						GRAVEDAD
						PRATICA
						PASAJERO
						ACOMPAÑANTE
						GRAVEDAD
						PRATICA
						PASAJERO
						ACOMPAÑANTE
						GRAVEDAD
						PRATICA
						PASAJERO
						ACOMPAÑANTE
						GRAVEDAD
						PRATICA
						PASAJERO
						ACOMPAÑANTE
						GRAVEDAD
						PRATICA
						PASAJERO
						ACOMPAÑANTE
						GRAVEDAD
						PRATICA
						PASAJERO
						ACOMPAÑANTE
						GRAVEDAD
						PRATICA
						PASAJERO
						ACOMPAÑANTE
						GRAVEDAD
						PRATICA
						PASAJERO
						ACOMPAÑANTE
						GRAVEDAD
						PRATICA
						PASAJERO
						ACOMPAÑANTE
						GRAVEDAD
						PRATICA
						PASAJERO
						ACOMPAÑANTE
						GRAVEDAD
						PRATICA
						PASAJERO
						ACOMPAÑANTE
						GRAVEDAD
						PRATICA
						PASAJERO
						ACOMPAÑANTE
						GRAVEDAD
						PRATICA
						PASAJERO
						ACOMPAÑANTE
						GRAVEDAD
						PRATICA
						PASAJERO
						ACOMPAÑANTE
						GRAVEDAD
						PRATICA
						PASAJERO
						ACOMPAÑANTE
						GRAVEDAD
						PRATICA
						PASAJERO
						ACOMPAÑANTE
						GRAVEDAD
						PRATICA
						PASAJERO
						AC


[illegible]

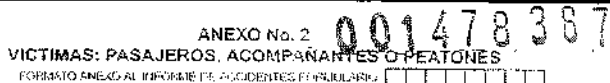13. OBSERVACIONES

15. DATOS DE QUIEN CONOCE EL ACCIDENTE

GRUPO	PERSONAS NATURALES			FECHA	ESTADO DE LA FAMILIA		EDAD	LUGAR DE NACIMIENTO		FECHA
17	NORMAN PEREZ JOSE			C	92289516	184858	granda 110	granda 110		<i>[Signature]</i>
18	SILVANA PEREZ JOSE			C	92192413	072363	granda 110	granda 110		<i>[Signature]</i>
16. CORRESPONDENCIA	47	189600	010232022	00442						
NÚMERO ÚNICO DE INVESTIGACIÓN	Un	Munic.	Ent.	Un	Un	Un	Un	Un	Un	Un

- ORIGINAL: AUTORIDAD COMPETENTE -





La movilidad
es de todos

9. VICTIMAS: PASAJEROS, ACOMPAÑANTES O PEATONES						No. <u>13</u>		DEL VEHICULO No. <u>2</u>											
NOMBRE Y APELLIDOS <u>Herrera Lopez Hector</u>						D.O.C. <u>Cc</u>		IDENTIFICACION DEL VEHICULO <u>7467450</u>		RESIDENCIA <u>Colombia</u>		EDAD <u>72 años</u>		SEXO <u>M</u>		FECHA DE NACIMIENTO <u>01-06-51</u>		FOLIO <u>1</u>	
DIRECCION DE DOMICILIO <u>Corre 25 #13-19 B. La Paz</u>						CUIDADO <u>B/garita</u>		TEL.FONO <u>3164409093</u>		OTROS DATOS [SI] [NO]		CONDICION [SI] [NO]		MARCHA [SI] [NO]		PACIENTE [X] []		ACCIDENTE [SI] [NO]	
HOSPITAL, CLINICA O SITIO DE ATENCION <u>Hospital San Cristobal</u>						AUTOPUESTO [SI] [NO]		EMERGENTE [SI] [NO]		GRABEDAD [SI] [NO]		PASAJERO [SI] [NO]		CONDUCTOR [SI] [NO]		CHOFERETE [SI] [NO]		DEFECTO [SI] [NO]	
DESCRIPCION DE LESIONES <u>Herida Abierta en mano Derecha</u>																			
13. OBSERVACIONES																			

13. OBSERVACIONES

15. DATOS DE QUIEN CONOCE EL ACCIDENTE											
GRADO		RELACION		NOMBRE		C.I.		DIRECCIÓN		TELÉFONO	
17	Duran Perez	1052									
31	Suarez Perez Abel										
16. CORRESPONDENCIA											
NÚMERO ÚNICO DE INVESTIGACIÓN		Día		Mes		Año		Día		Mes	
01023202200472		17		10		52		01		10	

- ORIGINAL: AUTORIDAD COMPETENTE -


**VIGILADO
SUPERTRANSPORTE**



ANEXO No. 2 001478307
VICTIMAS: PASAJEROS, ACOMPAÑANTES O PEATONES
REPORTE SE OJO 21 INFORME DE ACCIDENTES Y LESIONES

La movilidad
es de todos

9. VICTIMAS: PASAJEROS, ACOMPAÑANTES O PEATONES		No. 14	DEL VEHICULO No. 12		53 años	
APELLIDOS Y NOMBRES		DCC	IDENTIFICACION No.		NACIONALIDAD	
Hernandez Romero Cesar		CC	72156943		Colombiano	
DIRECCION DE DOMICILIO		CALLE	CITY		TELEFONO	
Calle 67 # 44-93			B/poilla		22069467	
HOSPITAL, CLINICA O SITIO DE ATENCION		SE PRESENTA LESION		GRADO		S. PSICOLOGICAS
Hospital San Cristobal		SI <input type="checkbox"/> NO <input checked="" type="checkbox"/>		SI <input type="checkbox"/> NO <input checked="" type="checkbox"/>		SI <input type="checkbox"/> NO <input checked="" type="checkbox"/>
DESCRIPCION DE LESIONES		POLITRAUMATISMOS				

9. VICTIMAS: PASAJEROS, ACOMPAÑANTES O PEATONES		No. 15	DEL VEHICULO No. 12		24 años	
APELLIDOS Y NOMBRES		DCC	IDENTIFICACION No.		NACIONALIDAD	
Ruiz Ricardo William		CC	1140829389		Colombiano	
DIRECCION DE DOMICILIO		CALLE	CITY		TELEFONO	
Carrera 7 # 90-16			B/poilla		3106483212	
HOSPITAL, CLINICA O SITIO DE ATENCION		SE PRESENTA LESION		GRADO		S. PSICOLOGICAS
Clinica Inmaculada IPS		SI <input type="checkbox"/> NO <input checked="" type="checkbox"/>		SI <input type="checkbox"/> NO <input checked="" type="checkbox"/>		SI <input type="checkbox"/> NO <input checked="" type="checkbox"/>
DESCRIPCION DE LESIONES		POLITRAUMATISMOS				

9. VICTIMAS: PASAJEROS, ACOMPAÑANTES O PEATONES		No. 16	DEL VEHICULO No. 12		57 años	
APELLIDOS Y NOMBRES		DCC	IDENTIFICACION No.		NACIONALIDAD	
Galvan Meza pablo		CC	72129781		Colombiano	
DIRECCION DE DOMICILIO		CALLE	CITY		TELEFONO	
Carrera 8 # 25-10			B/poilla		3247715949	
HOSPITAL, CLINICA O SITIO DE ATENCION		SE PRESENTA LESION		GRADO		S. PSICOLOGICAS
Clinica La Inmaculada IPS		SI <input type="checkbox"/> NO <input checked="" type="checkbox"/>		SI <input type="checkbox"/> NO <input checked="" type="checkbox"/>		SI <input type="checkbox"/> NO <input checked="" type="checkbox"/>
DESCRIPCION DE LESIONES		Herida y Fractura en miembro superior derecho				

9. VICTIMAS: PASAJEROS, ACOMPAÑANTES O PEATONES		No. 17	DEL VEHICULO No. 12		61 años	
APELLIDOS Y NOMBRES		DCC	IDENTIFICACION No.		NACIONALIDAD	
Suarez Acosta Marco Abel		CC	8714808		Colombiano	
DIRECCION DE DOMICILIO		CALLE	CITY		TELEFONO	
Calle 43a # 46-20 B. El porque			Soledad		3004428933	
HOSPITAL, CLINICA O SITIO DE ATENCION		SE PRESENTA LESION		GRADO		S. PSICOLOGICAS
Policlínica Ciénaga		SI <input type="checkbox"/> NO <input checked="" type="checkbox"/>		SI <input type="checkbox"/> NO <input checked="" type="checkbox"/>		SI <input type="checkbox"/> NO <input checked="" type="checkbox"/>
DESCRIPCION DE LESIONES		Herida Abierta en la cabeza.				

9. VICTIMAS: PASAJEROS, ACOMPAÑANTES O PEATONES		No. 18	DEL VEHICULO No. 12		83 años	
APELLIDOS Y NOMBRES		DCC	IDENTIFICACION No.		NACIONALIDAD	
Acosta de Suarez Maria Concep.		CC	22314817		Colombiano	
DIRECCION DE DOMICILIO		CALLE	CITY		TELEFONO	
Calle 34 # 8a-15			Sta Rita		3012698370	
HOSPITAL, CLINICA O SITIO DE ATENCION		SE PRESENTA LESION		GRADO		S. PSICOLOGICAS
Policlínica Ciénaga		SI <input type="checkbox"/> NO <input checked="" type="checkbox"/>		SI <input type="checkbox"/> NO <input checked="" type="checkbox"/>		SI <input type="checkbox"/> NO <input checked="" type="checkbox"/>
DESCRIPCION DE LESIONES		Fallecida.				

9. VICTIMAS: PASAJEROS, ACOMPAÑANTES O PEATONES		No. 19	DEL VEHICULO No. 12			
APELLIDOS Y NOMBRES		DCC	IDENTIFICACION No.		NACIONALIDAD	
DIRECCION DE DOMICILIO		CALLE	CITY		TELEFONO	
HOSPITAL, CLINICA O SITIO DE ATENCION		SE PRESENTA LESION		GRADO		S. PSICOLOGICAS
		SI <input type="checkbox"/> NO <input checked="" type="checkbox"/>		SI <input type="checkbox"/> NO <input checked="" type="checkbox"/>		SI <input type="checkbox"/> NO <input checked="" type="checkbox"/>
DESCRIPCION DE LESIONES						

13. OBSERVACIONES	

15. DATOS DE QUIEN CONOCE EL ACCIDENTE						
GRADO	APELLIDOS Y NOMBRES	DCC	IDENTIFICACION No.	CITY	TELEFONO	FIRMA
SI	Walter Jairo Jose	C	72289515	184650	POBOLITO	
SI	Susana Jairo Jose	C	92192413	02363	POBOLITO	

16. CORRESPONDIO	
NUMERO UNICO DE INVESTIGACION	421896001023202200442

- ORIGINAL: AUTORIDAD COMPETENTE -

REGISTRADO
SUPERTRANSPORTE

PUNTO DE REFERENCIA

P	R
---	---


TABLA DE MEDIDAS

FIRMA CONDUCTOR, VICTIMA O TESTIGO C.C.				FIRMA CONDUCTOR, VICTIMA O TESTIGO C.C.			
Nº	"A" o "B"	"A" o "B"	IDENTIFICACION DEL PUNTO	Nº	"A" o "B"	"A" o "B"	IDENTIFICACION DEL PUNTO
1	1	91.00	3.20	Punto Referencia			
2	1	1.00	4.10	Ver. post. Veh. 1			
3	2	42.30	2.20	Ver. Ant. Veh. 1			
4	4	4.10	0.10	Ver. post. Veh. 2			
5	5	44.60	10.20	Ver. Ant. Veh. 2			
6	6	9.50	7.30	Ver. Ant. Veh. 3			
7	7	2.90	6.00	Ver. Ant. Veh. 3			
8	8	58.00	6.10	Ver. pos. Veh. 4			
9	9	8.70	6.40	Ver. Ant. Veh. 4			
10	10	7.20	7.30	Ancho Vía			
11	11			Ver. pos. Veh. 4			
12	12			Ver. pos. Veh. 4			
13	13			Ver. Ant. Veh. 4			
14	14			Ancho Separación			
15	15						
16	16						
17	17						
18	18						
19	19						
20	20						
21	21						
22	22						
23	23						
24	24						
25	25						

[illegible]

FOTO RALE DIENTE	VIA 1	VIA 2

-ORIGINAL: AUTORIDAD COMPETENTE-





HISTORIA CLINICA DE URGENCIAS

Page 1 of 2

Fundacion Campbell
Nit: 900.002.780 0 SEDE CALLE 30

Caso: 703698

NO. ADMISION: 1128673

No. de Caso:	Nombre del Paciente	Edad	Sexo	Identificación
703698	HECTOR MIGUEL MARTINEZ LOPEZ	71 AÑOS	MASCULINO	7467450
Dirección: CRA 25 # 13 - 19		Ciudad: BARRANQUILLA	Telefonos: 3104409093 -	
Ocupación: OTROS TRABAJADORES DE		Estado Civil: CASADO	ERP: NUEVA EPS	
Fec. Nacim. : 9/06/1951		Fecha Ing.: 30/08/2022	Hora Ing.: 04:10	
Nombre del Acompañante: LEONARDO MARTINEZ		Parentesco: HIJO (A)		
Responsable del paciente:				

MOTIVO DE CONSULTA : ACCIDENTE DE TRANSITO

ENFERMEDAD ACTUAL

PACIENTE MASCULINO DE 71 AÑOS DE EDAD, QUIEN ES VICTIMA DE ACCIDENTE DE TRANSITO. SUFRE TRAUMA EN MUÑECA Y MANO DERECHA, AHORA CON DOLOR Y LIMITACION FUNCIONAL. REMITIDO DESDE HOSPITAL SAN CRISTOBAL DE CIENAGA PARA VALORACION ESPECIALIZADA.

ANTECEDENTES

DIABETES : NIEGA,
HIPERTENSION ARTERIAL : NIEGA,
TABAQUISMO : NIEGA,
ASMA : NIEGA,
IVU : NIEGA,
EPOC : NIEGA,
OBESIDAD : NIEGA,
COLAGENESIS : NIEGA,
MARCAPASO CARDIACO : NIEGA,
ALERGICOS : NIEGA

IMPLANTES DENTALES : NIEGA,
VALVULAS EN EL CEREBRO : NIEGA,
PROTESIS EN ARTICULACION : NIEGA,
NEUROESTIMULADOR : NIEGA,
IMPLANTES MAMARIOS : NIEGA,
STENT : NIEGA,
FRAGMENTOS METALICOS : NIEGA,
AYUDA AUDITIVA : NIEGA,
OTROS : AMPUTACION SUPRACONDILEA DE MIEMBRO
INFERIOR DERECHO HACE 20 AÑOS, ARTRITIS
REUMATOIDE?
PRM :

REVISIÓN POR SISTEMAS

REVISION POR SISTEMA :
CABEZA, CARA, ORGANOS SENTIDOS : NIEGA SINTOMATOLOGIA
CUELLO : NIEGA SINTOMATOLOGIA
TORAX : NIEGA SINTOMATOLOGIA
ABDOMEN : NIEGA SINTOMATOLOGIA
GENITOURINARIO : NIEGA SINTOMATOLOGIA
PELVIS : NIEGA SINTOMATOLOGIA
DORSO Y EXTREMIDADES : NIEGA SINTOMATOLOGIA
S.N.C. : NIEGA SINTOMATOLOGIA

EXAMEN FISICO

FC: 74 FR: 20 T/A: 110/78

TEMP: 36.9

GLASGOW: E - Apertura Ocular : 4-Espontanea V - Respuesta Verbal : 5-Orientado M - Respuesta Motora : 6-Cumple
ordenes Expresadas por Voz

VALOR: 15 / 15 -

Triage: 3



HISTORIA CLINICA DE URGENCIAS

Page 2 of 2

Fundación Campbell
Nit: 900.002.780 0 SEDE CALLE 30

Caso: 703698

PACIENTE: 7467450 - HECTOR MIGUEL MARTINEZ LOPEZ

NO. ADMISION: 1128673

ASPECTO GENERAL DEL PACIENTE : ACEPTABLES CONDICIONES GENERALES
CABEZA, CARA, ORGANOS SENTIDOS : NORMOCEFALO, PINRAL, MUCOSA ORAL HUMEDA
CUELLO : MOVIL, NO DOLOROSO, SIN ADENOPATIAS
TORAX : SIMETRICO, RSCRS SIN SOPLOS, PULMONES NORMOVENTILADOS
ABDOMEN : BLANDO, NO DOLOROSO, SIN SIGNOS DE IRRITACION PERITONEAL, NO PALPO MASAS
GENITOURINARIO : NO SE EXPLORA
PELVIS : ESTABLE
DORSO Y EXTREMIDADES : DOLOR A LA PALPACION EN MUÑECA Y MANO DERECHA, EDEMA, EQUIMOSIS, SE EVIDENCIA DEFORMIDAD ANATOMICA EN DEDOS DE LA MANO CON NULIDAD EN ARCOS DE MOVIMIENTO, LLENADO CAPILAR LENTO, SENSIBILIDAD DISMINUIDA, HERIDAS INCISIVAS IRREGULARES DEFORMANTES SUTURADAS EN DORSO CARA PALMAR DE LA MANO CON SANGRADO MODERADO Y DETRITUS
I.C. : SIN DEFICIT, GLASGOW 15/15

DIAGNOSTICOS PRESUNTIVO

T149 - TRAUMATISMO, NO ESPECIFICADO
S628 - FRACTURA DE OTRAS PARTES Y DE LAS NO ESPECIFICADAS DE LA MUÑECA Y DE LA MANO
S626 - FRACTURA DE OTRO DEDO DE LA MANO
S633 - RUPTURA TRAUMATICA DE LIGAMENTOS DE LA MUÑECA Y DEL CARPO

-TRAUMA EN MUÑECA Y MANO DERECHA, -HERIDA INCISIVA IRREGULAR DEFORMANTE EN DORSO DE LA MANO DERECHA, 1ERO, 3ER Y 5TO DEDO SUTURADAS EXTRAINSTITUCIONAL (29/08/22 HOSPITAL SAN CRISTOBAL DE CIENAGA) CONTAMINADA, -HERIDA INCISIVA IRREGULAR DEFORMANTE EN CARA PALMAR DE LA MANO DERECHA SUTURADA EXTRAINSTITUCIONAL (29/08/22 HOSPITAL SAN CRISTOBAL DE CIENAGA) CONTAMINADA, -HERIDA INCISIVA IRREGULAR DEFORMANTE EN MUÑECA DERECHA SUTURADA EXTRAINSTITUCIONAL (29/08/22 HOSPITAL SAN CRISTOBAL DE CIENAGA) CONTAMINADA, -POSIBLE LESION DEL NERVO MEDIANO, -LESION DEL MECANISMO FLEXOR Y EXTENSOR DE LOS DEDOS DE LA MANO DERECHA

Incapacidad por: 17 Dias

Dr. KEVIN FABIAN CARMONA MENESES
Reg.M. 1129510752 Esp. MEDICINA GENERAL



Caso: 703698

PACIENTE: 7467450 - HECTOR MIGUEL MARTINEZ LOPEZ

Consecutivo: 1128673-1

No. de Caso: 703698	Nombre del Paciente HECTOR MIGUEL MARTINEZ LOPEZ	Edad 71 AÑOS	Sexo MASCULINO	Identificación 7467450
Servicio: URGENCIAS				

Fecha y Hora

30/08/22 - 04:26

DIAGNOSTICOS

- TRAUMA EN MUÑECA Y MANO DERECHA
- HERIDA INCISIVA IRREGULAR DEFORMANTE EN DORSO DE LA MANO DERECHA, 1ERO, 3ER Y 5TO DEDO SUTURADAS EXTRAINSTITUCIONAL (29/08/22 HOSPITAL SAN CRISTOBAL DE CIENAGA) CONTAMINADA
- HERIDA INCISIVA IRREGULAR DEFORMANTE EN CARA PALMAR DE LA MANO DERECHA SUTURADA EXTRAINSTITUCIONAL (29/08/22 HOSPITAL SAN CRISTOBAL DE CIENAGA) CONTAMINADA
- HERIDA INCISIVA IRREGULAR DEFORMANTE EN MUÑECA DERECHA SUTURADA EXTRAINSTITUCIONAL (29/08/22 HOSPITAL SAN CRISTOBAL DE CIENAGA) CONTAMINADA
- POSIBLE LESION DEL NERVIIO MEDIANO DE MUÑECA DERECHA
- LESION DEL MECANISMO FLEXOR Y EXTENSOR DE LOS DEDOS DE LA MANO DERECHA

NOTA DE LA EVOLUCION MEDICA

PACIENTE MASCULINO DE 71 AÑOS DE EDAD, CON CUADRO CLINICO DESCRITO. ACTUALMENTE ESTABLE HEMODINAMICAMENTE. SE SOLICITAN ESTUDIOS DE IMAGENES PARA DEFINIR CONDCUTA.

Dr. KEVIN FABIAN CARMONA MENESES
Reg.M. 1129510752 Esp. MEDICINA GENERAL
Esp.



Caso: 703698

PACIENTE: 7467450 - HECTOR MIGUEL MARTINEZ LOPEZ

Consecutivo: 1128673-2

No. de Caso: 703698	Nombre del Paciente HECTOR MIGUEL MARTINEZ LOPEZ	Edad 71 AÑOS	Sexo MASCULINO	Identificación 7467450
Servicio: URGENCIAS				

Fecha y Hora

30/08/22 - 06:10

DIAGNOSTICOS

- FRACTURA EXPUESTA DE FALANGE DISTAL DEL 3ER, 4TO Y 5TO DEDO DE LA MANO DERECHA
- FRACTURA EXPUESTA DE LA FALANGE MEDIA DEL 3ER Y 4TO DEDO DE LA MANO DERECHA
- FRACTURA EXPUESTA DE LA APOFISIS ESTILOIDES DEL RADIO Y CUBITO DERECHO
- INESTABILIDAD LIGAMENTARIA EN MUÑECA DERECHA
- HERIDA INCISIVA IRREGULAR DEFORMANTE EN DORSO DE LA MANO DERECHA, 1ERO, 3ER Y 5TO DEDO SUTURADAS EXTRA INSTITUCIONAL (29/08/22 HOSPITAL SAN CRISTOBAL DE CIENAGA) CONTAMINADA
- HERIDA INCISIVA IRREGULAR DEFORMANTE EN CARA PALMAR DE LA MANO DERECHA SUTURADA EXTRA INSTITUCIONAL (29/08/22 HOSPITAL SAN CRISTOBAL DE CIENAGA) CONTAMINADA
- HERIDA INCISIVA IRREGULAR DEFORMANTE EN MUÑECA DERECHA SUTURADA EXTRA INSTITUCIONAL (29/08/22 HOSPITAL SAN CRISTOBAL DE CIENAGA) CONTAMINADA
- POSIBLE LESION DEL NERVIO MEDIANO DE MUÑECA DERECHA
- LESION DEL MECANISMO FLEXOR Y EXTENSOR DE LOS DEDOS DE LA MANO DERECHA
- POP LAVADO QUIRURGICO MAS DESBRIDAMIENTO MAS SEQUESTRECTOMIA EN HUESO DE MANO DERECHA (29/08/22 HOSPITAL SAN CRISTOBAL DE CIENAGA)

NOTA DE LA EVOLUCION MEDICA

PACIENTE MASCULINO DE 71 AÑOS DE EDAD, QUIEN ES VICTIMA DE ACCIDENTE DE TRANSITO. SUFRE TRAUMA EN MUÑECA Y MANO DERECHA. PACIENTE ES REMITIDO DESDE HOSPITAL SAN CRISTOBAL DE CIENAGA PARA VALORACION ESPECIALIZADA.

EXAMEN FISICO

*MUÑECA DERECHA: DOLOR A LA PALPACION, EDEMA, EQUIMOSIS, NO PALPO CREPITOS OSEOS, SE EVIDENCIA HERIDA INCISIVA IRREGULAR EN CARA PALMAR SUTURADA CON SANGRADO MODERADO Y DETRITUS ABUNDANTES, PUNTOS SE EVIDENCIAN A TENSION, ARCOS DE MOVILIDAD NULOS POR DOLOR, SE PALPA PULSO RADIAL.

*MANO DERECHA: DOLOR INTENSO A LA PALPACION, EDEMA, EQUIMOSIS, PALPO CREPITOS OSEOS EN DEDOS DE LA MANO CON DEFORMIDAD ANATOMICA EVIDENTE, HERIDAS INCISIVAS IRREGULARES EN 1ER, 3ER, 5TO DEDO SUTURADAS CON SANGRADO MODERADO Y PRESENCIA DE DETRITUS ABUNDANTES, TEJIDOS CUTANEO MACERADO Y NECROTICO, LLENADO CAPILAR LENTO EN DEDOS DE LA MANO, CON SENSIBILIDAD DISMINUIDA, HEMATOMA SUBUNGUEAL EN 3ER, 4TO Y 5TO DEDO, ARCOS DE MOVILIDAD FLEXOEXTENSION DE LOS DEDOS NULOS.

//RX DE MUÑECA DERECHA: FRACTURA DE APOFISIS ESTILOIDES DEL RADIO Y CUBITO, TRAZO SUGESTIVO DE FRACTURA DEL HUESO PISCIFORME, TRAZO NO CONCLUYENTE DE FRACTURA DE RADIO DISTAL

//RX DE MANO DERECHA: FRACTURA DE FALANGE MEDIA DEL 3ER Y 4TO DEDO, FRACTURA DE FALANGE DISTAL DEL 3ER, 4TO Y 5TO DEDO; MULTIPLES CUERPOS EXTRAÑOS. AMPUTACION ANTIGUA DE LA FALANGE DISTAL DEL DEDO INDICE

S/S TAC DE MANO Y TAC DE MUÑECA DERECHA PARA CONFIRMAR O DESCARTAR TRAZOS DE FRACTURAS

//TAC 3D DE MANO DERECHA: FRACTURA DE FALANGE MEDIA DEL 3ER Y 4TO DEDO, FRACTURA DE FALANGE DISTAL DEL 3ER, 4TO Y 5TO DEDO; SE DESCARTAN OTRAS FRACTURAS OCULTAS.

//TAC 3D DE MUÑECA DERECHA: FRACTURA DE APOFISIS ESTILOIDES DEL RADIO Y CUBITO. SE DESCARTA FRACTURA EN HUESOS DEL CARPO, MULTIPLES CUERPOS EXTRAÑOS EN LA MUÑECA.

PLAN

.SE INMOVILIZA CON FERULA DE YESO MSD

.NADA VIA ORAL

.PROGRAMAR A RETIRO DE PUNTOS DE SUTURA EN MUÑECA Y MANO DERECHA. LAVADO QUIRURGICO MAS DESBRIDAMIENTO MAS EXTRACCION DE CUERPO EXTRAÑO EN MUÑECA Y MANO DERECHA MAS EXPLORACION Y CUANTIFICACION DE LESIONES, MAS INMOVILIZACION CON FERULA DE YESO

.HOSPITALIZAR POSTERIOR A PROCEDIMIENTO QUIRURGICO

.S/S RNM DE MUÑECA DERECHA PARA EVALUAR ESTADO DEL COMPLEJO FIBROCARTILAGO TRIANGULAR .

.LEV

.ANALGESIA ENDOVENOSA

.ANTIBIOTICO ENDOVENOSO TRICONJUGADO

.SS PARACLINICOS PREQX

.SS VALORACION PREQX Y PREANESTESICA



Dr. XIMENA MARIA RIOS GARRIDO
Reg.M. 732002/08 Esp. ORTOPEDIA Y
TRAUMATOLOGIA
Esp.



Caso: 703698

PACIENTE: 7467450 - HECTOR MIGUEL MARTINEZ LOPEZ

Consecutivo: 1128673-20

No. de Caso: 703698	Nombre del Paciente HECTOR MIGUEL MARTINEZ LOPEZ	Edad 71 AÑOS	Sexo MASCULINO	Identificación 7467450
Servicio: URGENCIAS				

Fecha y Hora

30/08/22 - 06:54

DIAGNOSTICOS

- FRACTURA EXPUESTA DE FALANGE DISTAL DEL 3ER, 4TO Y 5TO DEDO DE LA MANO DERECHA
- FRACTURA EXPUESTA DE LA FALANGE MEDIA DEL 3ER Y 4TO DEDO DE LA MANO DERECHA
- FRACTURA EXPUESTA DE LA APOFISIS ESTILOIDES DEL RADIO Y CUBITO DERECHO
- INESTABILIDAD LIGAMENTARIA EN MUÑECA DERECHA
- HERIDA INCISIVA IRREGULAR DEFORMANTE EN DORSO DE LA MANO DERECHA, 1ERO, 3ER Y 5TO DEDO SUTURADAS EXTRAINSTITUCIONAL (29/08/22 HOSPITAL SAN CRISTOBAL DE CIENAGA) CONTAMINADA
- HERIDA INCISIVA IRREGULAR DEFORMANTE EN CARA PALMAR DE LA MANO DERECHA SUTURADA EXTRAINSTITUCIONAL (29/08/22 HOSPITAL SAN CRISTOBAL DE CIENAGA) CONTAMINADA
- HERIDA INCISIVA IRREGULAR DEFORMANTE EN MUÑECA DERECHA SUTURADA EXTRAINSTITUCIONAL (29/08/22 HOSPITAL SAN CRISTOBAL DE CIENAGA) CONTAMINADA
- POSIBLE LESION DEL NERVO MEDIANO DE MUÑECA DERECHA
- LESION DEL MECANISMO FLEXOR Y EXTENSOR DE LOS DEDOS DE LA MANO DERECHA
- POP LAVADO QUIRURGICO MAS DESBRIDAMIENTO MAS SECUESTRECTOMIA EN HUESO DE MANO DERECHA (29/08/22 HOSPITAL SAN CRISTOBAL DE CIENAGA)

NOTA DE LA EVOLUCION MEDICA

Resultado de exámenes de laboratorio.

COAGULACION

T. PROTROMBINA/FOTO-OPTICO-PLASMA CITRAT: 10.2

QUIMICA CLINICA

UREA/CINETICO-ENZIMATICO-SUERO: 42.41

NITROGENO UREICO BUN): 19.8

CREATININA/CINETICO-COLORIMETRICO-SUERO: 1.04

GLUCOSA/ENZIMA-COLORIMETRICO-SUERO: 197.6

COAGULACION

INR (CALCULADO): 0.95

T.P TROMBOPLASTINA/FOTO OPTICO-PLASMA CI: 26.7

HEMOGRAMA

LEUCOCITOS-IMPEDANCIA ELECTR-SANGRE T: 16.7

LINFOCITOS#IMPEDANCIA ELECTR-SANGRE T: 0.8

CELULAS MEDIA#IMPEDANCIA ELECTR-SANGRE T: 0.5

GRANULOCITOS#IMPEDANCIA ELECTR-SANGRE T: 15.4

LINFOCITOS%IMPEDANCIA ELECTR-SANGRE T: 4.8

CELULAS MEDIA%IMPEDANCIA ELECTR-SANGRE T: 2.8

GRANULOCITOS%IMPEDANCIA ELECTR-SANGRE T: 92.4

HEMOGLOBINA-COLORIMETRICA-SANGRE T: 11.1

HEMATIES-IMPEDANCIA-SANGRE T: 3.70


HEMATOCRITO (CALCULADO): 33.4

MCV (CALCULADO): 90.4

MCH (CALCULADO): 30.0

MCHC (CALCULADO): 33.2
RDW-CV (CALCULADO): 13.5
RDW-SD (CALCULADO): 44.8
PLAQUETAS-IMPEDANCIA-SANGRE T: 252
MPT (CALCULADO): 8.1
PDW (CALCULADO): 15.2
PCT (CALCULADO): 0.204
OBSERVACIONES: : CORRELACIONAR RESULTADOS CON LA CLINICA DEL PACIENTE

NORMAL



Dr. KEVIN FABIAN CARMONA MENESES
Reg.M. 1129510752 Esp. MEDICINA GENERAL
Esp.



Fundación Campbell

SEDE CALLE 30

INFORME QUIRÚRGICO

CIRUGIA No.: C30 - 245485

Paciente: HECTOR MIGUEL MARTINEZ LOPEZ

No. Caso: 703698 No Admision: 1128787

Tipo y No. Documento: CC - 7467450

Cirujano: CC - 79713541 GERARDO VARGAS LIEVANO

Anestesio: CC-72136988 RENE RICARDO JIMENEZ

Ayudante: CC-1140840454 JUAN MEJIA CASTRO

Fecha Inicio: 30/08/2022 Hora Inicio: 09:40

Fecha Final: 30/08/2022 Hora Final: 11:56

Dx PreQuirurgico:

FRACTURA EXPUESTA DE FALANGE DISTAL DEL 3ER, 4TO Y 5TO DEDO DE LA MANO DERECHA

FRACTURA EXPUESTA DE LA FALANGE MEDIAL DEL 3ER Y 4TO DEDO DE MANO DERECHA

FRACTURA EXPUESTA DE LA APOFISIS ESTILOIDES DEL RADIO Y CUBITO DERECHO

INESTABILIDAD LIGAMENTARIA EN MUÑECA DERECHA

HERIDA EN DORSO DE MANO DERECHA, 1ER, 3ER Y 5TO DEDO DE MANO DERECHA CON POSIBLE LESIONES TENDINOSA

HERIDA EN PUNTA DEL 4TO DEDO DE MANO DERECHA CON LESION DE PLACA UNGUEAL

HERIDA EN CARA PALMAR DE MANO DERECHA

HERIDA DEFORMANTE EN MUÑECA DERECHA

Hallazgos:

1. SE EVIDENCIA HERIDA AMPLIA DEFORMANTE EN MUÑECA Y MANO DERECHA SUTURADAS EXTRAINSTITUCIONAL CON ZONAS DE NECROSIS ASOCIADO A BORDES MACERADOS CON TEJIDOS EN MAL ESTADO CON SANGRADO MODERADO ASOCIADO A EXPOSICION DE PLANOS PROFUNDOS CON LESION DE TENDON EXTENSOR DEL 5TO DEDO ASOCIADO, SE EVIDENCIA DESPRENDIMIENTO DE PLACA UNGUEAL EN 4TO DEDO DE MANO DERECHA, CON HERIDAS MULTIPLES EN MANO DERECHA CON EDEMA MARCADO ASOCIADO A ABUNDANTES MATERIAL INORGANICO (TIERRA, ALUMINIO, PINTURA) CON ALTO RIESGO DE INFECCION LOCAL

Procedimientos Realizados:

1. LAVADO QUIRURGICO MAS DESBRIDAMIENTO MAS EXTRACCION DE CUERPO EXTRAÑO EN MUÑECA Y MANO DERECHA MAS EXPLORACION DE HERIDAS MAS AFRONTAMIENTO MAS REIMPLANTE DE PLACA UNGUEAL DEL 4TO DEDO DE MANO DERECHA INMOVILIZACION CON FERULA DE YESO

Justificacion del Procedimiento:

MANEJO DE TEJIDOS BLANDOS

PREVENIR INFECCION

PosQuirurgico:

SE P DE LAVADO QUIRURGICO MAS DESBRIDAMIENTO MAS EXTRACCION DE CUERPO EXTRAÑO EN MUÑECA Y MANO DERECHA MAS EXPLORACION DE HERIDAS MAS REIMPLANTE DE PLACA UNGUEAL EN 4TO DEDO DE MANO DERECHA MAS AFRONTAMIENTO MAS INMOVILIZACION CON FERULA DE YESO

Descripción del Procedimiento:

PREVIA ANESTESIA, ASEPSIA, ANTISEPSIA, COLOCACION DE CAMPOS QUIRURGICOS, SE REALIZA RETIRO DE PUTNOS DE HERIDAS EN MANO DERECHA Y MUÑECA DERECHA, SE REALIZA LAVAOD QUIRURGICO CON SOLUCION SALINA AL 0.9% MAS ASEPTIDINA EN REGION DE MANO DERECHA, SE DESBRIDA TEJIDOS DESVITALIZADOS CON BISTURI Y TIJERAS DE TEJIDOS, SE LAVA NUEVAMENTE CON SOLUCION SALINA, SE REAIZA EXPLORACION DE HERIDA EVIDENCIANDOSE LOS HALLAZGOS DESCRIOS, SE AFRONTA HERIDAS Y REIMPLANTA PLACA UNGUEAL CON NYLON 3.0, SE CUBRE CON APOSITOS ESTERILES, SE VENDA E INMOVILZIA CON FERULA DE YESO BURK HALTER
PACIENTE TOLERA PROCEDIMIENTO

Conducta a Seguir:

HOSPITALIZAR

NUEVO LAVAOD QUIRURGICO MAS DESBRIDAMIENTO EN 48 HORAS

S/S RX DE MANO DERECHA AP Y LAT POSQX

Ordenes Medicas:

GERARDO VARGAS LIEVANO RM No.: 5030222005

Especialidad: ORTOPEdia Y TRAUMATOLOGIA


DIPIRONA 2 GR IV CADA 8 HORAS
CEFAZOLINA 1 GR IV CADA 8 HORAS
GENTAMICINA 160 MG IV CADA 24 HORAS
PENICILINA CRISTALINA 4 MILLONES UI IV CADA 8 HORAS

Material de Osteosíntesis:

NO

Deja Mechass, Drenas, Comprensas, Gasas, Cuantas y Explique:

NO



GERARDO VARGAS LIEVANO RM No.: 5030222005

Especialidad: ORTOPEDIA Y TRAUMATOLOGIA

Fecha hora de impresión: 19/10/2023 16:05

Usuario: leiriv.caldas

Página 2 de 2



HISTORIA CLINICA DE HOSPITALIZACION

Page 1 of 2

Fundacion Campbell
Nit: 900.002.780 0 SEDE CALLE 30

Caso: 703698

NO. ADMISION: 1128982

No. de Caso: 703698	Nombre del Paciente HECTOR MIGUEL MARTINEZ LOPEZ	Edad 71 AÑOS	Sexo MASCULINO	Identificación 7467450
Dirección: CRA 25 # 13 - 19		Ciudad: BARRANQUILLA	Telefonos: 3104409093 -	
Ocupacion: OTROS TRABAJADORES DE		Estado Civil: CASADO	ERP: NUEVA EPS	
Fec. Nacim.: 9/06/1951		Fecha Ing.: 30/08/2022	Hora Ing.: 19:30	
Nombre del Acompañante:		Parentesco:		
Responsable del paciente:				

MOTIVO DE CONSULTA : INGRESO A PISO

ENFERMEDAD ACTUAL

PACIENTE QUIEN INGRESA A PISO VICTIMA DE ACCIDENTE DE TRANSITO QUE GENERA TRAUMA EN MUÑECA Y MANO DERECHA CONCOMITANTE CON DOLOR , EDEMA , LIMITACION FUNCIONAL

ANTECEDENTES

DIABETES : NIEGA,
HIPERTENSION ARTERIAL : NIEGA,
TABAQUISMO : NIEGA,
ASMA : NIEGA,
IVU : NIEGA,
EPOC : NIEGA,
OBESIDAD : NIEGA,
COLAGENESIS : NIEGA,
MARCAPASO CARDIACO : NIEGA,
ALERGICOS : NIEGA

IMPLANTES DENTALES : NIEGA,
VALVULAS EN EL CEREBRO : NIEGA,
PROTESIS EN ARTICULACION : NIEGA,
NEUROESTIMULADOR : NIEGA,
IMPLANTES MAMARIOS : NIEGA,
STENT : NIEGA,
FRAGMENTOS METALICOS : NIEGA,
AYUDA AUDITIVA : NIEGA,
OTROS : AMPUTACION SUPRACONDILEA DE MIEMBRO INFERIOR DERECHO HACE 20 AÑOS, ARTRITIS REUMATOIDE?
PRM :

REVISIÓN POR SISTEMAS

REVISION POR SISTEMA :
CABEZA, CARA, ORGANOS SENTIDOS : NIEGA SINTOMATOLOGIA
CUELLO : NIEGA SINTOMATOLOGIA
TORAX : NIEGA SINTOMATOLOGIA
ABDOMEN : NIEGA SINTOMATOLOGIA
GENITOURINARIO : NIEGA SINTOMATOLOGIA
PELVIS : NIEGA SINTOMATOLOGIA
DORSO Y EXTREMIDADES : DOLOR EN MUÑECA Y MANO DERECHA
S.N.C. : NIEGA SINTOMATOLOGIA

EXAMEN FISICO

FC: 70 FR: 17 T/A: 120/80 TEMP: 36

GLASGOW: E - Apertura Ocular : 4-Espontanea V - Respuesta Verbal : 5-Orientado M - Respuesta Motora : 6-Cumple ordenes Expresadas por Voz
VALOR: 15 / 15 -

ASPECTO GENERAL DEL PACIENTE :
CABEZA, CARA, ORGANOS SENTIDOS : SIN ALTERACION APARENTE
CUELLO : SIN ALTERACION APARENTE



HISTORIA CLINICA DE HOSPITALIZACION

Page 2 of 2

Fundacion Campbell
Nit: 900.002.780 0 SEDE CALLE 30

Caso: 703698

PACIENTE: 7467450 - HECTOR MIGUEL MARTINEZ LOPEZ

NO. ADMISION: 1128982

TORAX : SIN ALTERACION APARENTE
ABDOMEN : SIN ALTERACION APARENTE
GENITOURINARIO : SIN ALTERACION APARENTE
PELVIS : SIN ALTERACION APARENTE
DORSO Y EXTREMIDADES : EDEMA , DOLOR , LIMITACION FUNCIONAL EN MANO Y MUÑECA DERECHA CON
VENDAJE
S.N.C. : PACIENTE ORIENTADO SIN DEFICIT .

DIAGNOSTICOS PRESUNTIVO

T149 - TRAUMATISMO, NO ESPECIFICADO
S628 - FRACTURA DE OTRAS PARTES Y DE LAS NO ESPECIFICADAS DE LA MUÑECA Y DE LA MANO
26 - FRACTURA DE OTRO DEDO DE LA MANO
33 - RUPTURA TRAUMATICA DE LIGAMENTOS DE LA MUÑECA Y DEL CARPO

FRACTURA EXPUESTA DE FALANGE DISTAL 3ER 4TO Y 5TO DEDO
FRACTURA EXPUESTA DE FALANGE MEDIA 3ER 4TO DEDO

Incapacidad por: 17 Dias


Keverlyn Llerena Angulo
MEDICO GENERAL
R.M. 1.143.444.161

Dr. KEVERLYN PAOLA LLERENA ANGULO
Reg.M. 1143444161 Esp. MEDICINA GENERAL

**Caso: 703698**

PACIENTE: 7467450 - HECTOR MIGUEL MARTINEZ LOPEZ

Consecutivo: 1128982-9

No. de Caso: 703698	Nombre del Paciente HECTOR MIGUEL MARTINEZ LOPEZ	Edad 71 AÑOS	Sexo MASCULINO	Identificación 7467450
Servicio: HOSPITALIZACION				

Fecha y Hora

30/08/22 - 05:33

DIAGNOSTICOS

-FRACTURA EXPUESTA DE FALANGE DISTAL DEL 3ER, 4TO Y 5TO DEDO DE LA MANO DERECHA
 -FRACTURA EXPUESTA DE LA FALANGE MEDIA DEL 3ER Y 4TO DEDO DE LA MANO DERECHA
 -FRACTURA EXPUESTA DE LA APOFISIS ESTILOIDES DEL RADIO Y CUBITO DERECHO
 -INESTABILIDAD LIGAMENTARIA EN MUÑECA DERECHA
 -HERIDA INCISIVA IRREGULAR DEFORMANTE EN DORSO DE LA MANO DERECHA, 1ERO, 3ER Y 5TO DEDO
 -HERIDA INCISIVA IRREGULAR DEFORMANTE EN CARA PALMAR DE LA MANO DERECHA
 -HERIDA INCISIVA IRREGULAR DEFORMANTE EN MUÑECA DERECHA
 - LESION DE MECANISMO FLEXOR Y EXTENSOR DE LOS DEDOS MANO DERECHA
 -POP LAVADO QUIRURGICO MAS DESBRIDAMIENTO MAS SECUESTRECTOMIA EN HUESO DE MANO DERECHA (29/08/22 HOSPITAL SAN CRISTOBAL DE CIENAGA)

NOTA DE LA EVOLUCION MEDICA

PREVIO LAVADO DE MANOS Y UTILIZANDO ELEMENTOS DE BIOSEGURIDAD SE VALORA PACIENTE CON CON DIAGNOSTICOS PREVIAMENTE ANOTADOS.

REFIERE: PACIENTE QUE PASO BUENA NOCHE

EXAMEN FISICO:

TA:120/80 FC:70 FR: 17 SPO2:99% FIO2:

ORMOCEFALO, ESCLERAS ANICTERICAS, PUPILAS REACTIVAS A LA LUZ

SIN ADENOPATIAS O INGURGITACION YUGULAR A 45 GRADOS

TORAX SIMETRICO, EXPANDIBLE, RUIDOS CARDIACOS RITMICOS SIN SOPLOS, PULMONES CLAROS BIEN

VENILADOS. ABDOMEN DEPRESIBLE, NO DOLOROSO A LA PALPACION, SIN IRRITACION PERITONEAL.

GENITOURINARIO NORMOCONFIGURADO

EXTREMIDADES DOLOR A LA PALPACION EDEMA, EQUIMOSIS, NO PALPO CREPITOS OSEOS SE EVIDENCIA INCISICA IRREGULAR EN CARA PALMAR DORSAL Y MUÑECA SUTURADA CON SANGRADO MODERADO Y DETRITUS ABUNDANTES, ARCOS DE MOCILIDAD NULOS, PACIENTE ORIENTADO SIN DEFCT.

PACIENTE EN PISO EN BUEN ESTADO GENERAL, HIDRATADO AFEVERIL TOLERA OXIGENO AMBIENTE, NO DESTAURA, NO LUCE TOXICO, PACIENTE EN PISO EN SGTO POR OROROTPIDIA QUIEN INIDCA NUEVO LAVADO QX EN 24 HORAS, A ESPERA DE EVOLUCION MEDICA, SE EXPLICA CONDUCTA A PACIENTE QUIEN REFIERE ENTENDER Y ACPETAR-


Keverlyn Llerena Angulo
MEDICO GENERAL
R.M. 1.143.444.161

Dr. KEVERLYN PAOLA LLERENA ANGULO
Reg.M. 1143444161 Esp. MEDICINA GENERAL
Esp.



Fundacion Campbell
Nit. 900.002.780 0 SEDE CALLE 30
EVOLUCIÓN MÉDICA

Page 3 of 65

Caso: 703698

PACIENTE: 7467450 - HECTOR MIGUEL MARTINEZ LOPEZ

Consecutivo: 1128982-427

No. de Caso: 703698	Nombre del Paciente HECTOR MIGUEL MARTINEZ LOPEZ	Edad 71 AÑOS	Sexo MASCULINO	Identificación 7467450
Servicio: HOSPITALIZACION				

Fecha y Hora

31/08/22 - 09:19

DIAGNOSTICOS

EXTREMIDAD MACERADA EN MANO DERECHA
-FRACTURA EXPUESTA DE FALANGE DISTAL DEL 3ER, 4TO Y 5TO DEDO DE LA MANO DERECHA
-FRACTURA EXPUESTA DE LA FALANGE MEDIA DEL 3ER Y 4TO DEDO DE LA MANO DERECHA
-FRACTURA EXPUESTA DE LA APOFISIS ESTILOIDES DEL RADIO Y CUBITO DERECHO
-INESTABILIDAD LIGAMENTARIA EN MUÑECA DERECHA
- DEFECTO DE COBERTURA EN PUNTA DE 4TO DEDO MANO DERECHA
-HERIDA INCISIVA IRREGULAR DEFORMANTE EN DORSO DE LA MANO DERECHA, 1ERO, 3ER Y 5TO DEDO
-HERIDA INCISIVA IRREGULAR DEFORMANTE EN CARA PALMAR DE LA MANO DERECHA
-HERIDA INCISIVA IRREGULAR DEFORMANTE EN MUÑECA DERECHA
-LESION DEL MECANISMO EXTENSOR Y FLEXOR DEDOS MANO DERECHA
-POP LAVADO QUIRURGICO MAS DESBRIDAMIENTO MAS SECUESTRECTOMIA EN HUESO DE MANO DERECHA (29/08/22 HOSPITAL SAN CRISTOBAL DE CIENAGA)

NOTA DE LA EVOLUCION MEDICA

PREVIO LAVADO DE MANOS Y UTILIZANDO ELEMENTOS DE BIOSEGURIDAD SE VALORA PACIENTE CON CON DIAGNOSTICOS PREVIAMENTE ANOTADOS.

REFIERE:

EXAMEN FISICO:

NORMOCEFALO, ESCLERAS ANICTERICAS, PUPILAS REACTIVAS A LA LUZ

CUELLOMOVIL SIN ADENOPATIAS O INGURGITACION YUGULAR A 45 GRADOS

TORAX SIMETRICO, EXPANDIBLE, RUIDOS CARDIACOS RITMICOS SIN SOPLOS,PULMONES CLAROS BIEN VENILADOS.

ABDOMEN DEPRESIBLE, NO DOLOROSO A LA PALPACION, SIN IRRITACION PERITONEAL.

GENITOURINARIO NORMOCONFIGURADO

EXTREMIDADES EUTROFICAS SIN EDEMA

NEUROLOGICO CONSERVADO, GLASGOW 15/15

ANALISIS:

PACIENTE MASCULINO QUIEN SE ENCUNTRA HEMODINAMICAMENTE ESTABLE TOLERANDO VIA ORAL Y OXIEGENO AMBIENTE CONTINUA IGUAL MANEJO ATENTOS A LA EVOLUCION MEDICA .


Keverlyn Llerena Angulo
MEDICO GENERAL
RM. 1.143.444.161

Dr. KEVERLYN PAOLA LLERENA ANGULO
Reg.M. 1143444161 Esp. MEDICINA GENERAL
Esp.



Caso: 703698

PACIENTE: 7467450 - HECTOR MIGUEL MARTINEZ LOPEZ

Consecutivo: 1128982-10

No. de Caso: 703698	Nombre del Paciente HECTOR MIGUEL MARTINEZ LOPEZ	Edad 71 AÑOS	Sexo MASCULINO	Identificación 7467450
Servicio: HOSPITALIZACION				

Fecha y Hora

31/08/22 - 13:46

DIAGNOSTICOS

-FRACTURA EXPUESTA DE FALANGE DISTAL DEL 3ER, 4TO Y 5TO DEDO DE LA MANO DERECHA
 -FRACTURA EXPUESTA DE LA FALANGE MEDIA DEL 3ER Y 4TO DEDO DE LA MANO DERECHA
 -FRACTURA EXPUESTA DE LA APOFISIS ESTILOIDES DEL RADIO Y CUBITO DERECHO
 -INESTABILIDAD LIGAMENTARIA EN MUÑECA DERECHA
 -HERIDA INCISIVA IRREGULAR DEFORMANTE EN DORSO DE LA MANO DERECHA, 1ERO, 3ER Y 5TO DEDO SUTURADAS EXTRAINSTITUCIONAL (29/08/22 HOSPITAL SAN CRISTOBAL DE CIENAGA) CONTAMINADA
 -HERIDA INCISIVA IRREGULAR DEFORMANTE EN CARA PALMAR DE LA MANO DERECHA SUTURADA EXTRAINSTITUCIONAL (29/08/22 HOSPITAL SAN CRISTOBAL DE CIENAGA) CONTAMINADA
 -HERIDA INCISIVA IRREGULAR DEFORMANTE EN MUÑECA DERECHA SUTURADA EXTRAINSTITUCIONAL (29/08/22 HOSPITAL SAN CRISTOBAL DE CIENAGA) CONTAMINADA
 -POSIBLE LESION DEL NERVIO MEDIANO DE MUÑECA DERECHA
 -LESION DEL MECANISMO FLEXOR Y EXTENSOR DE LOS DEDOS DE LA MANO DERECHA
 -POP LAVADO QUIRURGICO MAS DESBRIDAMIENTO MAS SECUESTRECTOMIA EN HUESO DE MANO DERECHA (29/08/22 HOSPITAL SAN CRISTOBAL DE CIENAGA)

NOTA DE LA EVOLUCION MEDICA

MEDICINA INTERNA PREQUIRURGICA

ANTECEDENTES: ARTRITIS REUMATOIDEA

PARACLINICOS ANEXOS: LABORATORIOS NORMALES

ELECTROCARDIOGRAMA: SINUSAL, FC 75 LPM, EJE IZQUIERDO

RAYOS X DE TORAX: NORMAL

TA: 120/70 MMHG

SNC GLAGOW: 15/15

LEE: CLASE I

RECOMENDACIONES:
SIN CONTRAINDICACION



Dr. FELIPE ANDRES PALOMINO VARGAS
Reg.M. 1140823466 Esp. MEDICINA INTERNA
Esp.



Caso: 703698

PACIENTE: 7467450 - HECTOR MIGUEL MARTINEZ LOPEZ

Consecutivo: 1128982-11

No. de Caso: 703698	Nombre del Paciente HECTOR MIGUEL MARTINEZ LOPEZ	Edad 71 AÑOS	Sexo MASCULINO	Identificación 7467450
Servicio: HOSPITALIZACION				

Fecha y Hora

31/08/22 - 15:39

DIAGNOSTICOS

- FRACTURA EXPUESTA DE FALANGE DISTAL DEL 3ER, 4TO Y 5TO DEDO DE LA MANO DERECHA
- FRACTURA EXPUESTA DE LA FALANGE MEDIA DEL 3ER Y 4TO DEDO DE LA MANO DERECHA
- FRACTURA EXPUESTA DE LA APOFISIS ESTILOIDES DEL RADIO Y CUBITO DERECHO
- INESTABILIDAD LIGAMENTARIA EN MUÑECA DERECHA
- HERIDA INCISIVA IRREGULAR DEFORMANTE EN DORSO DE LA MANO DERECHA, 1ERO, 3ER Y 5TO DEDO
- HERIDA INCISIVA IRREGULAR DEFORMANTE EN CARA PALMAR DE LA MANO DERECHA
- HERIDA INCISIVA IRREGULAR DEFORMANTE EN MUÑECA DERECHA
- LESION DEL MECANISMO FLEXOR Y EXTENSOR DEDOS DELA MANO DERECHA
- POP LAVADO QUIRURGICO MAS DESBRIDAMIENTO MAS SECUESTRECTOMIA EN HUESO DE MANO DERECHA (29/08/22 HOSPITAL SAN CRISTOBAL DE CIENAGA)

NOTA DE LA EVOLUCION MEDICA

PACIENTE CON DIAGNOSTICOS ANOTADOS

REFIERE BUEN MANEJO DEL DOLOR

AL EXAMEN FISICO SE EVIDENCIA EN MANO DERECHO VENDAJE ELASTICO CON APOSITOS CUBRIENDO HERIDA CON TEJIDOS DESVITALIZADOS SECRECION SEROHEMATICA , BORDES AVASCULARES , DOLOR A LA PALPACION , LLENADO CAPILAR DISTAL CONSERVADO .

PACIENTE QUE SE ENCUENTRA HEMODINAMICAMENTE ESTABLE , AFEBRIL , HIDRATADO EN MANEJO DE TEJIDOS BLANDOS Y CONTROL DE SU FRACTUR SE INDICA LAVADO QUIRURGIOC MAS DESBRIDNMAIENTO EL DIA DE MAÑANA, IGUAL MANEJO MEDICO INSTURADO CON ANALGESIA ANTIBIOTICOS , CONTROL DE LABS , SE EXPLICA AL PACIENTE FIERE ENTENDER Y ACEPTAR.

Dr. GERARDO VARGAS LIEVANO
Reg.M. 5030222005 Esp. ORTOPEDIA Y
TRAUMATOLOGIA
Esp.



Caso: 703698

PACIENTE: 7467450 - HECTOR MIGUEL MARTINEZ LOPEZ

Consecutivo: 1128982-26

No. de Caso: 703698	Nombre del Paciente HECTOR MIGUEL MARTINEZ LOPEZ	Edad 71 AÑOS	Sexo MASCULINO	Identificación 7467450
Servicio: HOSPITALIZACION				

Fecha y Hora

31/08/22 - 23:12

DIAGNOSTICOS

-FRACTURA EXPUESTA DE FALANGE DISTAL DEL 3ER, 4TO Y 5TO DEDO DE LA MANO DERECHA
 -FRACTURA EXPUESTA DE LA FALANGE MEDIA DEL 3ER Y 4TO DEDO DE LA MANO DERECHA
 -FRACTURA EXPUESTA DE LA APOFISIS ESTILOIDES DEL RADIO Y CUBITO DERECHO
 -INESTABILIDAD LIGAMENTARIA EN MUÑECA DERECHA
 -HERIDA INCISIVA IRREGULAR DEFORMANTE EN DORSO DE LA MANO DERECHA, 1ERO, 3ER Y 5TO DEDO
 -HERIDA INCISIVA IRREGULAR DEFORMANTE EN CARA PALMAR DE LA MANO DERECHA
 -HERIDA INCISIVA IRREGULAR DEFORMANTE EN MUÑECA DERECHA
 -LESION DEL MECANISMO EXTENSOR Y FLEXOR DEDOS MANO DERECHA
 -POP LAVADO QUIRURGICO MAS DESBRIDAMIENTO MAS SECUESTRECTOMIA EN HUESO DE MANO DERECHA (29/08/22 HOSPITAL SAN CRISTOBAL DE CIENAGA)

NOTA DE LA EVOLUCION MEDICA

Resultado de exámenes de laboratorio.

CONTROL

QUIMICA CLINICA

ALBUMINA: 3.58

Dr. DIANA PAOLA MORENO MARTINEZ
 Reg.M. 1140869600 Esp. MEDICINA GENERAL
 Esp.



Caso: 703698

PACIENTE: 7467450 - HECTOR MIGUEL MARTINEZ LOPEZ

Consecutivo: 1128982-27

No. de Caso: 703698	Nombre del Paciente HECTOR MIGUEL MARTINEZ LOPEZ	Edad 71 AÑOS	Sexo MASCULINO	Identificación 7467450
Servicio: HOSPITALIZACION				

Fecha y Hora

31/08/22 - 23:13

DIAGNOSTICOS

-FRACTURA EXPUESTA DE FALANGE DISTAL DEL 3ER, 4TO Y 5TO DEDO DE LA MANO DERECHA
 -FRACTURA EXPUESTA DE LA FALANGE MEDIA DEL 3ER Y 4TO DEDO DE LA MANO DERECHA
 -FRACTURA EXPUESTA DE LA APOFISIS ESTILOIDES DEL RADIO Y CUBITO DERECHO
 -INESTABILIDAD LIGAMENTARIA EN MUÑECA DERECHA
 -HERIDA INCISIVA IRREGULAR DEFORMANTE EN DORSO DE LA MANO DERECHA, 1ERO, 3ER Y 5TO DEDO
 -HERIDA INCISIVA IRREGULAR DEFORMANTE EN CARA PALMAR DE LA MANO DERECHA
 -HERIDA INCISIVA IRREGULAR DEFORMANTE EN MUÑECA DERECHA
 -LESION DEL MECANISMO EXTENSOR Y FLEXOR MANO DERECHA
 -POP LAVADO QUIRURGICO MAS DESBRIDAMIENTO MAS SECUESTRECTOMIA EN HUESO DE MANO DERECHA (29/08/22 HOSPITAL SAN CRISTOBAL DE CIENAGA)

NOTA DE LA EVOLUCION MEDICA

Resultado de exámenes de laboratorio.

ANEMIA GRADO I

INMUNOLOGIA

PCR-SUERO POR TURBIDIMETRIA: 71.5

HEMOGRAMA

V. S. G. POR MICROFOTOMETRÍA CAPILAR: 88

WBC-IMPEDANCIA ELECTRICA-SANGRE TOTAL: 21.31

NEU%-CITOMETRIA FLUJO-SANGRE TOTAL: 87.9

LYM%-CITOMETRIA FLUJO-SANGRE TOTAL: 6.2

MON%-CITOMETRIA FLUJO-SANGRE TOTAL: 4.7

EOS%-CITOMETR FLUJO COLORIMETRIA-SANRE T: 1.1

BAS%-IMPEDANCIA ELECTRICA-SANGRE TOTAL: 0.1

NEU#-CITOMETRIA DE FLUJO: 18.73

LYN#-CITOMETRIA DE FLUJO: 1.31

MON#-CITOMETRIA DE FLUJO: 1.02

EOS#-CITOMETRIA DE FLUJO-COLORIMETRIA: 0.23

BAS#-IMPEDANCIA ELECTRICA: 0.02

RBC-IMPEDANCIA ELECTRICA-SANGRE TOTAL: 2.95

HGB-COLORIMETRIA-SANGRE TOTAL: 9.3

HCT-CALCULADO: 26.8

MCV-CALCULADO: 91.0

MCH-CALCULADO: 31.5

MCHC-CALCULADO: 34.6

RDW-CV-CALCULADO: 13.6

RDW-SD-CALCULADO: 52.3

PLT-IMPEDANCIA ELECTRICA-SANGRE TOTAL: 186

MPV-CALCULADO: 9.4

PDW-CALCULADO: 16.0

PCT-CALCULADO: 0.175


*ALY%-CITOMETRIA FLUJO-SANGRE TOTAL: 0.1

*LIC%-CITOMETRIA FLUJO-SANGRE TOTAL: 3.9

*ALY#-CITOMETRIA DE FLUJO-SANGRE TOTAL: 0.02

*LIC#-CITOMETRIA DE FLUJO: 0.84

OBSERVACIONES: : PACIENTE FUE A CIRUGIA 30/08/2022



Dr. DIANA PAOLA MORENO MARTINEZ
Reg.M. 1140869600 Esp. MEDICINA GENERAL
Esp.

**Caso: 703698**

PACIENTE: 7467450 - HECTOR MIGUEL MARTINEZ LOPEZ

Consecutivo: 1128982-28

No. de Caso: 703698	Nombre del Paciente HECTOR MIGUEL MARTINEZ LOPEZ	Edad 71 AÑOS	Sexo MASCULINO	Identificación 7467450
Servicio: HOSPITALIZACION				

Fecha y Hora

01/09/22 - 00:14

DIAGNOSTICOS

-FRACTURA EXPUESTA DE FALANGE DISTAL DEL 3ER, 4TO Y 5TO DEDO DE LA MANO DERECHA
 -FRACTURA EXPUESTA DE LA FALANGE MEDIA DEL 3ER Y 4TO DEDO DE LA MANO DERECHA
 -FRACTURA EXPUESTA DE LA APOFISIS ESTILOIDES DEL RADIO Y CUBITO DERECHO
 -INESTABILIDAD LIGAMENTARIA EN MUÑECA DERECHA
 -HERIDA INCISIVA IRREGULAR DEFORMANTE EN DORSO DE LA MANO DERECHA, 1ERO, 3ER Y 5TO DEDO
 -HERIDA INCISIVA IRREGULAR DEFORMANTE EN CARA PALMAR DE LA MANO DERECHA
 -HERIDA INCISIVA IRREGULAR DEFORMANTE EN MUÑECA DERECHA
 -LESION DEL MECANISMO EXTENSOR Y FLEXOR MANO DERECHA
 -POP LAVADO QUIRURGICO MAS DESBRIDAMIENTO MAS SECUESTRECTOMIA EN HUESO DE MANO DERECHA (29/08/22 HOSPITAL SAN CRISTOBAL DE CIENAGA)

NOTA DE LA EVOLUCION MEDICA

PREVIO LAVADO DE MANOS Y UTILIZANDO ELEMENTOS DE BIOSEGURIDAD SE VALORA PACIENTE CON CON DIAGNOSTICOS PREVIAMENTE ANOTADOS.

REFIERE: PASO BUYENA NOCHE

EXAMEN FISICO:

TA: 110/60 FC: 62 FR: 18 :

NORMOCEFALO, ESCLERAS ANICTERICAS, PUPILAS REACTIVAS A LA LUZ

CUELLOMOVIL SIN ADENOPATIAS O INGURGITACION YUGULAR A 45 GRADOS

TORAX SIMETRICO, EXPANDIBLE, RUIDOS CARDIACOS RITMICOS SIN SOPLOS, PULMONES CLAROS BIEN VENILADOS.

ABDOMEN DEPRESIBLE, NO DOLOROSO A LA PALPACION, SIN IRRITACION PERITONEAL.

GENITOURINARIO NORMOCONFIGURADO

EXTREMIDADES MANO DERECHA CON VENDAJE ELASTICO CON APOSITOS CUBRIENDO HERIDA CON TEJIDOS DESVITALIADOS CN ESCASA SECRECION SEROHEMAICA
 OW 15/15

ANALISIS PACIENTE MASCULINO QUIEN SE ECUENTRA HEMODINAMICAMENTE ESTABLE AFEBRIL HIDRATADO CON SIGNOS VITALES META EN MANEJO MEDICO POR ORTOPEDIA QUIEN INDICA NUEVO LAVADO QUIRURGICO MAS DESBRIDAMIENTO SE SUSPENDE VIA ORAL A LA ESPERA DE LLAADO A QUIROFANO

Diana Moreno.

Dr. DIANA PAOLA MORENO MARTINEZ
Reg.M. 1140869600 Esp. MEDICINA GENERAL
Esp.



Fundacion Campbell
Nit. 900.002.780 0 SEDE CALLE 30
EVOLUCIÓN MÉDICA

Page 13 of 65

Caso: 703698

PACIENTE: 7467450 - HECTOR MIGUEL MARTINEZ LOPEZ

Consecutivo: 1128982-50

No. de Caso: 703698	Nombre del Paciente HECTOR MIGUEL MARTINEZ LOPEZ	Edad 71 AÑOS	Sexo MASCULINO	Identificación 7467450
Servicio: HOSPITALIZACION				

Fecha y Hora

02/09/22 - 07:54

DIAGNOSTICOS

- FRACTURA EXPUESTA DE FALANGE DISTAL DEL 3ER, 4TO Y 5TO DEDO DE LA MANO DERECHA
- FRACTURA EXPUESTA DE LA FALANGE MEDIA DEL 3ER Y 4TO DEDO DE LA MANO DERECHA
- FRACTURA EXPUESTA DE LA APOFISIS ESTILOIDES DEL RADIO Y CUBITO DERECHO
- INESTABILIDAD LIGAMENTARIA EN MUÑECA DERECHA
- DEFECTO DE COBERTURA EN PUNTA DE 4TO DEDO MANO DERECHA
- HERIDA INCISIVA IRREGULAR DEFORMANTE EN DORSO DE LA MANO DERECHA, 1ERO, 3ER Y 5TO DEDO
- HERIDA INCISIVA IRREGULAR DEFORMANTE EN CARA PALMAR DE LA MANO DERECHA
- HERIDA INCISIVA IRREGULAR DEFORMANTE EN MUÑECA DERECHA
- LESION DEL MECANISMO EXTENSOR Y FLEXOR DEDOS MANO DERECHA
- POP LAVADO QUIRURGICO MAS DESBRIDAMIENTO MAS SECUESTRECTOMIA EN HUESO DE MANO DERECHA (29/08/22 HOSPITAL SAN CRISTOBAL DE CIENAGA)

NOTA DE LA EVOLUCION MEDICA

PACIENTE CON DIAGNOSTICOS ANOTADOS

REFIER BUEN MANEJO DEL DOLOR

AL EXAMEN FISICO SE EVIDENCIA EN MANO DERECHA VENDAJE ELASTICO CON APOSITOS CUBRIENDO HERIDA QUIRURGICA SUTURADA LIMPIA NO SIGNOS LOCALES DE INFECCION , DOLOR LEVE A LA PALPACION , LLENADO CAPILAR DISTAL CONSERVADO.

RMN DE MUÑECA DERECHA: FRACTURA EN LA APOFISIS ESTILOIDE DEL RADIO, FRACTURA EN LA APOFISIS ESTILOIDE DEL CUBITO , FRACTURA DE EN HUESO TRAPEZOIDE , LESION DE LA CAPSULA ARTICULAR , LESION DEL LIGAMENTO ANTEROSEO , LESION DEL FIBROCARTRIANGULAR , LESION DEL LIGAMENTO ESCAFO SEMULAR , LESION DEL LIGAMENTO COLATERAL , LESION DEL LIGAMENTO RADIOL , LESION DEL LIGAMENTO CUBITAL , LESION DEL LIGAMENTO METACARPIANO , LESION DEL LIGAMENTO CAPOMETACARPIANO DORSAL

PACIENTE QUE SE ENCUENTRA HEMODINAMICAMENTE ESTABLE , AFEBRIL, HIDRATADO EN MANEJO DE TEJIDOS BLANDOS Y CONTROL DE SU FRACTURA DEBE CONTINUAR EN LAVADO QUIRURGICO MAS DESBRIDAMIENTO EL DIA DE MAÑANA , IGUAL MANEJO MEDICO INSTAURADO CON ANALGESIA ANTIBIOTICOS , CONTROL DE LABS , SE INDICA VALORACION POR NUTRICION Y MANEJO CON AMINOACIDOS ESENCIALES PARA FAVORECER TEJIDOS SE EXPLICA AL PACIENTE REFIER ENTENDER Y ACEPTAR.

Dr. XIMENA MARIA RIOS GARRIDO
Reg.M. 732002/08 Esp. ORTOPEDIA Y
TRAUMATOLOGIA
Esp.



Fundacion Campbell
Nit. 900.002.780 0 SEDE CALLE 30
EVOLUCIÓN MÉDICA

Page 15 of 65

Caso: 703698

PACIENTE: 7467450 - HECTOR MIGUEL MARTINEZ LOPEZ

Consecutivo: 1128982-51

No. de Caso: 703698	Nombre del Paciente HECTOR MIGUEL MARTINEZ LOPEZ	Edad 71 AÑOS	Sexo MASCULINO	Identificación 7467450
Servicio: HOSPITALIZACION				

Fecha y Hora

02/09/22 - 11:12

DIAGNOSTICOS

-FRACTURA EXPUESTA DE FALANGE DISTAL DEL 3ER, 4TO Y 5TO DEDO DE LA MANO DERECHA
-FRACTURA EXPUESTA DE LA FALANGE MEDIA DEL 3ER Y 4TO DEDO DE LA MANO DERECHA
-FRACTURA EXPUESTA DE LA APOFISIS ESTILOIDES DEL RADIO Y CUBITO DERECHO
-INESTABILIDAD LIGAMENTARIA EN MUÑECA DERECHA
- DEFECTO DE COBERTURA EN PUNTA DE 4TO DEDO MANO DERECHA
-HERIDA INCISIVA IRREGULAR DEFORMANTE EN DORSO DE LA MANO DERECHA, 1ERO, 3ER Y 5TO DEDO
-HERIDA INCISIVA IRREGULAR DEFORMANTE EN CARA PALMAR DE LA MANO DERECHA
-HERIDA INCISIVA IRREGULAR DEFORMANTE EN MUÑECA DERECHA
-LESION DEL MECANISMO EXTENSOR Y EXTENSOR DEDOS MANO DERECHA
-POP LAVADO QUIRURGICO MAS DESBRIDAMIENTO MAS SECUESTRECTOMIA EN HUESO DE MANO DERECHA (29/08/22 HOSPITAL SAN CRISTOBAL DE CIENAGA)

NOTA DE LA EVOLUCION MEDICA

PREVIO LAVADO DE MANOS Y UTILIZANDO ELEMENTOS DE BIOSEGURIDAD SE VALORA PACIENTE CON CON DIAGNOSTICOS PREVIAMENTE ANOTADOS.

REFIERE:

EXAMEN FISICO:

TA: FC: FR: SPO2: FIO2:

...ORMOCEFALO, ESCLERAS ANICTERICAS, PUPILAS REACTIVAS A LA LUZ

CUELLOMOVIL SIN ADENOPATIAS O INGURGITACION YUGULAR A 45 GRADOS

TORAX SIMETRICO, EXPANDIBLE, RUIDOS CARDIACOS RITMICOS SIN SOPLOS,PULMONES CLAROS BIEN VENILADOS.

ABDOMEN DEPRESIBLE, NO DOLOROSO A LA PALPACION, SIN IRRITACION PERITONEAL.

GENITOURINARIO NORMOCONFIGURADO

EXTREMIDADES EUTROFICAS SIN EDEMA

NEUROLOGICO CONSERVADO, GLASGOW 15/15

ANALISIS : PACIENTE HEMODINAMICAMENTE ESTABLE AFEBRL HIDRATADO CON SIGNOS VITALES EN META PACINETE EN SEGUIMIENTO POR ORTODEDIA QUIEN INIDCA NUEVO LAVAOD QUX EL DÍA DE MAÑANA PACINETE CON RERPOTE DE HEMOGRAMA CON HGB 6.6 POR LO QUE SE INDICA TRANSFUNDIR 2 UNIDADES DE GREE

Diana Moreno.

Dr. DIANA PAOLA MORENO MARTINEZ
Reg.M. 1140869600 Esp. MEDICINA GENERAL
Esp.



Caso: 703698

PACIENTE: 7467450 - HECTOR MIGUEL MARTINEZ LOPEZ

Consecutivo: 1128982-65

No. de Caso: 703698	Nombre del Paciente HECTOR MIGUEL MARTINEZ LOPEZ	Edad 71 AÑOS	Sexo MASCULINO	Identificación 7467450
Servicio: HOSPITALIZACION				

Fecha y Hora

02/09/22 - 19:51

DIAGNOSTICOS

-FRACTURA EXPUESTA DE FALANGE DISTAL DEL 3ER, 4TO Y 5TO DEDO DE LA MANO DERECHA
 -FRACTURA EXPUESTA DE LA FALANGE MEDIA DEL 3ER Y 4TO DEDO DE LA MANO DERECHA
 -FRACTURA EXPUESTA DE LA APOFISIS ESTILOIDES DEL RADIO Y CUBITO DERECHO
 -INESTABILIDAD LIGAMENTARIA EN MUÑECA DERECHA
 - DEFECTO DE COBERTURA EN PUNTA DE 4TO DEDO MANO DERECHA
 -HERIDA INCISIVA IRREGULAR DEFORMANTE EN DORSO DE LA MANO DERECHA, 1ERO, 3ER Y 5TO DEDO
 -HERIDA INCISIVA IRREGULAR DEFORMANTE EN CARA PALMAR DE LA MANO DERECHA
 -HERIDA INCISIVA IRREGULAR DEFORMANTE EN MUÑECA DERECHA
 -LESION DEL MECANISMO EXTENSOR Y FLEXOR DEDOS MANO DERECHA
 -POP LAVADO QUIRURGICO MAS DESBRIDAMIENTO MAS SECUESTRECTOMIA EN HUESO DE MANO DERECHA (29/08/22 HOSPITAL SAN CRISTOBAL DE CIENAGA)

NOTA DE LA EVOLUCION MEDICA

Resultado de exámenes de laboratorio.

ANEMIA

HEMOGRAMA

V. S. G. POR MICROFOTOMETRÍA CAPILAR: 37

QUIMICA CLINICA

CREATININA/CINETICO-COLORIMETRICO-SUERO: 0.99

MUNOLOGIA

PCR-SUERO POR TURBIDIMETRIA: 65.0

HEMOGRAMA

WBC-IMPEDANCIA ELECTRICA-SANGRE TOTAL: 6.43

NEU%-CITOMETRIA FLUJO-SANGRE TOTAL: 66.2

LYM%-CITOMETRIA FLUJO-SANGRE TOTAL: 23.4

MON%-CITOMETRIA FLUJO-SANGRE TOTAL: 4.4

EOS%-CITOMETR FLUJO COLORIMETRIA-SANRE T: 5.9

BAS%-IMPEDANCIA ELECTRICA-SANGRE TOTAL: 0.1

NEU#-CITOMETRIA DE FLUJO: 4.26

LYN#-CITOMETRIA DE FLUJO: 1.51

MON#-CITOMETRIA DE FLUJO: 0.28

EOS#-CITOMETRIA DE FLUJO-COLORIMETRIA: 0.37

BAS#-IMPEDANCIA ELECTRICA: 0.01

RBC-IMPEDANCIA ELECTRICA-SANGRE TOTAL: 2.13

HGB-COLORIMETRIA-SANGRE TOTAL: 6.6

HCT-CALCULADO: 19.3

MCV-CALCULADO: 90.6

MCH-CALCULADO: 31.1

MCHC-CALCULADO: 34.4

RDW-CV-CALCULADO: 13.0

RDW-SD-CALCULADO: 50.0

PLT-IMPEDANCIA ELECTRICA-SANGRE TOTAL: 153

MPV-CALCULADO: 9.0

PDW-CALCULADO: 15.6

PCT-CALCULADO: 0.138

*ALY%-CITOMETRIA FLUJO-SANGRE TOTAL: 0.3

*LIC%-CITOMETRIA FLUJO-SANGRE TOTAL: 2.9

*ALY#-CITOMETRIA DE FLUJO-SANGRE TOTAL: 0.02

*LIC#-CITOMETRIA DE FLUJO: 0.19



Dr. ANGIE LORAIN RODRIGUEZ FONTALVO
Reg.M. 1140864948 Esp. MEDICINA GENERAL
Esp.



Fundacion Campbell
Nit. 900.002.780 0 SEDE CALLE 30
EVOLUCIÓN MÉDICA

Page 19 of 65

Caso: 703698

PACIENTE: 7467450 - HECTOR MIGUEL MARTINEZ LOPEZ

Consecutivo: 1128982-66

No. de Caso: 703698	Nombre del Paciente HECTOR MIGUEL MARTINEZ LOPEZ	Edad 71 AÑOS	Sexo MASCULINO	Identificación 7467450
Servicio: HOSPITALIZACION				

Fecha y Hora

03/09/22 - 00:20

DIAGNOSTICOS

- FRACTURA EXPUESTA DE FALANGE DISTAL DEL 3ER, 4TO Y 5TO DEDO DE LA MANO DERECHA
- FRACTURA EXPUESTA DE LA FALANGE MEDIA DEL 3ER Y 4TO DEDO DE LA MANO DERECHA
- FRACTURA EXPUESTA DE LA APOFISIS ESTILOIDES DEL RADIO Y CUBITO DERECHO
- INESTABILIDAD LIGAMENTARIA EN MUÑECA DERECHA
- DEFECTO DE COBERTURA EN PUNTA DE 4TO DEDO MANO DERECHA
- HERIDA INCISIVA IRREGULAR DEFORMANTE EN DORSO DE LA MANO DERECHA, 1ERO, 3ER Y 5TO DEDO
- HERIDA INCISIVA IRREGULAR DEFORMANTE EN CARA PALMAR DE LA MANO DERECHA
- HERIDA INCISIVA IRREGULAR DEFORMANTE EN MUÑECA DERECHA
- LESION DEL MECANISMO EXTENSOR Y FLEXOR DEDOS MANO DERECHA
- POP LAVADO QUIRURGICO MAS DESBRIDAMIENTO MAS SECUESTRECTOMIA EN HUESO DE MANO DERECHA (29/08/22 HOSPITAL SAN CRISTOBAL DE CIENAGA)

NOTA DE LA EVOLUCION MEDICA

PACIENTE MASCULINO CON DIAGNOSTICOS ANOTADOS
REFIERE QUE PASO BUENA NOCHE

EXAMEN FISICO:

TA 110/70 FC 75 FR 18

NORMOCEFALO, ESCLERAS ANICTERICAS, PUPILAS REACTIVAS A LA LUZ

CUELLOMOVIL SIN ADENOPATIAS O INGURGITACION YUGULAR A 45 GRADOS

THORAX SIMETRICO, EXPANDIBLE, RUIDOS CARDIACOS RITMICOS SIN SOPLOS,PULMONES CLAROS BIEN VENILADOS.

ABDOMEN DEPRESIBLE, NO DOLOROSO A LA PALPACION, SIN IRRITACION PERITONEAL.

GENITOURINARIO NORMOCONFIGURADO

EXTREMIDADES VENDAJE ELASTICO EN MANO DERECHA, DOLOR LEVE A LA PALPACION, NEUROVASCULAR DISTAL CONSERVADO.

NEUROLOGICO CONSERVADO, GLASGOW 15/15

ANALISIS:

PACIENTE MASCULINO CON DX DESCRITOS HEMODINAMICAMENTE ESTABLE, SIN SIGNOS DE SIRS, EN SEGUIMIENTO POR ORTOPEDIA QUIEN SE ENCUENTRA PROGRAMADO EL DIA DE HOY A LAVADO QUIRURGICO POR LO QUE SE SUSPENDE VIA ORAL, ATENTOS AL LLAMADO DE QX.

Dr. ANGIE LORRAINE RODRIGUEZ FONTALVO
Reg.M. 1140864948 Esp. MEDICINA GENERAL
Esp.



Caso: 703698

PACIENTE: 7467450 - HECTOR MIGUEL MARTINEZ LOPEZ

Consecutivo: 1128982-81

No. de Caso: 703698	Nombre del Paciente HECTOR MIGUEL MARTINEZ LOPEZ	Edad 71 AÑOS	Sexo MASCULINO	Identificación 7467450
Servicio: HOSPITALIZACION				

Fecha y Hora

03/09/22 - 11:38

DIAGNOSTICOS

-FRACTURA EXPUESTA DE FALANGE DISTAL DEL 3ER, 4TO Y 5TO DEDO DE LA MANO DERECHA
 -FRACTURA EXPUESTA DE LA FALANGE MEDIA DEL 3ER Y 4TO DEDO DE LA MANO DERECHA
 -FRACTURA EXPUESTA DE LA APOFISIS ESTILOIDES DEL RADIO Y CUBITO DERECHO
 -INESTABILIDAD LIGAMENTARIA EN MUÑECA DERECHA
 - DEFECTO DE COBERTURA EN PUNTA DE 4TO DEDO MANO DERECHA
 -HERIDA INCISIVA IRREGULAR DEFORMANTE EN DORSO DE LA MANO DERECHA, 1ERO, 3ER Y 5TO DEDO
 -HERIDA INCISIVA IRREGULAR DEFORMANTE EN CARA PALMAR DE LA MANO DERECHA
 -HERIDA INCISIVA IRREGULAR DEFORMANTE EN MUÑECA DERECHA
 -LESION DEL MECANISMO EXTENSOR Y FLEXOR DEDOS MANO DERECHA
 -POP LAVADO QUIRURGICO MAS DESBRIDAMIENTO MAS SECUESTRECTOMIA EN HUESO DE MANO DERECHA (29/08/22 HOSPITAL SAN CRISTOBAL DE CIENAGA)

NOTA DE LA EVOLUCION MEDICA

Resultado de exámenes de laboratorio.

ANEMIA

HEMOGRAMA

WBC-IMPEDANCIA ELECTRICA-SANGRE TOTAL: 8.52
 NEU%-CITOMETRIA FLUJO-SANGRE TOTAL: 61.6
 LYM%-CITOMETRIA FLUJO-SANGRE TOTAL: 22.8
 MON%-CITOMETRIA FLUJO-SANGRE TOTAL: 4.8
 EOS%-CITOMETRIA FLUJO COLORIMETRIA-SANGRE T: 10.6
 BAS%-IMPEDANCIA ELECTRICA-SANGRE TOTAL: 0.2
 NEU#-CITOMETRIA DE FLUJO: 5.25
 LYM#-CITOMETRIA DE FLUJO: 1.94
 MON#-CITOMETRIA DE FLUJO: 0.41
 EOS#-CITOMETRIA DE FLUJO-COLORIMETRIA: 0.91
 BAS#-IMPEDANCIA ELECTRICA: 0.01
 RBC-IMPEDANCIA ELECTRICA-SANGRE TOTAL: 3.01
 HGB-COLORIMETRIA-SANGRE TOTAL: 9.2
 HCT-CALCULADO: 26.9
 MCV-CALCULADO: 89.4
 MCH-CALCULADO: 30.5
 MCHC-CALCULADO: 34.2
 RDW-CV-CALCULADO: 13.4
 RDW-SD-CALCULADO: 50.5
 PLT-IMPEDANCIA ELECTRICA-SANGRE TOTAL: 171
 MPV-CALCULADO: 9.2
 PDW-CALCULADO: 15.8
 PCT-CALCULADO: 0.157
 *ALY%-CITOMETRIA FLUJO-SANGRE TOTAL: 0.1
 *LIC%-CITOMETRIA FLUJO-SANGRE TOTAL: 4.0
 *ALY#-CITOMETRIA DE FLUJO-SANGRE TOTAL: 0.01
 *LIC#-CITOMETRIA DE FLUJO: 0.34

OBSERVACIONES: : CORRELACIONAR RESULTADOS CON LA CLINICA DEL PACIENTE

Michelle Vivay Cortés

Dr. MICHELLE DE JESUS VIVAS CORTES
Reg.M. 1140895916 Esp. MEDICINA GENERAL
Esp.



Caso: 703698

PACIENTE: 7467450 - HECTOR MIGUEL MARTINEZ LOPEZ

Consecutivo: 1128982-90

No. de Caso: 703698	Nombre del Paciente HECTOR MIGUEL MARTINEZ LOPEZ	Edad 71 AÑOS	Sexo MASCULINO	Identificación 7467450
Servicio: HOSPITALIZACION				

Fecha y Hora

03/09/22 - 21:36

DIAGNOSTICOS

- FRACTURA EXPUESTA DE FALANGE DISTAL DEL 3ER, 4TO Y 5TO DEDO DE LA MANO DERECHA
- FRACTURA EXPUESTA DE LA FALANGE MEDIA DEL 3ER Y 4TO DEDO DE LA MANO DERECHA
- FRACTURA EXPUESTA DE LA APOFISIS ESTILOIDES DEL RADIO Y CUBITO DERECHO
- INESTABILIDAD LIGAMENTARIA EN MUÑECA DERECHA
- DEFECTO DE COBERTURA EN PUNTA DE 4TO DEDO MANO DERECHA
- HERIDA INCISIVA IRREGULAR DEFORMANTE EN DORSO DE LA MANO DERECHA, 1ERO, 3ER Y 5TO DEDO
- HERIDA INCISIVA IRREGULAR DEFORMANTE EN CARA PALMAR DE LA MANO DERECHA
- HERIDA INCISIVA IRREGULAR DEFORMANTE EN MUÑECA DERECHA
- LESION DEL MECANISMO EXTENSOR Y FLEXOR DEDOS MANO DERECHA
- POP LAVADO QUIRURGICO MAS DESBRIDAMIENTO MAS SECUESTRECTOMIA EN HUESO DE MANO DERECHA (29/08/22 HOSPITAL SAN CRISTOBAL DE CIENAGA)

NOTA DE LA EVOLUCION MEDICA

Resultado de exámenes de laboratorio.

QUIMICA CLINICA

ALBUMINA: 3.18

NORMAL

Dr. GLEIDY AVILA VALENCIA
Reg.M. 1007029012 Esp. MEDICINA GENERAL
Esp.



Fundacion Campbell
Nit. 900.002.780 0 SEDE CALLE 30
EVOLUCIÓN MÉDICA

Page 24 of 65

Caso: 703698

PACIENTE: 7467450 - HECTOR MIGUEL MARTINEZ LOPEZ

Consecutivo: 1128982-91

No. de Caso: 703698	Nombre del Paciente HECTOR MIGUEL MARTINEZ LOPEZ	Edad 71 AÑOS	Sexo MASCULINO	Identificación 7467450
Servicio: HOSPITALIZACION				

Fecha y Hora

04/09/22 - 00:37

DIAGNOSTICOS

-FRACTURA EXPUESTA DE FALANGE DISTAL DEL 3ER, 4TO Y 5TO DEDO DE LA MANO DERECHA
-FRACTURA EXPUESTA DE LA FALANGE MEDIA DEL 3ER Y 4TO DEDO DE LA MANO DERECHA
-FRACTURA EXPUESTA DE LA APOFISIS ESTILOIDES DEL RADIO Y CUBITO DERECHO
-INESTABILIDAD LIGAMENTARIA EN MUÑECA DERECHA
- DEFECTO DE COBERTURA EN PUNTA DE 4TO DEDO MANO DERECHA
-HERIDA INCISIVA IRREGULAR DEFORMANTE EN DORSO DE LA MANO DERECHA, 1ERO, 3ER Y 5TO DEDO
-HERIDA INCISIVA IRREGULAR DEFORMANTE EN CARA PALMAR DE LA MANO DERECHA
-HERIDA INCISIVA IRREGULAR DEFORMANTE EN MUÑECA DERECHA
-LESION DEL MECANISMO EXTENSOR Y FLEXOR DEDOS MANO DERECHA
-POP LAVADO QUIRURGICO MAS DESBRIDAMIENTO MAS SECUESTRECTOMIA EN HUESO DE MANO DERECHA (29/08/22 HOSPITAL SAN CRISTOBAL DE CIENAGA)

NOTA DE LA EVOLUCION MEDICA

PREVIO LAVADO DE MANOS Y UTILIZANDO ELEMENTOS DE BIOSEGURIDAD SE VALORA PACIENTE CON CON DIAGNOSTICOS PREVIAMENTE ANOTADOS.

REFIERE BUEN MANEJO DEL DOLOR

EXAMEN FISICO:

TA: FC: FR: SPO2: FIO2:

...ORMOCEFALO, ESCLERAS ANICTERICAS, PUPILAS REACTIVAS A LA LUZ
CUELLOMOVIL SIN ADENOPATIAS O INGURGITACION YUGULAR A 45 GRADOS
TORAX SIMETRICO, EXPANDIBLE, RUIDOS CARDIACOS RITMICOS SIN SOPLOS,PULMONES CLAROS BIEN VENILADOS.
ABDOMEN DEPRESIBLE, NO DOLOROSO A LA PALPACION, SIN IRRITACION PERITONEAL.
GENITOURINARIO NORMOCONFIGURADO
EXTREMIDADES SE EVIDENCIA EN MANO DERECHA VENDAJE ELASTICO CON APOSITOS CUBRIENDO HERIDA CON ETSIGMA DE SANGRADO DOLRO Y BUEN LLENADO CAPILAR DISTAL
NEUROLOGICO CONSERVADO, GLASGOW 15/15

PACIENTE EN ACEPTABLE ESTADO GENERAL, AFEBRIL, HIDRATADO, TOLERANDO DIETA Y OXIGENO AMBIENTE, CON BUEN MANEJO DEL DOLOR,EN MANEJO Y SEGUIMIENTO POR ORTOPEDIA COMPLETANDO MANEJO ANALGESICO Y ANTIBIOTICO EN PISO, PROGRAMADO A LAVADO QUIRUGICO MAS DESBRDIAMIENTO, SE SUSPENDE VIA ORAL, PENDIENTE LLAMADO A QX. REFIERE ENTENDER Y ACEPTAR

Gleidy Avila

Dr. GLEIDY AVILA VALENCIA
Reg.M. 1007029012 Esp. MEDICINA GENERAL
Esp.



Fundacion Campbell
Nit. 900.002.780 0 SEDE CALLE 30
EVOLUCIÓN MÉDICA

Page 26 of 65

Caso: 703698

PACIENTE: 7467450 - HECTOR MIGUEL MARTINEZ LOPEZ

Consecutivo: 1128982-127

No. de Caso: 703698	Nombre del Paciente HECTOR MIGUEL MARTINEZ LOPEZ	Edad 71 AÑOS	Sexo MASCULINO	Identificación 7467450
Servicio: HOSPITALIZACION				

Fecha y Hora

05/09/22 - 09:12

DIAGNOSTICOS

-FRACTURA EXPUESTA DE FALANGE DISTAL DEL 3ER, 4TO Y 5TO DEDO DE LA MANO DERECHA
-FRACTURA EXPUESTA DE LA FALANGE MEDIA DEL 3ER Y 4TO DEDO DE LA MANO DERECHA
-FRACTURA EXPUESTA DE LA APOFISIS ESTILOIDES DEL RADIO Y CUBITO DERECHO
-INESTABILIDAD LIGAMENTARIA EN MUÑECA DERECHA
- DEFECTO DE COBERTURA EN PUNTA DE 4TO DEDO MANO DERECHA
-HERIDA INCISIVA IRREGULAR DEFORMANTE EN DORSO DE LA MANO DERECHA, 1ERO, 3ER Y 5TO DEDO
-HERIDA INCISIVA IRREGULAR DEFORMANTE EN CARA PALMAR DE LA MANO DERECHA
-HERIDA INCISIVA IRREGULAR DEFORMANTE EN MUÑECA DERECHA
-LESION DEL MECANISMO EXTENSOR Y FLEXOR DEDOS MANO DERECHA
-POP LAVADO QUIRURGICO MAS DESBRIDAMIENTO MAS SECUESTRECTOMIA EN HUESO DE MANO DERECHA (29/08/22 HOSPITAL SAN CRISTOBAL DE CIENAGA)

NOTA DE LA EVOLUCION MEDICA

PACIENTE MASCULINO CON DIAGNOSTICOS ANOTADOS
REFIERE QUE PASO BUENA NOCHE

EXAMEN FISICO:

TA 120/70 FC 75 FR 17

NORMOCEFALO, ESCLERAS ANICTERICAS, PUPILAS REACTIVAS A LA LUZ

CUELLOMOVIL SIN ADENOPATIAS O INGURGITACION YUGULAR A 45 GRADOS

PECHURAX SIMETRICO, EXPANDIBLE, RUIDOS CARDIACOS RITMICOS SIN SOPLOS,PULMONES CLAROS BIEN VENILADOS.

ABDOMEN DEPRESIBLE, NO DOLOROSO A LA PALPACION, SIN IRRITACION PERITONEAL.

GENITOURINARIO NORMOCONFIGURADO

EXTREMIDADES VENDAJE ELASICO EN MANO DERECHA, NEUROVASCULAR DISTAL CONSERVADO.

NEUROLOGICO CONSERVADO, GLASGOW 15/15

ANALISIS:

PACIENTE MASCULINO CON DX DESCRITOS HEMODINAMICAMENTE ESTABLE, SIN SIGNOS DE SIRS, EN SEGUIMIENTO POR ORTOPEDIA A QUIEN LE PROPONEN NUEVO LAVADO QUIRURGICO DENTRO DE 24 HORAS, CONTINUA IGUAL MANEJO, CAMBIOS SUJETOS A EVOLUCION CLINICA.

Dr. ANGIE LORRAINE RODRIGUEZ FONTALVO
Reg.M. 1140864948 Esp. MEDICINA GENERAL
Esp.

Telefono:3809067 - Dirección:Calle 31 # 14 -82



Fundacion Campbell
Nit. 900.002.780 0 SEDE CALLE 30
EVOLUCIÓN MÉDICA

Page 28 of 65

Caso: 703698

PACIENTE: 7467450 - HECTOR MIGUEL MARTINEZ LOPEZ

Consecutivo: 1128982-128

No. de Caso: 703698	Nombre del Paciente HECTOR MIGUEL MARTINEZ LOPEZ	Edad 71 AÑOS	Sexo MASCULINO	Identificación 7467450
Servicio: HOSPITALIZACION				

Fecha y Hora

05/09/22 - 10:43

DIAGNOSTICOS

EXTREMIDAD MACERADA EN MANO DERECHA
-FRACTURA EXPUESTA DE FALANGE DISTAL DEL 3ER, 4TO Y 5TO DEDO DE LA MANO DERECHA
-FRACTURA EXPUESTA DE LA FALANGE MEDIA DEL 3ER Y 4TO DEDO DE LA MANO DERECHA
-FRACTURA EXPUESTA DE LA APOFISIS ESTILOIDES DEL RADIO Y CUBITO DERECHO
-INESTABILIDAD LIGAMENTARIA EN MUÑECA DERECHA
- DEFECTO DE COBERTURA EN PUNTA DE 4TO DEDO MANO DERECHA
-HERIDA INCISIVA IRREGULAR DEFORMANTE EN DORSO DE LA MANO DERECHA, 1ERO, 3ER Y 5TO DEDO
-HERIDA INCISIVA IRREGULAR DEFORMANTE EN CARA PALMAR DE LA MANO DERECHA
-HERIDA INCISIVA IRREGULAR DEFORMANTE EN MUÑECA DERECHA
-LESION DEL MECANISMO EXTENSOR Y FLEXOR DEDOS MANO DERECHA
-POP LAVADO QUIRURGICO MAS DESBRIDAMIENTO MAS SECUESTRECTOMIA EN HUESO DE MANO DERECHA (29/08/22 HOSPITAL SAN CRISTOBAL DE CIENAGA)

NOTA DE LA EVOLUCION MEDICA

PACIENTE CON DIAGNOSTICOS ANOTADOS

REFIERE BUEN MANEJO DEL DOLOR

AL EXAMEN FISICO SE EVIDENCIA EN MANO DERECHA VENDAJE ELASTICO CON APOSITOS CUBRIENDO DEFECTO DE COBERTURA CON TEJIDOS DESVITALIZADOS SECRECIONES EROHEMATICA , BORDES AVSCULARES , DOLOR LEVE A LA PALPACION , LLENADO CAPILAR DISTAL PRESENTE .

RX POS DE MANO : SE EVIDENCIA FRACTURA EN 4TO Y 5TO DEDO DE MANO DERECHA .

PACIENTE QUE SE ENCUENTRA HEMODINAMICAMENTE ESTABLE , AFEBRIL , HIDRATADO EN MANEJO DE TEJIDOS CLANDOS Y CONTROL DE SU FRACTURA SE INDICA LAVADO QUIRURGICO MAS DESBRIDAMIENTO EL DIA DE MAÑANA, CONTROL DE LABS , IGUAL MANEJO MEDICO INSTAURADO CON ANALGESIA ANTIBIOTICOS , TROMBOPROFILAXIS ,MEDIAS ANTIESCARA ,MEDIAS ANTIEDEMA, CONTROL DE LABS , SE EXPLICA AL PACIENTE REFIERE ENTENDER Y ACEPTAR .

Dr. CARLOS MARIO ALMANZA ARREGOCES
Reg.M. 1120741881 Esp. ORTOPEDIA Y
TRAUMATOLOGIA
Esp.



Fundacion Campbell
Nit. 900.002.780 0 SEDE CALLE 30
EVOLUCIÓN MÉDICA

Page 29 of 65

Caso: 703698

PACIENTE: 7467450 - HECTOR MIGUEL MARTINEZ LOPEZ

Consecutivo: 1128982-141

No. de Caso: 703698	Nombre del Paciente HECTOR MIGUEL MARTINEZ LOPEZ	Edad 71 AÑOS	Sexo MASCULINO	Identificación 7467450
Servicio: HOSPITALIZACION				

Fecha y Hora

05/09/22 - 15:19

DIAGNOSTICOS

-FRACTURA EXPUESTA DE FALANGE DISTAL DEL 3ER, 4TO Y 5TO DEDO DE LA MANO DERECHA
-FRACTURA EXPUESTA DE LA FALANGE MEDIA DEL 3ER Y 4TO DEDO DE LA MANO DERECHA
-FRACTURA EXPUESTA DE LA APOFISIS ESTILOIDES DEL RADIO Y CUBITO DERECHO
-INESTABILIDAD LIGAMENTARIA EN MUÑECA DERECHA
- DEFECTO DE COBERTURA EN PUNTA DE 4TO DEDO MANO DERECHA
-HERIDA INCISIVA IRREGULAR DEFORMANTE EN DORSO DE LA MANO DERECHA, 1ERO, 3ER Y 5TO DEDO
-HERIDA INCISIVA IRREGULAR DEFORMANTE EN CARA PALMAR DE LA MANO DERECHA
-HERIDA INCISIVA IRREGULAR DEFORMANTE EN MUÑECA DERECHA
-LESION DEL MECANISMO EXTENSOR Y FLEXOR DEDOS MANO DERECHA
-POP LAVADO QUIRURGICO MAS DESBRIDAMIENTO MAS SECUESTRECTOMIA EN HUESO DE MANO DERECHA (29/08/22 HOSPITAL SAN CRISTOBAL DE CIENAGA)

NOTA DE LA EVOLUCION MEDICA

Resultado de exámenes de laboratorio

PCR ELEVADA

HEMOGRAMA IV ANEMIA

INMUNOLOGIA

PCR-SUERO POR TURBIDIMETRIA: 60.0

HEMOGRAMA

WBC-IMPEDANCIA ELECTRICA-SANGRE TOTAL: 8.16

NEU%-CITOMETRIA FLUJO-SANGRE TOTAL: 67.3

LYM%-CITOMETRIA FLUJO-SANGRE TOTAL: 18.1

MON%-CITOMETRIA FLUJO-SANGRE TOTAL: 5.0

EOS%-CITOMETRIA FLUJO COLORIMETRIA-SANGRE T: 9.4

BAS%-IMPEDANCIA ELECTRICA-SANGRE TOTAL: 0.2

NEU#-CITOMETRIA DE FLUJO: 5.49

LYN#-CITOMETRIA DE FLUJO: 1.48

MON#-CITOMETRIA DE FLUJO: 0.41

EOS#-CITOMETRIA DE FLUJO-COLORIMETRIA: 0.76

BAS#-IMPEDANCIA ELECTRICA: 0.02

RBC-IMPEDANCIA ELECTRICA-SANGRE TOTAL: 3.14

HGB-COLORIMETRIA-SANGRE TOTAL: 9.7

HCT-CALCULADO: 28.2

MCV-CALCULADO: 89.9

MCH-CALCULADO: 31.0

MCHC-CALCULADO: 34.5

RDW-CV-CALCULADO: 13.5

RDW-SD-CALCULADO: 50.7

PLT-IMPEDANCIA ELECTRICA-SANGRE TOTAL: 257

MPV-CALCULADO: 8.8

PDW-CALCULADO: 15.7

PCT-CALCULADO: 0.225

*ALY%-CITOMETRIA FLUJO-SANGRE TOTAL: 0.2

*LIC%-CITOMETRIA FLUJO-SANGRE TOTAL: 1.2


*ALY#-CITOMETRIA DE FLUJO-SANGRE TOTAL: 0.01

*LIC#-CITOMETRIA DE FLUJO: 0.10

OBSERVACIONES: : CORRELACIONAR RESULTADOS CON LA CLINICA DEL PACIENTE

INMUNOLOGIA

OBSERVACIONES: : CORRELACIONAR RESULTADOS CON LA CLINICA DEL PACIENTE



Dr. ANGIE LORAIN RODRIGUEZ FONTALVO
Reg.M. 1140864948 Esp. MEDICINA GENERAL
Esp.



Fundacion Campbell
Nit. 900.002.780 0 SEDE CALLE 30
EVOLUCIÓN MÉDICA

Page 31 of 65

Caso: 703698

PACIENTE: 7467450 - HECTOR MIGUEL MARTINEZ LOPEZ

Consecutivo: 1128982-143

No. de Caso: 703698	Nombre del Paciente HECTOR MIGUEL MARTINEZ LOPEZ	Edad 71 AÑOS	Sexo MASCULINO	Identificación 7467450
Servicio: HOSPITALIZACION				

Fecha y Hora

06/09/22 - 00:21

DIAGNOSTICOS

- FRACTURA EXPUESTA DE FALANGE DISTAL DEL 3ER, 4TO Y 5TO DEDO DE LA MANO DERECHA
- FRACTURA EXPUESTA DE LA FALANGE MEDIA DEL 3ER Y 4TO DEDO DE LA MANO DERECHA
- FRACTURA EXPUESTA DE LA APOFISIS ESTILOIDES DEL RADIO Y CUBITO DERECHO
- INESTABILIDAD LIGAMENTARIA EN MUÑECA DERECHA
- DEFECTO DE COBERTURA EN PUNTA DE 4TO DEDO MANO DERECHA
- HERIDA INCISIVA IRREGULAR DEFORMANTE EN DORSO DE LA MANO DERECHA, 1ERO, 3ER Y 5TO DEDO
- HERIDA INCISIVA IRREGULAR DEFORMANTE EN CARA PALMAR DE LA MANO DERECHA
- HERIDA INCISIVA IRREGULAR DEFORMANTE EN MUÑECA DERECHA
- LESION DEL MECANISMO EXTENSOR Y FLEXOR DEDOS MANO DERECHA
- POP LAVADO QUIRURGICO MAS DESBRIDAMIENTO MAS SECUESTRECTOMIA EN HUESO DE MANO DERECHA (29/08/22 HOSPITAL SAN CRISTOBAL DE CIENAGA)

NOTA DE LA EVOLUCION MEDICA

PREVIO LAVADO DE MANOS Y UTILIZANDO ELEMENTOS DE BIOSEGURIDAD SE VALORA PACIENTE CON CON DIAGNOSTICOS PREVIAMENTE ANOTADOS.

PACIENTE MASCULINO DE 71 AÑOS DE EDAD CON DX ANOTADOS

EXAMEN FISICO:

TA:130/85 FC:80 FR:18 SPO2: 99%

NORMOCEFALO, ESCLERAS ANICTERICAS, PUPILAS REACTIVAS A LA LUZ
CUELLOMOVIL SIN ADENOPATIAS O INGURGITACION YUGULAR A 45 GRADOS
TORAX SIMETRICO, EXPANDIBLE, RUIDOS CARDIACOS RITMICOS SIN SOPLOS,PULMONES CLAROS BIEN VENILADOS.
ABDOMEN DEPRESIBLE, NO DOLOROSO A LA PALPACION, SIN IRRITACION PERITONEAL.
GENITOURINARIO NORMOCONFIGURADO
EXTREMIDADES SE EVIDENCIA EN MANO DERECHA VENDAJE ELASTICO CON APOSITOS CUBRIENDO DEFECTO DE COBERTURA BORDES AVASCULARES LLENADO CAILAR CONSERVADO
NEUROLOGICO CONSERVADO, GLASGOW 15/15

ANALISIS:

PACIENTE MASCULINO CON DX ANOTADOS, ACTUALMENTE HEMODINAMICAMENTE ESTABLE, SEGUIMIENTO POR ORTOPEDIA, PROPONE HOY OSTEOSINTESIS, SE DECIDE NADA VIA ORAL, PENDIENTE LLAMADO QUIROFANO.

Michelle Vivay Cortés

Dr. MICHELLE DE JESUS VIVAS CORTES
Reg.M. 1140895916 Esp. MEDICINA GENERAL
Esp.



Caso: 703698

PACIENTE: 7467450 - HECTOR MIGUEL MARTINEZ LOPEZ

Consecutivo: 1128982-181

No. de Caso: 703698	Nombre del Paciente HECTOR MIGUEL MARTINEZ LOPEZ	Edad 71 AÑOS	Sexo MASCULINO	Identificación 7467450
Servicio: HOSPITALIZACION				

Fecha y Hora

07/09/22 - 10:14

DIAGNOSTICOS

- FRACTURA EXPUESTA DE FALANGE DISTAL DEL 3ER, 4TO Y 5TO DEDO DE LA MANO DERECHA
- FRACTURA EXPUESTA DE LA FALANGE MEDIA DEL 3ER Y 4TO DEDO DE LA MANO DERECHA
- FRACTURA EXPUESTA DE LA APOFISIS ESTILOIDES DEL RADIO Y CUBITO DERECHO
- INESTABILIDAD LIGAMENTARIA EN MUÑECA DERECHA
- DEFECTO DE COBERTURA EN PUNTA DE 4TO DEDO MANO DERECHA
- HERIDA INCISIVA IRREGULAR DEFORMANTE EN DORSO DE LA MANO DERECHA, 1ERO, 3ER Y 5TO DEDO
- HERIDA INCISIVA IRREGULAR DEFORMANTE EN CARA PALMAR DE LA MANO DERECHA
- HERIDA INCISIVA IRREGULAR DEFORMANTE EN MUÑECA DERECHA
- LESION DEL MECANISMO EXTENSOR Y FLEXOR DEDOS MANO DERECHA
- POP LAVADO QUIRURGICO MAS DESBRIDAMIENTO MAS SECUESTRECTOMIA EN HUESO DE MANO DERECHA (29/08/22 HOSPITAL SAN CRISTOBAL DE CIENAGA)

NOTA DE LA EVOLUCION MEDICA

PREVIO LAVADO DE MANOS Y UTILIZANDO ELEMENTOS DE BIOSEGURIDAD SE VALORA PACIENTE CON CON DIAGNOSTICOS PREVIAMENTE ANOTADOS.

REFIERE BUEN MANEJO DEL DOLOR

EXAMEN FISICO:

TA: 120/87 MMHG FC: 89LXM FR: 18 RXM

MOCEFALO, ESCLERAS ANICTERICAS, PUPILAS REACTIVAS A LA LUZ

CUELLOMOVIL SIN ADENOPATIAS O INGURGITACION YUGULAR A 45 GRADOS

TORAX SIMETRICO, EXPANDIBLE, RUIDOS CARDIACOS RITMICOS SIN SOPLOS,PULMONES CLAROS BIEN VENILADOS.

ABDOMEN DEPRESIBLE, NO DOLOROSO A LA PALPACION, SIN IRRITACION PERITONEAL.

GENITOURINARIO NORMOCONFIGURADO

EXTREMIDADES SE EVIDENCIA EN MANOO DERECHA VENDAJE ELASTICO CUBRIENDO DEFECTO DE COBERTURA CON TEJIDOS DESVITALIZADO SECRECION SEROHEMATICA, DOLOR BUEN LLENADO CAPILAR DISTAL

NEUROLOGICO CONSERVADO, GLASGOW 15/15

PACIENTE EN ACEPTABLE ESTADO GENERAL, AFEBRIL, HIDRATADO, TOLERANDO DIETA Y OXIGENO AMBIENTE, CON BUEN MANEJO DEL DOLOR, EN MANEJO Y SEGUIMIENTO POR ORTOPEDIA COMPLETANDO MANEJO ANALGESICO Y ANTIBIOTICO EN PISO, PENDIENTE LAVADO QUIRURGICO MAS DESBRIDAMIENTO EN 48H. REFIERE ENTENDER Y ACEPTAR CONDUCTA

Gleidy Avila

Dr. GLEIDY AVILA VALENCIA
Reg.M. 1007029012 Esp. MEDICINA GENERAL
Esp.



Caso: 703698

PACIENTE: 7467450 - HECTOR MIGUEL MARTINEZ LOPEZ

Consecutivo: 1128982-182

No. de Caso: 703698	Nombre del Paciente HECTOR MIGUEL MARTINEZ LOPEZ	Edad 71 AÑOS	Sexo MASCULINO	Identificación 7467450
Servicio: HOSPITALIZACION				

Fecha y Hora

07/09/22 - 11:27

DIAGNOSTICOS

EXTREMIDAD MACERADA EN MANO DERECHA
 -FRACTURA EXPUESTA DE FALANGE DISTAL DEL 3ER, 4TO Y 5TO DEDO DE LA MANO DERECHA
 -FRACTURA EXPUESTA DE LA FALANGE MEDIA DEL 3ER Y 4TO DEDO DE LA MANO DERECHA
 -FRACTURA EXPUESTA DE LA APOFISIS ESTILOIDES DEL RADIO Y CUBITO DERECHO
 -INESTABILIDAD LIGAMENTARIA EN MUÑECA DERECHA
 - DEFECTO DE COBERTURA EN PUNTA DE 4TO DEDO MANO DERECHA
 -HERIDA INCISIVA IRREGULAR DEFORMANTE EN DORSO DE LA MANO DERECHA, 1ERO, 3ER Y 5TO DEDO
 -HERIDA INCISIVA IRREGULAR DEFORMANTE EN CARA PALMAR DE LA MANO DERECHA
 -HERIDA INCISIVA IRREGULAR DEFORMANTE EN MUÑECA DERECHA
 -LESION DEL MECANISMO EXTENSOR Y FLEXOR DEDOS MANO DERECHA
 -POP LAVADO QUIRURGICO MAS DESBRIDAMIENTO MAS SEQUESTRECTOMIA EN HUESO DE MANO DERECHA (29/08/22 HOSPITAL SAN CRISTOBAL DE CIENAGA)

NOTA DE LA EVOLUCION MEDICA

PACIENTE CON DIAGNOSTICOS ANOTADOS

REFIERE BUEN MANEJO DEL DOLOR

AL EXAMEN FISICO SE EVIDENCIA EN MIEMBRO SUPERIOR DERECHO VENDAJE ELASTICO CON APOSITOS CUBRIENDO HERIDA CON TEJIDOS MACERADOS, BORDES CONTUSOS, LLENADO CAPILAR DISTAL CONSERVADO.

PACIENTE QUE SE ENCUENTRA HEMODINAMICAMENTE ESTABLE , AFEBRIL, HIDRATADO EN MANEJO DE TEJIDOS BLANDSO Y CONTROL DE SU FRACTURA DEBE CONTINUAR EN LAVADO QUIRURGICO MAS DESBRIDAMIENTO EN MANO DERECHA EN 48 HORAS , IGUAL MANEJO MEDICO INSTAURADO CON ANALGESIA ANTIBIOTICOS , CONTROL DE LABS ,
 XPLICA AL PACIENTE REFIER ENTENDER Y ACEPTAR.

Dr. CARLOS MARIO ALMANZA ARREGOCES
 Reg.M. 1120741881 Esp. ORTOPEDIA Y
 TRAUMATOLOGIA
 Esp.

**Caso: 703698**

PACIENTE: 7467450 - HECTOR MIGUEL MARTINEZ LOPEZ

Consecutivo: 1128982-183

No. de Caso: 703698	Nombre del Paciente HECTOR MIGUEL MARTINEZ LOPEZ	Edad 71 AÑOS	Sexo MASCULINO	Identificación 7467450
Servicio: HOSPITALIZACION				

Fecha y Hora

07/09/22 - 16:57

DIAGNOSTICOS

- FRACTURA EXPUESTA DE FALANGE DISTAL DEL 3ER, 4TO Y 5TO DEDO DE LA MANO DERECHA
- FRACTURA EXPUESTA DE LA FALANGE MEDIA DEL 3ER Y 4TO DEDO DE LA MANO DERECHA
- FRACTURA EXPUESTA DE LA APOFISIS ESTILOIDES DEL RADIO Y CUBITO DERECHO
- INESTABILIDAD LIGAMENTARIA EN MUÑECA DERECHA
- DEFECTO DE COBERTURA EN PUNTA DE 4TO DEDO MANO DERECHA
- HERIDA INCISIVA IRREGULAR DEFORMANTE EN DORSO DE LA MANO DERECHA, 1ERO, 3ER Y 5TO DEDO
- HERIDA INCISIVA IRREGULAR DEFORMANTE EN CARA PALMAR DE LA MANO DERECHA
- HERIDA INCISIVA IRREGULAR DEFORMANTE EN MUÑECA DERECHA
- LESION DEL MECANISMO EXTENSOR Y FLEXOR DEDOS MANO DERECHA

NOTA DE LA EVOLUCION MEDICA

Resultado de exámenes de laboratorio.

ANEMIA

QUIMICA CLINICA

CREATININA/CINETICO-COLORIMETRICO-SUERO: 0.85

INMUNOLOGIA

PCR-SUERO POR TURBIDIMETRIA: 67.0

HEMOGRAMA

WBC-IMPEDANCIA ELECTRICA-SANGRE TOTAL: 6.12

EU%-CITOMETRIA FLUJO-SANGRE TOTAL: 69.9

LYM%-CITOMETRIA FLUJO-SANGRE TOTAL: 19.4

MON%-CITOMETRIA FLUJO-SANGRE TOTAL: 6.7

EOS%-CITOMETR FLUJO COLORIMETRIA-SANRE T: 3.8

BAS%-IMPEDANCIA ELECTRICA-SANGRE TOTAL: 0.2

NEU#-CITOMETRIA DE FLUJO: 4.28

LYN#-CITOMETRIA DE FLUJO: 1.19

MON#-CITOMETRIA DE FLUJO: 0.41

EOS#-CITOMETRIA DE FLUJO-COLORIMETRIA: 0.23

BAS#-IMPEDANCIA ELECTRICA: 0.01

RBC-IMPEDANCIA ELECTRICA-SANGRE TOTAL: 2.65

HGB-COLORIMETRIA-SANGRE TOTAL: 8.0

HCT-CALCULADO: 23.9

MCV-CALCULADO: 90.1

MCH-CALCULADO: 30.3

MCHC-CALCULADO: 33.6

RDW-CV-CALCULADO: 13.5

RDW-SD-CALCULADO: 51.2

PLT-IMPEDANCIA ELECTRICA-SANGRE TOTAL: 269

MPV-CALCULADO: 8.7

PDW-CALCULADO: 15.6


PCT-CALCULADO: 0.233

*ALY%-CITOMETRIA FLUJO-SANGRE TOTAL: 0.2

*LIC%-CITOMETRIA FLUJO-SANGRE TOTAL: 0.7

*ALY#-CITOMETRIA DE FLUJO-SANGRE TOTAL: 0.01

*LIC#-CITOMETRIA DE FLUJO: 0.04



Dr. GLEIDY AVILA VALENCIA
Reg.M. 1007029012 Esp. MEDICINA GENERAL
Esp.



Caso: 703698

PACIENTE: 7467450 - HECTOR MIGUEL MARTINEZ LOPEZ

Consecutivo: 1128982-211

No. de Caso: 703698	Nombre del Paciente HECTOR MIGUEL MARTINEZ LOPEZ	Edad 71 AÑOS	Sexo MASCULINO	Identificación 7467450
Servicio: HOSPITALIZACION				

Fecha y Hora

08/09/22 - 11:04

DIAGNOSTICOS

EXTREMIDAD MACERADA EN MANO DERECHA
-FRACTURA EXPUESTA DE FALANGE DISTAL DEL 3ER, 4TO Y 5TO DEDO DE LA MANO DERECHA
-FRACTURA EXPUESTA DE LA FALANGE MEDIA DEL 3ER Y 4TO DEDO DE LA MANO DERECHA
-FRACTURA EXPUESTA DE LA APOFISIS ESTILOIDES DEL RADIO Y CUBITO DERECHO
-INESTABILIDAD LIGAMENTARIA EN MUÑECA DERECHA
- DEFECTO DE COBERTURA EN PUNTA DE 4TO DEDO MANO DERECHA
-HERIDA INCISIVA IRREGULAR DEFORMANTE EN DORSO DE LA MANO DERECHA, 1ERO, 3ER Y 5TO DEDO
-HERIDA INCISIVA IRREGULAR DEFORMANTE EN CARA PALMAR DE LA MANO DERECHA
-HERIDA INCISIVA IRREGULAR DEFORMANTE EN MUÑECA DERECHA
-LESION DEL MECANISMO EXTENSOR Y FLEXOR DEDOS MANO DERECHA
-POP LAVADO QUIRURGICO MAS DESBRIDAMIENTO MAS SEQUESTRECTOMIA EN HUESO DE MANO DERECHA (29/08/22 HOSPITAL SAN CRISTOBAL DE CIENAGA)

NOTA DE LA EVOLUCION MEDICA

PACIENTE CON DIGNOSTICOS ANOTADOS

REFIERE BUEN MANEJO DEL DOLOR

AL EXAMEN FISICO SE EVIDENCIA EN MANO DERECHA VENDAJE ELASTICO CON APOSITOS CUBRIENDO DEFECTO DE COBERTURA CON TEJIDOS DESVITALIZADOS SECRECION SEROHEMATICA, BORDES AVASCULARES , DOLOR LEVE A LA PALPACION , LLENADO CAPILAR DISTAL CONSERVADO .

PACIENTE QUE SE ENCUENTRA HEMODINAMICAMENTE ESTABLE , AFEBRIL , HIDRATADO EN MANEJO DE TEJIDOS BLANDOS Y CONTROL DE SU FRACTURA DEBE CONTINUAR EN LAVADO QUIRURGICO MAS DESBRIDAMIENTO EL DIA DE LUNES , IGUAL MANEJO MEDICO INSTAURADO CON ANALGESIA ANTIBOTICOS , CONTROL DE LABS , SE EXPLICA AL PACIENTE REFIERE ENTENDER Y ACEPTAR

Dr. CARLOS MARIO ALMANZA ARREGOCES
Reg.M. 1120741881 Esp. ORTOPEDIA Y
TRAUMATOLOGIA
Esp.



Caso: 703698

PACIENTE: 7467450 - HECTOR MIGUEL MARTINEZ LOPEZ

Consecutivo: 1128982-212

No. de Caso: 703698	Nombre del Paciente HECTOR MIGUEL MARTINEZ LOPEZ	Edad 71 AÑOS	Sexo MASCULINO	Identificación 7467450
Servicio: HOSPITALIZACION				

Fecha y Hora

08/09/22 - 11:43

DIAGNOSTICOS

- FRACTURA EXPUESTA DE FALANGE DISTAL DEL 3ER, 4TO Y 5TO DEDO DE LA MANO DERECHA
- FRACTURA EXPUESTA DE LA FALANGE MEDIA DEL 3ER Y 4TO DEDO DE LA MANO DERECHA
- FRACTURA EXPUESTA DE LA APOFISIS ESTILOIDES DEL RADIO Y CUBITO DERECHO
- INESTABILIDAD LIGAMENTARIA EN MUÑECA DERECHA
- DEFECTO DE COBERTURA EN PUNTA DE 4TO DEDO MANO DERECHA
- HERIDA INCISIVA IRREGULAR DEFORMANTE EN DORSO DE LA MANO DERECHA, 1ERO, 3ER Y 5TO DEDO
- HERIDA INCISIVA IRREGULAR DEFORMANTE EN CARA PALMAR DE LA MANO DERECHA
- HERIDA INCISIVA IRREGULAR DEFORMANTE EN MUÑECA DERECHA
- LESION DEL MECANISMO EXTENSOR Y FLEXOR DEDOS MANO DERECHA

NOTA DE LA EVOLUCION MEDICA

PREVIO LAVADO DE MANOS Y UTILIZANDO ELEMENTOS DE BIOSEGURIDAD SE VALORA PACIENTE CON CON DIAGNOSTICOS PREVIAMENTE ANOTADOS.

REFIERE BUEN MANEJO DEL DOLOR

EXAMEN FISICO:

TA:120/87 MMHG FC: 89LXM FR: 18 RXM

NORMOCEFALO, ESCLERAS ANICTERICAS, PUPILAS REACTIVAS A LA LUZ

CUELLOMOVIL SIN ADENOPATIAS O INGURGITACION YUGULAR A 45 GRADOS

AX SIMETRICO, EXPANDIBLE, RUIDOS CARDIACOS RITMICOS SIN SOPLOS,PULMONES CLAROS BIEN VENILADOS.

ABDOMEN DEPRESIBLE, NO DOLOROSO A LA PALPACION, SIN IRRITACION PERITONEAL.

GENITOURINARIO NORMOCONFIGURADO

EXTREMIDADES SE EVIDENCIA EN MANEJO DERECHA VENDAJE ELASTICO CON APOSITOS CUBRIENDO DEFECTO DE COBERTURA CON SECRECION SEROHEMATICA BUEN LLENADO CAPILAR DISTAL

NEUROLOGICO CONSERVADO, GLASGOW 15/15

PACIENTE EN ACEPTABLE ESTADO GENERAL, AFEBRIL, HIDRATADO, TOLERANDO DIETA Y OXIGENO AMBIENTE, CON BUEN MANEJO DEL DOLOR, EN MANEJO Y SEGUIMIENTO POR ORTOPEDIA COMPLETANDO MANEJO ANALGESICO Y ANTIBIOTICO , PENDIENTE LAVADO EN EL DIA DE MAÑANA. PENDIENTE TRANSFUNDIR 1 U DE GRE. REFIERE ENTENDER Y ACEPTAR

Dr. GLEIDY AVILA VALENCIA
Reg.M. 1007029012 Esp. MEDICINA GENERAL
Esp.



Caso: 703698

PACIENTE: 7467450 - HECTOR MIGUEL MARTINEZ LOPEZ

Consecutivo: 1128982-226

No. de Caso: 703698	Nombre del Paciente HECTOR MIGUEL MARTINEZ LOPEZ	Edad 71 AÑOS	Sexo MASCULINO	Identificación 7467450
Servicio: HOSPITALIZACION				

Fecha y Hora

09/09/22 - 00:18

DIAGNOSTICOS

- FRACTURA EXPUESTA DE FALANGE DISTAL DEL 3ER, 4TO Y 5TO DEDO DE LA MANO DERECHA
- FRACTURA EXPUESTA DE LA FALANGE MEDIA DEL 3ER Y 4TO DEDO DE LA MANO DERECHA
- FRACTURA EXPUESTA DE LA APOFISIS ESTILOIDES DEL RADIO Y CUBITO DERECHO
- INESTABILIDAD LIGAMENTARIA EN MUÑECA DERECHA
- DEFECTO DE COBERTURA EN PUNTA DE 4TO DEDO MANO DERECHA
- HERIDA INCISIVA IRREGULAR DEFORMANTE EN DORSO DE LA MANO DERECHA, 1ERO, 3ER Y 5TO DEDO
- HERIDA INCISIVA IRREGULAR DEFORMANTE EN CARA PALMAR DE LA MANO DERECHA
- HERIDA INCISIVA IRREGULAR DEFORMANTE EN MUÑECA DERECHA
- LESION DEL MECANISMO EXTENSOR Y FLEXOR DEDOS MANO DERECHA

NOTA DE LA EVOLUCION MEDICA

PACIENTE MASCULINO CON DIAGNOSTICOS ANOTADOS
REFIERE QUE PASO BUENA NOCHE

EXAMEN FISICO:

TA 120/80 FC 76 FR 18

NORMOCEFALO, ESCLERAS ANICTERICAS, PUPILAS REACTIVAS A LA LUZ

CUELLOMOVIL SIN ADENOPATIAS O INGURGITACION YUGULAR A 45 GRADOS

TORAX SIMETRICO, EXPANDIBLE, RUIDOS CARDIACOS RITMICOS SIN SOPLOS,PULMONES CLAROS BIEN VENILADOS.

ABDOMEN DEPRESIBLE, NO DOLOROSO A LA PALPACION, SIN IRRITACION PERITONEAL.

GENITOURINARIO NORMOCONFIGURADO

REMIDADES VENDAJE ELASTICO EN MANO DERECHA, DOLOR LEVE A LA PALPACION, NEUROVASCULAR DISTAL CONSERVADO.

NEUROLOGICO CONSERVADO, GLASGOW 15/15

ANALISIS:

PACIENTE MASCULINO CON DX DESCRITOS HEMODINAMICAMENTE ESTABLE, SIN SIGNOS DE SIRS, EN SEGUIMIENTO POR ORTOPEDIA QUIEN SE ENCUENTRA PROGRAMADO EL DIA DE HOY A LAVADO QUIRURGICO POR LO QUE SE SUSPENDE VIA ORAL, ATENTOS AL LLAMADO DE QX.

Dr. ANGIE LORRAINE RODRIGUEZ FONTALVO
Reg.M. 1140864948 Esp. MEDICINA GENERAL
Esp.



Caso: 703698

PACIENTE: 7467450 - HECTOR MIGUEL MARTINEZ LOPEZ

Consecutivo: 1128982-241

No. de Caso: 703698	Nombre del Paciente HECTOR MIGUEL MARTINEZ LOPEZ	Edad 71 AÑOS	Sexo MASCULINO	Identificación 7467450
Servicio: HOSPITALIZACION				

Fecha y Hora

09/09/22 - 00:20

DIAGNOSTICOS

- FRACTURA EXPUESTA DE FALANGE DISTAL DEL 3ER, 4TO Y 5TO DEDO DE LA MANO DERECHA
- FRACTURA EXPUESTA DE LA FALANGE MEDIA DEL 3ER Y 4TO DEDO DE LA MANO DERECHA
- FRACTURA EXPUESTA DE LA APOFISIS ESTILOIDES DEL RADIO Y CUBITO DERECHO
- INESTABILIDAD LIGAMENTARIA EN MUÑECA DERECHA
- DEFECTO DE COBERTURA EN PUNTA DE 4TO DEDO MANO DERECHA
- HERIDA INCISIVA IRREGULAR DEFORMANTE EN DORSO DE LA MANO DERECHA, 1ERO, 3ER Y 5TO DEDO
- HERIDA INCISIVA IRREGULAR DEFORMANTE EN CARA PALMAR DE LA MANO DERECHA
- HERIDA INCISIVA IRREGULAR DEFORMANTE EN MUÑECA DERECHA
- LESION DEL MECANISMO EXTENSOR Y FLEXOR DEDOS MANO DERECHA

NOTA DE LA EVOLUCION MEDICA

Resultado de exámenes de laboratorio.

NORMAL

HEMOGRAMA

WBC-IMPEDANCIA ELECTRICA-SANGRE TOTAL: 6.56
 NEU%-CITOMETRIA FLUJO-SANGRE TOTAL: 68.3
 LYM%-CITOMETRIA FLUJO-SANGRE TOTAL: 18.6
 MON%-CITOMETRIA FLUJO-SANGRE TOTAL: 7.4
 EOS%-CITOMETR FLUJO COLORIMETRIA-SANRE T: 5.5
 BAS%-IMPEDANCIA ELECTRICA-SANGRE TOTAL: 0.2
 NEU#-CITOMETRIA DE FLUJO: 4.48
 LYN#-CITOMETRIA DE FLUJO: 1.22
 MON#-CITOMETRIA DE FLUJO: 0.49
 EOS#-CITOMETRIA DE FLUJO-COLORIMETRIA: 0.36
 BAS#-IMPEDANCIA ELECTRICA: 0.01
 RBC-IMPEDANCIA ELECTRICA-SANGRE TOTAL: 3.32
 HGB-COLORIMETRIA-SANGRE TOTAL: 10.1
 HCT-CALCULADO: 29.5
 MCV-CALCULADO: 88.8
 MCH-CALCULADO: 30.5
 MCHC-CALCULADO: 34.3
 RDW-CV-CALCULADO: 13.7
 RDW-SD-CALCULADO: 51.0
 PLT-IMPEDANCIA ELECTRICA-SANGRE TOTAL: 288
 MPV-CALCULADO: 8.5
 PDW-CALCULADO: 15.7
 PCT-CALCULADO: 0.244
 *ALY%-CITOMETRIA FLUJO-SANGRE TOTAL: 0.1
 *LIC%-CITOMETRIA FLUJO-SANGRE TOTAL: 0.5
 *ALY#-CITOMETRIA DE FLUJO-SANGRE TOTAL: 0.01
 *LIC#-CITOMETRIA DE FLUJO: 0.03

OBSERVACIONES: : CORRELACIONAR RESULTADOS CON LA CLINICA DEL PACIENTE



Dr. ANGIE LORAIN RODRIGUEZ FONTALVO
Reg.M. 1140864948 Esp. MEDICINA GENERAL
Esp.



Caso: 703698

PACIENTE: 7467450 - HECTOR MIGUEL MARTINEZ LOPEZ

Consecutivo: 1128982-278

No. de Caso: 703698	Nombre del Paciente HECTOR MIGUEL MARTINEZ LOPEZ	Edad 71 AÑOS	Sexo MASCULINO	Identificación 7467450
Servicio: HOSPITALIZACION				

Fecha y Hora

10/09/22 - 11:53

DIAGNOSTICOS

- FRACTURA EXPUESTA DE FALANGE DISTAL DEL 3ER, 4TO Y 5TO DEDO DE LA MANO DERECHA
- FRACTURA EXPUESTA DE LA FALANGE MEDIA DEL 3ER Y 4TO DEDO DE LA MANO DERECHA
- FRACTURA EXPUESTA DE LA APOFISIS ESTILOIDES DEL RADIO Y CUBITO DERECHO
- INESTABILIDAD LIGAMENTARIA EN MUÑECA DERECHA
- DEFECTO DE COBERTURA EN PUNTA DE 4TO DEDO MANO DERECHA
- HERIDA INCISIVA IRREGULAR DEFORMANTE EN DORSO DE LA MANO DERECHA, 1ERO, 3ER Y 5TO DEDO
- HERIDA INCISIVA IRREGULAR DEFORMANTE EN CARA PALMAR DE LA MANO DERECHA
- HERIDA INCISIVA IRREGULAR DEFORMANTE EN MUÑECA DERECHA
- LESION DEL MECANISMO EXTENSOR Y FLEXOR DEDOS MANO DERECHA

NOTA DE LA EVOLUCION MEDICA

PREVIO LAVADO DE MANOS Y UTILIZANDO ELEMENTOS DE BIOSEGURIDAD SE VALORA PACIENTE CON CON DIAGNOSTICOS PREVIAMENTE ANOTADOS.

PACIENTE MASCULINO DE 71 AÑOS DE EDAD CON DX ANOTADOS

EXAMEN FISICO:

TA: 130/80 FC: 80 FR: 18 SPO2: 99%

NORMOCEFALO, ESCLERAS ANICTERICAS, PUPILAS REACTIVAS A LA LUZ

CUELLOMOVIL SIN ADENOPATIAS O INGURGITACION YUGULAR A 45 GRADOS

THORAX SIMETRICO, EXPANDIBLE, RUIDOS CARDIACOS RITMICOS SIN SOPLOS,PULMONES CLAROS BIEN VENILADOS.

ABDOMEN DEPRESIBLE, NO DOLOROSO A LA PALPACION, SIN IRRITACION PERITONEAL.

GENITOURINARIO NORMOCONFIGURADO

EXTREMIDADES VENDAJE ELASTICO EN MANO DERECHA DOLOR LEVE A LA PALPACION NEUROVASCULAR DISTAL CONSERVADO

NEUROLOGICO CONSERVADO, GLASGOW 15/15

ANALISIS:

PACIENTE MASCULINO CON DX ANOTADOS, SEGUIMIENTO POR ORTOPEDIA, PENDIENTE NUEVO LAVADO QX, RECIBIENDO ANALGESIA, ATB, CAMBIOS SUJETOS A EVOLUCION MEDICA.

Dr. MICHELLE DE JESUS VIVAS CORTES
Reg.M. 1140895916 Esp. MEDICINA GENERAL
Esp.



Caso: 703698

PACIENTE: 7467450 - HECTOR MIGUEL MARTINEZ LOPEZ

Consecutivo: 1128982-279

No. de Caso: 703698	Nombre del Paciente HECTOR MIGUEL MARTINEZ LOPEZ	Edad 71 AÑOS	Sexo MASCULINO	Identificación 7467450
Servicio: HOSPITALIZACION				

Fecha y Hora

10/09/22 - 12:06

DIAGNOSTICOS

EXTREMIDAD MACERADA EN MANO DERECHA
 -FRACTURA EXPUESTA DE FALANGE DISTAL DEL 3ER, 4TO Y 5TO DEDO DE LA MANO DERECHA
 -FRACTURA EXPUESTA DE LA FALANGE MEDIA DEL 3ER Y 4TO DEDO DE LA MANO DERECHA
 -FRACTURA EXPUESTA DE LA APOFISIS ESTILOIDES DEL RADIO Y CUBITO DERECHO
 -INESTABILIDAD LIGAMENTARIA EN MUÑECA DERECHA
 - DEFECTO DE COBERTURA EN PUNTA DE 4TO DEDO MANO DERECHA
 -HERIDA INCISIVA IRREGULAR DEFORMANTE EN DORSO DE LA MANO DERECHA, 1ERO, 3ER Y 5TO DEDO
 -HERIDA INCISIVA IRREGULAR DEFORMANTE EN CARA PALMAR DE LA MANO DERECHA
 -HERIDA INCISIVA IRREGULAR DEFORMANTE EN MUÑECA DERECHA
 -LESION DEL MECANISMO EXTENSOR Y FLEXOR DEDOS MANO DERECHA
 -POP LAVADO QUIRURGICO MAS DESBRIDAMIENTO MAS SECUESTRECTOMIA EN HUESO DE MANO DERECHA (29/08/22 HOSPITAL SAN CRISTOBAL DE CIENAGA)

NOTA DE LA EVOLUCION MEDICA

PACIENTE CON DIAGNOSTICOS ANOTADOS

REFIERE BUEN MANEJO DEL DOLOR

AL EXAMEN FISICO SE EVIDENCIA EN MANO DERECHA VENDAJE ELASTICO CON APOSITOS CUBRIENDO HERIDA EN PALMA DE MANO DERECHA CON EXPOSICION DE TEJIDOS PROFUNDOS SANGRADO MODERADO , CON COLORACION ROSADA EN TEJIDOS PROFUNDOS , TEJIDOS EN DEDOS CON MODERADA MACERACION Y HERIDA EN CARA DORSAL DE MANO DERECHA SANGRADO MODERADO , LLENADO CAPILAR LENTO PRESENTE .

PACIENTE QUE SE ENCUENTRA HEMODINAMICAMENTE ESTABLE , AFEBRIL ,HIDRATADO EN MANEJO DE TEJIDOS

NDOS Y CONTROL DE SU FRACTURA SE INDICA LAVADO QUIRURGICO MAS DESBRIDAMIENTO EN 48 HORAS , IGUAL
 MANEJO MEDICO INSTAURADO CON ANALGESIA ANTIBIOTICOS , CONTROL DE LABS , PACIENTE CON ALTO RIESGO DE NECROSIS CUTANEA Y ALTO RIESGO DE AMPUTACION , EXPLICA AL PACIENTE REFIERE ENTENDER Y ACEPTAR.

Dr. CARLOS MARIO ALMANZA ARREGOCES
 Reg.M. 1120741881 Esp. ORTOPEDIA Y
 TRAUMATOLOGIA
 Esp.



Caso: 703698

PACIENTE: 7467450 - HECTOR MIGUEL MARTINEZ LOPEZ

Consecutivo: 1128982-280

No. de Caso: 703698	Nombre del Paciente HECTOR MIGUEL MARTINEZ LOPEZ	Edad 71 AÑOS	Sexo MASCULINO	Identificación 7467450
Servicio: HOSPITALIZACION				

Fecha y Hora

10/09/22 - 14:55

DIAGNOSTICOS

- FRACTURA EXPUESTA DE FALANGE DISTAL DEL 3ER, 4TO Y 5TO DEDO DE LA MANO DERECHA
- FRACTURA EXPUESTA DE LA FALANGE MEDIA DEL 3ER Y 4TO DEDO DE LA MANO DERECHA
- FRACTURA EXPUESTA DE LA APOFISIS ESTILOIDES DEL RADIO Y CUBITO DERECHO
- INESTABILIDAD LIGAMENTARIA EN MUÑECA DERECHA
- DEFECTO DE COBERTURA EN PUNTA DE 4TO DEDO MANO DERECHA
- HERIDA INCISIVA IRREGULAR DEFORMANTE EN DORSO DE LA MANO DERECHA, 1ERO, 3ER Y 5TO DEDO
- HERIDA INCISIVA IRREGULAR DEFORMANTE EN CARA PALMAR DE LA MANO DERECHA
- HERIDA INCISIVA IRREGULAR DEFORMANTE EN MUÑECA DERECHA
- LESION DEL MECANISMO EXTENSOR Y FLEXOR DEDOS MANO DERECHA

NOTA DE LA EVOLUCION MEDICA

Resultado de exámenes de laboratorio.

REACTANTES DE FASE AGUDA ELEVADO

HEMOGRAMA IV ANEMIA

INMUNOLOGIA

PCR-SUERO POR TURBIDIMETRIA: 71.1

HEMOGRAMA

LEUCOCITOS-IMPEDANCIA ELECTR-SANGRE T: 6.6

LINFOCITOS#IMPEDANCIA ELECTR-SANGRE T: 1.4

CELULAS MEDIA#IMPEDANCIA ELECTR-SANGRE T: 0.4

GRANULOCITOS#IMPEDANCIA ELECTR-SANGRE T: 4.8

LINFOCITOS%IMPEDANCIA ELECTR-SANGRE T: 31.7

CELULAS MEDIA%IMPEDANCIA ELECTR-SANGRE T: 6.1

GRANULOCITOS%IMPEDANCIA ELECTR-SANGRE T: 72.2

HEMOGLOBINA-COLORIMETRICA-SANGRE T: 10.1

HEMATIES-IMPEDANCIA-SANGRE T: 3.17

HEMATOCRITO (CALCULADO): 28.1

MCV (CALCULADO): 88.9

MCH (CALCULADO): 31.8

MCHC (CALCULADO): 35.9

RDW-CV (CALCULADO): 13.3

RDW-SD (CALCULADO): 43.4

PLAQUETAS-IMPEDANCIA-SANGRE T: 326

MPT (CALCULADO): 8.1

PDW (CALCULADO): 15.1

PCT (CALCULADO): 0.264

Michelle Vivas Cortés

Dr. MICHELLE DE JESUS VIVAS CORTES
Reg.M. 1140895916 Esp. MEDICINA GENERAL
Esp.



Caso: 703698

PACIENTE: 7467450 - HECTOR MIGUEL MARTINEZ LOPEZ

Consecutivo: 1128982-307

No. de Caso:
703698Nombre del Paciente
HECTOR MIGUEL MARTINEZ LOPEZEdad
71 AÑOSSexo
MASCULINOIdentificación
7467450

Servicio: HOSPITALIZACION

Fecha y Hora

11/09/22 - 11:32

DIAGNOSTICOS

- FRACTURA EXPUESTA DE FALANGE DISTAL DEL 3ER, 4TO Y 5TO DEDO DE LA MANO DERECHA
- FRACTURA EXPUESTA DE LA FALANGE MEDIA DEL 3ER Y 4TO DEDO DE LA MANO DERECHA
- FRACTURA EXPUESTA DE LA APOFISIS ESTILOIDES DEL RADIO Y CUBITO DERECHO
- INESTABILIDAD LIGAMENTARIA EN MUÑECA DERECHA
- DEFECTO DE COBERTURA EN PUNTA DE 4TO DEDO MANO DERECHA
- HERIDA INCISIVA IRREGULAR DEFORMANTE EN DORSO DE LA MANO DERECHA, 1ERO, 3ER Y 5TO DEDO
- HERIDA INCISIVA IRREGULAR DEFORMANTE EN CARA PALMAR DE LA MANO DERECHA
- HERIDA INCISIVA IRREGULAR DEFORMANTE EN MUÑECA DERECHA
- LESION DEL MECANISMO EXTENSOR Y FLEXOR DEDOS MANO DERECHA

NOTA DE LA EVOLUCION MEDICA

PACIENTE MASCULINO CON DIAGNOSTICOS ANOTADOS
REFIERE QUE PASO BUENA NOCHE

EXAMEN FISICO:

TA: 120/70 FC 78 FR 17

NORMOCEFALO, ESCLERAS ANICTERICAS, PUPILAS REACTIVAS A LA LUZ

CUELLOMOVIL SIN ADENOPATIAS O INGURGITACION YUGULAR A 45 GRADOS

TORAX SIMETRICO, EXPANDIBLE, RUIDOS CARDIACOS RITMICOS SIN SOPLOS, PULMONES CLAROS BIEN VENILADOS.

ABDOMEN DEPRESIBLE, NO DOLOROSO A LA PALPACION, SIN IRRITACION PERITONEAL.

GENITOURINARIO NORMOCONFIGURADO

FREMIDADES VENDAJE ELASTICO EN MANO DERECHA, NEUROVASCULAR DISTAL CONSERVADO.

NEUROLOGICO CONSERVADO, GLASGOW 15/15

ANALISIS:

PACIENTE MASCULINO CON DX DESCRITOS HEMODINAMICAMENTE ESTABLE EN SEGUIMIENTO POR ORTOPEDIA A QUIEN LE PROPONEN NUEVO LAVADO QUIRURGICO MAS DESBRIDAMIENTO DENTRO DE 24 HORAS, CONTINUA IGUAL INDICACIONES, CAMBIOS SUJETOS A EVOLUCION CLINICA.

Dr. ANGIE LORRAINE RODRIGUEZ FONTALVO
Reg.M. 1140864948 Esp. MEDICINA GENERAL
Esp.

Fundacion Campbell

Nit. 900.002.780 0 SEDE CALLE 30

EVOLUCIÓN MÉDICA**Caso: 703698**

PACIENTE: 7467450 - HECTOR MIGUEL MARTINEZ LOPEZ

Consecutivo: 1128982-308

No. de Caso: 703698	Nombre del Paciente HECTOR MIGUEL MARTINEZ LOPEZ	Edad 71 AÑOS	Sexo MASCULINO	Identificación 7467450
------------------------	---	-----------------	-------------------	---------------------------

Servicio: HOSPITALIZACION

Fecha y Hora

12/09/22 - 00:14

DIAGNOSTICOS

- FRACTURA EXPUESTA DE FALANGE DISTAL DEL 3ER, 4TO Y 5TO DEDO DE LA MANO DERECHA
- FRACTURA EXPUESTA DE LA FALANGE MEDIA DEL 3ER Y 4TO DEDO DE LA MANO DERECHA
- FRACTURA EXPUESTA DE LA APOFISIS ESTILOIDES DEL RADIO Y CUBITO DERECHO
- INESTABILIDAD LIGAMENTARIA EN MUÑECA DERECHA
- DEFECTO DE COBERTURA EN PUNTA DE 4TO DEDO MANO DERECHA
- HERIDA INCISIVA IRREGULAR DEFORMANTE EN DORSO DE LA MANO DERECHA, 1ERO, 3ER Y 5TO DEDO
- HERIDA INCISIVA IRREGULAR DEFORMANTE EN CARA PALMAR DE LA MANO DERECHA
- HERIDA INCISIVA IRREGULAR DEFORMANTE EN MUÑECA DERECHA
- LESION DEL MECANISMO EXTENSOR Y FLEXOR DEDOS MANO DERECHA

NOTA DE LA EVOLUCION MEDICA

PREVIO LAVADO DE MANOS Y UTILIZANDO ELEMENTOS DE BIOSEGURIDAD SE VALORA PACIENTE CON CON DIAGNOSTICOS PREVIAMENTE ANOTADOS.

PACIENTE MASCULINO DE 71 AÑOS DE EDAD CON DX ANOTADOS

EXAMEN FISICO:

TA:130/80 FC:80 FR: 18 SPO2: 99%

NORMOCEFALO, ESCLERAS ANICTERICAS, PUPILAS REACTIVAS A LA LUZ
 CUELLOMOVIL SIN ADENOPATIAS O INGURGITACION YUGULAR A 45 GRADOS
 T AX SIMETRICO, EXPANDIBLE, RUIDOS CARDIACOS RITMICOS SIN SOPLOS,PULMONES CLAROS BIEN VENILADOS.
 ABDOMEN DEPRESIBLE, NO DOLOROSO A LA PALPACION, SIN IRRITACION PERITONEAL.
 GENITOURINARIO NORMOCONFIGURADO
 EXTREMIDADES VENDAJE ELASTICO EN MANO DERECHA NEUROVASCULAR DISTAL CONSERVADO
 NEUROLOGICO CONSERVADO, GLASGOW 15/15

ANALISIS:

PACIENTE MASCULINO CON DX ANOTADOS, ACTUALMENTE HEMODINAMICAMENTE ESTABLE, SEGUIMIENTO POR ORTOPEDIA, PROPONE HOY LAVADO QX EN MANO Y MUÑECA DERECHA, SE DECIDE NADA VIA ORAL, PENDIENTE LLAMADO QUIROFANO.

Dr. MICHELLE DE JESUS VIVAS CORTES
 Reg.M. 1140895916 Esp. MEDICINA GENERAL
 Esp.

Fundación Campbell

Nit. 900.002.780 0 SEDE CALLE 30

EVOLUCIÓN MÉDICA**Caso: 703698**

PACIENTE: 7467450 - HECTOR MIGUEL MARTINEZ LOPEZ

Consecutivo: 1128982-350

No. de Caso: 703698	Nombre del Paciente HECTOR MIGUEL MARTINEZ LOPEZ	Edad 71 AÑOS	Sexo MASCULINO	Identificación 7467450
------------------------	---	-----------------	-------------------	---------------------------

Servicio: HOSPITALIZACIÓN

Fecha y Hora

12/09/22 - 12:50

DIAGNOSTICOS

- FRACTURA EXPUESTA DE FALANGE DISTAL DEL 3ER, 4TO Y 5TO DEDO DE LA MANO DERECHA
- FRACTURA EXPUESTA DE LA FALANGE MEDIA DEL 3ER Y 4TO DEDO DE LA MANO DERECHA
- FRACTURA EXPUESTA DE LA APOFISIS ESTILOIDES DEL RADIO Y CUBITO DERECHO
- INESTABILIDAD LIGAMENTARIA EN MUÑECA DERECHA
- DEFECTO DE COBERTURA EN PUNTA DE 4TO DEDO MANO DERECHA
- HERIDA INCISIVA IRREGULAR DEFORMANTE EN DORSO DE LA MANO DERECHA, 1ERO, 3ER Y 5TO DEDO
- HERIDA INCISIVA IRREGULAR DEFORMANTE EN CARA PALMAR DE LA MANO DERECHA
- HERIDA INCISIVA IRREGULAR DEFORMANTE EN MUÑECA DERECHA
- LESION DEL MECANISMO EXTENSOR Y FLEXOR DEDOS MANO DERECHA

NOTA DE LA EVOLUCION MEDICA

PACIENTE PROGRAMADO A LAVADO QUIRURGICO MAS DESBRIDAMIENTO NO RESPETA AYUNO. ES SUSPENDIDO DE QUIROFANO

Dr. GLEIDY AVILA VALENCIA
Reg.M. 1007029012 Esp. MEDICINA GENERAL
Esp.

Fundacion Campbell

Nit. 900.002.780 0 SEDE CALLE 30

EVOLUCIÓN MÉDICA**Caso: 703698**

PACIENTE: 7467450 - HECTOR MIGUEL MARTINEZ LOPEZ

Consecutivo: 1128982-349

No. de Caso:
703698Nombre del Paciente
HECTOR MIGUEL MARTINEZ LOPEZEdad
71 AÑOSSexo
MASCULINOIdentificación
7467450

Servicio: HOSPITALIZACION

Fecha y Hora

13/09/22 - 08:47

DIAGNOSTICOS

- FRACTURA EXPUESTA DE FALANGE DISTAL DEL 3ER, 4TO Y 5TO DEDO DE LA MANO DERECHA
- FRACTURA EXPUESTA DE LA FALANGE MEDIA DEL 3ER Y 4TO DEDO DE LA MANO DERECHA
- FRACTURA EXPUESTA DE LA APOFISIS ESTILOIDES DEL RADIO Y CUBITO DERECHO
- INESTABILIDAD LIGAMENTARIA EN MUÑECA DERECHA
- DEFECTO DE COBERTURA EN PUNTA DE 4TO DEDO MANO DERECHA
- HERIDA INCISIVA IRREGULAR DEFORMANTE EN DORSO DE LA MANO DERECHA, 1ERO, 3ER Y 5TO DEDO
- HERIDA INCISIVA IRREGULAR DEFORMANTE EN CARA PALMAR DE LA MANO DERECHA
- HERIDA INCISIVA IRREGULAR DEFORMANTE EN MUÑECA DERECHA
- LESION DEL MECANISMO EXTENSOR Y FLEXOR DEDOS MANO DERECHA

NOTA DE LA EVOLUCION MEDICA

PREVIO LAVADO DE MANOS Y UTILIZANDO ELEMENTOS DE BIOSEGURIDAD SE VALORA PACIENTE CON CON DIAGNOSTICOS PREVIAMENTE ANOTADOS.

REFIERE BUEN MANEJO DEL DOLOR

EXAMEN FISICO:

TA: 120/87 MMHG FC: 89 LXM FR: 18 RXM

NORMOCEFALO, ESCLERAS ANICTERICAS, PUPILAS REACTIVAS A LA LUZ

CUELLOMOVIL SIN ADENOPATIAS O INGURGITACION YUGULAR A 45 GRADOS

AX SIMETRICO, EXPANDIBLE, RUIDOS CARDIACOS RITMICOS SIN SOPLOS, PULMONES CLAROS BIEN VENILADOS.


ABDOMEN DEPRESIBLE, NO DOLOROSO A LA PALPACION, SIN IRRITACION PERITONEAL.

GENITOURINARIO NORMOCONFIGURADO

EXTREMIDADES SE EVIDENCIA EN MANO DERECHA VENDAJE ELASTICO CON APOSITOS CUBRIENDO HERIDA EN PALMA DE MANO DERECHA CON EXPOSICION DE TEJIDOS PROFUNDOS MODERADO CON COLORACION ROSADA .

NEUROLOGICO CONSERVADO, GLASGOW 15/15

PACIENTE EN ACEPTABLE ESTADO GENERAL, AFEBRIL, HIDRATADO, TOLERANDO DIETA Y OXIGENO AMBIENTE, CON BUEN MANEJO DEL DOLOR, EN MANEJO Y SEGUIMIENTO POR ORTOPEDIA COMPLETANDO MANEJO ANALGESICO Y ANTIBIOTICO EN PISO,, PROGRAMADO A LAVADO QUIRURGICO MAS DESBRDIAMIENTO, SE SUSPENDE VIA ORAL, PENDIENTE LLA,ADO A QX



Dr. GLEIDY AVILA VALENCIA
Reg.M. 1007029012 Esp. MEDICINA GENERAL
Esp.

Fundacion Campbell

Nit. 900.002.780 0 SEDE CALLE 30

EVOLUCIÓN MÉDICA

Caso: 703698

PACIENTE: 7467450 - HECTOR MIGUEL MARTINEZ LOPEZ

Consecutivo: 1128982-360

No. de Caso:
703698

Nombre del Paciente

HECTOR MIGUEL MARTINEZ LOPEZ

Edad

71 AÑOS

Sexo

MASCULINO

Identificación

7467450

Servicio: HOSPITALIZACION

DIAGNOSTICOS

- FRACTURA EXPUESTA DE FALANGE DISTAL DEL 3ER, 4TO Y 5TO DEDO DE LA MANO DERECHA
- FRACTURA EXPUESTA DE LA FALANGE MEDIA DEL 3ER Y 4TO DEDO DE LA MANO DERECHA
- FRACTURA EXPUESTA DE LA APOFISIS ESTILOIDES DEL RADIO Y CUBITO DERECHO
- INESTABILIDAD LIGAMENTARIA EN MUÑECA DERECHA
- DEFECTO DE COBERTURA EN PUNTA DE 4TO DEDO MANO DERECHA
- HERIDA INCISIVA IRREGULAR DEFORMANTE EN DORSO DE LA MANO DERECHA, 1ERO, 3ER Y 5TO DEDO
- HERIDA INCISIVA IRREGULAR DEFORMANTE EN CARA PALMAR DE LA MANO DERECHA
- HERIDA INCISIVA IRREGULAR DEFORMANTE EN MUÑECA DERECHA
- LESION DEL MECANISMO EXTENSOR Y FLEXOR DEDOS MANO DERECHA

NOTA DE LA EVOLUCION MEDICA

Resultado de exámenes de laboratorio.

ANEMIA GRADO II

QUIMICA CLINICA

CREATININA/CINETICO-COLORIMETRICO-SUERO: 0.90

INMUNOLOGIA

PCR-SUERO POR TURBIDIMETRIA: 53.7

HEMOGRAMA

LEUCOCITOS-IMPEDANCIA ELECTR-SANGRE T: 4.6

NEFROCITOS#IMPEDANCIA ELECTR-SANGRE T: 1.3

ERITRULAS MEDIA#IMPEDANCIA ELECTR-SANGRE T: 0.3

GRANULOCITOS#IMPEDANCIA ELECTR-SANGRE T: 3.0

LINFOCITOS%IMPEDANCIA ELECTR-SANGRE T: 27.8

CELULAS MEDIA%IMPEDANCIA ELECTR-SANGRE T: 7.7

GRANULOCITOS%IMPEDANCIA ELECTR-SANGRE T: 64.5

HEMOGLOBINA-COLORIMETRICA-SANGRE T: 10.2

HEMATIES-IMPEDANCIA-SANGRE T: 3.27

HEMATOCRITO (CALCULADO): 29.2

MCV (CALCULADO): 89.3

MCH (CALCULADO): 31.1

MCHC (CALCULADO): 34.9

RDW-CV (CALCULADO): 13.7

RDW-SD (CALCULADO): 44.1

PLAQUETAS-IMPEDANCIA-SANGRE T: 327

MPT (CALCULADO): 8.0

PDW (CALCULADO): 15.0

PCT (CALCULADO): 0.261


Keverlyn Llerena Angulo
MEDICO GENERAL
RM. 1.143.444.161

Dr. KEVERLYN PAOLA LLERENA ANGULO
Reg.M. 1143444161 Esp. MEDICINA GENERAL
Esp.

Fundacion Campbell

Nit. 900.002.780 0 SEDE CALLE 30

EVOLUCIÓN MÉDICA**Caso: 703698**

PACIENTE: 7467450 - HECTOR MIGUEL MARTINEZ LOPEZ

Consecutivo: 1128982-375

No. de Caso: 703698	Nombre del Paciente HECTOR MIGUEL MARTINEZ LOPEZ	Edad 71 AÑOS	Sexo MASCULINO	Identificación 7467450
------------------------	---	-----------------	-------------------	---------------------------

Servicio: HOSPITALIZACION

Fecha y Hora

14/09/22 - 09:02

DIAGNOSTICOS

- FRACTURA EXPUESTA DE FALANGE DISTAL DEL 3ER, 4TO Y 5TO DEDO DE LA MANO DERECHA
- FRACTURA EXPUESTA DE LA FALANGE MEDIA DEL 3ER Y 4TO DEDO DE LA MANO DERECHA
- FRACTURA EXPUESTA DE LA APOFISIS ESTILOIDES DEL RADIO Y CUBITO DERECHO
- INESTABILIDAD LIGAMENTARIA EN MUÑECA DERECHA
- DEFECTO DE COBERTURA EN PUNTA DE 4TO DEDO MANO DERECHA
- DEFECTO DE COBERTURA AMPLIO EN DORSO DE MANO Y MUÑECA DERECHA
- HERIDA INCISIVA IRREGULAR DEFORMANTE EN DORSO DE LA MANO DERECHA, 1ERO, 3ER Y 5TO DEDO
- HERIDA INCISIVA IRREGULAR DEFORMANTE EN CARA PALMAR DE LA MANO DERECHA
- HERIDA INCISIVA IRREGULAR DEFORMANTE EN MUÑECA DERECHA
- LESION DEL MECANISMO EXTENSOR Y FLEXOR DEDOS MANO DERECHA

NOTA DE LA EVOLUCION MEDICA

Resultado de exámenes de laboratorio.

INMUNOLOGIA

PCR-SUERO POR TURBIDIMETRIA: 67.6

HEMOGRAMA

LEUCOCITOS-IMPEDANCIA ELECTR-SANGRE T: 5.8
 LINFOCITOS#IMPEDANCIA ELECTR-SANGRE T: 1.3
 CELULAS MEDIA#IMPEDANCIA ELECTR-SANGRE T: 0.4
 GRANULOCITOS#IMPEDANCIA ELECTR-SANGRE T: 4.1
 LINFOCITOS%IMPEDANCIA ELECTR-SANGRE T: 22.6
 CELULAS MEDIA%IMPEDANCIA ELECTR-SANGRE T: 7.0
 GRANULOCITOS%IMPEDANCIA ELECTR-SANGRE T: 70.4
 HEMOGLOBINA-COLORIMETRICA-SANGRE T: 11.9
 HEMATIES-IMPEDANCIA-SANGRE T: 3.77
 HEMATOCRITO (CALCULADO): 33.3
 MCV (CALCULADO): 88.4
 MCH (CALCULADO): 31.5
 MCHC (CALCULADO): 35.7
 RDW-CV (CALCULADO): 13.8
 RDW-SD (CALCULADO): 44.1
 PLAQUETAS-IMPEDANCIA-SANGRE T: 400
 MPT (CALCULADO): 8.1
 PDW (CALCULADO): 15.4
 PCT (CALCULADO): 0.324

NORMAL

Gleidy Avila

Dr. GLEIDY AVILA VALENCIA
Reg.M. 1007029012 Esp. MEDICINA GENERAL
Esp.

Fundacion Campbell

Nit. 900.002.780 0 SEDE CALLE 30

EVOLUCIÓN MÉDICA

Caso: 703698

PACIENTE: 7467450 - HECTOR MIGUEL MARTINEZ LOPEZ

Consecutivo: 1128982-376



No. de Caso: 703698	Nombre del Paciente HECTOR MIGUEL MARTINEZ LOPEZ	Edad 71 AÑOS	Sexo MASCULINO	Identificación 7467450
------------------------	---	-----------------	-------------------	---------------------------

Servicio: HOSPITALIZACION

Fecha y Hora

14/09/22 - 09:02

DIAGNOSTICOS

- FRACTURA EXPUESTA DE FALANGE DISTAL DEL 3ER, 4TO Y 5TO DEDO DE LA MANO DERECHA
- FRACTURA EXPUESTA DE LA FALANGE MEDIA DEL 3ER Y 4TO DEDO DE LA MANO DERECHA
- FRACTURA EXPUESTA DE LA APOFISIS ESTILOIDES DEL RADIO Y CUBITO DERECHO
- INESTABILIDAD LIGAMENTARIA EN MUÑECA DERECHA
- DEFECTO DE COBERTURA EN PUNTA DE 4TO DEDO MANO DERECHA
- DEFECTO DE COBERTURA AMPLIO EN DORSO DE MANO Y MUÑECA DERECHA
- HERIDA INCISIVA IRREGULAR DEFORMANTE EN DORSO DE LA MANO DERECHA, 1ERO, 3ER Y 5TO DEDO
- HERIDA INCISIVA IRREGULAR DEFORMANTE EN CARA PALMAR DE LA MANO DERECHA
- HERIDA INCISIVA IRREGULAR DEFORMANTE EN MUÑECA DERECHA
- LESION DEL MECANISMO EXTENSOR Y FLEXOR DEDOS MANO DERECHA

NOTA DE LA EVOLUCION MEDICA

PREVIO LAVADO DE MANOS Y UTILIZANDO ELEMENTOS DE BIOSEGURIDAD SE VALORA PACIENTE CON CON DIAGNOSTICOS PREVIAMENTE ANOTADOS.

REFIERE BUEN MANEJO DEL DOLOR

EXAMEN FISICO:

TA: 120/87 MMHG FC: 88LXM FR: 18 RXM

NORMOCEFALO, ESCLERAS ANICTERICAS, PUPILAS REACTIVAS A LA LUZ

CUELLO MOVIL SIN ADENOPATIAS O INGURGITACION YUGULAR A 45 GRADOS

TAX SIMETRICO, EXPANDIBLE, RUIDOS CARDIACOS RITMICOS SIN SOPLOS, PULMONES CLAROS BIEN VENILADOS.

ABDOMEN DEPRESIBLE, NO DOLOROSO A LA PALPACION, SIN IRRITACION PERITONEAL.

GENITOURINARIO NORMOCONFIGURADO

EXTREMIDADES SE EVIDENCIA EN MIEMBRO SUPERIOR DERECHO MANO DERECHA APOSITOS MAS VENDAJES

CUBRIENDO HERIDA CON ESTOPO DE SANGRADO

NEUROLOGICO CONSERVADO, GLASGOW 15/15

PAACIENTE EN ACEPTABLE ESTADO GENERAL, AFEBRIL, HIDRATADO, TOLERANDO DIETA Y OXIGENO AMBIENTE, CON BUEN MANEJO DEL DOLOR, EN MANEJO Y SEGUIMIENTO POR ORTOPEDIA COMPLETANDO MANEJO ANALGESICO Y ANTIBIOTICO EN PISO, PENDIENTE LAVADO QUIRURGICO EN EL DIA DE MAÑANA. REFIERE ENTENDER Y ACEPTAR

Dr. GLEIDY AVILA VALENCIA
Reg.M. 1007029012 Esp. MEDICINA GENERAL
Esp.

Fundacion Campbell
 Nit. 900.002.780 0 SEDE CALLE 30
EVOLUCIÓN MÉDICA

Caso: 703698

Consecutivo: 1128982-377



PACIENTE: 7467450 - HECTOR MIGUEL MARTINEZ LOPEZ

No. de Caso:
703698Nombre del Paciente
HECTOR MIGUEL MARTINEZ LOPEZEdad
71 AÑOSSexo
MASCULINOIdentificación
7467450

Servicio: HOSPITALIZACION

DIAGNOSTICOSFecha y Hora
14/09/22 - 13:42

EXTREMIDAD MACERADA EN MANO DERECHA
 -FRACTURA EXPUESTA DE FALANGE DISTAL DEL 3ER, 4TO Y 5TO DEDO DE LA MANO DERECHA
 -FRACTURA EXPUESTA DE LA FALANGE MEDIA DEL 3ER Y 4TO DEDO DE LA MANO DERECHA
 -FRACTURA EXPUESTA DE LA APOFISIS ESTILOIDES DEL RADIO Y CUBITO DERECHO
 -INESTABILIDAD LIGAMENTARIA EN MUÑECA DERECHA
 - DEFECTO DE COBERTURA EN PUNTA DE 4TO DEDO MANO DERECHA
 -HERIDA INCISIVA IRREGULAR DEFORMANTE EN DORSO DE LA MANO DERECHA, 1ERO, 3ER Y 5TO DEDO
 -HERIDA INCISIVA IRREGULAR DEFORMANTE EN CARA PALMAR DE LA MANO DERECHA
 -HERIDA INCISIVA IRREGULAR DEFORMANTE EN MUÑECA DERECHA
 -LESION DEL MECANISMO EXTENSOR Y FLEXOR DEDOS MANO DERECHA
 -POP LAVADO QUIRURGICO MAS DESBRIDAMIENTO MAS SECUESTRECTOMIA EN HUESO DE MANO DERECHA (29/08/22 HOSPITAL SAN CRISTOBAL DE CIENAGA)

NOTA DE LA EVOLUCION MEDICA

PACIENTE CON DIAGNOSTICOS ANOTADOS

REFIRE BUEN MANEJO DEL DOLOR

AL EXAMEN FISICO SE EVIDENCIA EN MIEMBRO SUPERIOR DERECHO VENDAJE ELASTICO CON APOSITOS CUBRIENDO DEFECTO DE COBERTURA AMPLIO EN DORSO DE MUÑECA Y MANO DERECHA CON TEJIDOS DESVITLAIZADOS MATERIAL FIBRINOIDE NECROSIS SECA EN 4O Y 5TO DEDO , DOLOR LEVE A LA PALPACION.

RX DE MANO DERECHA: FRACTURA DE FALANGE DISTAL DE 2DO DEDO, FRACTURA DE FALANGE MEDIA DE DISTAL DE 4TO DEDO, FRACTURA DE FALANGE DISTAL DEL 3ER DEDO.

PACIENTE QUE SE ENCUENTRA HEMODINAMICAMENTE ESTABLE , AFEBRIL ,HIDRATADO EN MANEJO DE TEJIDOS EN LOS DEDOS Y CONTROL DE SU FRACTURA DEBE CONTINUAR EN LAVADO QUIRURGICO MAS DESBRIDAMIENTO PACIENTE CON ALTO RIESGO DE AMPUTACION Y NECROSIS CUTANEA A IGUAL MANEJO MEDIO INSTAURADO CON ANALGESIA ANTIBIOTICOS, TROMBOPROFILAXIS , MEDIAS ANTIESCARA , MEDIAS ANTIEDEMA ,CONTROL DE LABS , SE EXPLICA AL PACIENTE REFIERE ENTENDER Y ACEPTAR.

Dr. CARLOS MARIO ALMANZA ARREGOCES
 Reg.M. 1120741881 Esp. ORTOPEDIA Y
 TRAUMATOLOGIA
 Esp.

Fundación Campbell

Nit. 900.002.780 0 SEDE CALLE 30

EVOLUCIÓN MÉDICA

Caso: 703698

PACIENTE: 7467450 - HECTOR MIGUEL MARTINEZ LOPEZ

Consecutivo: 1128982-378

No. de Caso: 703698	Nombre del Paciente HECTOR MIGUEL MARTINEZ LOPEZ	Edad 71 AÑOS	Sexo MASCULINO	Identificación 7467450
------------------------	---	-----------------	-------------------	---------------------------

Servicio: HOSPITALIZACION

Fecha y Hora

15/09/22 - 00:26

DIAGNOSTICOS

- FRACTURA EXPUESTA DE FALANGE DISTAL DEL 3ER, 4TO Y 5TO DEDO DE LA MANO DERECHA
- FRACTURA EXPUESTA DE LA FALANGE MEDIA DEL 3ER Y 4TO DEDO DE LA MANO DERECHA
- FRACTURA EXPUESTA DE LA APOFISIS ESTILOIDES DEL RADIO Y CUBITO DERECHO
- INESTABILIDAD LIGAMENTARIA EN MUÑECA DERECHA
- DEFECTO DE COBERTURA EN PUNTA DE 4TO DEDO MANO DERECHA
- HERIDA INCISIVA IRREGULAR DEFORMANTE EN DORSO DE LA MANO DERECHA, 1ERO, 3ER Y 5TO DEDO
- HERIDA INCISIVA IRREGULAR DEFORMANTE EN CARA PALMAR DE LA MANO DERECHA
- HERIDA INCISIVA IRREGULAR DEFORMANTE EN MUÑECA DERECHA
- LESION DEL MECANISMO EXTENSOR Y FLEXOR DEDOS MANO DERECHA

NOTA DE LA EVOLUCION MEDICA

PACIENTE MASCULINO CON DIAGNOSTICOS ANOTADOS
REFIERE QUE PASO BUENA NOCHE

EXAMEN FISICO:

TA 120/80 FC 80 FR 17

NORMOCEFALO, ESCLERAS ANICTERICAS, PUPILAS REACTIVAS A LA LUZ

CUELLOMOVIL SIN ADENOPATIAS O INGURGITACION YUGULAR A 45 GRADOS

TORAX SIMETRICO, EXPANDIBLE, RUIDOS CARDIACOS RITMICOS SIN SOPLOS,PULMONES CLAROS BIEN VENILADOS.

ABDOMEN DEPRESIBLE, NO DOLOROSO A LA PALPACION, SIN IRRITACION PERITONEAL.

GENITOURINARIO NORMOCONFIGURADO

T REMIDADES VENDAJE ELASTICO EN MIEMBRO SUPERIOR DERECHO, NEUROVASCULAR DISTAL CONSERVADO.

N ROLOGICO CONSERVADO, GLASGOW 15/15

ANALISIS:

PACIENTE MASCULINO CON DX DESCRITOS HEMODINAMICAMENTE ESTABLE, SIN SIGNOS DE SIRS, EN SEGUIMIENTO POR ORTOPEDIA QUIEN SE ENCUENTRA PROGRAMADO EL DIA DE HOY A LAVADO QUIRURGICO POR LO QUE SE SUSPENDE VIA ORAL, ATENTOS AL LLAMADO DE QX.



Dr. ANGIE LORRAINE RODRIGUEZ FONTALVO
Reg.M. 1140864948 Esp. MEDICINA GENERAL
Esp.

Fundacion Campbell

Nit. 900.002.780 0 SEDE CALLE 30

EVOLUCIÓN MÉDICA**Caso: 703698**

PACIENTE: 7467450 - HECTOR MIGUEL MARTINEZ LOPEZ

Consecutivo: 1128982-426

No. de Caso: 703698	Nombre del Paciente HECTOR MIGUEL MARTINEZ LOPEZ	Edad 71 AÑOS	Sexo MASCULINO	Identificación 7467450
------------------------	---	-----------------	-------------------	---------------------------

Servicio: HOSPITALIZACION

Fecha y Hora

15/09/22 - 09:19

DIAGNOSTICOS

EXTREMIDAD MACERADA EN MANO DERECHA
 -FRACTURA EXPUESTA DE FALANGE DISTAL DEL 3ER, 4TO Y 5TO DEDO DE LA MANO DERECHA
 -FRACTURA EXPUESTA DE LA FALANGE MEDIA DEL 3ER Y 4TO DEDO DE LA MANO DERECHA
 -FRACTURA EXPUESTA DE LA APOFISIS ESTILOIDES DEL RADIO Y CUBITO DERECHO
 -INESTABILIDAD LIGAMENTARIA EN MUÑECA DERECHA
 - DEFECTO DE COBERTURA EN PUNTA DE 4TO DEDO MANO DERECHA
 -HERIDA INCISIVA IRREGULAR DEFORMANTE EN DORSO DE LA MANO DERECHA, 1ERO, 3ER Y 5TO DEDO
 -HERIDA INCISIVA IRREGULAR DEFORMANTE EN CARA PALMAR DE LA MANO DERECHA
 -HERIDA INCISIVA IRREGULAR DEFORMANTE EN MUÑECA DERECHA
 -LESION DEL MECANISMO EXTENSOR Y FLEXOR DEDOS MANO DERECHA
 -POP LAVADO QUIRURGICO MAS DESBRIDAMIENTO MAS SECUESTRECTOMIA EN HUESO DE MANO DERECHA (29/08/22 HOSPITAL SAN CRISTOBAL DE CIENAGA)

NOTA DE LA EVOLUCION MEDICA

Resultado de exámenes de laboratorio.

INMUNOLOGIA

PCR-SUERO POR TURBIDIMETRIA: 71.4

QUIMICA CLINICA

REATININA/CINETICO-COLORIMETRICO-SUERO: 0.77

IOGRAMA

LEUCOCITOS-IMPEDANCIA ELECTR-SANGRE T: 4.8

LINFOCITOS#IMPEDANCIA ELECTR-SANGRE T: 1.6

CELULAS MEDIA#IMPEDANCIA ELECTR-SANGRE T: 0.3

GRANULOCITOS#IMPEDANCIA ELECTR-SANGRE T: 2.9

LINFOCITOS%IMPEDANCIA ELECTR-SANGRE T: 33.1

CELULAS MEDIA%IMPEDANCIA ELECTR-SANGRE T: 5.7

GRANULOCITOS%IMPEDANCIA ELECTR-SANGRE T: 61.2

HEMOGLOBINA-COLORIMETRICA-SANGRE T: 10.7

HEMATIES-IMPEDANCIA-SANGRE T: 3.41

HEMATOCRITO (CALCULADO): 30.1

MCV (CALCULADO): 88.5

MCH (CALCULADO): 31.3

MCHC (CALCULADO): 35.5

RDW-CV (CALCULADO): 13.1

RDW-SD (CALCULADO): 44.1

PLAQUETAS-IMPEDANCIA-SANGRE T: 294

MPT (CALCULADO): 8.0

PDW (CALCULADO): 15.3

PCT (CALCULADO): 0.235

INMUNOLOGIA

OBSERVACIONES: : CORRELACIONAR RESULTADOS CON LA CLINICA DEL PACIENTE

REACTANTES EN AUMNETO


Keverlyn Llerena Angulo
MEDICO GENERAL
RM. 1.143.444.161

Dr. KEVERLYN PAOLA LLERENA ANGULO
Reg.M. 1143444161 Esp. MEDICINA GENERAL
Esp.



Caso: 703698

PACIENTE: 7467450 - HECTOR MIGUEL MARTINEZ LOPEZ

Consecutivo: 1128982-420

No. de Caso: 703698	Nombre del Paciente HECTOR MIGUEL MARTINEZ LOPEZ	Edad 71 AÑOS	Sexo MASCULINO	Identificación 7467450
Servicio: HOSPITALIZACION				

Fecha y Hora

16/09/22 - 08:12

DIAGNOSTICOS

EXTREMIDAD MACERADA EN MANO DERECHA
-FRACTURA EXPUESTA DE FALANGE DISTAL DEL 3ER, 4TO Y 5TO DEDO DE LA MANO DERECHA
-FRACTURA EXPUESTA DE LA FALANGE MEDIA DEL 3ER Y 4TO DEDO DE LA MANO DERECHA
-FRACTURA EXPUESTA DE LA APOFISIS ESTILOIDES DEL RADIO Y CUBITO DERECHO
-INESTABILIDAD LIGAMENTARIA EN MUÑECA DERECHA
- DEFECTO DE COBERTURA EN PUNTA DE 4TO DEDO MANO DERECHA
-HERIDA INCISIVA IRREGULAR DEFORMANTE EN DORSO DE LA MANO DERECHA, 1ERO, 3ER Y 5TO DEDO
-HERIDA INCISIVA IRREGULAR DEFORMANTE EN CARA PALMAR DE LA MANO DERECHA
-HERIDA INCISIVA IRREGULAR DEFORMANTE EN MUÑECA DERECHA
-LESION DEL MECANISMO EXTENSOR Y FLEXOR DEDOS MANO DERECHA
-POP LAVADO QUIRURGICO MAS DESBRIDAMIENTO MAS SECUESTRECTOMIA EN HUESO DE MANO DERECHA (29/08/22 HOSPITAL SAN CRISTOBAL DE CIENAGA)

NOTA DE LA EVOLUCION MEDICA

*** NOTA MEDICA***

PACIENTE MASCULINO DE 71 AÑOS DE EDAD CON DX ANOTADOS, ACTUALMENTE HEMODINAMICAMENTE ESTABLE, SEGUIMIENTO POR ORTOPEDIA, ES TRASLADADO EN AMBULANCIA BASICA HACIA CLINICA GENERAL DEL NORTE, SIGNOS VITALES DENTRO DE PARAMETROS NORMALES, EGRESA VIVO DE LA INSTITUCION.

Dr. MICHELLE DE JESUS VIVAS CORTES
Reg.M. 1140895916 Esp. MEDICINA GENERAL
Esp.



Paciente: HECTOR MIGUEL MARTINEZ LOPEZ

No. Caso: 703698 No Admisión: 1129289

Tipo y No. Documento: CC - 7467450

Cirujano: CC - 79713541 GERARDO VARGAS LIEVANO

Anestesiólogo: CC-8767735 ELVIS FILIBERTO SANTIAGO CARMONA

Ayudante: CC-8645263 BRUNO PEÑUELA REYES

Fecha Inicio: 1/09/2022 Hora Inicio: 08:50

Fecha Final: 1/09/2022 Hora Final: 10:10

Dx PreQuirúrgico:

FRACTURA EXPUESTA DE FALANGE DISTAL DE 3ER - 4TO Y 5TO DEDO DE MANO DERECHA

FRACTURA EXPUESTA DE LA FALANGE MEDIA DE 3ER Y 4TO DEDO DE A MANO DERECHA

FRACTURA EXPUESTA DE LA APOFISIS ESTILOIDES DE RADIO Y CUBITO DERECHO

INESTABILIDAD LIGAMENTARIA EN MUÑECA DERECHA

HERIDA EN DORSO DE MANO DERECHA, 1ER, 3ER Y 5TO DEDO DE MANO DERECHA

HERIDA EN PUNTA DEL 4TO DEDO DE MANO DERECHA

HERIDA EN CARA PALMAR DE MANO DERECHA

HERIDA DEFORMANTE EN MUÑECA DERECHA

Hallazgos:

1. MANO DERECHA CON AMPLIA HERIDA DE REGION PALMAR QUE EXPONE LESION DE ARCO PLAAAR CON BAJA PERFSION DISTAL DE 1ER A 5TO DEDO CON AREAS EN EPIMEDRMIOLISIS ESFACELACION DE TEJIDOS EXPOSICION DE LESION MECANISMO FLEXOR DORSO DE MANO DERECHA CON AMPLIA HERIDA QUE COMPROMETE TABAQUERA ANATOMICA Y COMROMETE MUÑECA CON TEJIDOS DESVITALIZADOS EN PENUMBRA CON RIESGO DE NECROSIS Y DE GENERAR DEFECTO DE COBERTURA SE APRECIAN HERIDAS AFRONTADAS , POSTERIOR A DESBRIDAMIENTO SE GENERA DEFECTO EN PUNTA DEL 4TO DEDO DE MANO DERECHA

Procedimientos Realizados:

1. LAVADO QUIRURGICO MAS DESBRIDAMIENTO EN MUÑECA Y MANO DERECHA MAS AFRONTAMIENTO

Justificación del Procedimiento:

MANEJO DE TEJIDOS BLANDOS

Dx PosQuirúrgico:

DEFECTO DE COBERTURA EN UNTA DEL 4TO DEDO DE MANO DERECHA

POP DE LAVADO QUIRURGICO MAS DESBRIDAMIENTO EN MUÑECA Y MANO DERECHA MAS AFRONTAMIENTO

Descripción del Procedimiento:

1. VÍA ANESTESI A, ASEPSIA Y ANTISEPSIA , COLOCACION DE CAMPOS QUIRURGICOS SE RETIRAN SUTURAS DE AFRONTAMIENTO DE REGION PALMAR Y DORASL DE LA MANO Y MUÑECA DERECHA SE LAVA CON SOLUCION SALINA MAS ASEPTIDINA RETIRANDO RESTOS AVASCULARES DESVITALIZADOS LIBRES SE EXPORA LESION EVIDENCIANDO LOS HALLAZGOS DESCRITOS SE LAVA CON SOLUCION SALINA SE DESBRIDAN TEJIDOS AVASCULARES MACERDO CON TIJERAS DE METZEN Y BISTURI SE LAVA CON SOLUCION SALINA MAS ANTIBIOTICOS SE AFRONTA HERIDA CUBRE Y VENDA . PACIENTE TOLERA PROCEDIMIETO SIN COMPLICACIONES

Conducta a Seguir:

NUEVO LAVADO EN 48 HORAS

SEGUIMIENTO POR ORTOPEDIA

Ordenes Medicas:

IGUALES ORDENES MEDICAS

Material de Osteosíntesis:

NO

GERARDO VARGAS LIEVANO RM No.: 5030222005

Especialidad: ORTOPEDIA Y TRAUMATOLOGIA

Deja Mechas, Drenes, Comprensas, Gasas, Cuantas y Explique:

NO



GERARDO VARGAS LIEVANO RM No.: 5030222005

Especialidad: ORTOPEDIA Y TRAUMATOLOGIA

Fecha hora de impresión: 19/10/2023 16:05

Usuario: maria.reves



Paciente: HECTOR MIGUEL MARTINEZ LOPEZ

No. Caso: 703698 No Admisión: 1129849

Tipo y No. Documento: CC - 7467450

Cirujano: CC - 31321830 XIMENA MARIA RIOS GARRIDO

Anestesiologo: CC-72136988 RENE RICARDO JIMENEZ

Ayudante: CC-22540646 MARIA PACHECO COBA

Fecha Inicio: 3/09/2022 Hora Inicio: 07:15

Fecha Final: 3/09/2022 Hora Final: 08:10

Dx PreQuirurgico:

FRACTURA EXPUESTA DE FALANGE DISTAL DE 3ER, 4TO, Y 5TO DEDO MANO DERECHA
FRACTURA EXPUESTA DE FALANGE MEDIA DEL 3ER Y 4TO DEDO DE MANO DERECHA
FRACTURA EXPUESTA DE APOFISIS DE ESTILOIDE DE RADIO Y CUBITO DERECHO
INESTABILIDAD LIGAMENTARIA EN MUÑECA DERECHA
HERIDA EN DORSO DE MANO DERECHA, 1ER, 2DO, 3ER Y 5TO DEDO DE MANO DERECHA
DEFECTO DE COBERTURA EN PUNTA DEL 4TO DEDO DE MANO DERECHA
HERIDA EN CARA PALMAR DE MANO DERECHA
HERIDA DEFORMANTE EN MUÑECA DERECHA

Hallazgos:

1. HERIDA AMPLIA CIRCUNFERENCIAL EN REGION PALMAR ZONA II DE MANO DERECHA QUE SE EXTIENDE HACIA 5TO DEDO, REGION DORSAL DE MANO Y MUÑECA CON AVULSION REGION PALMAR, NECROSIS CUTANEA GENERA DEFECTO DE COBERTURA, TEJIDOS MACERADOS, ALTO RIESGO DE INFECCION Y AMPUTACION.
2. HERIDA EN DORSO DE 1ER, 2DO, 3ER DEDO DE BORDES IRREGULARES SECRECION SEROHEMATICA.
3. DEFECTO COBERTURA EN PUNTA DEL PULPEJO DE 4TO DEDODE MANO DERECHA, TEJIDOS NECROTICOS, SECRECION SEROHEMATICA.

Procedimientos Realizados:

1. LAVADO QUIRURGICO MAS DESBRIDAMIENTO EN MANO Y MUÑECA DERECHA MAS AFRONTAMIENTO

Justificación del Procedimiento:

MANEJO DE TEJIDOS BLANDOS
EVITAR INFECCION

PosQuirurgico:

DE LAVADO QUIRURGICO MAS DESBRIDAMIENTO EN MANO Y MUÑECA DERECHA MAS AFRONTAMIENTO

Descripción del Procedimiento:

PREVIA ANESTESIA, SEPSIA Y ANTISEPSIA, SE COLOCAN CAMPOS QUIRURGICOS, SE RETIRAN PUNTOS DE HERIDAS EN MANO DERECHA Y MUÑECA DERECHA, SE PROCEDE A REALIZAR LAVADO QUIRURGICO CON ABUNDANTE SOLUCION SALINA AL 0,9 % Y ASEPTIDINA, SE DESBRIDAN TEJIDOS DESVITALIZADOS CON BISTURI Y TIJERAS DE TEJIDOS, SE LAVAN NUEVAMENTE CON SOLUCION SALINA, SE SECA Y SE TOMA PUNTO ANTITENSION DE AFRONTAMIENTO CON NYLON, SE SECA Y SE DEJAN GASAS CON VENDAJE. PACIENTE QUE TOLERA PROCEDIMIENTO.

Conducta a Seguir:

LAVADO QUIRURGICO MAS DESBRIDAMIENTO EN 24 HORAS EXCLUSIVO DR XIMENA
SEGUIMIENTO POR ORTOPEDIA

Ordenes Medicas:

CONTINUAR IGUAL MANEJO

Material de Osteosintesis:

XIMENA MARIA RIOS GARRIDO RM No.: 732002/08

Especialidad: ORTOPEDIA Y TRAUMATOLOGIA


Fecha hora de Imresión: 19/10/2023 16:05

Usuario: mnachern

NO

Deja Mechass, Drenas, Comprensas, Gasas, Cuantas y Explique:

NO



XIMENA MARIA RIOS GARRIDO RM No.: 732002/08

Especialidad: ORTOPEDIA Y TRAUMATOLOGIA

Fecha hora de impresion: 19/10/2023 16:05

Usuario: mmacheco

Page 2 of 2



Paciente: HECTOR MIGUEL MARTINEZ LOPEZ

No. Caso: 703698 No Admision: 1130049

Tipo y No. Documento: CC - 7467450

Cirujano: CC - 31321830 XIMENA MARIA RIOS GARRIDO

Anestesio: CC-85455081 JUAN CARLOS SIERRA RODRIGUEZ

Ayudante: CC-1143364851 JUAN PATERNINA CARBALLO

Fecha Inicio: 4/09/2022 Hora Inicio: 13:40

Fecha Final: 4/09/2022 Hora Final: 14:31

Dx PreQuirurgico:

EXTREMIDAD MACERADA (MANO DERECHA) POR:

- FRACTURA EXPUESTA FALANGE DISTAL 3ER 4TO Y 5TO DEDO MANO DERECHA
- FRACTURA EXPUESTA FALANGE MEDIA 3ER Y 4TO DEDO MANO DERECHA
- FRACTURA EXPUESTA APOFISIS ESTILOIDES RADIO Y CUBITO DERECHOS
- INESTABILIDAD LIGAMENTARIA EN MUÑECA DERECHA
- HERIDA EN DORSO DE MANO DERECHA, 1ER, 2DO, 3ER Y 5TO DEDO DE MANO DERECHA
- DEFECTO DE COBERTURA EN PUNTA DEL 4TO DEDO DE MANO DERECHA
- HERIDA EN CARA PALMAR DE MANO DERECHA
- HERIDA DEFORMANTE EN MUÑECA DERECHA

Hallazgos:

- HERIDA IRREGULAR CON DEFECTO DE COBERTURA CUTANEO EN CARA PALMAR DE MANO DERECHA DISTAL A REGION TENAR
- HERIDA EN CON DEFECTO DE COBERTURA EN PUNTA DE 4TO DEDO DE MANO DERECHA Y EN REGION LUNAR DE 5TO DEDO Y CON EXPOSICION NEUROVASCULAR Y TENDINOSA
- HERIDA IRREGULAR CON DEFECTO DE COBERTURAS EN REGION DORSAL DE MANO Y MUÑECA DERECHA CON EXTENSION A BORDE RADIAL Y EXPOSICION TENDINOSA
- TEJIDOS PALIDOS Y MACERADOS EN HERIDA MENCIONADAS
- AMPUTACION DE PAQUETE NEUROVASCULAR CUBITAL DE 5TO DEDO Y TROMBOSIS DE PAQUETE RADIAL LO CUAL COMPROMIETE LA VIABILIDAD Y COMPROMETE LA POSIBILIDAD DE REPARACION MICROQUIRURGICA
- LLENADO CAPILAR LENTO EN DEDOS MEÑIQUE Y ANULAR
- GRAN RIESGO DE NECROSIS DE TEJIDOS MENCIONADOS EN MANO DERECHA

Procedimientos Realizados:

1. LAVADO MAS DESBRIDAMIENTO QUIRURGICO EN MANO Y MUÑECA DERECHA

Verificación del Procedimiento:

MANEJO DE TEJIDOS BLANDOS EN ZONA ESPECIAL (MANO)

Dx PosQuirurgico:

POP DE: LAVADO MAS DESBRIDAMIENTO QUIRURGICO EN MANO Y MUÑECA DERECHA

Descripción del Procedimiento:

DECUBITO SUPINO

ANESTESIA

ASEPSIA Y ANTISEPSIA

PAUSA DE SEGURIDAD

CAMPOS QUIRURGICOS ESTERILES

SE EVIDENCIAN HALLAZGOS DESCRITOS

SE RETIRAN PUNTOS DE SUTURAS DE HERIDAS Y DEFECTO EN MANO Y MUÑECA DERECHA

SE REALIZA LAVADO CON ABUNDANTE SOLUCION SALINA Y JABON QUIRURGICO ESTERIL HASTA DEJAR ZONA LIMPIA

XIMENA MARIA RIOS GARRIDO RM No.: 732002/08

Especialidad: ORTOPEDIA Y TRAUMATOLOGIA

COBERTURA CON APOSITOS SECOS PARA EVITAR MACERACION , SE REALIZA DESBRIDAMIENTO DE TEJIDO
DESVITALIZADOS MACERADOS CON TIJERA DE TEJIDOS Y SE LAVA UEVAMENTE CON SOLUCIION SALINA NORMAL , SE
SECA Y SE CUBRE CVENDAJE BLANDO E INMOVILIZACION CON FERULA DE YESO. NO COMPLICACIONES

Conducta a Seguir:

NUEVO LAVADO EN 48 HORAS (EXCLUSIVO DRA XIMENA RIOS)

Ordenes Medicas:

CONTINUAR ANALGESIA Y ANTIBIOTICOTERAPIA

SS LAVADO QUIRURGICO Y DESBRIDAMIENTO EN MANO DERECHA (EXCLUSIVO DRA XIMENA RIOS) EN 48 HORAS

Material de Osteosintesis:

NO

Deja Mechas, Drenes, Comprensas, Gasas, Cuantas y Explique:

NO



XIMENA MARIA RIOS GARRIDO RM No.: 732002/08

Especialidad: ORTOPEDIA Y TRAUMATOLOGIA

Huamán, leidy.riales



Fundación Campbell

SEDE CALLE 30

INFORME QUIRÚRGICO

CIRUGIA No.: C30 - 245828

Paciente: HECTOR MIGUEL MARTINEZ LOPEZ

Tipo y No. Documento: CC - 7467450

Anestesiologo: CC-8767735 ELVIS FILIBERTO SANTIAGO CARMONA

Fecha Inicio: 6/09/2022 Hora Inicio: 18:00

No. Caso: 703698 No Admision: 1130744

Cirujano: CC - 31321830 XIMENA MARIA RIOS GARRIDO

Ayudante: CC-1143364851 JUAN PATERNINA CARBALLO

Fecha Final: 6/09/2022 Hora Final: 18:50

Dx PreQuirurgico:

MANO MACERADA DERECHA POR:

- FRACTURA EXPUESTA DE FALANGE DISTAL 3ER 4TO Y 5TO DEDO DE MANO DERECHA
- FRACTURA EXPUESTA DE FALANGE MEDIA 3ER Y 4TO DEDO DE MANO DERECHA
- FRACTURA EXPUESTA APOFISIS ESTILOIDES RADIO Y CUBITTO DERECHO
- LESION NEUROVASCULAR EN MANO DERECHA

ESTABILIDAD LIGAMENTARIA EN MUÑECA DERECHA

IDA EN DORSO DE MANO, 1ER, 2DO, 3ER, Y 5TO DEDO DE MANO DERECHA

DEFECTO DE COBERTURA EN PUNTA DEL 4TO DEDO DE MANO DERECHA

HERIDA EN CARA PALMAR DE MANO DERECHA

HERIDA DEFORMANTE EN MUÑECA DERECHA

Hallazgos:

1. MANO Y MUÑECA DERECHA CON HERIDAS CON TEJIDOS BLANDOS MACERADOS, PAQUETES VASCULARES DE 5TO DEDO TROMBOSADOS, MACERACION DE TEJIDOS PROFUNDOS, LEVE SANGRADO A NIVEL DE BORDES DE HERIDA EN REGION PALMAR- HERIDA CON DEFECTO DE COBERTURA EN PUNTA DEL 4TO DEDO DE MANO DERECHA CON BORDES DESVITALIZADOS -

Procedimientos Realizados:

1. LAVADO QUIRURGICO MAS DESBRIDAMIENTO EN MANO Y MUÑECA DERECHA

Justificacion del Procedimiento:

MANEJO DE TEJIDOS BLANDOS
PREVENIR INFECCION

Dx PosQuirurgico:

POP DE LAVADO QUIRURGICO MAS DESBRIDAMIENTO DE MANO Y MUÑECA DERECHA

Descripción del Procedimiento:

DECUBITO SUPINO

ANESTESIA

ASEPSIA Y ANTISEPSIA

PAUSA DE SEGURIDAD

CAMPOS QUIRURGICOS ESTERILES

SE EVIDENCIAN HALLZGOS DESCRITOS

LAVADO CON ABUNDANTE SOLUCION SALINA Y JABON QUIRURGICA HASTA DEJAR ZONA LIMPIA EN MANO Y MUÑECA DERECHA

DESBRIDAMIENTO DE TEJIDOS NECREOTICOS EN BORDES DE HRIDA HASTA OBTENER TEJIDO SANGRANTE

COBERTURA CON VENDAJE BLANDO BULTOSO E INMOVILIZACION CON FERULA DE YESO

NO COMPLICACIONES

Conducta a Seguir:

NUEVO LAVADO EN 72 HORAS EXCLUSIVO DRA XIMENA RIOS

XIMENA MARIA RIOS GARRIDO RM No.: 732002/08

Especialidad: ORTOPEdia Y TRAUMATOLOGIA

Ordenes Medicas:

TRASLADO A RECUPERACION LUEGO PISO

CONTINUAR ANALGESIA Y ANTIBIOTICOTERAPIA

SS LAVADO + DESBRIDAMIENTO QUIRURGICO EN MANO DERECHA EN 72 HORAS (DRA XIMENA RIOS)

Material de Osteosintesis:

NO

Deja Mechass, Drenas, Comprensas, Gasas, Cuantas y Explique:

NO



XIMENA MARIA RIOS GARRIDO RM No.: 732002/08

Especialidad: ORTOPEDIA Y TRAUMATOLOGIA



Paciente: HECTOR MIGUEL MARTINEZ LOPEZ

Tipo y No. Documento: CC - 7467450

Anestesio: CC-72228331 SAID CURE MOLINA

Fecha Inicio: 9/09/2022 Hora Inicio: 13:10

No. Caso: 703698 No Admisión: 1131487

Cirujano: CC - 31321830 XIMENA MARIA RIOS GARRIDO

Ayudante: CC-1143364851 JUAN PATERNINA CARBALLO

Fecha Final: 9/09/2022 Hora Final: 14:18

Dx PreQuirurgico:

MANO MACERADA DERECHA

HERIDA EN DORSO DE MANO, 1ER, 2DO, 3ER Y 5TO DEDO DE MANO DERECHA

DEFECTO DE COBERTURA EN PUNTA DEL 4TO DEDO DE MANO DERECHA

HERIDA EN CARA PALMAR DE MANO DERECHA

HERIDA DEFORMANTE EN MUÑECA DERECHA

FRACTURA EXPUESTA DE FALANGE DISTAL DEL 3ER, 4TO Y 5TO DEDO DE MANO DERECHA

FRACTURA EXPUESTA DE FALANGE MEDIA DEL 3ER Y 4TO DEDO DE MANO DERECHA

FRACTURA EXPUESTA DE APOFISIS ESTILOIDE RADIO CUBITO DERECHO

LESION NEUROVASCULAR EN MANO DERECHA

INESTABILIDAD LIGAMENTARIA EN MUÑECA DERECHA

Hallazgos:

1. HERIDA EN PALMA DE MANO DERECHA CON EXPOSICION DE TEJIDOS PROFUNDOS SANGRADO MODERADO INDICADOR DE MEJORIA, COLORACION MAS ROSADA DE LOS TEJIDOS PROFUNDOS, TEJIDOS EN DEDOS CON MODERADA MACERACION

2. HERIDA EN CARA DORSAL DE MANO DERECHA Y MUÑECA DERECHA CON SANGRADO MODERADO INDICADOR DE MEJORIA

Procedimientos Realizados:

1. LAVADO MAS DESBRIDAMIENTO QUIRURGICO EN MANO Y MUÑECA DERECHA

Justificacion del Procedimiento:

MANEJO DE TEJIDOS BLANDOS

Dx PosQuirurgico:

1. DE: LAVADO MAS DESBRIDAMIENTO EN MANO Y MUÑECA DERECHA

Descripción del Procedimiento:

DECUBITO SUPINO

ANESTESIA

ASEPSIA Y ANTISEPSIA

PAUSA DE SEGURIDAD

CAMPOS QUIRURGICOS ESTERILES

SE EVIDENCIAN HALLAZGOS DESCRITOS

LAVADO CON ABUNDANTE SOLUCION SALINA Y JABON QUIRURGICO A NIVEL DE HERIDAS EN MANO DERECHA Y MUÑECA

DERECHA HASTA DEJAR CAVIDAD LIMPIA, SE REALIZA DESBRIDAMIENTO DE BORDES DE HERIDAS Y TEJIDO

DESVITALIZADOS Y SE LAVA NUEVAMENTE CON SOLUCION SALINA NORMAL MAS ANTIBIOTICO, SE SECA Y SE REALIZA

COBERTURA CON APOSITO CON TECNOLOGIA Y VENDAJE BLANDO E INMOVILIZACION

NO COMPLICACIONES

Conducta a Seguir:

CONTINUAR LAVADO

XIMENA MARIA RIOS GARRIDO RM No.: 732002/08

Especialidad: ORTOPEDIA Y TRAUMATOLOGIA

SEGUIMIENTO POR ORTOPEDIA

Ordenes Medicas:

CONTINUAR ANALGESIA Y ANTIBIOTICOTERAPIA

LAVADO QUIRURGICO Y DESBRIDAMIENTO EN 72 HORAS EXCLUSIVO DRA RIOS

Material de Osteosintesis:

NO

Deja Mechas, Drenes, Comprensas, Gasas, Cuantas y Explique:

NO



XIMENA MARIA RIOS GARRIDO RM No.: 732002/08

Especialidad: ORTOPEDIA Y TRAUMATOLOGIA



Paciente: HECTOR MIGUEL MARTINEZ LOPEZ

Tipo y No. Documento: CC - 7467450

Anestesioologo: CC-72136988 RENE RICARDO JIMENEZ

Fecha Inicio: 13/09/2022 Hora Inicio: 15:15

No. Caso: 703698 No Admision: 1132531

Cirujano: CC - 31321830 XIMENA MARIA RIOS GARRIDO

Ayudante: CC-8720074 ALFREDO RODRIGUEZ GUTIERREZ

Fecha Final: 13/09/2022 Hora Final: 15:50

Dx PreQuirurgico:

MANO DERECHA MACERADA

DEFECTO DE COBERTURA EN DORSO DE MUÑECA Y MANO DERECHA

DEFECTO DE COBERTURA EN PUNTA DEL 4TO DEDO DE MANO DERECHA

HERIDA EN CARA PALMAR DE MANO DERECHA

HERIDA DEFORMANTE EN MUÑECA DERECHA

FRACTURA EXPUESTA DE FALANGE DISTAL DEL 3ER, 4TO Y 5TO DEDO DE MANO DERECHA

FRACTURA EXPUESTA DE FALANGE MEDIA DEL 3ER Y 4TO DEDO DE MANO DERECHA

FRACTURA EXPUESTA DE APOFISIS ESTILOIDE RADIO Y CUBITO DERECHO

LESION NEUROVASCULAR EN MANO DERECHA

INESTABILIDAD LIGAMENTARIA EN MUÑECA DERECHA

Hallazgos:

1. DEFECTO DE COBERTURA AMPLIO EN DORSO DE MUÑECA Y MANO DERECHA- AMPLIO EN REGION ANTERIOR DE LA MANO CON TEJIDOS DESVITALIZADOS, MATERIAL FIBRINOIDE Y ZONAS DE NECROSIS EN 4-5TO DEDOS REGION ANTERIOR. SIN SECRECION-.

Procedimientos Realizados:

1. LAVADO QUIRURGICO MAS DESBRIDAMIENTO MUÑECA Y MANO DERECHA .

Justificacion del Procedimiento:

MANEJO DE TEJIDOS, EVITAR INFECCION.

Dx PosQuirurgico:

POP DE LAVADO QUIRURGICO MAS DESBRIDAMIENTO MUÑECA Y MANO DERECHA .

Descripción del Procedimiento:

ANESTESIA, ASEPSIA, ANTISEPSIA, CAMPOS ESTERILES, SE DESBRIDAN TEJIDOS DESVITALIZADOS CON TIJERA Y BISTURI EN LESIONES AMPLIAS DE MUÑECA Y MANO DERECHA, CURETAJE DE TEJIDOS RETIRANDO MATERIAL FIBRINOIDE, HASTA DEJAR AREAS SANGRANTES, LAVADO QUIRURGICO CON ABUNDANTE SOLUCION SALINA MAS ANTIBIOTICO MAS ASEPTIDINA, SE CUBRE CON APOSITOS + VENDAJES ADHESIVOS. PACIENTE TOLERA PROCEDIMIENTO SIN COMPLICACIONES.

Conducta a Seguir:

HOSPITALIZAR,

SEGUIMIENTO ORTOPEDIA

MIEMBRO SUPERIOR DERECHO ELEVADO

NUEVO LAVADO QUIRURGICO MAS DESBRIDAMIENTO EN 48 HORAS.

Ordenes Medicas:

IGUALES ORDENES MEDICAS

TRATAMIENTO ANTIBIOTICO Y ANALGESICO ORDENADO.

Material de Osteosintesis:

XIMENA MARIA RIOS GARRIDO RM No.: 732002/08

Especialidad: ORTOPEDIA Y TRAUMATOLOGIA

NO

Deja Mechas, Drenes, Comprensas, Gasas, Cuantas y Explique:

NO



XIMENA MARIA RIOS GARRIDO RM No.: 732002/08

Especialidad: ORTOPEDIA Y TRAUMATOLOGIA



Paciente: HECTOR MIGUEL MARTINEZ LOPEZ

Tipo y No. Documento: CC - 7467450

Anestesiolego: CC-22551976 NAYIBE CHARANEK

Fecha Inicio: 15/09/2022 Hora Inicio: 11:30

No. Caso: 703698 No Admision: 1133092

Cirujano: CC - 1120741881 CARLOS MARIO ALMANZA ARREGOCES

Ayudante: CC-22540646 MARIA PACHECO COBA

Fecha Final: 15/09/2022 Hora Final: 12:20

Dx PreQuirurgico:

MANO DERECHA MACERADA

DEFECTO DE COBERTURA EN DORSO DE MUÑECA Y MANO DERECHA, REGION PALMAR DE MANO DERECHA

DEFECTO DE COBERTURA EN 4TO Y 5TO DEDO MANO DERECHA

FRACTURA EXPUESTA DE FALANGE DISTAL DEL 3ER, 4TO Y 5TO DEDO DE MANO DERECHA

FRACTURA EXPUESTA DE FALANGE MEDIA DEL 3ER Y 4TO DEDO DE MANO DERECHA

FRACTURA EXPUESTA DE APOFISIS ESTILOIDE RADIO Y CUBITO DERECHO

LESION NEURVASCULAR EN MANO DERECHA

INESTABILIDAD LIGAMENTARIA EN MUÑECA DERECHA

Hallazgos:

1. GRAN DEFECTO DE COBERTURA EN REGION PALMAR DE MANO DERECHA QUE SE EXTIENDE HACIA DORSO DE MANO Y MUÑECA CON ABUNDANTE TEJIDO NECROTICOS DESVITALIZADOS, SECRECION SEROHEMATICA,

2. DEFECTO COBERTURA EN 4TO Y 5TO DEDO MANO DERECHA CON ABUNDANTE TEJIDO DESVITALIAZADO NECROTICO, ALTO RIESGO DE AMPUTACION DE LOS DEDOS, SECRECION SEROHEMATICA.

Procedimientos Realizados:

1. LAVADO QUIRURGICO MAS DESBRIDAMIENTO EN MANO Y MUÑECA DERECHA

Justificacion del Procedimiento:

MANEJO DE TEJIDOS

EVITAR INFECCION

Dx PosQuirurgico:

POP DE LAVADO QUIRURGICO MASDESBRIDAMIENTO EN MANO Y MUÑECA DERECHA

Descripción del Procedimiento:

BAJA ANESTESIA, ASEPSIA Y ANTISEPSIA, SE COLOCAN CAMPOS QUIRURGICOS, SE REALIZA LAVADO QUIRURGICO ANIVEL DE MANO Y MUÑECA DERECHA Y EN DEFECTO DE COBERETURA EN 4TO Y 5TO DEDO DE MANO DERECHA CON ABUNDANTE SOLUCION SALINA AL 0,9 % Y ASEPTIDINA, SE DESBRIDAN TEJIDOS DESVITALIZADOS CON BISTURI, SE LAVA NUEVAMENTE CON SOLUCION SALINA, SE SECA Y SE DEJAN GASAS CON VENDAJE. PACIENTE QUE TOLERA PROCEDIMIENTO.

Conducta a Seguir:

LAVADO QUIRURGICO MAS DESBRIDAMIENTO EN 48 HORAS

SEGUIMIENTO POR ORTOPEDIA

Ordenes Medicas:

CONTINUAR MANEJO MEDICO

Material de Osteosintesis:

NO

Deja Mechass, Drenas, Comprensas, Gasas, Cuantas y Explique:

NO

CARLOS MARIO ALMANZA ARREGOCES RM No.: 1120741881

Especialidad: ORTOPEDIA Y TRAUMATOLOGIA



CARLOS MARIO ALMANZA ARREGOCES RM No.: 1120741881

Especialidad: ORTOPEDIA Y TRAUMATOLOGIA

Fecha hora de impresión: 19/10/2023 16:06

Usuario: snomez

Page 2 of 2

Nit. 900.002.780 0 SEDE CALLE 30

Epicrisis

No. Caso: 703698

Datos de Identificación del Paciente

1er Apellido	2do Apellido	1er Nombre	2do Nombre	Documento Identidad
MARTINEZ	LOPEZ	HECTOR	MIGUEL	CC - 7467450

Sexo: M Fecha Nacimiento: 9/06/1951 Edad: 71 Años

Datos de la Atención

Fecha Ingreso: 30/08/2022 - 04:10 Fecha de Egreso: 16/09/2022 - 08:31

Servicio al que Ingreso: URGENCIAS

Servicio Egreso: HOSPITALIZACION

Descripción**Motivo de Consulta:** ACCIDENTE DE TRANSITO

Remitido de: HOSPITAL SAN CRISTOBAL CIENAGA

Enfermedad Actual

PACIENTE MASCULINO DE 71 AÑOS DE EDAD, QUIEN ES VICTIMA DE ACCIDENTE DE TRANSITO. SUFRE TRAUMA EN MUÑECA Y MANO DERECHA, AHORA CON DOLOR Y LIMITACION FUNCIONAL. REMITIDO DESDE HOSPITAL SAN CRISTOBAL DE CIENAGA PARA VALORACION ESPECIALIZADA.

Antecedentes

DIABETES : NIEGA,
 HIPERTENSION ARTERIAL : NIEGA,
 TABAQUISMO : NIEGA,
 ASMA : NIEGA,
 IVU : NIEGA,
 EPOC : NIEGA,
 OBESIDAD : NIEGA,
 COLAGENESIS : NIEGA,
 MARCAPASO CARDIACO : NIEGA,

IMPLANTES DENTALES : NIEGA,
 VALVULAS EN EL CEREBRO : NIEGA,
 PROTESIS EN ARTICULACION : NIEGA,
 NEUROESTIMULADOR : NIEGA,
 IMPLANTES MAMARIOS : NIEGA,
 STENT : NIEGA,
 FRAGMENTOS METALICOS : NIEGA,
 AYUDA AUDITIVA : NIEGA,

ALERGICOS : NIEGA

OTROS : AMPUTACION SUPRACONDILEA DE MIEMBRO INFERIOR DERECHO HACE 20 AÑOS, ARTRITIS REUMATOIDE?

PRM :

Revisión por Sistemas

CABEZA, CARA, ORGANOS SENTIDOS : NIEGA SINTOMATOLOGIA

CUELLO : NIEGA SINTOMATOLOGIA

TC : NIEGA SINTOMATOLOGIA

ABDOMEN : NIEGA SINTOMATOLOGIA

GENITOURINARIO : NIEGA SINTOMATOLOGIA

PELVIS : NIEGA SINTOMATOLOGIA

DORSO Y EXTREMIDADES : NIEGA SINTOMATOLOGIA

S.N.C. : NIEGA SINTOMATOLOGIA

Hallazgos del Examen Físico

FC: 74 FR: 20 P.A.: 110/78 Temp: 36.9

ASPECTO GENERAL DEL PACIENTE : ACEPTABLES CONDICIONES GENERALES

CABEZA, CARA, ORGANOS SENTIDOS : NORMOCEFALO, PINRAL, MUCOSA ORAL HUMEDA

CUELLO : MOVIL, NO DOLOROSO, SIN ADENOPATIAS

TORAX : SIMETRICO, RSCRS SIN SOPLOS, PULMONES NORMOVENTILADOS

ABDOMEN : BLANDO, NO DOLOROSO, SIN SIGNOS DE IRRITACION PERITONEAL, NO PALPO MASAS

GENITOURINARIO : NO SE EXPLORA

PELVIS : ESTABLE

DORSO Y EXTREMIDADES : DOLOR A LA PALPACION EN MUÑECA Y MANO DERECHA, EDEMA, EQUIMOSIS, SE EVIDENCIA DEFORMIDAD ANATOMICA EN DEDOS DE LA MANO CON NULIDAD EN ARCOS DE MOVIMIENTO, LLENADO CAPILAR LENTO, SENSIBILIDAD DISMINUIDA, HERIDAS INCISIVAS IRREGULARES DEFORMANTES SUTURADAS EN DORSO Y CARA PALMAR DE LA MANO CON SANGRADO MODERADO Y DETRITUS

S.N.C. : SIN DEFICIT, GLASGOW 15/15

Diagnóstico de Ingreso

T149 TRAUMATISMO, NO ESPECIFICADO

S628 FRACTURA DE OTRAS PARTES Y DE LAS NO ESPECIFICADAS DE LA MUÑECA Y DE LA MANO

S626 FRACTURA DE OTRO DEDO DE LA MANO

Epicrisis

No. Caso: 703698

Epicrisis Paciente: CC 7467450 HECTOR MIGUEL MARTINEZ LOPEZ

S633 RUPTURA TRAUMATICA DE LIGAMENTOS DE LA MUÑECA Y DEL CARPO
 -TRAUMA EN MUÑECA Y MANO DERECHA, -HERIDA INCISIVA IRREGULAR DEFORMANTE EN DORSO DE LA MANO DERECHA, 1ERO, 3ER Y 5TO DEDO SUTURADAS EXTRAINSTITUCIONAL (29/08/22 HOSPITAL SAN CRISTOBAL DE CIENAGA) CONTAMINADA, -HERIDA INCISIVA IRREGULAR DEFORMANTE EN CARA PALMAR DE LA MANO DERECHA SUTURADA EXTRAINSTITUCIONAL (29/08/22 HOSPITAL SAN CRISTOBAL DE CIENAGA) CONTAMINADA, -HERIDA INCISIVA IRREGULAR DEFORMANTE EN MUÑECA DERECHA SUTURADA EXTRAINSTITUCIONAL (29/08/22 HOSPITAL SAN CRISTOBAL DE CIENAGA) CONTAMINADA, -POSIBLE LESION DEL NERVIIO MEDIANO, -LESION DEL MECANISMO FLEXOR Y EXTENSOR DE LOS DEDOS DE LA MANO DERECHA

Conducta

30/08/22 RADIOGRAFIA DE DEDOS EN MANO DERECHA AP Y OBLICUO
 30/08/22 RADIOGRAFIA DE MUÑECA DERECHA
 30/08/22 RADIOGRAFIA DE TORAX (P.A.ó A.P.y LATERAL, DECUBITO LATERAL, OBLICUAS ó LATERAL CON BARIO) RX DE TORAX
 30/08/22 ELECTROCARDIOGRAMA DE RITMO O DE SUPERFICIE SOD TOMAR AHORA
 30/08/22 TIEMPO DE PROTROMBINA [PT]
 30/08/22 TIEMPO DE TROMBOPLASTINA PARCIAL [PTT]
 30/08/22 HEMOGRAMA IV [HEMOGLOBINA, HEMATOCRITO, RECUENTO DE ERITROCITOS, INDICES ERITROCITARIOS, LEUCOGRAMA, RECUENTO DE PLAQUETAS, INDICES PLAQUETARIOS Y MORFOLO
 30/08/22 CREATININA EN SUERO, ORINA U OTROS
 30/08/22 UREA
 30/08/22 GLUCOSA EN SUERO, LCR U OTRO FLUIDO DIFERENTE A ORINA EN SUERO
 30/08/22 SOLUCION SALINA 0.9 % 500 ML 80 cc INTRAVENOSA Cada Hora por 1 Dia(s) 4
 30/08/22 TRAMADOL 50 mg AMP 50 mg INTRAVENOSA Cada 8 Horas por 1 Dia(s) 3
 30/08/22 cefazOLINA 1 gr AMP 2000 mg INTRAVENOSA Cada 8 Horas por 1 Dia(s) 6
 30/08/22 GENTAMICINA 160 mg AMP 160 mg INTRAVENOSA Cada 24 Horas por 1 Dia(s) 1
 30/08/22 PENICILINA G SODICA 1.000.000 UI AMP 4000000 U.I INTRAVENOSA Cada 4 Horas por 1 Dia(s) 24
 30/08/22 TOMOGRAFIA AXIAL COMPUTADA EN RECONSTRUCCION TRIDIMENSIONAL TAC 3D DE MANO DERECHA
 30/08/22 TOMOGRAFIA AXIAL COMPUTADA EN RECONSTRUCCION TRIDIMENSIONAL TAC 3D DE MUÑECA DERECHA
 30/08/22 RESONANCIA NUCLEAR MAGNETICA DE ARTICULACIONES DE MIEMBRO SUPERIOR (CODO, HOMBRO Y/O PUÑO) MUÑECA DERECHO
 30/08/22 cefazOLINA 1 gr AMP 2000 mg INTRAVENOSA AHORA 2
 30/08/22 MIDAZOLAM 5 mg AMP 5 mg INTRAVENOSA AHORA 1
 30/08/22 FENTANILO 50 mcg/mL AMP 500 mcgr INTRAVENOSA AHORA 1
 30/08/22 PROPOFOL 10 mg/mL AMP 200 mg INTRAVENOSA AHORA 1
 30/08/22 BROMURO DE ROCURONIO 50 mg AMP 50 mg INTRAVENOSA AHORA 1
 30/08/22 REMIFENTANILO 2 mg AMP 2 mg INTRAVENOSA AHORA 1
 30/08/22 ETILEFRINA 10 mg AMP 10 mg INTRAVENOSA AHORA 1
 30/08/22 ATROPINA 1 mg/mL AMP 1 mg INTRAVENOSA AHORA 1
 30/08/22 TRAMADOL 50 mg AMP 50 mg INTRAVENOSA AHORA 1
 30/08/22 DIPIRONA 1 gr AMP 2000 mg INTRAVENOSA AHORA 2
 30/08/22 DEXAMETASONA 8 mg AMP 8 mg INTRAVENOSA AHORA 1
 30/08/22 RADIOGRAFIA DE DEDOS EN MANO RX DE MANO DERECHA AP Y LAT
 30/08/22 GENTAMICINA 160 mg AMP 160 mg INTRAVENOSA AHORA 1
 30/08/22 cefazOLINA 1 gr AMP 1000 mg INTRAVENOSA AHORA 1
 30/08/22 PENICILINA G SODICA 1.000.000 UI AMP 4000000 U.I INTRAVENOSA AHORA 4
 30/08/22 TRAMADOL 50 mg AMP 50 mg INTRAVENOSA AHORA 1
 30/08/22 GENTAMICINA 160 mg AMP 160 mg INTRAVENOSA Cada 24 Horas por 1 Dia(s) 1
 30/08/22 cefazOLINA 1 gr AMP 1000 mg INTRAVENOSA Cada 8 Horas por 1 Dia(s) 3
 30/08/22 PENICILINA G SODICA 1.000.000 UI AMP 4000000 U.I INTRAVENOSA Cada 8 Horas por 1 Dia(s) 12
 30/08/22 TRAMADOL 50 mg TAB 50 mg INTRAVENOSA Cada 8 Horas por 1 Dia(s) 3
 31/08/22 GENTAMICINA 160 mg AMP 160 mg INTRAVENOSA Cada 24 Horas por 1 Dia(s) 1
 31/08/22 cefazOLINA 1 gr AMP 1000 mg INTRAVENOSA Cada 8 Horas por 1 Dia(s) 3
 31/08/22 PENICILINA G SODICA 1.000.000 UI AMP 4000000 U.I INTRAVENOSA Cada 8 Horas por 1 Dia(s) 12
 31/08/22 TRAMADOL 50 mg TAB 50 mg INTRAVENOSA Cada 8 Horas por 1 Dia(s) 3
 31/08/22 HEMOGRAMA IV [HEMOGLOBINA, HEMATOCRITO, RECUENTO DE ERITROCITOS, INDICES ERITROCITARIOS, LEUCOGRAMA, RECUENTO DE PLAQUETAS, INDICES PLAQUETARIOS Y MORFOLO
 31/08/22 ERITROSEDIMENTACIÓN [VELOCIDAD SEDIMENTACIÓN GLOBULAR - VSG]
 31/08/22 PROTEÍNA C REACTIVA, CUANTITATIVO DE ALTA PRECISION
 31/08/22 ELECTROCARDIOGRAMA DE RITMO O DE SUPERFICIE SOD
 31/08/22 GENTAMICINA 160 mg AMP 160 mg INTRAVENOSA Cada 24 Horas por 1 Dia(s) 1
 31/08/22 cefazOLINA 1 gr AMP 1000 mg INTRAVENOSA Cada 8 Horas por 1 Dia(s) 3
 31/08/22 PENICILINA G SODICA 1.000.000 UI AMP 4000000 U.I INTRAVENOSA Cada 8 Horas por 1 Dia(s) 12

Epicrisis

No. Caso: 703698

Epicrisis Paciente: CC 7467450 HECTOR MIGUEL MARTINEZ LOPEZ

31/08/22 TRAMADOL 50 mg TAB 50 mg INTRAVENOSA Cada 8 Horas por 1 Dia(s) 3
 31/08/22 OMEPRAZOL 40 mg AMP 40 mg INTRAVENOSA Cada 24 Horas por 1 Dia(s) 1
 31/08/22 HIDROXIDO ALUMINIO 4%+HIDROXIDO MAGNESIO 4%+SIMETICONA 0.4% 10 ml ORAL Cada 8 Horas por 1 Dia(s) 1
 31/08/22 ALBÚMINA
 31/08/22 RESERVAR 2U DE GRE
 01/09/22 GENTAMICINA 160 mg AMP 160 mg INTRAVENOSA Cada 24 Horas por 1 Dia(s) 1
 01/09/22 cefaZOLINA 1 gr AMP 1000 mg INTRAVENOSA Cada 8 Horas por 1 Dia(s) 3
 01/09/22 PENICILINA G SODICA 1.000.000 UI AMP 4000000 U.I INTRAVENOSA Cada 8 Horas por 1 Dia(s) 12
 01/09/22 TRAMADOL 50 mg TAB 50 mg INTRAVENOSA Cada 8 Horas por 1 Dia(s) 3
 01/09/22 OMEPRAZOL 40 mg AMP 40 mg INTRAVENOSA Cada 24 Horas por 1 Dia(s) 1
 01/09/22 cefaZOLINA 1 gr AMP 1000 mg INTRAVENOSA AHORA 1
 01/09/22 MIDAZOLAM 5 mg AMP 5 mg INTRAVENOSA AHORA 1
 01/09/22 FENTANILO 50 mcg/mL AMP 500 mcgr INTRAVENOSA AHORA 1
 01/09/22 PROPOFOL 10 mg/mL AMP 200 mg INTRAVENOSA AHORA 1
 01/09/22 CISATRACURIO 5 mg/mL AMP 10 mg INTRAVENOSA AHORA 1
 01/09/22 REMIFENTANILO 2 mg AMP 2 mg INTRAVENOSA AHORA 1
 01/09/22 DIPIRONA 1 gr AMP 1000 mg INTRAVENOSA AHORA 1
 01/09/22 DEXAMETASONA 8 mg AMP 8 mg INTRAVENOSA AHORA 1
 01/09/22 cefaZOLINA 1 gr AMP 1000 mg INTRAVENOSA Cada 8 Horas por 1 Dia(s) 3
 01/09/22 PENICILINA G SODICA 1.000.000 UI AMP 4000000 U.I INTRAVENOSA Cada 8 Horas por 1 Dia(s) 12
 01/09/22 TRAMADOL 50 mg TAB 50 mg INTRAVENOSA Cada 8 Horas por 1 Dia(s) 3
 01/09/22 OMEPRAZOL 40 mg AMP 40 mg INTRAVENOSA Cada 24 Horas por 1 Dia(s) 1
 01/09/22 HEMOGRAMA IV [HEMOGLOBINA, HEMATOCRITO, RECUENTO DE ERITROCITOS, INDICES
 ERITROCITARIOS, LEUCOGRAMA, RECUENTO DE PLAQUETAS, INDICES PLAQUETARIOS Y MORFOLO
 ERITROSEDIMENTACIÓN [VELOCIDAD SEDIMENTACIÓN GLOBULAR - VSG]
 01/09/22 PROTEÍNA C REACTIVA, CUANTITATIVO DE ALTA PRECISION
 01/09/22 CREATININA EN SUERO, ORINA U OTROS
 02/09/22 cefaZOLINA 1 gr AMP 1000 mg INTRAVENOSA Cada 8 Horas por 1 Dia(s) 3
 02/09/22 PENICILINA G SODICA 1.000.000 UI AMP 4000000 U.I INTRAVENOSA Cada 8 Horas por 1 Dia(s) 12
 02/09/22 TRAMADOL 50 mg TAB 50 mg INTRAVENOSA Cada 8 Horas por 1 Dia(s) 3
 02/09/22 OMEPRAZOL 40 mg AMP 40 mg INTRAVENOSA Cada 24 Horas por 1 Dia(s) 1
 02/09/22 TRANSFUNDIR
 02/09/22 HEMOGRAMA IV [HEMOGLOBINA, HEMATOCRITO, RECUENTO DE ERITROCITOS, INDICES
 ERITROCITARIOS, LEUCOGRAMA, RECUENTO DE PLAQUETAS, INDICES PLAQUETARIOS Y MORFOLO
 cefaZOLINA 1 gr AMP 1000 mg INTRAVENOSA Cada 8 Horas por 1 Dia(s) 3
 01/09/22 PENICILINA G SODICA 1.000.000 UI AMP 4000000 U.I INTRAVENOSA Cada 8 Horas por 1 Dia(s) 12
 03/09/22 TRAMADOL 50 mg TAB 50 mg INTRAVENOSA Cada 8 Horas por 1 Dia(s) 3
 03/09/22 OMEPRAZOL 40 mg AMP 40 mg INTRAVENOSA Cada 24 Horas por 1 Dia(s) 1
 03/09/22 cefaZOLINA 1 gr AMP 2000 mg INTRAVENOSA AHORA 2
 03/09/22 MIDAZOLAM 5 mg AMP 2 mg INTRAVENOSA AHORA 1
 03/09/22 FENTANILO 50 mcg/mL AMP 100 mcgr INTRAVENOSA AHORA 1
 03/09/22 KETAMINA 500 mg AMP 50 mg INTRAVENOSA AHORA 1
 03/09/22 DIPIRONA 1 gr AMP 2000 mg INTRAVENOSA AHORA 2
 03/09/22 TRAMADOL 50 mg AMP 50 mg INTRAVENOSA AHORA 1
 03/09/22 PROPOFOL 10 mg/mL AMP 100 mg INTRAVENOSA AHORA 1
 03/09/22 AMINOACIDOS ESENCIALES (NUTRISPIR) FCO X 450 G 450 mg ORAL AHORA 1
 03/09/22 ALBÚMINA
 04/09/22 cefaZOLINA 1 gr AMP 1000 mg INTRAVENOSA Cada 8 Horas por 1 Dia(s) 3
 04/09/22 PENICILINA G SODICA 1.000.000 UI AMP 4000000 U.I INTRAVENOSA Cada 8 Horas por 1 Dia(s) 12
 04/09/22 TRAMADOL 50 mg TAB 50 mg INTRAVENOSA Cada 8 Horas por 1 Dia(s) 3
 04/09/22 OMEPRAZOL 40 mg AMP 40 mg INTRAVENOSA Cada 24 Horas por 1 Dia(s) 1
 04/09/22 MIDAZOLAM 5 mg AMP 2 mg INTRAVENOSA AHORA 1
 04/09/22 FENTANILO 50 mcg/mL AMP 100 mcgr INTRAVENOSA AHORA 1
 04/09/22 KETAMINA 500 mg AMP 50 mg INTRAVENOSA AHORA 1
 04/09/22 cefaZOLINA 1 gr AMP 2000 mg INTRAVENOSA AHORA 2
 04/09/22 TRAMADOL 50 mg AMP 50 mg INTRAVENOSA AHORA 1
 04/09/22 PROPOFOL 10 mg/mL AMP 100 mg INTRAVENOSA AHORA 1
 05/09/22 cefaZOLINA 1 gr AMP 1000 mg INTRAVENOSA Cada 8 Horas por 1 Dia(s) 3
 05/09/22 PENICILINA G SODICA 1.000.000 UI AMP 4000000 U.I INTRAVENOSA Cada 8 Horas por 1 Dia(s) 12
 05/09/22 TRAMADOL 50 mg TAB 50 mg INTRAVENOSA Cada 8 Horas por 1 Dia(s) 3
 05/09/22 OMEPRAZOL 40 mg AMP 40 mg INTRAVENOSA Cada 24 Horas por 1 Dia(s) 1

Epicrisis

No. Caso: 703698

Epicrisis Paciente: CC 7467450 HECTOR MIGUEL MARTINEZ LOPEZ

05/09/22 RESERVAR 2U DE GRE

05/09/22 HEMOGRAMA IV [HEMOGLOBINA, HEMATOCRITO, RECUENTO DE ERITROCITOS, INDICES ERITROCITARIOS, LEUCOGRAMA, RECUENTO DE PLAQUETAS, INDICES PLAQUETARIOS Y MORFOLO

05/09/22 PROTEÍNA C REACTIVA, CUANTITATIVO DE ALTA PRECISION

06/09/22 cefazOLINA 1 gr AMP 1000 mg INTRAVENOSA Cada 8 Horas por 1 Dia(s) 3

06/09/22 PENICILINA G SODICA 1.000.000 UI AMP 4000000 U.I INTRAVENOSA Cada 8 Horas por 1 Dia(s) 12

06/09/22 TRAMADOL 50 mg TAB 50 mg INTRAVENOSA Cada 8 Horas por 1 Dia(s) 3

06/09/22 OMEPRAZOL 40 mg AMP 40 mg INTRAVENOSA Cada 24 Horas por 1 Dia(s) 1

06/09/22 HEMOGRAMA IV [HEMOGLOBINA, HEMATOCRITO, RECUENTO DE ERITROCITOS, INDICES ERITROCITARIOS, LEUCOGRAMA, RECUENTO DE PLAQUETAS, INDICES PLAQUETARIOS Y MORFOLO

06/09/22 PROTEÍNA C REACTIVA, CUANTITATIVO DE ALTA PRECISION

06/09/22 CREATININA EN SUERO, ORINA U OTROS

06/09/22 cefazOLINA 1 gr AMP 2000 mg INTRAVENOSA AHORA 2

06/09/22 AGUA OXIGENADA 3% SLN TOPICA 120 ml TOPICA AHORA 1

06/09/22 PROPOFOL 10 mg/mL AMP 80 mg INTRAVENOSA AHORA 1

06/09/22 FENTANILO 50 mcg/mL AMP 100 mcgr INTRAVENOSA AHORA 1

06/09/22 MIDAZOLAM 5 mg AMP 2 mg INTRAVENOSA AHORA 1

06/09/22 SOLUCION SALINA 0.9% 500 mL 500 cc INTRAVENOSA AHORA 1

07/09/22 cefazOLINA 1 gr AMP 1000 mg INTRAVENOSA Cada 8 Horas por 1 Dia(s) 3

07/09/22 PENICILINA G SODICA 1.000.000 UI AMP 4000000 U.I INTRAVENOSA Cada 8 Horas por 1 Dia(s) 12

07/09/22 TRAMADOL 50 mg TAB 50 mg INTRAVENOSA Cada 8 Horas por 1 Dia(s) 3

07/09/22 OMEPRAZOL 40 mg AMP 40 mg INTRAVENOSA Cada 24 Horas por 1 Dia(s) 1

07/09/22 cefazOLINA 1 gr AMP 1000 mg INTRAVENOSA Cada 8 Horas por 1 Dia(s) 3

07/09/22 TRAMADOL 50 mg TAB 50 mg INTRAVENOSA Cada 8 Horas por 1 Dia(s) 3

07/09/22 OMEPRAZOL 40 mg AMP 40 mg INTRAVENOSA Cada 24 Horas por 1 Dia(s) 1

07/09/22 TRANSFUNDIR 2U DE GRE

08/09/22 cefazOLINA 1 gr AMP 1000 mg INTRAVENOSA Cada 8 Horas por 1 Dia(s) 3

08/09/22 TRAMADOL 50 mg TAB 50 mg INTRAVENOSA Cada 8 Horas por 1 Dia(s) 3

08/09/22 OMEPRAZOL 40 mg AMP 40 mg INTRAVENOSA Cada 24 Horas por 1 Dia(s) 1

08/09/22 cefazOLINA 1 gr AMP 1000 mg INTRAVENOSA Cada 8 Horas por 1 Dia(s) 3

08/09/22 OMEPRAZOL 40 mg AMP 40 mg INTRAVENOSA Cada 24 Horas por 1 Dia(s) 1

08/09/22 TRAMADOL 50 mg AMP 50 mg INTRAVENOSA Cada 8 Horas por 1 Dia(s) 3

08/09/22 HEMOGRAMA IV [HEMOGLOBINA, HEMATOCRITO, RECUENTO DE ERITROCITOS, INDICES ERITROCITARIOS, LEUCOGRAMA, RECUENTO DE PLAQUETAS, INDICES PLAQUETARIOS Y MORFOLO

08/09/22 cefazOLINA 1 gr AMP 1000 mg INTRAVENOSA Cada 8 Horas por 1 Dia(s) 3

08/09/22 OMEPRAZOL 40 mg AMP 40 mg INTRAVENOSA Cada 24 Horas por 1 Dia(s) 1

08/09/22 TRAMADOL 50 mg AMP 50 mg INTRAVENOSA Cada 8 Horas por 1 Dia(s) 3

09/09/22 cefazOLINA 1 gr AMP 2000 mg INTRAVENOSA AHORA 2

09/09/22 MIDAZOLAM 5 mg AMP 5 mg INTRAVENOSA AHORA 1

09/09/22 PROPOFOL 10 mg/mL AMP 200 mg INTRAVENOSA AHORA 1

09/09/22 HEMOGRAMA IV [HEMOGLOBINA, HEMATOCRITO, RECUENTO DE ERITROCITOS, INDICES ERITROCITARIOS, LEUCOGRAMA, RECUENTO DE PLAQUETAS, INDICES PLAQUETARIOS Y MORFOLO

09/09/22 PROTEÍNA C REACTIVA, CUANTITATIVO DE ALTA PRECISION

10/09/22 cefazOLINA 1 gr AMP 1000 mg INTRAVENOSA Cada 8 Horas por 1 Dia(s) 3

10/09/22 OMEPRAZOL 40 mg AMP 40 mg INTRAVENOSA Cada 24 Horas por 1 Dia(s) 1

10/09/22 TRAMADOL 50 mg AMP 50 mg INTRAVENOSA Cada 8 Horas por 1 Dia(s) 3

11/09/22 cefazOLINA 1 gr AMP 1000 mg INTRAVENOSA Cada 8 Horas por 1 Dia(s) 3

11/09/22 OMEPRAZOL 40 mg AMP 40 mg INTRAVENOSA Cada 24 Horas por 1 Dia(s) 1

11/09/22 TRAMADOL 50 mg AMP 50 mg INTRAVENOSA Cada 8 Horas por 1 Dia(s) 3

11/09/22 HEMOGRAMA IV [HEMOGLOBINA, HEMATOCRITO, RECUENTO DE ERITROCITOS, INDICES ERITROCITARIOS, LEUCOGRAMA, RECUENTO DE PLAQUETAS, INDICES PLAQUETARIOS Y MORFOLO

11/09/22 PROTEÍNA C REACTIVA, CUANTITATIVO DE ALTA PRECISION

11/09/22 CREATININA EN SUERO, ORINA U OTROS

12/09/22 cefazOLINA 1 gr AMP 1000 mg INTRAVENOSA Cada 8 Horas por 1 Dia(s) 3

12/09/22 OMEPRAZOL 40 mg AMP 40 mg INTRAVENOSA Cada 24 Horas por 1 Dia(s) 1

12/09/22 TRAMADOL 50 mg AMP 50 mg INTRAVENOSA Cada 8 Horas por 1 Dia(s) 3

12/09/22 HEMOGRAMA IV [HEMOGLOBINA, HEMATOCRITO, RECUENTO DE ERITROCITOS, INDICES ERITROCITARIOS, LEUCOGRAMA, RECUENTO DE PLAQUETAS, INDICES PLAQUETARIOS Y MORFOLO

12/09/22 PROTEÍNA C REACTIVA, CUANTITATIVO DE ALTA PRECISION

12/09/22 CREATININA EN SUERO, ORINA U OTROS

13/09/22 cefazOLINA 1 gr AMP 1000 mg INTRAVENOSA Cada 8 Horas por 1 Dia(s) 3

Epicrisis

No. Caso: 703698

Epicrisis Paciente: CC 7467450 HECTOR MIGUEL MARTINEZ LOPEZ

13/09/22 OMEPRAZOL 40 mg AMP 40 mg INTRAVENOSA Cada 24 Horas por 1 Dia(s) 1
 13/09/22 TRAMADOL 50 mg AMP 50 mg INTRAVENOSA Cada 8 Horas por 1 Dia(s) 3
 13/09/22 cefaZOLINA 1 gr AMP 2000 mg INTRAVENOSA AHORA 2
 13/09/22 MIDAZOLAM 5 mg AMP 5 mg INTRAVENOSA AHORA 1
 13/09/22 KETAMINA 500 mg AMP 500 mg INTRAVENOSA AHORA 1
 13/09/22 RADIOGRAFIA DE TORAX (P.A.ó A.P.y LATERAL, DECUBITO LATERAL, OBLICUAS ó LATERAL CON BARIO) TORAX
 14/09/22 cefaZOLINA 1 gr AMP 1000 mg INTRAVENOSA Cada 8 Horas por 1 Dia(s) 3
 14/09/22 OMEPRAZOL 40 mg AMP 40 mg INTRAVENOSA Cada 24 Horas por 1 Dia(s) 1
 14/09/22 TRAMADOL 50 mg AMP 50 mg INTRAVENOSA Cada 8 Horas por 1 Dia(s) 3
 15/09/22 cefaZOLINA 1 gr AMP 1000 mg INTRAVENOSA Cada 8 Horas por 1 Dia(s) 3
 15/09/22 OMEPRAZOL 40 mg AMP 40 mg INTRAVENOSA Cada 24 Horas por 1 Dia(s) 1
 15/09/22 TRAMADOL 50 mg AMP 50 mg INTRAVENOSA Cada 8 Horas por 1 Dia(s) 3
 15/09/22 cefaZOLINA 1 gr AMP 2000 mg INTRAVENOSA AHORA 2
 15/09/22 MIDAZOLAM 5 mg AMP 5 mg INTRAVENOSA AHORA 1
 15/09/22 FENTANILO 50 mcg/mL AMP 500 mcgr INTRAVENOSA AHORA 1
 15/09/22 PROPOFOL 10 mg/mL AMP 200 mg INTRAVENOSA AHORA 1
 15/09/22 KETAMINA 500 mg AMP 500 mg INTRAVENOSA AHORA 1
 15/09/22 RADIOGRAFIA DE DEDOS EN MANO RX DE 3ER Y 4TO DEDO DE MANO DERECHA SIN FERULA AP Y OBLICUO
 15/09/22 HEMOGRAMA IV [HEMOGLOBINA, HEMATOCRITO, RECUENTO DE ERITROCITOS, INDICES ERITROCITARIOS, LEUCOGRAMA, RECUENTO DE PLAQUETAS, INDICES PLAQUETARIOS Y MORFOLO
 15/09/22 PROTEÍNA C REACTIVA, CUANTITATIVO DE ALTA PRECISION
 15/09/22 CREATININA EN SUERO, ORINA U OTROS
 16/09/22 cefaZOLINA 1 gr AMP 1000 mg INTRAVENOSA Cada 8 Horas por 1 Dia(s) 3
 16/09/22 OMEPRAZOL 40 mg AMP 40 mg INTRAVENOSA Cada 24 Horas por 1 Dia(s) 1
 16/09/22 TRAMADOL 50 mg AMP 50 mg INTRAVENOSA Cada 8 Horas por 1 Dia(s) 3
 30/08/2022 - 1. LAVADO QUIRURGICO MAS DESBRIDAMIENTO MAS EXTRACCION DE CUERPO EXTRAÑO EN MUÑECA Y MANO DERECHA MAS EXPLORACION DE HERIDAS MAS AFRONTAMIENTO MAS REIMPLANTE DE PLACA UNGUEAL DEL 4TO DEDO DE MANO DERECHA INMOVILIZACION CON FERULA DE YESO
 1/09/2022 - 1. LAVADO QUIRURGICO MAS DESBRIDAMIENTO EN MUÑECA Y MANO DERECHA MAS AFRONTAMIENTO
 3/09/2022 - 1. LAVADO QUIRURGICO MAS DESBRIDAMIENTO EN MANO Y MUÑECA DERECHA MAS AFRONTAMIENTO
 4/09/2022 - 1. LAVADO MAS DESBRIDAMIENTO QUIRURGICO EN MANO Y MUÑECA DERECHA
 6/09/2022 - 1. LAVADO QUIRURGICO MAS DESBRIDAMIENTO EN MANO Y MUÑECA DERECHA
 9/09/2022 - 1. LAVADO MAS DESBRIDAMIENTO QUIRURGICO EN MANO Y MUÑECA DERECHA
 13/09/2022 - 1. LAVADO QUIRURGICO MAS DESBRIDAMIENTO MUÑECA Y MANO DERECHA .
 15/09/2022 - LAVADO QUIRURGICO MAS DESBRIDAMIENTO EN MANO DERECHA
 HEMOGRAMA PT PTT VSG IMAGENES

Clinico en el estado del paciente

MEJORIA POSTERIOR AL TRATAMIENTO INSTAURADO

- El Dia **30/08/2022** a las : 04:26

PACIENTE MASCULINO DE 71 AÑOS DE EDAD, CON CUADRO CLINICO DESCRITO. ACTUALMENTE ESTABLE HEMODINAMICAMENTE. SE SOLICITAN ESTUDIOS DE IMAGENES PARA DEFINIR CONDUCTA.

- El Dia **30/08/2022** a las : 05:21

PACIENTE QUE INGRESA A SALA DE YESO PARA REALIZACION DE INMOVILIZACION EN MIEMBRO SUPERIOR DERECHO CON FERULA DE YESO

INICIO PROCEDIMIENTO DE INMOVILIZACIÓN (MEDIANTE TÉCNICA)

SE OBSERVA LLENADO NEUROVASCULAR DISTAL CONSERVADO.

PACIENTE TOLERA PROCEDIMIENTOS SATISFACTORIAMENTE.

INSUMOS:

VENDA DE YESO 4X5#3

VENDA DE ALGODÓN 4X5#3

VENDA ELASTICA 4X5#3

- El Dia **30/08/2022** a las : 05:33

PREVIO LAVADO DE MANOS Y UTILIZANDO ELEMENTOS DE BIOSEGURIDAD SE VALORA PACIENTE CON CON DIAGNOSTICOS PREVIAMENTE ANOTADOS.

REFIERE: PACIENTE QUE PASO BUENA NOCHE

EXAMEN FISICO:

Epicrisis

No. Caso: 703698

Epicrisis Paciente: CC 7467450 HECTOR MIGUEL MARTINEZ LOPEZ

TA:120/80 FC:70 FR:17 SPO2:99% FIO2:

NORMOCEFALO, ESCLERAS ANICTERICAS, PUPILAS REACTIVAS A LA LUZ

SIN ADENOPATIAS O INGURGITACION YUGULAR A 45 GRADOS

TORAX SIMETRICO, EXPANDIBLE, RUIDOS CARDIACOS RITMICOS SIN SOPLOS,PULMONES CLAROS BIEN VENILADOS.ABDOMEN

DEPRESIBLE, NO DOLOROSO A LA PALPACION, SIN IRRITACION PERITONEAL.

GENITOURINARIO NORMOCONFIGURADO

EXTREMIDADES DOLOR A LA PALPACION EDEMA, EQUIMOSIS, NO PALPO CREPITOS OSEOS SE EVIDENCIA INCISICA IRREGULAR EN

CARA PALMAR DORSAL Y MUÑECA SUTURADA CON SANGRADO MODERADO Y DETRITUS ABUNDANTES, ARCOS DE MOVILIDAD NULOS,

PACIENTE ORIENTADO SIN DEFCT.

PACIENTE EN PISO EN BUEN ESTADO GENERAL, HIDRATADO AFEVERIL TOLERA OXIGENO AMBIENTE, NO DESTAURA, NO LUCE TOXICO,

PACIENTE EN PISO EN SGTO POR OROTOPEDIA QUIEN INIDCA NUEVO LAVADO QX EN 24 HORAS, A ESPERA DE EVOLUCION MEDICA, SE

EVALUA CONDUCTA A PACIENTE QUIEN REFIERE ENTENDER Y ACEPTAR-

- El Dia **30/08/2022** a las : 06:10

PACIENTE MASCULINO DE 71 AÑOS DE EDAD, QUIEN ES VICTIMA DE ACCIDENTE DE TRANSITO. SUFRE TRAUMA EN MUÑECA Y MANO

DERECHA. PACIENTE ES REMITIDO DESDE HOSPITAL SAN CRISTOBAL DE CIENAGA PARA VALORACION ESPECIALIZADA.

EXAMEN FISICO

*MUÑECA DERECHA: DOLOR A LA PALPACION, EDEMA, EQUIMOSIS, NO PALPO CREPITOS OSEOS, SE EVIDENCIA HERIDA INCISIVA IRREGULAR EN CARA PALMAR SUTURADA CON SANGRADO MODERADO Y DETRITUS ABUNDANTES, PUNTOS SE EVIDENCIAN A TENSION, ARCOS DE MOVILIDAD NULOS POR DOLOR, SE PALPA PULSO RADIAL.

*MANO DERECHA: DOLOR INTENSO A LA PALPACION, EDEMA, EQUIMOSIS, PALPO CREPITOS OSEOS EN DEDOS DE LA MANO CON DEFORMIDAD ANATOMICA EVIDENTE, HERIDAS INCISIVAS IRREGULARES EN 1ER, 3ER, 5TO DEDO SUTURADAS CON SANGRADO MODERADO Y PRESENCIA DE DETRITUS ABUNDANTES, TEJIDOS CUTANEO MACERADO Y NECROTICO, LLENADO CAPILAR LENTO EN DEDOS DE LA MANO, CON SENSIBILIDAD DISMINUIDA, HEMATOMA SUBUNGUEAL EN 3ER, 4TO Y 5TO DEDO, ARCOS DE MOVILIDAD FLEXOEXTENSION DE LOS DEDOS NULOS.

//RX DE MUÑECA DERECHA: FRACTURA DE APOFISIS ESTILOIDES DEL RADIO Y CUBITO, TRAZO SUGESTIVO DE FRACTURA DEL HUESO PISCIFORME, TRAZO NO CONCLUYENTE DE FRACTURA DE RADIO DISTAL

//RX DE MANO DERECHA: FRACTURA DE FALANGE MEDIA DEL 3ER Y 4TO DEDO, FRACTURA DE FALANGE DISTAL DEL 3ER, 4TO Y 5TO DEDO; MULTIPLES CUERPOS EXTRAÑOS. AMPUTACION ANTIGUA DE LA FALANGE DISTAL DEL DEDO INDICE

S, SE REALIZA AC DE MANO Y TAC DE MUÑECA DERECHA PARA CONFIRMAR O DESCARTAR TRAZOS DE FRACTURAS

//TAC 3D DE MANO DERECHA: FRACTURA DE FALANGE MEDIA DEL 3ER Y 4TO DEDO, FRACTURA DE FALANGE DISTAL DEL 3ER, 4TO Y 5TO DEDO; SE DESCARTAN OTRAS FRACTURAS OCULTAS.

//TAC 3D DE MUÑECA DERECHA: FRACTURA DE APOFISIS ESTILOIDES DEL RADIO Y CUBITO. SE DESCARTA FRACTURA EN HUESOS DEL CARPO, MULTIPLES CUERPOS EXTRAÑOS EN LA MUÑECA.

PLAN

.SE INMOVILIZA CON FERULA DE YESO MSD

.NADA VIA ORAL

.PROGRAMAR A RETIRO DE PUNTOS DE SUTURA EN MUÑECA Y MANO DERECHA. LAVADO QUIRURGICO MAS DESBRIDAMIENTO MAS EXTRACCION DE CUERPO EXTRAÑO EN MUÑECA Y MANO DERECHA MAS EXPLORACION Y CUANTIFICACION DE LESIONES, MAS INMOVILIZACION CON FERULA DE YESO

.HOSPITALIZAR POSTERIOR A PROCEDIMIENTO QUIRURGICO

.S/S RNM DE MUÑECA DERECHA PARA EVALUAR ESTADO DEL COMPLEJO FIBROCARILAGO TRIANGULAR.

.LEV

.ANALGESIA ENDOVENOSA

.ANTIBIOTICO ENDOVENOSO TRICONJUGADO

.SS PARACLINICOS PREQX

.SS VALORACION PREQX Y PREANESTESICA

- El Dia **30/08/2022** a las : 06:54- El Dia **30/08/2022** a las : 12:19

PACIENTE MASCULINO DE 71 AÑOS DE EDAD, QUIEN INGRESA A SALA DE RECUPERACION, DERIVADO DE QX. PACIENTE EN ACEPTABLES CONDICIONES GENERALES, AFEBRIL, HIDRATADO, NORMOTENSO, CON BUEN PATRON RESPIRATORIO, CONCIENTE, ALERTA, ORIENTADO,

Epicrisis

No. Caso: 703698

Epicrisis Paciente: CC 7467450 HECTOR MIGUEL MARTINEZ LOPEZ

BAJO EFECTOS DE NAESTESIA GENERAL, SE DA INFORMAICON DE SU ESTADO ACTUAL Y PROCEDIMIENTO QX A LEONARDO MARTINEZ HIJO DE PACIENTE, QUIEN REFIERE QUE ENTIENDE Y ACEPTA.

PACIENTE EXAMINADO CON EPP Y PREVIO LAVADO DE MANOS.

- El Dia **31/08/2022** a las : 09:19

PREVIO LAVADO DE MANOS Y UTILIZANDO ELEMENTOS DE BIOSEGURIDAD SE VALORA PACIENTE CON CON DIAGNOSTICOS PREVIAMENTE ANOTADOS.

REFIERE:

EXAMEN FISICO:

NORMOCEFALO, ESCLERAS ANICTERICAS, PUPILAS REACTIVAS A LA LUZ

CUELLO MOVIL SIN ADENOPATIAS O INGURGITACION YUGULAR A 45 GRADOS

TORAX SIMETRICO, EXPANDIBLE, RUIDOS CARDIACOS RITMICOS SIN SOPLOS, PULMONES CLAROS BIEN VENILADOS.

ABDOMEN DEPRESIBLE, NO DOLOROSO A LA PALPACION, SIN IRRITACION PERITONEAL.

GENITOURINARIO NORMOCONFIGURADO

EXTREMIDADES EUTROFICAS SIN EDEMA

NEUROLOGICO CONSERVADO, GLASGOW 15/15

ANALISIS:

PACIENTE MASCULINO QUIEN SE ENCUNTRA HEMODINAMICAMENTE ESTABLE TOLERANDO VIA ORAL Y OXIEGENO AMBIENTE CONTINUA IGUAL MANEJO ATENTOS A LA EVOLUCION MEDICA .

- El Dia **31/08/2022** a las : 13:46

MEDICINA INTERNA PREQUIRURGICA

ANTECEDENTES: ARTRITIS REUMATOIDEA

PACIENTE CLINICOS ANEXOS: LABORATORIOS NORMALES

ELECTROCARDIOGRAMA: SINUSAL, FC 75 LPM, EJE IZQUIERDO

RAYOS X DE TORAX: NORMAL

TA: 120/70 MMHG

SNC GLAGOW: 15/15

LEE: CLASE I

RECOMENDACIONES:

SIN CONTRAINDICACION

- El Dia **31/08/2022** a las : 15:39

PACIENTE CON DIAGNOSTICOS ANOTADOS

REFIERE BUEN MANEJO DEL DOLOR

AL EXAMEN FISICO SE EVIDENCIA EN MANO DERECHO VENDAJE ELASTICO CON APOSITOS CUBRIENDO HERIDA CON TEJIDOS DESVITALIZADOS SECRECION SEROHEMATICA , BORDES AVASCULARES , DOLOR A LA PALPACION , LLENADO CAPILAR DISTAL CONSERVADO .

PACIENTE QUE SE ENCUENTRA HEMODINAMICAMENTE ESTABLE , AFEBRIL , HIDRATADO EN MANEJO DE TEJIDOS BLANDOS Y CONTROL DE SU FRACTUR SE INDICA LAVADO QUIRURGICO MAS DESBRIDNMAIENTO EL DIA DE MAÑANA, IGUAL MANEJO MEDICO INSTURADO CON ANALGESIA ANTIBIOTICOS , CONTROL DE LABS , SE EXPLICA AL PACIENTE REFIERE ENTENDER Y ACEPTAR.

- El Dia **31/08/2022** a las : 23:12

Epicrisis

No. Caso: 703698

Epicrisis Paciente: CC 7467450 HECTOR MIGUEL MARTINEZ LOPEZ

- El Dia **31/08/2022** a las : 23:13

- El Dia **1/09/2022** a las : 00:14

PREVIO LAVADO DE MANOS Y UTILIZANDO ELEMENTOS DE BIOSEGURIDAD SE VALORA PACIENTE CON CON DIAGNOSTICOS PREVIAMENTE ANOTADOS.

REFIERE: PASO BUYENA NOCHE

EXAMEN FISICO:

TA: 110/60 FC: 62 FR: 18 :

NORMOCEFALO, ESCLERAS ANICTERICAS, PUPILAS REACTIVAS A LA LUZ

C. LOMOVIL SIN ADENOPATIAS O INGURGITACION YUGULAR A 45 GRADOS

TORAX SIMETRICO, EXPANDIBLE, RUIDOS CARDIACOS RITMICOS SIN SOPLOS, PULMONES CLAROS BIEN VENILADOS.

ABDOMEN DEPRESIBLE, NO DOLOROSO A LA PALPACION, SIN IRRITACION PERITONEAL.

GENITOURINARIO NORMOCONFIGURADO

EXTREMIDADES MANO DERECHA CON VENDAJE ELASTICO CON APOSITOS CUBRIENDO HERIDA CON TEJIDOS DESVITALIADOS CN ESCASA SECRECION SEROHEMAICA
OW 15/15

ANALISIS PACIENTE MASCULINO QUIEN SE ECUENTA HEMODINAMICAMENTE ESTABLE AFEBRIL HIDRATADO CON SIGNOS VITALES META EN MANEJO MEDICO POR ORTOPEDIA QUIEN INDICA NUEVO LAVADO QUIRURGICO MAS DESBRIDAMIENTO SE SUSPENDE VIA ORAL A ALA ESPERA DE LLAADO A QUIROFANO

- El Dia **1/09/2022** a las : 11:03

PACIENTE MASCULINO DE 71 AÑOS DE EDAD QUIEN INGRESA A SALA DE RECUPERACION DERIVADO DE QUIROFANO EN SU POP MEDIATO, PROCEDIMIENTO BIEN TOLERADO, SIN COMPLICACIONES.

ACTUALMENTE HEMODINAMICAMENTE ESTABLE, TOLERANDO OXIGENO AMBIENTE , SIGNOS VITALES EN PARAMETROS NORMALES, NEUROVASCULAR DISTAL BIEN CONSERVADO.

S. FORMA ESTADO ACTUAL Y PROCEDIMIENTO REALIZADO A LEONARDO MARTINEZ (HIJO) QUIEN REFIERE ENTENDER Y ACEPTAR.

PTE. EXAMINADO CON EPP Y PREVIO LAVADO DE MANO.

- El Dia **2/09/2022** a las : 07:54

PACIENTE CON DIAGNOSTICOS ANOTADOS

REFIER BUEN MANEJO DEL DOLOR

AL EXAMEN FISICO SE EVIDENCIA EN MANO DERECHA VENDAJE ELASTICO CON APOSITOS CUBRIENDO HERIDA QUIRURGICA SUTURADA LIMPIA NO SIGNOS LOCALES DE INFECCION , DOLOR LEVE A L APALPACION , LLENADO CAPILAR DISTAL CONSERVADO.

RMN DE MUÑECA DERECHA: FRACTURA EN LA APOFISIS ESTILOIDE DEL RADIO, FRACTURA EN LA APOFISIS ESTILOIDE DEL CUBITO , FRACTURA DE EN HUESO TRAPEZOIDE , LESION DE LA CAPSULA ARTICULAR , LESION DEL LIGMENTO INTEROSEO , LESION DEL FIBROCARTRIANGULAR , LESION DEL LIGAMENTO ESCAFO SEMULAR , LESION DEL LIGAMENTO COLATERAL , LESION DEL LIGAMENTO RADIOL , LESION DEL LIGAMENTO CUBITAL , LESION DEL LIGAMENTO METACARPIANO , LESION DEL LIGAMENTO CAPOMETACARPIANO DORSAL

PACIENTE QUE SE ENCUENTRA HEMODINAMICAMENTE ESTABLE , AFEBRIL, HIDRATADO EN MANEJO DE TEJIDOS BLANDOS Y CONTORL DE SU FRACTURA DEBE CONTINUAR EN LAVADO QUIRURGICO MAS DESBRIDAMIENTO EL DIA DE MAÑANA , IGUAL MANEJO MEDICO INSTAURADO CON ANALGESIA ANTIBIOTICOS , CONTROL DE LABS , SE INDICA VALORACION POR NUTRICION Y MANEJO CON AMINOACIDOS ESENCIALES PARA FAVORECER TEJIDOS SE EXPLICA AL PACIENTE REFIER ENTENDER Y ACEPTAR.

- El Dia **2/09/2022** a las : 08:30

PACIENTE DE SEXO MASCULINO DE 71 AÑOS DE EDAD, CON DIAGNOSTICO MEDICO ANOTADO QUIEN SE ENCONTRABA EN COMPAÑIA DE FAMILIAR A LA HORA DE DAR INICIO A TRATAMIENTO DE CAMARA HIPERBARICA SIENDO LAS 8:30 AM, CON SIGNOS VITALES DE FC:74, FR:16, T/A:120/80, T°:36°, SPO2:99%.

TOLERA PRESION DE TRATAMIENTO A 2 ATA MAS COMPRESION Y CULMINA SESION SIN COMPLICACIONES EN 50 MIN.

- El Dia **2/09/2022** a las : 11:12

Epicrisis

No. Caso: 703698

Epicrisis Paciente: CC 7467450 HECTOR MIGUEL MARTINEZ LOPEZ

PREVIO LAVADO DE MANOS Y UTILIZANDO ELEMENTOS DE BIOSEGURIDAD SE VALORA PACIENTE CON CON DIAGNOSTICOS PREVIAMENTE ANOTADOS.

REFIERE:

EXAMEN FISICO:

TA: FC: FR: SPO2: FIO2:

NORMOCEFALO, ESCLERAS ANICTERICAS, PUPILAS REACTIVAS A LA LUZ

CUELLOMOVIL SIN ADENOPATIAS O INGURGITACION YUGULAR A 45 GRADOS

TORAX SIMETRICO, EXPANDIBLE, RUIDOS CARDIACOS RITMICOS SIN SOPLOS,PULMONES CLAROS BIEN VENILADOS.

ABDOMEN DEPRESIBLE, NO DOLOROSO A LA PALPACION, SIN IRRITACION PERITONEAL.

GENITOURINARIO NORMOCONFIGURADO

EXTREMIDADES EUTROFICAS SIN EDEMA

NEUROLOGICO CONSERVADO, GLASGOW 15/15

ANALISIS : PACIENTE HEMODINAMICAMENTE ESTABLE AFEBRIL HIDRATADO CON SIGNOS VITALES EN META PACIENTE EN SEGUIMIENTO POR ORTOPEdia QUIEN INDICA NUEVO LAVADO QUE EL DIA DE MAÑANA PACIENTE CON REPORTE DE HEMOGRAMA CON HGB 6.6 POR LO QUE SE INDICA TRANSFUNDIR 2 UNIDADES DE GREE

- El Dia **2/09/2022** a las : 19:51- El Dia **3/09/2022** a las : 00:20

PACIENTE MASCULINO CON DIAGNOSTICOS ANOTADOS

REFIERE QUE PASO BUENA NOCHE

EXAMEN FISICO:

TA 110/70 FC 75 FR 18

NORMOCEFALO, ESCLERAS ANICTERICAS, PUPILAS REACTIVAS A LA LUZ

CUELLOMOVIL SIN ADENOPATIAS O INGURGITACION YUGULAR A 45 GRADOS

TORAX SIMETRICO, EXPANDIBLE, RUIDOS CARDIACOS RITMICOS SIN SOPLOS,PULMONES CLAROS BIEN VENILADOS.

ABDOMEN DEPRESIBLE, NO DOLOROSO A LA PALPACION, SIN IRRITACION PERITONEAL.

GENITOURINARIO NORMOCONFIGURADO

EXTREMIDADES VENDAJE ELASTICO EN MANO DERECHA, DOLOR LEVE A LA PALPACION, NEUROVASCULAR DISTAL CONSERVADO.

NEUROLOGICO CONSERVADO, GLASGOW 15/15

ANALISIS:

PACIENTE MASCULINO CON DX DESCRITOS HEMODINAMICAMENTE ESTABLE, SIN SIGNOS DE SIRS, EN SEGUIMIENTO POR ORTOPEdia QUIEN SE ENCUENTRA PROGRAMADO EL DIA DE HOY A LAVADO QUIRURGICO POR LO QUE SE SUSPENDE VIA ORAL, ATENTOS AL LLAMADO DE QX.

- El Dia **3/09/2022** a las : 08:25

PREVIO LAVADO DE MANOS CON ELEMENTOS DE PROTECCION PERSONAL SE VALORA PACIENTE MASCULINO DE 71 AÑOS DE EDAD QUIEN INGresa AL SERVICIO DE RECUPERACION PROCEDENTE DE QUIROFANO EN SU POP MEDIATO. PROCEDIMIENTO BIEN TOLERADO SIN COMPLICACIONES

ACTUALMENTE HEMODINAMICAMENTE ESTABLE, TOLERANDO OXIGENO AMBIENTE CON BUEN PATRON RESPIRATORIO,SIGNOS VITALES DENTRO DE PARAMETROS NORMALES, NEUROVASCULAR DISTAL CONSERVADO, SE EVIDENCIA VENDAJE ELASTICO EN MIEMBRO SUPERIOR DERECHO,NO ESTIGMA DE SANGRADO

PENDIENTE A EVOLUCION CLINICA

SE INFORMA A FAMILIAR (HIJO - BLADIMIR MARTINEZ) QUIEN REFIERE ENTENDER Y ACEPTAR

- El Dia **3/09/2022** a las : 11:38- El Dia **3/09/2022** a las : 11:50

Epicrisis

No. Caso: 703698

Epicrisis Paciente: CC 7467450 HECTOR MIGUEL MARTINEZ LOPEZ

PACIENTE MASCULINO EN COMPAÑIA DEL FAMILIAR CONTINUA TRATAMIENTO DE CAMARA HIPERBARICA SIENDO LAS 11:00AM, CON SIGNOS VITALES DE FC:89, FR:20, T/A:120/80, T°:36°, SPO2:99%. TOLERANDO PRESION DEL TRATAMIENTO A 2 ATA MAS COMPRESION Y CULMINA SESION SIN COMPLICACIONES EN 50 MINUTOS.

- El Dia **3/09/2022** a las : 15:13

PACIENTE MASCULINO DE 71 AÑOS DE EDAD QUIEN SE ENCUENTRA EN SALA DE HOSPITALIZACION TRAS SUFRIR ACCIDENTE DE TRANSITO, ACTUALMENTE CON MULTIPLES FRACTURAS DE FALANGES Y APOFISIS ESTILOIDES DEL RADIO Y CUBITO DERECHO. INESTABILIDAD LIGAMENTARIA MAS HERIDA INSICIVA IRREGULAR DEFORMANTE EN CARA PALMAR DE LA MANO DERECHA. PACIENTE EN SEGUIMIENTO POR ORTOPEDIA Y TRAUMATOLOGIA QUIEN SE ENCUENTRA EN SEGUIMIENTO POR ORTOPEDIA Y TRAUMATOLOGIA QUIEN INDICA VALORACION POR NUTRICION POR ESTADO DE LESIONES CON LA FINALIDAD DE APORTAR NUTRIENTES ESPECIFICOS VIA ORAL QUE PROPICIEN LA RECUPERACION DE TEJIDOS

EXPLORACION CLINICA: ABDOMEN BLANDO, DEPRESIBLE, PERISTALSIS + Y NORMAL; EN EXTREMIDADES SE EVIDENCIA EN MANO DERECHA VENDAJE ELASTICO CON APOSITOS CUBRIENDO HERDA QUIRURGICA, SIN SIGNOS LOCALES DE INFECCION

PL PACIENTE QUE POR CONDCON CLINICA, TIENE REQUERIMIENTOS NUTRICIONALES ESPECIALES Y DE NUTRIENTES ESPECIFICOS. SE IN. LA TTO NUTRICIONAL VIA ORAL CON AMINOACIDOS ESENCIALES, NUTRIENTE EN POLVO PARA FAVORECER LA RECUPERACION DE TEJIDOS

- El Dia **3/09/2022** a las : 21:36

- El Dia **4/09/2022** a las : 00:37

PREVIO LAVADO DE MANOS Y UTILIZANDO ELEMENTOS DE BIOSEGURIDAD SE VALORA PACIENTE CON CON DIAGNOSTICOS PREVIAMENTE ANOTADOS.

REFIERE BUEN MANEJO DEL DOLOR

EXAMEN FISICO:

TA: FC: FR: SPO2: FIO2:

NORMOCEFALO, ESCLERAS ANICTERICAS, PUPILAS REACTIVAS A LA LUZ

CUELLOMOVIL SIN ADENOPATIAS O INGURGITACION YUGULAR A 45 GRADOS

TORAX SIMETRICO, EXPANDIBLE, RUIDOS CARDIACOS RITMICOS SIN SOPLOS, PULMONES CLAROS BIEN VENILADOS.

ABDOMEN DEPRESIBLE, NO DOLOROSO A LA PALPACION, SIN IRRITACION PERITONEAL.

GEATTOURINARIO NORMOCONFIGURADO

E. FEMIDADES SE EVIDENCIA EN MANO DERECHA VENDAJE ELASTICO CON APOSITOS CUBRIENDO HERIDA CON ETSIGMA DE SANGRADO DC) Y BUEN LLENADO CAPILAR DISTAL

NEUROLOGICO CONSERVADO, GLASGOW 15/15

PACIENTE EN ACEPTABLE ESTADO GENERAL, AFEBRIL, HIDRATADO, TOLERANDO DIETA Y OXIGENO AMBIENTE, CON BUEN MANEJO DEL DOLOR, EN MANEJO Y SEGUIMIENTO POR ORTOPEDIA COMPLETANDO MANEJO ANALGESICO Y ANTIBIOTICO EN PISO, PROGRAMADO A LAVADO QUIRURGICO MAS DESBRDIAMIENTO, SE SUSPENDE VIA ORAL, PENDIENTE LLAMADO A QX. REFIERE ENTENDER Y ACEPTAR

- El Dia **4/09/2022** a las : 14:45

PREVIO LAVADO DE MANOS CON ELEMENTOS DE PROTECCION PERSONAL SE VALORA PACIENTE MASCULINO DE 71 AÑOS DE EDAD QUIEN INGRESA AL SERVICIO DE RECUPERACION PROCEDENTE DE QUIROFANO EN SU POP MEDIATO. PROCEDIMIENTO BIEN TOLERADO SIN COMPLICACIONES

ACTUALMENTE HEMODINAMICAMENTE ESTABLE, TOLERANDO OXIGENO AMBIENTE CON BUEN PATRON RESPIRATORIO, SIGNOS VITALES DENTRO DE PARAMETROS NORMALES, NUEROVASCULAR DISTAL CONSERVADO. PENDIENTE A EVOLUCION CLINICA

SE INFORMA A FAMILIAR (BLADIMIR MARTINEZ) QUIEN REFIERE ENTENDER Y ACEPTAR

- El Dia **5/09/2022** a las : 09:12

PACIENTE MASCULINO CON DIAGNOSTICOS ANOTADOS

REFIERE QUE PASO BUENA NOCHE

EXAMEN FISICO:

TA 120/70 FC 75 FR 17

NORMOCEFALO, ESCLERAS ANICTERICAS, PUPILAS REACTIVAS A LA LUZ

CUELLOMOVIL SIN ADENOPATIAS O INGURGITACION YUGULAR A 45 GRADOS

TORAX SIMETRICO, EXPANDIBLE, RUIDOS CARDIACOS RITMICOS SIN SOPLOS, PULMONES CLAROS BIEN VENILADOS.

ABDOMEN DEPRESIBLE, NO DOLOROSO A LA PALPACION, SIN IRRITACION PERITONEAL.

Epicrisis

No. Caso: 703698

Epicrisis Paciente: CC 7467450 HECTOR MIGUEL MARTINEZ LOPEZ

GENITOURINARIO NORMOCONFIGURADO
EXTREMIDADES VENDAJE ELASICO EN MANO DERECHA, NEUROVASCULAR DISTAL CONSERVADO.
NEUROLOGICO CONSERVADO, GLASGOW 15/15

ANALISIS:
PACIENTE MASCULINO CON DX DESCRITOS HEMODINAMICAMENTE ESTABLE, SIN SIGNOS DE SIRS, EN SEGUIMIENTO POR ORTOPEDIA A QUIEN LE PROPONEN NUEVO LAVADO QUIRURGICO DENTRO DE 24 HORAS, CONTINUA IGUAL MANEJO, CAMBIOS SUJETOS A EVOLUCION CLINICA.

- El Dia **5/09/2022** a las : 10:43

PACIENTE CON DIAGNOSTICOS ANOTADOS
REFIERE BUEN MANEJO DEL DOLOR

AL EXAMEN FISICO SE EVIDENCIA EN MANO DERECHA VENDAJE ELASTICO CON APOSITOS CUBRIENDO DEFECTO DE COBERTURA CON TENDONES DESVITALIZADOS SECRECIONES EROHEMATICA , BORDES AVSCULARES , DOLOR LEVE A LA PALPACION , LLENADO CAPILAR D. AL PRESENTE .

R. OS DE MANO : SE EVIDENCIA FRACTURA EN 4TO Y 5TO DEDO DE MANO DERECHA .

PACIENTE QUE SE ENCUENTRA HEMODINAMICAMENTE ESTABLE , AFEBRIL , HIDRATADO EN MANEJO DE TEJIDOS BLANDOS Y CONTROL DE SU FRACTURA SE INDICA LAVADO QUIRURGICO MAS DESBRIDAMIENTO EL DIA DE MAÑANA, CONTROL DE LABS , IGUAL MANEJO MEDICO INSTAURADO CON ANALGESIA ANTIBIOTICOS , TROMBOPROFILAXIS ,MEDIAS ANTIESCARA ,MEDIAS ANTIEDEMA, CONTROL DE LABS , SE EXPLICA AL PACIENTE REFIERE ENTENDER Y ACEPTAR

- El Dia **5/09/2022** a las : 15:19

- El Dia **6/09/2022** a las : 00:21

PREVIO LAVADO DE MANOS Y UTILIZANDO ELEMENTOS DE BIOSEGURIDAD SE VALORA PACIENTE CON CON DIAGNOSTICOS PREVIAMENTE ANOTADOS.

PACIENTE MASCULINO DE 71 AÑOS DE EDAD CON DX ANOTADOS

EXAMEN FISICO:

TA:130/85 FC:80 FR:18 SPO2: 99%

NORMOCEFALO, ESCLERAS ANICTERICAS, PUPILAS REACTIVAS A LA LUZ
CUELLOMOVIL SIN ADENOPATIAS O INGURGITACION YUGULAR A 45 GRADOS
TORAX SIMETRICO, EXPANDIBLE, RUIDOS CARDIACOS RITMICOS SIN SOPLOS,PULMONES CLAROS BIEN VENILADOS.
ABDOMEN DEPRESIBLE, NO DOLOROSO A LA PALPACION, SIN IRRITACION PERITONEAL.

GENITOURINARIO NORMOCONFIGURADO

EXTREMIDADES SE EVIDENCIA EN MANO DERECHA VENDAJE ELASTICO CON APOSITOS CUBRIENDO DEFECTO DE COBERTURA BORDES AVASCULARES LLENADO CAILAR CONSERVADO
NEUROLOGICO CONSERVADO, GLASGOW 15/15

ANALISIS:
PACIENTE MASCULINO CON DX ANOTADOS, ACTUALMENTE HEMODINAMICAMENTE ESTABLE, SEGUIMIENTO POR ORTOPEDIA, PROPONE HOY OSTEOSINTESIS, SE DECIDE NADA VIA ORAL, PENDIENTE LLAMADO QUIROFANO.

- El Dia **6/09/2022** a las : 09:50

PACIENTE MASCULINO EN COMPAÑIA DEL FAMILIAR CONTINUA TRATAMIENTO DE CAMARA HIPERBARICA SIENDO LAS 09:00AM, CON SIGNOS VITALES DE FC:88, FR:20, T/A:120/80, T°:36°, SPO2:99%. TOLERANDO PRESION DEL TRATAMIENTO A 2 ATA MAS COMPRESION Y CULMINA SESION SIN COMPLICACIONES EN 50 MINUTOS.

- El Dia **7/09/2022** a las : 10:14

PREVIO LAVADO DE MANOS Y UTILIZANDO ELEMENTOS DE BIOSEGURIDAD SE VALORA PACIENTE CON CON DIAGNOSTICOS PREVIAMENTE ANOTADOS.

REFIERE BUEN MANEJO DEL DOLOR

EXAMEN FISICO:

TA: 120/87 MMHG FC: 89LXM FR: 18 RXM

NORMOCEFALO, ESCLERAS ANICTERICAS, PUPILAS REACTIVAS A LA LUZ
CUELLOMOVIL SIN ADENOPATIAS O INGURGITACION YUGULAR A 45 GRADOS
TORAX SIMETRICO, EXPANDIBLE, RUIDOS CARDIACOS RITMICOS SIN SOPLOS,PULMONES CLAROS BIEN VENILADOS.

Epicrisis

No. Caso: 703698

Epicrisis Paciente: CC 7467450 HECTOR MIGUEL MARTINEZ LOPEZ

ABDOMEN DEPRESIBLE, NO DOLOROSO A LA PALPACION, SIN IRRITACION PERITONEAL.

GENITOURINARIO NORMOCONFIGURADO

EXTREMIDADES SE EVIDENCIA EN MANO DERECHA VENDAJE ELASTICO CUBRIENDO DEFECTO DE COBERTURA CON TEJIDOS

DESVITALIZADO SECRECION SEROHEMATICA, DOLOR BUEN LLENADO CAPILAR DISTAL

NEUROLOGICO CONSERVADO, GLASGOW 15/15

PACIENTE EN ACEPTABLE ESTADO GENERAL, AFEBRIL, HIDRATADO, TOLERANDO DIETA Y OXIGENO AMBIENTE, CON BUEN MANEJO DEL DOLOR, EN MANEJO Y SEGUIMIENTO POR ORTOPEDIA COMPLETANDO MANEJO ANALGESICO Y ANTIBIOTICO EN PISO, PENDIENTE LAVADO QUIRURGICO MAS DESBRIDAMIENTO EN 48H. REFIERE ENTENDER Y ACEPTAR CONDUCTA

- El Dia **7/09/2022** a las : 11:27

PACIENTE CON DIAGNOSTICOS ANOTADOS

REFIERE BUEN MANEJO DEL DOLOR

AL EXAMEN FISICO SE EVIDENCIA EN MIEMBRO SUPERIOR DERECHO VENDAJE ELASTICO CON APOSITOS CUBRIENDO HERIDA CON TEJIDOS MACERADOS, BORDES CONTUSOS, LLENADO CAPILAR DISTAL CONSERVADO.

PACIENTE QUE SE ENCUENTRA HEMODINAMICAMENTE ESTABLE, AFEBRIL, HIDRATADO EN MANEJO DE TEJIDOS BLANDOS Y CONTROL DE SU FRACHTURA DEBE CONTINUAR EN LAVADO QUIRURGICO MAS DESBRIDAMIENTO EN MANO DERECHA EN 48 HORAS, IGUAL MANEJO MEDICO INSTAURADO CON ANALGESIA ANTIBIOTICOS, CONTROL DE LABS, SE EXPLICA AL PACIENTE REFIERE ENTENDER Y ACEPTAR.

- El Dia **7/09/2022** a las : 16:57- El Dia **8/09/2022** a las : 08:09

PACIENTE MASCULINO QUE SE ENCONTRABA EN COMPAÑIA DE FAMILIAR CONTINUA TRATAMIENTO DE CAMARA HIPERBARICA SIENDO LAS 8:09 AM, CON SIGNOS VITALES DE FC:74, FR:18, T/A:122/78, T°:36°, SPO2:99%.

TOLERA PRESION DE TRATAMIENTO A 2 ATA MAS COMPRESION Y CULMINA SESION SIN COMPLICACIONES EN 50 MIN.

- El Dia **8/09/2022** a las : 11:04

PACIENTE CON DIAGNOSTICOS ANOTADOS

REFIERE BUEN MANEJO DEL DOLOR

AL EXAMEN FISICO SE EVIDENCIA EN MANO DERECHA VENDAJE ELASTICO CON APOSITOS CUBRIENDO DEFECTO DE COBERTURA CON TEJIDOS DESVITALIZADOS SECRECION SEROHEMATICA, BORDES AVASCULARES, DOLOR LEVE A LA PALPACION, LLENADO CAPILAR DISTAL CONSERVADO.

PACIENTE QUE SE ENCUENTRA HEMODINAMICAMENTE ESTABLE, AFEBRIL, HIDRATADO EN MANEJO DE TEJIDOS BLANDOS Y CONTROL DE SU FRACHTURA DEBE CONTINUAR EN LAVADO QUIRURGICO MAS DESBRIDAMIENTO EL DIA DE MAÑANA, IGUAL MANEJO MEDICO INSTAURADO CON ANALGESIA ANTIBIOTICOS, CONTROL DE LABS, SE EXPLICA AL PACIENTE REFIERE ENTENDER Y ACEPTAR

- El Dia **8/09/2022** a las : 11:43

PACIENTE LAVADO DE MANOS Y UTILIZANDO ELEMENTOS DE BIOSEGURIDAD SE VALORA PACIENTE CON CON DIAGNOSTICOS PREVIAMENTE ANOTADOS.

REFIERE BUEN MANEJO DEL DOLOR

EXAMEN FISICO:

TA:120/87 MMHG FC: 89LXM FR: 18 RXM

NORMOCEFALO, ESCLERAS ANICTERICAS, PUPILAS REACTIVAS A LA LUZ

CUELLOMOVIL SIN ADENOPATIAS O INGURGITACION YUGULAR A 45 GRADOS

TORAX SIMETRICO, EXPANDIBLE, RUIDOS CARDIACOS RITMICOS SIN SOPLOS, PULMONES CLAROS BIEN VENILADOS.

ABDOMEN DEPRESIBLE, NO DOLOROSO A LA PALPACION, SIN IRRITACION PERITONEAL.

GENITOURINARIO NORMOCONFIGURADO

EXTREMIDADES SE EVIDENCIA EN MANEJO DERECHA VENDAJE ELASTICO CON APOSITOS CUBRIENDO DEFECTO DE COBERTURA CON SECRECION SEROHEMATICA BUEN LLENADO CAPILAR DISTAL

NEUROLOGICO CONSERVADO, GLASGOW 15/15

PACIENTE EN ACEPTABLE ESTADO GENERAL, AFEBRIL, HIDRATADO, TOLERANDO DIETA Y OXIGENO AMBIENTE, CON BUEN MANEJO DEL DOLOR, EN MANEJO Y SEGUIMIENTO POR ORTOPEDIA COMPLETANDO MANEJO ANALGESICO Y ANTIBIOTICO, PENDIENTE LAVADO EN EL DIA DE MAÑANA. PENDIENTE TRANSFUNDIR 1 U DE GRE. REFIERE ENTENDER Y ACEPTAR

- El Dia **9/09/2022** a las : 00:18

PACIENTE MASCULINO CON DIAGNOSTICOS ANOTADOS

REFIERE QUE PASO BUENA NOCHE

EXAMEN FISICO:

TA 120/80 FC 76 FR 18

Epicrisis

No. Caso: 703698

Epicrisis Paciente: CC 7467450 HECTOR MIGUEL MARTINEZ LOPEZ

NORMOCEFALO, ESCLERAS ANICTERICAS, PUPILAS REACTIVAS A LA LUZ
CUELLOMOVIL SIN ADENOPATIAS O INGURGITACION YUGULAR A 45 GRADOS
TORAX SIMETRICO, EXPANDIBLE, RUIDOS CARDIACOS RITMICOS SIN SOPLOS, PULMONES CLAROS BIEN VENILADOS.
ABDOMEN DEPRESIBLE, NO DOLOROSO A LA PALPACION, SIN IRRITACION PERITONEAL.
GENITOURINARIO NORMOCONFIGURADO
EXTREMIDADES VENDAJE ELASTICO EN MANO DERECHA, DOLOR LEVE A LA PALPACION, NEUROVASCULAR DISTAL CONSERVADO.
NEUROLOGICO CONSERVADO, GLASGOW 15/15

ANALISIS:

PACIENTE MASCULINO CON DX DESCRITOS HEMODINAMICAMENTE ESTABLE, SIN SIGNOS DE SIRS, EN SEGUIMIENTO POR ORTOPEDIA QUIEN SE ENCUENTRA PROGRAMADO EL DIA DE HOY A LAVADO QUIRURGICO POR LO QUE SE SUSPENDE VIA ORAL, ATENTOS AL LLAMADO DE QX.

- El Dia **9/09/2022** a las : 00:20

- El Dia **9/09/2022** a las : 10:40

PACIENTE MASCULINO EN COMPAÑIA DEL FAMILIAR CONTINUA TRATAMIENTO DE CAMARA HIPERBARICA SIENDO LAS 09:50AM, CON SIGNOS VITALES DE FC:89, FR:20, T/A:130/70, T°:36°; SPO2:99%. TOLERANDO PRESION DEL TRATAMIENTO A 2 ATA MAS COMPRESION Y CULMINA SESION SIN COMPLICACIONES EN 50 MINUTOS.

- El Dia **9/09/2022** a las : 14:25

PREVIO LAVADO DE MANOS CON ELEMENTOS DE PROTECCION PERSONAL SE VALORA PACIENTE MASCULINO DE 71 AÑOS DE EDAD QUIEN INGRESA AL SERVICIO DE RECUPERACION PROCEDENTE DE QUIROFANO EN SU POP MEDIATO. PROCEDIMIENT BIEN TOLERADO SIN COMPLICACIONES

ACTUALMENTE HEMODINAMICAMENTE ESTABLE, TOLERANDO OXIGENO AMBIENTE CON BUEN PATRON RESPIRATORIO, SIGNOS VITALES DENTRO DE PARAMETROS NORMALES, NEUROVASCULAR DISTAL CONSERVADO

PENDIENTE A EVOLUCION CLINICA

SE INFORMA A FAMILIAR (BLADIMIR MARTINEZ-HIDO) QUIEN REFIERE ENTENDER Y ACEPTAR

- El Dia **10/09/2022** a las : 11:53

PREVIO LAVADO DE MANOS Y UTILIZANDO ELEMENTOS DE BIOSEGURIDAD SE VALORA PACIENTE CON CON DIAGNOSTICOS PREVIAMENTE ANOTADOS.

PACIENTE MASCULINO DE 71 AÑOS DE EDAD CON DX ANOTADOS

EXAMEN FISICO:

TA: 130/80 FC: 80 FR: 18 SPO2: 99%

NORMOCEFALO, ESCLERAS ANICTERICAS, PUPILAS REACTIVAS A LA LUZ
CUELLOMOVIL SIN ADENOPATIAS O INGURGITACION YUGULAR A 45 GRADOS
TORAX SIMETRICO, EXPANDIBLE, RUIDOS CARDIACOS RITMICOS SIN SOPLOS, PULMONES CLAROS BIEN VENILADOS.
ABDOMEN DEPRESIBLE, NO DOLOROSO A LA PALPACION, SIN IRRITACION PERITONEAL.
GENITOURINARIO NORMOCONFIGURADO
EXTREMIDADES VENDAJE ELASTICO EN MANO DERECHA DOLOR LEVE A LA PALPACION NEUROVASCULAR DISTAL CONSERVADO
NEUROLOGICO CONSERVADO, GLASGOW 15/15

ANALISIS:

PACIENTE MASCULINO CON DX ANOTADOS, SEGUIMIENTO POR ORTOPEDIA, PENDIENTE NUEVO LAVADO QX, RECIBIENDO ANALGESIA, ATB, CAMBIOS SUJETOS A EVOLUCION MEDICA.

- El Dia **10/09/2022** a las : 12:06

PACIENTE CON DIAGNOSTICOS ANOTADOS

REFIERE BUEN MANEJO DEL DOLOR

AL EXAMEN FISICO SE EVIDENCIA EN MANO DERECHA VENDAJE ELASTICO CON APOSITOS CUBRIENDO HERIDA EN PALMA DE MANO DERECHA CON EXPOSICION DE TEJIDOS PROFUNDOS SANGRADO MODERADO , CON COLORACION ROSADA EN TEJIDOS PROFUNDOS , TEJIDOS EN DEDOS CON MODERADA MACERACION Y HERIDA EN CARA DORSAL DE MANO DERECHA SANGRADO MODERADO , LLENADO CAPILAR LENTO PRESENTE .

PACIENTE QUE SE ENCUENTRA HEMODINAMICAMENTE ESTABLE , AFEBRIL , HIDRATADO EN MANEJO DE TEJIDOS BLANDOS Y CONTROL DE SU FRACTURA SE INDICA LAVADO QUIRURGICO MAS DESBRIDAMIENTO EN 48 HORAS , IGUAL MANEJO MEDICO INSTAURADO CON ANALGESIA ANTIBIOTICOS , CONTROL DE LABS , PACIENTE CON ALTO RIESGO DE NECROSIS CUTANEA Y ALTO RIESGO DE AMPUTACION ,

Epicrisis

No. Caso: 703698

Epicrisis Paciente: CC 7467450 HECTOR MIGUEL MARTINEZ LOPEZ

EXPLICA AL PACIENTE REFIERE ENTENDER Y ACEPTAR.

- El Dia **10/09/2022** a las : 14:55- El Dia **11/09/2022** a las : 11:32

PACIENTE MASCULINO CON DIAGNOSTICOS ANOTADOS

REFIERE QUE PASO BUENA NOCHE

EXAMEN FISICO:

TA: 120/70 FC 78 FR 17

NORMOCEFALO, ESCLERAS ANICTERICAS, PUPILAS REACTIVAS A LA LUZ

CUELLOMOVIL SIN ADENOPATIAS O INGURGITACION YUGULAR A 45 GRADOS

TORAX SIMETRICO, EXPANDIBLE, RUIDOS CARDIACOS RITMICOS SIN SOPLOS, PULMONES CLAROS BIEN VENILADOS.

ABDOMEN DEPRESIBLE, NO DOLOROSO A LA PALPACION, SIN IRRITACION PERITONEAL.

GENITOURINARIO NORMOCONFIGURADO

EXTREMIDADES VENDAJE ELASTICO EN MANO DERECHA, NEUROVASCULAR DISTAL CONSERVADO.

NEUROLOGICO CONSERVADO, GLASGOW 15/15

ANALISIS:

PACIENTE MASCULINO CON DX DESCRITOS HEMODINAMICAMENTE ESTABLE EN SEGUIMIENTO POR ORTOPEDIA A QUIEN LE PROPUEN NUEVO LAVADO QUIRURGICO MAS DESBRIDAMIENTO DENTRO DE 24 HORAS, CONTINUA IGUAL INDICACIONES, CAMBIOS SUJETOS A EVOLUCION CLINICA.

- El Dia **12/09/2022** a las : 00:14- El Dia **12/09/2022** a las : 08:50

PACIENTE MASCULINO EN COMPAÑIA DEL FAMILIAR CONTINUA TRATAMIENTO DE CAMARA HIPERBARICA SIENDO LAS 08:00AM, CON SIGNOS VITALES DE FC:87, FR:20, T/A:120/80, T°:36°, SPO2:99%. TOLERANDO PRESION DEL TRATAMIENTO A 2 ATA MAS COMPRESION Y CULMINA SESION SIN COMPLICACIONES EN 50 MINUTOS.

- El Dia **12/09/2022** a las : 12:50

PACIENTE PROGRAMADO A LAVADO QUIRURGICO MAS DESBRIDAMIENTO NO RESPETA AYUNO. ES SUSPENDIDO DE QUIROFANO

- El Dia **13/09/2022** a las : 08:47

PREVIO LAVADO DE MANOS Y UTILIZANDO ELEMENTOS DE BIOSEGURIDAD SE VALORA PACIENTE CON CON DIAGNOSTICOS PREVIAMENTE ANOTADOS.

RE. BUEN MANEJO DEL DOLOR

EXAMEN FISICO:

TA: 120/87 MMHG FC: 89 LXM FR: 18 RXM

NORMOCEFALO, ESCLERAS ANICTERICAS, PUPILAS REACTIVAS A LA LUZ

CUELLOMOVIL SIN ADENOPATIAS O INGURGITACION YUGULAR A 45 GRADOS

TORAX SIMETRICO, EXPANDIBLE, RUIDOS CARDIACOS RITMICOS SIN SOPLOS, PULMONES CLAROS BIEN VENILADOS.

ABDOMEN DEPRESIBLE, NO DOLOROSO A LA PALPACION, SIN IRRITACION PERITONEAL.

GENITOURINARIO NORMOCONFIGURADO

EXTREMIDADES SE EVIDENCIA EN MANO DERECHA VENDAJE ELASTICO CON APOSITOS CUBRIENDO HERIDA EN PALMA DE MANO DERECHA CON EXPOSICION DE TEJIDOS PROFUNDOS MODERADO CON COLORACION ROSADA.

NEUROLOGICO CONSERVADO, GLASGOW 15/15

PACIENTE EN ACEPTABLE ESTADO GENERAL, AFEBRIL, HIDRATADO, TOLERANDO DIETA Y OXIGENO AMBIENTE, CON BUEN MANEJO DEL DOLOR, EN MANEJO Y SEGUIMIENTO POR ORTOPEDIA COMPLETANDO MANEJO ANALGESICO Y ANTIBIOTICO EN PISO,, PROGRAMADO A LAVADO QUIRURGICO MAS DESBRIDAMIENTO, SE SUSPENDE VIA ORAL, PENDIENTE LLAMADO A QX

- El Dia **13/09/2022** a las : 09:11

PACIENTE MASCULINO QUE SE ENCONTRABA EN COMPAÑIA DE FAMILIAR CONTINUA TRATAMIENTO DE CAMARA HIPERBARICA SIENDO LAS 9:11 AM, CON SIGNOS VITALES DE FC:77, FR:18, T/A:124/88, T°:36°, SPO2:99%.

TOLERA PRESION DE TRATAMIENTO A 2 ATA MAS COMPRESION Y CULMINA SESION SIN COMPLICACIONES EN 50 MIN.

- El Dia **13/09/2022** a las : 16:07

PACIENTE MASCULINO DE 71 AÑOS DE EDAD QUIEN INGresa A SALA DE RECUPERACION DERIVADO DE QUIROFANO EN SU POST MEDIATO, PROCEDIMIENTO BIEN TOLERANDO SIN COMPLICACIONES.

Epicrisis

No. Caso: 703698

Epicrisis Paciente: CC 7467450 HECTOR MIGUEL MARTINEZ LOPEZ

ACTUALMENTE HEMODINAMICAMENTE ESTABLE , TOLERANDO OXIGENO AMBIENTE, BUEN PATRON RESPIRATORIO, SIGNOS VISTALES DENTRO DE PARAMETROS NORMALES, NEUROVASCULAR DISTAL CONSERVADO.

PTE EXAMINADO CON EPP Y PREVIO LAVADO DE MANOS.

- El Dia **13/09/2022** a las : 16:30

ASEPSIA Y ANTISEPSIA REGION CLAVICULAR IZQUIERDA ,COLOCACION DE CAMPOS QUIRURGICO BAJO ANESTESIA LOCAL SE COLOCA CATETER CENTRAL SUBCLAVIO IZQUIERDO CON TECNICA DE SELDINGER,PACIENTE TOLERA PROCEDIMIENTO SIN COMPLICACIONES APARENTES.

PLAN: SE SOLICITA RX DE TORAX DE CONTROL

- El Dia **13/09/2022** a las : 16:59

- L a **14/09/2022** a las : 09:02

- El Dia **14/09/2022** a las : 09:02

PREVIO LAVADO DE MANOS Y UTILIZANDO ELEMENTOS DE BIOSEGURIDAD SE VALORA PACIENTE CON CON DIAGNOSTICOS PREVIAMENTE ANOTADOS.

REFIERE BUEN MANEJO DEL DOLOR

EXAMEN FISICO:

TA: 120/87 MMHG FC: 88LXM FR: 18 RXM

NORMOCEFALO, ESCLERAS ANICTERICAS, PUPILAS REACTIVAS A LA LUZ

CUELLOMOVIL SIN ADENOPATIAS O INGURGITACION YUGULAR A 45 GRADOS

TORAX SIMETRICO, EXPANDIBLE, RUIDOS CARDIACOS RITMICOS SIN SOPLOS,PULMONES CLAROS BIEN VENILADOS.

ABDOMEN DEPRESIBLE, NO DOLOROSO A LA PALPACION, SIN IRRITACION PERITONEAL.

GENITOURINARIO NORMOCONFIGURADO

EXTREMIDADES SE EVIDENCIA EN MIEMRBO SUPERIOR DERECHO MANO DERECHA APOSITOS MAS VENDAJES CUBRIENDO HERIDA CON ESTOGMA DE SANGRADO

NEUROLOGICO CONSERVADO, GLASGOW 15/15

PACIENTE EN ACEPTABLE ESTADO GENERAL, AFEBRIL, HIDRATADO, TOLERANDO DIETA Y OXIGENO AMBIENTE, CON BUEN MANEJO DEL DOLOR, EN MANEJO Y SEGUIMIENTO POR ORTOPEdia COMPLETANDO MANEJO ANALGESICO Y ANTIBIOTICO EN PISO, PENDIENTE LAVADO QUIRURGICO EN EL DIA DE MAÑANA. REFIERE ENTENDER Y ACEPTAR

- El Dia **14/09/2022** a las : 13:42

PACIENTE CON DIAGNOSTICOS ANOTADOS

REFIERE BUEN MANEJO DEL DOLOR

AL EXAMEN FISICO SE EVIDENCIA EN MIEMBRO SUPERIOR DERECHO VENDAJE ELASTICO CON APOSITOS CUBRIENDO DEFECTO DE COBERTURA AMPLIO EN DORSO DE MUÑECA Y MANO DERCHA CON TEJIDOS DESVITLAIZADOS MATERIAL FIBRINOIDE NECROSIS SECA EN 4O Y 5TO DEDO , DOLOR LEVEA LA PALPACION.

RX DE MANO DERECHA: FRACTURA DE FALANGE DISTAL DE 2DO DEDO, FRACTURA DE FALANGE MEDIA DE DISTAL DE 4TO DEDO, FRACTURA DE FALANGE DISTAL DEL 3ER DEDO.

PACIENTE QUE SE ENCUENTRA HEMODINAMICAMENTE ESTABLE , AFEBRIL ,HIDRATADO EN MANEJO DE TEJIDOS BLANDOS Y CONTROL DE SU FRACTURA DEBE CONTIANUR EN LAVADO QUIRURGICO MAS DESBRIDAMIENTO PACIENTE CON ALTO RIESGO DE AMPUTACION Y NECROSIS CUTANE A,IGUAL MANEJO MEDIOC INSTAURADO CON ANALGESIA ANTIBIOTICOS, TROMBOPROFILAXIS , MEDIAS ANTIESCARA , MEDIAS ANTIEDEMA ,CONTROL DE LABS , SE EXPLICA AL PACIENTE REFIER ETNENDERY ACEPTAR.

- El Dia **15/09/2022** a las : 00:26

PACIENTE MASCULINO CON DIAGNOSTICOS ANOTADOS

REFIERE QUE PASO BUENA NOCHE

EXAMEN FISICO:

TA 120/80 FC 80 FR 17

NORMOCEFALO, ESCLERAS ANICTERICAS, PUPILAS REACTIVAS A LA LUZ

CUELLOMOVIL SIN ADENOPATIAS O INGURGITACION YUGULAR A 45 GRADOS

TORAX SIMETRICO, EXPANDIBLE, RUIDOS CARDIACOS RITMICOS SIN SOPLOS,PULMONES CLAROS BIEN VENILADOS.

ABDOMEN DEPRESIBLE, NO DOLOROSO A LA PALPACION, SIN IRRITACION PERITONEAL.

Epicrisis

No. Caso: 703698

Epicrisis Paciente: CC 7467450 HECTOR MIGUEL MARTINEZ LOPEZ

GENITOURINARIO NORMOCONFIGURADO

EXTREMIDADES VENDAJE ELASTICO EN MIEMBRO SUPERIOR DERECHO, NEUROVASCULAR DISTAL CONSERVADO.

NEUROLOGICO CONSERVADO, GLASGOW 15/15

ANALISIS:

PACIENTE MASCULINO CON DX DESCRITOS HEMODINAMICAMENTE ESTABLE, SIN SIGNOS DE SIRS, EN SEGUIMIENTO POR ORTOPEDIA QUIEN SE ENCUENTRA PROGRAMADO EL DIA DE HOY A LAVADO QUIRURGICO POR LO QUE SE SUSPENDE VIA ORAL, ATENTOS AL LLAMADO DE QX.

- El Dia **15/09/2022** a las : 09:19- El Dia **15/09/2022** a las : 09:20

PACIENTE MASCULINO EN COMPAÑIA DEL FAMILIAR CONTINUA TRATAMIENTO DE CAMARA HIPERBARICA SIENDO LAS 08:30AM, CON SIGNOS VITALES DE FC:89, FR:20, T/A:120/70, T°:36°, SPO2:99%. TOLERANDO PRESION DEL TRATAMIENTO A 2 ATA MAS COMPRESION Y COMIENZA SESION SIN COMPLICACIONES EN 50 MINUTOS.

- El Dia **15/09/2022** a las : 12:25

PREVIO LAVADO DE MANOS CON ELEMENTOS DE PROTECCION PERSONAL SE VALORA PACIENTE MASCULINO DE 71 AÑOS DE EDAD QUIEN INGRESA AL SERVICIO DE RECUPERACION PROCEDENTE DE QUIROFANO EN SU POP MEDIATO. PROCEDIMIENTO BIEN TOLERADO SIN COMPLICACIONES

ACTUALMENTE HEMODINAMICAMENTE ESTABLE, TOLERANDO OXIGENO AMBIENTE CON BUEN PATRON RESPIRATORIO, SIGNOS VITALES DENTRO DE PARAMETROS NORMALES, NEUROVASCULAR DISTAL CONSERVADO, VENDAJE ELASTICO EN MIEMBRO SUPERIOR DERECHO, NO ESTIGMA DE SANGRADO

PENDIENTE A EVOLUCION CLINICA

SE INFORMA A FAMILIAR (BLADIMIR MARTINEZ- HIJO) QUIEN REFIERE ENTENDER Y ACEPTAR

- El Dia **16/09/2022** a las : 08:12

*** NOTA MEDICA***

PACIENTE MASCULINO DE 71 AÑOS DE EDAD CON DX ANOTADOS, ACTUALMENTE HEMODINAMICAMENTE ESTABLE, SEGUIMIENTO POR ORTOPEDIA, ES TRASLADADO EN AMBULANCIA BASICA HACIA CLINICA GENERAL DEL NORTE, SIGNOS VITALES DENTRO DE PARAMETROS NORMALES, EGRESA VIVO DE LA INSTITUCION.

Resultados de Procedimientos Diagnosticos

EXAMEN INTRAHOSPITALARIO/VALORACION ESPECIALISTAS

- El Dia **30/08/2022** a las : 06:54

Resultado de exámenes de laboratorio.

COAGULACION

T. PROTROMBINA/FOTO-OPTICO-PLASMA CITRAT: 10.2

QUIMICA CLINICA

UREA/CINETICO-ENZIMATICO-SUERO: 42.41

NITROGENO UREICO (BUN): 19.8

CREATININA/CINETICO-COLORIMETRICO-SUERO: 1.04

GLUCOSA/ENZIMA-COLORIMETRICO-SUERO: 197.6

COAGULACION

INR (CALCULADO): 0.95

T.P TROMBOPLASTINA/FOTO OPTICO-PLASMA CI: 26.7

HEMOGRAMA

LEUCOCITOS-IMPEDANCIA ELECTR-SANGRE T: 16.7

LINFOCITOS#IMPEDANCIA ELECTR-SANGRE T: 0.8

CELULAS MEDIA#IMPEDANCIA ELECTR-SANGRE T: 0.5

GRANULOCITOS#IMPEDANCIA ELECTR-SANGRE T: 15.4

LINFOCITOS%IMPEDANCIA ELECTR-SANGRE T: 4.8

CELULAS MEDIA%IMPEDANCIA ELECTR-SANGRE T: 2.8

GRANULOCITOS%IMPEDANCIA ELECTR-SANGRE T: 92.4

HEMOGLOBINA-COLORIMETRICA-SANGRE T: 11.1

HEMATIES-IMPEDANCIA-SANGRE T: 3.70

Epicrisis

No. Caso: 703698

Epicrisis Paciente: CC 7467450 HECTOR MIGUEL MARTINEZ LOPEZ

HEMATOCRITO (CALCULADO): 33.4
MCV (CALCULADO): 90.4
MCH (CALCULADO): 30.0
MCHC (CALCULADO): 33.2
RDW-CV (CALCULADO): 13.5
RDW-SD (CALCULADO): 44.8
PLAQUETAS-IMPEDANCIA-SANGRE T: 252
MPT (CALCULADO): 8.1
PDW (CALCULADO): 15.2
PCT (CALCULADO): 0.204
OBSERVACIONES: : CORRELACIONAR RESULTADOS CON LA CLINICA DEL PACIENTE

NORMAL

- El Dia **31/08/2022** a las : 23:12

Resultado de exámenes de laboratorio.

CONTROL

QUIMICA CLINICA

ALBUMINA: 3.58

- El Dia **31/08/2022** a las : 23:13

Resultado de exámenes de laboratorio.

ANEMIA GRADO I

INMUNOLOGIA

PCR-SUERO POR TURBIDIMETRIA: 71.5

HEMOGRAMA

V. S. G. POR MICROFOTOMETRÍA CAPILAR: 88

WBC-IMPEDANCIA ELECTRICA-SANGRE TOTAL: 21.31

NEU%-CITOMETRIA FLUJO-SANGRE TOTAL: 87.9

LYM%-CITOMETRIA FLUJO-SANGRE TOTAL: 6.2

MON%-CITOMETRIA FLUJO-SANGRE TOTAL: 4.7

EOS%-CITOMETRIA FLUJO COLORIMETRIA-SANGRE T: 1.1

BAS%-IMPEDANCIA ELECTRICA-SANGRE TOTAL: 0.1

PLT#-CITOMETRIA DE FLUJO: 18.73

LYN#-CITOMETRIA DE FLUJO: 1.31

MON#-CITOMETRIA DE FLUJO: 1.02

EOS#-CITOMETRIA DE FLUJO-COLORIMETRIA: 0.23

BAS#-IMPEDANCIA ELECTRICA: 0.02

RBC-IMPEDANCIA ELECTRICA-SANGRE TOTAL: 2.95

HGB-COLORIMETRIA-SANGRE TOTAL: 9.3

HCT-CALCULADO: 26.8

MCV-CALCULADO: 91.0

MCH-CALCULADO: 31.5

MCHC-CALCULADO: 34.6

RDW-CV-CALCULADO: 13.6

RDW-SD-CALCULADO: 52.3

PLT-IMPEDANCIA ELECTRICA-SANGRE TOTAL: 186

MPV-CALCULADO: 9.4

PDW-CALCULADO: 16.0

PCT-CALCULADO: 0.175

*ALY%-CITOMETRIA FLUJO-SANGRE TOTAL: 0.1

*LIC%-CITOMETRIA FLUJO-SANGRE TOTAL: 3.9

*ALY#-CITOMETRIA DE FLUJO-SANGRE TOTAL: 0.02

*LIC#-CITOMETRIA DE FLUJO: 0.84

OBSERVACIONES: : PACIENTE FUE A CIRUGIA 30/08/2022

Epicrisis

No. Caso: 703698

Epicrisis Paciente: CC 7467450 HECTOR MIGUEL MARTINEZ LOPEZ

- El Dia **2/09/2022** a las : 19:51

Resultado de exámenes de laboratorio.

ANEMIA

HEMOGRAMA

V. S. G. POR MICROFOTOMETRÍA CAPILAR: 37

QUIMICA CLINICA

CREATININA/CINETICO-COLORIMETRICO-SUERO: 0.99

INMUNOLOGIA

PCR-SUERO POR TURBIDIMETRIA: 65.0

HEMOGRAMA

WBC-IMPEDANCIA ELECTRICA-SANGRE TOTAL: 6.43

NEU%-CITOMETRIA FLUJO-SANGRE TOTAL: 66.2

LYM%-CITOMETRIA FLUJO-SANGRE TOTAL: 23.4

MON%-CITOMETRIA FLUJO-SANGRE TOTAL: 4.4

EOS%-CITOMETRIA FLUJO COLORIMETRIA-SANGRE T: 5.9

BAS%-IMPEDANCIA ELECTRICA-SANGRE TOTAL: 0.1

NEU#-CITOMETRIA DE FLUJO: 4.26

LYN#-CITOMETRIA DE FLUJO: 1.51

MON#-CITOMETRIA DE FLUJO: 0.28

EOS#-CITOMETRIA DE FLUJO-COLORIMETRIA: 0.37

BAS#-IMPEDANCIA ELECTRICA: 0.01

RBC-IMPEDANCIA ELECTRICA-SANGRE TOTAL: 2.13

HGB-COLORIMETRIA-SANGRE TOTAL: 6.6

HCT-CALCULADO: 19.3

MCV-CALCULADO: 90.6

MCH-CALCULADO: 31.1

MCHC-CALCULADO: 34.4

RDW-CV-CALCULADO: 13.0

RDW-SD-CALCULADO: 50.0

PLT-IMPEDANCIA ELECTRICA-SANGRE TOTAL: 153

MPV-CALCULADO: 9.0

PDW-CALCULADO: 15.6

PCT-CALCULADO: 0.138

*LY%-CITOMETRIA FLUJO-SANGRE TOTAL: 0.3

*LIC%-CITOMETRIA FLUJO-SANGRE TOTAL: 2.9

*ALY%-CITOMETRIA DE FLUJO-SANGRE TOTAL: 0.02

*LIC%-CITOMETRIA DE FLUJO: 0.19

- El Dia **3/09/2022** a las : 11:38

Resultado de exámenes de laboratorio.

ANEMIA

HEMOGRAMA

WBC-IMPEDANCIA ELECTRICA-SANGRE TOTAL: 8.52

NEU%-CITOMETRIA FLUJO-SANGRE TOTAL: 61.6

LYM%-CITOMETRIA FLUJO-SANGRE TOTAL: 22.8

MON%-CITOMETRIA FLUJO-SANGRE TOTAL: 4.8

EOS%-CITOMETRIA FLUJO COLORIMETRIA-SANGRE T: 10.6

BAS%-IMPEDANCIA ELECTRICA-SANGRE TOTAL: 0.2

NEU#-CITOMETRIA DE FLUJO: 5.25

LYN#-CITOMETRIA DE FLUJO: 1.94

MON#-CITOMETRIA DE FLUJO: 0.41

EOS#-CITOMETRIA DE FLUJO-COLORIMETRIA: 0.91

BAS#-IMPEDANCIA ELECTRICA: 0.01

RBC-IMPEDANCIA ELECTRICA-SANGRE TOTAL: 3.01

HGB-COLORIMETRIA-SANGRE TOTAL: 9.2

HCT-CALCULADO: 26.9

Epicrisis

No. Caso: 703698

Epicrisis Paciente: CC 7467450 HECTOR MIGUEL MARTINEZ LOPEZ

MCV-CALCULADO: 89.4
MCH-CALCULADO: 30.5
MCHC-CALCULADO: 34.2
RDW-CV-CALCULADO: 13.4
RDW-SD-CALCULADO: 50.5
PLT-IMPEDANCIA ELECTRICA-SANGRE TOTAL: 171
MPV-CALCULADO: 9.2
PDW-CALCULADO: 15.8
PCT-CALCULADO: 0.157
*ALY%-CITOMETRIA FLUJO-SANGRE TOTAL: 0.1
*LIC%-CITOMETRIA FLUJO-SANGRE TOTAL: 4.0
*ALY#-CITOMETRIA DE FLUJO-SANGRE TOTAL: 0.01
*LIC#-CITOMETRIA DE FLUJO: 0.34
OBSERVACIONES: : CORRELACIONAR RESULTADOS CON LA CLINICA DEL PACIENTE

- El Dia **3/09/2022** a las : 21:36

Resultado de exámenes de laboratorio.

QUIMICA CLINICA

ALBUMINA: 3.18

NORMAL

- El Dia **5/09/2022** a las : 15:19

Resultado de exámenes de laboratorio

PCR ELEVADA

HEMOGRAMA IV ANEMIA

INMUNOLOGIA

PCR-SUERO POR TURBIDIMETRIA: 60.0

HEMOGRAMA

WBC-IMPEDANCIA ELECTRICA-SANGRE TOTAL: 8.16
NEU%-CITOMETRIA FLUJO-SANGRE TOTAL: 67.3
LYM%-CITOMETRIA FLUJO-SANGRE TOTAL: 18.1
MON%-CITOMETRIA FLUJO-SANGRE TOTAL: 5.0
EOS%-CITOMETRIA FLUJO-COLORIMETRIA-SANGRE TOTAL: 9.4
BAS%-IMPEDANCIA ELECTRICA-SANGRE TOTAL: 0.2
NEU#-CITOMETRIA DE FLUJO: 5.49
LYN#-CITOMETRIA DE FLUJO: 1.48
MON#-CITOMETRIA DE FLUJO: 0.41
EOS#-CITOMETRIA DE FLUJO-COLORIMETRIA: 0.76
BAS#-IMPEDANCIA ELECTRICA: 0.02
RBC-IMPEDANCIA ELECTRICA-SANGRE TOTAL: 3.14
HGB-COLORIMETRIA-SANGRE TOTAL: 9.7
HCT-CALCULADO: 28.2
MCV-CALCULADO: 89.9
MCH-CALCULADO: 31.0
MCHC-CALCULADO: 34.5
RDW-CV-CALCULADO: 13.5
RDW-SD-CALCULADO: 50.7
PLT-IMPEDANCIA ELECTRICA-SANGRE TOTAL: 257
MPV-CALCULADO: 8.8
PDW-CALCULADO: 15.7
PCT-CALCULADO: 0.225
*ALY%-CITOMETRIA FLUJO-SANGRE TOTAL: 0.2
*LIC%-CITOMETRIA FLUJO-SANGRE TOTAL: 1.2
*ALY#-CITOMETRIA DE FLUJO-SANGRE TOTAL: 0.01
*LIC#-CITOMETRIA DE FLUJO: 0.10

Epicrisis

No. Caso: 703698

Epicrisis Paciente: CC 7467450 HECTOR MIGUEL MARTINEZ LOPEZ

OBSERVACIONES: : CORRELACIONAR RESULTADOS CON LA CLINICA DEL PACIENTE
INMUNOLOGIA

OBSERVACIONES: : CORRELACIONAR RESULTADOS CON LA CLINICA DEL PACIENTE

- El Dia **7/09/2022** a las : 16:57

Resultado de exámenes de laboratorio.

ANEMIA

QUIMICA CLINICA

CREATININA/CINETICO-COLORIMETRICO-SUERO: 0.85

INMUNOLOGIA

PCR-SUERO POR TURBIDIMETRIA: 67.0

HEMOGRAMA

**WBC-IMPEDANCIA ELECTRICA-SANGRE TOTAL: 6.12

*EU%-CITOMETRIA FLUJO-SANGRE TOTAL: 69.9

*L%-CITOMETRIA FLUJO-SANGRE TOTAL: 19.4

MON%-CITOMETRIA FLUJO-SANGRE TOTAL: 6.7

EOS%-CITOMETR FLUJO COLORIMETRIA-SANRE T: 3.8

BAS%-IMPEDANCIA ELECTRICA-SANGRE TOTAL: 0.2

NEU%-CITOMETRIA DE FLUJO: 4.28

LYN%-CITOMETRIA DE FLUJO: 1.19

MON%-CITOMETRIA DE FLUJO: 0.41

EOS%-CITOMETRIA DE FLUJO-COLORIMETRIA: 0.23

BAS%-IMPEDANCIA ELECTRICA: 0.01

RBC-IMPEDANCIA ELECTRICA-SANGRE TOTAL: 2.65

HGB-COLORIMETRIA-SANGRE TOTAL: 8.0

HCT-CALCULADO: 23.9

MCV-CALCULADO: 90.1

MCH-CALCULADO: 30.3

MCHC-CALCULADO: 33.6

RDW-CV-CALCULADO: 13.5

RDW-SD-CALCULADO: 51.2

*PLT-IMPEDANCIA ELECTRICA-SANGRE TOTAL: 269

*PV-CALCULADO: 8.7

*PDW-CALCULADO: 15.6

PCT-CALCULADO: 0.233

*ALY%-CITOMETRIA FLUJO-SANGRE TOTAL: 0.2

*LIC%-CITOMETRIA FLUJO-SANGRE TOTAL: 0.7

*ALY%-CITOMETRIA DE FLUJO-SANGRE TOTAL: 0.01

*LIC%-CITOMETRIA DE FLUJO: 0.04

- El Dia **9/09/2022** a las : 00:20

Resultado de exámenes de laboratorio.

NORMAL

HEMOGRAMA

WBC-IMPEDANCIA ELECTRICA-SANGRE TOTAL: 6.56

NEU%-CITOMETRIA FLUJO-SANGRE TOTAL: 68.3

LYM%-CITOMETRIA FLUJO-SANGRE TOTAL: 18.6

MON%-CITOMETRIA FLUJO-SANGRE TOTAL: 7.4

EOS%-CITOMETR FLUJO COLORIMETRIA-SANRE T: 5.5

BAS%-IMPEDANCIA ELECTRICA-SANGRE TOTAL: 0.2

NEU%-CITOMETRIA DE FLUJO: 4.48

LYN%-CITOMETRIA DE FLUJO: 1.22

MON%-CITOMETRIA DE FLUJO: 0.49

EOS%-CITOMETRIA DE FLUJO-COLORIMETRIA: 0.36

BAS%-IMPEDANCIA ELECTRICA: 0.01

RBC-IMPEDANCIA ELECTRICA-SANGRE TOTAL: 3.32

Epicrisis

No. Caso: 703698

Epicrisis Paciente: CC 7467450 HECTOR MIGUEL MARTINEZ LOPEZ

HGB-COLORIMETRIA-SANGRE TOTAL: 10.1
 HCT-CALCULADO: 29.5
 MCV-CALCULADO: 88.8
 MCH-CALCULADO: 30.5
 MCHC-CALCULADO: 34.3
 RDW-CV-CALCULADO: 13.7
 RDW-SD-CALCULADO: 51.0
 PLT-IMPEDANCIA ELECTRICA-SANGRE TOTAL: 288
 MPV-CALCULADO: 8.5
 PDW-CALCULADO: 15.7
 PCT-CALCULADO: 0.244
 *ALY%-CITOMETRIA FLUJO-SANGRE TOTAL: 0.1
 *LIC%-CITOMETRIA FLUJO-SANGRE TOTAL: 0.5
 ALY%-CITOMETRIA DE FLUJO-SANGRE TOTAL: 0.01
 LIC%-CITOMETRIA DE FLUJO: 0.03
 OBSERVACIONES: : CORRELACIONAR RESULTADOS CON LA CLINICA DEL PACIENTE

- El Dia **10/09/2022** a las : 14:55

Resultado de exámenes de laboratorio.

REACTANTES DE FASE AGUDA ELEVADO

HEMOGRAMA IV ANEMIA

INMUNOLOGIA

PCR-SUERO POR TURBIDIMETRIA: 71.1

HEMOGRAMA

LEUCOCITOS-IMPEDANCIA ELECTR-SANGRE T: 6.6
 LINFOCITOS#IMPEDANCIA ELECTR-SANGRE T: 1.4
 CELULAS MEDIA#IMPEDANCIA ELECTR-SANGRE T: 0.4
 GRANULOCITOS#IMPEDANCIA ELECTR-SANGRE T: 4.8
 LINFOCITOS%IMPEDANCIA ELECTR-SANGRE T: 31.7
 CELULAS MEDIA%IMPEDANCIA ELECTR-SANGRE T: 6.1
 GRANULOCITOS%IMPEDANCIA ELECTR-SANGRE T: 72.2
 HEMOGLOBINA-COLORIMETRICA-SANGRE T: 10.1
 PLT-IMPEDANCIA-SANGRE T: 3.17
 HEMATOCRITO (CALCULADO): 28.1
 MCV (CALCULADO): 88.9
 MCH (CALCULADO): 31.8
 MCHC (CALCULADO): 35.9
 RDW-CV (CALCULADO): 13.3
 RDW-SD (CALCULADO): 43.4
 PLAQUETAS-IMPEDANCIA-SANGRE T: 326
 MPV (CALCULADO): 8.1
 PDW (CALCULADO): 15.1
 PCT (CALCULADO): 0.264

- El Dia **13/09/2022** a las : 16:59

Resultado de exámenes de laboratorio.

ANEMIA GRADO II

QUIMICA CLINICA

CREATININA/CINETICO-COLORIMETRICO-SUERO: 0.90

INMUNOLOGIA

PCR-SUERO POR TURBIDIMETRIA: 53.7

HEMOGRAMA

LEUCOCITOS-IMPEDANCIA ELECTR-SANGRE T: 4.6
 LINFOCITOS#IMPEDANCIA ELECTR-SANGRE T: 1.3
 CELULAS MEDIA#IMPEDANCIA ELECTR-SANGRE T: 0.3
 GRANULOCITOS#IMPEDANCIA ELECTR-SANGRE T: 3.0

Epicrisis

No. Caso: 703698

Epicrisis Paciente: CC 7467450 HECTOR MIGUEL MARTINEZ LOPEZ

LINFOCITOS%IMPEDANCIA ELECTR-SANGRE T: 27.8
 CELULAS MEDIA%IMPEDANCIA ELECTR-SANGRE T: 7.7
 GRANULOCITOS%IMPEDANCIA ELECTR-SANGRE T: 64.5
 HEMOGLOBINA-COLORIMETRICA-SANGRE T: 10.2
 HEMATIES-IMPEDANCIA-SANGRE T: 3.27
 HEMATOCRITO (CALCULADO): 29.2
 MCV (CALCULADO): 89.3
 MCH (CALCULADO): 31.1
 MCHC (CALCULADO): 34.9
 RDW-CV (CALCULADO): 13.7
 RDW-SD (CALCULADO): 44.1
 PLAQUETAS-IMPEDANCIA-SANGRE T: 327
 MPV (CALCULADO): 8.0
 PDW (CALCULADO): 15.0
 PCT (CALCULADO): 0.261

- El Dia **14/09/2022** a las : 09:02

Resultado de exámenes de laboratorio.

INMUNOLOGIA

PCR-SUERO POR TURBIDIMETRIA: 67.6

HEMOGRAMA

LEUCOCITOS-IMPEDANCIA ELECTR-SANGRE T: 5.8
 LINFOCITOS#IMPEDANCIA ELECTR-SANGRE T: 1.3
 CELULAS MEDIA#IMPEDANCIA ELECTR-SANGRE T: 0.4
 GRANULOCITOS#IMPEDANCIA ELECTR-SANGRE T: 4.1
 LINFOCITOS%IMPEDANCIA ELECTR-SANGRE T: 22.6
 CELULAS MEDIA%IMPEDANCIA ELECTR-SANGRE T: 7.0
 GRANULOCITOS%IMPEDANCIA ELECTR-SANGRE T: 70.4
 HEMOGLOBINA-COLORIMETRICA-SANGRE T: 11.9
 HEMATIES-IMPEDANCIA-SANGRE T: 3.77
 HEMATOCRITO (CALCULADO): 33.3
 MCV (CALCULADO): 88.4
 MCH (CALCULADO): 31.5
 MCHC (CALCULADO): 35.7
 RDW-CV (CALCULADO): 13.8
 RDW-SD (CALCULADO): 44.1
 PLAQUETAS-IMPEDANCIA-SANGRE T: 400
 MPV (CALCULADO): 8.1
 PDW (CALCULADO): 15.4
 PCT (CALCULADO): 0.324

NORMAL- El Dia **15/09/2022** a las : 09:19

Resultado de exámenes de laboratorio.

INMUNOLOGIA

PCR-SUERO POR TURBIDIMETRIA: 71.4

QUIMICA CLINICA

CREATININA/CINETICO-COLORIMETRICO-SUERO: 0.77

HEMOGRAMA

LEUCOCITOS-IMPEDANCIA ELECTR-SANGRE T: 4.8
 LINFOCITOS#IMPEDANCIA ELECTR-SANGRE T: 1.6
 CELULAS MEDIA#IMPEDANCIA ELECTR-SANGRE T: 0.3
 GRANULOCITOS#IMPEDANCIA ELECTR-SANGRE T: 2.9
 LINFOCITOS%IMPEDANCIA ELECTR-SANGRE T: 33.1

Epicrisis

No. Caso: 703698

Epicrisis Paciente: CC 7467450 HECTOR MIGUEL MARTINEZ LOPEZ

CELULAS MEDIA%IMPEDANCIA ELECTR-SANGRE T: 5.7
 GRANULOCITOS%IMPEDANCIA ELECTR-SANGRE T: 61.2
 HEMOGLOBINA-COLORIMETRICA-SANGRE T: 10.7
 HEMATIES-IMPEDANCIA-SANGRE T: 3.41
 HEMATOCRITO (CALCULADO): 30.1
 MCV (CALCULADO): 88.5
 MCH (CALCULADO): 31.3
 MCHC (CALCULADO): 35.5
 RDW-CV (CALCULADO): 13.1
 RDW-SD (CALCULADO): 44.1
 PLAQUETAS-IMPEDANCIA-SANGRE T: 294
 MPT (CALCULADO): 8.0
 PDW (CALCULADO): 15.3
 PCT (CALCULADO): 0.235

INMUNOLOGIA

OBSERVACIONES: : CORRELACIONAR RESULTADOS CON LA CLINICA DEL PACIENTE
 REACTANTES EN AUMNETO

Justificacion de indicaciones terapeuticas

REMISION CLINICA GENERAL DEL NORTE

Plan de manejo ambulatorio

INCAPACIDAD

REMISION CLINICA GENERAL NORTE

Diagnóstico de Egreso

EXTREMIDAD MACERADA EN MANO DERECHA

FRACTURA EXPUESTA DE FALANGE DISTAL DEL 3ER 4TO Y 5TO DEDO DE LA MANO DERECHA

FRACTURA EXPUESTA DE LA FALANGE MEDIA DEL 3ER Y 4TO DEDO DE LA MANO DERECHA

FRACTURA EXPUESTA DE LA AOFISIS ESTILOIDES DEL RADIO Y CUBITO DERECHO

INESTABILIDAD LIGAMENTARIA EN MUÑECA DERECHA

DEFECTO DE COBERTURA EN PUNTA DE 4TO DEDO MANO DERECHA

HERIDA INCISIVA IRREGULARMENTE EN DORSO DE LA MANO DERECHA 1ERO 3ER Y 5TO DEDO

HERIDA INCISIVA IRREGULAR DEFORMANTE EN CARA PALMAR DE LA MANO DERECHA

S627 FRACTURAS MULTIPLES DE LOS DEDOS DE LA MANO

M253 OTRAS INESTABILIDADES ARTICULARES

S610 HERIDA DE DEDO(S) DE LA MANO, SIN DAÑO DE LA(S) UÑA(S)

S524 FRACTURA DE LA DIAFISIS DEL CUBITO Y DEL RADIO

Estado al Egreso: Vivo

Remitido: Si Remitido a: CLINICA GENERAL DEL NORTE

Estado General a la Salida: BUEN ESTADO GENERAL

EGRESA VIVO DE LA INSTITUCION

REMISION CLINICA GENERAL DEL NORTE

Incapacidad (días): 17

Egreso una vez surtan los trámites administrativos y de enfermería de rigor.

**EL SUSCRITO MEDICO CERTIFICA LA RELACION CAUSAL DIRECTA ENTRE LAS LESIONES QUE
 PRESENTA EL PACIENTE Y EL ACCIDENTE DE TRANSITO.**

Epicrisis

No. Caso: 703698

Epicrisis Paciente: CC 7467450 HECTOR MIGUEL MARTINEZ LOPEZ

Michelle Vivas Cortés

Dr. MICHELLE DE JESUS VIVAS CORTES
Reg.M. 1140895916



ORGANIZACION CLINICA GENERAL DEL NORTE

890102768 - 5

ARResumHC

Pag: 35 de 35

RESUMEN HISTORIA CLINICA

Fecha: 18/10/22

HISTORIA CLINICA No.7467450

Cedula

7467450

Edad: 71 AÑOS

Sexo: Masculino

HECTOR MIGUEL MARTINEZ LOPEZ

G.Etarea: 16

Fecha Inicial: 16/09/2022 Fecha Final: 18/10/2022 Tipo de Atención HOSPITALIZACION

7467450

- OMEPRAZOL 20MG VO CADA 24 HORAS
- ACETAMINOFEN 1GR VO CADA 8 HORAS EN CASO DE DOLOR
- 4. ÓRDENES MÉDICAS:
- COBERTURA CON UN COLGAJO LIBRE MICROVASCULAR (HOY EN PM)
- 5. CUIDADOS DE ENFERMERIA:
- CONTROL DE SIGNOS VITALES Y AVISAR CAMBIOS
- 6. ASISTENCIAL:
- SEGUIMIENTO POR CIRUGÍA MICROVASCULAR

Evolucion realizada por: LUIS FERNANDO CARBONELL SOLANO-Fecha: 18/10/22 09:07:36

CIRUGIAS

CANT	CÓDIGO	DESCRIPCIÓN	Grp QX
1	829901	DESBRIDAMIENTO DE MUSCULO TENDON Y FASCIA EN MANO	101
Médico: CARLOS ALBERTO MORALES		Especialidad: CIRUGIA DE LA MANO	Via: MIEMBRO SUPERIOR DERECHO

CIRUGIA

Medico M0584 CARLOS ALBERTO MORALES VELA

Esp. CIRUGIA DE LA MANO

Diagnostico Preoperatorio: S618 HERIDA DE OTRAS PARTES DE LA MUÑECA Y DE LA MANO
Diagnostico Postoperatorio: S618 HERIDA DE OTRAS PARTES DE LA MUÑECA Y DE LA MANO
Tipo de Herida: LIMPIA Tipo de Anestesia: GENERAL + BALA Tipo de Cirugia: URGENCIAS
Cantidad de Sangrado: 0 ml. Via: UNICA VIA
Realizacion Acto Quirurgico: Hora Inicio 11:15:00 Hora Final 12:30:00
Tiempo de Perfusión: 0 min. Tiempo de Clamp: 0 min.
Descripción Quirúrgica:

EVOLUCION MEDICO

PAUSA QUIRURGICA , PACIENTE EN DECUBITO SUPINO BAJO ANESTESIA GENERAL SE REALIZA ASEPSIA ANTISEPSIA DE MIEMBRO SUPERIOR DERECHO , SE COLOCAN CAMPOS ESTERILES ,, SE PROCEDE A TOMA DE MUESTRAS DE EJIDOS Y SECRECION MANO DERECHA PARA GRAM CULTIVO Y ANTIBIOGRAMA , SE REALIZA DESBRIDAMIENTO DE TEJIDOS NECROTICOS ENCONTRANDO LOS HALLAZGOS DESCRITOS , SE OBTIENEN BORDES SANGRANTES SE LAVA NUEVAMENTE CON SOLUCIONN SALINA Y CLORHEXIDINA JABON SE LAVA CON 5 MIL CC DE SSN , POSTERIORMENTE SE COLOCAN ESPONJAS DE SISTEMA VAC ,PARA TENDON HUESO Y MUSCULOS , SE CONECTA A CANISTER COMPROBANDO ADECUADA FUNCION , SIN COMPLICACIONES , EL PLAN ES REALIZAR NUEVO LAVADO EL DIA MARTES 27 DE SEPTIEMBRE DE 2022 PARA PROGRAMAR EN LA MAÑANA , CON EL RESULTADO DE GRAM CULTIVO Y ANTIBIOGRAMA SE SOLICITA VALORACION POR INFECTOLOGIA PARA ESCALAR MANEJO ANTIBIOTICO .SE SOLICITA AUTOIZACIONES PARA CIRUGIA PARA ELPROXIMO MARTES .

Complicacion:

LUIS FERNANDO CARBONELL SOLANO

Reg. 1234091378

MEDICINA GENERAL

Usuario:



ORGANIZACION CLINICA GENERAL DEL NORTE

890102768 - 5

RESUMEN HISTORIA CLINICA

ARResumHC

Pag: 34 de 35

Fecha: 18/10/22

Edad: 71 AÑOS

Sexo: Masculino

G.Etareo: 16

HISTORIA CLINICA No.7467450

Cedula

7467450

HECTOR MIGUEL MARTINEZ LOPEZ

7467450

Fecha Inicial: 16/09/2022 Fecha Final: 18/10/2022 Tipo de Atención HOSPITALIZACION

- OMEPRAZOL 20MG VO CADA 24 HORAS

- ACETAMINOFEN 1GR VO CADA 8 HORAS EN CASO DE DOLOR

4. ORDENES MÉDICAS:

- HEMOGRAMA POSTTRANSFUSIONAL

- COBERTURA CON UN COLGAJO LIBRE MICROVASCULAR (PROGRAMADO PARA MAÑANA 18/10/22)

5. CUIDADOS DE ENFERMERÍA:

- CONTROL DE SIGNOS VITALES Y AVISAR CAMBIOS

ASISTENCIAL:

- SEGUIMIENTO POR CIRUGÍA DE MANO

- SEGUIMIENTO POR CIRUGÍA MICROVASCULAR

Evolucion realizada por: DANIEL JOSE ARAUJO CHIMENTO-Fecha: 17/10/22 10:23:59

SEDE DE ATENCIÓN: 010101 CLINICA GENERAL DEL NORTE

FOLIO 540

FECHA 18/10/2022 09:04:31

TIPO DE ATENCION

HOSPITALIZACION

EVOLUCION MEDICO

DIAGNÓSTICOS:

1. TRAUMA EN MANO Y MUÑECA DERECHA POR ACCIDENTE DE TRÁNSITO

1.1. POSTOPERATORIO MEDIATO DE ARTERIOGRAFÍA DE MIEMBRO SUPERIOR DERECHO (29/09/22)

1.1.1. HIPOPLASIA DE ARTERIA CUBITAL, ARTERIAL RADIAL DOMINANTE, ARCO PALMAR PERMEABLE

1.2. POSTOPERATORIO MEDIATO DE LAVADO Y DESBRIDAMIENTO EN MANO DERECHA + COLOCACIÓN DE SISTEMA VAC (27/09/22 + 15/10/22)

SUBJETIVO: PACIENTE REFIERE SENTIRSE BIEN, SIN DOLOR, AFEBRIL, TOLERA VÍA ORAL, DIURESIS Y

DEPOSICIONES PRESENTES

OBJETIVO

-CONSCIENTE Y ALERTA, HIDRATADO Y AFEBRIL

-FORMOCÉFALO, ESCLERAS ANICTÉRICAS, MUCOSA ORAL HÚMEDA SIN LESIONES, NARINAS Y CONDUCTOS AUDITIVOS

EXTERNOS PERMEABLES SIN ALTERACIONES

CUELLO MÓVIL NO DOLOROSO, SIN MASAS NI ADENOMEGALIAS PALPABLES

TÓRAX SIMÉTRICO Y NORMOEXPANSIBLE, RUIDOS CARDÍACOS RÍTMICOS SIN SOPLOS, MURMULLO VESICULAR PRESENTE SIN AGREGADOS

ABDOMEN BLANDO Y DEPRESIBLE, NO DOLOROSO A LA PALPACIÓN

GENITOURINARIO: NO SE EVALÚA

EXTREMIDADES CON AMPUTACIÓN SUPRACONDÍLEA DERECHA, MIEMBRO SUPERIOR DERECHO CUBIERTO CON APÓSITOS Y

VENDAJE EN BUEN ESTADO, NO SE DESCUBRE, CON SISTEMA VAC FUNCIONANTE, BUEN LLENADO CAPILAR DISTAL, NO

EDEMAS

NEUROLÓGICO: ORIENTADO EN LAS 3 ESFERAS, SIN DÉFICIT SENSITIVO NI MOTOR

PIEL SIN LESIONES

ANÁLISIS: PACIENTE MASCULINO DE 71 AÑOS DE EDAD HOSPITALIZADO CON DIAGNÓSTICOS Y ANTECEDENTES

ANOTADOS. ACTUALMENTE EN BUEN ESTADO GENERAL, ESTABLE HEMODINÁMICAMENTE, A ESPERA DE LLAMADO DE

QUIRÓFANO PARA COBERTURA CON UN COLGAJO LIBRE MICROVASCULAR PARA SALVAMENTO DE EXTREMIDAD EL DÍA DE

HOY POR DR. ROLF SMIT.

SE LE EXPLICA A PACIENTE Y FAMILIAR ACOMPAÑANTE CONDICIÓN CLÍNICA ACTUAL Y CONDUCTAS A SEGUIR

QUIENES REFIEREN ENTENDER Y ACEPTAR.

PLAN:

1. HOSPITALIZACIÓN VIGENTE

2. DIETA NORMAL

3. FARMACOLÓGICO:

Usuario:



ORGANIZACION CLINICA GENERAL DEL NORTE

890102768 - 5

ARResumHC

Pag: 33 de 35

Fecha: 18/10/22

RESUMEN HISTORIA CLINICA

HISTORIA CLINICA No.7467450
HECTOR MIGUEL MARTINEZ LOPEZ

Cedula

7467450

Edad: 71 AÑOS

Sexo: Masculino

G.Etareo: 16

Fecha Inicial: 16/09/2022 Fecha Final: 18/10/2022 Tipo de Atención HOSPITALIZACION

7467450

- COBERTURA CON UN COLGAJO LIBRE MICROVASCULAR (PROGRAMADO TENTATIVAMENTE PARA JUEVES 20/10/22)

5. CUIDADOS DE ENFERMERÍA:

- CONTROL DE SIGNOS VITALES Y AVISAR CAMBIOS

6. ASISTENCIAL:

- SEGUIMIENTO POR CIRUGÍA DE MANO

- SEGUIMIENTO POR CIRUGÍA MICROVASCULAR

Evolucion realizada por: FABIO ANDRES VELEZ TORRES-Fecha: 16/10/22 09:12:02

SEDE DE ATENCIÓN: 010101 CLINICA GENERAL DEL NORTE

FOLIO 519

FECHA 17/10/2022 10:23:54

TIPO DE ATENCION

HOSPITALIZACION

EVOLUCION MEDICO

****EVOLUCION MEDICA****

PACIENTE MASCULINO DE 71 AÑOS DE EDAD, ACTUALMENTE CON DIAGNÓSTICOS DE:

- TRAUMA EN MANO Y MUÑECA DERECHA POR ACCIDENTE DE TRÁNSITO

1. POSTOPERATORIO MEDIATO DE ARTERIOGRAFÍA DE MIEMBRO SUPERIOR DERECHO (29/09/22)

1.1.1. HIPOPLASIA DE ARTERIA CUBITAL, ARTERIAL RADIAL DOMINANTE, ARCO PALMAR PERMEABLE

1.2. POSTOPERATORIO MEDIATO DE LAVADO Y DESBRIDAMIENTO EN MANO DERECHA + COLOCACIÓN DE SISTEMA VAC (27/09/22 + 15/10/22)

PACIENTE REFIERE PASAR ADECUADA NOCHE, CON BUEN CONTROL DEL DOLOR, TOLERANDO VÍA ORAL Y OXÍGENO AMBIENTE, DIURESIS ESPONTÁNEA.

PREVIO LAVADO DE MANOS Y COLOCACIÓN DE ELEMENTOS DE PROTECCIÓN PERSONAL SEGUN PROTOCOLOS DE BIOSEGURIDAD ACTUALES, PROCEDO A EXAMINAR A PACIENTE.

NORMOCEFALO, PUPILAS ISOCÓRICAS NORMORREACTIVAS A LA LUZ, MUCOSA ORAL HUMEDA.

CUELLO MOVIL NO DOLOROSO A LA PALPACION NI A LA MOVILIZACION.

- TORAX SIMETRICO, EXPANSIBLE, SIN TIRAJES, SIN SIGNOS DE DIFICULTAD RESPIRATORIA, MURMULLO VESICULAR

.N RUIDOS SOBREAGREGADOS. RUIDOS CARDIACOS RITMICOS SIN SOPLOS DE BUEN TONO E INTENSIDAD.

ABDOMEN BLANDO, DEPRESIBLE, NO DOLOROSO A LA PALPACIÓN, PERISTALSIS POSITIVA, SIN SIGNOS DE IRRITACION PERITONEAL.

GENITOURINARIO NO EXPLORADO.

EXTREMIDADES CON AMPUTACIÓN SUPRACONDÍLEA ANTIGUA DE MIEMBRO INFERIOR DERECHO, MIEMBRO SUPERIOR

DERECHO CUBIERTO CON VENDAJES EN BUEN ESTADO CON SISTEMA VAC CONECTADO, NO SE DESCUBRE, PULSOS

DISTALES PRESENTES, BUEN LLENADO CAPILAR DISTAL.

ALERTA, ORIENTADO, FUERZA CONSERVADA EN TODAS LAS EXTREMIDADES, SENSIBILIDAD SIMETRICA, SIN

ALTERACION MOTORA NI SENSITIVA APARENTE.

ANÁLISIS:

SE VALORA EN RONDA MEDICA. PACIENTE EN LA OCTAVA DECADA DE LA VIDA EL CUAL SE ENCUENTRA

HOSPITALIZADO CON DIAGNÓSTICOS PREVIAMENTE DESCRITOS. ACTUALMENTE SE ENCUENTRA EN BUENAS CONDICIONES

GENERALES, ESTABLE HEMODINAMICAMENTE, SIGNOS VITALES DENTRO DE PARÁMETROS NORMALES, CON BUEN CONTROL

DEL DOLOR. PACIENTE EN PLAN DE COBERTURA CON UN COLGAJO LIBRE MICROVASCULAR PARA INTENTAR RESOLUCIÓN

DE SU PATOLOGÍA PROGRAMADO PARA PROCEDIMIENTO QUIRURGICO MAÑANA CON EL DR SMITH. DE MOMENTO DEBE

CONTINUAR IGUAL MANEJO MÉDICO INSTAURADO Y SEGUIMIENTO POR ESPECIALIDADES TRATANTES. SE LE EXPLICA A

PACIENTE Y FAMILIAR ACOMPAÑANTE CONDICIÓN CLÍNICA ACTUAL Y CONDUCTAS A SEGUIR QUIENES REFIEREN

ENTENDER Y ACEPTAR.

PLAN:

1. HOSPITALIZACIÓN VIGENTE

2. DIETA NORMAL

3. FARMACOLÓGICO:

Usuario:



ORGANIZACION CLINICA GENERAL DEL NORTE

890102768 ~ 5

RESUMEN HISTORIA CLINICA

ARResumHC

Pag: 32 de 35

Fecha: 18/10/22

HISTORIA CLINICA No.7467450
HECTOR MIGUEL MARTINEZ LOPEZ

Cedula 7467450

Edad: 71 AÑOS

Sexo: Masculino

G.Etateo: 16

Fecha Inicial: 16/09/2022 Fecha Final: 18/10/2022 Tipo de Atención HOSPITALIZACION

7467450

- CONTROL DE SIGNOS VITALES Y AVISAR CAMBIOS

6. ASISTENCIAL:

- SEGUIMIENTO POR CIRUGÍA DE MANO

- SEGUIMIENTO POR CIRUGÍA MICROVASCULAR

Evolución realizada por: FABIO ANDRÉS VELEZ TORRES-Fecha: 15/10/22 08:49:44

SEDE DE ATENCIÓN: 010101 CLINICA GENERAL DEL NORTE

FOLIO 506 FECHA 16/10/2022 09:12:00 TIPO DE ATENCION HOSPITALIZACION

EVOLUCION MEDICO

PACIENTE MASCULINO DE 71 AÑOS DE EDAD, ACTUALMENTE CON DIAGNÓSTICOS DE:

1. TRAUMA EN MANO Y MUÑECA DERECHA POR ACCIDENTE DE TRÁNSITO

1.1. POSTOPERATORIO MEDIATO DE ARTERIOGRAFÍA DE MIEMBRO SUPERIOR DERECHO (29/09/22)

1.1.1. HIPOPLASIA DE ARTERIA CUBITAL, ARTERIAL RADIAL DOMINANTE, ARCO PALMAR PERMEABLE

2. POSTOPERATORIO MEDIATO DE LAVADO Y DESBRIDAMIENTO EN MANO DERECHA + COLOCACIÓN DE SISTEMA VAC

(27/09/22 + 15/10/22)

PACIENTE REFIERE PASAR ADECUADA NOCHE, CON BUEN CONTROL DEL DOLOR, TOLERANDO VÍA ORAL Y OXÍGENO AMBIENTE, DIURÉSIS ESPONTÁNEA.

PREVIO LAVADO DE MANOS Y COLOCACIÓN DE ELEMENTOS DE PROTECCIÓN PERSONAL SEGUN PROTOCOLOS DE BIOSEGURIDAD ACTUALES, PROCEDO A EXAMINAR A PACIENTE.

NORMOCEFALO, PUPILAS ISOCÓRICAS NORMORREACTIVAS A LA LUZ, MUCOSA ORAL HUMEDA.

CUELLO MOVIL NO DOLOROSO A LA PALPACION NI A LA MOVILIZACION.

TORAX SIMETRICO, EXPANSIBLE, SIN TIRAJES, SIN SIGNOS DE DIFICULTAD RESPIRATORIA, MURMULLO VESICULAR

SIN RUIDOS SOBREGREGADOS. RUIDOS CARDIACOS RITMICOS SIN SOPLOS DE BUEN TONO E INTENSIDAD.

ABDOMEN BLANDO, DEPRESIBLE, NO DOLOROSO A LA PALPACIÓN, PERISTALSIS POSITIVA, SIN SIGNOS DE

IRRITACION PERITONEAL.

ENITOURINARIO NO EXPLORADO.

EXTREMIDADES CON AMPUTACIÓN SUPRACONDÍLEA ANTIGUA DE MIEMBRO INFERIOR DERECHO, MIEMBRO SUPERIOR

DERECHO CUBIERTO CON VENDAJES EN BUEN ESTADO CON SISTEMA VAC CONECTADO, NO SE DESCUBRE, PULSOS

DISTALES PRESENTES, BUEN LLENADO CAPILAR DISTAL.

ALERTA, ORIENTADO, FUERZA CONSERVADA EN TODAS LAS EXTREMIDADES, SENSIBILIDAD SIMETRICA, SIN

ALTERACION MOTORA NI SENSITIVA APARENTE.

ANÁLISIS:

PACIENTE EN LA OCTAVA DECADA DE LA VIDA EL CUAL SE ENCUENTRA HOSPITALIZADO CON DIAGNÓSTICOS

PREVIAMENTE DESCRITOS. ACTUALMENTE SE ENCUENTRA EN BUENAS CONDICIONES GENERALES, ESTABLE

HEMODINAMICAMENTE, SIGNOS VITALES DENTRO DE PARÁMETROS NORMALES, CON BUEN CONTROL DEL DOLOR.

PACIENTE EN PLAN DE COBERTURA CON UN COLGAJO LIBRE MICROVASCULAR PARA INTENTAR RESOLUCIÓN DE SU

PATOLOGÍA, POR LO PRONTO CONTINÚA IGUAL MANEJO MÉDICO INSTAURADO Y SEGUIMIENTO POR ESPECIALIDADES

TRATANTES. SE LE EXPLICA A PACIENTE Y FAMILIAR ACOMPAÑANTE CONDICIÓN CLÍNICA ACTUAL Y CONDUCTAS A

SEGUIR QUIENES REFIEREN ENTENDER Y ACEPTAR.

PLAN:

1. HOSPITALIZACIÓN VIGENTE

2. DIETA NORMAL

3. FARMACOLÓGICO:

- OMEPRAZOL 20MG VO CADA 24 HORAS

- ACETAMINOFEN 1GR VO CADA 8 HORAS EN CASO DE DOLOR

4. ÓRDENES MÉDICAS:

- HEMOGRAMA POSTTRANSFUSIONAL

Usuario:

**ORGANIZACION CLINICA GENERAL DEL NORTE****890102768 - 5**

ARResumHC

Pag: 31 de 35

RESUMEN HISTORIA CLINICA

Fecha: 18/10/22

HISTORIA CLINICA No.7467450**Cedula****7467450****Edad: 71 AÑOS****Sexo: Masculino****HECTOR MIGUEL MARTINEZ LOPEZ****G.Etateo: 16****Fecha Inicial: 16/09/2022 Fecha Final: 18/10/2022 Tipo de Atención HOSPITALIZACION*****7467450*****SEDE DE ATENCIÓN: 010101 CLÍNICA GENERAL DEL NORTE****FOLIO 489****FECHA 15/10/2022 08:49:40****TIPO DE ATENCION****HOSPITALIZACION****EVOLUCION MEDICO****PACIENTE MASCULINO DE 71 AÑOS DE EDAD, ACTUALMENTE CON DIAGNÓSTICOS DE:****1. TRAUMA EN MANO Y MUÑECA DERECHA POR ACCIDENTE DE TRÁNSITO****1.1. POSTOPERATORIO MEDIATO DE ARTERIOGRAFÍA DE MIEMBRO SUPERIOR DERECHO (29/09/22)****1.1. HIPOPLASIA DE ARTERIA CUBITAL, ARTERIAL RADIAL DOMINANTE, ARCO PALMAR PERMEABLE****1.2. POSTOPERATORIO MEDIATO DE LAVADO Y DESBRIDAMIENTO EN MANO DERECHA + COLOCACIÓN DE SISTEMA VAC (27/09/22)****PACIENTE REFIERE PASAR ADECUADA NOCHE, CON BUEN CONTROL DEL DOLOR, TOLERANDO VÍA ORAL Y OXÍGENO AMBIENTE, DIURESIS ESPONTÁNEA.****PREVIO LAVADO DE MANOS Y COLOCACIÓN DE ELEMENTOS DE PROTECCIÓN PERSONAL SEGUN PROTOCOLOS DE BIOSEGURIDAD ACTUALES, PROCEDO A EXAMINAR A PACIENTE.****ORMOCEFALO, PUPILAS ISOCÓRICAS NORMORREACTIVAS A LA LUZ, MUCOSA ORAL HUMEDA.****CUELLO MOVIL NO DOLOROSO A LA PALPACION NI A LA MOVILIZACION.****TORAX SIMETRICO, EXPANSIBLE, SIN TIRAJES, SIN SIGNOS DE DIFICULTAD RESPIRATORIA, MURMULLO VESICULAR SIN RUIDOS SOBREAGREGADOS. RUIDOS CARDIACOS RITMICOS SIN SOPLOS DE BUEN TONO E INTENSIDAD.****ABDOMEN BLANDO, DEPRESIBLE, NO DOLOROSO A LA PALPACIÓN, PERISTALSIS POSITIVA, SIN SIGNOS DE IRRITACION PERITONEAL.****GENITOURINARIO NO EXPLORADO.****EXTREMIDADES CON AMPUTACIÓN SUPRACONDÍLEA ANTIGUA DE MIEMBRO INFERIOR DERECHO, MIEMBRO SUPERIOR DERECHO CUBIERTO CON VENDAJES EN BUEN ESTADO CON SISTEMA VAC CONECTADO, NO SE DESCUBRE, PULSOS DISTALES PRESENTES, BUEN LLENADO CAPILAR DISTAL.****ALERTA, ORIENTADO, FUERZA CONSERVADA EN TODAS LAS EXTREMIDADES, SENSIBILIDAD SIMETRICA, SIN ALTERACION MOTORA NI SENSITIVA APARENTE.****ANÁLISIS:****PACIENTE EN LA OCTAVA DECADA DE LA VIDA EL CUAL SE ENCUENTRA HOSPITALIZADO CON DIAGNÓSTICOS PREVIAMENTE DESCRITOS. ACTUALMENTE SE ENCUENTRA EN BUENAS CONDICIONES GENERALES, ESTABLE HEMODINAMICAMENTE, SIGNOS VITALES DENTRO DE PARÁMETROS NORMALES. CON BUEN CONTROL DEL DOLOR.****PACIENTE EN PLAN DE COBERTURA CON UN COLGAJO LIBRE MICROVASCULAR PARA INTENTAR RESOLUCIÓN DE SU PATOLOGÍA, ASI MISMO CIRUGÍA MICROVASCULAR INDICA NUEVO LAVADO QUIRÚRGICO POR PARTE DE CIRUGÍA DE MANO PREVIO A PROCEDIMIENTO PARA MEJORÍA DE TEJIDO DE GRANULACIÓN PROGRAMADO PARA EL DÍA DE HOY, POR LO PRONTO CONTINÚA IGUAL MANEJO MÉDICO INSTAURADO Y SEGUIMIENTO POR ESPECIALIDADES TRATANTES. SE LE EXPLICA A PACIENTE Y FAMILIAR ACOMPAÑANTE CONDICIÓN CLÍNICA ACTUAL Y CONDUCTAS A SEGUIR QUIENES REFIEREN ENTENDER Y ACEPTAR.****PLAN:****1. HOSPITALIZACIÓN VIGENTE****2. DIETA NORMAL****3. FARMACOLÓGICO:****- OMEPRAZOL 20MG VO CADA 24 HORAS****- ACETAMINOFEN 1GR VO CADA 8 HORAS EN CASO DE DOLOR****4. ÓRDENES MÉDICAS:****- HEMOGRAMA POSTRANSFUSIONAL****- LAVADO QUIRÚRGICO + DESBRIDAMIENTO (PROGRAMADO PARA HOY SABADO 15/10/22)****- COBERTURA CON UN COLGAJO LIBRE MICROVASCULAR (PROGRAMADO TENTATIVAMENTE PARA JUEVES 20/10/22)****5. CUIDADOS DE ENFERMERÍA:****Usuario:**



ORGANIZACION CLINICA GENERAL DEL NORTE

890102768 - 5

RESUMEN HISTORIA CLINICA

ARResumHC

Pag: 30 de 35

Fecha: 18/10/22

Edad: 71 AÑOS

Sexo: Masculino

G.Etareo: 16

HISTORIA CLINICA No.7467450

Cedula

7467450

HECTOR MIGUEL MARTINEZ LOPEZ

7467450

Fecha Inicial: 16/09/2022 Fecha Final: 18/10/2022 Tipo de Atención HOSPITALIZACION

2. POSOPERATORIO DE LAVADO Y DESBRIDAMIENTO EN MANO DERECHA + RECAMBIO DE SISTEMA VAC 07/10/2022

2.1. HALLAZGOS: DEFECTO DE COBERTURA AMPLIO EN PALMAR DE MANO, Y DORSO DE MANO Y MUÑECA, CON HIPERGRANULACIÓN EN DORSO DE MUÑECA, ADEMÁS ESCASA EXPOSICIÓN TENDINOSA FLEXORA, EN 2DO Y 3ER DEDO, CON DEFECTO ESTRUCTURAL EN CARA VOLAR DE PULGAR, PUNTA DE 5TO DEDO CON CIANOSIS Y TEJIDO DESVITALIZADO

SUBJETIVO: PACIENTE REFIERE SENTIRSE BIEN, SIN DOLOR, AFEBRIL, TOLERA VÍA ORAL, DIURESIS Y DEPOSICIONES PRESENTES

BJETIVO

CONSCIENTE Y ALERTA, HIDRATADO Y AFEBRIL

NORMOCÉFALO, ESCLERAS ANICTÉRICAS, MUCOSA ORAL HÚMEDA SIN LESIONES, NARINAS Y CONDUCTOS AUDITIVOS EXTERNOS PERMEABLES SIN ALTERACIONES

CUELLO MÓVIL NO DOLOROSO, SIN MASAS NI ADENOMEGALIAS PALPABLES

TÓRAX SIMÉTRICO Y NORMOEXPANSIBLE, RUIDOS CARDÍACOS RÍTMICOS SIN SOPLOS, MURMULLO VESICULAR PRESENTE

N AGREGADOS

ABDOMEN BLANDO Y DEPRESIBLE, NO DOLOROSO A LA PALPACIÓN

GENITOURINARIO: NO SE EVALÚA

EXTREMIDADES CON AMPUTACIÓN SUPRACONDÍLEA DERECHA, MIEMBRO SUPERIOR DERECHO CUBIERTO CON APÓSITOS Y VENDAJE EN BUEN ESTADO, NO SE DESCUBRE, CON SISTEMA VAC FUNCIONANTE, BUEN LLENADO CAPILAR DISTAL, NO EDEMAS

NEUROLÓGICO: ORIENTADO EN LAS 3 ESFERAS, SIN DÉFICIT SENSITIVO NI MOTOR

PIEL SIN LESIONES

ANÁLISIS: PACIENTE MASCULINO DE 71 AÑOS DE EDAD HOSPITALIZADO CON DIAGNÓSTICOS Y ANTECEDENTES ANOTADOS. ACTUALMENTE EN BUEN ESTADO GENERAL, ESTABLE HEMODINÁMICAMENTE, VALORADO POR CX

MICROVASCULAR DR. ROLF SMIT QUIEN SOLICITA NUEVO LAVADO QUIRÚRGICO Y RECAMBO DE SISTEMA VAC CON CX

DE MANO DR. ESPITIA (PENDIENTE AUTORIZAR Y PROGRAMAR) PREVIO A COBERTURA CON UN COLGAJO LIBRE

MICROVASCULAR PARA SALVAMENTO DE EXTREMIDAD, FECHA TENTATIVA 20/10/2022.

CON EVIDENCIA DE HB EN 7.9, SE DECIDE TRANSFUNDIR 2 GRE Y CH POST-TRANSFUSIONAL

SE LE EXPLICA A PACIENTE Y FAMILIAR ACOMPAÑANTE CONDICIÓN CLÍNICA ACTUAL Y CONDUCTAS A SEGUIR

QUIENES REFIEREN ENTENDER Y ACEPTAR.

PLAN:

1. HOSPITALIZACIÓN VIGENTE

2. DIETA NORMAL

3. FARMACOLÓGICO:

- OMEPRAZOL 20MG VO CADA 24 HORAS

- ACETAMINOFEN 1GR VO CADA 8 HORAS EN CASO DE DOLOR

4. ÓRDENES MÉDICAS:

- SE SOLICITA TRANSFUSIÓN DE 2 GRE

- SE SOLICITA CH POST-TRANSFUSIONAL

- LAVADO QUIRÚRGICO + RECAMBIO DE VAC (AUTORIZAR Y PROGRAMAR)

- COBERTURA CON UN COLGAJO LIBRE MICROVASCULAR (FECHA TENTATIVA 20/10/2022)

5. CUIDADOS DE ENFERMERÍA:

- CONTROL DE SIGNOS VITALES Y AVISAR CAMBIOS

6. ASISTENCIAL:

- SEGUIMIENTO POR CIRUGÍA DE MANO

- SEGUIMIENTO POR CIRUGÍA MICROVASCULAR

Evolucion realizada por: LUIS FERNANDO CARBONELL SOLANO-Fecha: 14/10/22 08:39:03

Usuario:



ORGANIZACION CLINICA GENERAL DEL NORTE

890102768 -5

ARResumHC

RESUMEN HISTORIA CLINICA

Pag: 29 de 35

Fecha: 18/10/22

Edad: 71 AÑOS

Sexo: Masculino

G.Etareo: 16

HISTORIA CLINICA No.7467450

Cedula

7467450

HECTOR MIGUEL MARTINEZ LOPEZ

Fecha Inicial: 16/09/2022 Fecha Final: 18/10/2022 Tipo de Atención HOSPITALIZACION

7467450

DEPOSICIONES PRESENTES

OBJETIVO

CONSCIENTE Y ALERTA, HIDRATADO Y AFEBRIL

NORMOCÉFALO, ESCLERAS ANICTÉRICAS, MUCOSA ORAL HÚMEDA SIN LESIONES, NARINAS Y CONDUCTOS AUDITIVOS

EXTERNOS PERMEABLES SIN ALTERACIONES

CUELLO MÓVIL NO DOLOROSO, SIN MASAS NI ADENOMEGALIAS PALPABLES

TÓRAX SIMÉTRICO Y NORMOEXPANSIBLE, RUIDOS CARDÍACOS RÍTMICOS SIN SOPLOS, MURMULLO VESICULAR PRESENTE

N AGREGADOS

ABDOMEN BLANDO Y DEPRESIBLE, NO DOLOROSO A LA PALPACIÓN

GENITOURINARIO: NO SE EVALÚA

EXTREMIDADES CON AMPUTACIÓN SUPRACONDÍLEA DERECHA, MIEMBRO SUPERIOR DERECHO CUBIERTO CON APÓSITOS Y

VENDAJE EN BUEN ESTADO, NO SE DESCUBRE, CON SISTEMA VAC FUNCIONANTE, BUEN LLENADO CAPILAR DISTAL, NO

EDEMAS

NEUROLÓGICO: ORIENTADO EN LAS 3 ESFERAS, SIN DÉFICIT SENSITIVO NI MOTOR

PIEL SIN LESIONES

ANÁLISIS: PACIENTE MASCULINO DE 71 AÑOS DE EDAD HOSPITALIZADO CON DIAGNÓSTICOS Y ANTECEDENTES

ANOTADOS. ACTUALMENTE EN BUEN ESTADO GENERAL, ESTABLE HEMODINÁMICAMENTE, VALORADO POR CX

MICROVASCULAR DR. ROLF SMIT QUIEN SOLICITA NUEVO LAVADO QUIRÚRGICO Y RECAMBO DE SISTEMA VAC PREVIO A

COBERTURA CON UN COLGAJO LIBRE MICROVASCULAR PARA SALVAMENTO DE EXTREMIDAD, FECHA TENTATIVA

20/10/2022.

SE COMENTA CASO CON CX DE MANO DR. ESPITIA, QUIEN INDICA PROCEDIMIENTO DE LAVADO + RECAMBIO VAC PARA

MAÑANA VIERNES 14/10/2022 15:30 HORAS, SE SOLICITAN PARACLÍNICOS PREQUIRÚRGICOS

SE LE EXPLICA A PACIENTE Y FAMILIAR ACOMPAÑANTE CONDICIÓN CLÍNICA ACTUAL Y CONDUCTAS A SEGUIR

QUIENES REFIEREN ENTENDER Y ACEPTAR.

PLAN:

1. HOSPITALIZACIÓN VIGENTE

2. DIETA NORMAL

3. FARMACOLÓGICO:

- OMEPRAZOL 20MG VO CADA 24 HORAS

- ACETAMINOFEN 1GR VO CADA 8 HORAS EN CASO DE DOLOR

4. ÓRDENES MÉDICAS:

- SE SOLICITA CUADRO HEMÁTICO, TP Y TPT CONTROL

- LAVADO QUIRÚRGICO + RECAMBIO DE VAC (MAÑANA VIERNES 14/10/2022)

- COBERTURA CON UN COLGAJO LIBRE MICROVASCULAR

5. CUIDADOS DE ENFERMERÍA:

- CONTROL DE SIGNOS VITALES Y AVISAR CAMBIOS

6. ASISTENCIAL:

- SEGUIMIENTO POR CIRUGÍA DE MANO

- SEGUIMIENTO POR CIRUGÍA MICROVASCULAR

Evolucion realizada por: LUIS FERNANDO CARBONELL SOLANO-Fecha: 13/10/22 10:57:34

SEDE DE ATENCIÓN: 010101 CLINICA GENERAL DEL NORTE

FOLIO 471

FECHA 14/10/2022 08:38:12

TIPO DE ATENCION

HOSPITALIZACION

EVOLUCION MEDICO

DIAGNÓSTICOS:

1. POP ARTERIOGRAFÍA DE MIEMBRO SUPERIOR DERECHO 29/09/2022

1.1. CONCLUSIÓN: HIPOPLASIA DE ARTERIA CUBITAL, ARTERIAL RADIAL DOMINANTE, ARCO PALMAR PERMEABLE

Usuario:

**ORGANIZACION CLINICA GENERAL DEL NORTE****890102768 - 5**

ARResumHC

Pag: 28 de 35

Fecha: 18/10/22

RESUMEN HISTORIA CLINICA**HISTORIA CLINICA No.7467450**

Cedula

7467450

Edad: 71 AÑOS

Sexo: Masculino

G.Etareo: 16

HECTOR MIGUEL MARTINEZ LOPEZ***7467450***

Fecha Inicial: 16/09/2022 Fecha Final: 18/10/2022 Tipo de Atención HOSPITALIZACION

SIN RUIDOS SOBREGREGADOS. RUIDOS CARDIACOS RITMICOS SIN SOPLOS DE BUEN TONO E INTENSIDAD. ABDOMEN BLANDO, DEPRESIBLE, NO DOLOROSO A LA PALPACIÓN, PERISTALSIS POSITIVA, SIN SIGNOS DE IRRITACION PERITONEAL.

GENITOURINARIO NO EXPLORADO.

EXTREMIDADES CON AMPUTACIÓN SUPRACONDÍLEA ANTIGUA DE MIEMBRO INFERIOR DERECHO, MIEMBRO SUPERIOR DERECHO CUBIERTO CON VENDAJES EN BUEN ESTADO CON SISTEMA VAC CONECTADO. NO SE DESCUBRE, PULSOS DISTALES PRESENTES, BUEN LLENADO CAPILAR DISTAL.

ERTA, ORIENTADO, FUERZA CONSERVADA EN TODAS LAS EXTREMIDADES, SENSIBILIDAD SIMETRICA, SIN ALTERACION MOTORA NI SENSITIVA APARENTE.

ANÁLISIS:

PACIENTE EN LA OCTAVA DECADA DE LA VIDA EL CUAL SE ENCUENTRA HOSPITALIZADO CON DIAGNÓSTICOS PREVIAMENTE DESCRITOS. ACTUALMENTE SE ENCUENTRA EN BUENAS CONDICIONES GENERALES, ESTABLE HEMODINAMICAMENTE, SIGNOS VITALES DENTRO DE PARÁMETROS NORMALES, CON BUEN CONTROL DEL DOLOR.

PACIENTE EN PLAN DE COBERTURA CON UN COLGAJO LIBRE MICROVASCULAR PARA INTENTAR RESOLUCIÓN DE SUATOLOGÍA, ASI MISMO CIRUGÍA MICROVASCULAR INDICA NUEVO LAVADO QUIRÚRGICO POR PARTE DE CIRUGÍA DE MANO PREVIO A PROCEDIMIENTO PARA MEJORÍA DE TEJIDO DE GRANULACIÓN, POR LO PRONTO CONTINÚA IGUAL MANEJO MÉDICO INSTAURADO Y SEGUIMIENTO POR ESPECIALIDADES TRATANTES. SE LE EXPLICA A PACIENTE Y FAMILIAR ACOMPAÑANTE CONDICIÓN CLÍNICA ACTUAL Y CONDUCTAS A SEGUIR QUIENES REFIEREN ENTENDER Y ACEPTAR.

PLAN:

1. HOSPITALIZACIÓN VIGENTE

2. DIETA NORMAL

3. FARMACOLÓGICO:

- OMEPRAZOL 20MG VO CADA 24 HORAS

- ACETAMINOFEN 1GR VO CADA 8 HORAS EN CASO DE DOLOR

.. ÓRDENES MÉDICAS:

- LAVADO QUIRÚRGICO + DESBRIDAMIENTO (PENDIENTE AUTORIZAR Y PROGRAMAR)

- COBERTURA CON UN COLGAJO LIBRE MICROVASCULAR (PROGRAMADO TENTATIVAMENTE PARA JUEVES 20/10/22)

5. CUIDADOS DE ENFERMERÍA:

- CONTROL DE SIGNOS VITALES Y AVISAR CAMBIOS

6. ASISTENCIAL:

- SEGUIMIENTO POR CIRUGÍA DE MANO

- SEGUIMIENTO POR CIRUGÍA MICROVASCULAR

volucion realizada por: FABIO ANDRES VELEZ TORRES-Fecha: 12/10/22 12:50:15

SEDE DE ATENCIÓN: 010101 CLINICA GENERAL DEL NORTE

FOLIO 454

FECHA 13/10/2022 10:56:07

TIPO DE ATENCION

HOSPITALIZACION

EVOLUCION MEDICO**DIAGNÓSTICOS:**

1. POP ARTERIOGRAFÍA DE MIEMBRO SUPERIOR DERECHO 29/09/2022

1.1. CONCLUSIÓN: HIPOPLASIA DE ARTERIA CUBITAL, ARTERIAL RADIAL DOMINANTE, ARCO PALMAR PERMEABLE

2. POSOPERATORIO DE LAVADO Y DESBRIDAMIENTO EN MANO DERECHA + RECAMBIO DE SISTEMA VAC 07/10/2022

2.1. HALLAZGOS: DEFECTO DE COBERTURA AMPLIO EN PALMAR DE MANO, Y DORSO DE MANO Y MUÑECA, CON HIPERGRANULACIÓN EN DORSO DE MUÑECA, ADEMÁS ESCASA EXPOSICIÓN TENDINOSA FLEXORA, EN 2DO Y 3ER DEDO, CON DEFECTO ESTRUCTURAL EN CARA VOLAR DE PULGAR, PUNTA DE 5TO DEDO CON CIANOSIS Y TEJIDO DESVITALIZADO

SUBJETIVO: PACIENTE REFIERE SENTIRSE BIEN, SIN DOLOR, AFEBRIL, TOLERA VÍA ORAL, DIURESIS Y

Usuario:

ORGANIZACION CLINICA GENERAL DEL NORTE

890102768 - 5

RESUMEN HISTORIA CLINICA

ARResumHC

Pag: 27 de 35

Fecha: 18/10/22

Edad: 71 AÑOS

Sexo: Masculino

G.Etareo: 16

HISTORIA CLINICA No.7467450
HECTOR MIGUEL MARTINEZ LOPEZ

Cedula

7467450

7467450

Fecha Inicial: 16/09/2022 Fecha Final: 18/10/2022 Tipo de Atención HOSPITALIZACION

- COBERTURA CON UN COLGAJO LIBRE MICROVASCULAR

5. CUIDADOS DE ENFERMERIA:

- CONTROL DE SIGNOS VITALES Y AVISAR CAMBIOS

6. ASISTENCIAL:

- SEGUIMIENTO POR CIRUGIA DE MANO

- SEGUIMIENTO POR CIRUGIA MICROVASCULAR

Evolucion realizada por: LUIS FERNANDO CARBONELL SOLANO-Fecha: 10/10/22 08:59:26

SEDE DE ATENCION: 010101 CLINICA GENERAL DEL NORTE

FOLIO 420

FECHA 11/10/2022 09:32:57

TIPO DE ATENCION

HOSPITALIZACION

EVOLUCION MEDICO

CIRUGIA PLASTICA

SEGUIMIENTO A INTERCONSULTA

1. POP ARTERIOGRAFIA DE MIEMBRO SUPERIOR DERECHO 29/09/2022

1. CONCLUSION: HIPOPLASIA DE ARTERIA CUBITAL, ARTERIAL RADIAL DOMINANTE, ARCO PALMAR PERMEABLE

2. POSOPERATORIO DE LAVADO Y DESBRIDAMIENTO EN MANO DERECHA + COLOCACION DE SISTEMA VAC

2.1. HALLAZGOS: HERIDA CRUENTA EN LA MANO DERECHA, CON COMPROMISO DORSAL PALMAR EMINENCIA TENAR,

HIPOPERFUSION DE LOS DEDOS MEÑIQUE Y ANULAR, EXPOSICION DE NERVIOS TENDONES Y EXPOSICION DE HUESO A

NIVEL DE LA FALANGE DISTAL Y DEL 5TO METACARPANO

PACIENTE CON DIAGNOSTICOS DESCRITOS, MANEJADO INICIALMENTE POR CIRUGIA DEMANO CON EXTENSO COMPROMISO

DE TENDONES Y TEJIDOS BLANDOS DEL MIEMBROSUPERIOR DERECHO. ACTAULMENTE CON EXPOSICION OSEA Y

TENDINOSA, CON TEJIDOS LIMPIOS, SOLICITAN VALORACION POR DEFECTO DE COBERTURA EXTENSO SIN OPCIONES

LOCOREGIONALES PARA CUIBRIMIENTO. SE SOLICITO ARTERIOGRAFIA DE MIEMBRO SUPERIOR CON EVIDENCIA DE

HIPOPLASIA DE ARTERIA CUBITAL, ARTERIA RADIAL DOMINANTE Y ARCOPALMAR PERMEABLE. SE SOLICITO

AUTORIZACION PARA REALIZACION DE COLGAJO LIBRE MICROVASCULAR PARA SALVAMENTO DE EXTREMIDAD PENDIENTE

UTORIZACION. POR EL MOMENTO SE CONSIDERA NECESARIO LLEVA A LAVADO Y DESBRIDAMIENTO EN SALAS DE

CIRUGIA PARA CAMBIO DE SISTEMA DE PRESION NEGATIVA, A ESPERA DE PROGRAMACION PARA CUPO QUIRURGICO YA

CUENTA CON AUTORIZACION DEL MISMO, SE LE EXPLICA APACIENTE QUIEN REIFERE ENTENDER Y ACEPTAR.

DR. SMIT

Evolucion realizada por: ROLF SMIT RINCON-Fecha: 11/10/22 09:33:06

SEDE DE ATENCION: 010101 CLINICA GENERAL DEL NORTE

FOLIO 434

FECHA 12/10/2022 12:50:08

TIPO DE ATENCION

HOSPITALIZACION

EVOLUCION MEDICO

PACIENTE MASCULINO DE 71 AÑOS DE EDAD, ACTUALMENTE CON DIAGNOSTICOS DE:

1. TRAUMA EN MANO Y MUÑECA DERECHA POR ACCIDENTE DE TRANSITO

1.1. POSTOPERATORIO MEDIATO DE ARTERIOGRAFIA DE MIEMBRO SUPERIOR DERECHO (29/09/22)

1.1.1. HIPOPLASIA DE ARTERIA CUBITAL, ARTERIAL RADIAL DOMINANTE, ARCO PALMAR PERMEABLE

1.2. POSTOPERATORIO MEDIATO DE LAVADO Y DESBRIDAMIENTO EN MANO DERECHA + COLOCACION DE SISTEMA VAC

(27/09/22)

PACIENTE REFIERE PASAR ADECUADA NOCHE, CON BUEN CONTROL DEL DOLOR, TOLERANDO VIA ORAL Y OXIGENO

AMBIENTE, DIURESIS ESPONTANEA.

PREVIO LAVADO DE MANOS Y COLOCACION DE ELEMENTOS DE PROTECCION PERSONAL SEGUN PROTOCOLOS DE


BIOSEGURIDAD ACTUALES, PROCEDO A EXAMINAR A PACIENTE.

NORMOCEFALO, PUPILAS ISOCORICAS NORMORREACTIVAS A LA LUZ, MUCOSA ORAL HUMEDA.

CUELLO MOVIL NO DOLOROSO A LA PALPACION NI A LA MOVILIZACION.

TORAX SIMETRICO, EXPANSIBLE, SIN TIRAJES, SIN SIGNOS DE DIFICULTAD RESPIRATORIA, MURMULLO VESICULAR

Usuario:



ORGANIZACION CLINICA GENERAL DEL NORTE

890102768 - 5

RESUMEN HISTORIA CLINICA

ARResumHC

Pag: 26 de 35

Fecha: 18/10/22

Edad: 71 AÑOS

Sexo: Masculino

G.Etareo: 16

HISTORIA CLINICA No.7467450

Cedula

7467450

HECTOR MIGUEL MARTINEZ LOPEZ

7467450

Fecha Inicial: 16/09/2022 Fecha Final: 18/10/2022 Tipo de Atención HOSPITALIZACION

- CONTROL DE SIGNOS VITALES Y AVISAR CAMBIOS

6. ASISTENCIAL:

- SEGUIMIENTO POR CIRUGÍA DE MANO CIERRA INTERCONSULTA

- SEGUIMIENTO POR CIRUGÍA MICROVASCULAR

Evolucion realizada por: SHADIA PATRICIA BORJA ALVAREZ-Fecha: 09/10/22 14:37:41

SEDE DE ATENCIÓN: 010101 CLINICA GENERAL DEL NORTE

FOLIO 408

FECHA 10/10/2022 08:33:22

TIPO DE ATENCION

HOSPITALIZACION

EVOLUCION MEDICO

DIAGNÓSTICOS:

1. POP ARTERIOGRAFÍA DE MIEMBRO SUPERIOR DERECHO 29/09/2022

1.1. CONCLUSIÓN: HIPOPLASIA DE ARTERIA CUBITAL, ARTERIAL RADIAL DOMINANTE, ARCO PALMAR PERMEABLE

2. POSOPERATORIO DE LAVADO Y DESBRIDAMIENTO EN MANO DERECHA + RECAMBIO DE SISTEMA VAC 07/10/2022

2.1. HALLAZGOS: DEFECTO DE COBERTURA AMPLIO EN PALMAR DE MANO, Y DORSO DE MANO Y MUÑECA, CON PERGRANULACIÓN EN DORSO DE MUÑECA, ADEMÁS ESCASA EXPOSICIÓN TENDINOSA FLEXORA, EN 2DO Y 3ER DEDO.

ON DEFECTO ESTRUCTURAL EN CARA VOLAR DE PULGAR, PUNTA DE 5TO DEDO CON CIANOSIS Y TEJIDO

DESVITALIZADO

SUBJETIVO: PACIENTE REFIERE SENTIRSE BIEN, SIN DOLOR, AFEBRIL, TOLERA VÍA ORAL, DIURESIS Y

DEPOSICIONES PRESENTES

OBJETIVO

CONSCIENTE Y ALERTA, HIDRATADO Y AFEBRIL

NORMOCÉFALO, ESCLERAS ANICTÉRICAS, MUCOSA ORAL HÚMEDA SIN LESIONES, NARINAS Y CONDUCTOS AUDITIVOS

EXTERNOS PERMEABLES SIN ALTERACIONES

CUELLO MÓVIL NO DOLOROSO, SIN MASAS NI ADENOMEGALIAS PALPABLES

TÓRAX SIMÉTRICO Y NORMOEXPANSIBLE, RUIDOS CARDÍACOS RÍTMICOS SIN SOPLOS, MURMULLO VESICULAR PRESENTE

SIN AGREGADOS

ABDOMEN BLANDO Y DEPRESIBLE, NO DOLOROSO A LA PALPACIÓN

GENITOURINARIO: NO SE EVALÚA

EXTREMIDADES CON AMPUTACIÓN SUPRACONDÍLEA DERECHA, MIEMBRO SUPERIOR DERECHO CUBIERTO CON APÓSITOS Y

VENDAJE EN BUEN ESTADO, NO SE DESCUBRE, CON SISTEMA VAC FUNCIONANTE, BUEN LLENADO CAPILAR DISTAL, NO

EDEMAS

NEUROLÓGICO: ORIENTADO EN LAS 3 ESFERAS, SIN DÉFICIT SENSITIVO NI MOTOR

PIEL SIN LESIONES

ANÁLISIS: PACIENTE MASCULINO DE 71 AÑOS DE EDAD HOSPITALIZADO CON DIAGNÓSTICOS Y ANTECEDENTES

ANOTADOS. ACTUALMENTE EN BUEN ESTADO GENERAL, ESTABLE HEMODINÁMICAMENTE, VALORADO POR CX

MICROVASCULAR DR. ROLF SMIT QUIEN SOLICITA COBERTURA CON UN COLGAJO LIBRE MICROVASCULAR PARA

INTENTAR RESOLUCIÓN DE SU PATOLOGÍA, PARA OPTIMIZAR MANEJO SE REALIZA LAVADO QUIRÚRGICO EL

07/10/2022, CONTINUA HOSPITALIZADO A ESPERA DE PROCEDIMIENTO.

SE LE EXPLICA A PACIENTE Y FAMILIAR ACOMPAÑANTE CONDICIÓN CLÍNICA ACTUAL Y CONDUCTAS A SEGUIR

QUIENES REFIEREN ENTENDER Y ACEPTAR.

PLAN:

1. HOSPITALIZACIÓN VIGENTE

2. DIETA NORMAL

3. FARMACOLÓGICO:

- OMEPRAZOL 20MG VO CADA 24 HORAS

- ACETAMINOFEN 1GR VO CADA 8 HORAS EN CASO DE DOLOR

4. ÓRDENES MÉDICAS:

Usuario:



ORGANIZACION CLINICA GENERAL DEL NORTE

890102768 - 5

RESUMEN HISTORIA CLINICA

ARResumHC

Pag: 25 de 35

Fecha: 18/10/22

HISTORIA CLINICA No.7467450

Cedula

7467450

Edad: 71 AÑOS

Sexo: Masculino

G.Etareo: 16

HECTOR MIGUEL MARTINEZ LOPEZ

7467450

Fecha Inicial: 16/09/2022 Fecha Final: 18/10/2022 Tipo de Atención HOSPITALIZACION

Evolucion realizada por: GABRIEL JOSE GARIZABALO CANTILLO-Fecha: 08/10/22 11:21:10

SEDE DE ATENCIÓN: 010101 CLINICA GENERAL DEL NORTE

FOLIO 396

FECHA 09/10/2022 14:37:35

TIPO DE ATENCION

HOSPITALIZACION

EVOLUCION MEDICO

*** MEDICINA GENERAL ****

PACIENTE MASCULINO DE 71 AÑOS DE EDAD CURSANDO CON IMPRESIONES DIAGNOSTICAS DE:

1. POP ARTERIOGRAFÍA DE MIEMBRO SUPERIOR DERECHO 29/09/2022

1.1. CONCLUSIÓN: HIPOPLASIA DE ARTERIA CUBITAL, ARTERIAL RADIAL DOMINANTE, ARCO PALMAR PERMEABLE

2. POSOPERATORIO DE LAVADO Y DESBRIDAMIENTO EN MANO DERECHA + COLOCACIÓN DE SISTEMA VAC 07/10/2022

2.1. HALLAZGOS: HERIDA CRUENTA EN LA MANO DERECHA, CON COMPROMISO DORSAL PALMAR EMINENCIA TENAR, HIPOPERFUSIÓN DE LOS DEDOS MENIQUE Y ANULAR, EXPOSICIÓN DE NERVIOS TENDONES Y EXPOSICIÓN DE HUESO A NIVEL DE LA FALANGE DISTAL Y DEL 5TO METACARPANO

SIGNOS VITALES:

TA:120/74 MMHG FC: 84 FR: 16 SAT:99% TEMP:36.6°C

EXAMEN FISICO:

CCC NORMOCÉFALO, ESCLERAS ANICTÉRICAS, MUCOSA ORAL HÚMEDA SIN LESIONES, NARINAS Y CONDUCTOS

AUDITIVOS EXTERNOS PERMEABLES SIN ALTERACIONES CUELLO MÓVIL NO DOLOROSO, SIN MASAS NI ADENOMEGALIAS

PALPABLES

TÓRAX SIMÉTRICO Y NORMOEXPANSIBLE, RUIDOS CARDÍACOS RÍTMICOS SIN SOPLOS, MURMULLO VESICULAR PRESENTE SIN AGREGADOS

ABDOMEN BLANDO Y DEPRESIBLE, NO DOLOROSO A LA PALPACIÓN

ENTOURINARIO: NO SE EVALÚA

EXTREMIDADES CON AMPUTACIÓN SUPRACONDÍLEA DERECHA, MIEMBRO SUPERIOR DERECHO CUBIERTO CON APÓSITOS Y

VENDAJE EN BUEN ESTADO, NO SE DESCUBRE, CON SISTEMA VAC FUNCIONANTE, BUEN LLENADO CAPILAR DISTAL, NO

EDEMAS

NEUROLÓGICO: ORIENTADO EN LAS 3 ESFERAS, SIN DÉFICIT SENSITIVO NI MOTOR

PIEL SIN LESIONES

ANÁLISIS:

PACIENTE MASCULINO DE 71 AÑOS DE EDAD HOSPITALIZADO CON DIAGNÓSTICOS Y ANTECEDENTES CONSIGNADOS.

ACTUALMENTE HEMODINÁMICAMENTE ESTABLE, EN SEGUIMIENTO POR CX MICROVASCULAR DR. ROLF SMIT QUIEN

SOLICITA COBERTURA CON UN COLGAJO LIBRE MICROVASCULAR SE AGUARDA AUTORIZACION POR EPS. ATENTOS A

EVOLUCION. SE LE EXPLICA A PACIENTE Y FAMILIAR ACOMPAÑANTE CONDICIÓN CLÍNICA ACTUAL Y CONDUCTAS A

SEGUIR QUIENES REFIEREN ENTENDER Y ACEPTAR.

PLAN:

1. HOSPITALIZACIÓN VIGENTE

2. DIETA NORMAL

3. FARMACOLÓGICO:

- OMEPRAZOL 20MG VO CADA 24 HORAS

- ACETAMINOFEN 1GR VO CADA 8 HORAS EN CASO DE DOLOR

4. ÓRDENES MÉDICAS:

- COBERTURA CON UN COLGAJO LIBRE MICROVASCULAR

5. CUIDADOS DE ENFERMERÍA:

Usuario:

**ORGANIZACION CLINICA GENERAL DEL NORTE**

ARResumHC

890102768 - 5

Pag: 24 de 35

RESUMEN HISTORIA CLINICA

Fecha: 18/10/22

HISTORIA CLINICA No.7467450
HECTOR MIGUEL MARTINEZ LOPEZ

Cedula 7467450

Edad: 71 AÑOS
Sexo: Masculino
G.Etareo: 16

Fecha Inicial: 16/09/2022 Fecha Final: 18/10/2022 Tipo de Atención HOSPITALIZACION

7467450**EVOLUCION MEDICO**

PEVIA COLOCACION DE ELEMENTOS DE PROTECCION PERSONAL , PROCEDO A VALORARPACIENTE.

PACIENTE MASCULINO DE 71 AÑOS DE EDAD CURSANDO CON IMPRESIONES DIAGNOSTICAS DE:

1. POP ARTERIOGRAFÍA DE MIEMBRO SUPERIOR DERECHO 29/09/2022

1.1. CONCLUSIÓN: HIPOPLASIA DE ARTERIA CUBITAL, ARTERIAL RADIAL DOMINANTE, ARCO PALMAR PERMEABLE

2. POSOPERATORIO DE LAVADO Y DESBRIDAMIENTO EN MANO DERECHA + COLOCACIÓN DE SISTEMA VAC 07/10/2022

2.1. HALLAZGOS: HERIDA CRUENTA EN LA MANO DERECHA, CON COMPROMISO DORSAL PALMAR EMINENCIA TENAR, HIPOPERFUSIÓN DE LOS DEDOS MEÑIQUE Y ANULAR, EXPOSICIÓN DE NERVIOS TENDONES Y EXPOSICIÓN DE HUESO A NIVEL DE LA FALANGE DISTAL Y DEL 5TO METACARPANO

PACIENTE REFIERE SENTIRSE BIEN

SIGNOS VITALES:

TA:128/80 MMHG FC: 80 FR: 16 SAT:99% TEMP:36.6°C

EXAMEN FISICO:

CONSCIENTE Y ALERTA, HIDRATADO Y AFEBRIL

ORMOCÉFALO, ESCLERAS ANICTÉRICAS, MUCOSA ORAL HÚMEDA SIN LESIONES, NARINAS Y CONDUCTOS AUDITIVOS

EXTERNOS PÉRMEABLES SIN ALTERACIONES

CUELLO MÓVIL NO DOLOROSO, SIN MASAS NI ADENOMEGALIAS PALPABLES

TÓRAX SIMÉTRICO Y NORMOEXPANSIBLE, RUIDOS CARDÍACOS RÍTMICOS SIN SOPLOS, MURMULLO VESICULAR PRESENTE SIN AGREGADOS

ABDOMEN BLANDO Y DEPRESIBLE, NO DOLOROSO A LA PALPACIÓN

GENITOURINARIO: NO SE EVALÚA

EXTREMIDADES CON AMPUTACIÓN SUPRACONDÍLEA DERECHA, MIEMBRO SUPERIOR DERECHO CUBIERTO CON APÓSITOS Y

VENDAJE EN BUEN ESTADO, NO SE DESCUBRE, CON SISTEMA VAC FUNCIONANTE, BUEN LLENADO CAPILAR DISTAL, NO

EDEMAS

NEUROLÓGICO: ORIENTADO EN LAS 3 ESFERAS, SIN DÉFICIT SENSITIVO NI MOTOR

PIEL SIN LESIONES

ANÁLISIS:

PACIENTE MASCULINO DE 71 AÑOS DE EDAD HOSPITALIZADO CON DIAGNÓSTICOS Y ANTECEDENTES ANOTADOS.

ACTUALMENTE EN BUEN ESTADO GENERAL, ESTABLE HEMODINÁMICAMENTE, VALORADO POR CX MICROVASCULAR DR.

ROLF SMIT QUIEN SOLICITA COBERTURA CON UN COLGAJO LIBRE MICROVASCULAR , DE MOMENTO POR PARTE DE CX

DE MANO DECIDEN CERRAR INTERCONSULTA Y CONTINUAR MANEJO POR PARTE DE CX PLASTICA (MICROCIRUGIA)

PARA TOMA DE CONDUCTA DEFINITIVA.

SE LE EXPLICA A PACIENTE Y FAMILIAR ACOMPAÑANTE CONDICIÓN CLÍNICA ACTUAL Y CONDUCTAS A SEGUIR

QUIENES REFIEREN ENTENDER Y ACEPTAR.

PLAN:

1. HOSPITALIZACIÓN VIGENTE

2. DIETA NORMAL

3. FARMACOLÓGICO:

- OMEPRAZOL 20MG VO CADA 24 HORAS

- ACETAMINOFEN 1GR VO CADA 8 HORAS EN CASO DE DOLOR

4. ÓRDENES MÉDICAS:

- PENDIENTE COBERTURA CON UN COLGAJO LIBRE MICROVASCULAR

5. CUIDADOS DE ENFERMERÍA:

- CONTROL DE SIGNOS VITALES Y AVISAR CAMBIOS

6. ASISTENCIAL:

- SEGUIMIENTO POR CIRUGÍA DE MANO CIERRA INTERCONSULTA

- SEGUIMIENTO POR CIRUGÍA MICROVASCULAR

Usuario:



ORGANIZACION CLINICA GENERAL DEL NORTE

890102768 -5

ARResumHC

Pag: 23 de 35

Fecha: 18/10/22

RESUMEN HISTORIA CLINICA

HISTORIA CLINICA No.7467450

Cedula

7467450

Edad: 71 AÑOS

Sexo: Masculino

G.Etareo: 16

HECTOR MIGUEL MARTINEZ LOPEZ

7467450

Fecha Inicial: 16/09/2022 Fecha Final: 18/10/2022 Tipo de Atención HOSPITALIZACION

NORMOCÉFALO, ESCLERAS ANICTÉRICAS, MUCOSA ORAL HÚMEDA SIN LESIONES, NARINAS Y CONDUCTOS AUDITIVOS

EXTERNOS PERMEABLES SIN ALTERACIONES

CUELLO MÓVIL NO DOLOROSO, SIN MASAS NI ADENOMEGALIAS PALPABLES

TÓRAX SIMÉTRICO Y NORMOEXPANSIBLE, RUIDOS CARDÍACOS RÍTMICOS SIN SOPLOS, MURMULLO VESICULAR PRESENTE SIN AGREGADOS

ABDOMEN BLANDO Y DEPRESIBLE, NO DOLOROSO A LA PALPACIÓN

GENITOURINARIO: NO SE EVALÚA

CTREMIDADES CON AMPUTACIÓN SUPRACONDÍLEA DERECHA, MIEMBRO SUPERIOR DERECHO CUBIERTO CON APÓSITOS Y

VENDAJE EN BUEN ESTADO, NO SE DESCUBRE, CON SISTEMA VAC FUNCIONANTE, BUEN LLENADO CAPILAR DISTAL, NO

EDEMAS

NEUROLÓGICO: ORIENTADO EN LAS 3 ESFERAS, SIN DÉFICIT SENSITIVO NI MOTOR

PIEL SIN LESIONES

ANÁLISIS:

PACIENTE MASCULINO DE 71 AÑOS DE EDAD HOSPITALIZADO CON DIAGNÓSTICOS Y ANTECEDENTES ANOTADOS.

ACTUALMENTE EN BUEN ESTADO GENERAL, ESTABLE HEMODINÁMICAMENTE, VALORADO POR CX MICROVASCULAR DR.

WOLF SMIT QUIEN SOLICITA COBERTURA CON UN COLGAJO LIBRE MICROVASCULAR PARA INTENTAR RESOLUCIÓN DE SU

PATOLOGÍA, Y PREVIO AL PROCEDIMIENTO UN NUEVO LAVADO QUIRÚRGICO, FECHA TENTATIVA HOY VIERNES

07/10/2022, A LA ESPERA DE LLAMADO PARA TRASLADAR A CIRUGIA.

SE LE EXPLICA A PACIENTE Y FAMILIAR ACOMPAÑANTE CONDICIÓN CLÍNICA ACTUAL Y CONDUCTAS A SEGUIR

QUIENES REFIEREN ENTENDER Y ACEPTAR.

PLAN:

1. HOSPITALIZACIÓN VIGENTE

2. DIETA NORMAL

3. FARMACOLÓGICO:

OMEPRAZOL 20MG VO CADA 24 HORAS

ACETAMINOFEN 1GR VO CADA 8 HORAS EN CASO DE DOLOR

4. ÓRDENES MÉDICAS:

- LAVADO QUIRÚRGICO Y RECAMBIO VAC (VIERNES 07/10/2022)

- COBERTURA CON UN COLGAJO LIBRE MICROVASCULAR

5. CUIDADOS DE ENFERMERÍA:

- CONTROL DE SIGNOS VITALES Y AVISAR CAMBIOS

6. ASISTENCIAL:

SEGUIMIENTO POR CIRUGÍA DE MANO

- SEGUIMIENTO POR CIRUGÍA MICROVASCULAR

Evolucion realizada por: GABRIEL JOSE GARIZABALO CANTILLO-Fecha: 07/10/22 13:24:51

SEDE DE ATENCIÓN: 010101 CLINICA GENERAL DEL NORTE

FOLIO 371

FECHA 07/10/2022 18:18:01

TIPO DE ATENCION

HOSPITALIZACION

EVOLUCION MEDICO

TRASLADO A RECUPERACION Y POSTERIORMENTE A HOSPITALIZACION

CONTINUAR IGUAL ORDENES MEDICA YA INSTAURADAS

SEGUIMIENTO POR CX PLASTICA - MICROCIRUGIA PARA COBERTURA DEFINITIVA DE DEFECTO

ALTA CX DE MANO

Evolucion realizada por: JUAN CARLOS ESPITIA GUZMAN-Fecha: 07/10/22 18:18:33

SEDE DE ATENCIÓN: 010101 CLINICA GENERAL DEL NORTE

FOLIO 383

FECHA 08/10/2022 11:21:03

TIPO DE ATENCION

HOSPITALIZACION

Usuario:

**ORGANIZACION CLINICA GENERAL DEL NORTE****890102768 - 5**

ARResumHC

Pag: 22 de 35

Fecha: 18/10/22

RESUMEN HISTORIA CLINICA**HISTORIA CLINICA No.7467450**
HECTOR MIGUEL MARTINEZ LOPEZ

Cedula 7467450

Edad: 71 AÑOS

Sexo: Masculino

G.Etareo: 16

7467450

Fecha Inicial: 16/09/2022 Fecha Final: 18/10/2022 Tipo de Atención HOSPITALIZACION

ABDOMEN BLANDO Y DEPRESIBLE, NO DOLOROSO A LA PALPACIÓN

GENITOURINARIO: NO SE EVALÚA

EXTREMIDADES CON AMPUTACIÓN SUPRACONDÍLEA DERECHA, MIEMBRO SUPERIOR DERECHO CUBIERTO CON APÓSITOS Y

VENDAJE EN BUEN ESTADO, NO SE DESCUBRE, CON SISTEMA VAC FUNCIONANTE, BUEN LLENADO CAPILAR DISTAL, NO

EDEMAS

NEUROLÓGICO: ORIENTADO EN LAS 3 ESFERAS, SIN DÉFICIT SENSITIVO NI MOTOR

PIEL SIN LESIONES

ANÁLISIS: PACIENTE MASCULINO DE 71 AÑOS DE EDAD HOSPITALIZADO CON DIAGNÓSTICOS Y ANTECEDENTES

ANOTADOS. ACTUALMENTE EN BUEN ESTADO GENERAL, ESTABLE HEMODINÁMICAMENTE, VALORADO POR CX

MICROVASCULAR DR. ROLF SMIT QUIEN SOLICITA COBERTURA CON UN COLGAJO LIBRE MICROVASCULAR PARA

INTENTAR RESOLUCIÓN DE SU PATOLOGÍA, Y PREVIO AL PROCEDIMIENTO UN NUEVO LAVADO QUIRÚRGICO, FECHA

TENTATIVA MAÑANA VIERNES 07/10/2022, SE SOLICITAN PARACLÍNICOS PREQUIRÚRGICOS. CONTINUA CON MANEJO

SIN CAMBIOS Y SEGUIMIENTO.

SE LE EXPLICA A PACIENTE Y FAMILIAR ACOMPAÑANTE CONDICIÓN CLÍNICA ACTUAL Y CONDUCTAS A SEGUIR

QUIENES REFIEREN ENTENDER Y ACEPTAR.

PLAN:

1. HOSPITALIZACIÓN VIGENTE

2. DIETA NORMAL

3. FARMACOLÓGICO:

- OMEPRAZOL 20MG VO CADA 24 HORAS

- ACETAMINOFEN 1GR VO CADA 8 HORAS EN CASO DE DOLOR

4. ÓRDENES MÉDICAS:

- LAVADO QUIRÚRGICO Y RECAMBIO VAC (MAÑANA VIERNES 07/10/2022)

- COBERTURA CON UN COLGAJO LIBRE MICROVASCULAR

5. CUIDADOS DE ENFERMERÍA:

- CONTROL DE SIGNOS VITALES Y AVISAR CAMBIOS

6. ASISTENCIAL:

- SEGUIMIENTO POR CIRUGÍA DE MANO

- SEGUIMIENTO POR CIRUGÍA MICROVASCULAR

Evolucion realizada por: LUIS FERNANDO CARBONELL SOLANO-Fecha: 06/10/22 08:35:19

SEDE DE ATENCIÓN: 010101 CLINICA GENERAL DEL NORTE

FOLIO 365

FECHA 07/10/2022 13:24:46

TIPO DE ATENCION

HOSPITALIZACION

EVOLUCION MEDICO

PEVIA COLOCACION DE ELEMENTOS DE PROTECCION PERSONAL , PROCEDO A VALORAR PACIENTE.

PACIENTE MASCULINO DE 71 AÑOS DE EDAD CURSANDO CON IMPRESIONES DIAGNOSTICAS DE:

1. POP ARTERIOGRAFÍA DE MIEMBRO SUPERIOR DERECHO 29/09/2022

1.1. CONCLUSIÓN: HIPOPLASIA DE ARTERIA CUBITAL, ARTERIAL RADIAL DOMINANTE, ARCO PALMAR PERMEABLE

2. POSOPERATORIO DE LAVADO Y DESBRIDAMIENTO EN MANO DERECHA + COLOCACIÓN DE SISTEMA VAC

2.1. HALLAZGOS: HERIDA CRUENTA EN LA MANO DERECHA, CON COMPROMISO DORSAL PALMAR EMINENCIA TENAR,

HIPOPERFUSIÓN DE LOS DEDOS MEÑIQUE Y ANULAR, EXPOSICIÓN DE NERVIOS TENDONES Y EXPOSICIÓN DE HUESO A

NIVEL DE LA FALANGE DISTAL Y DEL 5TO METACARPIANO

PACIENTE REFIERE SENTIRSE BIEN

SIGNOS VITALES:

TA:120/80 MMHG FC: 80 FR: 16 SAT:99% TEMP:36.6°C

EXAMEN FISICO:

CONSCIENTE Y ALERTA, HIDRATADO Y AFEBRIL

Usuario:

**ORGANIZACION CLINICA GENERAL DEL NORTE**

890102768 -5

ARResumHC

Pag: 21 de 35

RESUMEN HISTORIA CLINICA

Fecha: 18/10/22

HISTORIA CLINICA No.7467450

Cedula

7467450

Edad: 71 AÑOS

Sexo: Masculino

HECTOR MIGUEL MARTINEZ LOPEZ

G.Etareo: 16

Fecha Inicial: 16/09/2022 Fecha Final: 18/10/2022 Tipo de Atención HOSPITALIZACION

7467450

NORMOCÉFALO, ESCLERAS ANICTÉRICAS, MUCOSA ORAL HÚMEDA SIN LESIONES, NARINAS Y CONDUCTOS AUDITIVOS EXTERNOS PERMEABLES SIN ALTERACIONES
CUELLO MÓVIL NO DOLOROSO, SIN MASAS NI ADENOMEGALIAS PALPABLES, CON CATETER CENTRAL
TÓRAX SIMÉTRICO Y NORMOEXPANSIBLE, RUIDOS CARDÍACOS RÍTMICOS SIN SOPLOS, MURMULLO VESICULAR PRESENTE SIN AGREGADOS
ABDOMEN BLANDO Y DEPRESIBLE, NO DOLOROSO A LA PALPACIÓN
GENITOURINARIO: NO SE EVALÚA
EXTREMIDADES CON AMPUTACIÓN SUPRACONDÍLEA DERECHA, MIEMBRO SUPERIOR DERECHO CUBIERTO CON APÓSITOS Y VENDAJE EN BUEN ESTADO, CON HERIDA CIRCULAR CON TEJIDO DE GRANULACIÓN CON SISTEMA VAC FUNCIONANTE, BUEN LLENADO CAPILAR DISTAL, NO EDEMAS
NEUROLÓGICO: ORIENTADO EN LAS 3 ESFERAS, SIN DÉFICIT SENSITIVO NI MOTOR
PIEL SIN LESIONES
ANÁLISIS: PACIENTE MASCULINO DE 71 AÑOS DE EDAD HOSPITALIZADO CON DIAGNÓSTICOS Y ANTECEDENTES ANOTADOS, QUIEN FUE VÍCTIMA DE ACCIDENTE DE TRÁNSITO EL 29/08/2022, MANEJADO INICIALMENTE EN LA CLÍNICA CAMPBELL CON VARIOS LAVADOS QUIRÚRGICOS SEGÚN LA HISTORIA CLÍNICA, E INGRESA REMITIDO A LA INSTITUCIÓN POR NO CONVENIDO CON SU SEGUNDO PAGADOR. VALORADO INTRA INSTITUCIONAL POR CX DE MANO DR. MORALES QUIEN REALIZA PRIMER TIEMPO DE LAVADO QUIRÚRGICO DESBRIDAMIENTO Y COLOCACIÓN DE SISTEMA VAC EL 22/09/2022, REALIZADO SIN COMPLICACIONES, Y POSTERIORMENTE OTRO LAVADO Y RECAMBIO DE VAC EL 27/09/2022, SE REALIZA ARTERIOGRAFÍA CON REPORTE DE HIPOPLASIA DE ARTERIA CUBITAL, ARTERIA RADIAL DOMINANTE Y ARCOPALMAR PERMEABLE, ES VALORADO POR CX MICROVASCULAR DR. ROLF SMIT QUIEN SOLICITO AUTORIZACION PARA REALIZACION DE COLGAJO LIBRE MICROVASCULAR PARA SALVAMENTO DE EXTREMIDAD, PENDIENTE AUTORIZACION Y SE CONSIDERA QUE EL PACIENTE SE BENEFICIA DE LAVADO Y DESBRIDAMIENTO EN SALAS DE CIRUGIA PARA CAMBIO DE SISTEMA DE PRESION NEGATIVA PREVIO AL PROCEDIMIENTO POR LO CUAL SE ORDENA, PROGRAMAR PARA DÍA VIERNES 07/10/2022 CON DR. ESPITIA, CONTINUAR CON IGUAL MANEJO Y SEGUIMIENTO.
SE EXPLICA A PACIENTE Y FAMILIAR CONDUCTA A SEGUIR, REFIEREN ENTENDER Y ACEPTAR.
Evolucion realizada por: JUAN CARLOS ESPITIA GUZMAN-Fecha: 05/10/22 10:22:58

SEDE DE ATENCIÓN: 010101 CLINICA GENERAL DEL NORTE

FOLIO 342 FECHA 06/10/2022 08:31:53 TIPO DE ATENCION HOSPITALIZACION

EVOLUCION MEDICO**DIAGNÓSTICOS:**

1. POP ARTERIOGRAFÍA DE MIEMBRO SUPERIOR DERECHO 29/09/2022

1. CONCLUSIÓN: HIPOPLASIA DE ARTERIA CUBITAL, ARTERIAL RADIAL DOMINANTE, ARCO PALMAR PERMEABLE

2. POSOPERATORIO DE LAVADO Y DESBRIDAMIENTO EN MANO DERECHA + COLOCACIÓN DE SISTEMA VAC

2.1. HALLAZGOS: HERIDA CRUENTA EN LA MANO DERECHA, CON COMPROMISO DORSAL PALMAR EMINENCIA TENAR, HIPOPERFUSIÓN DE LOS DEDOS MEÑIQUE Y ANULAR, EXPOSICIÓN DE NERVIOS TENDONES Y EXPOSICIÓN DE HUESO A NIVEL DE LA FALANGE DISTAL Y DEL 5TO METACARPANO

SUBJETIVO: PACIENTE REFIERE SENTIRSE BIEN, SIN DOLOR, AFEBRIL, TOLERA VÍA ORAL, DIURESIS Y

DEPOSICIONES PRESENTES

OBJETIVO

CONSCIENTE Y ALERTA, HIDRATADO Y AFEBRIL

NORMOCÉFALO, ESCLERAS ANICTÉRICAS, MUCOSA ORAL HÚMEDA SIN LESIONES, NARINAS Y CONDUCTOS AUDITIVOS

EXTERNOS PERMEABLES SIN ALTERACIONES

CUELLO MÓVIL NO DOLOROSO, SIN MASAS NI ADENOMEGALIAS PALPABLES

TÓRAX SIMÉTRICO Y NORMOEXPANSIBLE, RUIDOS CARDÍACOS RÍTMICOS SIN SOPLOS, MURMULLO VESICULAR PRESENTE SIN AGREGADOS

Usuario:



ORGANIZACION CLINICA GENERAL DEL NORTE

890102768 - 5

ARResumHC

RESUMEN HISTORIA CLINICA

Pag: 20 de 35

Fecha: 18/10/22

HISTORIA CLINICA No.7467450

Cedula

7467450

Edad: 71 AÑOS

Sexo: Masculino

HECTOR MIGUEL MARTINEZ LOPEZ

G.Etaro: 16

Fecha Inicial: 16/09/2022 Fecha Final: 18/10/2022 Tipo de Atención HOSPITALIZACION

7467450

- SEGUIMIENTO POR CIRUGÍA MICROVASCULAR

Evolucion realizada por: LUIS FERNANDO CARBONELL SOLANO-Fecha: 05/10/22 07:44:27

SEDE DE ATENCIÓN: 010101 CLINICA GENERAL DEL NORTE

FOLIO 329

FECHA 05/10/2022 10:04:29

TIPO DE ATENCION

HOSPITALIZACION

EVOLUCION MEDICO

CIRUGIA PLASTICA

RESPUESTA A INTERCONSULTA

1. POP ARTERIOGRAFÍA DE MIEMBRO SUPERIOR DERECHO 29/09/2022

1.1. CONCLUSIÓN: HIPOPLASIA DE ARTERIA CUBITAL, ARTERIAL RADIAL DOMINANTE, ARCO PALMAR PERMEABLE

2. POSOPERATORIO DE LAVADO Y DESBRIDAMIENTO EN MANO DERECHA + COLOCACIÓN DE SISTEMA VAC

2.1. HALLAZGOS: HERIDA CRUENTA EN LA MANO DERECHA, CON COMPROMISO DORSAL PALMAR EMINENCIA TENAR, HIPOPERFUSION DE LOS DEDOS MEÑIQUE Y ANULAR, EXPOSICION DE NERVIOS TENDONES Y EXPOSICION DE HUESO A NIVEL DE LA FALANGE DISTAL Y DEL 5TO METACARPIANO

LABORATORIOS

05/10/2022

- HB 8.9 HTO 26.9 LEUCOCITOS 8790 PLAQUETAS 29700

- CREATININA 0.72 BUN 10.79

- PCR 7.02

- NA 139 K 4.18 CL 108.5

PACIENTE CON DIAGNOSTICOS DESCRITOS, MANEJADO INICIALMENTE POR CIRUGIA DEMANO CON EXTENSO COMPROMISO DE TENDONES Y TEJIDOS BLANDOS DEL MIEMBRO SUPERIOR DERECHO. ACTUALMENTE CON EXPOSICION OSEA Y TENDINOSA, CON TEJIDOS LIMPIOS, SOLICITAN VALORACION POR DEFECTO DE COBERTURA EXTENSO SIN OPCIONES LOCOREGIONALES PARA CUBRIMIENTO. SE SOLICITO ARTERIOGRAFIA DE MIEMBRO SUPERIOR CON EVIDENCIA DE HIPOPLASIA DE ARTERIA CUBITAL, ARTERIA RADIAL DOMINANTE Y ARCO PALMAR PERMEABLE. SE SOLICITO AUTORIZACION PARA REALIZACION ED COLGAJO LIBRE MICROVASCULAR PARA SALVAMENTO DE EXTREMIDAD PENDIENTE AUTORIZACION.

MIENTRAS SE ENCUENTRA EN TRAMITE DE AUTORIZACION SE CONSIDERAR QUE EL PACIENTE SE BENEFICIA DE LAVADO Y DESBRIDAMIENTO EN SALAS DE CIRUGIA PARA CAMBIO DE SISTEMA DE PRESION NEGATIVA, SE SOLICITA AUTORIZACION DE PROCEDIMIENTO PARA EL DIA VIERNES, SE LE EXPLICA AL PACIENTE QUIEN REIFERE ENTENDER Y ACEPTAR.

DR. SMIT

Evolucion realizada por: ROLF SMIT RINCON-Fecha: 05/10/22 10:04:35

SEDE DE ATENCIÓN: 010101 CLINICA GENERAL DEL NORTE

FOLIO 330

FECHA 05/10/2022 10:11:03

TIPO DE ATENCION

HOSPITALIZACION

EVOLUCION MEDICO

DIAGNÓSTICOS:

1. POP ARTERIOGRAFÍA DE MIEMBRO SUPERIOR DERECHO 29/09/2022

1.1. CONCLUSIÓN: HIPOPLASIA DE ARTERIA CUBITAL, ARTERIAL RADIAL DOMINANTE, ARCO PALMAR PERMEABLE

2. POSOPERATORIO DE LAVADO Y DESBRIDAMIENTO EN MANO DERECHA + COLOCACIÓN DE SISTEMA VAC

2.1. HALLAZGOS: HERIDA CRUENTA EN LA MANO DERECHA, CON COMPROMISO DORSAL PALMAR EMINENCIA TENAR, HIPOPERFUSION DE LOS DEDOS MEÑIQUE Y ANULAR, EXPOSICION DE NERVIOS TENDONES Y EXPOSICION DE HUESO A NIVEL DE LA FALANGE DISTAL Y DEL 5TO METACARPIANO

SUBJETIVO: PACIENTE REFIERE SENTIRSE BIEN, CON DOLOR MODULADO, TOLERA VÍA ORAL

OBJETIVO

CONSCIENTE Y ALERTA, HIDRATADO Y AFEBRIL

Usuario:

**ORGANIZACION CLINICA GENERAL DEL NORTE****890102768 - 5**

ARResumHC

Pag: 19 de 35

Fecha: 18/10/22

RESUMEN HISTORIA CLINICA**HISTORIA CLINICA No.7467450****Cedula****7467450****Edad: 71 AÑOS****Sexo: Masculino****G.Etareo: 16****HECTOR MIGUEL MARTINEZ LOPEZ****Fecha Inicial: 16/09/2022 Fecha Final: 18/10/2022 Tipo de Atención HOSPITALIZACION*****7467450*****- SEGUIMIENTO POR CIRUGÍA MICROVASCULAR****Evolucion realizada por: FABIO ANDRES VELEZ TORRES-Fecha: 04/10/22 11:07:03****SEDE DE ATENCIÓN: 010101 CLINICA GENERAL DEL NORTE****FOLIO 326 FECHA 05/10/2022 07:43:39 TIPO DE ATENCION HOSPITALIZACION****EVOLUCION MEDICO****DIAGNÓSTICOS:****1. TRAUMA EN MANO Y MUÑECA DERECHA POR ACCIDENTE DE TRÁNSITO****1.1. POSTOPERATORIO MEDIATO DE ARTERIOGRAFÍA DE MIEMBRO SUPERIOR DERECHO (29/09/22)****1.1.1. HIPOPLASIA DE ARTERIA CUBITAL, ARTERIAL RADIAL DOMINANTE, ARCO PALMAR PERMEABLE****1.2. POSTOPERATORIO MEDIATO DE LAVADO Y DESBRIDAMIENTO EN MANO DERECHA + COLOCACIÓN DE SISTEMA VAC (27/09/22)****SUBJETIVO: PACIENTE REFIERE SENTIRSE BIEN, SIN DOLOR, AFEBRIL, TOLERA VÍA ORAL, DIURESIS Y****DEPOSICIONES PRESENTES****OBJETIVO****CONSCIENTE Y ALERTA, HIDRATADO Y AFEBRIL****NORMOCÉFALO, ESCLERAS ANICTÉRICAS, MUCOSA ORAL HÚMEDA SIN LESIONES, NARINAS Y CONDUCTOS AUDITIVOS****EXTERNOS PERMEABLES SIN ALTERACIONES****CUELLO MÓVIL NO DOLOROSO, SIN MASAS NI ADENOMEGALIAS PALPABLES, CON CATETER CENTRAL****TÓRAX SIMÉTRICO Y NORMOEXPANSIBLE, RUIDOS CARDÍACOS RÍTMICOS SIN SOPLOS, MURMULLO VESICULAR PRESENTE****SIN AGREGADOS****ABDOMEN BLANDO Y DEPRESIBLE, NO DOLOROSO A LA PALPACIÓN****GENITOURINARIO: NO SE EVALÚA****EXTREMIDADES CON AMPUTACIÓN SUPRACONDÍLEA DERECHA, MIEMBRO SUPERIOR DERECHO CUBIERTO CON APÓSITOS Y****VENDAJE EN BUEN ESTADO, NO SE DESCUBRE, CON SISTEMA VAC FUNCIONANTE, BUEN LLENADO CAPILAR DISTAL, NO****EDEMAS****NEUROLÓGICO: ORIENTADO EN LAS 3 ESFERAS, SIN DÉFICIT SENSITIVO NI MOTOR****PIEL SIN LESIONES****ANÁLISIS: PACIENTE MASCULINO DE 71 AÑOS DE EDAD HOSPITALIZADO CON DIAGNÓSTICOS Y ANTECEDENTES****ANOTADOS. ACTUALMENTE EN BUEN ESTADO GENERAL, ESTABLE HEMODINÁMICAMENTE, SIN SÍNTOMAS EN EL MOMENTO,****A ESPERA DE COBERTURA CON UN COLGAJO LIBRE MICROVASCULAR PARA INTENTAR RESOLUCIÓN DE SU PATOLOGÍA,****ASI MISMO CIRUGÍA MICROVASCULAR SUGIERE NUEVO LAVADO QUIRÚRGICO POR PARTE DE CIRUGÍA DE MANO, POR LO****PRONTO CONTINÚA IGUAL MANEJO MÉDICO INSTAURADO Y SEGUIMIENTO POR ESPECIALIDADES TRATANTES.****SE LE EXPLICA A PACIENTE Y FAMILIAR ACOMPAÑANTE CONDICIÓN CLÍNICA ACTUAL Y CONDUCTAS A SEGUIR****QUIENES REFIEREN ENTENDER Y ACEPTAR.****PLAN:****1. HOSPITALIZACIÓN VIGENTE****2. DIETA NORMAL****3. FARMACOLÓGICO:****- OMEPRAZOL 20MG VO CADA 24 HORAS****- ACETAMINOFEN 1GR VO CADA 8 HORAS EN CASO DE DOLOR****4. ÓRDENES MÉDICAS:****- COBERTURA CON UN COLGAJO LIBRE MICROVASCULAR (PENDIENTE AUTORIZAR Y PROGRAMAR)****5. CUIDADOS DE ENFERMERÍA:****- CONTROL DE SIGNOS VITALES Y AVISAR CAMBIOS****6. ASISTENCIAL:****- SEGUIMIENTO POR CIRUGÍA DE MANO****Usuario:**



ORGANIZACION CLINICA GENERAL DEL NORTE

890102768 -5

ARResumHC

RESUMEN HISTORIA CLINICA

Pag: 18 de 35

Fecha: 18/10/22

HISTORIA CLINICA No.7467450
HECTOR MIGUEL MARTINEZ LOPEZ

Cedula

7467450

Edad: 71 AÑOS

Sexo: Masculino

G.Etareo: 16

Fecha Inicial: 16/09/2022 Fecha Final: 18/10/2022 Tipo de Atención HOSPITALIZACION

7467450

SEDE DE ATENCIÓN: 010101 CLINICA GENERAL DEL NORTE

FOLIO 313

FECHA 04/10/2022 11:06:56

TIPO DE ATENCION

HOSPITALIZACION

EVOLUCION MEDICO

PACIENTE MASCULINO DE 71 AÑOS DE EDAD, ACTUALMENTE CON DIAGNÓSTICOS DE:

1. TRAUMA EN MANO Y MUÑECA DERECHA POR ACCIDENTE DE TRÁNSITO

1.1. POSTOPERATORIO MEDIATO DE ARTERIOGRAFÍA DE MIEMBRO SUPERIOR DERECHO (29/09/22)

1.1.1. HIPOPLASIA DE ARTERIA CUBITAL, ARTERIAL RADIAL DOMINANTE, ARCO PALMAR PERMEABLE

1.2. POSTOPERATORIO MEDIATO DE LAVADO Y DESBRIDAMIENTO EN MANO DERECHA + COLOCACIÓN DE SISTEMA VAC (27/09/22)

PACIENTE REFIERE PASAR ADECUADA NOCHE, CON BUEN CONTROL DEL DOLOR, TOLERANDO VÍA ORAL Y OXÍGENO AMBIENTE. DIURESIS ESPONTÁNEA.

PREVIO LAVADO DE MANOS Y COLOCACIÓN DE ELEMENTOS DE PROTECCIÓN PERSONAL SEGUN PROTOCOLOS DE BIOSEGURIDAD ACTUALES. PROCEDO A EXAMINAR A PACIENTE.

- IORMOCEFALO, PUPILAS ISOCÓRICAS NORMORREACTIVAS A LA LUZ, MUCOSA ORAL HUMEDA.

- CUELLO MOVIL NO DOLOROSO A LA PALPACION NI A LA MOVILIZACION.

- TORAX SIMETRICO, EXPANSIBLE, SIN TIRAJES, SIN SIGNOS DE DIFICULTAD RESPIRATORIA, MURMULLO VESICULAR

SIN RUIDOS SOBREGREGADOS. RUIDOS CARDIACOS RITMICOS SIN SOPLOS DE BUEN TONO E INTENSIDAD.

- ABDOMEN BLANDO, DEPRESIBLE, NO DOLOROSO A LA PALPACIÓN, PERISTALSIS POSITIVA, SIN SIGNOS DE IRRITACION PERITONEAL.

- GENITOURINARIO NO EXPLORADO.

EXTREMIDADES CON AMPUTACIÓN SUPRACONDÍLEA ANTIGUA DE MIEMBRO INFERIOR DERECHO, MIEMBRO SUPERIOR

DERECHO CUBIERTO CON VENDAJES EN BUEN ESTADO CON SISTEMA VAC CONECTADO, NO SE DESCUBRE, PULSOS DISTALES PRESENTES. BUEN LLENADO CAPILAR DISTAL.

- ALERTA, ORIENTADO, FUERZA CONSERVADA EN TODAS LAS EXTREMIDADES, SENSIBILIDAD SIMETRICA, SIN

ALTERACION MOTORA NI SENSITIVA APARENTE.

ANÁLISIS:

PACIENTE EN LA OCTAVA DECADA DE LA VIDA EL CUAL SE ENCUENTRA HOSPITALIZADO CON DIAGNÓSTICOS

PREVIAMENTE DESCRITOS. ACTUALMENTE SE ENCUENTRA EN BUENAS CONDICIONES GENERALES, ESTABLE

HEMODINAMICAMENTE. SIGNOS VITALES DENTRO DE PARÁMETROS NORMALES, CON BUEN CONTROL DEL DOLOR.

PACIENTE EN PLAN DE COBERTURA CON UN COLGAJO LIBRE MICROVASCULAR PARA INTENTAR RESOLUCIÓN DE SU

- PATOLOGÍA, ASI MISMO CIRUGÍA MICROVASCULAR SUGIERE NUEVO LAVADO QUIRÚRGICO POR PARTE DE CIRUGÍA DE

MANO, POR LO PRONTO CONTINÚA IGUAL MANEJO MÉDICO INSTAURADO Y SEGUIMIENTO POR ESPECIALIDADES

- RATANTES. SE LE EXPLICA A PACIENTE Y FAMILIAR ACOMPAÑANTE CONDICIÓN CLÍNICA ACTUAL Y CONDUCTAS A

SEGUIR QUIENES REFIEREN ENTENDER Y ACEPTAR.

PLAN:

1. HOSPITALIZACIÓN VIGENTE

2. DIETA NORMAL

3. FARMACOLÓGICO:

- OMEPRAZOL 20MG VO CADA 24 HORAS

- ACETAMINOFEN 1GR VO CADA 8 HORAS EN CASO DE DOLOR

4. ÓRDENES MÉDICAS:

- COBERTURA CON UN COLGAJO LIBRE MICROVASCULAR (PENDIENTE AUTORIZAR Y PROGRAMAR)

5. CUIDADOS DE ENFERMERÍA:

- CONTROL DE SIGNOS VITALES Y AVISAR CAMBIOS

6. ASISTENCIAL:

- SEGUIMIENTO POR CIRUGÍA DE MANO

Usuario:

**ORGANIZACION CLINICA GENERAL DEL NORTE****890102768 - 5**

ARResumHC

Pag: 17 de 35

RESUMEN HISTORIA CLINICA

Fecha: 18/10/22

HISTORIA CLINICA No.7467450
HECTOR MIGUEL MARTINEZ LOPEZ

Cedula 7467450

Edad: 71 AÑOS

Sexo: Masculino

G.Etareo: 16

Fecha Inicial: 16/09/2022 Fecha Final: 18/10/2022 Tipo de Atención HOSPITALIZACION

7467450

CULTIVOS NEGATIVOS, YA SE REALIZÓ ARTERIOGRAFÍA DE MIEMBRO SUPERIOR DERECHO, A ESPERA DE VALORACIÓN POR CX PLÁSTICA RECONSTRUCTIVA. PARACLÍNICOS CONTROL CON PERSISTENCIA DE ANEMIA SIN REQUERIMIENTO TRANSFUSIONAL, SE DECIDE CONTINUAR CON MANEJO INSTAURADO Y SEGUIMIENTO. SE EXPLICA A PACIENTE Y FAMILIAR CONDUCTA A SEGUIR, REFIEREN ENTENDER Y ACEPTAR.

PLAN:

1. HOSPITALIZACIÓN VIGENTE

2. DIETA NORMAL

3. FARMACOLÓGICO:

- OMEPRAZOL 20 MG VO CADA 24 HORAS

- ACETAMINOFÉN 1 GR VO PRN

4. ÓRDENES MÉDICAS:

- NINGUNA ADICIONAL POR EL MOMENTO

5. CUIDADOS DE ENFERMERÍA:

- CONTROL DE SIGNOS VITALES Y AVISAR CAMBIOS

6. ASISTENCIAL:

- SEGUIMIENTO POR CIRUGIA PLASTICA RECONSTRUCTIVA (DR. ROLF SMIT)

Evolucion realizada por: LUIS FERNANDO CARBONELL SOLANO-Fecha: 02/10/22 18:07:21

SEDE DE ATENCIÓN: 010101 CLINICA GENERAL DEL NORTE

FOLIO 295 FECHA 03/10/2022 08:36:59 TIPO DE ATENCION HOSPITALIZACION

EVOLUCION MEDICO

CIRUGIA PLASTICA

RESPUESTA A INTERCONSULTA

1. POP ARTERIOGRAFÍA DE MIEMBRO SUPERIOR DERECHO 29/09/2022

1.1. CONCLUSIÓN: HIPOPLASIA DE ARTERIA CUBITAL, ARTERIAL RADIAL DOMINANTE, ARCO PALMAR PERMEABLE

- POSOPERATORIO DE LAVADO Y DESBRIDAMIENTO EN MANO DERECHA + COLOCACIÓN DE SISTEMA VAC

2.1. HALLAZGOS: HERIDA CRUENTA EN LA MANO DERECHA, CON COMPROMISO DORSAL PALMAR EMINENCIA TENAR, HIPOPERFUSION DE LOS DEDOS MEÑIQUE Y ANULAR, EXPOSICION DE NERVIOS TENDONES Y EXPOSICION DE HUESO A NIVEL DE LA FALANGE DISTAL Y DEL 5TO METACARPIANO

LABORATORIOS

01/10/2022

- HB 8.9 HTO 26.9 LEUCOCITOS 8790 PLAQUETAS 29700

- CREATININA 0.72 BUN 10.79

- PCR 7.02

- NA 139 K 4.18 CL 108.5

PACIENTE CON DIAGNOSTICOS DESCRITOS, MANEJADO INICIALMENTE POR CIRUGIA DEMANO CON EXTENSO COMPROMISO DE TENDONES Y TEJIDOS BLANDOS DEL MIEMBROSUPERIOR DERECHO. ACTAULMENTE CON EXPOSICION OSEA Y TENDINOSA, CON TEJIDOS LIMPIOS, SOLICITAN VALORACION POR DEFECTO DE COBERTURA EXTENSO SIN OPCIONES LOCOREGIONALES PARA CUIBRIMIENTO. SE SOLICITO ARTERIOGRAFIA DE MIEMBRO SUPERIOR CON EVIDENCIA DE HIPOPLASIA DE ARTERIA CUBITAL, ARTERIA RADIAL DOMINANTE Y ARCOPALMAR PERMEABLE. SE CONSIDERA QUE LA UNICA ALTERNATIVA DEL PACIENTE ES LA COBERTURA CON UN COLGAJ OLIBRE MICROVASCULAR. SE SOLICITA PROCEDIMIENTO PARA AUTORIZACION, SE EXPLICAN RIESGOS COMO INFECCION, DEHISCENCIA, COLECCIONES CAMBIOS INFLAMATORIOS, PERDIDAP ARCIAL O TOTAL DE COLGAJO, DEFORMIDAD, NECESIDAD DE VARIOS TIEMPOS QUIRURGICOS POSTERIORES. PACIENTE REIFERE ENTENDER Y ACEPTAR.

DR. SMIT

Evolucion realizada por: ROLF SMIT RINCON-Fecha: 03/10/22 08:37:06

Usuario:

**ORGANIZACION CLINICA GENERAL DEL NORTE****890102768 - 5**

ARResumHC

RESUMEN HISTORIA CLINICA

Pag: 16 de 35

Fecha: 18/10/22

HISTORIA CLINICA No.7467450
HECTOR MIGUEL MARTINEZ LOPEZ

Cedula 7467450

Edad: 71 AÑOS

Sexo: Masculino

G.Etareo: 16

Fecha Inicial: 16/09/2022 Fecha Final: 18/10/2022 Tipo de Atención HOSPITALIZACION

7467450

2. DIETA NORMAL

3. FARMACOLÓGICO:

- CEFAZOLINA 1GR IV CADA 8 HORAS **SUSPENDER**

- OMEPRAZOL 20 MG VO CADA 24 HORAS

- ACETAMINOFÉN 1 GR VO PRN

4. ÓRDENES MÉDICAS:

- SE SOLICITA CUADRO HEMÁTICO, PCR, SODIO, POTASIO, CLORO, BUN Y CREATININA CONTROL

- RETIRAR CATETER CENTRAL

5. CUIDADOS DE ENFERMERIA:

- CONTROL DE SIGNOS VITALES Y AVISAR CAMBIOS

6. ASISTENCIAL:

- SEGUIMIENTO POR CIRUGIA PLASTICA RECONSTRUCTIVA (DR. ROLF SMIT)

Evolucion realizada por: LUIS FERNANDO CARBONELL SOLANO-Fecha: 01/10/22 12:37:55

SEDE DE ATENCIÓN: 010101 CLINICA GENERAL DEL NORTE

FOLIO 289

FECHA 02/10/2022 18:04:58

TIPO DE ATENCION

HOSPITALIZACION

EVOLUCION MEDICO**DIAGNÓSTICOS:**

1. POP ARTERIOGRAFÍA DE MIEMBRO SUPERIOR DERECHO 29/09/2022

1.1. CONCLUSIÓN: HIPOPLASIA DE ARTERIA CUBITAL, ARTERIAL RADIAL DOMINANTE, ARCO PALMAR PERMEABLE

2. POSOPERATORIO DE LAVADO Y DESBRIDAMIENTO EN MANO DERECHA + COLOCACIÓN DE SISTEMA VAC

2.1. HALLAZGOS: HERIDA CRUENTA EN LA MANO DERECHA, CON COMPROMISO DORSAL PALMAR EMINENCIA TENAR, HIPOPERFUSION DE LOS DEDOS MEÑIQUE Y ANULAR, EXPOSICION DE NERVIOS TENDONES Y EXPOSICION DE HUESO A NIVEL DE LA FALANGE DISTAL Y DEL 5TO METACARPIANO

LABORATORIOS

1/10/2022

- HB 8.9 HTO 26.9 LEUCOCITOS 8790 PLAQUETAS 29700

- CREATININA 0.72 BUN 10.79

- PCR 7.02

- NA 139 K 4.18 CL 108.5

SUBJETIVO: PACIENTE REFIERE SENTIRSE BIEN, SIN DOLOR

OBJETIVO

CONSCIENTE Y ALERTA, HIDRATADO Y AFEBRIL

NORMOCÉFALO, ESCLERAS ANICTÉRICAS, MUCOSA ORAL HÚMEDA SIN LESIONES, NARINAS Y CONDUCTOS AUDITIVOS

EXTERNOS PERMEABLES SIN ALTERACIONES

CUELLO MÓVIL NO DOLOROSO, SIN MASAS NI ADENOMEGALIAS PALPABLES, CON CATETER CENTRAL

TÓRAX SIMÉTRICO Y NORMOEXPANSIBLE, RUIDOS CARDÍACOS RÍTMICOS SIN SOPLOS, MURMULLO VESICULAR PRESENTE SIN AGREGADOS

ABDOMEN BLANDO Y DEPRESIBLE, NO DOLOROSO A LA PALPACIÓN

GENITOURINARIO: NO SE EVALÚA

EXTREMIDADES CON AMPUTACIÓN SUPRACONDÍLEA DERECHA, MIEMBRO SUPERIOR DERECHO CUBIERTO CON APÓSITOS Y VENDAJE EN BUEN ESTADO, NO SE DESCUBRE, CON SISTEMA VAC FUNCIONANTE, BUEN LLENADO CAPILAR DISTAL, NO EDEMAS

NEUROLÓGICO: ORIENTADO EN LAS 3 ESFERAS, SIN DÉFICIT SENSITIVO NI MOTOR

PIEL SIN LESIONES

ANÁLISIS: PACIENTE MASCULINO DE 71 AÑOS DE EDAD HOSPITALIZADO CON DIAGNÓSTICOS Y ANTECEDENTES

ANOTADOS. ACTUALMENTE EN BUEN ESTADO GENERAL, ESTABLE HEMODINÁMICAMENTE, CON DOLOR MODULADO, CON

Usuario:

**ORGANIZACION CLINICA GENERAL DEL NORTE****890102768 - 5**

ARResumHC

RESUMEN HISTORIA CLINICA

Pag: 15 de 35

Fecha: 18/10/22

HISTORIA CLINICA No.7467450
HECTOR MIGUEL MARTINEZ LOPEZ

Cedula

7467450

Edad: 71 AÑOS

Sexo: Masculino

G.Etareo: 16

Fecha Inicial: 16/09/2022 Fecha Final: 18/10/2022 Tipo de Atención HOSPITALIZACION

7467450**3. FARMACOLÓGICO:**

- CEFAZOLINA 1GR IV CADA 8 HORAS (FI: 16/09/22 - DÍA 13)

- OMEPRAZOL 40G IV CADA 24 HORAS

- DIPIRONA 1GR IV CADA 8 HORAS

4. ÓRDENES MÉDICAS:**5. CUIDADOS DE ENFERMERÍA:**

- CONTROL DE SIGNOS VITALES Y AVISAR CAMBIOS

ASISTENCIAL:

- SEGUIMIENTO POR CIRUGÍA DE MANO

- VALORACIÓN POR CIRUGIA PLASTICA RECONSTRUCTIVA (DR. ROLF SMIT)

Evolucion realizada por: **GABRIEL JOSE GARIZABALO CANTILLO**-Fecha: 30/09/22 10:26:52

SEDE DE ATENCIÓN: 010101 CLINICA GENERAL DEL NORTE

FOLIO 272

FECHA 01/10/2022 12:25:33

TIPO DE ATENCION

HOSPITALIZACION

EVOLUCION MEDICO**DIAGNÓSTICOS:**

1. POP ARTERIOGRAFÍA DE MIEMBRO SUPERIOR DERECHO 29/09/2022

1.1. CONCLUSIÓN: HIPOPLASIA DE ARTERIA CUBITAL, ARTERIAL RADIAL DOMINANTE, ARCO PALMAR PERMEABLE

2. POSOPERATORIO DE LAVADO Y DESBRIDAMIENTO EN MANO DERECHA + COLOCACIÓN DE SISTEMA VAC

2.1. HALLAZGOS: HERIDA CRUENTA EN LA MANO DERECHA, CON COMPROMISO DORSAL PALMAR EMINENCIA TENAR, HIPOPERFUSION DE LOS DEDOS MEÑIQUE Y ANULAR, EXPOSICION DE NERVIOS TENDONES Y EXPOSICION DE HUESO A NIVEL DE LA FALANGE DISTAL Y DEL 5TO METACARPANO

SUBJETIVO: PACIENTE REFIERE SENTIRSE BIEN, SIN DOLOR

OBJETIVO

-CONSCIENTE Y ALERTA, HIDRATADO Y AFEBRIL

-IORMOCÉFALO, ESCLERAS ANICTÉRICAS, MUCOSA ORAL HÚMEDA SIN LESIONES, NARINAS Y CONDUCTOS AUDITIVOS

EXTERNOS PERMEABLES SIN ALTERACIONES

CUELLO MÓVIL NO DOLOROSO, SIN MASAS NI ADENOMEGALIAS PALPABLES, CON CATETER CENTRAL

TÓRAX SIMÉTRICO Y NORMOEXPANSIBLE, RUIDOS CARDÍACOS RÍTMICOS SIN SOPLOS, MURMULLO VESICULAR PRESENTE SIN AGREGADOS

-ABDOMEN BLANDO Y DEPRESIBLE, NO DOLOROSO A LA PALPACIÓN

GENITOURINARIO: NO SE EVALÚA

EXTREMIDADES CON AMPUTACIÓN SUPRACONDÍLEA DERECHA, MIEMBRO SUPERIOR DERECHO CUBIERTO CON APÓSITOS Y

VENDAJE EN BUEN ESTADO, NO SE DESCUBRE, CON SISTEMA VAC FUNCIONANTE, BUEN LLENADO CAPILAR DISTAL, NO

EDEMAS

NEUROLÓGICO: ORIENTADO EN LAS 3 ESFERAS, SIN DÉFICIT SENSITIVO NI MOTOR

PIEL SIN LESIONES

ANÁLISIS: EVALUADO EN CONJUNTO CON MÉDICO INTERNISTA DR. PEDRO MARTINEZ

PACIENTE MASCULINO DE 71 AÑOS DE EDAD HOSPITALIZADO CON DIAGNÓSTICOS Y ANTECEDENTES ANOTADOS.

ACTUALMENTE EN BUEN ESTADO GENERAL, ESTABLE HEMODINÁMICAMENTE, CON DOLOR MODULADO, CONVULSIVOS

NEGATIVOS, YA SE REALIZÓ ARTERIOGRAFÍA DE MIEMBRO SUPERIOR DERECHO, A ESPERA DE VALORACIÓN POR CX

PLÁSTICA RECONSTRUCTIVA. PACIENTE CON CATETER CENTRAL EXTRA INSTITUCIONAL DESDE HACE MÁS DE 20 DÍAS,

PARA EVITAR INFECCIONES SE DECIDE RETIRAR, SE AJUSTA MANEJO A VÍA ORAL, SE SUSPENDE ANTIBIÓTICO, SE

SOLICITAN PARA CLÍNICOS CONTROL, CONTINUAR CON MANEJO INSTAURADO Y SEGUIMIENTO

SE EXPLICA A PACIENTE Y FAMILIAR CONDUCTA A SEGUIR, REFIEREN ENTENDER Y ACEPTAR.

PLAN:

1. HOSPITALIZACIÓN VIGENTE

Usuario:

**ORGANIZACION CLINICA GENERAL DEL NORTE****890102768 - 5****RESUMEN HISTORIA CLINICA**

ARResumHC

Pag: 14 de 35

Fecha: 18/10/22

HISTORIA CLINICA No.7467450**Cedula****7467450****Edad: 71 AÑOS****Sexo: Masculino****G.Etarea: 16****HECTOR MIGUEL MARTINEZ LOPEZ****Fecha Inicial: 16/09/2022 Fecha Final: 18/10/2022 Tipo de Atención HOSPITALIZACION*****7467450*****SEDE DE ATENCIÓN: 010101 CLINICA GENERAL DEL NORTE****FOLIO 218****FECHA 28/09/2022 11:26:17****TIPO DE ATENCION****HOSPITALIZACION****EVOLUCION MEDICO**

PACIENTE POP DE CAMBIO DE SISTEMA VAC , REFIERE SENTIRSE BIEN SIN DOLOR , ADECUADO FUNCIONAMIENTO DEL SISTEMA VAC .

TIENE PENDIENTE REALIZARSE ARTERIOGRAFIA QUE SE SOLICITA COMO SUGERENCIA DE CIRUGIA PLASTICA

ECOSNTRUCTIVA DR SMIT , PARA PLANEAMIENTO DE COLGAJO LIBRE .

CONTINUAR MANEJO CON CIRUGIA PLASTICA RECONSTRUCTIVA .

Evolucion realizada por: CARLOS ALBERTO MORALES VELA-Fecha: 28/09/22 11:26:32

SEDE DE ATENCIÓN: 010101 CLINICA GENERAL DEL NORTE**FOLIO 256****FECHA 30/09/2022 10:26:42****TIPO DE ATENCION****HOSPITALIZACION****EVOLUCION MEDICO**

PREVIA COLOCACION DE ELEMENTOS DE PROTECCION PERSONAL , PROCEDO A VALORAR PACIENTE.

PACIENTE MASCULINO DE 71 AÑOS DE EDAD , CURSANDO CON IMPESIONES DIAGNÓSTICAS DE:

1. POSOPERATORIO DE LAVADO Y DESBRIDAMIENTO EN MANO DERECHA + COLOCACIÓN DE SISTEMA VAC

1.1. HALLAZGOS: HERIDA CRUENTA EN LA MANO DERECHA, CON COMPROMISO DORSAL PALMAR EMINENCIA TENAR,

HIPOPERFUSION DE LOS

DEDOS MEÑIQUE Y ANULAR, EXPOSICION DE NERVIOS TENDONES Y EXPOSICION DE HUESO A NIVEL DE LA FALANGE

DISTAL Y DEL 5TO METACARPIANO

SUBJETIVO: PACIENTE REFIERE SENTIRSE BIEN, SIN DOLOR

OBJETIVO:

CONSCIENTE Y ALERTA, HIDRATADO Y AFEBRIL

NORMOCÉFALO, ESCLERAS ANICTÉRICAS, MUCOSA ORAL HÚMEDA SIN LESIONES, NARINAS Y CONDUCTOS AUDITIVOS

EXTERNOS PERMEABLES SIN ALTERACIONES

CUELLO MÓVIL NO DOLOROSO. SIN MASAS NI ADENOMEGALIAS PALPABLES

TÓRAX SIMÉTRICO Y NORMOEXPANSIBLE, RUIDOS CARDÍACOS RÍTMICOS SIN SOPLOS, MURMULLO VESICULAR PRESENTE

SIN AGREGADOS

ABDOMEN BLANDO Y DEPRESIBLE, NO DOLOROSO A LA PALPACIÓN

GENITOURINARIO: NO SE EVALÚA

EXTREMIDADES CON AMPUTACIÓN SUPRACONDÍLEA DERECHA, MIEMBRO SUPERIOR DERECHO CUBIERTO CON APÓSITOS Y

VENDAJE EN BUEN ESTADO, NO SE DESCUBRE, CON SISTEMA VAC FUNCIONANTE. BUEN LLENADO CAPILAR DISTAL, NO

EDEMAS

NEUROLÓGICO: ORIENTADO EN LAS 3 ESFERAS, SIN DÉFICIT SENSITIVO NI MOTOR

PIEL SIN LESIONES

ANÁLISIS:

PACIENTE MASCULINO DE 71 AÑOS DE EDAD HOSPITALIZADO CON DIAGNÓSTICOS Y ANTECEDENTES ANOTADOS.

ACTUALMENTE EN BUEN ESTADO GENERAL, ESTABLE HEMODINÁMICAMENTE, CON DOLOR MODULADO, A ESPERA DE NUEVO

LAVADO Y DESBRIDAMIENTO PARA HOY, CULTIVOS NEGATIVOS, SE SOLICITÓ ARTERIOGRAFÍA DE MIEMBRO SUPERIOR

DERECHO PARA EVALUAR ESTADO VASCULAR DE LA EXTREMIDAD YA REALIZADA , PENDIENTE VALORACION POR PARTE

ROLF SMITH CIRUJANO PLASTICO RECONSTRUCTIVO , PARA TOMA DE CONDUCTAS ADICIONALES , EL DIA DE MAÑANA

TERMINA ESQUEMA ANTIBIOTICO POR 14 DIAS .

PACIENTE SE EXPLICA A PACIENTE Y FAMILIAR CONDUCTA A SEGUIR, REFIEREN ENTENDER Y ACEPTAR.

PLAN:

1. HOSPITALIZACIÓN VIGENTE

2. DIETA NORMAL

Usuario:

**ORGANIZACION CLINICA GENERAL DEL NORTE****890102768 - 5**

ARResumHC

Pag: 13 de 35

RESUMEN HISTORIA CLINICA

Fecha: 18/10/22

HISTORIA CLINICA No.7467450

Cedula

7467450

Edad: 71 AÑOS

Sexo: Masculino

HECTOR MIGUEL MARTINEZ LOPEZ

G.Etareo: 16

Fecha Inicial: 16/09/2022 Fecha Final: 18/10/2022 Tipo de Atención HOSPITALIZACION

7467450**SEDE DE ATENCIÓN: 010101 CLINICA GENERAL DEL NORTE**

FOLIO 189

FECHA 27/09/2022 11:10:07

TIPO DE ATENCION

HOSPITALIZACION

EVOLUCION MEDICO**DIAGNÓSTICOS:**

1. POSOPERATORIO DE LAVADO Y DESBRIDAMIENTO EN MANO DERECHA + COLOCACIÓN DE SISTEMA VAC

1.1. HALLAZGOS: HERIDA CRUENTA EN LA MANO DERECHA, CON COMPROMISO DORSAL PALMAR EMINENCIA TENAR,

HIPOPERFUSION DE LOS

DEDOS MEÑIQUE Y ANULAR, EXPOSICION DE NERVIOS TENDONES Y EXPOSICION DE HUESO A NIVEL DE LA FALANGE DISTAL Y DEL 5TO METACARPIANO

SUBJETIVO: PACIENTE REFIERE SENTIRSE BIEN, SIN DOLOR

OBJETIVO

CONSCIENTE Y ALERTA, HIDRATADO Y AFEBRIL

NORMOCÉFALO, ESCLERAS ANICTÉRICAS, MUCOSA ORAL HÚMEDA SIN LESIONES, NARINAS Y CONDUCTOS AUDITIVOS EXTERNOS PERMEABLES SIN ALTERACIONES

CUELLO MÓVIL NO DOLOROSO, SIN MASAS NI ADENOMEGALIAS PALPABLES

TÓRAX SIMÉTRICO Y NORMOEXPANSIBLE, RUIDOS CARDÍACOS RÍTMICOS SIN SOPLOS, MURMULLO VESICULAR PRESENTE SIN AGREGADOS

ABDOMEN BLANDO Y DEPRESIBLE, NO DOLOROSO A LA PALPACIÓN

GENITOURINARIO: NO SE EVALÚA

EXTREMIDADES CON AMPUTACIÓN SUPRACONDÍLEA DERECHA, MIEMBRO SUPERIOR DERECHO CUBIERTO CON APÓSITOS Y VENDAJE EN BUEN ESTADO, NO SE DESCUBRE, CON SISTEMA VAC FUNCIONANTE, BUEN LLENADO CAPILAR DISTAL, NO EDEMAS

NEUROLÓGICO: ORIENTADO EN LAS 3 ESFERAS, SIN DÉFICIT SENSITIVO NI MOTOR

PIEL SIN LESIONES

ANÁLISIS: PACIENTE MASCULINO DE 71 AÑOS DE EDAD HOSPITALIZADO CON DIAGNÓSTICOS Y ANTECEDENTES

ANOTADOS. ACTUALMENTE EN BUEN ESTADO GENERAL, ESTABLE HEMODINÁMICAMENTE, CON DOLOR MODULADO. A

ESPERA DE NUEVO LAVADO Y DESBRIDAMIENTO PARA HOY, CULTIVOS NEGATIVOS, SE SOLICITÓ ARTERIOGRAFÍA DE

MIEMBRO SUPERIOR DERECHO PARA EVALUAR ESTADO VASCULAR DE LA EXTREMIDAD, Y VALORACIÓN POR CX PLÁSTICA

RECONSTRUCTIVA, CONTINUA CON MANEJO INSTAURADO Y SEGUIMIENTO.

SE EXPLICA A PACIENTE Y FAMILIAR CONDUCTA A SEGUIR, REFIEREN ENTENDER Y ACEPTAR.

PLAN:

1. HOSPITALIZACIÓN VIGENTE

2. DIETA NORMAL

3. FARMACOLÓGICO:

- CEFAZOLINA 1GR IV CADA 8 HORAS (FI: 16/09/22 - DÍA 11)

- OMEPRAZOL 40G IV CADA 24 HORAS

- DÍPIRONA 1GR IV CADA 8 HORAS

4. ÓRDENES MÉDICAS:

- PENDIENTE LAVADO QUIRÚRGICO + DESBRIDAMIENTO + COLOCACIÓN DE SISTEMA VAC (HOY MARTES 27/09/2022)

- PENDIENTE ARTERIOGRAFÍA DE MIEMBRO SUPERIOR DERECHO (PROGRAMAR)

5. CUIDADOS DE ENFERMERÍA:

- CONTROL DE SIGNOS VITALES Y AVISAR CAMBIOS

6. ASISTENCIAL:

- SEGUIMIENTO POR CIRUGÍA DE MANO

- VALORACIÓN POR CIRUGIA PLASTICA RECONSTRUCTIVA (DR. ROLF SMIT)

Evolucion realizada por: LUIS FERNANDO CARBONELL SOLANO-Fecha: 27/09/22 11:20:17

Usuario:

ORGANIZACION CLINICA GENERAL DEL NORTE

ARResumHC



890102768 - 5

Pag: 12 de 35

RESUMEN HISTORIA CLINICA

Fecha: 18/10/22

HISTORIA CLINICA No.7467450

Cedula

7467450

Edad: 71 AÑOS

Sexo: Masculino

HECTOR MIGUEL MARTINEZ LOPEZ

G.Etareo: 16

Fecha Inicial: 16/09/2022 Fecha Final: 18/10/2022 Tipo de Atención HOSPITALIZACION

7467450

NORMOCÉFALO, ESCLERAS ANICTÉRICAS, MUCOSA ORAL HÚMEDA SIN LESIONES, NARINAS Y CONDUCTOS AUDITIVOS

EXTERNOS PERMEABLES SIN ALTERACIONES

CUELLO MÓVIL NO DOLOROSO, SIN MASAS NI ADENOMEGALIAS PALPABLES

TÓRAX SIMÉTRICO Y NORMOEXPANSIBLE, RUIDOS CARDÍACOS RÍTMICOS SIN SOPLOS, MURMULLO VESICULAR PRESENTE SIN AGREGADOS

ABDOMEN BLANDO Y DEPRESIBLE, NO DOLOROSO A LA PALPACIÓN

GENITOURINARIO: NO SE EVALÚA

EXTREMIDADES CON AMPUTACIÓN SUPRACONDÍLEA DERECHA, MIEMBRO SUPERIOR DERECHO CUBIERTO CON APÓSITOS Y VENDAJE EN BUEN ESTADO, NO SE DESCUBRE, CON SISTEMA VAC FUNCIONANTE, BUEN LLENADO CAPILAR DISTAL, NO EDEMAS

NEUROLÓGICO: ORIENTADO EN LAS 3 ESFERAS, SIN DÉFICIT SENSITIVO NI MOTOR

PIEL SIN LESIONES

ANÁLISIS:

PACIENTE MASCULINO DE 71 AÑOS DE EDAD HOSPITALIZADO CON DIAGNÓSTICOS Y ANTECEDENTES ANOTADOS.

ACTUALMENTE EN BUEN ESTADO GENERAL, ESTABLE HEMODINÁMICAMENTE, CON DOLOR MODULADO, PARACLÍNICOS

CONTROL CON ALTERACIÓN HIDROELECTROLÍTICA, CON ANEMIA SIN REQUERIMIENTO TRANSFUSIONAL, DISMINUCIÓN

DE REACTANTES DE FASE AGUDA, A ESPERA DE NUEVO LAVADO + RECAMBIO DE SISTEMA VAC PARA EL MARTES

27/09/2022.

VALORACIÓN POR INFECTOLOGÍA CON RESULTADO DE CULTIVO

SE EXPLICA A PACIENTE Y FAMILIAR CONDUCTA A SEGUIR, REFIEREN ENTENDER Y ACEPTAR.

PLAN:

1. HOSPITALIZACIÓN VIGENTE

2. DIETA NORMAL

3. FARMACOLÓGICO:

- CEFAZOLINA 1GR IV CADA 8 HORAS (FI: 16/09/22 - DÍA 9)

- OMEPRAZOL 40G IV CADA 24 HORAS

- DAPIRONA 1GR IV CADA 8 HORAS

4. ÓRDENES MÉDICAS:

- PENDIENTE LAVADO QUIRÚRGICO + DESBRIDAMIENTO + COLOCACIÓN DE SISTEMA VAC (MARTES 27/09/2022)

- PENDIENTE COLORACIÓN GRAM Y CULTIVO

5. CUIDADOS DE ENFERMERÍA:

- CONTROL DE SIGNOS VITALES Y AVISAR CAMBIOS

6. ASISTENCIAL:

- SEGUIMIENTO POR CIRUGÍA DE MANO

- VALORACIÓN POR INFECTOLOGÍA CON RESULTADO DE CULTIVO

Evolucion realizada por: GABRIEL JOSE GARIZABALO CANTILLO-Fecha: 25/09/22 10:15:36

SEDE DE ATENCIÓN: 010101 CLINICA GENERAL DEL NORTE

FOLIO 167

FECHA 26/09/2022 11:04:37

TIPO DE ATENCION

HOSPITALIZACION

EVOLUCION MEDICO

PACIENTE CON DIAGNOSTICOS ANOTADOS, REFIERE SENTIRSE BIEN SIN DOLOR, CON SISTEMA VAC EN ADECUADA

FUNCION, QUIEN ESTA PROGRAMADO PARA LAVADO DESBRIDAMIENTO Y CAMBIO DE VAC PARA EL DIA DE MAÑANA

REPORTE DE GRAM CULTIVO Y ANTIBIOGRAMA EL CUAL ES NEGATIVO A LAS 48 HORAS, SE SOLICITO

ARTERIOGRAFIA DE MIEMBRO SUPERIOR DERECHO Y VALORACION POR DR ROLF SMIT CIRUGIA PLASTICA

RECONSTRUCTIVA

MAÑANA LAVADO Y CAMBIO DE VAC

Evolucion realizada por: CARLOS ALBERTO MORALES VELA-Fecha: 26/09/22 11:04:52

Usuario:



HISTORIA CLINICA No.7467450

Cedula

7467450

Edad: 71 AÑOS

Sexo: Masculino

HECTOR MIGUEL MARTINEZ LOPEZ

G.Etarea: 16

Fecha Inicial: 16/09/2022 Fecha Final: 18/10/2022 Tipo de Atención HOSPITALIZACION

7467450

SIN AGREGADOS

ABDOMEN BLANDO Y DEPRESIBLE, NO DOLOROSO A LA PALPACIÓN

GENITOURINARIO: NO SE EVALÚA

EXTREMIDADES CON AMPUTACIÓN SUPRACONDÍLEA DERECHA, MIEMBRO SUPERIOR DERECHO CUBIERTO CON APÓSITOS Y VENDAJE EN BUEN ESTADO, NO SE DESCUBRE, CON SISTEMA VAC FUNCIONANTE, BUEN LLENADO CAPILAR DISTAL, NO EDEMAS

NEUROLÓGICO: ORIENTADO EN LAS 3 ESFERAS, SIN DÉFICIT SENSITIVO NI MOTOR

EL SIN LESIONES

ANÁLISIS: PACIENTE MASCULINO DE 71 AÑOS DE EDAD HOSPITALIZADO CON DIAGNÓSTICOS Y ANTECEDENTES ANOTADOS. ACTUALMENTE EN BUEN ESTADO GENERAL, ESTABLE HEMODINÁMICAMENTE, CON DOLOR MODULADO, PARACLÍNICOS CONTROL CON ALTERACIÓN HIDROELECTROLÍTICA, CON ANEMIA SIN REQUERIMIENTO TRANSFUSIONAL, DISMINUCIÓN DE REACTANTES DE FASE AGUDA, A ESPERA DE NUEVO LAVADO + RECAMBIO DE SISTEMA VAC PARA EL MARTES 27/09/2022.

VALORACIÓN POR INFECTOLOGÍA CON RESULTADO DE CULTIVO

SE EXPLICA A PACIENTE Y FAMILIAR CONDUCTA A SEGUIR, REFIEREN ENTENDER Y ACEPTAR.

PLAN:

1. HOSPITALIZACIÓN VIGENTE

2. DIETA NORMAL

3. FARMACOLÓGICO:

- CEFAZOLINA 1GR IV CADA 8 HORAS (FI: 16/09/22 - DÍA 8)

- OMEPRAZOL 40G IV CADA 24 HORAS

- DÍPIRONA 1GR IV CADA 8 HORAS

4. ÓRDENES MÉDICAS:

- PENDIENTE LAVADO QUIRÚRGICO + DESBRIDAMIENTO + COLOCACIÓN DE SISTEMA VAC (MARTES 27/09/2022)

- PENDIENTE COLORACIÓN GRAM Y CULTIVO

5. CUIDADOS DE ENFERMERÍA:

- CONTROL DE SIGNOS VITALES Y AVISAR CAMBIOS

6. ASISTENCIAL:

- SEGUIMIENTO POR CIRUGÍA DE MANO

- VALORACIÓN POR INFECTOLOGÍA CON RESULTADO DE CULTIVO

Evolucion realizada por: LUIS FERNANDO CARBONELL SOLANO-Fecha: 24/09/22 10:23:39

SEDE DE ATENCIÓN: 010101 CLINICA GENERAL DEL NORTE

FOLIO 154

FECHA 25/09/2022 10:15:22

TIPO DE ATENCION

HOSPITALIZACION

EVOLUCION MEDICO

PREVIA COLOCACION DE ELEMENTOS DE PROTECCION PERSONAL , PROCEDO A VALORAR PACIENTE

PACIENTE MASCULINO DE 71 AÑOS DE EDAD , CURSANDO IMPRESIONES DIAGNÓSTICAS DE :

1. POSOPERATORIO DE LAVADO Y DESBRIDAMIENTO EN MANO DERECHA + COLOCACIÓN DE SISTEMA VAC

1.1. HALLAZGOS: HERIDA CRUENTA EN LA MANO DERECHA, CON COMPROMISO DORSAL PALMAR EMINENCIA TENAR, HIPOPERFUSION DE LOS

DEDOS MEÑIQUE Y ANULAR, EXPOSICION DE NERVIOS TENDONES Y EXPOSICION DE HUESO A NIVEL DE LA FALANGE DISTAL Y DEL 5TO METACARPIANO

SUBJETIVO: PACIENTE REFIERE SENTIRSE BIEN, SIN DOLOR

SIGNOS VITALES:

TA:110/80 MMHG FC: 80 FR: 16 SAT:99% TEMP:36.6°C

EXAMEN FISICO:

CONSCIENTE Y ALERTA, HIDRATADO Y AFEBRIL

Usuario:



HISTORIA CLINICA No.7467450

Cedula

7467450

Edad: 71 AÑOS

Sexo: Masculino

HECTOR MIGUEL MARTINEZ LOPEZ

G.Etateo: 16

Fecha Inicial: 16/09/2022 Fecha Final: 18/10/2022 Tipo de Atención HOSPITALIZACION

7467450

SOLICITAN PARA CLÍNICOS CONTROL, A ESPERA DE NUEVO LAVADO + RECAMBIO DE SISTEMA VAC PARA EL MARTES.

VALORACIÓN POR INFECTOLOGÍA CON RESULTADO DE CULTIVO

SE EXPLICA A PACIENTE Y FAMILIAR CONDUCTA A SEGUIR, REFIEREN ENTENDER Y ACEPTAR.

PLAN:

1. HOSPITALIZACIÓN VIGENTE

2. DIETA NORMAL

3. FARMACOLÓGICO:

- DEFAZOLINA 1GR IV CADA 8 HORAS (FI: 16/09/22 - DÍA 7)

- OMEPRAZOL 40G IV CADA 24 HORAS

- DAPIRONA 1GR IV CADA 8 HORAS

4. ÓRDENES MÉDICAS:

- PENDIENTE LAVADO QUIRÚRGICO + DESBRIDAMIENTO + COLOCACIÓN DE SISTEMA VAC (MARTES 27/09/2022)

PENDIENTE COLORACIÓN GRAM Y CULTIVO

- SE SOLICITA CUADRO HEMÁTICO, PCR, SODIO, CLORO, POTASIO, CREATININA Y BUN CONTROL

5. CUIDADOS DE ENFERMERÍA:

- CONTROL DE SIGNOS VITALES Y AVISAR CAMBIOS

6. ASISTENCIAL:

- SEGUIMIENTO POR CIRUGÍA DE MANO

- VALORACIÓN POR INFECTOLOGÍA CON RESULTADO DE CULTIVO

Evolucion realizada por: LUIS FERNANDO CARBONELL SOLANO-Fecha: 23/09/22 08:23:22

SEDE DE ATENCIÓN: 010101 CLINICA GENERAL DEL NORTE

FOLIO 118

FECHA 23/09/2022 10:34:52

TIPO DE ATENCION

HOSPITALIZACION

EVOLUCION MEDICO

- PACIENTE POP 1 DA DE LAVADO DESBRIDAMIENTO DE TEJIDOS EN MANO DERECHA , MAS SISTEMA VAC ,

PACIENTE REFIERE SENTIRSE BIEN SIN DOLOR , CON SISTEMA VAC CON ADECUADA FUNCION , SE LE EXPLICA A

PACIENTE Y FAMILIAR LAS CONDICIONES PRECARIAS DE LOS TEJIDOS Blandos EN LA MANO DERECHA , Y QUE SERA

LLEVADO A NUEVO LAVADO MAS VAC EL PROXIMO MARTES , TIENE PENDIENTE RESULTADO DE GRAM CULTIVO Y

ANTIBIOGRAMA , VALORACION CON INFECTOLOGIA CON EL RESULTADO , CONTINUAR CUIDADOS HOSPITALARIOS

Evolucion realizada por: CARLOS ALBERTO MORALES VELA-Fecha: 23/09/22 10:34:57

SEDE DE ATENCIÓN: 010101 CLINICA GENERAL DEL NORTE

FOLIO 140

FECHA 24/09/2022 10:23:00

TIPO DE ATENCION

HOSPITALIZACION

EVOLUCION MEDICO

DIAGNÓSTICOS:

1. POSOPERATORIO DE LAVADO Y DESBRIDAMIENTO EN MANO DERECHA + COLOCACIÓN DE SISTEMA VAC

1.1. HALLAZGOS: HERIDA CRUENTA EN LA MANO DERECHA, CON COMPROMISO DORSAL PALMAR EMINENCIA TENAR,

HIPOPERFUSION DE LOS

DEDOS MEÑIQUE Y ANULAR, EXPOSICION DE NERVIOS TENDONES Y EXPOSICION DE HUESO A NIVEL DE LA FALANGE

DISTAL Y DEL 5TO METACARPANO

SUBJETIVO: PACIENTE REFIERE SENTIRSE BIEN, SIN DOLOR

OBJETIVO

CONSCIENTE Y ALERTA, HIDRATADO Y AFEBRIL

NORMOCÉFALO, ESCLERAS ANICTÉRICAS, MUCOSA ORAL HÚMEDA SIN LESIONES, NARINAS Y CONDUCTOS AUDITIVOS

EXTERNOS PERMEABLES SIN ALTERACIONES

CUELLO MÓVIL NO DOLOROSO, SIN MASAS NI ADENOMEGALIAS PALPABLES

TÓRAX SIMÉTRICO Y NORMOEXPANSIBLE, RUIDOS CARDÍACOS RÍTMICOS SIN SOPLOS, MURMULLO VESICULAR PRESENTE

Usuario:

**ORGANIZACION CLINICA GENERAL DEL NORTE**

890102768 -5

ARResumHC

RESUMEN HISTORIA CLINICA

Pag: 9 de 35

Fecha: 18/10/22

HISTORIA CLINICA No.7467450

Cedula

7467450

Edad: 71 AÑOS

Sexo: Masculino

G.Etarea: 16

HECTOR MIGUEL MARTINEZ LOPEZ

Fecha Inicial: 16/09/2022 Fecha Final: 18/10/2022 Tipo de Atención HOSPITALIZACION

7467450

- OMEPRAZOL 40G IV CADA 24 HORAS

- DIPIRONA 1GR IV CADA 8 HORAS

4. ÓRDENES MÉDICAS:

- LAVADO QUIRÚRGICO + DESBRIDAMIENTO + COLOCACIÓN DE SISTEMA VAC (PROGRAMADO PARA HOY JUEVES 22/09/22)

5. CUIDADOS DE ENFERMERÍA:

- CONTROL DE SIGNOS VITALES Y AVISAR CAMBIOS

6. ASISTENCIAL:

- SEGUIMIENTO POR CIRUGÍA DE MANO

Evolucion realizada por: **FABIO ANDRES VELEZ TORRES**-Fecha: 22/09/22 08:42:39

SEDE DE ATENCIÓN: 010101 CLINICA GENERAL DEL NORTE

FOLIO 103 FECHA 22/09/2022 12:39:03 TIPO DE ATENCION HOSPITALIZACION

EVOLUCION MEDICO

PACIENTE POST OPERATORIO INMEDIATO DE LAVADO DESBRIDAMIENTO EN MANO DERECHA MAS COLOCACION DE SISTEMA VAC , QUIEN SERA PASADO NUEVAMENTE EL PROXIMO MARTES A LAVADO DESBRIDAMIENTO Y CAMBIO DE VAC , EN ESPERA DE GRAM CULTIVO Y ANTIBIOGRAMA CON RESULTADOS VALORACION POR INFECTOLOGIA PARA ESCALAR MANEJO ANTIBIOTICO . SOLICITAR AUTORIZACIONES DE SISTEMA VAC Y PROCEDIMIENTO QUIRURGICO NUEVAMENTE .

Evolucion realizada por: **CARLOS ALBERTO MORALES VELA**-Fecha: 22/09/22 12:39:14

SEDE DE ATENCIÓN: 010101 CLINICA GENERAL DEL NORTE

FOLIO 117 FECHA 23/09/2022 08:18:48 TIPO DE ATENCION HOSPITALIZACION

EVOLUCION MEDICO**DIAGNÓSTICOS:**

I. POSOPERATORIO DE LAVADO Y DESBRIDAMIENTO EN MANO DERECHA + COLOCACIÓN DE SISTEMA VAC

1.1. HALLAZGOS: HERIDA CRUENTA EN LA MANO DERECHA, CON COMPROMISO DORSAL PALMAR EMINENCIA TENAR, HIPOPERFUSION DE LOS

DEDOS MEÑIQUE Y ANULAR, EXPOSICION DE NERVIOS TENDONES Y EXPOSICION DE HUESO A NIVEL DE LA FALANGE DISTAL Y DEL 5TO METACARPIANO

SUBJETIVO: PACIENTE REFIERE SENTIRSE BIEN, SIN DOLOR

OBJETIVO

CONSCIENTE Y ALERTA, HIDRATADO Y AFEBRIL

NORMOCÉFALO, ESCLERAS ANICTÉRICAS, MUCOSA ORAL HÚMEDA SIN LESIONES, NARINAS Y CONDUCTOS AUDITIVOS EXTERNOS PERMEABLES SIN ALTERACIONES

CUELLO MÓVIL NO DOLOROSO, SIN MASAS NI ADENOMEGALIAS PALPABLES

TÓRAX SIMÉTRICO Y NORMOEXPANSIBLE, RUIDOS CARDÍACOS RÍTMICOS SIN SOPLOS, MURMULLO VESICULAR PRESENTE SIN AGREGADOS

ABDOMEN BLANDO Y DEPRESIBLE, NO DOLOROSO A LA PALPACIÓN

GENITOURINARIO: NO SE EVALÚA

EXTREMIDADES CON AMPUTACIÓN SUPRACONDÍLEA DERECHA, MIEMBRO SUPERIOR DERECHO CUBIERTO CON APÓSITOS Y VENDAJE EN BUEN ESTADO, NO SE DESCUBRE, CON SISTEMA VAC FUNCIONANTE, BUEN LLENADO CAPILAR DISTAL, NO EDEMAS

NEUROLÓGICO: ORIENTADO EN LAS 3 ESFERAS, SIN DÉFICIT SENSITIVO NI MOTOR

PIEL SIN LESIONES

ANÁLISIS: PACIENTE MASCULINO DE 71 AÑOS DE EDAD HOSPITALIZADO CON DIAGNÓSTICOS Y ANTECEDENTES

ANOTADOS. ACTUALMENTE EN BUEN ESTADO GENERAL, ESTABLE HEMODINÁMICAMENTE, CON DOLOR MODULADO, SE

Usuario:

**ORGANIZACION CLINICA GENERAL DEL NORTE****890102768 -5****RESUMEN HISTORIA CLINICA**

ARResumHC

Pag: 8 de 35

Fecha: 18/10/22

HISTORIA CLINICA No.7467450

Cedula

7467450

Edad: 71 AÑOS

Sexo: Masculino

G.Etareo: 16

HECTOR MIGUEL MARTINEZ LOPEZ

Fecha Inicial: 16/09/2022 Fecha Final: 18/10/2022 Tipo de Atención HOSPITALIZACION

7467450

- OMEPRAZOL 40G IV CADA 24 HORAS

- DIPIRONA 1GR IV CADA 8 HORAS

4. ÓRDENES MÉDICAS:

- LAVADO QUIRÚRGICO + DESBRIDAMIENTO + COLOCACIÓN DE SISTEMA VAC (PROGRAMADO PARA EL JUEVES 22/09/22)

5. CUIDADOS DE ENFERMERÍA:

- CONTROL DE SIGNOS VITALES Y AVISAR CAMBIOS

ASISTENCIAL:

- SEGUIMIENTO POR CIRUGÍA DE MANO

Evolucion realizada por: FABIO ANDRES VELEZ TORRES-Fecha: 21/09/22 10:23:28**SEDE DE ATENCIÓN: 010101 CLINICA GENERAL DEL NORTE****FOLIO 98****FECHA 22/09/2022 08:42:35****TIPO DE ATENCION****HOSPITALIZACION****EVOLUCION MEDICO**

PACIENTE MASCULINO DE 71 AÑOS DE EDAD, ACTUALMENTE CON DIAGNÓSTICOS DE:

1. TRAUMA EN MANO Y MUÑECA DERECHA

1.1. HERIDAS EN MANO Y MUÑECA DERECHA

1.2. LESIÓN NERVIOSA EN ESTUDIO

PACIENTE REFIERE PASAR ADECUADA NOCHE, CON BUEN CONTROL DEL DOLOR, TOLERANDO VÍA ORAL Y OXÍGENO AMBIENTE, DIURESIS ESPONTÁNEA.

PREVIO LAVADO DE MANOS Y COLOCACIÓN DE ELEMENTOS DE PROTECCIÓN PERSONAL SEGUN PROTOCOLOS DE BIOSEGURIDAD ACTUALES, PROCEDO A EXAMINAR A PACIENTE.

NORMOCEFALO, PUPILAS ISOCÓRICAS NORMORREACTIVAS A LA LUZ, MUCOSA ORAL HUMEDA.

CUELLO MOVIL NO DOLOROSO A LA PALPACION NI A LA MOVILIZACION.

-TORAX SIMETRICO, EXPANSIBLE, SIN TIRAJES, SIN SIGNOS DE DIFICULTAD RESPIRATORIA, MURMULLO VESICULAR IN RUIDOS SOBREAGREGADOS. RUIDOS CARDIACOS RITMICOS SIN SOPLOS DE BUEN TONO E INTENSIDAD.

ABDOMEN BLANDO, DEPRESIBLE, NO DOLOROSO A LA PALPACIÓN, PERISTALSIS POSITIVA, SIN SIGNOS DE IRRITACION PERITONEAL.

GENITOURINARIO NO EXPLORADO.

-EXTREMIDADES CON AMPUTACIÓN SUPRACONDÍLEA ANTIGUA DE MIEMBRO INFERIOR DERECHO, MIEMBRO SUPERIOR DERECHO CUBIERTO CON VENDAJES EN BUEN ESTADO, NO SE DESCUBRE, PULSOS DISTALES PRESENTES, BUEN LLENADO CAPILAR DISTAL.

ALERTA, ORIENTADO, FUERZA CONSERVADA EN TODAS LAS EXTREMIDADES, SENSIBILIDAD SIMETRICA, SIN ALTERACION MOTORA NI SENSITIVA APARENTE.

ANÁLISIS:

PACIENTE EN LA OCTAVA DECADA DE LA VIDA EL CUAL SE ENCUENTRA HOSPITALIZADO CON DIAGNÓSTICOS PREVIAMENTE DESCRITOS. ACTUALMENTE SE ENCUENTRA EN BUENAS CONDICIONES GENERALES, ESTABLE HEMODINAMICAMENTE, SIGNOS VITALES DENTRO DE PARÁMETROS NORMALES, CON BUEN CONTROL DEL DOLOR.

PACIENTE EN PLAN DE LAVADO QUIRÚRGICO + DESBRIDAMIENTO + COLOCACIÓN DE SISTEMA VAC PROGRAMADO PARA EL DÍA DE HOY, POR LO PRONTO CONTINÚA IGUAL MANEJO MÉDICO INSTAURADO. SE LE EXPLICA A PACIENTE CONDICIÓN CLÍNICA ACTUAL Y CONDUCTAS A SEGUIR QUIEN REFIERE ENTENDER Y ACEPTAR.

PLAN:**1. HOSPITALIZACIÓN VIGENTE****2. DIETA NORMAL****3. FARMACOLÓGICO:**

- GENTAMICINA 240MG IV CADA 24 HORAS (FI: 20/09/22 – DÍA 3/3)

- CEFAZOLINA 1GR IV CADA 8 HORAS (FI: 16/09/22 – DÍA 6)

Usuario:

**ORGANIZACION CLINICA GENERAL DEL NORTE****890102768 -5**

ARResumHC

Pag: 7 de 35

RESUMEN HISTORIA CLINICA

Fecha: 18/10/22

HISTORIA CLINICA No.7467450

Cedula

7467450

Edad: 71 AÑOS

Sexo: Masculino

HECTOR MIGUEL MARTINEZ LOPEZ

G.Etateo: 16

Fecha Inicial: 16/09/2022 Fecha Final: 18/10/2022 Tipo de Atención HOSPITALIZACION

7467450

LAVAR NUEVAMENTE CON SOLUCION SALINA , CUBRIR CON GASAS CON FITOESTIMULINA Y VENDAJE BLANDO ALGODON LAMINADO Y ELASTICO SIN QUE SE GENERE PRESION , AGREGAR GENTAMICINA 240 MG IV CADA 1A POR 3 DÍAS , PACIENTE CON ANTECEDENTE DE IMPORTANCIA DE ARTRITIS REUMATOIDEA CON DEFORMIDADES EN LA MANO IZQUIERDA PREVIAS Y LA DERECHA , TAMBIEN ANTECEDENTE DE AMPUTACION EN MIEMBRO INFERIOR . PACIENTE QUE REQUIERE INICIALMENTE LAVADO QUIRURGICO DESBRIDAMIENTOS CANDIDATO PARA COLOCAR SISTEMA VAC , Y POSTERIORMENTE CUBRIMIENTO POR CIRUGIA PLASTICA RECONSTRUCTIVA CON COLGAJO , SE SOLICITA PROGRAMAR PARA EL DIA JUEVES PARA LAVADO DESBRIDAMIENTO Y TOMA DE CULTIVOS , COLOCACION DE SISTEMA VAC , SE LE EXPLICA A PACIENTE Y FAMILIA LA SEVERIDAD DE SUS LESIONES CON PROBABILIDAD ALTA PERDIDA DE FUNCION DE LA MANO , Y RIESGO DE AMPUTACION QUIEN ENTIENDE Y ACEPTA .

Evolucion realizada por: **CARLOS ALBERTO MORALES VELA**-Fecha: 20/09/22 07:48:50

SEDE DE ATENCIÓN: 010101 CLINICA GENERAL DEL NORTE

FOLIO 81

FECHA 21/09/2022 10:23:23

TIPO DE ATENCION

HOSPITALIZACION

EVOLUCION MEDICO

PACIENTE MASCULINO DE 71 AÑOS DE EDAD. ACTUALMENTE CON DIAGNÓSTICOS DE:

1. TRAUMA EN MANO Y MUÑECA DERECHA

1.1. HERIDAS EN MANO Y MUÑECA DERECHA

1.2. LESIÓN NERVIOSA EN ESTUDIO

PACIENTE REFIERE PASAR ADECUADA NOCHE, CON BUEN CONTROL DEL DOLOR, TOLERANDO VÍA ORAL Y OXÍGENO AMBIENTE, DIURESIS ESPONTÁNEA.

PREVIO LAVADO DE MANOS Y COLOCACIÓN DE ELEMENTOS DE PROTECCIÓN PERSONAL SEGUN PROTOCOLOS DE BIOSEGURIDAD ACTUALES, PROCEDO A EXAMINAR A PACIENTE.

NORMOCEFALO, PUPILAS ISOCÓRICAS NORMORREACTIVAS A LA LUZ, MUCOSA ORAL HUMEDA.

CUELLO MOVIL NO DOLOROSO A LA PALPACION NI A LA MOVILIZACION.

TORAX SIMETRICO, EXPANSIBLE, SIN TIRAJES, SIN SIGNOS DE DIFICULTAD RESPIRATORIA, MURMULLO VESICULAR

. SIN RUIDOS SOBREAGREGADOS. RUIDOS CARDIACOS RITMICOS SIN SOPLOS DE BUEN TONO E INTENSIDAD.

ABDOMEN BLANDO, DEPRESIBLE, NO DOLOROSO A LA PALPACIÓN, PERISTALSIS POSITIVA, SIN SIGNOS DE IRRITACION PERITONEAL.

GENITOURINARIO NO EXPLORADO.

EXTREMIDADES CON AMPUTACIÓN SUPRACONDÍLEA ANTIGUA DE MIEMBRO INFERIOR DERECHO. MIEMBRO SUPERIOR

DERECHO CUBIERTO CON VENDAJES EN BUEN ESTADO, NO SE DESCUBRE, PULSOS DISTALES PRESENTES, BUEN

LLENADO CAPILAR DISTAL.

ALERTA, ORIENTADO, FUERZA CONSERVADA EN TODAS LAS EXTREMIDADES, SENSIBILIDAD SIMETRICA, SIN

ALTERACIÓN MOTORA NI SENSITIVA APARENTE.

ANÁLISIS:

PACIENTE EN LA OCTAVA DECADA DE LA VIDA EL CUAL SE ENCUENTRA HOSPITALIZADO CON DIAGNÓSTICOS

PREVIAMENTE DESCRITOS. ACTUALMENTE SE ENCUENTRA EN BUENAS CONDICIONES GENERALES, ESTABLE

HEMODINAMICAMENTE, SIGNOS VITALES DENTRO DE PARÁMETROS NORMALES, CON BUEN CONTROL DEL DOLOR.

PACIENTE EN PLAN DE LAVADO QUIRÚRGICO + DESBRIDAMIENTO + COLOCACIÓN DE SISTEMA VAC PROGRAMADO PARA

EL DÍA DE MAÑANA, POR LO PRONTO CONTINÚA IGUAL MANEJO MÉDICO INSTAURADO. SE LE EXPLICA A PACIENTE

CONDICIÓN CLÍNICA ACTUAL Y CONDUCTAS A SEGUIR QUIEN REFIERE ENTENDER Y ACEPTAR.

PLAN:

1. HOSPITALIZACIÓN VIGENTE

2. DIETA NORMAL

3. FARMACOLÓGICO:

- GENTAMICINA 240MG IV CADA 24 HORAS (FI: 20/09/22 - DÍA 2/3)

- CEFAZOLINA 1GR IV CADA 8 HORAS (FI: 16/09/22 - DÍA 5)

Usuario:



890102768 - 5

Pag: 6 de 35

RESUMEN HISTORIA CLINICA

Fecha: 18/10/22

HISTORIA CLINICA No.7467450

Cedula

7467450

Edad: 71 AÑOS

Sexo: Masculino

HECTOR MIGUEL MARTINEZ LOPEZ

G.Etareo: 16

Fecha Inicial: 16/09/2022 Fecha Final: 18/10/2022 Tipo de Atención HOSPITALIZACION

7467450

TORAX SIMETRICO, EXPANSIBLE, SIN TIRAJES, SIN SIGNOS DE DIFICULTAD RESPIRATORIA, MURMULLO VESICULAR SIN RUIDOS SOBREAGREGADOS. RUIDOS CARDIACOS RITMICOS SIN SOPLOS DE BUEN TONO E INTENSIDAD. ABDOMEN BLANDO, DEPRESIBLE, NO DOLOROSO A LA PALPACIÓN, PERISTALSIS POSITIVA, SIN SIGNOS DE IRRITACION PERITONEAL.

GENITOURINARIO NO EXPLORADO.

EXTREMIDADES CON AMPUTACIÓN SUPRACONDÍLEA ANTIGUA DE MIEMBRO INFERIOR DERECHO, MIEMBRO SUPERIOR DERECHO CUBIERTO CON VENDAJES EN BUEN ESTADO, NO SE DESCUBRE, PULSOS DISTALES PRESENTES, BUEN LENADO CAPILAR DISTAL.

ALERTA, ORIENTADO, FUERZA CONSERVADA EN TODAS LAS EXTREMIDADES, SENSIBILIDAD SIMETRICA, SIN ALTERACION MOTORA NI SENSITIVA APARENTE.

ANÁLISIS:

SE VALORA EN RONDA MEDICA PACIENTE EN LA OCTAVA DECADA DE LA VIDA EL CUAL SE ENCUENTRA HOSPITALIZADO CON DIAGNÓSTICOS PREVIAMENTE DESCRITOS. ACTUALMENTE SE ENCUENTRA EN BUENAS CONDICIONES GENERALES, ESTABLE HEMODINAMICAMENTE, SIGNOS VITALES DENTRO DE PARÁMETROS NORMALES, CON BUEN CONTROL DEL DOLOR. PACIENTE ES VALORADO POR ORTOPEDIA LOS CUALES EVIDENCIAN FRACTURA EN APÓFISIS ESTILOIDES DE CÚBITO, ASI COMO LESIÓN CUTANEA Y POSIBLEMENTE NERVIOSA EN MANO DERECHA, POR LO ANTERIOR SOLICITAN VALORACIÓN POR CIRUGÍA DE MANO PARA DEFINIR CONDUCTAS ADICIONALES LA CUAL SE ENCUENTRA PENDIENTE, DE MOMENTO PACIENTE DEBE CONTINUAR IGUAL MANEJO MÉDICO INSTAURADO POR ESPECIALIDAD TRATANTE. SE LE EXPLICA A PACIENTE CONDICIÓN CLÍNICA ACTUAL Y CONDUCTAS A SEGUIR QUIEN REFIERE ENTENDER Y ACEPTAR.

PLAN:

1. HOSPITALIZACIÓN VIGENTE

2. DIETA NORMAL

3. FARMACOLÓGICO:

- CEFAZOLINA 1GR IV CADA 8 HORAS (FI: 16/09/22 - DÍA 3)

- OMEPRAZOL 40G IV CADA 24 HORAS

- DAPIRONA 1GR IV CADA 8 HORAS EN CASO DE DOLOR

4. ÓRDENES MÉDICAS:

- NINGUNA ADICIONAL POR EL MOMENTO

5. CUIDADOS DE ENFERMERÍA:

- CONTROL DE SIGNOS VITALES Y AVISAR CAMBIOS

6. ASISTENCIAL:

- VALORACIÓN POR CIRUGÍA DE MANO

Evolucion realizada por: DANIEL JOSE ARAUJO CHIMENTO-Fecha: 19/09/22 14:24:07

SEDE DE ATENCIÓN: 010101 CLINICA GENERAL DEL NORTE

FOLIO 63

FECHA 20/09/2022 07:47:16

TIPO DE ATENCION

HOSPITALIZACION

EVOLUCION MEDICO

PACIENTE MASCULINO EN LA 7 MA DECADA DE LA VIDA, QUIEN FUE VICTIMA DE ACCIDENTE DE TRAMNSITO HACE 21 DIAS, MANEJADO INICIALMENTE EN LA CLINICA CAMPBELL, DONDE DESPUES DE VARIOS LAVADOS QUIRURGICOS, SEGUN LA HISTORIA CLINICA, ES REMITIDO A ESTA INSTITUCION POR NO TENER COMVENIOS CON SU SEGUNDO PAGADOR, ES INTERCONSULTADO CON EL SERVICIO DE ORTOPEDIA, QUIEN SEGUN ENFERMERIA DA ORDEN DE NO DESTAPAR VENDAJES TOMAN RX CON VENDAJES COLOCADOS, SIN QUE SE DETECTEN APARENTES LESIONES OSEAS EN LAS IMAGENES TOMADAS CON VENDAS, ASI MISMO ORTOPEDIA PIDE VALORACION POR CIRUGIA DE LA MANO, DESTAPO LAS HERIDAS RETIRO VENDAJES, OBSERVO ZONAS EN LA REGION DORSAL DE LA PRIMERA COMISURA EMINECIA TENAR Y PALMA DE LA MANO CON DEFECTOS DE COBERTURRA CUTANEA, NO HAY SIGNOS DE INFECCION, NO MAL OLOR, REALIZO CURACION CON SOLUCION SALINA NORMAL, Y SE DEJA LA ORDEN PARA REALIZAR CURACION POR CLINICA DE HERIDAS, LAVAR CON SOLUCION SALINA 2 MIL CC, CLORHEXIDINA JABON, Y

Usuario:

**ORGANIZACION CLINICA GENERAL DEL NORTE****890102768 - 5**

ARResumHC

RESUMEN HISTORIA CLINICA

Pag: 5 de 35

Fecha: 18/10/22

HISTORIA CLINICA No.7467450

Cedula

7467450

Edad: 71 AÑOS

Sexo: Masculino

G.Etareo: 16

HECTOR MIGUEL MARTINEZ LOPEZ

Fecha Inicial: 16/09/2022 Fecha Final: 18/10/2022 Tipo de Atención HOSPITALIZACIÓN

7467450

SIN RUIDOS SOBREAGREGADOS. RUIDOS CARDIACOS RITMICOS SIN SOPLOS DE BUEN TONO E INTENSIDAD.

ABDOMEN BLANDO, DEPRESIBLE, NO DOLOROSO A LA PALPACIÓN, PERISTALSIS POSITIVA, SIN SIGNOS DE IRRITACION PERITONEAL.

GENITOURINARIO NO EXPLORADO.

EXTREMIDADES CON AMPUTACIÓN SUPRACONDÍLEA ANTIGUA DE MIEMBRO INFERIOR DERECHO, MIEMBRO SUPERIOR

DERECHO CUBIERTO CON VENDAJES EN BUEN ESTADO, NO SE DESCUBRE, PULSOS DISTALES PRESENTES, BUEN

LLENADO CAPILAR DISTAL.

.ERTA, ORIENTADO, FUERZA CONSERVADA EN TODAS LAS EXTREMIDADES, SENSIBILIDAD SIMETRICA, SIN

ALTERACION MOTORA NI SENSITIVA APARENTE.

ANÁLISIS:

PACIENTE EN LA OCTAVA DECADA DE LA VIDA EL CUAL SE ENCUENTRA HOSPITALIZADO CON DIAGNÓSTICOS

PREVIAMENTE DESCRITOS. ACTUALMENTE SE ENCUENTRA EN BUENAS CONDICIONES GENERALES, ESTABLE

HEMODINAMICAMENTE, SIGNOS VITALES DENTRO DE PARÁMETROS NORMALES, CON BUEN CONTROL DEL DOLOR.

PACIENTE ES VALORADO POR ORTOPEDIA LOS CUALES EVIDENCIAN FRACTURA EN APÓFISIS ESTILOIDES DE CÚBITO,

ASI COMO LESIÓN CUTANEA Y POSIBLEMENTE NERVIOSA EN MANO DERECHA, POR LO ANTERIOR SOLICITAN

VALORACIÓN POR CIRUGÍA DE MANO PARA DEFINIR CONDUCTAS ADICIONALES, POR LO PRONTO CONTINÚA IGUAL

MANEJO MÉDICO INSTAURADO. SE LE EXPLICA A PACIENTE CONDICIÓN CLÍNICA ACTUAL Y CONDUCTAS A SEGUIR

QUIEN REFIERE ENTENDER Y ACEPTAR.

PLAN:

1. HOSPITALIZACIÓN VIGENTE

2. DIETA NORMAL

3. FARMACOLÓGICO:

- CEFAZOLINA 1GR IV CADA 8 HORAS (Fi: 16/09/22 - DÍA 2)

- OMEPRAZOL 40G IV CADA 24 HORAS

- DAPIRONA 1GR IV CADA 8 HORAS EN CASO DE DOLOR

. ÓRDENES MÉDICAS:

- NINGUNA ADICIONAL POR EL MOMENTO

5. CUIDADOS DE ENFERMERÍA:

- CONTROL DE SIGNOS VITALES Y AVISAR CAMBIOS

6. ASISTENCIAL:

VALORACIÓN POR CIRUGÍA DE MANO

Evolucion realizada por: FABIO ANDRES VELEZ TORRES-Fecha: 18/09/22 09:12:10

SEDE DE ATENCIÓN: 010101 CLINICA GENERAL DEL NORTE

FOLIO 50

FECHA 19/09/2022 14:23:59

TIPO DE ATENCION

HOSPITALIZACION

EVOLUCION MEDICO

EVOLUCION MEDICA**

PACIENTE MASCULINO DE 71 AÑOS DE EDAD, ACTUALMENTE CON DIAGNÓSTICOS DE:

1. TRAUMA EN MANO Y MUÑECA DERECHA

1.1. HERIDAS EN MANO Y MUÑECA DERECHA

1.2. LESIÓN NERVIOSA EN ESTUDIO

PACIENTE REFIERE PASAR ADECUADA NOCHE, CON BUEN CONTROL DEL DOLOR, TOLERANDO VÍA ORAL Y OXÍGENO

AMBIENTE, DIURESIS ESPONTÁNEA.

PREVIO LAVADO DE MANOS Y COLOCACIÓN DE ELEMENTOS DE PROTECCIÓN PERSONAL SEGUN PROTOCOLOS DE

BIOSEGURIDAD ACTUALES, PROCEDO A EXAMINAR A PACIENTE.

NORMOCEFALO, PUPILAS ISOCÓRICAS NORMORREACTIVAS A LA LUZ, MUCOSA ORAL HUMEDA.

CUELLO MOVIL NO DOLOROSO A LA PALPACION NI A LA MOVILIZACION.

Usuario:

**ORGANIZACION CLINICA GENERAL DEL NORTE****890102768 - 5**

ARResumHC

RESUMEN HISTORIA CLINICA

Pag: 4 de 35

Fecha: 18/10/22

HISTORIA CLINICA No.7467450

Cedula

7467450

Edad: 71 AÑOS

Sexo: Masculino

HECTOR MIGUEL MARTINEZ LOPEZ

G.Etareo: 16

Fecha Inicial: 16/09/2022 Fecha Final: 18/10/2022 Tipo de Atención: HOSPITALIZACION

7467450

SIN RUIDOS SOBREGREGADOS. RUIDOS CARDIACOS RITMICOS SIN SOPLOS DE BUEN TONO E INTENSIDAD.
ABDOMEN BLANDO, DEPRESIBLE, NO DOLOROSO A LA PALPACIÓN, PERISTALSIS POSITIVA, SIN SIGNOS DE
IRRITACION PERITONEAL.

GENITOURINARIO NO EXPLORADO.

EXTREMIDADES CON AMPUTACIÓN SUPRACONDÍLEA ANTIGUA DE MIEMBRO INFERIOR DERECHO, MIEMBRO SUPERIOR
DERECHO CUBIERTO CON VENDAJES EN BUEN ESTADO, NO SE DESCUBRE, PULSOS DISTALES PRESENTES, BUEN
LLENADO CAPILAR DISTAL.

ALERTA, ORIENTADO, FUERZA CONSERVADA EN TODAS LAS EXTREMIDADES, SENSIBILIDAD SIMETRICA, SIN
ALTERACION MOTORA NI SENSITIVA APARENTE.

ANÁLISIS:

PACIENTE EN LA OCTAVA DECADA DE LA VIDA EL CUAL SE ENCUENTRA HOSPITALIZADO CON DIAGNÓSTICOS
PREVIAMENTE DESCRITOS. ACTUALMENTE SE ENCUENTRA EN BUENAS CONDICIONES GENERALES, ESTABLE

HEMODINAMICAMENTE, SIGNOS VITALES DENTRO DE PARÁMETROS NORMALES, CON BUEN CONTROL DEL DOLOR.

PACIENTE ES VALORADO POR ORTOPEDIA LOS CUALES EVIDENCIAN FRACTURA EN APÓFISIS ESTILOIDES DE CÚBITO,
ASI COMO LESIÓN CUTANEA Y POSIBLEMENTE NERVIOSA EN MANO DERECHA, POR LO ANTERIOR SOLICITAN
VALORACIÓN POR CIRUGÍA DE MANO PARA DEFINIR CONDUCTAS ADICIONALES, POR LO PRONTO CONTINÚA IGUAL
MANEJO MÉDICO INSTAURADO. SE LE EXPLICA A PACIENTE CONDICIÓN CLÍNICA ACTUAL Y CONDUCTAS A SEGUIR
QUIEN REFIERE ENTENDER Y ACEPTAR.

PLAN:

1. HOSPITALIZACIÓN VIGENTE

2. DIETA NORMAL

3. FARMACOLÓGICO:

- CEFAZOLINA 1GR IV CADA 8 HORAS (FI: 16/09/22 - DÍA 1)

- OMEPRAZOL 40G IV CADA 24 HORAS

- DIIPIRONA 1GR IV CADA 8 HORAS EN CASO DE DOLOR

4. ÓRDENES MÉDICAS:

- NINGUNA ADICIONAL POR EL MOMENTO

5. CUIDADOS DE ENFERMERÍA:

- CONTROL DE SIGNOS VITALES Y AVISAR CAMBIOS

6. ASISTENCIAL:

VALORACIÓN POR CIRUGÍA DE MANO

Evolucion realizada por: **FABIO ANDRES VELEZ TORRES**-Fecha: 17/09/22 10:20:13

SEDE DE ATENCIÓN: 010101 CLINICA GENERAL DEL NORTE

FOLIO 33

FECHA 18/09/2022 09:11:54

TIPO DE ATENCION

HOSPITALIZACION

EVOLUCION MEDICO

PACIENTE MASCULINO DE 71 AÑOS DE EDAD, ACTUALMENTE CON DIAGNÓSTICOS DE:

1. TRAUMA EN MANO Y MUÑECA DERECHA

1.1. HERIDAS EN MANO Y MUÑECA DERECHA

1.2. LESIÓN NERVIOSA EN ESTUDIO

PACIENTE REFIERE PASAR ADECUADA NOCHE, CON BUEN CONTROL DEL DOLOR, TOLERANDO VÍA ORAL Y OXÍGENO
AMBIENTE, DIURESIS ESPONTÁNEA.

PREVIO LAVADO DE MANOS Y COLOCACIÓN DE ELEMENTOS DE PROTECCIÓN PERSONAL SEGUN PROTOCOLOS DE
BIOSEGURIDAD ACTUALES, PROCEDO A EXAMINAR A PACIENTE.

NORMOCEFALO, PUPILAS ISOCÓRICAS NORMORREACTIVAS A LA LUZ, MUCOSA ORAL HUMEDA.

CUELLO MOVIL NO DOLOROSO A LA PALPACION NI A LA MOVILIZACION.

TORAX SIMETRICO, EXPANSIBLE, SIN TIRAJES, SIN SIGNOS DE DIFICULTAD RESPIRATORIA, MURMULLO VESICULAR

Usuario:

**ORGANIZACION CLINICA GENERAL DEL NORTE****890102768 - 5**

ARResumHC

RESUMEN HISTORIA CLINICA

Pag: 3 de 35

Fecha: 18/10/22

HISTORIA CLINICA No.7467450**Cedula****7467450****Edad: 71 AÑOS****Sexo: Masculino****G.Etarea: 16****HECTOR MIGUEL MARTINEZ LOPEZ****Fecha Inicial: 16/09/2022 Fecha Final: 18/10/2022 Tipo de Atención HOSPITALIZACION*****7467450***

ANÁLISIS: PACIENTE MASCULINO DE 71 AÑOS DE EDAD SIN ANTECEDENTES PATOLÓGICOS RELEVANTES QUIEN ACUDE A LA INSTITUCIÓN REMITIDO POR TRAUMA Y HERIDAS EN MANO Y MUÑECA DERECHA CON POSIBLE LESIÓN NERVIOSA, HA RECIBIDO MÚLTIPLES LAVADOS QUIRÚRGICOS POR HERIDA CONTAMINADA, SE SOLICITAN RADIOGRAFÍAS PARA DESCARTAR FRACTURAS EN HUESOS DE MANO, SE CONTINUA CON ANTIBIÓTICO, SE SOLICITAN PARACLÍNICOS CONTROL Y VALORACIÓN POR ORTOPEDIA PARA DEFINIR CONDUCTAS ADICIONALES.

SE EXPLICA A PACIENTE Y FAMILIAR CONDUCTA A SEGUIR, REFIEREN ENTENDER Y ACEPTAR.

PLAN:

1. HOSPITALIZACIÓN VIGENTE

2. DIETA NORMAL

3. MEDICAMENTOS:

- CEFAZOLINA 1 GR IV CADA 8 HORAS

- OMEPRAZOL 40 MG IV CADA 24 HORAS

- DAPIRONA 1 GR IV PRN

4. ÓRDENES MÉDICAS:

- SE SOLICITA CUADRO HEMÁTICO, SODIO, POTASIO, CLORO, PCR, GLICEMIA, VSG, CREATININA Y BUN

- SE SOLICITA RX DE MANO Y MUÑECA DERECHA

5. CUIDADOS DE ENFERMERÍA:

- TOMA DE SIGNOS VITALES Y AVISAR CAMBIOS

6. ASISTENCIAL:

- SEGUIMIENTO POR ORTOPEDIA Y TRAUMATOLOGÍA

Evolución realizada por: LUIS FERNANDO CARBONELL SOLANO-Fecha: 16/09/22 11:03:23**SEDE DE ATENCIÓN: 010101 CLINICA GENERAL DEL NORTE****FOLIO 14****FECHA 17/09/2022 08:06:46****TIPO DE ATENCION****HOSPITALIZACION****EVOLUCION MEDICO**

INGRESA SERVIO REMITIDO DE OTRA INSTITUCION POR ACCIDENTE EN MANO EL DIA 29 AGOSTO CON PERDIDA CUTANEA SEGUN INFORMACION LESION DE EXTENSORES MANO DERECHA POR LO QUE HAN LLEVADO A LAVADO QUIRURGICO EN LA OTRA INSTITUCION, AHORA CON VENDEJE EN MANO CON MAL OLORE EDEMA MARCADO, BUEN LLENADO CAPILAR, RX DE MUÑECA Y MANO SOLO EVIDENCIA FRACTURA APOFISIS ESTILOIDES DE CUBITO NO LOGRAN VERSE LESION EN DEOS DE LA MANO POR EL VENDAJE... PLAN SE SOLICITA VALORACION POR CIRUJIA MANO O CON PLASTICA POR LESION DE PIEL

Evolución realizada por: CARLOS JULIO DEL VILLAR ESTARITA-Fecha: 17/09/22 08:06:52**SEDE DE ATENCIÓN: 010101 CLINICA GENERAL DEL NORTE****FOLIO 15****FECHA 17/09/2022 10:19:59****TIPO DE ATENCION****HOSPITALIZACION****EVOLUCION MEDICO**

PACIENTE MASCULINO DE 71 AÑOS DE EDAD, ACTUALMENTE CON DIAGNÓSTICOS DE:

1. TRAUMA EN MANO Y MUÑECA DERECHA

1.1. HERIDAS EN MANO Y MUÑECA DERECHA

1.2. LESIÓN NERVIOSA EN ESTUDIO

PACIENTE REFIERE PASAR ADECUADA NOCHE, CON BUEN CONTROL DEL DOLOR, TOLERANDO VÍA ORAL Y OXÍGENO AMBIENTE, DIURESIS ESPONTÁNEA.

PREVIO LAVADO DE MANOS Y COLOCACIÓN DE ELEMENTOS DE PROTECCIÓN PERSONAL SEGUN PROTOCOLOS DE BIOSEGURIDAD ACTUALES, PROCEDO A EXAMINAR A PACIENTE.

NORMOCEFALO, PUPILAS ISOCÓRICAS NORMORREACTIVAS A LA LUZ, MUCOSA ORAL HUMEDA.

CUELLO MOVIL NO DOLOROSO A LA PALPACION NI A LA MOVILIZACION.

TORAX SIMETRICO, EXPANSIBLE, SIN TIRAJES, SIN SIGNOS DE DIFICULTAD RESPIRATORIA, MURMULLO VESICULAR

Usuario:

**ORGANIZACION CLINICA GENERAL DEL NORTE****890102768 - 5**

ARResumHC

Pag: 2 de 35

RESUMEN HISTORIA CLINICA

Fecha: 18/10/22

HISTORIA CLINICA No.7467450

Cedula

7467450

Edad: 71 AÑOS

Sexo: Masculino

HECTOR MIGUEL MARTINEZ LOPEZ

G.Etateo: 16

Fecha Inicial: 16/09/2022 Fecha Final: 18/10/2022 Tipo de Atención HOSPITALIZACION

7467450**SEDE DE ATENCIÓN: 010101 CLINICA GENERAL DEL NORTE****FOLIO 2****FECHA 16/09/2022 10:46:26****TIPO DE ATENCION****HOSPITALIZACION****EVOLUCION MEDICO**

INGRESO A HOSPITALIZACIÓN

MOTIVO DE CONSULTA: REMISIÓN

ENFERMEDAD ACTUAL: PACIENTE MASCULINO DE 71 AÑOS DE EDAD REMITIDO DESDE FUNDACIÓN CAMPBELL POR HABER PRESENTA TRAUMA EN MIEMBRO SUPERIOR DERECHO (MANO Y MUÑECA) SECUNDARIO A ACCIDENTE DE TRÁNSITO EN CALIDAD DE PASAJERO DE AUTOMÓVIL EL DÍA LUNES 29/08/2022, QUIEN FUE MANEJADO CON MÚLTIPLES LAVADOS Y DESBRIDAMIENTOS QUIRÚRGICOS, SE DECIDIO TRASLADO A LA INSTITUCIÓN POR NO CONVENIO CON EPS.

REVISIÓN POR SISTEMAS: NIEGA

ANTECEDENTES PERSONALES

PATOLÓGICOS: ARTROSIS

- FARMACOLÓGICOS: NIEGA

- ALÉRGICOS: NIEGA

- QUIRÚRGICOS: AMPUTACIÓN SUPRACONDÍLEA DE MIEMBRO INFERIOR DERECHO SECUNDARIO A TRAUMA, HERNIORRAFIA INGUINAL IZQUIERDA X2

CONDUCTA QUIRÚRGICA PREVIA:

- 30/08/2022: LAVADO QUIRÚRGICO + DESBRIDAMIENTO + EXTRACCIÓN DE CUERPO EXTRAÑO + EXPLORACIÓN DE HERIDAS + AFRONTAMIENTO + REIMPLANTE DE PLACA UNGUEAL DE 4TO DEDO + INMOVILIZACIÓN CON FÉRULA DE YESO

- 01/09/2022: LAVADO + DESBRIDAMIENTO + AFRONTAMIENTO

- 03/09/2022: LAVADO + DESBRIDAMIENTO + AFRONTAMIENTO

- 04/09/2022: LAVADO + DESBRIDAMIENTO

- 06/09/2022: LAVADO + DESBRIDAMIENTO

- 09/09/2022: LAVADO + DESBRIDAMIENTO

- 13/09/2022: LAVADO + DESBRIDAMIENTO

- 15/09/2022: LAVADO + DESBRIDAMIENTO

SUBJETIVO: PACIENTE REFIERE SENTIRSE BIEN, CON DOLOR MODULADO

OBJETIVO

CONSCIENTE Y ALERTA, HIDRATADO Y AFEBRIL

NORMOCÉFALO, ESCLERAS ANICTÉRICAS, MUCOSA ORAL HÚMEDA SIN LESIONES, NARINAS Y CONDUCTOS AUDITIVOS EXTERNOS PERMEABLES SIN ALTERACIONES

CUELLO MÓVIL NO DOLOROSO, SIN MASAS NI ADENOMEGALIAS PALPABLES

TÓRAX SIMÉTRICO Y NORMOEXPANSIBLE, RUIDOS CARDÍACOS RÍTMICOS SIN SOPLOS, MURMULLO VESICULAR PRESENTE SIN AGREGADOS

ABDOMEN BLANDO Y DEPRESIBLE, NO DOLOROSO A LA PALPACIÓN

GENITOURINARIO: NO SE EVALÚA

EXTREMIDADES CON AMPUTACIÓN SUPRACONDÍLEA ANTIGUA DE MIEMBRO INFERIOR DERECHO, MIEMBRO SUPERIOR DERECHO CUBIERTO CON VENDAJES EN BUEN ESTADO, NO SE DESCUBRE, PULSOS DISTALES PRESENTES, BUEN LLENADO CAPILAR DISTAL, NO EDEMAS

NEUROLÓGICO: ORIENTADO EN LAS 3 ESFERAS, SIN DÉFICIT SENSITIVO NI MOTOR

PIEL: LESIÓN EN PALMA DE MANO IZQUIERDA, FIBROMA EN DORSO DE MANO IZQUIERDA

DIAGNÓSTICOS:

1. TRAUMA EN MANO Y MUÑECA DERECHA

1.1. HERIDAS EN MANO Y MUÑECA DERECHA

1.2. LESIÓN NERVIOSA EN ESTUDIO

Usuario:



ORGANIZACION CLINICA GENERAL DEL NORTE

890102768 - 5

ARResumHC

RESUMEN HISTORIA CLINICA

Pag: 1 de 35

Fecha: 18/10/22

HISTORIA CLINICA No.7467450

Cedula

7467450

Edad: 71 AÑOS

Sexo: Masculino

G.Etareo: 16

HECTOR MIGUEL MARTINEZ LOPEZ

Fecha Inicial: 16/09/2022 Fecha Final: 18/10/2022 Tipo de Atención HOSPITALIZACION

7467450

DIAGNOSTICO S618 HERIDA DE OTRAS PARTES DE LA MUÑECA Y DE LA MANO

Tipo PRINCIPAL

INTERCONSULTA POR: CIRUGIA DE LA MANO

Fecha de Orden: 17/09/2022

SEDE DE ATENCIÓN: 010101 CLINICA GENERAL DEL NORTE

FOLIO 15

FECHA 17/09/2022 10:19:59

TIPO DE ATENCION

HOSPITALIZACION

RESULTADOS: PACIENTE MASCULINO EN LA 7 MA DECADA DE LA VIDA , QUIEN FUE VICTIMA DE ACCIDENTE DE TRAMNSITO HACE 21 DIAS , MANEJADO INICIALMENTE EN LA CLINICA CAMPBELL , DONDE DESPUES DE VARIOS LAVADOS QUIRURGICOS , SEGUN LA HISTORIA CLINICA , ES REMITIDO A ESTA INSTITUCION POR NO TENER COMVENIOS CON SU SEGUNDO PAGADOR , ES INTERCONSULTADO CON EL SERVICIO DE ORTOPEDIA , QUIEN SEGUN ENFERMERIA DA ORDEN DE NO DESTAPAR VENDAJES TOMAN RX CON VENDAJES COLOCADOS , SIN QUE SE DETECTEN APARENTES LESIONES OSEAS EN LAS IMAGENES TOMADAS CON VENDAS , ASI MISMO ORTOPEDIA PIDE VALORACION POR CIRUGIA DE LA MANO , DESTAPO LAS HERIDAS RETIRO VENDAJES , OBSERVO ZONAS EN LA REGION DORSAL DE LA PRIMERA COMISURA EMINECIA TENAR Y PALMA DE LA MANO CON DEFECTOS DE COBERTURRA CUTANEA , NO HAY SIGNOS DE INFECCION , NO MAL OLOR , REALIZO CURACION CON SOLUCION SALINA NORMAL , Y SE DEJA LA ORDEN PARA REALIZAR CURACION POR CLINICA DE HERIDAS , LAVAR CON SOLUCION SALINA 2 MIL CC , CLORHEXIDINA JABON , Y LAVAR NUEVAMENTE CON SOLUCION SALINA , CUBRIR CON GASAS CON FITOESTIMULINA Y VENDAJE BLANDO ALGODON LAMINADO Y ELASTICO SIN QUE SE GENERE PRESION , AGREGAR GENTAMICINA 240 MG IV CADA 1A POR 3 DIAS , PACIENTE CON ANTECEDENTE DE IMPORTANCIA DE ARTRITIS REUMATOIDEA CON DEFORMIDADES EN LA MANO IZQUIERDA PREVIAS Y LA DERECHA , TAMBIEN ANTECEDENTE DE AMPUTACION EN MIEMBRO INFERIOR .. FECHA Y HORA DE APLICACION:20/09/2022 07:34:10

INTERCONSULTA POR: PROGRAMA PIEL SANA

Fecha de Orden: 20/09/2022

SEDE DE ATENCIÓN: 010101 CLINICA GENERAL DEL NORTE

FOLIO 64

FECHA 20/09/2022 08:17:37

TIPO DE ATENCION

HOSPITALIZACION

RESULTADOS: SEPT 20 , 906 B EL PROGRAMA PIEL SANA VALORA PACIENTTE CON HERIDA EN MANO DERECHA POR TRAUMA CON HERIDA EN DORSO CON COMPROMISO DE QUINTO ARTEJO Y MUÑECA DE LA MANO DE APROX10X6 CM CON TEJIDO ESFACELAR EN UN 10% , DE GRANULACION EN UN 95% CON EXPOSICION TENDINOSA NO NECROTICA BORDES IRREGULARES EXUDADO SEROSO ESCASO PIEL CIRCUNDANTE MACERADA EN PALMA DE LA MANO SE OBSERVA HERIDA DE APROX12X10X2 CM CON TEJIDO DE GRANULACION EN UN 80% , ESFACELAR EN UN 20% CON EXPOSICION TENDINOSA SIN NECROSIS BORDES IRREGULARES CON TEJIDO DESVITALIZADO SUELTO , PIEL CIRCUNDANTE SANA , EN DEDO INDICE Y6 ANULAR SE OBSERVAN AREAS NECROTICAS DISTALES, Y EN DEDO MEÑIQUE SE OBSERVA NECROSIS EN AREA LATERAL DE APROX 2X6 CM , , INFORMA LA JEFE DANNA QUE EL DR ROMERO CIRUGIA D EMANO ORDENA REALIZAR CURACION DIRAIA CON SOLUCION SALINA APLICAR FITOESTIMULINE CREMA CUBRIR CON GASAS ESTERILES , Y PROGRAMA PACIENTE PARA LAVADO MAS DESBRIDAMIENTO EN DIA JUEVES, SE ORDENA DESPUES DEL PROCEDIMIENTO REALIZAR CURACION CAD 4 DIAS CON SOLUCION SALINA APLICAR DUODERM GEL 30 GR , EN TEJIDO ESFACELAR . EN EXPOSICION TENDINOSA Y TEJIDO NECROTICO, CUBRIR TODA LA EXTENSION DE LA HERIDA CON APOSITO AQUACEL AG 15X15 CM Y 10X10 CM , CUBRIR CON APOSITO SECUNDARIO COLOCAR VENDA ELASTICA NO COMPRESIVA SE INFORMA A LA JEFE DANNA QUEDO ATENTA A NUEVO LLAMADO. FECHA Y HORA DE APLICACION:20/09/2022 10:22:24

INTERCONSULTA POR: CIRUGIA PLASTICA

Fecha de Orden: 23/09/2022

SEDE DE ATENCIÓN: 010101 CLINICA GENERAL DEL NORTE

FOLIO 121

FECHA 23/09/2022 11:46:30

TIPO DE ATENCION

HOSPITALIZACION

OBSERVACIONES: S/S INTERCONSULTA CON CIRUGIA PLASTICA RECONSTRUCTIVA DR SMIT

EVOLUCION

Usuario:

ORGANIZACION CLINICA GENERAL DEL NORTE

890102768 - 5

AREpro1

Pag: 51 de 82
Fecha: 27/10/22

EPICRISIS

7467450

1. DATOS GENERALES E IDENTIFICACION

HISTORIA CLINICA No. 7467450		Edad 71 Años	
Cedula 7467450	HECTOR MIGUEL MARTINEZ LOPEZ	Sexo Masculino	
INGRESO Fe: 16/09/2022 10:22		EGRESO Fe: 27/10/2022 14:33:54	
FECHA DE REPORTE DESDE: // 00:00		HASTA: // 00:00	
Atr. Ingreso HOSPITALIZACION		Atr. Egreso HOSPITALIZACION	
Pabellon Evolución: 591 HOSP PISO 9			

27/10/2022 14:25:24 M0740 JAIME ALFREDO BARRIOS PAJARO

PACIENTE MASCULINO DE 71 AÑOS CON DIAGNOSTICOS DE:

1. POP DE RECONSTRUCCION MIEMBRO SUPERIOR DERECHO CON COLGAJO LIBRE ALT (16/10/22)

1.1. TRAUMA EN MANO Y MUÑECA DERECHA POR ACCIDENTE DE TRANSITO

1.2. POSTOPERATORIO MEDIATO DE ARTERIOGRAFIA DE MIEMBRO SUPERIOR DERECHO (25/09/22)

1.2.1. HIPOPLASIA DE ARTERIA CUBITAL ARTERIAL RADIAL DOMINANTE

SUBJETIVO:

REFIERE PASÓ BUEN DIA, DOLOR MODULADO, DIURESIS Y DEPOSICIONES NORMALES, NIEGA ANGOR O DISNEA

T: 36.5°C FC: 82 X MIN FR: 18 X MIN SAT: 98% OXIGENO AMBIENTE

OBJETIVO:

CRAQUEOSCEFALO, MUCOSA ORAL HUMEDA CUELLO MOVIL SIN ADENOPATIAS, CON PRESENCIA DE CATETER YUGULAR DERECHO, TORAX

SIMETRICO EXPANDIBLE NO TIRAJES RUIDOS CARDIACOS RITMICOS NO SOPLOS, PULMONES CLAROS CON BUENA ENTRADA DE AIRE

NO AGREGADOS, ABDOMEN BLANDO DEPRESIBLE NO DOLOROSO, NO IRRITACION PERITONEAL SE EVIDENCIA EN MITURRO SUPERIOR

DERECHO COLGAJO VITAL, EUTERMICO, EUCROMICO, LLENADO CAPILAR ADECUADO, NO DEMISCECIAS, NO SANGRADO, NO

FLEBOSCLEROSIS.

ARTERIA DONANTE EN MIEMBRO INFERIOR IZQUIERDO SANA DRENAJE FUNCIONAL CON CONTENIDO SEROHEMATICO ESCASO.

ANALISIS:

PACIENTE MASCULINO DE 71 AÑOS DE EDAD CON DIAGNOSTICOS DESCRITOS EN SU POP INMEDIATO DE RECONSTRUCCION MIEMBRO

SUPERIOR DERECHO CON COLGAJO LIBRE (16/10/22) AL MOMENTO DE LA VALORACION PACIENTE ESTABLE ALERTA ORIENTADO

RESPIRANDO OXIGENO AMBIENTE Y VIA ORAL, CON ADECUADA EVOLUCION CLINICA, COLGAJO VITAL, AREA DONANTE SANA VALORADO

CIRUGIA PLASTICA - DR. SURT. QUIEN CONSIDERO PAD PARA COMPLETAR CURACIONES EL CUAL ES AUTORIZADO POR SU EPS,

LO CUAL SE PROCEDE A DAR EGRESO HOSPITALARIO, EGRES CON DREN EN MIEMBRO INFERIOR IZQUIERDO POR ORDEN DE

CIRUJANO TRATANTE, SE EXPLICA A PACIENTE Y A FAMILIAR QUIENES REFIEREN ENTENDER Y ACEPTAR, PRONOSTICO

FAVORABLE A EVOLUCION CLINICA

PLAN:

SE ALTA POR CIRUGIA PLASTICA (DR. SURT)

SE ENTREGA EPICRISIS, FORMULA MEDICA Y ORDEN DE CITA CONTROL INDICADAS POR CIRUJANO TRATANTE

NO HAY SIGNOS DE ALARMA Y RECOMENDACIONES

Medicamentos Formulados del Egreso

Cantidad	Dosis	Descripción
Órdenes Médicas		
Cantidad	Descripción	Observaciones

Usuario: 104570217 JAIME ALFREDO BARRIOS PAJARO

ORGANIZACION CLINICA GENERAL DEL NORTE

890102768 - 5

AREpro1

Pag: 52 de 82
Fecha: 27/10/22

EPICRISIS

7467450

1. DATOS GENERALES E IDENTIFICACION

HISTORIA CLINICA No. 7467450		Edad 71 Años	
Cedula 7467450	HECTOR MIGUEL MARTINEZ LOPEZ	Sexo Masculino	
INGRESO Fe: 16/09/2022 10:22		EGRESO Fe: 27/10/2022 14:33:54	
FECHA DE REPORTE DESDE: // 00:00		HASTA: // 00:00	
Atr. Ingreso HOSPITALIZACION		Atr. Egreso HOSPITALIZACION	
Pabellon Evolución: 591 HOSP PISO 9			

JAIME ALFREDO BARRIOS PAJARO

Reg. 1328039/2015

MEDICINA GENERAL

Usuario: 104570217 JAIME ALFREDO BARRIOS PAJARO

ORGANIZACION CLINICA GENERAL DEL NORTE

890102768 - 5

AREpici1
Pag: 77 de 82
Fecha: 27/10/22

EPICRISIS

1. DATOS GENERALES E IDENTIFICACION

7467450

HISTORIA CLINICA No. 7467450 Cedula 7467450	HECTOR MIGUEL MARTINEZ LOPEZ	Edad 71 Años Sexo Masculino
INGRESO Fe: 16/09/2022 10:22	EGRESO Fe: 27/10/2022 14:33:54	
FECHA DE REPORTE DESDE: // 00:00	HASTA: // 00:00	
Atr. Ingreso HOSPITALIZACION	Atr. Egreso HOSPITALIZACION	
Pabellon Evolución: 591 HOSP PISO 9		

RESULTADOS:

FECHA Y HORA DE APLICACION: 18/10/2022 10:39:13 TECNICA EMPLEADA: Coagulometría REALIZADO POR: KETTY GOMEZ

HERNANDEZ 32631778

INTERPRETACION

TIEMPO DE TROMBOPLASTINA PARCIAL (TTP)

CONTROL EN AM

Fecha de Orden: 17/10/2022

RESULTADOS

ANALISIS	RESULTADO	VALORES RF
TIEMPO DE TROMBOPLASTINA PARCIAL PTT	33.0	-
CONTROL PTT	27.1	-

RESULTADOS:

FECHA Y HORA DE APLICACION: 18/10/2022 10:39:13 TECNICA EMPLEADA: Coagulometría REALIZADO POR: KETTY GOMEZ

HERNANDEZ 32631778

INTERPRETACION

HEMOGRAMA IV (HEMOGLOBINA HEMATOCRITO RECUENTO DE ERITROCITOS INDICES CONTROL EN AM

Fecha de Orden: 17/10/2022

RESULTADOS

ANALISIS	RESULTADO	VALORES RF
GLOBULOS BLANCOS	4.430	5 - 10
RECUENTO DE G. ROJOS	3.270	4 - 5.4
HEMOGLOBINA	9.8	12.6 - 16
HEMATOCRITO	29.3	39.1 - 50
VOLUMEN CORPUSCULAR MEDIO	89.6	80 - 100
HB CORPUSCULAR MEDIA	30.0	27 - 33
CONCENTRACION HB CORPUSCULAR MEDIA	33.4	28 - 36
PLAQUETAS	233	150 - 450
ANCHO DE DISTRIBUCION DE G.R.	51.7	-
VOLUMEN MEDIO PLAQUETARIO	9.3	7 - 11
RDW CV	15.8	-
NEUTROFILOS %	41.5	50 - 65
LINFOCITOS %	41.3	25 - 35
MONOCITOS %	12.0	0 - 8
EOSINOFILOS %	4.7	0 - 5
BASOFILOS %	0.5	0 - 1
NEUTROFILOS	1.84	2.25 - 8.48

Usuario: 104570217 BAIME ALFREDO BARROS PAJARO

ORGANIZACION CLINICA GENERAL DEL NORTE

890102768 - 5

AREpici1
Pag: 78 de 82
Fecha: 27/10/22

EPICRISIS

1. DATOS GENERALES E IDENTIFICACION

7467450

HISTORIA CLINICA No. 7467450 Cedula 7467450	HECTOR MIGUEL MARTINEZ LOPEZ	Edad 71 Años Sexo Masculino
INGRESO Fe: 16/09/2022 10:22	EGRESO Fe: 27/10/2022 14:33:54	
FECHA DE REPORTE DESDE: // 00:00	HASTA: // 00:00	
Atr. Ingreso HOSPITALIZACION	Atr. Egreso HOSPITALIZACION	
Pabellon Evolución: 591 HOSP PISO 9		

LINFOCITOS.	1.83	0.9 - 4.52
MONOCITOS.	0.53	0 - 1.24
EOSINOFILOS.	0.21	0.09 - 0.45
BASOFILOS.	0.02	0 - 0.11

RESULTADOS:

FECHA Y HORA DE APLICACION: 18/10/2022 09:08:38 TECNICA EMPLEADA: REALIZADO POR: Leandro Jose Cabral de Leon

1042459246

INTERPRETACION

1 HEMOGRAMA IV (HEMOGLOBINA HEMATOCRITO RECUENTO DE ERITROCITOS INDICES

Fecha de Orden: 20/10/2022

RESULTADOS

ANALISIS	RESULTADO	VALORES RF
GLOBULOS BLANCOS	8.120	5 - 10
RECUENTO DE G. ROJOS	3.170	4 - 5.4
HEMOGLOBINA	9.4	12.6 - 16
HEMATOCRITO	28.4	39.1 - 50
VOLUMEN CORPUSCULAR MEDIO	92.7	80 - 100
HB CORPUSCULAR MEDIA	29.7	27 - 33
CONCENTRACION HB CORPUSCULAR MEDIA	32.0	28 - 36
PLAQUETAS	199	150 - 450
ANCHO DE DISTRIBUCION DE G.R.	54.1	-
VOLUMEN MEDIO PLAQUETARIO	9.3	7 - 11
RDW CV	15.8	-
NEUTROFILOS %	58.6	50 - 65
LINFOCITOS %	20.1	25 - 35
MONOCITOS %	5.8	0 - 8
EOSINOFILOS %	5.3	0 - 5
BASOFILOS %	0.2	0 - 1
NEUTROFILOS	5.57	2.25 - 8.48
LINFOCITOS	1.53	0.9 - 4.52
MONOCITOS	0.47	0 - 1.24
EOSINOFILOS	0.43	0.09 - 0.45
BASOFILOS	0.02	0 - 0.11

RESULTADOS:

FECHA Y HORA DE APLICACION: 20/10/2022 09:49:47 TECNICA EMPLEADA: REALIZADO POR: YUDY ESMERALDA LUGO BAQUEHO

51788730

Usuario: 104570217 BAIME ALFREDO BARROS PAJARO

ORGANIZACION CLINICA GENERAL DEL NORTE

890102768 - 5

AREpici1
Pag: 79 de 82
Fecha: 27/10/22

EPICRISIS

7467450

1. DATOS GENERALES E IDENTIFICACION

HISTORIA CLINICA No. 7467450 Cedula 7467450	HECTOR MIGUEL MARTINEZ LOPEZ	Edad 71 Años Sexo Masculino
INGRESO Fe: 16/09/2022 10:22	EGRESO Fe: 27/10/2022 14:33:54	
FECHA DE REPORTE DESDE: // 00:00	HASTA: // 00:00	
Ingreso HOSPITALIZACION	Atr. Egreso HOSPITALIZACION	
Pabellon Evolución: 591 HOSP PISO 9		

INTERPRETACION

1. CLORO

Fecha de Orden: 20/10/2022

RESULTADOS:

FECHA Y HORA DE APLICACION: 20/10/2022 10:46:36

CLORO EN SUERO: 107.60 98 - 107 TECNICA EMPLEADA: Ion Selectivo REALIZADO POR: Yumelys Manjares Lara

1048272640

INTERPRETACION

GLUCOSA EN SUERO U OTRO FLUIDO DIFERENTE A ORINA

Fecha de Orden: 20/10/2022

RESULTADOS:

FECHA Y HORA DE APLICACION: 20/10/2022 10:13:03

GLUCEMIA BASAL: 95.60 82 - 115 TECNICA EMPLEADA: Enzimática Hexoquinasa

REALIZADO POR: Yumelys Manjares Lara 1048272640

INTERPRETACION

1. POTASIO

Fecha de Orden: 20/10/2022

RESULTADOS:

FECHA Y HORA DE APLICACION: 20/10/2022 10:13:03

NITROGENO UREICO BUN: 18.55 8 - 23 TECNICA EMPLEADA: Enzimática REALIZADO POR: Yumelys Manjares Lara

1048272640

INTERPRETACION

1. POTASIO EN SUERO U OTROS FLUIDOS

Fecha de Orden: 20/10/2022

RESULTADOS:

FECHA Y HORA DE APLICACION: 20/10/2022 10:46:36

POTASIO 3.08 3.5 - 5.1 TECNICA EMPLEADA: Ion Selectivo REALIZADO POR: Yumelys Manjares Lara

1048272640

INTERPRETACION

1. SODIO EN SUERO U OTROS FLUIDOS

Fecha de Orden: 20/10/2022

RESULTADOS:

Usuario: 104570217 BAIME ALFREDO BARROS PAJARO

ORGANIZACION CLINICA GENERAL DEL NORTE

890102768 - 5

AREpici1
Pag: 80 de 82
Fecha: 27/10/22

EPICRISIS

1. DATOS GENERALES E IDENTIFICACION

7467450

HISTORIA CLINICA No. 7467450 Cedula 7467450	HECTOR MIGUEL MARTINEZ LOPEZ	Edad 71 Años Sexo Masculino
INGRESO Fe: 16/09/2022 10:22	EGRESO Fe: 27/10/2022 14:33:54	
FECHA DE REPORTE DESDE: // 00:00	HASTA: // 00:00	
Atr. Ingreso HOSPITALIZACION	Atr. Egreso HOSPITALIZACION	
Pabellon Evolución: 591 HOSP PISO 9		

FECHA Y HORA DE APLICACION: 20/10/2022 10:46:36

SODIO: 143.00 136 - 145 TECNICA EMPLEADA: Ion Selectivo REALIZADO POR: Yumelys Manjares Lara

1048272640

INTERPRETACION

1 CREATININA EN SUERO U OTROS FLUIDOS

Fecha de Orden: 20/10/2022

RESULTADOS:

FECHA Y HORA DE APLICACION: 20/10/2022 10:13:03

CREATININA EN SUERO: 0.89 0.67 - 1.17 TECNICA EMPLEADA: Enzimática REALIZADO POR: Yumelys Manjares Lara

Lara 1048272640

INTERPRETACION

7. MEDICAMENTOS FORMULADOS

Cantidad	Dosis	Descripción
1.00	1,240.00 MILIGRAMOS	OMEPRAZOL 40 MG SOLUCION INYECTABLE
3.00	48.00 GRAMOS	CEFAZOLINA 1 GR POLVO PARA RECONSTITUIR A SOLUCION INYECTABLE
1.00	17.00 GRAMOS	DIPYRONA SODICA 1 GR/2 ML SOLUCION INYECTABLE
1.00	2,000.00 CENTIMETRO CUBICO	CLORURO DE SODIO (SOLUCION SALINA) 0.9 % SOLUCION INYECTABLE X 1,000 ML
2.00	4,000.00 MILILITROS	CLORURO DE SODIO (SOLUCION SALINA) 0.9 % SOLUCION INYECTABLE X 1,000 ML
2.00	480.00 MILIGRAMOS	GENTAMICINA 120 MG/1.5 ML SOLUCION INYECTABLE
2.00	1,200.00 MILIGRAMOS	GENTAMICINA 160 MG/2 ML DE BASE SOLUCION INYECTABLE
1.00	200.00 CENTIMETRO CUBICO	CLORURO DE SODIO (SOLUCION SALINA) 0.9 % SOLUCION INYECTABLE X 100 ML
1.00	1,500.00 MILILITROS	CLORURO DE SODIO 0.9 % 500 ML SOLUCION INYECTABLE (SOLUCION SALINA)
1.00	360.00 MILIGRAMOS	OMEPRAZOL 20 MG CAPSULA
2.00	10.00 GRAMOS	ACETAMINOFEN 500 MG TABLETA
3.00	70.00 MILIGRAMOS	METOCLOPRAMIDA CLORHIDRATO 10 MG/2 ML SOLUCION INYECTABLE
1.00	480.00 MILIGRAMOS	ENOXAPARINA (HEPARINA BAJO PESO MOLECULAR) 40 MG/0.4 ML SOLUCION INYECTABLE (CL. F. 1000)
2.00	825.00 MILIGRAMOS	DICLOFENACO SODICO 75 MG/3 ML SOLUCION INYECTABLE
3.00	350.00 MILIGRAMOS	TRAMADOL CLORHIDRATO 50 MG/ML SOLUCION INYECTABLE
4.00	10.00 GRAMOS	ACETAMINOFEN 1G/100ML SOLUCION INYECTABLE
4.00	6,000.00 CENTIMETRO CUBICO	LACTATO DE RINGER (HARTMAN) 500 ML SOLUCION INYECTABLE

8. CONDICIONES GENERALES DE EGRESO

EVOLUCIONES

Usuario: 104570217 BAIME ALFREDO BARROS PAJARO

1. DATOS GENERALES E IDENTIFICACION

7467450

HISTORIA CLINICA No. 7467450 Cedula 7467450	HECTOR MIGUEL MARTINEZ LOPEZ	Edad 71 Años Sexo Masculino
INGRESO Fe: 16/09/2022 10:22	EGRESO Fe: 27/10/2022 14:33:54	
FECHA DE REPORTE DESDE: // 00:00	HASTA: // 00:00	
Atn. Ingreso HOSPITALIZACION	Atn. Egreso HOSPITALIZACION	
Pabellon Evolución: 591 HOSP PISO 9		

FECHA Y HORA DE APLICACION: 06/10/2022 15:15:10

PROTEINA C REACTIVA CUANTITATIVA 7.02 0 - 0.5 TECNICA EMPLEADA: Inmunoturbidimetría

REALIZADO POR: Juan Camilo Lobo Rua 1001758848

INTERPRETACION

1 TIEMPO DE PROTROMBINA (TP)

Fecha de Orden: 06/10/2022

RESULTADOS

ANALISIS	RESULTADO	VALORES RF
TIEMPO DE PROTROMBINA PT	11.0	-
INR	1.05	-
CONTROL PT	10.50	-

RESULTADOS:

FECHA Y HORA DE APLICACION: 06/10/2022 10:19:46 TECNICA EMPLEADA: Coagulometría REALIZADO POR: KETTY GOMEZ

HERNANDEZ 32631778

INTERPRETACION

1 TIEMPO DE TROMBOPLASTINA PARCIAL (PTT)

Fecha de Orden: 06/10/2022

RESULTADOS

ANALISIS	RESULTADO	VALORES RF
TIEMPO DE TROMBOPLASTINA PARCIAL PTT	31.7	-
CONTROL PTT	27.1	-

RESULTADOS:

FECHA Y HORA DE APLICACION: 06/10/2022 10:19:46 TECNICA EMPLEADA: Coagulometría REALIZADO POR: KETTY GOMEZ

HERNANDEZ 32631778

INTERPRETACION

1 HEMOGRAMA IV (HEMOGLOBINA HEMATOCRITO RECUENTO DE ERITROCITOS INDICES)

Fecha de Orden: 06/10/2022

RESULTADOS

ANALISIS	RESULTADO	VALORES RF
GLOBULOS BLANCOS	6.470	5 - 10
RECUENTO DE G. ROJOS	2.920	4 - 5.4
HEMOGLOBINA	8.5	12.6 - 16
HEMATOCRITO	25.2	39.1 - 50
VOLUMEN CORPUSCULAR MEDIO	86.3	80 - 100

Usuario: 104570217 UAME ALFREDO BARROS PAJARO

1. DATOS GENERALES E IDENTIFICACION

7467450

HISTORIA CLINICA No. 7467450 Cedula 7467450	HECTOR MIGUEL MARTINEZ LOPEZ	Edad 71 Años Sexo Masculino
INGRESO Fe: 16/09/2022 10:22	EGRESO Fe: 27/10/2022 14:33:54	
FECHA DE REPORTE DESDE: // 00:00	HASTA: // 00:00	
Atn. Ingreso HOSPITALIZACION	Atn. Egreso HOSPITALIZACION	
Pabellon Evolución: 591 HOSP PISO 9		

TIEMPO DE TROMBOPLASTINA PARCIAL PTT	31.0	-
CONTROL PTT	27.1	-

RESULTADOS:

FECHA Y HORA DE APLICACION: 13/10/2022 12:29:32 TECNICA EMPLEADA: Coagulometría REALIZADO POR: KETTY GOMEZ

HERNANDEZ 32631778

INTERPRETACION

1 HEMOGRAMA IV (HEMOGLOBINA HEMATOCRITO RECUENTO DE ERITROCITOS INDICES)

Fecha de Orden: 13/10/2022

RESULTADOS

ANALISIS	RESULTADO	VALORES RF
GLOBULOS BLANCOS	6.710	5 - 10
RECUENTO DE G. ROJOS	2.690	4 - 5.4
HEMOGLOBINA	7.9	12.6 - 16
HEMATOCRITO	24.7	39.1 - 50
VOLUMEN CORPUSCULAR MEDIO	91.8	80 - 100
HB CORPUSCULAR MEDIA	29.4	27 - 33
CONCENTRACION HB CORPUSCULAR MEDIA	32.0	28 - 36
PLAQUETAS	280	150 - 450
ANCHO DE DISTRIBUCION DE G.R.	54.8	-
VOLUMEN MEDIO PLAQUETARIO	9.0	7 - 11
RDW CV	16.4	-
NEUTROFILOS %	45.8	50 - 65
LINFOCITOS %	35.0	25 - 35
MONOCITOS %	8.3	0 - 8
EOSINOFILOS %	10.6	0 - 5
BASOFILOS %	0.3	0 - 1
NEUTROFILOS.	3.04	2.25 - 8.48
LINFOCITOS.	2.35	0.9 - 4.52
MONOCITOS.	0.56	0 - 1.24
EOSINOFILOS.	0.71	0.09 - 0.45
BASOFILOS.	0.02	0 - 0.11

RESULTADOS:

FECHA Y HORA DE APLICACION: 13/10/2022 12:37:49 TECNICA EMPLEADA: REALIZADO POR: DIANA MARCELA ARREDONDO

GUEVARA 1143133235

INTERPRETACION

Usuario: 104570217 UAME ALFREDO BARROS PAJARO

1. DATOS GENERALES E IDENTIFICACION

7467450

HISTORIA CLINICA No. 7467450 Cedula 7467450	HECTOR MIGUEL MARTINEZ LOPEZ	Edad 71 Años Sexo Masculino
INGRESO Fe: 16/09/2022 10:22	EGRESO Fe: 27/10/2022 14:33:54	
FECHA DE REPORTE DESDE: // 00:00	HASTA: // 00:00	
Atn. Ingreso HOSPITALIZACION	Atn. Egreso HOSPITALIZACION	
Pabellon Evolución: 591 HOSP PISO 9		

HB CORPUSCULAR MEDIA	29.1	27 - 33
CONCENTRACION HB CORPUSCULAR MEDIA	33.7	28 - 36
PLAQUETAS	291	150 - 450
ANCHO DE DISTRIBUCION DE G.R.	48.3	-
VOLUMEN MEDIO PLAQUETARIO	10.2	7 - 11
RDW CV	15.5	-
NEUTROFILOS %	44.2	50 - 65
LINFOCITOS %	38.0	25 - 35
MONOCITOS %	7.0	0 - 8
EOSINOFILOS %	10.0	0 - 5
BASOFILOS %	0.6	0 - 1
NEUTROFILOS.	2.86	2.25 - 8.48
LINFOCITOS.	2.46	0.9 - 4.52
MONOCITOS.	0.45	0 - 1.24
EOSINOFILOS.	0.65	0.09 - 0.45
BASOFILOS.	0.04	0 - 0.11

RESULTADOS:

FECHA Y HORA DE APLICACION: 06/10/2022 09:51:34 TECNICA EMPLEADA: REALIZADO POR: Mariela Garcia Roca

1193681766

INTERPRETACION

1 TIEMPO DE PROTROMBINA (TP)

Fecha de Orden: 13/10/2022

RESULTADOS

ANALISIS	RESULTADO	VALORES RF
TIEMPO DE PROTROMBINA PT	10.8	-
INR	1.03	-
CONTROL PT	10.50	-

RESULTADOS:

FECHA Y HORA DE APLICACION: 13/10/2022 13:29:32 TECNICA EMPLEADA: Coagulometría REALIZADO POR: KETTY GOMEZ

HERNANDEZ 32631778

INTERPRETACION

1 TIEMPO DE TROMBOPLASTINA PARCIAL (PTT)

Fecha de Orden: 13/10/2022

RESULTADOS

ANALISIS	RESULTADO	VALORES RF
----------	-----------	------------

Usuario: 104570217 UAME ALFREDO BARROS PAJARO

1. DATOS GENERALES E IDENTIFICACION

7467450

HISTORIA CLINICA No. 7467450 Cedula 7467450	HECTOR MIGUEL MARTINEZ LOPEZ	Edad 71 Años Sexo Masculino
INGRESO Fe: 16/09/2022 10:22	EGRESO Fe: 27/10/2022 14:33:54	
FECHA DE REPORTE DESDE: // 00:00	HASTA: // 00:00	
Atn. Ingreso HOSPITALIZACION	Atn. Egreso HOSPITALIZACION	
Pabellon Evolución: 591 HOSP PISO 9		

1 HEMOGRAMA IV (HEMOGLOBINA HEMATOCRITO RECUENTO DE ERITROCITOS INDICES)

Fecha de Orden: 15/10/2022

RESULTADOS

ANALISIS	RESULTADO	VALORES RF
GLOBULOS BLANCOS	5.040	5 - 10
RECUENTO DE G. ROJOS	3.450	4 - 5.4
HEMOGLOBINA	10.3	12.6 - 16
HEMATOCRITO	30.2	39.1 - 50
VOLUMEN CORPUSCULAR MEDIO	87.5	80 - 100
HB CORPUSCULAR MEDIA	29.9	27 - 33
CONCENTRACION HB CORPUSCULAR MEDIA	34.1	28 - 36
PLAQUETAS	243	150 - 450
ANCHO DE DISTRIBUCION DE G.R.	48.3	-
VOLUMEN MEDIO PLAQUETARIO	9.4	7 - 11
RDW CV	15.3	-
NEUTROFILOS %	41.9	50 - 65
LINFOCITOS %	41.1	25 - 35
MONOCITOS %	6.5	0 - 8
EOSINOFILOS %	9.9	0 - 5
BASOFILOS %	0.6	0 - 1
NEUTROFILOS.	2.10	2.25 - 8.48
LINFOCITOS.	2.07	0.9 - 4.52
MONOCITOS.	0.33	0 - 1.24
EOSINOFILOS.	0.50	0.09 - 0.45
BASOFILOS.	0.03	0 - 0.11

RESULTADOS:

FECHA Y HORA DE APLICACION: 15/10/2022 10:13:03 TECNICA EMPLEADA: REALIZADO POR: DIANA MARCELA ARREDONDO

GUEVARA 1143133235

INTERPRETACION

1 TIEMPO DE PROTROMBINA (TP)

Fecha de Orden: 17/10/2022

RESULTADOS

ANALISIS	RESULTADO	VALORES RF
TIEMPO DE PROTROMBINA PT	10.9	-
INR	1.04	-
CONTROL PT	10.50	-

Usuario: 104570217 UAME ALFREDO BARROS PAJARO

ORGANIZACION CLINICA GENERAL DEL NORTE

890102768 -5

Pag: 71 de 72
Fecha: 27/10/22

EPICRISIS

1. DATOS GENERALES E IDENTIFICACION

7467450

HISTORIA CLINICA No. 7467450	HECTOR MIGUEL MARTINEZ LOPEZ	Edad 71 Años
Cedula 7467450		Sexo Masculino
INGRESO Fe: 16/09/2022 10:22	EGRESO Fe: 27/10/2022 14:33:54	
FECHA DE REPORTE DESDE: // 00:00	HASTA: // 00:00	
Atn. Ingreso HOSPITALIZACION	Atn. Egreso HOSPITALIZACION	
Pabellon Evolución: 591 HOSP PISO 9		

GLOBULOS BLANCOS	6.820	5 - 10
RECuento DE G. ROJOS	2.900	4 - 5.4
HEMOGLOBINA	8.5	12.6 - 16
HEMATOCRITO	26.2	39.1 - 50
VOLUMEN CORPUSCULAR MEDIO	90.3	80 - 100
HB CORPUSCULAR MEDIA	29.3	27 - 33
CONCENTRACION HB CORPUSCULAR MEDIA	32.4	28 - 36
PLAQUETAS	216	150 - 450
ANCHO DE DISTRIBUCION DE G.R.	46.8	-
VOLUMEN MEDIO PLAQUETARIO	9.8	7 - 11
RDW CV	14.6	-
NEUTROFILOS %	56.0	50 - 65
LINFOCITOS %	29.2	25 - 35
MONOCITOS %	6.6	0 - 8
EOSINOFILOS %	7.9	0 - 5
BASOFILOS %	0.3	0 - 1
NEUTROFILOS.	3.80	2.25 - 8.48
LINFOCITOS.	1.99	0.9 - 4.52
MONOCITOS.	0.45	0 - 1.24
EOSINOFILOS.	0.54	0.09 - 0.45
BASOFILOS.	0.02	0 - 0.11

FECHA Y HORA DE APLICACION: 23/09/2022 10:26 TECNICA EMPLEADA: REALIZADO POR: Leandro José Cabrera de León

INTERPRETACION

CLORO

Fecha de Orden: 23/09/2022

RESULTADOS:

FECHA Y HORA DE APLICACION: 23/09/2022 11:46:29

CLORO EN SUERO: 108.80 98 - 107 TECNICA EMPLEADA: Ion Selectivo REALIZADO POR: Yumelys Manjares Lara

1048272640

INTERPRETACION

NITROGENO UREICO

Fecha de Orden: 23/09/2022

RESULTADOS:

Usuario: 104570217 BAIME ALFREDO BARRIOS PAJARO

ORGANIZACION CLINICA GENERAL DEL NORTE

890102768 -5

Pag: 72 de 72
Fecha: 27/10/22

EPICRISIS

1. DATOS GENERALES E IDENTIFICACION

7467450

HISTORIA CLINICA No. 7467450	HECTOR MIGUEL MARTINEZ LOPEZ	Edad 71 Años
Cedula 7467450		Sexo Masculino
INGRESO Fe: 16/09/2022 10:22	EGRESO Fe: 27/10/2022 14:33:54	
FECHA DE REPORTE DESDE: // 00:00	HASTA: // 00:00	
Atn. Ingreso HOSPITALIZACION	Atn. Egreso HOSPITALIZACION	
Pabellon Evolución: 591 HOSP PISO 9		

FECHA Y HORA DE APLICACION: 23/09/2022 11:54:04
NITROGENO UREICO BUN: 14.15 8 - 23 TECNICA EMPLEADA: Enzimatico REALIZADO POR: Yumelys Manjares Lara

INTERPRETACION

1 POTASIO EN SUERO U OTROS FLUIDOS

Fecha de Orden: 23/09/2022

RESULTADOS:

FECHA Y HORA DE APLICACION: 23/09/2022 11:46:29

POTASIO: 4.08 3.5 - 5.1 TECNICA EMPLEADA: Ion Selectivo REALIZADO POR: Yumelys Manjares Lara

1048272640

INTERPRETACION

1 SODIO EN SUERO U OTROS FLUIDOS

Fecha de Orden: 23/09/2022

RESULTADOS:

FECHA Y HORA DE APLICACION: 23/09/2022 11:46:29

SODIO: 141.00 136 - 145 TECNICA EMPLEADA: Ion Selectivo REALIZADO POR: Yumelys Manjares Lara

1048272640

INTERPRETACION

1 CREATININA EN SUERO U OTROS FLUIDOS

Fecha de Orden: 23/09/2022

RESULTADOS:

FECHA Y HORA DE APLICACION: 23/09/2022 11:46:29

CREATININA EN SUERO: 0.83 0.67 - 1.17 TECNICA EMPLEADA: Enzimatico REALIZADO POR: Yumelys Manjares Lara

1048272640

INTERPRETACION

1 PROTEINA C REACTIVA ALTA PRECISION AUTOMATIZADO

Fecha de Orden: 23/09/2022

RESULTADOS:

FECHA Y HORA DE APLICACION: 23/09/2022 11:04:04

PROTEINA C REACTIVA CUANTITATIVA: 5.55 0 - 0.5 TECNICA EMPLEADA: Inmunoturbidimetría

REALIZADO POR: Yumelys Manjares Lara 1048272640

INTERPRETACION

Usuario: 104570217 BAIME ALFREDO BARRIOS PAJARO

ORGANIZACION CLINICA GENERAL DEL NORTE

890102768 -5

Pag: 71 de 72
Fecha: 27/10/22

EPICRISIS

1. DATOS GENERALES E IDENTIFICACION

7467450

HISTORIA CLINICA No. 7467450	HECTOR MIGUEL MARTINEZ LOPEZ	Edad 71 Años
Cedula 7467450		Sexo Masculino
INGRESO Fe: 16/09/2022 10:22	EGRESO Fe: 27/10/2022 14:33:54	
HA DE REPORTE DESDE: // 00:00	HASTA: // 00:00	
Ingreso HOSPITALIZACION	Atn. Egreso HOSPITALIZACION	
Pabellon Evolución: 591 HOSP PISO 9		

INTERCONSULTA POR: CIRUGIA PLASTICA
OBSERVACIONES: S/S INTERCONSULTA CON CIRUGIA PLASTICA RECONSTRUCTIVA DR SMT
RESULTADOS: FECHA Y HORA DE APLICACION: // 00:00 REALIZADO POR: KATYA

HEMOGRAMA IV (HEMOGLOBINA HEMATOCRITO RECuento DE ERITROCITOS INDICES)

Fecha de Orden: 01/10/2022

RESULTADOS

ANALISIS	RESULTADO	VALORES RF
GLOBULOS BLANCOS	8.790	5 - 10
RECuento DE G. ROJOS	3.070	4 - 5.4
HEMOGLOBINA	8.9	12.6 - 16
HEMATOCRITO	26.9	39.1 - 50
VOLUMEN CORPUSCULAR MEDIO	87.5	80 - 100
HB CORPUSCULAR MEDIA	29.0	27 - 33
CONCENTRACION HB CORPUSCULAR MEDIA	33.1	28 - 36
PLAQUETAS	297	150 - 450
ANCHO DE DISTRIBUCION DE G.R.	49.7	-
VOLUMEN MEDIO PLAQUETARIO	9.2	7 - 11
RDW CV	15.5	-
NEUTROFILOS %	45.2	50 - 65
LINFOCITOS %	35.6	25 - 35
MONOCITOS %	3.8	0 - 8
EOSINOFILOS %	14.9	0 - 5
BASOFILOS %	0.5	0 - 1
NEUTROFILOS.	3.96	2.25 - 8.48
LINFOCITOS.	3.13	0.9 - 4.52
MONOCITOS.	0.33	0 - 1.24
EOSINOFILOS.	1.31	0.09 - 0.45
BASOFILOS.	0.04	0 - 0.11

RESULTADOS:

FECHA Y HORA DE APLICACION: 01/10/2022 15:05:44 TECNICA EMPLEADA: REALIZADO POR: YUDI ESMERALDA LUGO BAQUERO

07793730

INTERPRETACION

CLORO

Fecha de Orden: 01/10/2022

RESULTADOS:

FECHA Y HORA DE APLICACION: 01/10/2022 19:16:21

Usuario: 104570217 BAIME ALFREDO BARRIOS PAJARO

ORGANIZACION CLINICA GENERAL DEL NORTE

890102768 -5

Pag: 72 de 72
Fecha: 27/10/22

EPICRISIS

1. DATOS GENERALES E IDENTIFICACION

7467450

HISTORIA CLINICA No. 7467450	HECTOR MIGUEL MARTINEZ LOPEZ	Edad 71 Años
Cedula 7467450		Sexo Masculino
INGRESO Fe: 16/09/2022 10:22	EGRESO Fe: 27/10/2022 14:33:54	
FECHA DE REPORTE DESDE: // 00:00	HASTA: // 00:00	
Atn. Ingreso HOSPITALIZACION	Atn. Egreso HOSPITALIZACION	
Pabellon Evolución: 591 HOSP PISO 9		

CLORO EN SUERO: 108.50 98 - 107 TECNICA EMPLEADA: Ion Selectivo REALIZADO POR: Juan Camilo Lobo Rua

1001798848

INTERPRETACION

1 NITROGENO UREICO

Fecha de Orden: 01/10/2022

RESULTADOS:

FECHA Y HORA DE APLICACION: 01/10/2022 15:15:10

NITROGENO UREICO BUN: 10.79 8 - 23 TECNICA EMPLEADA: Enzimatico REALIZADO POR: Juan Camilo Lobo Rua

1001798848

INTERPRETACION

1 POTASIO EN SUERO U OTROS FLUIDOS

Fecha de Orden: 01/10/2022

RESULTADOS:

FECHA Y HORA DE APLICACION: 01/10/2022 19:16:21

POTASIO: 4.18 3.5 - 5.1 TECNICA EMPLEADA: Ion Selectivo REALIZADO POR: Juan Camilo Lobo Rua 1001798848

INTERPRETACION

1 SODIO EN SUERO U OTROS FLUIDOS

Fecha de Orden: 01/10/2022

RESULTADOS:

FECHA Y HORA DE APLICACION: 01/10/2022 19:16:21

SODIO: 139.00 136 - 145 TECNICA EMPLEADA: Ion Selectivo REALIZADO POR: Juan Camilo Lobo Rua 1001798848

INTERPRETACION

1 CREATININA EN SUERO U OTROS FLUIDOS

Fecha de Orden: 01/10/2022

RESULTADOS:

FECHA Y HORA DE APLICACION: 01/10/2022 15:15:10

CREATININA EN SUERO: 0.72 0.67 - 1.17 TECNICA EMPLEADA: Enzimatico REALIZADO POR: Juan Camilo Lobo Rua

1001798848

INTERPRETACION

1 PROTEINA C REACTIVA ALTA PRECISION AUTOMATIZADO

Fecha de Orden: 01/10/2022

RESULTADOS:

Usuario: 104570217 BAIME ALFREDO BARRIOS PAJARO

ORGANIZACION CLINICA GENERAL DEL NORTE

890102768 - 5

Pag: 65 de 62
Fecha: 27/10/22

EPICRISIS

1. DATOS GENERALES E IDENTIFICACION

7467450

HISTORIA CLINICA No. 7467450 Cédula 7467450	HECTOR MIGUEL MARTINEZ LOPEZ	Edad 71 Años Sexo Masculino
INGRESO Fe: 16/09/2022 10:22	EGRESO Fe: 27/10/2022 14:33:54	
FECHA DE REPORTE DESDE: // 00:00	HASTA: // 00:00	
Atn. Ingreso HOSPITALIZACION	Atn. Egreso HOSPITALIZACION	
Pabellón Evolución: 591 HOSP PISO 9		

RECuento DE G. ROJOS	3.360	4 - 5.4
HEMOGLOBINA	9.9	12.6 - 16
HEMATOCRITO	29.7	39.1 - 50
VOLUMEN CORPUSCULAR MEDIO	88.4	80 - 100
HB CORPUSCULAR MEDIA	29.5	27 - 33
CONCENTRACION HB CORPUSCULAR MEDIA	33.3	28 - 36
PLAQUETAS	261	150 - 450
ANCHO DE DISTRIBUCION DE G.R.	45.5	-
VOLUMEN MEDIO PLAQUETARIO	9.6	7 - 11
RDW CV	14.3	-
NEUTROFILOS %	42.5	50 - 65
LINFOCITOS %	45.2	25 - 35
MONOCITOS %	5.7	0 - 8
EOSINOFILOS %	6.1	0 - 5
BASOFILOS %	0.5	0 - 1
NEUTROFILOS.	3.74	2.25 - 8.48
LINFOCITOS.	4.00	0.9 - 4.52
MONOCITOS.	0.50	0 - 1.24
EOSINOFILOS.	0.54	0.09 - 0.45
BASOFILOS.	0.04	0 - 0.11

FECHA Y HORA DE APLICACION: 20/09/2022 09:33:22 TECNICA EMPLEADA: REALIZADO POR: YUDI ESMERALDA LUGO SAQUERO
51789730

INTERPRETACION

INTERCONSULTA POR: PROGRAMA PIEL SANA

Fecha de Orden: 20/09/2022

OBSERVACIONES:

RESULTADOS: SEPT 20, 906 B EL PROGRAMA PIEL SANA VALORA PACIENTE CON HERIDA EN MANO DERECHA POR TRAUMA CON
HERIDA EN DORSO CON COMPROMISO DE QUINTO ARTEJO Y MUÑECA DE LA MANO DE APROX 10X6 CM CON TEJIDO ESFACELAR EN UN
10% DE GRANULACION EN UN 95% CON EXPOSICION TENDINOSA NO NECROTICA BORDES IRREGULARES EXUDADO SEROSO ESCASO
PIEL CIRCUNDANTE MACERADA EN PALMA DE LA MANO SE OBSERVA HERIDA DE APROX 12X10X2 CM CON TEJIDO DE GRANULACION
EN UN 80% ESFACELAR EN UN 20% CON EXPOSICION TENDINOSA SIN NECROSIS BORDES IRREGULARES CON TEJIDO
DESVITALIZADO SUELTO. PIEL CIRCUNDANTE SANA. EN DEDO INDICE Y6 ANULAR SE OBSERVAN AREAS NECROTICAS DISTALES.
DEDO MEÑIQUE SE OBSERVA NECROSIS EN AREA LATERAL DE APROX 2X6 CM. INFORMAR LA JEFE DANITA QUE EL DR
RO CIRUGIA DEMANO ORDENA REALIZAR CURACION DIRAJA CON SOLUCION SALINA APLICAR FTOESTIMULINE CREMA CUBRIR
GASAS ESTERILES. Y PROGRAMAR PACIENTE PARA LAVADO MAS DESBRIDAMIENTO EN DIA JUEVES. SE ORDENA DESPUES DEL
PROCEDIMIENTO REALIZAR CURACION CAD 4 DIAS CON SOLUCION SALINA APLICAR CUODERM GEL 30 GR. EN TEJIDO ESFACELAR.
EN EXPOSICION TENDINOSA Y TEJIDO NECROTICO. CUBRIR TODA LA EXTENSION DE LA HERIDA CON APOSITO AQUAGEL AG 15X15

Usuario: 104570217 JAIME ALFREDO BARROS PAJARO

ORGANIZACION CLINICA GENERAL DEL NORTE

890102768 - 5

Pag: 67 de 62
Fecha: 27/10/22

EPICRISIS

1. DATOS GENERALES E IDENTIFICACION

7467450

HISTORIA CLINICA No. 7467450 Cédula 7467450	HECTOR MIGUEL MARTINEZ LOPEZ	Edad 71 Años Sexo Masculino
INGRESO Fe: 16/09/2022 10:22	EGRESO Fe: 27/10/2022 14:33:54	
FECHA DE REPORTE DESDE: // 00:00	HASTA: // 00:00	
Atn. Ingreso HOSPITALIZACION	Atn. Egreso HOSPITALIZACION	
Pabellón Evolución: 591 HOSP PISO 9		

PLAQUETAS	242	150 - 450
ANCHO DE DISTRIBUCION DE G.R.	44.8	-
VOLUMEN MEDIO PLAQUETARIO	9.6	7 - 11
RDW CV	14.2	-
NEUTROFILOS %	48.1	50 - 65
LINFOCITOS %	36.1	25 - 35
MONOCITOS %	6.0	0 - 8
EOSINOFILOS %	9.3	0 - 5
BASOFILOS %	0.3	0 - 1
NEUTROFILOS.	2.96	2.25 - 8.48
LINFOCITOS.	2.22	0.9 - 4.52
MONOCITOS.	0.37	0 - 1.24
EOSINOFILOS.	0.57	0.09 - 0.45
BASOFILOS.	0.02	0 - 0.11

FECHA Y HORA DE APLICACION: 21/09/2022 22:29:09 TECNICA EMPLEADA: REALIZADO POR: RAFAEL COTES BRUSE 8723395

INTERPRETACION

1. ANTIBIOGRAMA CONCENTRACION MINIMA INHIBITORIA METODO AUTOMATIZADO TEJIDOS DE LA MANO DERECHA 1
Fecha de Orden: 22/09/2022

RESULTADOS:

FECHA Y HORA DE APLICACION: 24/09/2022 11:23:05

ANTIBIOGRAMA MIC METODO AUTOMATICO NEGATIVO -TECNICA EMPLEADA: REALIZADO POR: MARIN OSORIO ADRIANA 31406916

INTERPRETACION

1. COLORACION GRAM Y LECTURA PARA CUALQUIER MUESTRA TEJIDOS DE LA MANO DERECHA 1
Fecha de Orden: 22/09/2022

RESULTADOS:

FECHA Y HORA DE APLICACION: 24/09/2022 11:23:05

COLORACION GRAM Y LECTURA PARA CUALQUIER MUESTRA: GRAM:

POLIMORFONUCLEARES: 1-5C

BACTERIAS: NO SE OBSERVAN -TECNICA EMPLEADA: REALIZADO POR: MARIN OSORIO ADRIANA 31406916

INTERPRETACION

Usuario: 104570217 JAIME ALFREDO BARROS PAJARO

ORGANIZACION CLINICA GENERAL DEL NORTE

890102768 - 5

Pag: 66 de 62
Fecha: 27/10/22

EPICRISIS

1. DATOS GENERALES E IDENTIFICACION

7467450

HISTORIA CLINICA No. 7467450 Cédula 7467450	HECTOR MIGUEL MARTINEZ LOPEZ	Edad 71 Años Sexo Masculino
INGRESO Fe: 16/09/2022 10:22	EGRESO Fe: 27/10/2022 14:33:54	
FECHA DE REPORTE DESDE: // 00:00	HASTA: // 00:00	
Atn. Ingreso HOSPITALIZACION	Atn. Egreso HOSPITALIZACION	
Pabellón Evolución: 591 HOSP PISO 9		

CM Y 10X10 CM, CUBRIR CON APOSITO SECUNDARIO COLOCAR VENDA ELASTICA NO COMPRESIVA SE INFORMA A LA JEFE DANITA
QUEDO ATENTA A NUEVO LLAMADO. FECHA Y HORA DE APLICACION: 20/09/2022 10:22:24 REALIZADO POR: DANNY ISABEL OSPINO
MONTAÑO

1. TIEMPO DE PROTROMBINA [TP]

Fecha de Orden: 21/09/2022

RESULTADOS

ANALISIS	RESULTADO	VALORES RF
TIEMPO DE PROTROMBINA PT	11.4	-
INR	1.09	-
CONTROL PT	10.50	-

RESULTADOS:

FECHA Y HORA DE APLICACION: 21/09/2022 23:23:47 TECNICA EMPLEADA: Coagulometria REALIZADO POR: Davis Torres

Olims 0047320

INTERPRETACION

1. TIEMPO DE TROMBOPLASTINA PARCIAL [TTP]

Fecha de Orden: 21/09/2022

RESULTADOS

ANALISIS	RESULTADO	VALORES RF
TIEMPO DE TROMBOPLASTINA PARCIAL PTT	36.3	-
CONTROL PTT	27.1	-

RESULTADOS:

FECHA Y HORA DE APLICACION: 21/09/2022 23:23:47 TECNICA EMPLEADA: Coagulometria REALIZADO POR: Davis Torres

Olims 0047320

INTERPRETACION

1. HEMOGRAMA IV (HEMOGLOBINA HEMATOCRITO RECuento DE ERITROCITOS INDICES)

Fecha de Orden: 21/09/2022

RESULTADOS

ANALISIS	RESULTADO	VALORES RF
GLOBULOS BLANCOS	6.150	5 - 10
RECuento DE G. ROJOS	3.170	4 - 5.4
HEMOGLOBINA	9.2	12.6 - 16
HEMATOCRITO	27.9	39.1 - 50
VOLUMEN CORPUSCULAR MEDIO	88.0	80 - 100
HB CORPUSCULAR MEDIA	29.0	27 - 33
CONCENTRACION HB CORPUSCULAR MEDIA	33.0	28 - 36

Usuario: 104570217 JAIME ALFREDO BARROS PAJARO

ORGANIZACION CLINICA GENERAL DEL NORTE

890102768 - 5

Pag: 68 de 62
Fecha: 27/10/22

EPICRISIS

1. DATOS GENERALES E IDENTIFICACION

7467450

HISTORIA CLINICA No. 7467450 Cédula 7467450	HECTOR MIGUEL MARTINEZ LOPEZ	Edad 71 Años Sexo Masculino
INGRESO Fe: 16/09/2022 10:22	EGRESO Fe: 27/10/2022 14:33:54	
FECHA DE REPORTE DESDE: // 00:00	HASTA: // 00:00	
Atn. Ingreso HOSPITALIZACION	Atn. Egreso HOSPITALIZACION	
Pabellón Evolución: 591 HOSP PISO 9		

1. CULTIVO PARA MICROORGANISMOS EN CUALQUIER MUESTRA DIFERENTE A MEDULA TEJIDOS DE LA MANO DERECHA 1
Fecha de Orden: 22/09/2022

RESULTADOS:

FECHA Y HORA DE APLICACION: 24/09/2022 11:23:05

CULTIVO DE GERMEs COMUNES NEGATIVO CULTIVO NEGATIVO A LAS 48 HORAS DE INCUBACION. MALDI CULTIVO DE GERMEs COMUNES: -TECNICA EMPLEADA: REALIZADO POR: MARIN OSORIO ADRIANA 31406916

INTERPRETACION

1. ANTIBIOGRAMA CONCENTRACION MINIMA INHIBITORIA METODO AUTOMATIZADO TEJIDOS DE LA MANO DERECHA 2

Fecha de Orden: 22/09/2022

RESULTADOS:

FECHA Y HORA DE APLICACION: 24/09/2022 11:23:05

ANTIBIOGRAMA MIC METODO AUTOMATICO NEGATIVO -TECNICA EMPLEADA: REALIZADO POR: MARIN OSORIO ADRIANA 31406916

INTERPRETACION

1. COLORACION GRAM Y LECTURA PARA CUALQUIER MUESTRA TEJIDOS DE LA MANO DERECHA 2

Fecha de Orden: 22/09/2022

RESULTADOS:

FECHA Y HORA DE APLICACION: 24/09/2022 11:23:05

COLORACION GRAM Y LECTURA PARA CUALQUIER MUESTRA: GRAM:

POLIMORFONUCLEARES: 0-1C

BACTERIAS: NO SE OBSERVAN -TECNICA EMPLEADA: REALIZADO POR: MARIN OSORIO ADRIANA 31406916

INTERPRETACION

1. CULTIVO PARA MICROORGANISMOS EN CUALQUIER MUESTRA DIFERENTE A MEDULA TEJIDOS DE LA MANO DERECHA 2

Fecha de Orden: 22/09/2022

RESULTADOS:

FECHA Y HORA DE APLICACION: 24/09/2022 11:23:05

CULTIVO DE GERMEs COMUNES NEGATIVO CULTIVO NEGATIVO A LAS 48 HORAS DE INCUBACION. MALDI CULTIVO DE GERMEs COMUNES: -TECNICA EMPLEADA: REALIZADO POR: MARIN OSORIO ADRIANA 31406916

INTERPRETACION

1. HEMOGRAMA IV (HEMOGLOBINA HEMATOCRITO RECuento DE ERITROCITOS INDICES)

Fecha de Orden: 23/09/2022

RESULTADOS

ANALISIS	RESULTADO	VALORES RF
----------	-----------	------------

Usuario: 104570217 JAIME ALFREDO BARROS PAJARO

ORGANIZACION CLINICA GENERAL DEL NORTE

890102768 - 5

Pág: 01 de 2
Fecha: 27/10/22

EPICRISIS

1. DATOS GENERALES E IDENTIFICACION

7467450

HISTORIA CLINICA No. 7467450	Edad 71 Años
Cédula 7467450	Sexo Masculino
HECTOR MIGUEL MARTINEZ LOPEZ	
INGRESO Fe: 16/09/2022 10:22	EGRESO Fe: 27/10/2022 14:33:54
FECHA DE REPORTE DESDE: // 00:00	HASTA: // 00:00
Atr. Ingreso HOSPITALIZACION	Atr. Egreso HOSPITALIZACION
Pabellon Evolución: 591 HOSP PISO 9	

ANÁLISIS:

PACIENTE EN POP INMEDIATO

TRASLADO A HOSPITALIZACION AL RECUPERAR DE ANESTESIA

CONTINUAR MANEJO INSTAURADO EN HOSPITALIZACION

VIGILAR VAG

PROGRAMAR PARA CX RECONSTRUCTIVA CON DR ROLF SMIT, EL MARTES

Evolución realizada por: JUAN CARLOS ESPITIA GUZMAN Especialidad ORTOPEDIA - Fecha:

15/10/2022 14:02:10

6. EXAMEN DE APOYO Y DIAGNÓSTICO

Cantidad	Descripción	Observaciones
1	ENTROSEDIMENTACION (VELOCIDAD SEDIMENTACION GLOBULAR - VSG) AUTOMATIZA	

Fecha de Orden: 16/09/2022

RESULTADOS:

FECHA Y HORA DE APLICACION: 16/09/2022 14:33:06

EP(POSEDIMENTACION VELOCIDAD SEDIMENTACION GLOBULAR VSG AUT -42 VSG CORREGIDA -TECNICA EMPLEADA:

REALIZADO POR: KETTY GOMEZ HERNANDEZ 32631178

INTERPRETACION

HEMOGRAMA IV (HEMOGLOBINA HEMATOCRITO RECUENTO DE ERITROCITOS INDICES

Fecha de Orden: 16/09/2022

RESULTADOS:

ANÁLISIS	RESULTADO	VALORES RF
GLOBULOS BLANCOS	5.640	5 - 10
RECuento DE G. ROJOS	3.430	4 - 5.4
HEMOGLOBINA	10.1	12.6 - 16
HEMATOCRITO	30.5	39.1 - 50
VOLUMEN CORPUSCULAR MEDIO	88.9	80 - 100
HS CORPUSCULAR MEDIA	29.4	27 - 33
CONCENTRACION HS CORPUSCULAR MEDIA	33.1	28 - 36
PLAQUETAS	268	150 - 450
ANCHO DE DISTRIBUCION DE G.R.	44.2	-
VOLUMEN MEDIO PLAQUETARIO	9.7	7 - 11
RDW CV	13.8	-
NEUTROFILOS %	56.3	50 - 65

Usuario: 104570217 BAIME ALFREDO BARROS PAJARO

ORGANIZACION CLINICA GENERAL DEL NORTE

890102768 - 5

Pág: 03 de 2
Fecha: 27/10/22

EPICRISIS

7467450

HISTORIA CLINICA No. 7467450	Edad 71 Años
Cédula 7467450	Sexo Masculino
HECTOR MIGUEL MARTINEZ LOPEZ	
INGRESO Fe: 16/09/2022 10:22	EGRESO Fe: 27/10/2022 14:33:54
FECHA DE REPORTE DESDE: // 00:00	HASTA: // 00:00
Atr. Ingreso HOSPITALIZACION	Atr. Egreso HOSPITALIZACION
Pabellon Evolución: 591 HOSP PISO 9	

1 - POTASIO EN SUERO U OTROS FLUIDOS

Fecha de Orden: 16/09/2022

RESULTADOS:

FECHA Y HORA DE APLICACION: 16/09/2022 15:19:57

POTASIO 4.89 3.5 - 5.1 TECNICA EMPLEADA: Ion Selectivo REALIZADO POR: DIANA MARCELA ARREDONDO GUEVARA

114313325

INTERPRETACION

1 - SODIO EN SUERO U OTROS FLUIDOS

Fecha de Orden: 16/09/2022

RESULTADOS:

FECHA Y HORA DE APLICACION: 16/09/2022 15:19:57

SODIO 136.09 136 - 145 TECNICA EMPLEADA: Ion Selectivo REALIZADO POR: DIANA MARCELA ARREDONDO GUEVARA

114313325

INTERPRETACION

1 - CREATININA EN SUERO U OTROS FLUIDOS

Fecha de Orden: 16/09/2022

RESULTADOS:

FECHA Y HORA DE APLICACION: 16/09/2022 15:19:57

CREATININA EN SUERO 0.85 0.67 - 1.17 TECNICA EMPLEADA: Enzimática REALIZADO POR: DIANA MARCELA

ARREDONDO GUEVARA 114313325

INTERPRETACION

1 - PROTEINA C REACTIVA ALTA PRECISION AUTOMATIZADO

Fecha de Orden: 16/09/2022

RESULTADOS:

FECHA Y HORA DE APLICACION: 16/09/2022 15:19:57

PROTEINA C REACTIVA CUANTITATIVA 4.93 0 - 0.5 TECNICA EMPLEADA: Immunoturbidimetría

REALIZADO POR: DIANA MARCELA ARREDONDO GUEVARA 114313325

INTERPRETACION

1 - RADIOGRAFIA DE PUÑO O MUÑECA

Fecha de Orden: 16/09/2022

FECHA Y HORA DE APLICACION: 16/09/2022 15:52:41

TÉCNICA EMPLEADA: Immunoturbidimetría

REALIZADO POR: DIANA MARCELA ARREDONDO GUEVARA 114313325

Usuario: 104570217 BAIME ALFREDO BARROS PAJARO

MUÑECA DERECHA

ORGANIZACION CLINICA GENERAL DEL NORTE

890102768 - 5

Pág: 03 de 2
Fecha: 27/10/22

EPICRISIS

7467450

1. DATOS GENERALES E IDENTIFICACION

HISTORIA CLINICA No. 7467450	Edad 71 Años
Cédula 7467450	Sexo Masculino
HECTOR MIGUEL MARTINEZ LOPEZ	
INGRESO Fe: 16/09/2022 10:22	EGRESO Fe: 27/10/2022 14:33:54
FECHA DE REPORTE DESDE: // 00:00	HASTA: // 00:00
Atr. Ingreso HOSPITALIZACION	Atr. Egreso HOSPITALIZACION
Pabellon Evolución: 591 HOSP PISO 9	

LEUCOCITOS %	26.6	25 - 35
MONOCITOS %	8.9	0 - 8
EOSINOFILOS %	7.6	0 - 5
BASOFILOS %	0.4	0 - 1
NEUTROFILOS	3.18	2.25 - 8.48
LEUCOCITOS	1.50	0.9 - 4.52
MONOCITOS	0.50	0 - 1.24
EOSINOFILOS	0.43	0.09 - 0.45
BASOFILOS	0.02	0 - 0.11

RESULTADOS:

FECHA Y HORA DE APLICACION: 16/09/2022 13:12:41 TECNICA EMPLEADA: REALIZADO POR: YUDI ESMERALDA LUCCO BAQUERO 51783730

INTERPRETACION

1 - CLORO

Fecha de Orden: 16/09/2022

RESULTADOS:

FECHA Y HORA DE APLICACION: 16/09/2022 15:19:57

CLORO EN SUERO 102.40 98 - 107 TECNICA EMPLEADA: Ion Selectivo REALIZADO POR: DIANA MARCELA ARREDONDO

GUEVARA 114313325

INTERPRETACION

1 - GLUCOSA EN SUERO U OTRO FLUIDO DIFERENTE A ORINA

Fecha de Orden: 16/09/2022

RESULTADOS:

FECHA Y HORA DE APLICACION: 16/09/2022 13:49:29

GLUCOSA BASAL 96.70 82 - 115 TECNICA EMPLEADA: Enzimática Hexoquinasa

REALIZADO POR: Yumilys Marjaret Lara 1048272640

INTERPRETACION

1 - NITROGENO UREICO

Fecha de Orden: 16/09/2022

RESULTADOS:

FECHA Y HORA DE APLICACION: 16/09/2022 15:19:57

NITROGENO UREICO BUN 13.60 8 - 23 TECNICA EMPLEADA: Enzimática REALIZADO POR: DIANA MARCELA ARREDONDO

GUEVARA 114313325

INTERPRETACION

Usuario: 104570217 BAIME ALFREDO BARROS PAJARO

ORGANIZACION CLINICA GENERAL DEL NORTE

890102768 - 5

Pág: 03 de 2
Fecha: 27/10/22

EPICRISIS

7467450

HISTORIA CLINICA No. 7467450	Edad 71 Años
Cédula 7467450	Sexo Masculino
HECTOR MIGUEL MARTINEZ LOPEZ	
INGRESO Fe: 16/09/2022 10:22	EGRESO Fe: 27/10/2022 14:33:54
FECHA DE REPORTE DESDE: // 00:00	HASTA: // 00:00
Atr. Ingreso HOSPITALIZACION	Atr. Egreso HOSPITALIZACION
Pabellon Evolución: 591 HOSP PISO 9	

INTERPRETACION

RESULTADOS:

FECHA Y HORA DE APLICACION: 16/09/2022 19:52:41

OCTEKNICA EMPLEADA: Immunoturbidimetría

REALIZADO POR: DIANA MARCELA ARREDONDO GUEVARA 114313325

1 - RADIOGRAFIA DE MANO

Fecha de Orden: 16/09/2022

FECHA Y HORA DE APLICACION: 16/09/2022 19:53:00

TECNICA EMPLEADA: Immunoturbidimetría

REALIZADO POR: DIANA MARCELA ARREDONDO GUEVARA 114313325

INTERPRETACION

RESULTADOS:

FECHA Y HORA DE APLICACION: 16/09/2022 19:53:00

OCTEKNICA EMPLEADA: Immunoturbidimetría

REALIZADO POR: DIANA MARCELA ARREDONDO GUEVARA 114313325

INTERCONSULTA POR: CIRUGIA DE LA MANO

Fecha de Orden: 17/09/2022

OBSERVACIONES:

RESULTADOS: PACIENTE MASCULINO EN LA 7 MA DECADE DE LA VIDA, QUIEN FUE VICTIMA DE ACCIDENTE DE TRANSITO HACE 21 DIAS, MANEJADO INICIALMENTE EN LA CLINICA CAMPOBEL, DONDE DESPUES DE VARIOS LAVADOS QUIRURGICOS, SEGUN LA HISTORIA CLINICA, ES REMITIDO A ESTA INSTITUCION POR NO TENER CONVENIOS CON SU SEGUNDO PAGADOR. ES INTERCONSULTADO CON EL SERVICIO DE ORTOPEDIA, QUIEN SEGUN ENFERMERA DA ORDEN DE NO DESTAPAR VENDAJES TOMAN RX CON VENDAJES COLOCADOS, SIN QUE SE DETECTEN APARENTES LESIONES OSEAS EN LAS BIOMENIS TOMADAS CON VENDAS, ASI MISMO ORTOPEDIA PIDE VALORACION POR CIRUGIA DE LA MANO, DESTAPO LAS HERIDAS RETIRO VENDAJES, OBSERVO ZONAS EN LA REGION DORSAL DE LA PRIMERA COMISURA EMINECA TENAR Y PALMA DE LA MANO CON DEFECTOS DE COBERTURAS CUTANEA, NO HAY SIGNOS DE INFECCION, NO MAL OLOR, REALIZO CURACION CON SOLUCION SALINA NORMAL, Y SE DEJA LA ORDEN PARA REALIZAR CURACION POR CLINICA DE HERIDAS, LAVAR CON SOLUCION SALINA 2 MIL CC, CLORHEXIDINA JABON, Y LAVAR NUEVAMENTE CON SOLUCION SALINA, CLUBIR CON GASAS CON FITOESTIMULINA Y VENDAJE BLANDO ALGODON LAMINADO Y ELASTICO SIN QUE SE GENERE PRESION, AGREGAR GENTAMICINA 240 MG IV CADA 12 HORAS POR 3 DIAS, PACIENTE CON ANTECEDENTE DE IMPORTANCIA DE ARTRITIS REUMATOIDEA CON DEFORMIDADES EN LA MANO IZQUIERDA PREVIAS Y LA DERECHA, TAMBIEN ANTECEDENTE DE AMPUTACION EN MIEMBRO INFERIOR, FECHA Y HORA DE APLICACION: 20/09/2022 07:34:10

REALIZADO POR: CARLOS ALBERTO MORALES VELA

1 - HEMOGRAMA IV (HEMOGLOBINA HEMATOCRITO RECUENTO DE ERITROCITOS INDICES

Fecha de Orden: 20/09/2022

RESULTADOS:

ANÁLISIS	RESULTADO	VALORES RF
GLOBULOS BLANCOS	8.840	5 - 10

Usuario: 104570217 BAIME ALFREDO BARROS PAJARO

ORGANIZACION CLINICA GENERAL DEL NORTE

890102768 - 5

AREpoit

Pag: 53 oct22
Fecha: 27/10/22

EPICRISIS

1. DATOS GENERALES E IDENTIFICACION

7467450

HISTORIA CLINICA No. 7467450	Edad 71 Años
Cedula 7467450	Sexo Masculino
HECTOR MIGUEL MARTINEZ LOPEZ	
INGRESO Fece: 16/09/2022 10:22	EGRESO Fece: 27/10/2022 14:33:54
FECHA DE REPORTE DESDE: 11 00:00	HASTA: 11 00:00
Atr. Ingreso HOSPITALIZACION	Atr. Egreso HOSPITALIZACION
Pabellon Evolución: 591 HOSP PISO 9	

POP DE RECONSTRUCCION MIEMBRO SUPERIOR DERECHO CON COLGAJO LIBRE ALT (16/10/22)

1.1. TRAUMA EN MANO Y MUÑECA DERECHA POR ACCIDENTE DE TRANSITO

1.2. POSTOPERATORIO MEDIATO DE ARTERIOGRAFIA DE MIEMBRO SUPERIOR DERECHO (29/09/22)

1.2.1. HIPOPLASIA DE ARTERIA CUBITAL, ARTERIAL RADIAL DOMINANTE

SUBJETIVO:

REFIERE PASO BUEN DIA, DOLOR MODULADO, DIURESIS Y DEPOSICIONES NORMALES, NIEGA ANGOR O DISNEA
TA:110/70 FC:79 X MIN FR:19X MIN SAT:98% OXIGENO AMBIENTE

OBJETIVO:

NORMOCEFALO, MUCOSA ORAL HUMEDA CUELLO MOVIL SIN ADENOPATIAS, CON PRESENCIA DE CATETER YUGULAR DERECHO, TORAX SIMETRICO EXPANDIBLE NO TRIAJES RUIDOS CARDIACOS RITMICOS NO SOPLOS, PULMONES CLAROS CON BUENA ENTRADA DE AIRE NO AGREGADOS, ABDOMEN BLANDO CEPRESIBLE NO DOLOROSO, NO IRRITACION PERITONEAL, SE EVIDENCIA EN MIEMBRO SUPERIOR DERECHO

COLGAJO VITAL, EUTERMICO, EUCROMICO, LLENADO CAPILAR ADECUADO, NO DEMISCECIAS, NO SANGRADO, NO SECRECIONES, AREA DONANTE EN MIEMBRO INFERIOR IZQUIERDO SANA DRENAJE FUNCIONAL CON CONTENIDO SEROHEMATICO ESCASO.

ANALISIS:

PACIENTE MASCULINO DE 71 AÑOS DE EDAD CON DIAGNOSTICOS DESCRITOS EN SU POP INMEDIATO DE RECONSTRUCCION MIEMBRO SUPERIOR DERECHO CON COLGAJO LIBRE (16/10/22) AL MOMENTO DE LA VALORACION PACIENTE ESTABLE ALERTA ORIENTADO TOLERANDO OXIGENO AMBIENTE Y VIA ORAL, CON ADECUADA EVOLUCION CLINICA, COLGAJO VITAL, AREA DONANTE SANA, SE CONSIDERA CONTINUAR MANEJO ESTABLECIDO, PACIENTE Y FAMILIAR INFORMADO, PRONOSTICO RESERVADO A EVOLUCION CLINICA

PLAN

HOSPITALIZACION

DIETA NORMAL

CEFAZOLINA 1 GR IV CADA 6 HRS

DICLOFENAC 75 MG IV CADA 12 HRS

PARACETAMOL 1 GR IV CADA 6 HRS

TRAMADOL 50 MG IV CADA 8 HRS LENTO Y DILUIDO

CEMPRAZOL 40 MG IV EN AYUNO CADA DIA

METOCLOPRAMIDA 10 MG IV CADA 8 HRS

ENOXAPARINA 40 MG SC DIA

MANTENER CABECERA A 45 GRADOS

CUANTIFICAR DRENAJES

MOVILIZACION EN BLOQUE

NO PRESIONEN MIEMBRO SUPERIOR DERECHO

NO TENSIONMETRO EN MIEMBRO SUPERIOR DERECHO

CURACION MIEMBRO INFERIOR IZQUIERDO POR ENFERMERIA A NECESIDAD

CUANTIFICACION DE DRENAJES EN MIEMBRO INFERIOR

RESIS EN CUANTIFICACION POR Sonda URINARIA

EN CASO DE EMERGENCIA FAVOR LLAMAR DR. ROLF SMIT 3186951327

Usuario: 104570217 JAIME ALFREDO BARROS PAJARO

ORGANIZACION CLINICA GENERAL DEL NORTE

890102768 - 5

AREpoit

Pag: 55 oct22
Fecha: 27/10/22

EPICRISIS

7467450

HISTORIA CLINICA No. 7467450	Edad 71 Años
Cedula 7467450	Sexo Masculino
HECTOR MIGUEL MARTINEZ LOPEZ	
INGRESO Fece: 16/09/2022 10:22	EGRESO Fece: 27/10/2022 14:33:54
FECHA DE REPORTE DESDE: 11 00:00	HASTA: 11 00:00
Atr. Ingreso HOSPITALIZACION	Atr. Egreso HOSPITALIZACION
Pabellon Evolución: 591 HOSP PISO 9	

CURACION MIEMBRO INFERIOR IZQUIERDO POR ENFERMERIA A NECESIDAD

CUANTIFICACION DE DRENAJES EN MIEMBRO INFERIOR

RESIS EN CUANTIFICACION POR Sonda URINARIA

EN CASO DE EMERGENCIA FAVOR LLAMAR DR. ROLF SMIT 3186951327

24/10/2022 11:20:05 M1177 ROLF SMIT RINCON

GRUCIA PLASTICA

EVOLUCION

PACIENTE MASCULINO DE 71 AÑOS CON DIAGNOSTICOS DE:

1. POP DE RECONSTRUCCION MIEMBRO SUPERIOR DERECHO CON COLGAJO LIBRE ALT (16/10/22)

1.1. TRAUMA EN MANO Y MUÑECA DERECHA POR ACCIDENTE DE TRANSITO

1.2. POSTOPERATORIO MEDIATO DE ARTERIOGRAFIA DE MIEMBRO SUPERIOR DERECHO (29/09/22)

1.2.1. HIPOPLASIA DE ARTERIA CUBITAL, ARTERIAL RADIAL DOMINANTE

SUBJETIVO: PACIENTE EN PISO EN COMPANIA DE FAMILIAR, TRANQUILO, AFEBRIL, TOLERANDO VIA ORAL, ADECUADA MODULACION DEL DOLOR, DIURESIS PRESENTE.

OBJETIVO:

ALERTA, ORIENTADO, HIDRATADO

SE EVIDENCIA EN MIEMBRO INFERIOR COLGAJO VITAL, EUTERMICO, EUCROMICO, LLENADO CAPILAR ADECUADO, NO DEMISCECIAS, NO SANGRADO, NO SECRECIONES.

AREA DONANTE EN MIEMBRO INFERIOR SANA DRENAJE FUNCIONAL CON CONTENIDO SEROHEMATICO ESCASO.

ANALISIS:

PACIENTE CON DIAGNOSTICOS DESCRITOS EN SU POP DE RECONSTRUCCION MIEMBRO SUPERIOR DERECHO CON COLGAJO LIBRE ALT (16/10/22) AL MOMENTO DE LA VALORACION CON ADECUADA EVOLUCION CLINICA, ALERTA, ORIENTADO, AFEBRIL, HEMODINAMICAMENTE COMPENSADO, TOLERANDO VIA ORAL, AL EXAMEN FISICO, COLGAJO VITAL, AREA DONANTE SANA, DEBER CONTINUAR CURACIONES DE AREA DE COLGAJO A NECESIDAD CON GASAS CON Y FIDOMULL SIN REALIZAR MUCHA PRESION POR EL

MOVIMIENTO PUEDE CONTINUAR ESTANCIA EN HOSPITALIZACION PARA PROTOCOLO DE VIGILANCIA DE COLGAJO LIBRE, EL DIA DE

MANANA ACORDE A EVOLUCION SE INDICARA EGRESO CON PAD PARA CURACIONES, SE EXPLICA CONDUCTA A PACIENTE QUIEN DICE

ENTENDER Y ACEPTAR.

PLAN

TRASLADO A HOSPITALIZACION

DIETA NORMAL

CONTACTO DE RINGER 80 CC HORA

CEFAZOLINA 1 GR IV CADA 6 HRS

DICLOFENAC 75 MG IV CADA 12 HRS

PARACETAMOL 1 GR IV CADA 6 HRS

TRAMADOL 50 MG IV CADA 8 HRS LENTO Y DILUIDO

CEMPRAZOL 40 MG IV EN AYUNO CADA DIA

METOCLOPRAMIDA 10 MG IV CADA 8 HRS

ENOXAPARINA 40 MG SC DIA

Usuario: 104570217 JAIME ALFREDO BARROS PAJARO

ORGANIZACION CLINICA GENERAL DEL NORTE

890102768 - 5

AREpoit

Pag: 56 oct22
Fecha: 27/10/22

EPICRISIS

7467450

HISTORIA CLINICA No. 7467450	Edad 71 Años
Cedula 7467450	Sexo Masculino
HECTOR MIGUEL MARTINEZ LOPEZ	
INGRESO Fece: 16/09/2022 10:22	EGRESO Fece: 27/10/2022 14:33:54
FECHA DE REPORTE DESDE: 11 00:00	HASTA: 11 00:00
Atr. Ingreso HOSPITALIZACION	Atr. Egreso HOSPITALIZACION
Pabellon Evolución: 591 HOSP PISO 9	

23/10/2022 09:19:04 M1250 ANGELICA ANDREA RODRIGUEZ TOSCANO

EVOLUCION MEDICA

SE ATIENDE A PACIENTE CON TODOS LOS PROTOCOLOS DE BIODURIDAD SEGUN LA OMS.

PACIENTE MASCULINO DE 71 AÑOS CON DIAGNOSTICOS DE:

1. POP DE RECONSTRUCCION MIEMBRO SUPERIOR DERECHO CON COLGAJO LIBRE ALT (16/10/22)

1.1. TRAUMA EN MANO Y MUÑECA DERECHA POR ACCIDENTE DE TRANSITO

1.2. POSTOPERATORIO MEDIATO DE ARTERIOGRAFIA DE MIEMBRO SUPERIOR DERECHO (29/09/22)

1.2.1. HIPOPLASIA DE ARTERIA CUBITAL, ARTERIAL RADIAL DOMINANTE

SUBJETIVO:

REFIERE PASO BUENA NOCHE, DOLOR MODULADO, DIURESIS Y DEPOSICIONES NORMALES, NIEGA ANGOR O DISNEA
TA:110/70 FC:79 X MIN FR:18X MIN SAT:98% OXIGENO AMBIENTE

OBJETIVO:

NORMOCEFALO, MUCOSA ORAL HUMEDA CUELLO MOVIL SIN ADENOPATIAS, CON PRESENCIA DE CATETER YUGULAR DERECHO, TORAX SIMETRICO EXPANDIBLE NO TRIAJES RUIDOS CARDIACOS RITMICOS NO SOPLOS, PULMONES CLAROS CON BUENA ENTRADA DE AIRE NO AGREGADOS, ABDOMEN BLANDO DEPRESIBLE NO DOLOROSO, NO IRRITACION PERITONEAL, SE EVIDENCIA EN MIEMBRO SUPERIOR DERECHO COLGAJO VITAL, EUTERMICO, EUCROMICO, LLENADO CAPILAR ADECUADO, NO SANGRADO, NO SECRECIONES, AREA DONANTE EN MIEMBRO INFERIOR IZQUIERDO SANA DRENAJE FUNCIONAL CON CONTENIDO SEROHEMATICO ESCASO.

ANALISIS: PACIENTE MASCULINO DE 71 AÑOS DE EDAD CON DIAGNOSTICOS DESCRITOS EN SU POP INMEDIATO DE RECONSTRUCCION MIEMBRO SUPERIOR DERECHO CON COLGAJO LIBRE (16/10/22) ACTUALMENTE ENCONTRANDO PACIENTE ESTABLE ALERTA ORIENTADO TOLERANDO OXIGENO AMBIENTE Y VIA ORAL, CON ADECUADA EVOLUCION CLINICA, COLGAJO VITAL, AREA DONANTE SANA, SE CONSIDERA CONTINUAR MANEJO ESTABLECIDO, PACIENTE Y FAMILIAR INFORMADO, PRONOSTICO RESERVADO A EVOLUCION CLINICA CONTINUAR VIGILANCIA ESTRUCTURA DE SU CUADRO CLINICO Y CONTROL DE SUS SIGNOS VITALES

PLAN

HOSPITALIZACION

DIETA NORMAL

ATI

CEFAZOLINA 1 GR IV CADA 6 HRS

DICLOFENAC 75 MG IV CADA 12 HRS

PARACETAMOL 1 GR IV CADA 6 HRS

TRAMADOL 50 MG IV CADA 8 HRS LENTO Y DILUIDO

CEMPRAZOL 40 MG IV EN AYUNO CADA DIA

METOCLOPRAMIDA 10 MG IV CADA 8 HRS

ENOXAPARINA 40 MG SC DIA

MANTENER CABECERA A 45 GRADOS

CUANTIFICAR DRENAJES

MOVILIZACION EN BLOQUE

NO PRESIONEN MIEMBRO SUPERIOR DERECHO

NO TENSIONMETRO EN MIEMBRO SUPERIOR DERECHO

Usuario: 104570217 JAIME ALFREDO BARROS PAJARO

ORGANIZACION CLINICA GENERAL DEL NORTE

890102768 - 5

AREpoit

Pag: 56 oct22
Fecha: 27/10/22

EPICRISIS

7467450

HISTORIA CLINICA No. 7467450	Edad 71 Años
Cedula 7467450	Sexo Masculino
HECTOR MIGUEL MARTINEZ LOPEZ	
INGRESO Fece: 16/09/2022 10:22	EGRESO Fece: 27/10/2022 14:33:54
FECHA DE REPORTE DESDE: 11 00:00	HASTA: 11 00:00
Atr. Ingreso HOSPITALIZACION	Atr. Egreso HOSPITALIZACION
Pabellon Evolución: 591 HOSP PISO 9	

MANTENER CABECERA A 45 GRADOS

CUANTIFICAR DRENAJES

MOVILIZACION EN BLOQUE

NO PRESIONEN MIEMBRO SUPERIOR DERECHO

NO TENSIONMETRO EN MIEMBRO SUPERIOR DERECHO

CURACION MIEMBRO INFERIOR IZQUIERDO POR ENFERMERIA A NECESIDAD

CUANTIFICACION DE DRENAJES EN MIEMBRO INFERIOR

EN CASO DE EMERGENCIA FAVOR LLAMAR DR. ROLF SMIT 3186951327

DR. SMIT

24/10/2022 15:24:22 M0740 JAIME ALFREDO BARROS PAJARO

PACIENTE MASCULINO DE 71 AÑOS CON DIAGNOSTICOS DE:

1. POP DE RECONSTRUCCION MIEMBRO SUPERIOR DERECHO CON COLGAJO LIBRE ALT (16/10/22)

1.1. TRAUMA EN MANO Y MUÑECA DERECHA POR ACCIDENTE DE TRANSITO

1.2. POSTOPERATORIO MEDIATO DE ARTERIOGRAFIA DE MIEMBRO SUPERIOR DERECHO (29/09/22)

1.2.1. HIPOPLASIA DE ARTERIA CUBITAL, ARTERIAL RADIAL DOMINANTE

SUBJETIVO:

REFIERE PASO BUEN DIA, DOLOR MODULADO, DIURESIS Y DEPOSICIONES NORMALES, NIEGA ANGOR O DISNEA
TA:110/70 FC:79 X MIN FR:19X MIN SAT:98% OXIGENO AMBIENTE

OBJETIVO:

NORMOCEFALO, MUCOSA ORAL HUMEDA CUELLO MOVIL SIN ADENOPATIAS, CON PRESENCIA DE CATETER YUGULAR DERECHO, TORAX SIMETRICO EXPANDIBLE NO TRIAJES RUIDOS CARDIACOS RITMICOS NO SOPLOS, PULMONES CLAROS CON BUENA ENTRADA DE AIRE NO AGREGADOS, ABDOMEN BLANDO DEPRESIBLE NO DOLOROSO, NO IRRITACION PERITONEAL, SE EVIDENCIA EN MIEMBRO SUPERIOR DERECHO

COLGAJO VITAL, EUTERMICO, EUCROMICO, LLENADO CAPILAR ADECUADO, NO DEMISCECIAS, NO SANGRADO, NO SECRECIONES, AREA DONANTE EN MIEMBRO INFERIOR IZQUIERDO SANA DRENAJE FUNCIONAL CON CONTENIDO SEROHEMATICO ESCASO.

ANALISIS:

PACIENTE MASCULINO DE 71 AÑOS DE EDAD CON DIAGNOSTICOS DESCRITOS EN SU POP INMEDIATO DE RECONSTRUCCION MIEMBRO SUPERIOR DERECHO CON COLGAJO LIBRE (16/10/22) AL MOMENTO DE LA VALORACION PACIENTE ESTABLE ALERTA ORIENTADO TOLERANDO OXIGENO AMBIENTE Y VIA ORAL, CON ADECUADA EVOLUCION CLINICA, COLGAJO VITAL, AREA DONANTE SANA, SE CONSIDERA CONTINUAR MANEJO ESTABLECIDO, PACIENTE Y FAMILIAR INFORMADO, PRONOSTICO RESERVADO A EVOLUCION CLINICA

PLAN

HOSPITALIZACION

DIETA NORMAL

ATI

CEFAZOLINA 1 GR IV CADA 6 HRS

DICLOFENAC 75 MG IV CADA 12 HRS

PARACETAMOL 1 GR IV CADA 6 HRS

TRAMADOL 50 MG IV CADA 8 HRS LENTO Y DILUIDO

Usuario: 104570217 JAIME ALFREDO BARROS PAJARO

ORGANIZACION CLINICA GENERAL DEL NORTE

890102768 - 5

ARECMI1
Pag: 49 de 42
Fecha: 27/10/22

EPICRISIS

1. DATOS GENERALES E IDENTIFICACION

7467450

HISTORIA CLINICA No. 7467450 Cédula 7467450	HECTOR MIGUEL MARTINEZ LOPEZ	Edad 71 Años Sexo Masculino
INGRESO Fe: 16/09/2022 10:22	EGRESO Fe: 27/10/2022 14:33:54	
FECHA DE REPORTE DESDE: 11 00:00	HASTA: 11 00:00	
Atn. Ingreso HOSPITALIZACION	Atn. Egreso HOSPITALIZACION	
Pabellón Evolución: 591 HOSP PISO 9		

PACIENTE CON DIAGNOSTICOS DESCRITOS EN SU POP INMEDIATO DE RECONSTRUCCION MIEMBRO SUPERIOR DERECHO CON COLGAJO LIBRE ALT (18/10/22) AL MOMENTO DE LA VALORACION CON ADECUADA EVOLUCION CLINICA. COLGAJO VITAL, AREA DONANTE SANA, PUEDE CONTINUAR CURACIONES EN AREA DE COLGAJO A NECESIDAD CON GASAS CON Y FOMMULL SIN REALIZAR MUCHA PRESION EN CONTINUAR ESTANCIA EN HOSPITALIZACION PARA PROTOCOLO DE VIGILANCIA DE COLGAJO LIBRE, DEBE CONTINUAR MANEJO MEDICO DE BASE, SE EXPLICA CONDUCTA A PACIENTE QUIEN DICE ENTENDER Y ACEPTAR.

PLAN
TRANSFUSION A HOSPITALIZACION
DIETA NORMAL
LACTATO DE RINGER 80 CC HORA
CEFALOXILINA 1 GR IV CADA 6 HRS
DICLOFENAC 75 MG IV CADA 12 HRS
PARACETAMOL 1 GR IV CADA 6 HRS
TRAMADOL 50 MG IV CADA 8 HRS LENTO Y DILUIDO
CEMPRAZOL 40 MG IV EN AYUNO CADA DIA
METOCLOPRAMIDA 10 MG IV CADA 8 HRS
ENOXAPARINA 40 MG SC DIA
MANTENER CABECERA A 45 GRADOS

CUANTIFICAR DRENAJES
MOVILIZACION EN BLOQUE
NO PRESION EN MIEMBRO SUPERIOR DERECHO
NO TENSIOMETRO EN MIEMBRO SUPERIOR DERECHO
CURACION MIEMBRO INFERIOR IZQUIERDO POR ENFERMERIA A NECESIDAD
CUANTIFICACION DE DRENAJES EN MIEMBRO INFERIOR
EN CASO DE EMERGENCIA FAVOR LLAMAR DR. ROLF SMIT 3186951327

20/10/2022 16:59:18 M0740 JAIME ALFREDO BARROS PAJARO

PACIENTE MASCULINO DE 71 AÑOS CON DIAGNOSTICOS DE:

1. POP DE RECONSTRUCCION MIEMBRO SUPERIOR DERECHO CON COLGAJO LIBRE ALT (18/10/22)
1.1. TRAUMA EN MANO Y MUÑECA DERECHA POR ACCIDENTE DE TRANSITO
1.2. POSTOPERATORIO MEDIO DE ARTERIOGRAFIA DE MIEMBRO SUPERIOR DERECHO (23/09/22)

1.2.1. HIPOPLASIA DE ARTERIA CUBITAL, ARTERIAL RADIAL DOMINANTE

SUBJETIVO:
REFIERE PASO BUEN DIA, DOLOR MODULADO, DIURESIS Y DEPOSICIONES NORMALES

OBJETIVO:
HORMOCERFALO, MUCOSA ORAL HUMEDA, CUELLO MOVIL SIN ADENOPATIAS, CON PRESENCIA DE CATETER YUGULAR DERECHO, TORAX SIMETRICO EXPANDIBLE, NO TRAJES RUIDOS CARDIACOS RITMICOS NO SOPLOS, PULMONES CLAROS CON BUENA ENTRADA DE AIRE GREGADOS, ABDOMEN BLANDO DEPRESIBLE NO DOLOROSO, NO IRRITACION PERITONEAL, SE EVIDENCIA EN MIEMBRO SUPERIOR DERECHO

Usuario: 104570217 JAIME ALFREDO BARROS PAJARO

ORGANIZACION CLINICA GENERAL DEL NORTE

890102768 - 5

ARECMI1
Pag: 51 de 52
Fecha: 27/10/22

EPICRISIS

7467450

1. DATOS GENERALES E IDENTIFICACION

HISTORIA CLINICA No. 7467450 Cédula 7467450	HECTOR MIGUEL MARTINEZ LOPEZ	Edad 71 Años Sexo Masculino
INGRESO Fe: 16/09/2022 10:22	EGRESO Fe: 27/10/2022 14:33:54	
FECHA DE REPORTE DESDE: 11 00:00	HASTA: 11 00:00	
Atn. Ingreso HOSPITALIZACION	Atn. Egreso HOSPITALIZACION	
Pabellón Evolución: 591 HOSP PISO 9		

SUBJETIVO:
ALERTA, ORIENTADO, HIDRATADO
SE EVIDENCIA EN MIEMBRO INFERIOR COLGAJO VITAL, EUTERMICO, EUCROMICO, LLENADO CAPILAR ADECUADO, NO DEHISCENCIAS, NO SANGRADO, NO SECRECIONES.
AREA DONANTE EN MIEMBRO INFERIOR SANA DRENAJE FUNCIONAL CON CONTENIDO SEROHEMATICO ESCASO.
CONCEPTO:
PACIENTE CON DIAGNOSTICOS DESCRITOS EN SU POP DE RECONSTRUCCION MIEMBRO SUPERIOR DERECHO CON COLGAJO LIBRE ALT (18/10/22) AL MOMENTO DE LA VALORACION CON ADECUADA EVOLUCION CLINICA, ALERTA, ORIENTADO, AFEBRIL, HEMODINAMICAMENTE COMPENSADO, TOLERANDO VIA ORAL, AL EXAMEN FISICO, COLGAJO VITAL, AREA DONANTE SANA, EN CURACIONES DE AREA DE COLGAJO A NECESIDAD CON GASAS CON Y FOMMULL SIN REALIZAR MUCHA PRESION POR EL MOMENTO PUEDE CONTINUAR ESTANCIA EN HOSPITALIZACION PARA PROTOCOLO DE VIGILANCIA DE COLGAJO LIBRE, DEBE CONTINUAR MANEJO MEDICO DE BASE, SE INDICA RETIRAR Sonda URINARIA, SE EXPLICA CONDUCTA A PACIENTE QUIEN DICE ENTENDER Y ACEPTAR.

PLAN
TRANSFUSION A HOSPITALIZACION
DIETA NORMAL
LACTATO DE RINGER 80 CC HORA
CEFALOXILINA 1 GR IV CADA 6 HRS
DICLOFENAC 75 MG IV CADA 12 HRS
PARACETAMOL 1 GR IV CADA 6 HRS
TRAMADOL 50 MG IV CADA 8 HRS LENTO Y DILUIDO
CEMPRAZOL 40 MG IV EN AYUNO CADA DIA
METOCLOPRAMIDA 10 MG IV CADA 8 HRS
ENOXAPARINA 40 MG SC DIA
MANTENER CABECERA A 45 GRADOS
CUANTIFICAR DRENAJES
MOVILIZACION EN BLOQUE
NO PRESION EN MIEMBRO SUPERIOR DERECHO
NO TENSIOMETRO EN MIEMBRO SUPERIOR DERECHO
CURACION MIEMBRO INFERIOR IZQUIERDO POR ENFERMERIA A NECESIDAD
CUANTIFICACION DE DRENAJES EN MIEMBRO INFERIOR
EN CASO DE EMERGENCIA FAVOR LLAMAR DR. ROLF SMIT 3186951327

21/10/2022 16:57:33 M0740 JAIME ALFREDO BARROS PAJARO

PACIENTE MASCULINO DE 71 AÑOS CON DIAGNOSTICOS DE:

1. POP DE RECONSTRUCCION MIEMBRO SUPERIOR DERECHO CON COLGAJO LIBRE ALT (18/10/22)

1.1. TRAUMA EN MANO Y MUÑECA DERECHA POR ACCIDENTE DE TRANSITO

1.2. POSTOPERATORIO MEDIO DE ARTERIOGRAFIA DE MIEMBRO SUPERIOR DERECHO (23/09/22)

1.2.1. HIPOPLASIA DE ARTERIA CUBITAL, ARTERIAL RADIAL DOMINANTE

Usuario: 104570217 JAIME ALFREDO BARROS PAJARO

ORGANIZACION CLINICA GENERAL DEL NORTE

890102768 - 5

ARECMI1
Pag: 50 de 52
Fecha: 27/10/22

EPICRISIS

1. DATOS GENERALES E IDENTIFICACION

7467450

HISTORIA CLINICA No. 7467450 Cédula 7467450	HECTOR MIGUEL MARTINEZ LOPEZ	Edad 71 Años Sexo Masculino
INGRESO Fe: 16/09/2022 10:22	EGRESO Fe: 27/10/2022 14:33:54	
FECHA DE REPORTE DESDE: 11 00:00	HASTA: 11 00:00	
Atn. Ingreso HOSPITALIZACION	Atn. Egreso HOSPITALIZACION	
Pabellón Evolución: 591 HOSP PISO 9		

COLGAJO VITAL, EUTERMICO, EUCROMICO, LLENADO CAPILAR ADECUADO, NO DEHISCENCIAS, NO SANGRADO, NO SECRECIONES.
AREA DONANTE EN MIEMBRO INFERIOR IZQUIERDO SANA DRENAJE FUNCIONAL CON CONTENIDO SEROHEMATICO ESCASO.

ANALISIS:

PACIENTE MASCULINO DE 71 AÑOS DE EDAD CON DIAGNOSTICOS DESCRITOS EN SU POP INMEDIATO DE RECONSTRUCCION MIEMBRO SUPERIOR DERECHO CON COLGAJO LIBRE (18/10/22) AL MOMENTO DE LA VALORACION PACIENTE ESTABLE ALERTA ORIENTADO TOLERANDO OXIGENO AMBIENTE Y VIA ORAL, CON ADECUADA EVOLUCION CLINICA. COLGAJO VITAL, AREA DONANTE SANA, PACIENTE VALORADO EL DIA DE HOY POR CIRUJANO PLASTICO TRATANTE DR. SMIT, QUIEN CONSIDERA CONTINUAR MANEJO ESTABLECIDO, PACIENTE Y FAMILIAR INFORMADO, PRONOSTICO RESERVADO A EVOLUCION CLINICA

PLAN
HOSPITALIZACION
DIETA NORMAL
LACTATO DE RINGER 80 CC HORA
CEFALOXILINA 1 GR IV CADA 6 HRS
DICLOFENAC 75 MG IV CADA 12 HRS
PARACETAMOL 1 GR IV CADA 6 HRS
TRAMADOL 50 MG IV CADA 8 HRS LENTO Y DILUIDO
CEMPRAZOL 40 MG IV EN AYUNO CADA DIA
METOCLOPRAMIDA 10 MG IV CADA 8 HRS
ENOXAPARINA 40 MG SC DIA
MANTENER CABECERA A 45 GRADOS
CUANTIFICAR DRENAJES
MOVILIZACION EN BLOQUE
NO PRESION EN MIEMBRO SUPERIOR DERECHO
NO TENSIOMETRO EN MIEMBRO SUPERIOR DERECHO
CURACION MIEMBRO INFERIOR IZQUIERDO POR ENFERMERIA A NECESIDAD
CUANTIFICACION DE DRENAJES EN MIEMBRO INFERIOR
DIURESIS EN CUANTIFICACION POR Sonda URINARIA
EN CASO DE EMERGENCIA FAVOR LLAMAR DR. ROLF SMIT 3186951327

21/10/2022 06:51:36 M1177 ROLF SMIT RINCON

CIRUGIA PLASTICA

EVOLUCION

PACIENTE MASCULINO DE 71 AÑOS CON DIAGNOSTICOS DE:

1. POP DE RECONSTRUCCION MIEMBRO SUPERIOR DERECHO CON COLGAJO LIBRE ALT (18/10/22)

1.1. TRAUMA EN MANO Y MUÑECA DERECHA POR ACCIDENTE DE TRANSITO

1.2. POSTOPERATORIO MEDIO DE ARTERIOGRAFIA DE MIEMBRO SUPERIOR DERECHO (23/09/22)

1.2.1. HIPOPLASIA DE ARTERIA CUBITAL, ARTERIAL RADIAL DOMINANTE

SUBJETIVO: PACIENTE EN PISO EN COMPANIA DE FAMILIAR, TRANQUILO, AFEBRIL, TOLERANDO VIA ORAL, ADECUADA MODULACION DEL DOLOR.

Usuario: 104570217 JAIME ALFREDO BARROS PAJARO

ORGANIZACION CLINICA GENERAL DEL NORTE

890102768 - 5

ARECMI1
Pag: 52 de 52
Fecha: 27/10/22

EPICRISIS

1. DATOS GENERALES E IDENTIFICACION

7467450

HISTORIA CLINICA No. 7467450 Cédula 7467450	HECTOR MIGUEL MARTINEZ LOPEZ	Edad 71 Años Sexo Masculino
INGRESO Fe: 16/09/2022 10:22	EGRESO Fe: 27/10/2022 14:33:54	
FECHA DE REPORTE DESDE: 11 00:00	HASTA: 11 00:00	
Atn. Ingreso HOSPITALIZACION	Atn. Egreso HOSPITALIZACION	
Pabellón Evolución: 591 HOSP PISO 9		

SUBJETIVO:
REFIERE PASO BUEN DIA, DOLOR MODULADO, DIURESIS Y DEPOSICIONES NORMALES
TIA/130/75 FC/78 X MIN FR: 19X MIN SAT:90% OXIGENO AMBIENTE

OBJETIVO:

NORMOCERFALO, MUCOSA ORAL HUMEDA, CUELLO MOVIL SIN ADENOPATIAS, CON PRESENCIA DE CATETER YUGULAR DERECHO, TORAX SIMETRICO EXPANDIBLE, NO TRAJES RUIDOS CARDIACOS RITMICOS NO SOPLOS, PULMONES CLAROS CON BUENA ENTRADA DE AIRE NO AGREGADOS, ABDOMEN BLANDO DEPRESIBLE NO DOLOROSO, NO IRRITACION PERITONEAL, SE EVIDENCIA EN MIEMBRO SUPERIOR DERECHO

COLGAJO VITAL, EUTERMICO, EUCROMICO, LLENADO CAPILAR ADECUADO, NO DEHISCENCIAS, NO SANGRADO, NO SECRECIONES.
AREA DONANTE EN MIEMBRO INFERIOR IZQUIERDO SANA DRENAJE FUNCIONAL CON CONTENIDO SEROHEMATICO ESCASO.

ANALISIS:

PACIENTE MASCULINO DE 71 AÑOS DE EDAD CON DIAGNOSTICOS DESCRITOS EN SU POP INMEDIATO DE RECONSTRUCCION MIEMBRO SUPERIOR DERECHO CON COLGAJO LIBRE (18/10/22) AL MOMENTO DE LA VALORACION PACIENTE ESTABLE ALERTA ORIENTADO TOLERANDO OXIGENO AMBIENTE Y VIA ORAL, CON ADECUADA EVOLUCION CLINICA, COLGAJO VITAL, AREA DONANTE SANA, PACIENTE VALORADO EL DIA DE HOY POR CIRUJANO PLASTICO TRATANTE DR. SMIT, QUIEN CONSIDERA CONTINUAR MANEJO ESTABLECIDO, PACIENTE Y FAMILIAR INFORMADO, PRONOSTICO RESERVADO A EVOLUCION CLINICA

PLAN
HOSPITALIZACION
DIETA NORMAL
ATN
CEFALOXILINA 1 GR IV CADA 6 HRS
DICLOFENAC 75 MG IV CADA 12 HRS
PARACETAMOL 1 GR IV CADA 6 HRS
TRAMADOL 50 MG IV CADA 8 HRS LENTO Y DILUIDO
CEMPRAZOL 40 MG IV EN AYUNO CADA DIA
METOCLOPRAMIDA 10 MG IV CADA 8 HRS
ENOXAPARINA 40 MG SC DIA
MANTENER CABECERA A 45 GRADOS
CUANTIFICAR DRENAJES
MOVILIZACION EN BLOQUE
NO PRESION EN MIEMBRO SUPERIOR DERECHO
NO TENSIOMETRO EN MIEMBRO SUPERIOR DERECHO
CURACION MIEMBRO INFERIOR IZQUIERDO POR ENFERMERIA A NECESIDAD
CUANTIFICACION DE DRENAJES EN MIEMBRO INFERIOR
DIURESIS EN CUANTIFICACION POR Sonda URINARIA
EN CASO DE EMERGENCIA FAVOR LLAMAR DR. ROLF SMIT 3186951327

22/10/2022 11:18:35 M0740 JAIME ALFREDO BARROS PAJARO

PACIENTE MASCULINO DE 71 AÑOS CON DIAGNOSTICOS DE:

Usuario: 104570217 JAIME ALFREDO BARROS PAJARO

ORGANIZACION CLINICA GENERAL DEL NORTE
890102768 - 5
Pag: 45 de 52
Fecha: 27/10/22
EPICRISIS
7467450

HISTORIA CLINICA No. 7467450 Cedula 7467450	HECTOR MIGUEL MARTINEZ LOPEZ	Edad 71 Años Sexo Masculino
INGRESO Fe: 16/09/2022 10:22 EGRESO Fe: 27/10/2022 14:33:54	FECHA DE REPORTE DESDE: 11 00:00 HASTA: 11 00:00	Atr. Ingreso HOSPITALIZACION Atr. Egreso HOSPITALIZACION
Pabellon Evolución: 591 HOSP PISO 9		

ACTUALMENTE EN BUEN ESTADO GENERAL, ESTABLE HEMODINÁMICAMENTE, A ESPERA DE LLAMADO DE QUIRÓFANO PARA COBERTURA CON UN COLGAJO LIBRE MICROVASCULAR PARA SALVAMENTO DE EXTREMIDAD EL DÍA DE HOY POR DR. ROLF SMIT.

SE LE EXPLICA A PACIENTE Y FAMILIAR ACOMPAÑANTE CONDICIÓN CLÍNICA ACTUAL Y CONDUCTAS A SEGUIR QUIENES REFIEREN ENTENDER Y ACEPTAR.

PLAN:

1. HOSPITALIZACIÓN VIGENTE
2. DIETA NORMAL
3. FARMACOLÓGICO:
 - CIEPRAZOL 20MG VO CADA 24 HORAS
 - ACETAMINOFEN 1GR VO CADA 8 HORAS EN CASO DE DOLOR
4. ORDENES MÉDICAS:
 - COBERTURA CON UN COLGAJO LIBRE MICROVASCULAR (HOY EN PM)
5. CUIDADOS DE ENFERMERÍA:
 - CONTROL DE SIGNOS VITALES Y AVISAR CAMBIOS
6. ASISTENCIAL:
 - SEGUIMIENTO POR CIRUGÍA MICROVASCULAR

18/10/2022 22:21:04 M1177 ROLF SMIT RINCON

CIRUGIA PLASTICA

NOTA OPERATORIA

POSTICOS PREQUIRURGICOS:

UMA EN MANO Y MUÑECA DERECHA POR ACCIDENTE DE TRÁNSITO

STOPERATORIO MEDIO DE ARTERIOGRAFIA DE MIEMBRO SUPERIOR DERECHO (29/09/22)

1.1. HIPOPLASIA DE ARTERIA CUBITAL, ARTERIAL RADIAL DOMINANTE

DIAGNOSTICOS POSTQUIRURGICOS: IDEM

PROCEDIMIENTO: RECONSTRUCCION MIEMBRO SUPERIOR DERECHO CON COLGAJO LIBRE ALT

CIRUJANOS: DR. SMIT

AYUDANTE: DR. ORDÓÑEZ

ANESTESIOLOGO: DR. MARIOTTI

ANESTESIA: GENERAL

SANGRADO: 250 CC

COMPLICACIONES: NINGUNA

RECUEENTO: COMPLETO

PROFILAXIS: CEFAZOLINA

PLAN: TRASLADO DE PACIENTE A UCIPARA VIGILANCIA

LACTATO DE RINGER 80 CC HORA

OLINA 1 GR IV CADA 6 HRS

FENAC 75 MG IV CADA 12 HRS

PARACETAMOL 1 GR IV CADA 6 HRS

Usuario: 104570217BAIME ALFREDO BARROS PAJARO

ORGANIZACION CLINICA GENERAL DEL NORTE
890102768 - 5
Pag: 46 de 52
Fecha: 27/10/22
EPICRISIS
7467450

HISTORIA CLINICA No. 7467450 Cedula 7467450	HECTOR MIGUEL MARTINEZ LOPEZ	Edad 71 Años Sexo Masculino
INGRESO Fe: 16/09/2022 10:22 EGRESO Fe: 27/10/2022 14:33:54	FECHA DE REPORTE DESDE: 11 00:00 HASTA: 11 00:00	Atr. Ingreso HOSPITALIZACION Atr. Egreso HOSPITALIZACION
Pabellon Evolución: 591 HOSP PISO 9		

TRAMADOL 50 MG IV CADA 8 HRS LENTO Y DILUIDO

CEMPRAZOL 40 MG IV EN AYUNO CADA DIA

METOCLOPRAMIDA 10 MG IV CADA 8 HRS

ENOXAPARINA 40 MG SC DIA (EMPEZANDO 06:00)

DIETA LIQUIDA Y PROGRESAR

MANTENER CABECERA A 45 GRADOS

CUANTIFICAR DRENAJES

MOVILIZACION EN BLOQUE

NO PRESIONEN MIEMBRO SUPERIOR DERECHO

NO TENSIONMETRO EN MIEMBRO SUPERIOR DERECHO

CURACION MIEMBRO INFERIOR IZQUIERDO POR ENFERMERIA A NECESIDAD

CUANTIFICACION DE DRENAJES EN MIEMBRO INFERIOR

DIURESIS EN CUANTIFICACION POR Sonda URINARIA

EN CASO DE EMERGENCIA FAVOR LLAMAR DR. ROLF SMIT 3186951327

DR. SMIT

19/10/2022 09:11:02 M1177 ROLF SMIT RINCON

CIRUGIA PLASTICA

EVOLUCION

PACIENTE MASCULINO DE 71 AÑOS CON DIAGNOSTICOS DE:

1. POP DE RECONSTRUCCION MIEMBRO SUPERIOR DERECHO CON COLGAJO LIBRE ALT (18/10/22)

1.1. TRAUMA EN MANO Y MUÑECA DERECHA POR ACCIDENTE DE TRÁNSITO

1.2. POSTOPERATORIO MEDIO DE ARTERIOGRAFIA DE MIEMBRO SUPERIOR DERECHO (29/09/22)

1.2.1. HIPOPLASIA DE ARTERIA CUBITAL, ARTERIAL RADIAL DOMINANTE

SUBJETIVO: PACIENTE EN RECUPERACION, TRANQUILO, AFEBRIL, ADECUADA MODULACION DEL DOLOR.

OBJETIVO:

ALERTA, ORIENTADO, HIDRATADO

SE EVIDENCIA EN MIEMBRO INFERIOR COLGAJO VITAL, EUTERMICO, EUCROMICO, LLENADO CAPILAR ADECUADO, NO DEMISCENCIAS, NO SANGRADO, NO SECRESIONES.

AREA DONANTE EN MIEMBRO INFERIOR SANA DRENAJE FUNCIONAL CON CONTENIDO SEROHEMATICO ESCASO.

CONCEPTO:

PACIENTE CON DIAGNOSTICOS DESCRITOS EN SU POP INMEDIATO DE RECONSTRUCCION MIEMBRO SUPERIOR DERECHO CON COLGAJO LIBRE ALT (18/10/22) AL MOMENTO DE LA VALORACION CON ADECUADA EVOLUCION CLINICA, COLGAJO VITAL, AREA DONANTE SANA, SE CONSIDERA PUEDE CONTINUAR ESTANCIA EN HOSPITALIZACION PARA PROTOCOLO DE VIGILANCIA DE COLGAJO LIBRE, CONTINUA CURACIONES, CON GASAS CON FITOSTIMOLINE Y FIXOMULL, SE REALIZA CURACION, DEBE CONTINUAR MANEJO MEDICO DE BASE, SE EXPLICA CONDUCTA A PACIENTE QUIEN DICE ENTENDER Y ACEPTAR.

PLAN

TRASLADO A HOSPITALIZACION

DIETA NORMAL

Usuario: 104570217BAIME ALFREDO BARROS PAJARO

ORGANIZACION CLINICA GENERAL DEL NORTE
890102768 - 5
Pag: 47 de 52
Fecha: 27/10/22
EPICRISIS
7467450

HISTORIA CLINICA No. 7467450 Cedula 7467450	HECTOR MIGUEL MARTINEZ LOPEZ	Edad 71 Años Sexo Masculino
INGRESO Fe: 16/09/2022 10:22 EGRESO Fe: 27/10/2022 14:33:54	FECHA DE REPORTE DESDE: 11 00:00 HASTA: 11 00:00	Atr. Ingreso HOSPITALIZACION Atr. Egreso HOSPITALIZACION
Pabellon Evolución: 591 HOSP PISO 9		

LACTATO DE RINGER 80 CC HORA

CEFAZOLINA 1 GR IV CADA 6 HRS

DICLOFENAC 75 MG IV CADA 12 HRS

PARACETAMOL 1 GR IV CADA 6 HRS

TRAMADOL 50 MG IV CADA 8 HRS LENTO Y DILUIDO

CEMPRAZOL 40 MG IV EN AYUNO CADA DIA

METOCLOPRAMIDA 10 MG IV CADA 8 HRS

ENOXAPARINA 40 MG SC DIA

MANTENER CABECERA A 45 GRADOS

CUANTIFICAR DRENAJES

MOVILIZACION EN BLOQUE

NO PRESIONEN MIEMBRO SUPERIOR DERECHO

NO TENSIONMETRO EN MIEMBRO SUPERIOR DERECHO

CURACION MIEMBRO INFERIOR IZQUIERDO POR ENFERMERIA A NECESIDAD

CUANTIFICACION DE DRENAJES EN MIEMBRO INFERIOR

DIURESIS EN CUANTIFICACION POR Sonda URINARIA

EN CASO DE EMERGENCIA FAVOR LLAMAR DR. ROLF SMIT 3186951327

DR. SMIT

20/10/2022 05:54:20 E2181 LEINER JOSE MEDINA CABALLERO

INGRESO A HOSPITALIZACION HAB 713

PACIENTE MASCULINO DE 71 AÑOS CON DIAGNOSTICOS DE:

1. POP DE RECONSTRUCCION MIEMBRO SUPERIOR DERECHO CON COLGAJO LIBRE ALT (18/10/22)

1.1. TRAUMA EN MANO Y MUÑECA DERECHA POR ACCIDENTE DE TRÁNSITO

1.2. POSTOPERATORIO MEDIO DE ARTERIOGRAFIA DE MIEMBRO SUPERIOR DERECHO (29/09/22)

1.2.1. HIPOPLASIA DE ARTERIA CUBITAL, ARTERIAL RADIAL DOMINANTE

SUBJETIVO: PACIENTE EN RECUPERACION, TRANQUILO, AFEBRIL, ADECUADA MODULACION DEL DOLOR.

OBJETIVO:

ALERTA, ORIENTADO, HIDRATADO

MECOSA ORAL HUMEDA CUELLO MOVIL SIN ADENOPATIAS, CON PRESENCIA DE CATETER YUGULAR DERECHO, TORAX SIMETRICO EXPANDIBLE, NO TRAJES RUIDOS CARDIACOS RITMICOS NO SOPLOS, PULMONES CLAROS CON BUENA ENTRADA DE AIRE, NO AGREGADOS, ABDOMEN BLANDO DEPRESIBLE NO DOLOROSO, NO IRRITACION PERITONEAL, SE EVIDENCIA EN MIEMBRO SUPERIOR DERECHO COLGAJO VITAL, EUTERMICO, EUCROMICO, LLENADO CAPILAR ADECUADO, NO DEMISCENCIAS, NO SANGRADO, NO SECRESIONES.

AREA DONANTE EN MIEMBRO INFERIOR IZQUIERDO SANA DRENAJE FUNCIONAL CON CONTENIDO SEROHEMATICO ESCASO.

ANALISIS: PACIENTE MASCULINO DE 71 AÑOS DE EDAD CON DIAGNOSTICOS DESCRITOS EN SU POP INMEDIATO DE RECONSTRUCCION MIEMBRO SUPERIOR DERECHO CON COLGAJO LIBRE ALT (18/10/22) AL MOMENTO DE LA VALORACION PACIENTE ESTABLE ALERTA ORIENTADO TOLERANDO OXIGENO AMBIENTE Y VIA ORAL, CON ADECUADA EVOLUCION CLINICA, COLGAJO VITAL, AREA DONANTE SANA, POR PARTE DE CX PLASTICA SE CONSIDERA PACIENTE PUEDE CONTINUAR ESTANCIA EN HOSPITALIZACION

Usuario: 104570217BAIME ALFREDO BARROS PAJARO

ORGANIZACION CLINICA GENERAL DEL NORTE
890102768 - 5
Pag: 48 de 52
Fecha: 27/10/22
EPICRISIS
7467450

HISTORIA CLINICA No. 7467450 Cedula 7467450	HECTOR MIGUEL MARTINEZ LOPEZ	Edad 71 Años Sexo Masculino
INGRESO Fe: 16/09/2022 10:22 EGRESO Fe: 27/10/2022 14:33:54	FECHA DE REPORTE DESDE: 11 00:00 HASTA: 11 00:00	Atr. Ingreso HOSPITALIZACION Atr. Egreso HOSPITALIZACION
Pabellon Evolución: 591 HOSP PISO 9		

PARA PROTOCOLO DE VIGILANCIA DE COLGAJO LIBRE, CONTINUA CURACIONES, CON GASAS CON FITOSTIMOLINE Y FIXOMULL, SE REALIZA CURACION, DEBE CONTINUAR MANEJO MEDICO DE BASE, SE EXPLICA CONDUCTA A PACIENTE QUIEN DICE ENTENDER Y ACEPTAR.

PLAN

HOSPITALIZACION

DIETA NORMAL

LACTATO DE RINGER 80 CC HORA

CEFAZOLINA 1 GR IV CADA 6 HRS

DICLOFENAC 75 MG IV CADA 12 HRS

PARACETAMOL 1 GR IV CADA 6 HRS

TRAMADOL 50 MG IV CADA 8 HRS LENTO Y DILUIDO

CEMPRAZOL 40 MG IV EN AYUNO CADA DIA

METOCLOPRAMIDA 10 MG IV CADA 8 HRS

ENOXAPARINA 40 MG SC DIA

MANTENER CABECERA A 45 GRADOS

CUANTIFICAR DRENAJES

MOVILIZACION EN BLOQUE

NO PRESIONEN MIEMBRO SUPERIOR DERECHO

NO TENSIONMETRO EN MIEMBRO SUPERIOR DERECHO

CURACION MIEMBRO INFERIOR IZQUIERDO POR ENFERMERIA A NECESIDAD

CUANTIFICACION DE DRENAJES EN MIEMBRO INFERIOR

DIURESIS EN CUANTIFICACION POR Sonda URINARIA

EN CASO DE EMERGENCIA FAVOR LLAMAR DR. ROLF SMIT 3186951327

20/10/2022 08:13:23 M1177 ROLF SMIT RINCON

CIRUGIA PLASTICA

EVOLUCION

PACIENTE MASCULINO DE 71 AÑOS CON DIAGNOSTICOS DE:

1. POP DE RECONSTRUCCION MIEMBRO SUPERIOR DERECHO CON COLGAJO LIBRE ALT (18/10/22)

1.1. TRAUMA EN MANO Y MUÑECA DERECHA POR ACCIDENTE DE TRÁNSITO

1.2. POSTOPERATORIO MEDIO DE ARTERIOGRAFIA DE MIEMBRO SUPERIOR DERECHO (29/09/22)

1.2.1. HIPOPLASIA DE ARTERIA CUBITAL, ARTERIAL RADIAL DOMINANTE

SUBJETIVO: PACIENTE EN PISO EN COMPAÑIA DE FAMILIAR, TRANQUILO, AFEBRIL, ADECUADA MODULACION DEL DOLOR.

OBJETIVO:

ALERTA, ORIENTADO, HIDRATADO

SE EVIDENCIA EN MIEMBRO INFERIOR COLGAJO VITAL, EUTERMICO, EUCROMICO, LLENADO CAPILAR ADECUADO, NO DEMISCENCIAS, NO SANGRADO, NO SECRESIONES.

AREA DONANTE EN MIEMBRO INFERIOR SANA DRENAJE FUNCIONAL CON CONTENIDO SEROHEMATICO ESCASO.

CONCEPTO:

Usuario: 104570217BAIME ALFREDO BARROS PAJARO

ORGANIZACION CLINICA GENERAL DEL NORTE

890102768 - 5

Pag: 41 de 42
Fecha: 27/10/22

EPICRISIS

7467450

1. DATOS GENERALES E IDENTIFICACION

HISTORIA CLINICA No. 7467450 Cedula 7467450	HECTOR MIGUEL MARTINEZ LOPEZ	Edad 71 Años Sexo Masculino
INGRESO Fe: 16/09/2022 10:22	EGRESO Fe: 27/10/2022 14:33:54	
FECHA DE REPORTE DESDE: 11 00:00	HASTA: 11 00:00	
Atn. Ingreso HOSPITALIZACION	Atn. Egreso HOSPITALIZACION	
Pabellon Evolución: 591 HOSP PISO 9		

PACIENTE REFIERE PASAR ADECUADA NOCHE, CON BUEN CONTROL DEL DOLOR, TOLERANDO VÍA ORAL Y OXÍGENO AMBIENTE, DIURESIS ESPONTÁNEA.

PREVIO LAVADO DE MANOS Y COLOCACIÓN DE ELEMENTOS DE PROTECCIÓN PERSONAL SEGUN PROTOCOLOS DE BIOSEGURIDAD ACTUALES. PROCEDO A EXAMINAR A PACIENTE.

NORMOCEFALO, PUPILAS ISOCÓRICAS NORMOREACTIVAS A LA LUZ, MUCOSA ORAL HÚMEDA.

CUELLO MÓVIL NO DOLOROSO A LA PALPACIÓN NI A LA MOVILIZACIÓN.

TORAX SIMÉTRICO, EXPANSIBLE, SIN TIRAJES, SIN SIGNOS DE DIFICULTAD RESPIRATORIA, MURMULLO VESICULAR SIN RUIDOS SOBREGREGADOS. RUIDOS CARDÍACOS RÍTMICOS SIN SOPLOS DE BUEN TONO E INTENSIDAD.

ABDOMEN BLANDO, DEPRESIBLE, NO DOLOROSO A LA PALPACIÓN, PERISTALSIS POSITIVA, SIN SIGNOS DE IRRITACIÓN PERITONEAL.

GENITOURINARIO NO EXPLORADO.

EXTREMIDADES CON AMPUTACIÓN SUPRACONDÍLEA ANTIGUA DE MIEMBRO INFERIOR DERECHO, MIEMBRO SUPERIOR DERECHO CUBIERTO CON VENDAJES EN BUEN ESTADO CON SISTEMA VAC CONECTADO, NO SE DESCUBRE, PULSOS DISTALES PRESENTES, BUEN LLENADO CAPILAR DISTAL.

ALERTA, ORIENTADO, FUERZA CONSERVADA EN TODAS LAS EXTREMIDADES, SENSIBILIDAD SIMÉTRICA, SIN ALTERACIÓN MOTORA NI SENSITIVA APARENTE.

ANÁLISIS:

PACIENTE EN LA OCTAVA DÉCADA DE LA VIDA EL CUAL SE ENCUENTRA HOSPITALIZADO CON DIAGNÓSTICOS PREVIAMENTE DESCRITOS. ACTUALMENTE SE ENCUENTRA EN BUENAS CONDICIONES GENERALES, ESTABLE HEMODINÁMICAMENTE, SIGNOS VITALES DENTRO DE PARÁMETROS NORMALES, CON BUEN CONTROL DEL DOLOR. PACIENTE EN PLAN DE COBERTURA CON UN COLGAJO LIBRE MICROVASCULAR PARA INTENTAR RESOLUCIÓN DE SU PATOLOGÍA. ASÍ MISMO CIRUGÍA MICROVASCULAR INDICA NUEVO LAVADO Y SÍGUE POR PARTE DE CIRUGÍA DE MANO PREVIO A PROCEDIMIENTO PARA MEJORA DE TEJIDO DE GRANULACIÓN PROGRAMADO PARA HOY, POR LO PRONTO CONTINÚA IGUAL MANEJO MÉDICO INSTAURADO Y SEGUIMIENTO POR ESPECIALIDADES TRATANTES. SE LE EXPLICA A PACIENTE Y FAMILIAR ACOMPAÑANTE CONDICIÓN CLÍNICA ACTUAL Y CONDUCTAS A SEGUIR QUIENES REFIEREN ENTENDER Y ACEPTAR.

PLAN:

1. HOSPITALIZACIÓN VIGENTE

2. DIETA NORMAL

3. FARMACOLÓGICO:

- OMEPRAZOL 20MG VO CADA 24 HORAS

- ACETAMINOFEN 1GR VO CADA 8 HORAS EN CASO DE DOLOR

4. ÓRDENES MÉDICAS:

- HEMOGRAMA POSTTRANSFUSIONAL

- LAVADO QUIRÚRGICO + DESBRIDAMIENTO (PROGRAMADO PARA HOY SABADO 15/10/22)

- COBERTURA CON UN COLGAJO LIBRE MICROVASCULAR (PROGRAMADO TENTATIVAMENTE PARA JUEVES 20/10/22)

5. CUIDADOS DE ENFERMERÍA:

- CONTROL DE SIGNOS VITALES Y AVISAR CAMBIOS

6. ASISTENCIAL:

- SEGUIMIENTO POR CIRUGÍA DE MANO

Usuario: 104570217 BAIME ALFREDO BARROS PAJARO

ORGANIZACION CLINICA GENERAL DEL NORTE

890102768 - 5

Pag: 43 de 42
Fecha: 27/10/22

EPICRISIS

7467450

1. DATOS GENERALES E IDENTIFICACION

HISTORIA CLINICA No. 7467450 Cedula 7467450	HECTOR MIGUEL MARTINEZ LOPEZ	Edad 71 Años Sexo Masculino
INGRESO Fe: 16/09/2022 10:22	EGRESO Fe: 27/10/2022 14:33:54	
FECHA DE REPORTE DESDE: 11 00:00	HASTA: 11 00:00	
Atn. Ingreso HOSPITALIZACION	Atn. Egreso HOSPITALIZACION	
Pabellon Evolución: 591 HOSP PISO 9		

5. CUIDADOS DE ENFERMERÍA:

- CONTROL DE SIGNOS VITALES Y AVISAR CAMBIOS

6. ASISTENCIAL:

- SEGUIMIENTO POR CIRUGÍA DE MANO

- SEGUIMIENTO POR CIRUGÍA MICROVASCULAR

17/10/2022 10:23:54 M1049 DANIEL JOSE ARAUJO CHIMENTO

EVOLUCION MEDICA

PACIENTE MASCULINO DE 71 AÑOS DE EDAD, ACTUALMENTE CON DIAGNÓSTICOS DE:

1. TRAUMA EN MANO Y MUÑECA DERECHA POR ACCIDENTE DE TRÁNSITO

1.1. POSTOPERATORIO MEDIO DE ARTERIOGRAFÍA DE MIEMBRO SUPERIOR DERECHO (29/09/22)

1.1.1. HIPOPLASIA DE ARTERIA CUBITAL, ARTERIAL RADIAL DOMINANTE, ARCO PALMAR PERMEABLE

1.2. POSTOPERATORIO MEDIO DE LAVADO Y DESBRIDAMIENTO EN MANO DERECHA + COLOCACIÓN DE SISTEMA VAC (27/09/22 + 15/10/22)

PACIENTE REFIERE PASAR ADECUADA NOCHE, CON BUEN CONTROL DEL DOLOR, TOLERANDO VÍA ORAL Y OXÍGENO AMBIENTE, DIURESIS ESPONTÁNEA.

PREVIO LAVADO DE MANOS Y COLOCACIÓN DE ELEMENTOS DE PROTECCIÓN PERSONAL SEGUN PROTOCOLOS DE BIOSEGURIDAD ACTUALES. PROCEDO A EXAMINAR A PACIENTE.

NORMOCEFALO, PUPILAS ISOCÓRICAS NORMOREACTIVAS A LA LUZ, MUCOSA ORAL HÚMEDA.

CUELLO MÓVIL NO DOLOROSO A LA PALPACIÓN NI A LA MOVILIZACIÓN.

TORAX SIMÉTRICO, EXPANSIBLE, SIN TIRAJES, SIN SIGNOS DE DIFICULTAD RESPIRATORIA, MURMULLO VESICULAR SIN RUIDOS SOBREGREGADOS. RUIDOS CARDÍACOS RÍTMICOS SIN SOPLOS DE BUEN TONO E INTENSIDAD.

ABDOMEN BLANDO, DEPRESIBLE, NO DOLOROSO A LA PALPACIÓN, PERISTALSIS POSITIVA, SIN SIGNOS DE IRRITACIÓN PERITONEAL.

GENITOURINARIO NO EXPLORADO.

EXTREMIDADES CON AMPUTACIÓN SUPRACONDÍLEA ANTIGUA DE MIEMBRO INFERIOR DERECHO, MIEMBRO SUPERIOR DERECHO CUBIERTO CON VENDAJES EN BUEN ESTADO CON SISTEMA VAC CONECTADO, NO SE DESCUBRE, PULSOS DISTALES PRESENTES, BUEN LLENADO CAPILAR DISTAL.

ALERTA, ORIENTADO, FUERZA CONSERVADA EN TODAS LAS EXTREMIDADES, SENSIBILIDAD SIMÉTRICA, SIN ALTERACIÓN MOTORA NI SENSITIVA APARENTE.

ANÁLISIS:

SE VALORA EN RONDA MÉDICA, PACIENTE EN LA OCTAVA DÉCADA DE LA VIDA EL CUAL SE ENCUENTRA HOSPITALIZADO CON DIAGNÓSTICOS PREVIAMENTE DESCRITOS. ACTUALMENTE SE ENCUENTRA EN BUENAS CONDICIONES GENERALES, ESTABLE HEMODINÁMICAMENTE, SIGNOS VITALES DENTRO DE PARÁMETROS NORMALES, CON BUEN CONTROL DEL DOLOR. PACIENTE EN PLAN DE COBERTURA CON UN COLGAJO LIBRE MICROVASCULAR PARA INTENTAR RESOLUCIÓN DE SU PATOLOGÍA PROGRAMADO PARA PROCEDIMIENTO QUIRÚRGICO MAÑANA CON EL DR SMITH. DE MOMENTO DEBE CONTINUAR IGUAL MANEJO MÉDICO INSTAURADO Y SEGUIMIENTO POR ESPECIALIDADES TRATANTES. SE LE EXPLICA A PACIENTE Y FAMILIAR ACOMPAÑANTE CONDICIÓN CLÍNICA

Usuario: 104570217 BAIME ALFREDO BARROS PAJARO

ORGANIZACION CLINICA GENERAL DEL NORTE

890102768 - 5

Pag: 42 de 42
Fecha: 27/10/22

EPICRISIS

7467450

1. DATOS GENERALES E IDENTIFICACION

HISTORIA CLINICA No. 7467450 Cedula 7467450	HECTOR MIGUEL MARTINEZ LOPEZ	Edad 71 Años Sexo Masculino
INGRESO Fe: 16/09/2022 10:22	EGRESO Fe: 27/10/2022 14:33:54	
FECHA DE REPORTE DESDE: 11 00:00	HASTA: 11 00:00	
Atn. Ingreso HOSPITALIZACION	Atn. Egreso HOSPITALIZACION	
Pabellon Evolución: 591 HOSP PISO 9		

-SEGUIMIENTO POR CIRUGIA MICROVASCULAR

16/10/2022 09:12:00 M1275 FABIO ANDRES VELEZ TORRES

PACIENTE MASCULINO DE 71 AÑOS DE EDAD, ACTUALMENTE CON DIAGNÓSTICOS DE:

1. TRAUMA EN MANO Y MUÑECA DERECHA POR ACCIDENTE DE TRÁNSITO

1.1. POSTOPERATORIO MEDIO DE ARTERIOGRAFÍA DE MIEMBRO SUPERIOR DERECHO (29/09/22)

1.1.1. HIPOPLASIA DE ARTERIA CUBITAL, ARTERIAL RADIAL DOMINANTE, ARCO PALMAR PERMEABLE

1.2. POSTOPERATORIO MEDIO DE LAVADO Y DESBRIDAMIENTO EN MANO DERECHA + COLOCACIÓN DE SISTEMA VAC (27/09/22 + 15/10/22)

PACIENTE REFIERE PASAR ADECUADA NOCHE, CON BUEN CONTROL DEL DOLOR, TOLERANDO VÍA ORAL Y OXÍGENO AMBIENTE, DIURESIS ESPONTÁNEA.

PREVIO LAVADO DE MANOS Y COLOCACIÓN DE ELEMENTOS DE PROTECCIÓN PERSONAL SEGUN PROTOCOLOS DE BIOSEGURIDAD ACTUALES. PROCEDO A EXAMINAR A PACIENTE.

NORMOCEFALO, PUPILAS ISOCÓRICAS NORMOREACTIVAS A LA LUZ, MUCOSA ORAL HÚMEDA.

CUELLO MÓVIL NO DOLOROSO A LA PALPACIÓN NI A LA MOVILIZACIÓN.

TORAX SIMÉTRICO, EXPANSIBLE, SIN TIRAJES, SIN SIGNOS DE DIFICULTAD RESPIRATORIA, MURMULLO VESICULAR SIN RUIDOS SOBREGREGADOS. RUIDOS CARDÍACOS RÍTMICOS SIN SOPLOS DE BUEN TONO E INTENSIDAD.

ABDOMEN BLANDO, DEPRESIBLE, NO DOLOROSO A LA PALPACIÓN, PERISTALSIS POSITIVA, SIN SIGNOS DE IRRITACIÓN PERITONEAL.

GENITOURINARIO NO EXPLORADO.

EXTREMIDADES CON AMPUTACIÓN SUPRACONDÍLEA ANTIGUA DE MIEMBRO INFERIOR DERECHO, MIEMBRO SUPERIOR DERECHO CUBIERTO CON VENDAJES EN BUEN ESTADO CON SISTEMA VAC CONECTADO, NO SE DESCUBRE, PULSOS DISTALES PRESENTES, BUEN LLENADO CAPILAR DISTAL.

ALERTA, ORIENTADO, FUERZA CONSERVADA EN TODAS LAS EXTREMIDADES, SENSIBILIDAD SIMÉTRICA, SIN ALTERACIÓN MOTORA NI SENSITIVA APARENTE.

ANÁLISIS:

PACIENTE EN LA OCTAVA DÉCADA DE LA VIDA EL CUAL SE ENCUENTRA HOSPITALIZADO CON DIAGNÓSTICOS PREVIAMENTE DESCRITOS. ACTUALMENTE SE ENCUENTRA EN BUENAS CONDICIONES GENERALES, ESTABLE HEMODINÁMICAMENTE, SIGNOS VITALES DENTRO DE PARÁMETROS NORMALES, CON BUEN CONTROL DEL DOLOR. PACIENTE EN PLAN DE COBERTURA CON UN COLGAJO LIBRE MICROVASCULAR PARA INTENTAR RESOLUCIÓN DE SU PATOLOGÍA. POR LO PRONTO CONTINÚA IGUAL MANEJO MÉDICO INSTAURADO Y SEGUIMIENTO POR ESPECIALIDADES TRATANTES. SE LE EXPLICA A PACIENTE Y FAMILIAR ACOMPAÑANTE CONDICIÓN CLÍNICA ACTUAL Y CONDUCTAS A SEGUIR QUIENES REFIEREN ENTENDER Y ACEPTAR.

PLAN:

1. HOSPITALIZACIÓN VIGENTE

2. DIETA NORMAL

3. FARMACOLÓGICO:

- OMEPRAZOL 20MG VO CADA 24 HORAS

- ACETAMINOFEN 1GR VO CADA 8 HORAS EN CASO DE DOLOR

4. ÓRDENES MÉDICAS:

Usuario: 104570217 BAIME ALFREDO BARROS PAJARO

ORGANIZACION CLINICA GENERAL DEL NORTE

890102768 - 5

Pag: 44 de 42
Fecha: 27/10/22

EPICRISIS

7467450

1. DATOS GENERALES E IDENTIFICACION

HISTORIA CLINICA No. 7467450 Cedula 7467450	HECTOR MIGUEL MARTINEZ LOPEZ	Edad 71 Años Sexo Masculino
INGRESO Fe: 16/09/2022 10:22	EGRESO Fe: 27/10/2022 14:33:54	
FECHA DE REPORTE DESDE: 11 00:00	HASTA: 11 00:00	
Atn. Ingreso HOSPITALIZACION	Atn. Egreso HOSPITALIZACION	
Pabellon Evolución: 591 HOSP PISO 9		

ACTUAL Y CONDUCTAS A SEGUIR QUIENES REFIEREN ENTENDER Y ACEPTAR.

PLAN:

1. HOSPITALIZACIÓN VIGENTE

2. DIETA NORMAL

3. FARMACOLÓGICO:

- OMEPRAZOL 20MG VO CADA 24 HORAS

- ACETAMINOFEN 1GR VO CADA 8 HORAS EN CASO DE DOLOR

4. ÓRDENES MÉDICAS:

- HEMOGRAMA POSTTRANSFUSIONAL

- COBERTURA CON UN COLGAJO LIBRE MICROVASCULAR (PROGRAMADO PARA MAÑANA 18/10/22)

5. CUIDADOS DE ENFERMERÍA:

- CONTROL DE SIGNOS VITALES Y AVISAR CAMBIOS

6. ASISTENCIAL:

- SEGUIMIENTO POR CIRUGÍA DE MANO

- SEGUIMIENTO POR CIRUGÍA MICROVASCULAR

18/10/2022 09:43:31 M1357 LUIS FERNANDO CARBONELL SOLANO

DIAGNÓSTICOS:

1. TRAUMA EN MANO Y MUÑECA DERECHA POR ACCIDENTE DE TRÁNSITO

1.1. POSTOPERATORIO MEDIO DE ARTERIOGRAFÍA DE MIEMBRO SUPERIOR DERECHO (29/09/22)

1.1.1. HIPOPLASIA DE ARTERIA CUBITAL, ARTERIAL RADIAL DOMINANTE, ARCO PALMAR PERMEABLE

1.2. POSTOPERATORIO MEDIO DE LAVADO Y DESBRIDAMIENTO EN MANO DERECHA + COLOCACIÓN DE SISTEMA VAC (27/09/22 + 15/10/22)

SUBJETIVO: PACIENTE REFIERE SENTIRSE BIEN, SIN DOLOR, AFEBRIL, TOLERA VÍA ORAL, DIURESIS Y DEPOSICIONES PRESENTES

OBJETIVO

CONSCIENTE Y ALERTA, HIRATADO Y AFEBRIL

NORMOCEFALO, ESCLERAS ANICTÉRICAS, MUCOSA ORAL HÚMEDA SIN LESIONES, NARINAS Y CONDUCTOS AUDITIVOS EXTERNOS PERMEABLES SIN ALTERACIONES

CUELLO MÓVIL NO DOLOROSO, SIN MASAS NI ADENOPATÍAS PALPABLES

TORAX SIMÉTRICO Y NORMOEXPANSIBLE, RUIDOS CARDÍACOS RÍTMICOS SIN SOPLOS, MURMULLO VESICULAR PRESENTE SIN AGREGADOS

ABDOMEN BLANDO Y DEPRESIBLE, NO DOLOROSO A LA PALPACIÓN

GENITOURINARIO: NO SE EVALÚA

EXTREMIDADES CON AMPUTACIÓN SUPRACONDÍLEA DERECHA, MIEMBRO SUPERIOR DERECHO CUBIERTO CON APOSITOS Y VENDAJE EN BUEN ESTADO, NO SE DESCUBRE, CON SISTEMA VAC FUNCIONANTE, BUEN LLENADO CAPILAR DISTAL, NO EDEMAS

NEUROLÓGICO: ORIENTADO EN LAS 3 ESFERAS, SIN DÉFICIT SENSITIVO NI MOTOR

PIEL: SIN LESIONES

ANÁLISIS: PACIENTE MASCULINO DE 71 AÑOS DE EDAD HOSPITALIZADO CON DIAGNÓSTICOS Y ANTECEDENTES ANOTADOS.

Usuario: 104570217 BAIME ALFREDO BARROS PAJARO

ORGANIZACION CLINICA GENERAL DEL NORTE

890102768 - 5

AREQUIA

Pag: 37 de 52
Fecha: 27/10/22

EPICRISIS

1. DATOS GENERALES E IDENTIFICACION

7467450

HISTORIA CLINICA No. 7467450 Cedula 7467450	HECTOR MIGUEL MARTINEZ LOPEZ	Edad 71 Años Sexo Masculino
INGRESO Fe: 16/09/2022 10:22 FECHA DE REPORTE DESDE: 11 00:00 Ata. Ingreso HOSPITALIZACION Pabellon Evolución: 591 HOSP PISO 9	EGRESO Fe: 27/10/2022 14:33:54 HASTA: 11 00:00 Ata. Egreso HOSPITALIZACION	

Y TIENDOS BLANDOS DEL MIEMBRO SUPERIOR DERECHO. ACTUALMENTE CON EXPOSICION OSEA Y TENDINOSA, CON TEJIDOS LIMPIOS, SUGERIR VALORACION POR DEFECTO DE COBERTURA EXTENSO SIN OPCIONES LOCOREGIONALES PARA COBRIMIENTO. SE SOLICITA ARTERIOGRAFIA DE MIEMBRO SUPERIOR CON EVIDENCIA DE HIPOPLASIA DE ARTERIA CUBITAL, ARTERIA RADIAL DOMINANTE Y ARCO PALMAR PERMEABLE. SE SOLICITA AUTORIZACION PARA REALIZACION DE COLGAJO LIBRE MICROVASCULAR PARA SALVAMENTO DE EXTREMIDAD PENDIENTE AUTORIZACION. POR EL MOMENTO SE CONSIDERA NECESARIO LLEVA A LAVADO Y DESBRIDAMIENTO EN SALAS DE CIRUGIA PARA CAMBIO DE SISTEMA DE PRESION NEGATIVA. A ESPERA DE PROGRAMACION PARA CUPO QUIRURGICO YA CUBIERTO CON AUTORIZACION DEL MISMO. SE LE EXPLICA APACIENTE QUIEN REFIERE ENTENDER Y ACEPTAR.

12/10/2022 12:50:08 M1275 FABIO ANDRES VELEZ TORRES

PACIENTE MASCULINO DE 71 AÑOS DE EDAD, ACTUALMENTE CON DIAGNOSTICOS DE:

1. TRAUMA EN MANO Y MUÑECA DERECHA POR ACCIDENTE DE TRANSITO

1.1. POSTOPERATORIO MEDIANO DE ARTERIOGRAFIA DE MIEMBRO SUPERIOR DERECHO (23/09/22)

1.1.1. HIPOPLASIA DE ARTERIA CUBITAL, ARTERIA RADIAL DOMINANTE, ARCO PALMAR PERMEABLE

1.2. POSTOPERATORIO MEDIANO DE LAVADO Y DESBRIDAMIENTO EN MANO DERECHA + COLOCACION DE SISTEMA VAC (27/09/22)

PACIENTE REFIERE PASAR ADECUADA NOCHE, CON BUEN CONTROL DEL DOLOR, TOLERANDO VIA ORAL Y OXIGENO AMBIENTE.

DIURESIS ESPONTANEA.

PREVIO LAVADO DE MANOS Y COLOCACION DE ELEMENTOS DE PROTECCION PERSONAL SEGUN PROTOCOLOS DE BIOSEGURIDAD

ACTUALES, PROCEDIO A EXAMINAR A PACIENTE.

NORMOCEFALO, PUPILAS ISOCORICAS NORMOREACTIVAS A LA LUZ, MUCOSA ORAL HUMEDA.

CUELLO MOVIL, NO DOLOROSO A LA PALPACION NI A LA MOVILIZACION.

TX SIMETRICO, EXPANSIBLE, SIN TIRAJES, SIN SIGNOS DE DIFICULTAD RESPIRATORIA, MURMULLO VESICULAR SIN RUIDOS

AGREGADOS, RUIDOS CARDIACOS RITMICOS SIN SOPLOS DE BUEN TONO E INTENSIDAD.

ABDOMEN BLANDO, DEPRESIBLE, NO DOLOROSO A LA PALPACION, PERISTALSIS POSITIVA, SIN SIGNOS DE IRRITACION

PERITONEAL.

GENTOURINARIO NO EXPLORADO.

EXTREMIDADES CON AMPUTACION SUPRACONDILEA ANTIGUA DE MIEMBRO INFERIOR DERECHO, MIEMBRO SUPERIOR DERECHO CUBIERTO CON VENDAJES EN BUEN ESTADO CON SISTEMA VAC CONECTADO, NO SE DESCUBRE, PULSOS DISTALES PRESENTES, BUEN LLENADO

CAPILAR DISTAL.

ALERTA, ORIENTADO, FUERZA CONSERVADA EN TODAS LAS EXTREMIDADES, SENSIBILIDAD SIMETRICA, SIN ALTERACION MOTORA NI

SENSITIVA APARENTE.

ANALISIS:

PACIENTE EN LA OCTAVA DECADEA DE LA VIDA EL CUAL SE ENCUENTRA HOSPITALIZADO CON DIAGNOSTICOS PREVIAMENTE

DESCRITOS: ACTUALMENTE SE ENCUENTRA EN BUENAS CONDICIONES GENERALES, ESTABLE HEMODINAMICAMENTE, SIGNOS VITALES

DENTRO DE PARAMETROS NORMALES, CON BUEN CONTROL DEL DOLOR, PACIENTE EN PLAN DE COBERTURA CON UN COLGAJO LIBRE

MICROVASCULAR PARA INTENTAR RESOLUCION DE SU PATOLOGIA, ASI MISMO CIRUGIA MICROVASCULAR INDICA NUEVO LAVADO

QUIRURGICO POR PARTE DE CIRUGIA DE MANO PREVIO A PROCEDIMIENTO PARA MEJORIA DE TEJIDO DE GRANULACION, POR LO

CUAL CONTINUA IGUAL MANEJO MEDICO INSTAURADO Y SEGUIMIENTO POR ESPECIALIDADES TRATANTES. SE LE EXPLICA A

PACIENTE Y FAMILIAR ACOMPAÑANTE CONDICION CLINICA ACTUAL Y CONDUCTAS A SEGUIR QUIENES REFIEREN ENTENDER Y

Usuario: 104570217/BAIME ALFREDO BARROS PAJARO

ORGANIZACION CLINICA GENERAL DEL NORTE

890102768 - 5

AREQUIA

Pag: 38 de 52
Fecha: 27/10/22

EPICRISIS

1. DATOS GENERALES E IDENTIFICACION

7467450

HISTORIA CLINICA No. 7467450 Cedula 7467450	HECTOR MIGUEL MARTINEZ LOPEZ	Edad 71 Años Sexo Masculino
INGRESO Fe: 16/09/2022 10:22 FECHA DE REPORTE DESDE: 11 00:00 Ata. Ingreso HOSPITALIZACION Pabellon Evolución: 591 HOSP PISO 9	EGRESO Fe: 27/10/2022 14:33:54 HASTA: 11 00:00 Ata. Egreso HOSPITALIZACION	

ANÁLISIS: PACIENTE MASCULINO DE 71 AÑOS DE EDAD HOSPITALIZADO CON DIAGNOSTICOS Y ANTECEDENTES ANOTADOS. ACTUALMENTE EN BUEN ESTADO GENERAL, ESTABLE HEMODINAMICAMENTE, VALORADO POR CX MICROVASCULAR DR. ROLF SMIT QUIE SOLICITA NUEVO LAVADO QUIRURGICO Y RECAMBIO DE SISTEMA VAC PREVIO A COBERTURA CON UN COLGAJO LIBRE MICROVASCULAR PARA SALVAMENTO DE EXTREMIDAD. FECHA TENTATIVA 20/10/2022.

SE COMENTA CASO CON CX DE MANO DR. ESPITIA, QUIEN INDICA PROCEDIMIENTO DE LAVADO + RECAMBIO VAC PARA MAÑANA

VIERNES 14/10/2022 15:30 HORAS. SE SOLICITAN PARACLINICOS PREQUIRURGICOS

SE LE EXPLICA A PACIENTE Y FAMILIAR ACOMPAÑANTE CONDICION CLINICA ACTUAL Y CONDUCTAS A SEGUIR QUIENES REFIEREN

ENTENDER Y ACEPTAR.

PLAN:

1. HOSPITALIZACION VIGENTE

2. DIETA NORMAL

3. FARMACOLOGICO:

- RAZOL 20MG VO CADA 24 HORAS

- ACETAMINOFEN 1GR VO CADA 8 HORAS EN CASO DE DOLOR

4. ORDENES MEDICAS:

- SE SOLICITA CUADRO HEMATICO, TP Y TPT CONTROL

- LAVADO QUIRURGICO + RECAMBIO DE VAC (MAÑANA VIERNES 14/10/2022)

- COBERTURA CON UN COLGAJO LIBRE MICROVASCULAR

5. CUIDADOS DE ENFERMERIA:

- CONTROL DE SIGNOS VITALES Y AVISAR CAMBIOS

6. ASISTENCIAL:

- SEGUIMIENTO POR CIRUGIA DE MANO

- SEGUIMIENTO POR CIRUGIA MICROVASCULAR

14/10/2022 08:38:12 M1357

LUIS FERNANDO CARBONELL SOLANO

DIAGNOSTICOS:

1. POP ARTERIOGRAFIA DE MIEMBRO SUPERIOR DERECHO 29/09/2022

1.1. CONCLUSION: HIPOPLASIA DE ARTERIA CUBITAL, ARTERIA RADIAL DOMINANTE, ARCO PALMAR PERMEABLE

2. POSOPERATORIO DE LAVADO Y DESBRIDAMIENTO EN MANO DERECHA + RECAMBIO DE SISTEMA VAC 07/10/2022

2.1. HALLAZGOS: DEFECTO DE COBERTURA AMPLIO EN PALMAR DE MANO, Y DORSO DE MANO Y MUÑECA, CON HIPERGRANULACION EN

DORSO DE MUÑECA, ADEMAS ESCASA EXPOSICION TENDINOSA FLEXORA, EN 2DO Y 3ER DEDO, CON DEFECTO ESTRUCTURAL EN CARA

VOLAR DE PULGAR, PUNTA DE 5TO DEDO CON CIANOSIS Y TEJIDO DESVITALIZADO

SUBJETIVO: PACIENTE REFIERE SENTIRSE BIEN, SIN DOLOR, AFEBRIL, TOLERA VIA ORAL, DIURESIS Y DEPOSICIONES

PRESENTES

OBJETIVO

CONSIENTE Y ALERTA, HIDRATADO Y AFEBRIL

NORMOCEFALO, ESCLERAS ANICTERICAS, MUCOSA ORAL HUMEDA SIN LESIONES, NARINAS Y CONDUCTOS AUDITIVOS EXTERNOS

PERMEABLES SIN ALTERACIONES

CUELLO MOVIL, NO DOLOROSO, SIN MASAS NI ADENOMEGALIAS PALPABLES

Usuario: 104570217/BAIME ALFREDO BARROS PAJARO

ORGANIZACION CLINICA GENERAL DEL NORTE

890102768 - 5

AREQUIA

Pag: 39 de 52
Fecha: 27/10/22

EPICRISIS

1. DATOS GENERALES E IDENTIFICACION

7467450

HISTORIA CLINICA No. 7467450 Cedula 7467450	HECTOR MIGUEL MARTINEZ LOPEZ	Edad 71 Años Sexo Masculino
INGRESO Fe: 16/09/2022 10:22 FECHA DE REPORTE DESDE: 11 00:00 Ata. Ingreso HOSPITALIZACION Pabellon Evolución: 591 HOSP PISO 9	EGRESO Fe: 27/10/2022 14:33:54 HASTA: 11 00:00 Ata. Egreso HOSPITALIZACION	

ACEPTAR.

PLAN:

1. HOSPITALIZACION VIGENTE

2. DIETA NORMAL

3. FARMACOLOGICO:

- OMEPRAZOL 20MG VO CADA 24 HORAS

- ACETAMINOFEN 1GR VO CADA 8 HORAS EN CASO DE DOLOR

4. ORDENES MEDICAS:

- LAVADO QUIRURGICO + DESBRIDAMIENTO (PENDIENTE AUTORIZAR Y PROGRAMAR)

- COBERTURA CON UN COLGAJO LIBRE MICROVASCULAR (PROGRAMADO TENTATIVAMENTE PARA JUEVES 20/10/22)

5. CUIDADOS DE ENFERMERIA:

- CONTROL DE SIGNOS VITALES Y AVISAR CAMBIOS

6. ASISTENCIAL:

- SEGUIMIENTO POR CIRUGIA DE MANO

- SEGUIMIENTO POR CIRUGIA MICROVASCULAR

13/10/2022 16:56:07 M1357

LUIS FERNANDO CARBONELL SOLANO

DIAGNOSTICOS:

1. POP ARTERIOGRAFIA DE MIEMBRO SUPERIOR DERECHO 29/09/2022

1.1. CONCLUSION: HIPOPLASIA DE ARTERIA CUBITAL, ARTERIA RADIAL DOMINANTE, ARCO PALMAR PERMEABLE

2. POSOPERATORIO DE LAVADO Y DESBRIDAMIENTO EN MANO DERECHA + RECAMBIO DE SISTEMA VAC 07/10/2022

2.1. HALLAZGOS: DEFECTO DE COBERTURA AMPLIO EN PALMAR DE MANO, Y DORSO DE MANO Y MUÑECA, CON HIPERGRANULACION EN

DORSO DE MUÑECA, ADEMAS ESCASA EXPOSICION TENDINOSA FLEXORA, EN 2DO Y 3ER DEDO, CON DEFECTO ESTRUCTURAL EN CARA

VOLAR DE PULGAR, PUNTA DE 5TO DEDO CON CIANOSIS Y TEJIDO DESVITALIZADO

SUBJETIVO: PACIENTE REFIERE SENTIRSE BIEN, SIN DOLOR, AFEBRIL, TOLERA VIA ORAL, DIURESIS Y DEPOSICIONES

PRESENTES

OBJETIVO

CONSIENTE Y ALERTA, HIDRATADO Y AFEBRIL

NORMOCEFALO, ESCLERAS ANICTERICAS, MUCOSA ORAL HUMEDA SIN LESIONES, NARINAS Y CONDUCTOS AUDITIVOS EXTERNOS

PERMEABLES SIN ALTERACIONES

CUELLO MOVIL, NO DOLOROSO, SIN MASAS NI ADENOMEGALIAS PALPABLES

TORAX SIMETRICO Y NORMOEXPANSIBLE, RUIDOS CARDIACOS RITMICOS SIN SOPLOS, MURMULLO VESICULAR PRESENTE SIN

AGREGADOS

ABDOMEN BLANDO Y DEPRESIBLE, NO DOLOROSO A LA PALPACION

GENTOURINARIO: NO SE EVALUA

EXTREMIDADES CON AMPUTACION SUPRACONDILEA DERECHA, MIEMBRO SUPERIOR DERECHO CUBIERTO CON APOSITOS Y VENDAJE

EN BUEN ESTADO, NO SE DESCUBRE, CON SISTEMA VAC FUNCIONANTE, BUEN LLENADO CAPILAR DISTAL, NO EDEMAS

NEUROLÓGICO: ORIENTADO EN LAS 3 ESFERAS, SIN DEFICIT SENSITIVO NI MOTOR

PIEL SIN LESIONES

Usuario: 104570217/BAIME ALFREDO BARROS PAJARO

ORGANIZACION CLINICA GENERAL DEL NORTE

890102768 - 5

AREQUIA

Pag: 40 de 52
Fecha: 27/10/22

EPICRISIS

1. DATOS GENERALES E IDENTIFICACION

7467450

HISTORIA CLINICA No. 7467450 Cedula 7467450	HECTOR MIGUEL MARTINEZ LOPEZ	Edad 71 Años Sexo Masculino
INGRESO Fe: 16/09/2022 10:22 FECHA DE REPORTE DESDE: 11 00:00 Ata. Ingreso HOSPITALIZACION Pabellon Evolución: 591 HOSP PISO 9	EGRESO Fe: 27/10/2022 14:33:54 HASTA: 11 00:00 Ata. Egreso HOSPITALIZACION	

TORAX SIMETRICO Y NORMOEXPANSIBLE, RUIDOS CARDIACOS RITMICOS SIN SOPLOS, MURMULLO VESICULAR PRESENTE SIN

AGREGADOS

ABDOMEN BLANDO Y DEPRESIBLE, NO DOLOROSO A LA PALPACION

GENTOURINARIO: NO SE EVALUA

EXTREMIDADES CON AMPUTACION SUPRACONDILEA DERECHA, MIEMBRO SUPERIOR DERECHO CUBIERTO CON APOSITOS Y VENDAJE

EN BUEN ESTADO, NO SE DESCUBRE, CON SISTEMA VAC FUNCIONANTE, BUEN LLENADO CAPILAR DISTAL, NO EDEMAS

NEUROLÓGICO: ORIENTADO EN LAS 3 ESFERAS, SIN DEFICIT SENSITIVO NI MOTOR

PIEL SIN LESIONES

ANÁLISIS: PACIENTE MASCULINO DE 71 AÑOS DE EDAD HOSPITALIZADO CON DIAGNOSTICOS Y ANTECEDENTES ANOTADOS.

ACTUALMENTE EN BUEN ESTADO GENERAL, ESTABLE HEMODINAMICAMENTE, VALORADO POR CX MICROVASCULAR DR. ROLF SMIT QUIE

SOLICITA NUEVO LAVADO QUIRURGICO Y RECAMBIO DE SISTEMA VAC CON CX DE MANO DR. ESPITIA (PENDIENTE AUTORIZAR Y

PROGRAMAR) PREVIO A COBERTURA CON UN COLGAJO LIBRE MICROVASCULAR PARA SALVAMENTO DE EXTREMIDAD, FECHA TENTATIVA

20/10/2022.

CON EVIDENCIA DE HB EN 7.8, SE DECIDE TRANSFUNDIR 2 GRV Y CH POST-TRANSFUSIONAL

SE LE EXPLICA A PACIENTE Y FAMILIAR ACOMPAÑANTE CONDICION CLINICA ACTUAL Y CONDUCTAS A SEGUIR QUIENES REFIEREN

ENTENDER Y ACEPTAR.

PLAN:

1. HOSPITALIZACION VIGENTE

2. DIETA NORMAL

3. FARMACOLOGICO:

- OMEPRAZOL 20MG VO CADA 24 HORAS

- ACETAMINOFEN 1GR VO CADA 8 HORAS EN CASO DE DOLOR

4. ORDENES MEDICAS:

- SE SOLICITA TRANSFUSION DE 2 GRV

- SE SOLICITA CH POST-TRANSFUSIONAL

- LAVADO QUIRURGICO + RECAMBIO DE VAC (AUTORIZAR Y PROGRAMAR)

- COBERTURA CON UN COLGAJO LIBRE MICROVASCULAR (FECHA TENTATIVA 20/10/2022)

5. CUIDADOS DE ENFERMERIA:

- CONTROL DE SIGNOS VITALES Y AVISAR CAMBIOS

6. ASISTENCIAL:

- SEGUIMIENTO POR CIRUGIA DE MANO

- SEGUIMIENTO POR CIRUGIA MICROVASCULAR

15/10/2022 08:49:40 M1275

FABIO ANDRES VELEZ TORRES

PACIENTE MASCULINO DE 71 AÑOS DE EDAD, ACTUALMENTE CON DIAGNOSTICOS DE:

1. TRAUMA EN MANO Y MUÑECA DERECHA POR ACCIDENTE DE TRANSITO

1.1. POSTOPERATORIO MEDIANO DE ARTERIOGRAFIA DE MIEMBRO SUPERIOR DERECHO (23/09/22)

1.1.1. HIPOPLASIA DE ARTERIA CUBITAL, ARTERIA RADIAL DOMINANTE, ARCO PALMAR PERMEABLE

1.2. POSTOPERATORIO MEDIANO DE LAVADO Y DESBRIDAMIENTO EN MANO DERECHA + COLOCACION DE SISTEMA VAC (27/09/22)

Usuario: 104570217/BAIME ALFREDO BARROS PAJARO

ORGANIZACION CLINICA GENERAL DEL NORTE
890102768 - 5
EPICRISIS
7467450

HISTORIA CLINICA No. 7467450 Cedula 7467450	HECTOR MIGUEL MARTINEZ LOPEZ	Edad 71 Años Sexo Masculino
INGRESO Fe: 16/09/2022 10:22 FECHA DE REPORTE DESDE: // 00:00 Atn. Ingreso HOSPITALIZACION Pabellon Evolución: 591 HOSP PISO 9	EGRESO Fe: 27/10/2022 14:33:54 HASTA: // 00:00 Atn. Egreso HOSPITALIZACION	

5. CUIDADOS DE ENFERMERIA:
- CONTROL DE SIGNOS VITALES Y AVISAR CAMBIOS
6. ASISTENCIAL:
- SEGUIMIENTO POR CIRUGIA DE MANO
- SEGUIMIENTO POR CIRUGIA MICROVASCULAR

07/10/2022 18:18:01 M1505 JUAN CARLOS ESPITIA GUZMAN
TRASLADO A RECUPERACION Y POSTERIORMENTE A HOSPITALIZACION
CONTINUAR IGUAL ORDENES MEDICA YA INSTALADAS
SEGUIMIENTO POR CX PLASTICA - MICROCIRUGIA PARA COBERTURA DEFINITIVA DE DEFECTO
ALTA: CX DE MANO

09/10/2022 11:21:03 M1282 GABRIEL JOSE GARZABALO CANTILLO
PACIENTE MASCULINO DE 71 AÑOS DE EDAD CURSANDO CON IMPRESIONES DIAGNOSTICAS DE:
1. POP ARTERIOGRAFIA DE MIEMBRO SUPERIOR DERECHO 29/09/2022
1.1. CONCLUSION: HIPOPLASIA DE ARTERIA CUBITAL, ARTERIAL RADIAL DOMINANTE, ARCO PALMAR PERMEABLE
2. POSOPERATORIO DE LAVADO Y DESBRIDAMIENTO EN MANO DERECHA + COLOCACION DE SISTEMA VAC 07/10/2022
2.1. HALLAZGOS: HERIDA CRUENTA EN LA MANO DERECHA, CON COMPROMISO DORSAL PALMAR EMINENCIA TENAR, HIPOPERFUSION DE LOS DEDOS MEÑIQUE Y ANULAR, EXPOSICION DE NERVIOS TENDONES Y EXPOSICION DE HUESO A NIVEL DE LA FALANGE DISTAL Y DEL 5TO METACARPIANO
PACIENTE REFIERE SENTIRSE BIEN
ANÁLISIS:
PACIENTE MASCULINO DE 71 AÑOS DE EDAD HOSPITALIZADO CON DIAGNÓSTICOS Y ANTECEDENTES ANOTADOS, ACTUALMENTE EN BUEN ESTADO, NO SE DESCUBRE, CON SISTEMA VAC FUNCIONANTE, BUEN LLENADO CAPILAR DISTAL, NO EDEMAS NEUROLÓGICO, ORIENTADO EN LAS 3 ESFERAS, SIN DÉFICIT SENSITIVO NI MOTOR
PIEL SIN LESIONES

Usuario: 104570217 BAIME ALFREDO BARROS PAJARO

ORGANIZACION CLINICA GENERAL DEL NORTE
890102768 - 5
EPICRISIS
7467450

HISTORIA CLINICA No. 7467450 Cedula 7467450	HECTOR MIGUEL MARTINEZ LOPEZ	Edad 71 Años Sexo Masculino
INGRESO Fe: 16/09/2022 10:22 FECHA DE REPORTE DESDE: // 00:00 Atn. Ingreso HOSPITALIZACION Pabellon Evolución: 591 HOSP PISO 9	EGRESO Fe: 27/10/2022 14:33:54 HASTA: // 00:00 Atn. Egreso HOSPITALIZACION	

BUEN ESTADO GENERAL, ESTABLE HEMODINÁMICAMENTE, VALORADO POR CX MICROVASCULAR DR. ROLF SMIT QUIEN SOLICITA COBERTURA CON UN COLGAJO LIBRE MICROVASCULAR, DE MOMENTO POR PARTE DE CX DE MANO DECIDEN CERRAR INTERCONSULTA Y CONTINUAR MANEJO POR PARTE DE CX PLASTICA (MICROCIRUGIA) PARA TOMA DE CONDUCTA DEFINITIVA. SE LE EXPLICA A PACIENTE Y FAMILIAR ACOMPAÑANTE CONDICIÓN CLÍNICA ACTUAL Y CONDUCTAS A SEGUIR QUIENES REFIEREN ENTENDER Y ACEPTAR.

PLAN:
1. HOSPITALIZACIÓN VIGENTE
2. DIETA NORMAL
3. FARMACOLÓGICO:
- OMEPRAZOL 20MG VO CADA 24 HORAS
- ACETAMINOFEN 1GR VO CADA 8 HORAS EN CASO DE DOLOR
4. ORDENES MÉDICAS:
- PENDIENTE COBERTURA CON UN COLGAJO LIBRE MICROVASCULAR
5. CUIDADOS DE ENFERMERIA:
- CONTROL DE SIGNOS VITALES Y AVISAR CAMBIOS
6. ASISTENCIAL:
- SEGUIMIENTO POR CIRUGIA DE MANO CIERRA INTERCONSULTA
- SEGUIMIENTO POR CIRUGIA MICROVASCULAR

09/10/2022 14:37:35 M1115 SHADIA PATRICIA BORJA ALVAREZ
MEDICINA GENERAL
PACIENTE MASCULINO DE 71 AÑOS DE EDAD CURSANDO CON IMPRESIONES DIAGNOSTICAS DE:
1. POP ARTERIOGRAFIA DE MIEMBRO SUPERIOR DERECHO 29/09/2022
1.1. CONCLUSION: HIPOPLASIA DE ARTERIA CUBITAL, ARTERIAL RADIAL DOMINANTE, ARCO PALMAR PERMEABLE
2. POSOPERATORIO DE LAVADO Y DESBRIDAMIENTO EN MANO DERECHA + COLOCACION DE SISTEMA VAC 07/10/2022
2.1. HALLAZGOS: HERIDA CRUENTA EN LA MANO DERECHA, CON COMPROMISO DORSAL PALMAR EMINENCIA TENAR, HIPOPERFUSION DE LOS DEDOS MEÑIQUE Y ANULAR, EXPOSICION DE NERVIOS TENDONES Y EXPOSICION DE HUESO A NIVEL DE LA FALANGE DISTAL Y DEL 5TO METACARPIANO
ANÁLISIS:
PACIENTE MASCULINO DE 71 AÑOS DE EDAD HOSPITALIZADO CON DIAGNÓSTICOS Y ANTECEDENTES ANOTADOS, ACTUALMENTE EN BUEN ESTADO, NO SE DESCUBRE, CON SISTEMA VAC FUNCIONANTE, BUEN LLENADO CAPILAR DISTAL, NO EDEMAS NEUROLÓGICO, ORIENTADO EN LAS 3 ESFERAS, SIN DÉFICIT SENSITIVO NI MOTOR
PIEL SIN LESIONES

Usuario: 104570217 BAIME ALFREDO BARROS PAJARO

ORGANIZACION CLINICA GENERAL DEL NORTE
890102768 - 5
EPICRISIS
7467450

HISTORIA CLINICA No. 7467450 Cedula 7467450	HECTOR MIGUEL MARTINEZ LOPEZ	Edad 71 Años Sexo Masculino
INGRESO Fe: 16/09/2022 10:22 FECHA DE REPORTE DESDE: // 00:00 Atn. Ingreso HOSPITALIZACION Pabellon Evolución: 591 HOSP PISO 9	EGRESO Fe: 27/10/2022 14:33:54 HASTA: // 00:00 Atn. Egreso HOSPITALIZACION	

GENITOURINARIO: NO SE EVALÚA
EXTREMIDADES CON AMPUTACIÓN SUPRACONDÍLEA DERECHA, MIEMBRO SUPERIOR DERECHO CUBIERTO CON APOSITOS Y VENDAJE E BUEN ESTADO, NO SE DESCUBRE, CON SISTEMA VAC FUNCIONANTE, BUEN LLENADO CAPILAR DISTAL, NO EDEMAS NEUROLÓGICO, ORIENTADO EN LAS 3 ESFERAS, SIN DÉFICIT SENSITIVO NI MOTOR
PIEL SIN LESIONES

ANÁLISIS:
PACIENTE MASCULINO DE 71 AÑOS DE EDAD HOSPITALIZADO CON DIAGNÓSTICOS Y ANTECEDENTES CONSIGNADOS, ACTUALMENTE HEMODINÁMICAMENTE ESTABLE, EN SEGUIMIENTO POR CX MICROVASCULAR DR. ROLF SMIT QUIEN SOLICITA COBERTURA CON UN COLGAJO LIBRE MICROVASCULAR SE AGUARDA AUTORIZACION POR EPS, ATENTOS A EVOLUCION, SE LE EXPLICA A PACIENTE Y FAMILIAR ACOMPAÑANTE CONDICIÓN CLÍNICA ACTUAL Y CONDUCTAS A SEGUIR QUIENES REFIEREN ENTENDER Y ACEPTAR.

PLAN:
1. HOSPITALIZACIÓN VIGENTE
2. DIETA NORMAL
3. FARMACOLÓGICO:
- OMEPRAZOL 20MG VO CADA 24 HORAS
- ACETAMINOFEN 1GR VO CADA 8 HORAS EN CASO DE DOLOR
4. ORDENES MÉDICAS:
- COBERTURA CON UN COLGAJO LIBRE MICROVASCULAR
5. CUIDADOS DE ENFERMERIA:
- CONTROL DE SIGNOS VITALES Y AVISAR CAMBIOS
6. ASISTENCIAL:
- SEGUIMIENTO POR CIRUGIA DE MANO CIERRA INTERCONSULTA
- SEGUIMIENTO POR CIRUGIA MICROVASCULAR

10/10/2022 08:33:22 M1357 LUIS FERNANDO CARBONELL SOLANO
DIAGNÓSTICOS:
1. POP ARTERIOGRAFIA DE MIEMBRO SUPERIOR DERECHO 29/09/2022
1.1. CONCLUSION: HIPOPLASIA DE ARTERIA CUBITAL, ARTERIAL RADIAL DOMINANTE, ARCO PALMAR PERMEABLE
2. POSOPERATORIO DE LAVADO Y DESBRIDAMIENTO EN MANO DERECHA + RECAMBIO DE SISTEMA VAC 07/10/2022
2.1. HALLAZGOS: DEFECTO DE COBERTURA AMPLIO EN PALMAR DE MANO, Y DORSO DE MANO Y MUÑECA, CON HIPERGRANULACION EN DORSO DE MUÑECA, ADEMAS ESCASA EXPOSICION TENDINOSA FLEXORA, EN 2DO Y 3ER DEDO, CON DEFECTO ESTRUCTURAL EN CARA VOLAR DE PULGAR, PUNTA DE 5TO DEDO CON CIANOSIS Y TEJIDO DESVITALIZADO
SUBJETIVO: PACIENTE REFIERE SENTIRSE BIEN, SIN DOLOR, AFEBRIL, TOLERIA VIA ORAL, DIURESIS Y DEPOSICIONES PRESENTES
OBJETIVO:
CONSCIENTE Y ALERTA, HIDRATADO Y AFEBRIL
NORMOCEFALO, ESCLERAS ANICTERICAS, MUCOSA ORAL HÚMEDA SIN LESIONES, NARINAS Y CONDUCTOS AUDITIVOS EXTERNOS PERMEABLES SIN ALTERACIONES

Usuario: 104570217 BAIME ALFREDO BARROS PAJARO

ORGANIZACION CLINICA GENERAL DEL NORTE
890102768 - 5
EPICRISIS
7467450

HISTORIA CLINICA No. 7467450 Cedula 7467450	HECTOR MIGUEL MARTINEZ LOPEZ	Edad 71 Años Sexo Masculino
INGRESO Fe: 16/09/2022 10:22 FECHA DE REPORTE DESDE: // 00:00 Atn. Ingreso HOSPITALIZACION Pabellon Evolución: 591 HOSP PISO 9	EGRESO Fe: 27/10/2022 14:33:54 HASTA: // 00:00 Atn. Egreso HOSPITALIZACION	

CUELLO MÓVIL NO DOLOROSO, SIN MASAS NI ADENOMEGALIAS PALPABLES
TÓRAX SIMÉTRICO Y NORMOEXPANSIBLE, RUIDOS CARDÍACOS RÍTMICOS SIN SOPLOS, MURMULLO VESICULAR PRESENTE SIN AGREGADOS
ABDOMEN BLANDO Y DEPRESIBLE, NO DOLOROSO A LA PALPACION
GENITOURINARIO: NO SE EVALÚA
EXTREMIDADES CON AMPUTACIÓN SUPRACONDÍLEA DERECHA, MIEMBRO SUPERIOR DERECHO CUBIERTO CON APOSITOS Y VENDAJE E BUEN ESTADO, NO SE DESCUBRE, CON SISTEMA VAC FUNCIONANTE, BUEN LLENADO CAPILAR DISTAL, NO EDEMAS NEUROLÓGICO, ORIENTADO EN LAS 3 ESFERAS, SIN DÉFICIT SENSITIVO NI MOTOR
PIEL SIN LESIONES

ANÁLISIS: PACIENTE MASCULINO DE 71 AÑOS DE EDAD HOSPITALIZADO CON DIAGNÓSTICOS Y ANTECEDENTES ANOTADOS, ACTUALMENTE EN BUEN ESTADO GENERAL, ESTABLE HEMODINÁMICAMENTE, VALORADO POR CX MICROVASCULAR DR. ROLF SMIT QUIEN SOLICITA COBERTURA CON UN COLGAJO LIBRE MICROVASCULAR PARA INTENTAR RESOLUCIÓN DE SU PATOLOGÍA, PARA OPTIMIZAR MANEJO SE REALIZA LAVADO QUIRÚRGICO EL 07/10/2022, CONTINUA HOSPITALIZADO A ESPERA DE PROCEDIMIENTO. SE LE EXPLICA A PACIENTE Y FAMILIAR ACOMPAÑANTE CONDICIÓN CLÍNICA ACTUAL Y CONDUCTAS A SEGUIR QUIENES REFIEREN ENTENDER Y ACEPTAR.

PLAN:
1. HOSPITALIZACIÓN VIGENTE
2. DIETA NORMAL
3. FARMACOLÓGICO:
- OMEPRAZOL 20MG VO CADA 24 HORAS
- ACETAMINOFEN 1GR VO CADA 8 HORAS EN CASO DE DOLOR
4. ORDENES MÉDICAS:
- COBERTURA CON UN COLGAJO LIBRE MICROVASCULAR
5. CUIDADOS DE ENFERMERIA:
- CONTROL DE SIGNOS VITALES Y AVISAR CAMBIOS
6. ASISTENCIAL:
- SEGUIMIENTO POR CIRUGIA DE MANO
- SEGUIMIENTO POR CIRUGIA MICROVASCULAR

11/10/2022 09:32:57 M1177 ROLF SMIT RINCON
CIRUGIA PLASTICA
SEGUIMIENTO A INTERCONSULTA
1. POP ARTERIOGRAFIA DE MIEMBRO SUPERIOR DERECHO 29/09/2022
1.1. CONCLUSION: HIPOPLASIA DE ARTERIA CUBITAL, ARTERIAL RADIAL DOMINANTE, ARCO PALMAR PERMEABLE
2. POSOPERATORIO DE LAVADO Y DESBRIDAMIENTO EN MANO DERECHA + COLOCACION DE SISTEMA VAC
2.1. HALLAZGOS: HERIDA CRUENTA EN LA MANO DERECHA, CON COMPROMISO DORSAL PALMAR EMINENCIA TENAR, HIPOPERFUSION DE LOS DEDOS MEÑIQUE Y ANULAR, EXPOSICION DE NERVIOS TENDONES Y EXPOSICION DE HUESO A NIVEL DE LA FALANGE DISTAL Y DEL 5TO METACARPIANO
PACIENTE CON DIAGNOSTICOS DESCRITOS, MANEJADO INICIALMENTE POR CIRUGIA DEMAND CON EXTENSO COMPROMISO DE TENDONES

Usuario: 104570217 BAIME ALFREDO BARROS PAJARO

ORGANIZACION CLINICA GENERAL DEL NORTE

890102768 - 5

ARECom1
Pag: 23 de 22
Fecha: 27/10/22

EPICRISIS

1. DATOS GENERALES E IDENTIFICACION

7467450

HISTORIA CLINICA No. 7467450 Cedula 7467450	HECTOR MIGUEL MARTINEZ LOPEZ	Edad 71 Años Sexo Masculino
INGRESO Fec: 16/09/2022 10:22	EGRESO Fec: 27/10/2022 14:33:54	
FECHA DE REPORTE DESDE: // 00:00	HASTA: // 00:00	
Atn. Ingreso HOSPITALIZACION	Atn. Egreso HOSPITALIZACION	
Pabellon Evolución: 591 HOSP PISO 9		

- COBERTURA CON UN COLGAJO LIBRE MICROVASCULAR (PENDIENTE AUTORIZAR Y PROGRAMAR)

5. CUIDADOS DE ENFERMERIA:

- CONTROL DE SIGNOS VITALES Y AVISAR CAMBIOS

6. ASISTENCIAL:

- SEGUIMIENTO POR CIRUGIA DE MANO

- SEGUIMIENTO POR CIRUGIA MICROVASCULAR

05/10/2022 10:04:29 M1177 ROLF SMIT RINCON

CIRUGIA PLASTICA

RESPUESTA A INTERCONSULTA

1. POP ARTERIOGRAFIA DE MIEMBRO SUPERIOR DERECHO 29/09/2022

1.1. CONCLUSION: HIPOPLASIA DE ARTERIA CUBITAL, ARTERIAL RADIAL DOMINANTE, ARCO PALMAR PERMEABLE

2. POSOPERATORIO DE LAVADO Y DESBRIDAMIENTO EN MANO DERECHA - COLOCACION DE SISTEMA VAC

2.1. HALLAZGOS: HERIDA CRUENTA EN LA MANO DERECHA, CON COMPROMISO DORSAL PALMAR EMINENCIA TENAR, HIPOPERFUSION

DE LOS DEDOS MENIQUE Y ANULAR, EXPOSICION DE NERVIOS TENDONES Y EXPOSICION DE HUESO A NIVEL DE LA FALANGE DISTAL

Y DEL 5TO METACARPANO

LABORATORIOS

07/10/2022

- HB 8.8 LITRO 26.9 LEUCOCITOS 8790 PLAQUETAS 29700

- CREATININA 0.72 BUN 10.79

- CR 7.02

139 K 4.18 CL 108.5

ENTE CON DIAGNOSTICOS DESCRITOS, MANEJADO INICIALMENTE POR CIRUGIA DEMANO CON EXTENSO COMPROMISO DE TENDONE

Y TIENDOS BLANDOS DEL MIEMBRO SUPERIOR DERECHO, ACTUALMENTE CON EXPOSICION OSEA Y TENDINOSA, CON TEJIDOS LIMPIOS,

CULITAN VALORACION POR DEFECTO DE COBERTURA EXTENSO SIN OPCIONES LOCOREGIONALES PARA COBRIMIENTO, SE SOLICITA

ARTERIOGRAFIA DE MIEMBRO SUPERIOR CON EVIDENCIA DE HIPOPLASIA DE ARTERIA CUBITAL, ARTERIA RADIAL DOMINANTE Y

ARCO PALMAR PERMEABLE, SE SOLICITA AUTORIZACION PARA REALIZACION ED COLGAJO LIBRE MICROVASCULAR PARA SALVAMENTO

DE EXTREMIDAD PENDIENTE AUTORIZACION.

MIDISTRAS: SE ENCUENTRA EN TRAMITE DE AUTORIZACION SE CONSIDERA QUE EL PACIENTE SE BENEFICIA DE LAVADO Y

DESBRIDAMIENTO EN SALAS DE CIRUGIA PARA CAMBIO DE SISTEMA DE PRESION NEGATIVA, SE SOLICITA AUTORIZACION

DEPROCEDIMIENTO PARA EL DIA VIERNES, SE LE EXPLICA APACIENTE QUIEN REFIERE ENTENDER Y ACEPTAR.

DR. SMIT-

05/10/2022 10:11:03 M1505 JUAN CARLOS ESPITIA GUZMAN

DIAGNOSTICOS:

- POP ARTERIOGRAFIA DE MIEMBRO SUPERIOR DERECHO 29/09/2022

CONCLUSION: HIPOPLASIA DE ARTERIA CUBITAL, ARTERIAL RADIAL DOMINANTE, ARCO PALMAR PERMEABLE

2. POSOPERATORIO DE LAVADO Y DESBRIDAMIENTO EN MANO DERECHA - COLOCACION DE SISTEMA VAC

2.1. HALLAZGOS: HERIDA CRUENTA EN LA MANO DERECHA, CON COMPROMISO DORSAL PALMAR EMINENCIA TENAR, HIPOPERFUSION

Usuario: 104570217 BAIME ALFREDO BARROS PAJARO

ORGANIZACION CLINICA GENERAL DEL NORTE

890102768 - 5

ARECom1
Pag: 31 de 22
Fecha: 27/10/22

EPICRISIS

1. DATOS GENERALES E IDENTIFICACION

7467450

HISTORIA CLINICA No. 7467450 Cedula 7467450	HECTOR MIGUEL MARTINEZ LOPEZ	Edad 71 Años Sexo Masculino
INGRESO Fec: 16/09/2022 10:22	EGRESO Fec: 27/10/2022 14:33:54	
FECHA DE REPORTE DESDE: // 00:00	HASTA: // 00:00	
Atn. Ingreso HOSPITALIZACION	Atn. Egreso HOSPITALIZACION	
Pabellon Evolución: 591 HOSP PISO 9		

PRESENTE

OBJETIVO

CONSCIENTE Y ALERTA, HIDRATADO Y AFEBRIL

NORMOCÉFALO, ESCLERAS ANICTÉRICAS, MUCOSA ORAL HÚMEDA SIN LESIONES, NARINAS Y CONDUCTOS AUDITIVOS EXTERNOS

PERMEABLES SIN ALTERACIONES

CUELLO MÓVIL, NO DOLOROSO, SIN MASAS NI ADENOMEGALIAS PALPABLES

TÓRAX SIMÉTRICO Y NORMOEXPANSIBLE, RUIDOS CARDÍACOS RÍTMICOS SIN SOPLOS, MURMULLO VESICULAR PRESENTE SIN

AGREGADOS

ABDOMEN BLANDO Y DEPRESIBLE, NO DOLOROSO A LA PALPACIÓN

GENITOURINARIO: NO SE EVALÚA

EXTREMIDADES CON AMPUTACIÓN SUPRACONDÍLEA DERECHA, MIEMBRO SUPERIOR DERECHO CUBIERTO CON APOSITOS Y VENDAJE E

LÓGICO, ORIENTADO EN LAS 3 ESPERAS, SIN DÉFICIT SENSITIVO NI MOTOR

PIEL SIN LESIONES

ANÁLISIS: PACIENTE MASCULINO DE 71 AÑOS DE EDAD HOSPITALIZADO CON DIAGNÓSTICOS Y ANTECEDENTES ANOTADOS,

ACTUALMENTE EN BUEN ESTADO GENERAL, ESTABLE HEMODINÁMICAMENTE, VALORADO POR CX MICROVASCULAR DR. ROLF SMIT QUIEN

SOLICITA COBERTURA CON UN COLGAJO LIBRE MICROVASCULAR PARA INTENTAR RESOLUCIÓN DE SU PATOLOGÍA, Y PREVIO AL

PROCEDIMIENTO UN NUEVO LAVADO QUIRÚRGICO, FECHA TENTATIVA MAÑANA VIERNES 07/10/2022, SE SOLICITAN PARACLÍNICOS

PREQUIRÚRGICOS, CONTINUA CON MANEJO SIN CAMBIOS Y SEGUIMIENTO.

SE LE EXPLICA A PACIENTE Y FAMILIAR ACOMPAÑANTE CONDICIÓN CLÍNICA ACTUAL Y CONDUCTAS A SEGUIR QUIENES REFIEREN

ENTENDER Y ACEPTAR.

PLAN:

1. HOSPITALIZACIÓN VIGENTE

2. DIETA NORMAL

3. FARMACOLÓGICO:

- OMEPRAZOL 20MG VO CADA 24 HORAS

- ACETAMINOFEN 1GR VO CADA 8 HORAS EN CASO DE DOLOR

4. ORDENES MÉDICAS:

- LAVADO QUIRÚRGICO Y RECAMBIO VAC (MAÑANA VIERNES 07/10/2022)

5. COBERTURA CON UN COLGAJO LIBRE MICROVASCULAR

6. CUIDADOS DE ENFERMERIA:

- CONTROL DE SIGNOS VITALES Y AVISAR CAMBIOS

7. ASISTENCIAL:

- SEGUIMIENTO POR CIRUGIA DE MANO

- SEGUIMIENTO POR CIRUGIA MICROVASCULAR

07/10/2022 13:24:46 M1282 GABRIEL JOSE GARIZABALO CANTILLO

SEVA COLOCACION DE ELEMENTOS DE PROTECCION PERSONAL, PROCEDO A VALORARPACIENTE.

PACIENTE MASCULINO DE 71 AÑOS DE EDAD CURSANDO CON IMPRESIONES DIAGNOSTICAS DE:

Usuario: 104570217 BAIME ALFREDO BARROS PAJARO

ORGANIZACION CLINICA GENERAL DEL NORTE

890102768 - 5

ARECom1
Pag: 32 de 22
Fecha: 27/10/22

EPICRISIS

1. DATOS GENERALES E IDENTIFICACION

7467450

HISTORIA CLINICA No. 7467450 Cedula 7467450	HECTOR MIGUEL MARTINEZ LOPEZ	Edad 71 Años Sexo Masculino
INGRESO Fec: 16/09/2022 10:22	EGRESO Fec: 27/10/2022 14:33:54	
FECHA DE REPORTE DESDE: // 00:00	HASTA: // 00:00	
Atn. Ingreso HOSPITALIZACION	Atn. Egreso HOSPITALIZACION	
Pabellon Evolución: 591 HOSP PISO 9		

DE LOS DEDOS MENIQUE Y ANULAR, EXPOSICION DE NERVIOS TENDONES Y EXPOSICION DE HUESO A NIVEL DE LA FALANGE DISTAL

Y DEL 5TO METACARPANO

SUBJETIVO: PACIENTE REFIERE SENTIRSE BIEN, CON DOLOR MODULADO, TOLERA VÍA ORAL

OBJETIVO

CONSCIENTE Y ALERTA, HIDRATADO Y AFEBRIL

NORMOCÉFALO, ESCLERAS ANICTÉRICAS, MUCOSA ORAL HÚMEDA SIN LESIONES, NARINAS Y CONDUCTOS AUDITIVOS EXTERNOS

PERMEABLES SIN ALTERACIONES

CUELLO MÓVIL, NO DOLOROSO, SIN MASAS NI ADENOMEGALIAS PALPABLES, CON CATETER CENTRAL

TÓRAX SIMÉTRICO Y NORMOEXPANSIBLE, RUIDOS CARDÍACOS RÍTMICOS SIN SOPLOS, MURMULLO VESICULAR PRESENTE SIN

AGREGADOS

ABDOMEN BLANDO Y DEPRESIBLE, NO DOLOROSO A LA PALPACIÓN

GENITOURINARIO: NO SE EVALÚA

EXTREMIDADES CON AMPUTACIÓN SUPRACONDÍLEA DERECHA, MIEMBRO SUPERIOR DERECHO CUBIERTO CON APOSITOS Y VENDAJE E

BUEN ESTADO, CON HERIDA CIRCULAR CON TEJIDO DE GRANULACIÓN CON SISTEMA VAC FUNCIONANTE, BUEN LLENADO CAPILAR DISTAL, NO EDEMAS

NEUROLÓGICO: ORIENTADO EN LAS 3 ESPERAS, SIN DÉFICIT SENSITIVO NI MOTOR

PIEL SIN LESIONES

ANÁLISIS: PACIENTE MASCULINO DE 71 AÑOS DE EDAD HOSPITALIZADO CON DIAGNÓSTICOS Y ANTECEDENTES ANOTADOS, QUIEN

FUE VÍCTIMA DE ACCIDENTE DE TRÁNSITO EL 29/08/2022, MANEJADO INICIALMENTE EN LA CLÍNICA CAMPBELL CON VARIOS

LAVADOS QUIRÚRGICOS SEGÚN LA HISTORIA CLÍNICA, E INGRESA REMITIDO A LA INSTITUCIÓN POR NO CONVENIDO CON SU

SEGUNDO PAAGADOR, VALORADO INTRAHISTITUCIONAL POR CX DE MANO DR. MORALES QUIEN REALIZA PRIMER TIEMPO DE LAVADO

QUIRÚRGICO DESBRIDAMIENTO Y COLOCACIÓN DE SISTEMA VAC EL 22/09/2022, REALIZADO SIN COMPLICACIONES, Y

POSTERIORMENTE OTRO LAVADO Y RECAMBIO DE VAC EL 27/09/2022, SE REALIZA ARTERIOGRAFIA CON REPORTE DE HIPOPLASIA

DE ARTERIA CUBITAL, ARTERIA RADIAL DOMINANTE Y ARCO PALMAR PERMEABLE, ES VALORADO POR CX MICROVASCULAR DR. ROLF

SMIT QUIEN SOLICITA AUTORIZACION PARA REALIZACION DE COLGAJO LIBRE MICROVASCULAR PARA SALVAMENTO DE EXTREMIDAD,

PENDIENTE AUTORIZACION Y SE CONSIDERA QUE EL PACIENTE SE BENEFICIA DE LAVADO Y DESBRIDAMIENTO EN SALAS DE

CIRUGIA PARA CAMBIO DE SISTEMA DE PRESION NEGATIVA PREVIO AL PROCEDIMIENTO POR LO CUAL SE ORDENA, PROGRAMAR PARA

DÍA VIERNES 07/10/2022 CON DR. ESPITIA, CONTINUAR CON IGUAL MANEJO Y SEGUIMIENTO.

SE EXPLICA A PACIENTE Y FAMILIAR CONDUCTA A SEGUIR, REFIEREN ENTENDER Y ACEPTAR.

06/10/2022 08:31:53 M1357 LUIS FERNANDO CARBONELL SOLANO

DIAGNOSTICOS:

1. POP ARTERIOGRAFIA DE MIEMBRO SUPERIOR DERECHO 29/09/2022

1.1. CONCLUSION: HIPOPLASIA DE ARTERIA CUBITAL, ARTERIAL RADIAL DOMINANTE, ARCO PALMAR PERMEABLE

2. POSOPERATORIO DE LAVADO Y DESBRIDAMIENTO EN MANO DERECHA - COLOCACION DE SISTEMA VAC

2.1. HALLAZGOS: HERIDA CRUENTA EN LA MANO DERECHA, CON COMPROMISO DORSAL PALMAR EMINENCIA TENAR, HIPOPERFUSION

DE LOS DEDOS MENIQUE Y ANULAR, EXPOSICION DE NERVIOS TENDONES Y EXPOSICION DE HUESO A NIVEL DE LA FALANGE DISTAL

Y DEL 5TO METACARPANO

SUBJETIVO: PACIENTE REFIERE SENTIRSE BIEN, SIN DOLOR, AFEBRIL, TOLERA VÍA ORAL, DIURESIS Y DEPOSICIONES

Usuario: 104570217 BAIME ALFREDO BARROS PAJARO

ORGANIZACION CLINICA GENERAL DEL NORTE

890102768 - 5

ARECom1
Pag: 32 de 22
Fecha: 27/10/22

EPICRISIS

1. DATOS GENERALES E IDENTIFICACION

7467450

HISTORIA CLINICA No. 7467450 Cedula 7467450	HECTOR MIGUEL MARTINEZ LOPEZ	Edad 71 Años Sexo Masculino
INGRESO Fec: 16/09/2022 10:22	EGRESO Fec: 27/10/2022 14:33:54	
FECHA DE REPORTE DESDE: // 00:00	HASTA: // 00:00	
Atn. Ingreso HOSPITALIZACION	Atn. Egreso HOSPITALIZACION	
Pabellon Evolución: 591 HOSP PISO 9		

1. POP ARTERIOGRAFIA DE MIEMBRO SUPERIOR DERECHO 29/09/2022

1.1. CONCLUSION: HIPOPLASIA DE ARTERIA CUBITAL, ARTERIAL RADIAL DOMINANTE, ARCO PALMAR PERMEABLE

2. POSOPERATORIO DE LAVADO Y DESBRIDAMIENTO EN MANO DERECHA - COLOCACION DE SISTEMA VAC

2.1. HALLAZGOS: HERIDA CRUENTA EN LA MANO DERECHA, CON COMPROMISO DORSAL PALMAR EMINENCIA TENAR, HIPOPERFUSION

DE LOS DEDOS MENIQUE Y ANULAR, EXPOSICION DE NERVIOS TENDONES Y EXPOSICION DE HUESO A NIVEL DE LA FALANGE DISTAL

Y DEL 5TO METACARPANO

PACIENTE REFIERE SENTIRSE BIEN

SIGNOS VITALES:

TA:129/80 MMHG FC: 86 FR: 10 SAT:99% TEMP:36.6°C

EXAMEN FISICO:

CONSCIENTE Y ALERTA, HIDRATADO Y AFEBRIL

NORMOCÉFALO, ESCLERAS ANICTÉRICAS, MUCOSA ORAL HÚMEDA SIN LESIONES, NARINAS Y CONDUCTOS AUDITIVOS EXTERNOS

PERMEABLES SIN ALTERACIONES

CUELLO MÓVIL, NO DOLOROSO, SIN MASAS NI ADENOMEGALIAS PALPABLES

TÓRAX SIMÉTRICO Y NORMOEXPANSIBLE, RUIDOS CARDÍACOS RÍTMICOS SIN SOPLOS, MURMULLO VESICULAR PRESENTE SIN

AGREGADOS

ABDOMEN BLANDO Y DEPRESIBLE, NO DOLOROSO A LA PALPACIÓN

GENITOURINARIO: NO SE EVALÚA

EXTREMIDADES CON AMPUTACIÓN SUPRACONDÍLEA DERECHA, MIEMBRO SUPERIOR DERECHO CUBIERTO CON APOSITOS Y VENDAJE E

BUEN ESTADO, CON SE DESCUBRE, CON SISTEMA VAC FUNCIONANTE, BUEN LLENADO CAPILAR DISTAL, NO EDEMAS

NEUROLÓGICO: ORIENTADO EN LAS 3 ESPERAS, SIN DÉFICIT SENSITIVO NI MOTOR

PIEL SIN LESIONES

ANÁLISIS:

PACIENTE MASCULINO DE 71 AÑOS DE EDAD HOSPITALIZADO CON DIAGNÓSTICOS Y ANTECEDENTES ANOTADOS, ACTUALMENTE EN

BUEN ESTADO GENERAL, ESTABLE HEMODINÁMICAMENTE, VALORADO POR CX MICROVASCULAR DR. ROLF SMIT QUIEN SOLICITA

COBERTURA CON UN COLGAJO LIBRE MICROVASCULAR PARA INTENTAR RESOLUCION DE SU PATOLOGIA, Y PREVIO AL PROCEDIMIENTO

UN NUEVO LAVADO QUIRÚRGICO, FECHA TENTATIVA HOY VIERNES 07/10/2022, A LA ESPERA DE LAVADO PARA TRASLADAR A

CIRUGIA.

SE LE EXPLICA A PACIENTE Y FAMILIAR ACOMPAÑANTE CONDICIÓN CLÍNICA ACTUAL Y CONDUCTAS A SEGUIR QUIENES REFIEREN

ENTENDER Y ACEPTAR.

PLAN:

1. HOSPITALIZACIÓN VIGENTE

2. DIETA NORMAL

3. FARMACOLÓGICO:

- OMEPRAZOL 20MG VO CADA 24 HORAS

- ACETAMINOFEN 1GR VO CADA 8 HORAS EN CASO DE DOLOR

4. ORDENES MÉDICAS:

- LAVADO QUIRÚRGICO Y RECAMBIO VAC (VIERNES 07/10/2022)

- COBERTURA CON UN COLGAJO LIBRE MICROVASCULAR

Usuario: 104570217 BAIME ALFREDO BARROS PAJARO

7467450

1. DATOS GENERALES E IDENTIFICACION

HISTORIA CLINICA No. 7467450 Cedula 7467450	HECTOR MIGUEL MARTINEZ LOPEZ	Edad 71 Años Sexo Masculino
INGRESO Fe: 16/09/2022 10:22 FECHA DE REPORTE DESDE: // 00:00 Atn. Ingreso HOSPITALIZACION Pabellon Evolución: 591 HOSP PISO 9	EGRESO Fe: 27/10/2022 14:33:54 HASTA: // 00:00 Atn. Egreso HOSPITALIZACION	

5. CUIDADOS DE ENFERMERIA:

- CONTROL DE SIGNOS VITALES Y AVISAR CAMBIOS

6. ASISTENCIAL:

- SEGUIMIENTO POR CIRUGIA PLASTICA RECONSTRUCTIVA (DR. ROLF SMIT)

02/10/2022 18:04:58 M1357 LUIS FERNANDO CARBONELL SOLANO

DIAGNOSTICOS:

1. POP ARTERIOGRAFIA DE MIEMBRO SUPERIOR DERECHO 29/09/2022

1.1. CONCLUSIÓN: HIPOPLASIA DE ARTERIA CUBITAL, ARTERIAL RADIAL DOMINANTE, ARCO PALMAR PERMEABLE

2. POSTOPERATORIO DE LAVADO Y DESBRIDAMIENTO EN MANO DERECHA + COLOCACIÓN DE SISTEMA VAC

2.1. HALLAZGOS: HERIDA CRUENTA EN LA MANO DERECHA, CON COMPROMISO DORSAL PALMAR EMINENCIA TENAR, HIPOPERFUSION

DE LOS DEDOS MEÑIQUE Y ANULAR, EXPOSICION DE NERVIOS TENDONES Y EXPOSICION DE HUESO A NIVEL DE LA FALANGE DISTAL

Y DEL 5TO METACARPIANO

LABORATORIOS

01/10/2022

- Hb 8.9 HTO 26.9 LEUCOCITOS 8790 PLAQUETAS 23700

- CREATININA 0.72 BUN 10.79

- PCR 7.02

- NA 139 K 4.18 CL 108.5

SUBJETIVO: PACIENTE REFIERE SENTIRSE BIEN, SIN DOLOR

OBJETIVO:

- BIEN Y ALERTA, HIDRATADO Y AFEBRIL

- OCÉFALO, ESCLERAS ANICTERICAS, MUCOSA ORAL HÚMEDA SIN LESIONES, NARINAS Y CONDUCTOS AUDITIVOS EXTERNOS

- PERMEABLES SIN ALTERACIONES

- CUELLO MÓVIL, NO DOLOROSO, SIN MASAS NI ADENOMEGALIAS PALPABLES, CON CATETER CENTRAL

- TORAX SIMETRICO Y NORMOEXPANSIBLE, RUIDOS CARDIACOS RÍTMICOS SIN SOPLOS, MURMULLO VESICULAR PRESENTE SIN

AGREGADOS

- ABDOMEN BLANDO Y DEPRESIBLE, NO DOLOROSO A LA PALPACIÓN

- GEMITOURINARIO: NO SE EVALÚA

- EXTREMIDADES CON AMPUTACIÓN SUPRACONDÍLEA DERECHA, MIEMBRO SUPERIOR DERECHO CUBIERTO CON APOSITOS Y VENDAJE E

BUEN ESTADO, NO SE DESCUBRE, CON SISTEMA VAC FUNCIONANTE, BUEN LLENADO CAPILAR DISTAL, NO EDEMAS

NEUROLÓGICO: ORIENTADO EN LAS 3 ESFERAS, SIN DÉFICIT SENSITIVO NI MOTOR

Piel: SIN LESIONES

ANÁLISIS: PACIENTE MASCULINO DE 71 AÑOS DE EDAD HOSPITALIZADO CON DIAGNÓSTICOS Y ANTECEDENTES ANOTADOS.

ACTUALMENTE EN BUEN ESTADO GENERAL, ESTABLE HEMODINÁMICAMENTE, CON DOLOR MODULADO, CON CULTIVOS NEGATIVOS, YA S

EIZO ARTERIOGRAFIA DE MIEMBRO SUPERIOR DERECHO, A ESPERA DE VALORACIÓN POR CX PLASTICA RECONSTRUCTIVA.

CLÍNICOS CONTROL CON PERSISTENCIA DE ANEMIA SIN REQUERIMIENTO TRANSFUSIONAL, SE DECIDE CONTINUAR CON MANEJO

CURADO Y SEGUIMIENTO.

SE EXPLICA A PACIENTE Y FAMILIAR CONDUCTA A SEGUIR, REFIEREN ENTENDER Y ACEPTAR.

Usuario: 104570217 BAIME ALFREDO BARROS PAJARO

7467450

1. DATOS GENERALES E IDENTIFICACION

HISTORIA CLINICA No. 7467450 Cedula 7467450	HECTOR MIGUEL MARTINEZ LOPEZ	Edad 71 Años Sexo Masculino
INGRESO Fe: 16/09/2022 10:22 FECHA DE REPORTE DESDE: // 00:00 Atn. Ingreso HOSPITALIZACION Pabellon Evolución: 591 HOSP PISO 9	EGRESO Fe: 27/10/2022 14:33:54 HASTA: // 00:00 Atn. Egreso HOSPITALIZACION	

PACIENTE MASCULINO DE 71 AÑOS DE EDAD, ACTUALMENTE CON DIAGNÓSTICOS DE:

1. TRAUMA EN MANO Y MUÑECA DERECHA POR ACCIDENTE DE TRÁNSITO

1.1. POSTOPERATORIO MEDIATO DE ARTERIOGRAFIA DE MIEMBRO SUPERIOR DERECHO (29/09/22)

1.1.1. HIPOPLASIA DE ARTERIA CUBITAL, ARTERIAL RADIAL DOMINANTE, ARCO PALMAR PERMEABLE

1.2. POSTOPERATORIO MEDIATO DE LAVADO Y DESBRIDAMIENTO EN MANO DERECHA + COLOCACIÓN DE SISTEMA VAC (27/09/22)

PACIENTE REFIERE PASAR ADECUADA NOCHE, CON BUEN CONTROL DEL DOLOR, TOLERANDO VÍA ORAL Y OXIGENO AMBIENTE.

DIURESIS ESPONTÁNEA.

PREVIO LAVADO DE MANOS Y COLOCACIÓN DE ELEMENTOS DE PROTECCIÓN PERSONAL SEGÚN PROTOCOLOS DE BIOSEGURIDAD

ACTUALES, PROCEDO A EXAMINAR A PACIENTE.

NORMOCEFALO, PUPILAS ISOCÓRICAS NORMOREACTIVAS A LA LUZ, MUCOSA ORAL HÚMEDA.

O MÓVIL, NO DOLOROSO A LA PALPACIÓN NI A LA MOVILIZACIÓN.

SIMETRICO, EXPANSIBLE, SIN TIRAJES, SIN SIGNOS DE DIFICULTAD RESPIRATORIA, MURMULLO VESICULAR SIN RUIDOS

AGREGADOS, RUIDOS CARDIACOS RÍTMICOS SIN SOPLOS DE BUEN TONO E INTENSIDAD.

ABDOMEN BLANDO, DEPRESIBLE, NO DOLOROSO A LA PALPACIÓN, PERISTALSIS POSITIVA, SIN SIGNOS DE IRRITACION

PERITONEAL.

GEMITOURINARIO NO EXPLORADO.

EXTREMIDADES CON AMPUTACIÓN SUPRACONDÍLEA ANTIGUA DE MIEMBRO INFERIOR DERECHO, MIEMBRO SUPERIOR DERECHO CUBIERTO

CON VENDAJES EN BUEN ESTADO CON SISTEMA VAC CONECTADO, NO SE DESCUBRE, PULSOS DISTALES PRESENTES, BUEN LLENADO

CAPILAR DISTAL.

ALERTA, ORIENTADO, FUERZA CONSERVADA EN TODAS LAS EXTREMIDADES, SENSIBILIDAD SIMETRICA, SIN ALTERACION MOTORA NI

SENSITIVA APARENTE.

ANÁLISIS:

PACIENTE EN LA OCTAVA DÉCADA DE LA VIDA EL CUAL SE ENCUENTRA HOSPITALIZADO CON DIAGNÓSTICOS PREVIAMENTE

DESCRITOS, ACTUALMENTE SE ENCUENTRA EN BUENAS CONDICIONES GENERALES, ESTABLE HEMODINÁMICAMENTE, SIGNOS VITALES

CENTRO DE PARÁMETROS NORMALES, CON BUEN CONTROL DEL DOLOR, PACIENTE EN PLAN DE COBERTURA CON UN COLGAJO LIBRE

MICROVASCULAR PARA INTENTAR RESOLUCIÓN DE SU PATOLOGÍA, ASI MISMO CIRUGIA MICROVASCULAR SUGIERE NUEVO LAVADO

QUIRURGICO POR PARTE DE CIRUGIA DE MANO, POR LO PRONTO CONTINUA IGUAL MANEJO MEDICO INSTAURADO Y SEGUIMIENTO O POR

ESPECIALIDADES TRATANTES, SE LE EXPLICA A PACIENTE Y FAMILIAR ACOMPAÑANTE CONDICIÓN CLÍNICA ACTUAL Y CONDUCTAS A

SEGUIR QUIENES REFIEREN ENTENDER Y ACEPTAR.

PLAN:

1. HOSPITALIZACIÓN VIGENTE

2. DIETA NORMAL

3. FARMACOLÓGICO:

- OMEPRAZOL 20MG VO CADA 24 HORAS

- ACETAMINOFEN 1GR VO CADA 8 HORAS EN CASO DE DOLOR

4. ÓRDENES MÉDICAS:

- COBERTURA CON UN COLGAJO LIBRE MICROVASCULAR (PENDIENTE AUTORIZAR Y PROGRAMAR)

5. CUIDADOS DE ENFERMERIA:

- CONTROL DE SIGNOS VITALES Y AVISAR CAMBIOS

Usuario: 104570217 BAIME ALFREDO BARROS PAJARO

7467450

1. DATOS GENERALES E IDENTIFICACION

HISTORIA CLINICA No. 7467450 Cedula 7467450	HECTOR MIGUEL MARTINEZ LOPEZ	Edad 71 Años Sexo Masculino
INGRESO Fe: 16/09/2022 10:22 FECHA DE REPORTE DESDE: // 00:00 Atn. Ingreso HOSPITALIZACION Pabellon Evolución: 591 HOSP PISO 9	EGRESO Fe: 27/10/2022 14:33:54 HASTA: // 00:00 Atn. Egreso HOSPITALIZACION	

PLAN:

1. HOSPITALIZACIÓN VIGENTE

2. DIETA NORMAL

3. FARMACOLÓGICO:

- OMEPRAZOL 20 MG VO CADA 24 HORAS

- ACETAMINOFEN 1 GR VO PRN

4. ÓRDENES MÉDICAS:

- NINGUNA ADICIONAL POR EL MOMENTO

5. CUIDADOS DE ENFERMERIA:

- CONTROL DE SIGNOS VITALES Y AVISAR CAMBIOS

6. ASISTENCIAL:

- SEGUIMIENTO POR CIRUGIA PLASTICA RECONSTRUCTIVA (DR. ROLF SMIT)

03/10/2022 08:36:59 M1177 ROLF SMIT RINCÓN

CIRUGIA PLASTICA

RESPUESTA A INTERCONSULTA

1. POP ARTERIOGRAFIA DE MIEMBRO SUPERIOR DERECHO 29/09/2022

1.1. CONCLUSIÓN: HIPOPLASIA DE ARTERIA CUBITAL, ARTERIAL RADIAL DOMINANTE, ARCO PALMAR PERMEABLE

2. POSTOPERATORIO DE LAVADO Y DESBRIDAMIENTO EN MANO DERECHA + COLOCACIÓN DE SISTEMA VAC

2.1. HALLAZGOS: HERIDA CRUENTA EN LA MANO DERECHA, CON COMPROMISO DORSAL PALMAR EMINENCIA TENAR, HIPOPERFUSION

DE LOS DEDOS MEÑIQUE Y ANULAR, EXPOSICION DE NERVIOS TENDONES Y EXPOSICION DE HUESO A NIVEL DE LA FALANGE DISTAL

Y DEL 5TO METACARPIANO

LABORATORIOS

01/10/2022

- Hb 8.9 HTO 26.9 LEUCOCITOS 8790 PLAQUETAS 23700

- CREATININA 0.72 BUN 10.79

- PCR 7.02

- NA 139 K 4.18 CL 108.5

PACIENTE CON DIAGNÓSTICOS DESCRITOS, MANEJADO INICIALMENTE POR CIRUGIA DEMANDO CON EXTENSO COMPROMISO DE TENDONES

Y TEJIDOS BLANDOS DEL MIEMBRO SUPERIOR DERECHO, ACTUALMENTE CON EXPOSICION OSEA Y TENDINOSA, CON TEJIDOS LIMPIOS,

SOLICITAN VALORACION POR DEFECTO DE COBERTURA EXTENSO SIN OPCIONES LOCOREGIONALES PARA CUBRIMIENTO, SE SOLICITO

ARTERIOGRAFIA DE MIEMBRO SUPERIOR CON EVIDENCIA DE HIPOPLASIA DE ARTERIA CUBITAL, ARTERIA RADIAL DOMINANTE Y

ARCO PALMAR PERMEABLE. SE CONSIDERA QUE LA UNICA ALTERNATIVA DEL PACIENTE ES LA COBERTURA CON UN COLGAJO OMBRE

MICROVASCULAR. SE SOLICITA PROCEDIMIENTO PARA AUTORIZACION, SE EXPLICAN RIESGOS COMO INFECCION, OMBSENCIA,

COLECCIONES CAMBIOS INFLAMATORIOS, PERDIDA PARCIAL O TOTAL DE COLGAJO, DEFORMIDAD, NECESIDAD DE VARIOS TIEMPOS

QUIRURGICOS POSTERIORES, PACIENTE REFIERE ENTENDER Y ACEPTAR.

DR. SMIT

04/10/2022 11:06:56 M1275 FADIO ANDRES VELEZ TORRES

Usuario: 104570217 BAIME ALFREDO BARROS PAJARO

7467450

1. DATOS GENERALES E IDENTIFICACION

HISTORIA CLINICA No. 7467450 Cedula 7467450	HECTOR MIGUEL MARTINEZ LOPEZ	Edad 71 Años Sexo Masculino
INGRESO Fe: 16/09/2022 10:22 FECHA DE REPORTE DESDE: // 00:00 Atn. Ingreso HOSPITALIZACION Pabellon Evolución: 591 HOSP PISO 9	EGRESO Fe: 27/10/2022 14:33:54 HASTA: // 00:00 Atn. Egreso HOSPITALIZACION	

6. ASISTENCIAL:

- SEGUIMIENTO POR CIRUGIA DE MANO

- SEGUIMIENTO POR CIRUGIA MICROVASCULAR

05/10/2022 07:43:39 M1357 LUIS FERNANDO CARBONELL SOLANO

DIAGNOSTICOS:

1. TRAUMA EN MANO Y MUÑECA DERECHA POR ACCIDENTE DE TRÁNSITO

1.1. POSTOPERATORIO MEDIATO DE ARTERIOGRAFIA DE MIEMBRO SUPERIOR DERECHO (29/09/22)

1.1.1. HIPOPLASIA DE ARTERIA CUBITAL, ARTERIAL RADIAL DOMINANTE, ARCO PALMAR PERMEABLE

1.2. POSTOPERATORIO MEDIATO DE LAVADO Y DESBRIDAMIENTO EN MANO DERECHA + COLOCACIÓN DE SISTEMA VAC (27/09/22)

SUBJETIVO: PACIENTE REFIERE SENTIRSE BIEN, SIN DOLOR, AFEBRIL, TOLERA VÍA ORAL, DIURESIS Y DEPOSICIONES

PRESENTES

OBJETIVO

CONSCIENTE Y ALERTA, HIDRATADO Y AFEBRIL

NORMOCEFALO, ESCLERAS ANICTERICAS, MUCOSA ORAL HÚMEDA SIN LESIONES, NARINAS Y CONDUCTOS AUDITIVOS EXTERNOS

PERMEABLES SIN ALTERACIONES

CUELLO MÓVIL, NO DOLOROSO, SIN MASAS NI ADENOMEGALIAS PALPABLES, CON CATETER CENTRAL

TORAX SIMETRICO Y NORMOEXPANSIBLE, RUIDOS CARDIACOS RÍTMICOS SIN SOPLOS, MURMULLO VESICULAR PRESENTE SIN

AGREGADOS

ABDOMEN BLANDO Y DEPRESIBLE, NO DOLOROSO A LA PALPACIÓN

GEMITOURINARIO: NO SE EVALÚA

EXTREMIDADES CON AMPUTACIÓN SUPRACONDÍLEA DERECHA, MIEMBRO SUPERIOR DERECHO CUBIERTO CON APOSITOS Y VENDAJE E

BUEN ESTADO, NO SE DESCUBRE, CON SISTEMA VAC FUNCIONANTE, BUEN LLENADO CAPILAR DISTAL, NO EDEMAS

NEUROLÓGICO: ORIENTADO EN LAS 3 ESFERAS, SIN DÉFICIT SENSITIVO NI MOTOR

Piel: SIN LESIONES

ANÁLISIS: PACIENTE MASCULINO DE 71 AÑOS DE EDAD HOSPITALIZADO CON DIAGNÓSTICOS Y ANTECEDENTES ANOTADOS.

ACTUALMENTE EN BUEN ESTADO GENERAL, ESTABLE HEMODINÁMICAMENTE, SIN SÍNTOMAS EN EL MOMENTO, A ESPERA DE COBERTUR

CON UN COLGAJO LIBRE MICROVASCULAR PARA INTENTAR RESOLUCIÓN DE SU PATOLOGÍA, ASI MISMO CIRUGIA MICROVASCULAR

SUGIERE NUEVO LAVADO QUIRURGICO POR PARTE DE CIRUGIA DE MANO, POR LO PRONTO CONTINUA IGUAL MANEJO MEDICO

INSTAURADO Y SEGUIMIENTO POR ESPECIALIDADES TRATANTES.

SE LE EXPLICA A PACIENTE Y FAMILIAR ACOMPAÑANTE CONDICIÓN CLÍNICA ACTUAL Y CONDUCTAS A SEGUIR QUIENES REFIEREN

ENTENDER Y ACEPTAR.

PLAN:

1. HOSPITALIZACIÓN VIGENTE

2. DIETA NORMAL

3. FARMACOLÓGICO:

- OMEPRAZOL 20MG VO CADA 24 HORAS

- ACETAMINOFEN 1GR VO CADA 8 HORAS EN CASO DE DOLOR

4. ÓRDENES MÉDICAS:

Usuario: 104570217 BAIME ALFREDO BARROS PAJARO

HISTORIA CLINICA No. 7467450 Cedula 7467450		HECTOR MIGUEL MARTINEZ LOPEZ	Edad 71 Años Sexo Masculino
INGRESO Fe: 16/09/2022 10:22		EGRESO Fe: 27/10/2022 14:33:54	
FECHA DE REPORTE DESDE: 11 00:00		HASTA: 11 00:00	
Atn. Ingreso HOSPITALIZACION		Atn. Egreso HOSPITALIZACION	
Pabellon Evolución: 591 HOSP PISO 9			

PLAN:
1. HOSPITALIZACIÓN VIGENTE
2. DIETA NORMAL
3. FARMACOLÓGICO:
- CEFZOLINA 1GR IV CADA 8 HORAS (FE 16/09/22 - DÍA 9)
- OMEPRAZOL 40G IV CADA 24 HORAS
- DIPIRONA 1GR IV CADA 8 HORAS
4. ORDENES MÉDICAS:
- PENDIENTE LAVADO QUIRÚRGICO + DESBRIDAMIENTO + COLOCACIÓN DE SISTEMA VAC (MARTES 27/09/2022)
- PENDIENTE COLORACIÓN GRAM Y CULTIVO
5. CUIDADOS DE ENFERMERÍA:
- CONTROL DE SIGNOS VITALES Y AVISAR CAMBIOS
6. ASISTENCIAL:
- SEGUIMIENTO POR CIRUGÍA DE MANO
- VALORACIÓN POR INFECTOLOGÍA CON RESULTADO DE CULTIVO

29/09/2022 11:04:37 M0584 CARLOS ALBERTO MORALES VELA
PACIENTE CON DIAGNÓSTICOS ANOTADOS, REFIERE SENTIRSE BIEN SIN DOLOR, CON SISTEMA VAC EN ADECUADA FUNCIÓN, QUIERE ESTAR PROGRAMADO PARA LAVADO DESBRIDAMIENTO Y CAMBIO DE VAC PARA EL DÍA DE MAÑANA
REPORTE DE GRAM CULTIVO Y ANTIBIOGRAMA EL CUAL ES NEGATIVO A LAS 48 HORAS, SE SOLICITA ARTERIOGRAFÍA DE MIEMBRO SUPERIOR DERECHO Y VALORACIÓN POR DR. ROLF SMIT CIRUGÍA PLÁSTICA RECONSTRUCTIVA
VALAVADO Y CAMBIO DE VAC

27/09/2022 11:10:07 M1357 LUIS FERNANDO CARBONELL SOLANO
DIAGNÓSTICOS:
1. POSOPERATORIO DE LAVADO Y DESBRIDAMIENTO EN MANO DERECHA + COLOCACIÓN DE SISTEMA VAC
2. HALLAZGOS: HERIDA CRUENTA EN LA MANO DERECHA, CON COMPROMISO DORSAL PALMAR EMINENCIA TENAR, HIPOPERFUSIÓN DE LOS
DEDOS MEÑIQUE Y ANULAR, EXPOSICIÓN DE NERVIOS TENDONES Y EXPOSICIÓN DE HUESO A NIVEL DE LA FALANGE DISTAL Y DEL 5TO METACARPIANO
SUBJETIVO: PACIENTE REFIERE SENTIRSE BIEN, SIN DOLOR
OBJETIVO
CONSCIENTE Y ALERTA, HIDRATADO Y AFEBRIL
NORMOCÉFALO, ESCLERAS ANICTÉRICAS, MUCOSA ORAL HÚMEDA SIN LESIONES, NARIAS Y CONDUCTOS AUDITIVOS EXTERNOS PERMEABLES SIN ALTERACIONES
CUELLO MÓVIL NO DOLOROSO, SIN MASAS NI ADENOMEGALIAS PALPABLES
TÓRAX SIMÉTRICO Y NORMOEXPANSIBLE, RUIDOS CARDÍACOS RÍTMICOS SIN SOPLOS, MURMULLO VESICULAR PRESENTE SIN AGREGADOS
ABDOMEN BLANDO Y DEPRESIBLE, NO DOLOROSO A LA PALPACIÓN

Usuario: 104570217 BAIME ALFREDO BARROS PAJARO

HISTORIA CLINICA No. 7467450 Cedula 7467450		HECTOR MIGUEL MARTINEZ LOPEZ	Edad 71 Años Sexo Masculino
INGRESO Fe: 16/09/2022 10:22		EGRESO Fe: 27/10/2022 14:33:54	
FECHA DE REPORTE DESDE: 11 00:00		HASTA: 11 00:00	
Atn. Ingreso HOSPITALIZACION		Atn. Egreso HOSPITALIZACION	
Pabellon Evolución: 591 HOSP PISO 9			

DIAGNÓSTICOS:
1. POSOPERATORIO DE LAVADO Y DESBRIDAMIENTO EN MANO DERECHA + COLOCACIÓN DE SISTEMA VAC
2. HALLAZGOS: HERIDA CRUENTA EN LA MANO DERECHA, CON COMPROMISO DORSAL PALMAR EMINENCIA TENAR, HIPOPERFUSIÓN DE LOS DEDOS MEÑIQUE Y ANULAR, EXPOSICIÓN DE NERVIOS TENDONES Y EXPOSICIÓN DE HUESO A NIVEL DE LA FALANGE DISTAL Y DEL 5TO METACARPIANO
SUBJETIVO: PACIENTE REFIERE SENTIRSE BIEN, SIN DOLOR
OBJETIVO
CONSCIENTE Y ALERTA, HIDRATADO Y AFEBRIL
NORMOCÉFALO, ESCLERAS ANICTÉRICAS, MUCOSA ORAL HÚMEDA SIN LESIONES, NARIAS Y CONDUCTOS AUDITIVOS EXTERNOS PERMEABLES SIN ALTERACIONES
CUELLO MÓVIL NO DOLOROSO, SIN MASAS NI ADENOMEGALIAS PALPABLES
TÓRAX SIMÉTRICO Y NORMOEXPANSIBLE, RUIDOS CARDÍACOS RÍTMICOS SIN SOPLOS, MURMULLO VESICULAR PRESENTE SIN AGREGADOS
ABDOMEN BLANDO Y DEPRESIBLE, NO DOLOROSO A LA PALPACIÓN

PLAN:
1. HOSPITALIZACIÓN VIGENTE
2. DIETA NORMAL
3. FARMACOLÓGICO:
- CEFZOLINA 1GR IV CADA 8 HORAS (FE 16/09/22 - DÍA 13)
- OMEPRAZOL 40G IV CADA 24 HORAS
- DIPIRONA 1GR IV CADA 8 HORAS
4. ORDENES MÉDICAS:
- PENDIENTE VALORACIÓN POR PARTE ROLF SMITH CIRUJANO PLÁSTICO RECONSTRUCTIVO, EL DÍA DE MAÑANA TERMINA ESQUEMA ANTIBIOTICO POR 14 DÍAS.
- PACIENTE SE EXPLICA A PACIENTE Y FAMILIAR CONDUCTA A SEGUIR, REFIEREN ENTENDER Y ACEPTAR.

PLAN:
1. HOSPITALIZACIÓN VIGENTE
2. DIETA NORMAL
3. FARMACOLÓGICO:
- CEFZOLINA 1GR IV CADA 8 HORAS
- OMEPRAZOL 40G IV CADA 24 HORAS
- DIPIRONA 1GR IV CADA 8 HORAS
4. ORDENES MÉDICAS:
- CUIDADOS DE ENFERMERÍA:
- CONTROL DE SIGNOS VITALES Y AVISAR CAMBIOS
6. ASISTENCIAL:
- SEGUIMIENTO POR CIRUGÍA DE MANO
- VALORACIÓN POR CIRUGÍA PLÁSTICA RECONSTRUCTIVA (DR. ROLF SMIT)

01/10/2022 12:25:33 M1357 LUIS FERNANDO CARBONELL SOLANO
Usuario: 104570217 BAIME ALFREDO BARROS PAJARO

HISTORIA CLINICA No. 7467450 Cedula 7467450		HECTOR MIGUEL MARTINEZ LOPEZ	Edad 71 Años Sexo Masculino
INGRESO Fe: 16/09/2022 10:22		EGRESO Fe: 27/10/2022 14:33:54	
FECHA DE REPORTE DESDE: 11 00:00		HASTA: 11 00:00	
Atn. Ingreso HOSPITALIZACION		Atn. Egreso HOSPITALIZACION	
Pabellon Evolución: 591 HOSP PISO 9			

GENITOURINARIO: NO SE EVALÚA
EXTREMIDADES CON AMPUTACIÓN SUPRACONDÍLEA DERECHA, MIEMBRO SUPERIOR DERECHO CUBIERTO CON APOSITOS Y VENDAJE E BUEN ESTADO, NO SE DESCUBRE, CON SISTEMA VAC FUNCIONANTE, BUEN LLENADO CAPILAR DISTAL, NO EDEMAS
NEUROLÓGICO: ORIENTADO EN LAS 3 ESFERAS, SIN DÉFICIT SENSITIVO NI MOTOR
PIEL SIN LESIONES
ANÁLISIS: PACIENTE MASCULINO DE 71 AÑOS DE EDAD HOSPITALIZADO CON DIAGNÓSTICOS Y ANTECEDENTES ANOTADOS. ACTUALMENTE EN BUEN ESTADO GENERAL, ESTABLE HEMODINÁMICAMENTE, CON DOLOR MODULADO, A ESPERA DE NUEVO LAVADO Y DESBRIDAMIENTO PARA HOY, CULTIVOS NEGATIVOS, SE SOLICITA ARTERIOGRAFÍA DE MIEMBRO SUPERIOR DERECHO PARA EVALUAR ESTADO VASCULAR DE LA EXTREMIDAD, Y VALORACIÓN POR CX PLÁSTICA RECONSTRUCTIVA, CONTINUA CON MANEJO INSTAURADO Y SEGUIMIENTO.
SE EXPLICA A PACIENTE Y FAMILIAR CONDUCTA A SEGUIR, REFIEREN ENTENDER Y ACEPTAR.

PLAN:
1. HOSPITALIZACIÓN VIGENTE
2. DIETA NORMAL
3. FARMACOLÓGICO:
- CEFZOLINA 1GR IV CADA 8 HORAS (FE 16/09/22 - DÍA 11)
- OMEPRAZOL 40G IV CADA 24 HORAS
- DIPIRONA 1GR IV CADA 8 HORAS
4. ORDENES MÉDICAS:
- PENDIENTE LAVADO QUIRÚRGICO + DESBRIDAMIENTO + COLOCACIÓN DE SISTEMA VAC (HOY MARTES 27/09/2022)
- PENDIENTE ARTERIOGRAFÍA DE MIEMBRO SUPERIOR DERECHO (PROGRAMAR)
5. CUIDADOS DE ENFERMERÍA:
- CONTROL DE SIGNOS VITALES Y AVISAR CAMBIOS
6. ASISTENCIAL:
- SEGUIMIENTO POR CIRUGÍA DE MANO
- VALORACIÓN POR CIRUGÍA PLÁSTICA RECONSTRUCTIVA (DR. ROLF SMIT)

28/09/2022 11:26:17 M0584 CARLOS ALBERTO MORALES VELA
PACIENTE POP DE CAMBIO DE SISTEMA VAC, REFIERE SENTIRSE BIEN SIN DOLOR, ADECUADO FUNCIONAMIENTO DEL SISTEMA VAC.
TIENE PENDIENTE REALIZARSE ARTERIOGRAFÍA QUE SE SOLICITA COMO SUGERENCIA DE CIRUGÍA PLÁSTICA RECONSTRUCTIVA DR. SMIT, PARA PLANEAMIENTO DE COLGAJO LIBRE.
CONTINUAR MANEJO CON CIRUGÍA PLÁSTICA RECONSTRUCTIVA.

30/09/2022 10:26:42 M1282 GABRIEL JOSE GARZABALO CANTILLO
PREVIA COLOCACIÓN DE ELEMENTOS DE PROTECCIÓN PERSONAL, PROCEDO A VALORAR PACIENTE.
PACIENTE MASCULINO DE 71 AÑOS DE EDAD, CURSANDO CON IMPLICIONES DIAGNÓSTICAS DE:
1. POSOPERATORIO DE LAVADO Y DESBRIDAMIENTO EN MANO DERECHA + COLOCACIÓN DE SISTEMA VAC
1.1. HALLAZGOS: HERIDA CRUENTA EN LA MANO DERECHA, CON COMPROMISO DORSAL PALMAR EMINENCIA TENAR, HIPOPERFUSIÓN

Usuario: 104570217 BAIME ALFREDO BARROS PAJARO

HISTORIA CLINICA No. 7467450 Cedula 7467450		HECTOR MIGUEL MARTINEZ LOPEZ	Edad 71 Años Sexo Masculino
INGRESO Fe: 16/09/2022 10:22		EGRESO Fe: 27/10/2022 14:33:54	
FECHA DE REPORTE DESDE: 11 00:00		HASTA: 11 00:00	
Atn. Ingreso HOSPITALIZACION		Atn. Egreso HOSPITALIZACION	
Pabellon Evolución: 591 HOSP PISO 9			

DIAGNÓSTICOS:
1. POP ARTERIOGRAFÍA DE MIEMBRO SUPERIOR DERECHO 25/09/2022
1.1. CONCLUSIÓN: HIPOPLASIA DE ARTERIA CUBITAL, ARTERIAL RADIAL DOMINANTE, ARCO PALMAR PERMEABLE
2. POSOPERATORIO DE LAVADO Y DESBRIDAMIENTO EN MANO DERECHA + COLOCACIÓN DE SISTEMA VAC
2.1. HALLAZGOS: HERIDA CRUENTA EN LA MANO DERECHA, CON COMPROMISO DORSAL PALMAR EMINENCIA TENAR, HIPOPERFUSIÓN DE LOS DEDOS MEÑIQUE Y ANULAR, EXPOSICIÓN DE NERVIOS TENDONES Y EXPOSICIÓN DE HUESO A NIVEL DE LA FALANGE DISTAL Y DEL 5TO METACARPIANO
SUBJETIVO: PACIENTE REFIERE SENTIRSE BIEN, SIN DOLOR
OBJETIVO
CONSCIENTE Y ALERTA, HIDRATADO Y AFEBRIL
NORMOCÉFALO, ESCLERAS ANICTÉRICAS, MUCOSA ORAL HÚMEDA SIN LESIONES, NARIAS Y CONDUCTOS AUDITIVOS EXTERNOS PERMEABLES SIN ALTERACIONES
CUELLO MÓVIL NO DOLOROSO, SIN MASAS NI ADENOMEGALIAS PALPABLES, CON CATETER CENTRAL
TÓRAX SIMÉTRICO Y NORMOEXPANSIBLE, RUIDOS CARDÍACOS RÍTMICOS SIN SOPLOS, MURMULLO VESICULAR PRESENTE SIN AGREGADOS
ABDOMEN BLANDO Y DEPRESIBLE, NO DOLOROSO A LA PALPACIÓN

GENITOURINARIO: NO SE EVALÚA
EXTREMIDADES CON AMPUTACIÓN SUPRACONDÍLEA DERECHA, MIEMBRO SUPERIOR DERECHO CUBIERTO CON APOSITOS Y VENDAJE E BUEN ESTADO, NO SE DESCUBRE, CON SISTEMA VAC FUNCIONANTE, BUEN LLENADO CAPILAR DISTAL, NO EDEMAS
NEUROLÓGICO: ORIENTADO EN LAS 3 ESFERAS, SIN DÉFICIT SENSITIVO NI MOTOR
PIEL SIN LESIONES
ANÁLISIS: EVALUADO EN CONJUNTO CON MÉDICO INTERNISTA DR. PEDRO MARTINEZ
PACIENTE MASCULINO DE 71 AÑOS DE EDAD HOSPITALIZADO CON DIAGNÓSTICOS Y ANTECEDENTES ANOTADOS, ACTUALMENTE EN BUEN ESTADO GENERAL, ESTABLE HEMODINÁMICAMENTE, CON DOLOR MODULADO, CON CULTIVOS NEGATIVOS, YA SE REALIZÓ ARTERIOGRAFÍA DE MIEMBRO SUPERIOR DERECHO, A ESPERA DE VALORACIÓN POR CX PLÁSTICA RECONSTRUCTIVA, PACIENTE CON CATETER CENTRAL EXTRANSTITUCIONAL DESDE HACE MÁS DE 20 DÍAS, PARA EVITAR INFECCIONES SE DECIDE RETIRAR, SE AJUSTA MANEJO A VÍA ORAL, SE SUSPENDE ANTIBIOTICO, SE SOLICITA PARACLINICOS CONTROL, CONTINUAR CON MANEJO INSTAURADO Y SEGUIMIENTO
SE EXPLICA A PACIENTE Y FAMILIAR CONDUCTA A SEGUIR, REFIEREN ENTENDER Y ACEPTAR.

PLAN:
1. HOSPITALIZACIÓN VIGENTE
2. DIETA NORMAL
3. FARMACOLÓGICO:
- CEFZOLINA 1GR IV CADA 8 HORAS "SUSPENDER"
- OMEPRAZOL 40 MG VO CADA 24 HORAS
- ACETAMINOFEN 1 GR VO PRN
4. ORDENES MÉDICAS:
- SE SOLICITA CUADRO HEMÁTICO, PCR, SODIO, POTASIO, CLORO, BUN Y CREATININA CONTROL
- RETIRAR CATETER CENTRAL

Usuario: 104570217 BAIME ALFREDO BARROS PAJARO

1. DATOS GENERALES E IDENTIFICACION *7467450*

HISTORIA CLINICA No. 7467450 Cedula 7467450	HECTOR MIGUEL MARTINEZ LOPEZ	Edad 71 Años Sexo Masculino
--	------------------------------	--------------------------------

INGRESO Fec: 16/09/2022 10:22 EGRESO Fec: 27/10/2022 14:33:54
FECHA DE REPORTE DESDE: 11 00:00 HASTA: 11 00:00
Atn. Ingreso HOSPITALIZACION Atn. Egreso HOSPITALIZACION
Pabellon Evolución: 591 HOSP PISO 9

EXTREMIDADES CON AMPUTACIÓN SUPRACONDILEA ANTIGUA DE MIEMBRO INFERIOR DERECHO, MIEMBRO SUPERIOR DERECHO CUBIERTO CON VENDAJES EN BUEN ESTADO, NO SE DESCUBRE PULSOS DISTALES PRESENTES, BUEN LLENADO CAPILAR DISTAL. ALERTA, ORIENTADO, FUERZA CONSERVADA EN TODAS LAS EXTREMIDADES, SENSIBILIDAD SIMÉTRICA, SIN ALTERACIÓN MOTORA NI SENSITIVA APARENTE.

ANÁLISIS:
PACIENTE EN LA OCTAVA DÉCADA DE LA VIDA EL CUAL SE ENCUENTRA HOSPITALIZADO CON DIAGNÓSTICOS PREVIAMENTE DESCRITOS. ACTUALMENTE SE ENCUENTRA EN BUENAS CONDICIONES GENERALES, ESTABLE HEMODINÁMICAMENTE, SIGNOS VITALES DENTRO DE PARÁMETROS NORMALES, CON BUEN CONTROL DEL DOLOR, PACIENTE EN PLAN DE LAVADO QUIRÚRGICO + DESBRIDAMIENTO + COLOCACIÓN DE SISTEMA VAC PROGRAMADO PARA EL DÍA DE HOY, POR LO PRONTO CONTINÚA IGUAL MANEJO MÉDICO INSTAURADO, SE LE EXPLICA A PACIENTE CONDICIÓN CLÍNICA ACTUAL Y CONDUCTAS A SEGUIR QUIEN REFIERE ENTENDER Y ACEPTAR.

PLAN:
1. HOSPITALIZACIÓN VIGENTE
2. DIETA NORMAL
3. FARMACOLÓGICO:
- GENTAMICINA 240MG IV CADA 24 HORAS (F: 20/09/22 - DÍA 33)
- CEFAZOLINA 1GR IV CADA 8 HORAS (F: 16/09/22 - DÍA 6)
- OMEPRAZOL 40G IV CADA 24 HORAS
- DIFIRONA 1GR IV CADA 8 HORAS
4. ORDENES MÉDICAS:
- LAVADO QUIRÚRGICO + DESBRIDAMIENTO + COLOCACIÓN DE SISTEMA VAC (PROGRAMADO PARA HOY JUEVES 27/09/22)
- CUIDADOS DE ENFERMERÍA:
- CONTROL DE SIGNOS VITALES Y AVISAR CAMBIOS
6. ASISTENCIAL:
- SEGUIMIENTO POR CIRUGÍA DE MANO

22/09/2022 12:39:03 M0584 CARLOS ALBERTO MORALES VELA
PACIENTE POST OPERATORIO INMEDIATO DE LAVADO DESBRIDAMIENTO EN MANO DERECHA MAS COLOCACION DE SISTEMA VAC . QUIEN SERA PASADO NUEVAMENTE EL PROXIMO MARTES A LAVADO DESBRIDAMIENTO Y CAMBIO DE VAC , EN ESPERA DE GRAM CULTIVO Y ANTI BIOGRAMA CON RESULTADOS VALORACION POR INFECTOLOGIA POR RESULTADO DE CULTIVO . SOLICITAR AUTORIZACIONES DE SISTEMA VAC Y PROCEDIMIENTO QUIRURGICO NUEVAMENTE .

23/09/2022 08:18:48 M1357 LUIS FERNANDO CARBONELL SOLANO
DIAGNÓSTICOS:
1. POSOPERATORIO DE LAVADO Y DESBRIDAMIENTO EN MANO DERECHA + COLOCACIÓN DE SISTEMA VAC
1.1. HALLAZGOS: HERIDA CRUENTA EN LA MANO DERECHA, CON COMPROMISO DORSAL PALMAR EMINENCIA TENAR, HIPOPERFUSION DE LOS
DEDOS MENIQUE Y ANULAR, EXPOSICION DE NERVIOS TENDONES Y EXPOSICION DE HUESO A NIVEL DE LA FALANGE DISTAL Y DEL 5TO METACARPIANO

Usuario: 104570217 JAIME ALFREDO BARROS PAJARO

1. DATOS GENERALES E IDENTIFICACION *7467450*

HISTORIA CLINICA No. 7467450 Cedula 7467450	HECTOR MIGUEL MARTINEZ LOPEZ	Edad 71 Años Sexo Masculino
--	------------------------------	--------------------------------

INGRESO Fec: 16/09/2022 10:22 EGRESO Fec: 27/10/2022 14:33:54
FECHA DE REPORTE DESDE: 11 00:00 HASTA: 11 00:00
Atn. Ingreso HOSPITALIZACION Atn. Egreso HOSPITALIZACION
Pabellon Evolución: 591 HOSP PISO 9

CONDICIONES PRECARIAS DE LOS TEJIDOS BLANDOS EN LA MANO DERECHA, Y QUE SERA LLEVADO A NUEVO LAVADO MAS VAC EL PROXIMO MARTES , TIENE PENDIENTE RESULTADO DE GRAM CULTIVO Y ANTI BIOGRAMA , VALORACION CON INFECTOLOGIA CON EL RESULTADO , CONTINUAR CUIDADOS HOSPITALARIOS

24/09/2022 10:23:00 M1357 LUIS FERNANDO CARBONELL SOLANO
DIAGNÓSTICOS:
1. POSOPERATORIO DE LAVADO Y DESBRIDAMIENTO EN MANO DERECHA + COLOCACION DE SISTEMA VAC
1.1. HALLAZGOS: HERIDA CRUENTA EN LA MANO DERECHA, CON COMPROMISO DORSAL PALMAR EMINENCIA TENAR, HIPOPERFUSION DE LOS
DEDOS MENIQUE Y ANULAR, EXPOSICION DE NERVIOS TENDONES Y EXPOSICION DE HUESO A NIVEL DE LA FALANGE DISTAL Y DEL 5TO METACARPIANO
SUBJETIVO: PACIENTE REFIERE SENTIRSE BIEN, SIN DOLOR
VIVO
CONSCIENTE Y ALERTA, HIDRATADO Y AFEBRIL
NORMOCEFALO, ESCLERAS ANICTERICAS, MUCOSA ORAL HÚMEDA SIN LESIONES, NARINAS Y CONDUCTOS AUDITIVOS EXTERNOS
PERMEABLES SIN ALTERACIONES
CUELLO MÓVIL NO DOLOROSO, SIN MASAS NI ADENOMEGALIAS PALPABLES
TÓRAX SIMÉTRICO Y NORMOEXPANSIBLE, RUIDOS CARDÍACOS RÍTMICOS SIN SOPLOS, MURMULLO VESICULAR PRESENTE SIN AGREGADOS
ABDOMEN BLANDO Y DEPRESIBLE, NO DOLOROSO A LA PALPACIÓN
GENITOURINARIO: NO SE EVALÚA
EXTREMIDADES CON AMPUTACIÓN SUPRACONDILEA DERECHA, MIEMBRO SUPERIOR DERECHO CUBIERTO CON APOSITOS Y VENDAJE EN BUEN ESTADO, NO SE DESCUBRE, CON SISTEMA VAC FUNCIONANTE, BUEN LLENADO CAPILAR DISTAL, NO EDEMAS
NEUROLÓGICO: ORIENTADO EN LAS 3 ESFERAS, SIN DÉFICIT SENSITIVO NI MOTOR
PIEL SIN LESIONES
ANÁLISIS: PACIENTE MASCULINO DE 71 AÑOS DE EDAD HOSPITALIZADO CON DIAGNÓSTICOS Y ANTECEDENTES ANOTADOS. ACTUALMENTE EN BUEN ESTADO GENERAL, ESTABLE HEMODINÁMICAMENTE, CON DOLOR MODULADO, PARACLÍNICOS CONTROL CON ALTERACIÓN HIDROELECTROLÍTICA, CON ANEMIA SIN REQUERIMIENTO TRANSFUSIONAL, DISMINUCIÓN DE REACTANTES DE FASE AGUDA, A ESPERA DE NUEVO LAVADO + RECAMBIO DE SISTEMA VAC PARA EL MARTES 27/09/2022.
VALORACIÓN POR INFECTOLOGÍA CON RESULTADO DE CULTIVO
SE EXPLICA A PACIENTE Y FAMILIAR CONDUCTA A SEGUIR, REFIEREN ENTENDER Y ACEPTAR.

PLAN:
1. HOSPITALIZACIÓN VIGENTE
2. DIETA NORMAL
3. FARMACOLÓGICO:
- CEFAZOLINA 1GR IV CADA 8 HORAS (F: 16/09/22 - DÍA 8)
- OMEPRAZOL 40G IV CADA 24 HORAS
- DIFIRONA 1GR IV CADA 8 HORAS
4. ORDENES MÉDICAS:

Usuario: 104570217 JAIME ALFREDO BARROS PAJARO

1. DATOS GENERALES E IDENTIFICACION *7467450*

HISTORIA CLINICA No. 7467450 Cedula 7467450	HECTOR MIGUEL MARTINEZ LOPEZ	Edad 71 Años Sexo Masculino
--	------------------------------	--------------------------------

INGRESO Fec: 16/09/2022 10:22 EGRESO Fec: 27/10/2022 14:33:54
FECHA DE REPORTE DESDE: 11 00:00 HASTA: 11 00:00
Atn. Ingreso HOSPITALIZACION Atn. Egreso HOSPITALIZACION
Pabellon Evolución: 591 HOSP PISO 9

SUBJETIVO: PACIENTE REFIERE SENTIRSE BIEN, SIN DOLOR
OBJETIVO
CONSCIENTE Y ALERTA, HIDRATADO Y AFEBRIL
NORMOCEFALO, ESCLERAS ANICTERICAS, MUCOSA ORAL HÚMEDA SIN LESIONES, NARINAS Y CONDUCTOS AUDITIVOS EXTERNOS
PERMEABLES SIN ALTERACIONES
CUELLO MÓVIL NO DOLOROSO, SIN MASAS NI ADENOMEGALIAS PALPABLES
TÓRAX SIMÉTRICO Y NORMOEXPANSIBLE, RUIDOS CARDÍACOS RÍTMICOS SIN SOPLOS, MURMULLO VESICULAR PRESENTE SIN AGREGADOS
ABDOMEN BLANDO Y DEPRESIBLE, NO DOLOROSO A LA PALPACIÓN
GENITOURINARIO: NO SE EVALÚA
EXTREMIDADES CON AMPUTACIÓN SUPRACONDILEA DERECHA, MIEMBRO SUPERIOR DERECHO CUBIERTO CON APOSITOS Y VENDAJE EN BUEN ESTADO, NO SE DESCUBRE, CON SISTEMA VAC FUNCIONANTE, BUEN LLENADO CAPILAR DISTAL, NO EDEMAS
NEUROLÓGICO: ORIENTADO EN LAS 3 ESFERAS, SIN DÉFICIT SENSITIVO NI MOTOR
PIEL SIN LESIONES
ANÁLISIS: PACIENTE MASCULINO DE 71 AÑOS DE EDAD HOSPITALIZADO CON DIAGNÓSTICOS Y ANTECEDENTES ANOTADOS. ACTUALMENTE EN BUEN ESTADO GENERAL, ESTABLE HEMODINÁMICAMENTE, CON DOLOR MODULADO, SE SOLICITA PARACLÍNICOS CONTROL, A ESPERA DE NUEVO LAVADO + RECAMBIO DE SISTEMA VAC PARA EL MARTES.
VALORACIÓN POR INFECTOLOGÍA CON RESULTADO DE CULTIVO
SE EXPLICA A PACIENTE Y FAMILIAR CONDUCTA A SEGUIR, REFIEREN ENTENDER Y ACEPTAR.

PLAN:
1. HOSPITALIZACIÓN VIGENTE
2. DIETA NORMAL
3. FARMACOLÓGICO:
- CEFAZOLINA 1GR IV CADA 8 HORAS (F: 16/09/22 - DÍA 7)
- OMEPRAZOL 40G IV CADA 24 HORAS
- DIFIRONA 1GR IV CADA 8 HORAS
4. ORDENES MÉDICAS:
- PENDIENTE LAVADO QUIRÚRGICO + DESBRIDAMIENTO + COLOCACIÓN DE SISTEMA VAC (MARTES 27/09/2022)
- PENDIENTE COLORACIÓN GRAM Y CULTIVO
- SE SOLICITA CUADRO HEMÁTICO, PCR, SODIO, CLORO, POTASIO, CREATININA Y BUN CONTROL
5. CUIDADOS DE ENFERMERÍA:
- CONTROL DE SIGNOS VITALES Y AVISAR CAMBIOS
6. ASISTENCIAL:
- SEGUIMIENTO POR CIRUGÍA DE MANO
- VALORACIÓN POR INFECTOLOGÍA CON RESULTADO DE CULTIVO

23/09/2022 10:34:51 M0584 CARLOS ALBERTO MORALES VELA
PACIENTE POST OPERATORIO INMEDIATO DE LAVADO DESBRIDAMIENTO DE TEJIDOS EN MANO DERECHA , MAS SISTEMA VAC , PACIENTE REFIERE SENTIRSE BIEN SIN DOLOR , CON SISTEMA VAC CON ADECUADA FUNCION , SE LE EXPLICA A PACIENTE Y FAMILIAR LAS

Usuario: 104570217 JAIME ALFREDO BARROS PAJARO

1. DATOS GENERALES E IDENTIFICACION *7467450*

HISTORIA CLINICA No. 7467450 Cedula 7467450	HECTOR MIGUEL MARTINEZ LOPEZ	Edad 71 Años Sexo Masculino
--	------------------------------	--------------------------------

INGRESO Fec: 16/09/2022 10:22 EGRESO Fec: 27/10/2022 14:33:54
FECHA DE REPORTE DESDE: 11 00:00 HASTA: 11 00:00
Atn. Ingreso HOSPITALIZACION Atn. Egreso HOSPITALIZACION
Pabellon Evolución: 591 HOSP PISO 9

- PENDIENTE LAVADO QUIRÚRGICO + DESBRIDAMIENTO + COLOCACIÓN DE SISTEMA VAC (MARTES 27/09/2022)
- PENDIENTE COLORACIÓN GRAM Y CULTIVO
5. CUIDADOS DE ENFERMERÍA:
- CONTROL DE SIGNOS VITALES Y AVISAR CAMBIOS
6. ASISTENCIAL:
- SEGUIMIENTO POR CIRUGÍA DE MANO
- VALORACIÓN POR INFECTOLOGÍA CON RESULTADO DE CULTIVO

25/09/2022 10:15:22 M1282 GABRIEL JOSE GARIZABALO CANTILLO
PREVIA COLOCACION DE ELEMENTOS DE PROTECCION PERSONAL , PROCEDO A VALORAR PACIENTE
PACIENTE MASCULINO DE 71 AÑOS DE EDAD , CURSANDO IMPRESIONES DIAGNÓSTICAS DE :
1. POSOPERATORIO DE LAVADO Y DESBRIDAMIENTO EN MANO DERECHA + COLOCACIÓN DE SISTEMA VAC
1.1. HALLAZGOS: HERIDA CRUENTA EN LA MANO DERECHA, CON COMPROMISO DORSAL PALMAR EMINENCIA TENAR, HIPOPERFUSION DE LOS
DEDOS MENIQUE Y ANULAR, EXPOSICION DE NERVIOS TENDONES Y EXPOSICION DE HUESO A NIVEL DE LA FALANGE DISTAL Y DEL 5TO METACARPIANO
SUBJETIVO: PACIENTE REFIERE SENTIRSE BIEN, SIN DOLOR
SIGNOS VITALES:
TA: 110/80 MMHG FC: 80 PR: 16 SAT: 98% TEMP: 36.6°C
EXAMEN FÍSICO:
CONSCIENTE Y ALERTA, HIDRATADO Y AFEBRIL
NORMOCEFALO, ESCLERAS ANICTERICAS, MUCOSA ORAL HÚMEDA SIN LESIONES, NARINAS Y CONDUCTOS AUDITIVOS EXTERNOS
PERMEABLES SIN ALTERACIONES
CUELLO MÓVIL NO DOLOROSO, SIN MASAS NI ADENOMEGALIAS PALPABLES
TÓRAX SIMÉTRICO Y NORMOEXPANSIBLE, RUIDOS CARDÍACOS RÍTMICOS SIN SOPLOS, MURMULLO VESICULAR PRESENTE SIN AGREGADOS
ABDOMEN BLANDO Y DEPRESIBLE, NO DOLOROSO A LA PALPACIÓN
GENITOURINARIO: NO SE EVALÚA
EXTREMIDADES CON AMPUTACIÓN SUPRACONDILEA DERECHA, MIEMBRO SUPERIOR DERECHO CUBIERTO CON APOSITOS Y VENDAJE EN BUEN ESTADO, NO SE DESCUBRE, CON SISTEMA VAC FUNCIONANTE, BUEN LLENADO CAPILAR DISTAL, NO EDEMAS
NEUROLÓGICO: ORIENTADO EN LAS 3 ESFERAS, SIN DÉFICIT SENSITIVO NI MOTOR
PIEL SIN LESIONES
ANÁLISIS:
PACIENTE MASCULINO DE 71 AÑOS DE EDAD HOSPITALIZADO CON DIAGNÓSTICOS Y ANTECEDENTES ANOTADOS. ACTUALMENTE EN BUEN ESTADO GENERAL, ESTABLE HEMODINÁMICAMENTE, CON DOLOR MODULADO, PARACLÍNICOS CONTROL CON ALTERACIÓN HIDROELECTROLÍTICA, CON ANEMIA SIN REQUERIMIENTO TRANSFUSIONAL, DISMINUCIÓN DE REACTANTES DE FASE AGUDA, A ESPERA DE NUEVO LAVADO + RECAMBIO DE SISTEMA VAC PARA EL MARTES 27/09/2022.
VALORACIÓN POR INFECTOLOGÍA CON RESULTADO DE CULTIVO
SE EXPLICA A PACIENTE Y FAMILIAR CONDUCTA A SEGUIR, REFIEREN ENTENDER Y ACEPTAR.

Usuario: 104570217 JAIME ALFREDO BARROS PAJARO

ORGANIZACION CLINICA GENERAL DEL NORTE
890102768 - 5
Pág: 13 de 52
Fecha: 27/10/22
EPICRISIS
1. DATOS GENERALES E IDENTIFICACION
HISTORIA CLINICA No. 7467450
Cedula 7467450
HECTOR MIGUEL MARTINEZ LOPEZ
Edad 71 Años
Sexo Masculino
INGRESO Fec: 16/09/2022 10:22
EGRESO Fec: 27/10/2022 14:33:54
FECHA DE REPORTE DESDE: 11 00:00
HASTA: 11 00:00
Atn. Ingreso HOSPITALIZACION
Atn. Egreso HOSPITALIZACION
Pabellon Evolución: 591 HOSP PISO 9

ACTUALES, PROCEDO A EXAMINAR A PACIENTE.
NORMOCEFALO, PUPILAS ISOCÓRICAS NORMORREACTIVAS A LA LUZ, MUCOSA ORAL HUMEDA.
CUELLO MOVIL NO DOLOROSO A LA PALPACION NI A LA MOVILIZACION.
TORAX SIMETRICO, EXPANSIBLE, SIN TIRAJES, SIN SIGNOS DE DIFICULTAD RESPIRATORIA, MURMULLO VESICULAR SIN RUIDOS SOBREGREGADOS, RUIDOS CARDIACOS RITMICOS SIN SOPLOS DE BUEN TONO E INTENSIDAD.
ABDOMEN BLANDO, DEPRESIBLE, NO DOLOROSO A LA PALPACION, PERISTALSIS POSITIVA, SIN SIGNOS DE IRRITACION PERITONEAL.
GENITOURINARIO NO EXPLORADO.
EXTREMIDADES CON AMPUTACION SUPRACONDILEA ANTICUA DE MIEMBRO INFERIOR DERECHO, MIEMBRO SUPERIOR DERECHO CUBIER CON VENDAJES EN BUEN ESTADO, NO SE DESCUBRE, PULSOS DISTALES PRESENTES, BUEN LLENADO CAPILAR DISTAL.
ALERTA, ORIENTADO, FUERZA CONSERVADA EN TODAS LAS EXTREMIDADES, SENSIBILIDAD SIMETRICA, SIN ALTERACION MOTORA NI SENSITIVA APARENTE.
ANÁLISIS:
PACIENTE EN LA OCTAVA DÉCADA DE LA VIDA EL CUAL SE ENCUENTRA HOSPITALIZADO CON DIAGNÓSTICOS PREVIAMENTE DESCRITOS. ACTUALMENTE SE ENCUENTRA EN BUENAS CONDICIONES GENERALES, ESTABLE HEMODINÁMICAMENTE, SIGNOS VITALES DENTRO DE PARÁMETROS NORMALES, CON BUEN CONTROL DEL DOLOR. PACIENTE ES VALORADO POR ORTOPEDIA LOS CUALES EVIDENCIAN FRACTURA EN APOFISIS ESTILOIDES DE CÚBITO, ASI COMO LESION CUTANEA Y POSIBLEMENTE NERVIOSA EN MANO DERECHA, POR LO ANTERIOR SOLICITAN VALORACION POR CIRUGIA DE MANO PARA DEFINIR CONDUCTAS ADICIONALES, POR LO PRONTO CONTINUA IGUAL MANEJO MEDICO INSTAURADO, SE LE EXPLICA A PACIENTE CONDICION CLINICA ACTUAL Y CONDUCTAS A SEGUIR QUIEN REFIERE ENTENDER Y ACEPTAR.
SITUACION VIGENTE
A NORMAL.
3. FARMACOLÓGICO:
- CEFALOXINA 1GR IV CADA 8 HORAS (FI: 16/09/22 - DÍA 2)
- OMEPRAZOL 40G IV CADA 24 HORAS
- DIPYRONA 1GR IV CADA 8 HORAS EN CASO DE DOLOR
4. ORDENES MÉDICAS:
- NINGUNA ADICIONAL POR EL MOMENTO
5. CUIDADOS DE ENFERMERIA:
- CONTROL DE SIGNOS VITALES Y AVISAR CAMBIOS
6. ASISTENCIAL:
- VALORACION POR CIRUGIA DE MANO
19/09/2022 14:23:59 M1049 DANIEL JOSE ARAUJO CHIMENTO
EVOLUCION MEDICA:
PACIENTE MASCULINO DE 71 AÑOS DE EDAD, ACTUALMENTE CON DIAGNÓSTICOS DE:
UMA EN MANO Y MUÑECA DERECHA
1.1. HERIDAS EN MANO Y MUÑECA DERECHA

Usuario: 104570217IAIME ALFREDO BARROS PAJARO

ORGANIZACION CLINICA GENERAL DEL NORTE
890102768 - 5
Pág: 14 de 52
Fecha: 27/10/22
EPICRISIS
1. DATOS GENERALES E IDENTIFICACION
HISTORIA CLINICA No. 7467450
Cedula 7467450
HECTOR MIGUEL MARTINEZ LOPEZ
Edad 71 Años
Sexo Masculino
INGRESO Fec: 16/09/2022 10:22
EGRESO Fec: 27/10/2022 14:33:54
FECHA DE REPORTE DESDE: 11 00:00
HASTA: 11 00:00
Atn. Ingreso HOSPITALIZACION
Atn. Egreso HOSPITALIZACION
Pabellon Evolución: 591 HOSP PISO 9

1.2. LESIÓN NERVIOSA EN ESTUDIO
PACIENTE REFIERE PASAR ADECUADA NOCHE, CON BUEN CONTROL DEL DOLOR, TOLERANDO VÍA ORAL Y OXIGENO AMBIENTE.
DIURESIS ESPONTÁNEA.
PREVIO LAVADO DE MANOS Y COLOCACIÓN DE ELEMENTOS DE PROTECCIÓN PERSONAL SEGUN PROTOCOLOS DE BIOSEGURIDAD
ACTUALES, PROCEDO A EXAMINAR A PACIENTE.
NORMOCEFALO, PUPILAS ISOCÓRICAS NORMORREACTIVAS A LA LUZ, MUCOSA ORAL HUMEDA.
CUELLO MOVIL NO DOLOROSO A LA PALPACION NI A LA MOVILIZACION.
TORAX SIMETRICO, EXPANSIBLE, SIN TIRAJES, SIN SIGNOS DE DIFICULTAD RESPIRATORIA, MURMULLO VESICULAR SIN RUIDOS SOBREGREGADOS, RUIDOS CARDIACOS RITMICOS SIN SOPLOS DE BUEN TONO E INTENSIDAD.
ABDOMEN BLANDO, DEPRESIBLE, NO DOLOROSO A LA PALPACION, PERISTALSIS POSITIVA, SIN SIGNOS DE IRRITACION PERITONEAL.
GENITOURINARIO NO EXPLORADO.
EXTREMIDADES CON AMPUTACION SUPRACONDILEA ANTICUA DE MIEMBRO INFERIOR DERECHO, MIEMBRO SUPERIOR DERECHO CUBIER CON VENDAJES EN BUEN ESTADO, NO SE DESCUBRE, PULSOS DISTALES PRESENTES, BUEN LLENADO CAPILAR DISTAL.
ALERTA, ORIENTADO, FUERZA CONSERVADA EN TODAS LAS EXTREMIDADES, SENSIBILIDAD SIMETRICA, SIN ALTERACION MOTORA NI SENSITIVA APARENTE.
ANÁLISIS:
SE VALORA EN RONDA MEDICA PACIENTE EN LA OCTAVA DÉCADA DE LA VIDA EL CUAL SE ENCUENTRA HOSPITALIZADO CON DIAGNÓSTICOS PREVIAMENTE DESCRITOS. ACTUALMENTE SE ENCUENTRA EN BUENAS CONDICIONES GENERALES, ESTABLE HEMODINÁMICAMENTE, SIGNOS VITALES DENTRO DE PARÁMETROS NORMALES, CON BUEN CONTROL DEL DOLOR. PACIENTE ES VALORADO POR ORTOPEDIA LOS CUALES EVIDENCIAN FRACTURA EN APOFISIS ESTILOIDES DE CÚBITO, ASI COMO LESION CUTANEA Y POSIBLEMENTE NERVIOSA EN MANO DERECHA, POR LO ANTERIOR SOLICITAN VALORACION POR CIRUGIA DE MANO PARA DEFINIR CONDUCTAS ADICIONALES LA CUAL SE ENCUENTRA PENDIENTE, DE MOMENTO PACIENTE DEBE CONTINUA IGUAL MANEJO MEDICO INSTAURADO POR ESPECIALIDAD TRATANTE, SE LE EXPLICA A PACIENTE CONDICION CLINICA ACTUAL Y CONDUCTAS A SEGUIR QUIEN REFIERE ENTENDER Y ACEPTAR.
PLAN:
1. HOSPITALIZACIÓN VIGENTE
2. DIETA NORMAL
3. FARMACOLÓGICO:
- CEFALOXINA 1GR IV CADA 8 HORAS (FI: 16/09/22 - DÍA 3)
- OMEPRAZOL 40G IV CADA 24 HORAS
- DIPYRONA 1GR IV CADA 8 HORAS EN CASO DE DOLOR
4. ORDENES MÉDICAS:
- NINGUNA ADICIONAL POR EL MOMENTO
5. CUIDADOS DE ENFERMERIA:
- CONTROL DE SIGNOS VITALES Y AVISAR CAMBIOS
6. ASISTENCIAL:
- VALORACION POR CIRUGIA DE MANO

Usuario: 104570217IAIME ALFREDO BARROS PAJARO

ORGANIZACION CLINICA GENERAL DEL NORTE
890102768 - 5
Pág: 15 de 52
Fecha: 27/10/22
EPICRISIS
1. DATOS GENERALES E IDENTIFICACION
HISTORIA CLINICA No. 7467450
Cedula 7467450
HECTOR MIGUEL MARTINEZ LOPEZ
Edad 71 Años
Sexo Masculino
INGRESO Fec: 16/09/2022 10:22
EGRESO Fec: 27/10/2022 14:33:54
FECHA DE REPORTE DESDE: 11 00:00
HASTA: 11 00:00
Atn. Ingreso HOSPITALIZACION
Atn. Egreso HOSPITALIZACION
Pabellon Evolución: 591 HOSP PISO 9

20/09/2022 07:47:16 M0584 CARLOS ALBERTO MORALES VELA
PACIENTE MASCULINO EN LA 7 MA DECADA DE LA VIDA , QUIEN FUE VICTIMA DE ACCIDENTE DE TRANSITO HACE 21 DIAS , MANEJADO INICIALMENTE EN LA CLINICA CAMPBELL , DONDE DESPUES DE VARIOS LAVADOS QUIRURGICOS , SEGUN LA HISTORIA CLINICA , ES REMITIDO A ESTA INSTITUCION POR NO TENER CONVENIOS CON SU SEGUNDO PAGADOR , ES INTERCONSULTADO CON EL SERVICIO DE ORTOPEDIA , QUIEN SEGUN ENFERMERIA DA ORDEN DE NO DESTAPAR VENDAJES TOMAN RX CON VENDAJES COLOCADOS , SIN QUE SE DETECTEN APARENTES LESIONES OSEAS EN LAS IMAGENES TOMADAS CON VENDAS , ASI MISMO ORTOPEDIA PIDE VALORACION POR CIRUGIA DE LA MANO , DESTAPO LAS HERIDAS RETIRO VENDAJES , OBSERVO ZONAS EN LA REGION DORSAL DE LAPRIMERA COMISURA EMINECIA TENAR Y PALMA DE LA MANO CON DEFECTOS DE COBIERTURA CUTANEA , NO HAY SIGNOS DE INFECCION , NO MAL OLOR , REALIZO CURACION CON SOLUCION SALINA NORMAL , Y SE DEJA LA ORDEN PARA REALIZAR CURACION POR CLINICA DE HERIDAS , LAVAR CON SOLUCION SALINA 2 MIL CC , CLORHEXIDINA JABON , Y LAVAR FUERTEMENTE CON SOLUCION SALINA , CUBRIR CON GASAS CON FITOSTIMULINA Y VENDAJE BLANDO ALGODON LAMINADO Y O SIN QUE SE GENERE PRESION , AGREGAR GENTAMICINA 240 MG IV CADA 1A POR 3 DIAS , PACIENTE CON FUENTE DE IMPORTANCIA DE ARTRITIS REUMATOIDEA CON DEFORMACIONES EN LA MANO IZQUIERDA PREVIAS Y LA DERECHA , TAMBIEN ANTECEDENTE DE AMPUTACION EN MIEMBRO INFERIOR .
PACIENTE QUE REQUIERE INICIALMENTE LAVADO QUIRURGICO DESBRIDAMIENTOS CANDIDATO PARA COLOCAR SISTEMA VAC , Y POSTERIORMENTE CUBRIMIENTO POR CIRUGIA PLASTICA RECONSTRUCTIVA CON COLGAJO , SE SOLICITA PROGRAMAR PARA EL DIA JUEVES PARA LAVADO DESBRIDAMIENTO Y TOMA DE CULTIVOS , COLOCACION DE SISTEMA VAC , SE LE EXPLICA A PACIENTE Y FAMILIARA LA SEVERIDAD DE SUS LESIONES CON PROBABILIDAD ALTA PERDIDA DE FUNCION DE LA MANO , Y RIESGO DE AMPUTACION QUIEN ENTENDE Y ACEPTA .
21/09/2022 16:23:23 M1275 FABIO ANDRES VELEZ TORRES
PACIENTE MASCULINO DE 71 AÑOS DE EDAD, ACTUALMENTE CON DIAGNÓSTICOS DE:
1. TRAUMA EN MANO Y MUÑECA DERECHA
1.1. HERIDAS EN MANO Y MUÑECA DERECHA
1.2. LESION NERVIOSA EN ESTUDIO
PACIENTE REFIERE PASAR ADECUADA NOCHE, CON BUEN CONTROL DEL DOLOR, TOLERANDO VÍA ORAL Y OXIGENO AMBIENTE.
DIURESIS ESPONTÁNEA.
PREVIO LAVADO DE MANOS Y COLOCACIÓN DE ELEMENTOS DE PROTECCIÓN PERSONAL SEGUN PROTOCOLOS DE BIOSEGURIDAD
ACTUALES, PROCEDO A EXAMINAR A PACIENTE.
NORMOCEFALO, PUPILAS ISOCÓRICAS NORMORREACTIVAS A LA LUZ, MUCOSA ORAL HUMEDA.
CUELLO MOVIL NO DOLOROSO A LA PALPACION NI A LA MOVILIZACION.
TORAX SIMETRICO, EXPANSIBLE, SIN TIRAJES, SIN SIGNOS DE DIFICULTAD RESPIRATORIA, MURMULLO VESICULAR SIN RUIDOS SOBREGREGADOS, RUIDOS CARDIACOS RITMICOS SIN SOPLOS DE BUEN TONO E INTENSIDAD.
ABDOMEN BLANDO, DEPRESIBLE, NO DOLOROSO A LA PALPACION, PERISTALSIS POSITIVA, SIN SIGNOS DE IRRITACION PERITONEAL.
GENITOURINARIO NO EXPLORADO.
EXTREMIDADES CON AMPUTACION SUPRACONDILEA ANTICUA DE MIEMBRO INFERIOR DERECHO, MIEMBRO SUPERIOR DERECHO CUBIER CON VENDAJES EN BUEN ESTADO, NO SE DESCUBRE, PULSOS DISTALES PRESENTES, BUEN LLENADO CAPILAR DISTAL.
ALERTA, ORIENTADO, FUERZA CONSERVADA EN TODAS LAS EXTREMIDADES, SENSIBILIDAD SIMETRICA, SIN ALTERACION MOTORA NI

Usuario: 104570217IAIME ALFREDO BARROS PAJARO

ORGANIZACION CLINICA GENERAL DEL NORTE
890102768 - 5
Pág: 16 de 52
Fecha: 27/10/22
EPICRISIS
1. DATOS GENERALES E IDENTIFICACION
HISTORIA CLINICA No. 7467450
Cedula 7467450
HECTOR MIGUEL MARTINEZ LOPEZ
Edad 71 Años
Sexo Masculino
INGRESO Fec: 16/09/2022 10:22
EGRESO Fec: 27/10/2022 14:33:54
FECHA DE REPORTE DESDE: 11 00:00
HASTA: 11 00:00
Atn. Ingreso HOSPITALIZACION
Atn. Egreso HOSPITALIZACION
Pabellon Evolución: 591 HOSP PISO 9

SENSITIVA APARENTE.
ANÁLISIS:
PACIENTE EN LA OCTAVA DÉCADA DE LA VIDA EL CUAL SE ENCUENTRA HOSPITALIZADO CON DIAGNÓSTICOS PREVIAMENTE DESCRITOS. ACTUALMENTE SE ENCUENTRA EN BUENAS CONDICIONES GENERALES, ESTABLE HEMODINÁMICAMENTE, SIGNOS VITALES DENTRO DE PARÁMETROS NORMALES, CON BUEN CONTROL DEL DOLOR. PACIENTE EN PLAN DE LAVADO QUIRURGICO - DESBRIDAMIENTO - COLOCACIÓN DE SISTEMA VAC PROGRAMADO PARA EL DÍA DE MAÑANA, POR LO PRONTO CONTINUA IGUAL MANEJO MEDICO INSTAURADO, SE LE EXPLICA A PACIENTE CONDICION CLINICA ACTUAL Y CONDUCTAS A SEGUIR QUIEN REFIERE ENTENDER Y ACEPTAR.
PLAN:
1. HOSPITALIZACIÓN VIGENTE
2. DIETA NORMAL
3. FARMACOLÓGICO:
- GENTAMICINA 240MG IV CADA 21 HORAS (FI: 20/09/22 - DÍA 23)
- CEFALOXINA 1GR IV CADA 8 HORAS (FI: 16/09/22 - DÍA 5)
- OMEPRAZOL 40G IV CADA 24 HORAS
- DIPYRONA 1GR IV CADA 8 HORAS
4. ORDENES MÉDICAS:
- LAVADO QUIRURGICO + DESBRIDAMIENTO + COLOCACIÓN DE SISTEMA VAC (PROGRAMADO PARA EL JUEVES 22/09/22)
5. CUIDADOS DE ENFERMERIA:
- CONTROL DE SIGNOS VITALES Y AVISAR CAMBIOS
6. ASISTENCIAL:
- SEGUIMIENTO POR CIRUGIA DE MANO
22/09/2022 08:42:35 M1275 FABIO ANDRES VELEZ TORRES
PACIENTE MASCULINO DE 71 AÑOS DE EDAD, ACTUALMENTE CON DIAGNÓSTICOS DE:
1. TRAUMA EN MANO Y MUÑECA DERECHA
1.1. HERIDAS EN MANO Y MUÑECA DERECHA
1.2. LESIÓN NERVIOSA EN ESTUDIO
PACIENTE REFIERE PASAR ADECUADA NOCHE, CON BUEN CONTROL DEL DOLOR, TOLERANDO VÍA ORAL Y OXIGENO AMBIENTE.
DIURESIS ESPONTÁNEA.
PREVIO LAVADO DE MANOS Y COLOCACIÓN DE ELEMENTOS DE PROTECCIÓN PERSONAL SEGUN PROTOCOLOS DE BIOSEGURIDAD
ACTUALES, PROCEDO A EXAMINAR A PACIENTE.
NORMOCEFALO, PUPILAS ISOCÓRICAS NORMORREACTIVAS A LA LUZ, MUCOSA ORAL HUMEDA.
CUELLO MOVIL NO DOLOROSO A LA PALPACION NI A LA MOVILIZACION.
TORAX SIMETRICO, EXPANSIBLE, SIN TIRAJES, SIN SIGNOS DE DIFICULTAD RESPIRATORIA, MURMULLO VESICULAR SIN RUIDOS SOBREGREGADOS, RUIDOS CARDIACOS RITMICOS SIN SOPLOS DE BUEN TONO E INTENSIDAD.
ABDOMEN BLANDO, DEPRESIBLE, NO DOLOROSO A LA PALPACION, PERISTALSIS POSITIVA, SIN SIGNOS DE IRRITACION PERITONEAL.
GENITOURINARIO NO EXPLORADO.

Usuario: 104570217IAIME ALFREDO BARROS PAJARO

ORGANIZACION CLINICA GENERAL DEL NORTE

890102768 - 5

AREP011

Pag: 11 de 12
Fecha: 27/10/22

EPICRISIS

7467450

1. DATOS GENERALES E IDENTIFICACION

HISTORIA CLINICA No. 7467450 Cedula 7467450	HECTOR MIGUEL MARTINEZ LOPEZ	Edad 71 Años Sexo Masculino
INGRESO Fec: 16/09/2022 10:22	EGRESO Fec: 27/10/2022 14:33:54	
FECHA DE REPORTE DESDE: 11 00:00	HASTA: 11 00:00	
Atn. Ingreso HOSPITALIZACION	Atn. Egreso HOSPITALIZACION	
Pabellon Evolución: 591 HOSP PISO 9		

1	CREATININA EN SUELO U OTROS FLUI	
1	PROTEINA C REACTIVA ALTA PRECISO	
1	COLGAJO LIBRE COMPUESTO CON TE	PROCEDIMIENTO BAJO COTIZACION
1	DESBRIDAMIENTO ESCISIONAL EN ARE	
1	DESBRIDAMIENTO DE MUSCULO TEND	
1	TIEMPO DE PROTROMBINA [TP]	
1	TIEMPO DE TROMBOPLASTINA PARCIA	
1	HEMOGRAMA IV (HEMOGLOBINA HEMA	
2	RESERVA DE GLOBULOS ROJOS DESL	
1	SECUESTRECTOMIA DRENAJE DESBR	
1	SECUESTRECTOMIA DRENAJE DESBR	
1	DESBRIDAMIENTO DE MUSCULO TEND	
1	TIEMPO DE PROTROMBINA [TP]	
1	TIEMPO DE TROMBOPLASTINA PARCIA	CONTROL EN AM
1	HEMOGRAMA IV (HEMOGLOBINA HEMA	CONTROL EN AM
1	HEMOGRAMA IV (HEMOGLOBINA HEMA	CONTROL EN AM
1	HEMOGRAMA IV (HEMOGLOBINA HEMA	
1	GLUCOSA EN SUELO U OTRO FLUIDO	
1	NITROGENO URICO	
1	POTASIO EN SUELO U OTROS FLUIDO	
1	SODIO EN SUELO U OTROS FLUIDOS	
1	CREATININA EN SUELO U OTROS FLUI	
1	ATENCION (VISITA) DOMICILIARIA POR	VISITA POR MEDICO DOMICILIARIO CADA 15 DIAS POR 39 DIAS
1	CURACION DE LESION EN PIEL O TEJID	PLAN DE ATENCION DOMICILIARIO SOLICITADO POR CIRUGIA PLA

EVOLUCIONES

2022 16:46:26 M1357 LUIS FERNANDO CARBONELL SOLANO
SO A HOSPITALIZACION
MOTIVO DE CONSULTA: REMISION
Usuario: 104570217UAME ALFREDO BARROS PAJARO

ORGANIZACION CLINICA GENERAL DEL NORTE

890102768 - 5

AREP011

Pag: 11 de 12
Fecha: 27/10/22

EPICRISIS

7467450

1. DATOS GENERALES E IDENTIFICACION

HISTORIA CLINICA No. 7467450 Cedula 7467450	HECTOR MIGUEL MARTINEZ LOPEZ	Edad 71 Años Sexo Masculino
INGRESO Fec: 16/09/2022 10:22	EGRESO Fec: 27/10/2022 14:33:54	
FECHA DE REPORTE DESDE: 11 00:00	HASTA: 11 00:00	
Atn. Ingreso HOSPITALIZACION	Atn. Egreso HOSPITALIZACION	
Pabellon Evolución: 591 HOSP PISO 9		

ANÁLISIS: PACIENTE MASCULINO DE 71 AÑOS DE EDAD SIN ANTECEDENTES PATOLÓGICOS RELEVANTES QUIEN ACUDE A LA INSTITUCIÓN REMITIDO POR TRAUMA Y HERIDAS EN MANO Y MUÑECA DERECHA CON POSIBLE LESIÓN NERVIOSA, HA RECIBIDO MÚLTIPLES LAVADOS QUIRÚRGICOS POR HERIDA CONTAMINADA, SE SOLICITAN RADIOGRAFÍAS PARA DESCARTAR FRACTURAS EN HUESOS DE MANO, SE CONTINUA CON ANTIBIÓTICO, SE SOLICITAN PARACLINICOS CONTROL Y VALORACIÓN POR ORTOPEDIA PARA DEFINIR CONDUCTAS ADICIONALES.

SE EXPLICA A PACIENTE Y FAMILIAR CONDUCTA A SEGUIR, REFIEREN ENTENDER Y ACEPTAR.

PLAN:

1. HOSPITALIZACIÓN VIGENTE

2. DIETA NORMAL

3. MEDICAMENTOS:

- CEFALOXINA 1 GR IV CADA 8 HORAS

- OMEPRAZOL 40 MG IV CADA 24 HORAS

- JNA 1 GR IV PRN

4. ÓRDENES MÉDICAS:

- SE SOLICITA CUADRO HEMÁTICO, SODIO, POTASIO, CLORO, PQR, GLUCEMA, VSG, CREATININA Y BUN

- SE SOLICITA RX DE MANO Y MUÑECA DERECHA

5. CUIDADOS DE ENFERMERÍA:

- TOMA DE SIGNOS VITALES Y AVISAR CAMBIOS

6. ASISTENCIAL:

- SEGUIMIENTO POR ORTOPEDIA Y TRAUMATOLOGÍA

17/09/2022 08:06:46 M0940 CARLOS JULIO DEL VILLAR ESTARITA

INGRESA SERVIO REMITIDO DE OTRA INSTITUCION POR ACCIDENTE EN MANO EL DIA 29 AGOSTO CON PERDIDA

CUTANE SEGUN INFORMACION LESION DE EXTENSORES MANO Y POR LO QUE HAN LLEVADO ALAYADO Q EN LA

OTRA INSTITUCION, AHORA CON VENDEJ EN MANO CON MAL OLOR EDEM MARCADO, BUE LLENADO CAPILAR ...

... RX E MUÑEC Y MANO SOLO EVIDENCIA RX APOFIS ESTILOS DE CUBITO NO LOGAR VERS E LESION EN DEOS

DE LA MANO PR EL VENDAJE ... PLAN SE SOLICITA VALORACION POR CIRUGIA MANO UO C PLASTICA POR L ELSIO DEPIEL

17/09/2022 16:19:59 M1275 FABIO ANDRES VELEZ TORRES

PACIENTE MASCULINO DE 71 AÑOS DE EDAD, ACTUALMENTE CON DIAGNÓSTICOS DE:

1. TRAUMA EN MANO Y MUÑECA DERECHA

1.1. HERIDAS EN MANO Y MUÑECA DERECHA

1.2. LESIÓN NERVIOSA EN ESTUDIO

PACIENTE REFIERE PASAR ADECUADA NOCHE, CON BUEN CONTROL DEL DOLOR, TOLERANDO VIA ORAL Y OXIGENO AMBIENTE,

DIURESIS ESPONTÁNEA.

PREVIO LAVADO DE MANOS Y COLOCACIÓN DE ELEMENTOS DE PROTECCIÓN PERSONAL SEGUN PROTOCOLOS DE BIOSEGURIDAD

ACTUALES, PROCEDO A EXAMINAR A PACIENTE.

NORMOCEFALO, PUPILAS ISOCÓRICAS NORMO REACTIVAS A LA LUZ, MUCOSA ORAL HUMEDA.

CUELLO MÓVIL NO DOLOROSO A LA PALPACION NI A LA MOVILIZACION.

Usuario: 104570217UAME ALFREDO BARROS PAJARO

ORGANIZACION CLINICA GENERAL DEL NORTE

890102768 - 5

AREP011

Pag: 12 de 12
Fecha: 27/10/22

EPICRISIS

7467450

1. DATOS GENERALES E IDENTIFICACION

HISTORIA CLINICA No. 7467450 Cedula 7467450	HECTOR MIGUEL MARTINEZ LOPEZ	Edad 71 Años Sexo Masculino
INGRESO Fec: 16/09/2022 10:22	EGRESO Fec: 27/10/2022 14:33:54	
FECHA DE REPORTE DESDE: 11 00:00	HASTA: 11 00:00	
Atn. Ingreso HOSPITALIZACION	Atn. Egreso HOSPITALIZACION	
Pabellon Evolución: 591 HOSP PISO 9		

ENFERMEDAD ACTUAL: PACIENTE MASCULINO DE 71 AÑOS DE EDAD REMITIDO DESDE FUNDACION CAMPBELL POR HABER PRESENTA TRAUMA EN MIEMBRO SUPERIOR DERECHO (MANO Y MUÑECA) SECUNDARIO A ACCIDENTE DE TRANSITO EN CALIDAD DE PASAJERO DE AUTOMÓVIL EL DÍA LUNES 29/08/2022, QUIEN FUE MANEJADO CON MÚLTIPLES LAVADOS Y DESBRIDAMIENTOS QUIRÚRGICOS, SE DECIDIO TRASLADO A LA INSTITUCIÓN POR NO CONVENIO CON EPS.

REVISIÓN POR SISTEMAS: NIEGA

ANTECEDENTES PERSONALES

- PATOLÓGICOS: ARTRITIS

- FARMACOLÓGICOS: NIEGA

- ALÉRGICOS: NIEGA

- QUIRÚRGICOS: AMPUTACIÓN SUPRACONDILEA DE MIEMBRO INFERIOR DERECHO SECUNDARIO A TRAUMA, HERNIORRRAFIA INGUINAL IZQUIERDA X2

CONDUCTA QUIRÚRGICA PREVIA:

- 30/08/2022: LAVADO QUIRÚRGICO + DESBRIDAMIENTO + EXTRACCIÓN DE CUERPO EXTRAÑO + EXPLORACIÓN DE HERIDAS +

AFRONTAMIENTO + REMPLANTE DE PLACA UNGUEAL DE 4TO DEDO + INMOVILIZACIÓN CON FERULA DE YESO

- 01/09/2022: LAVADO + DESBRIDAMIENTO + AFRONTAMIENTO

- 03/09/2022: LAVADO + DESBRIDAMIENTO + AFRONTAMIENTO

- 04/09/2022: LAVADO + DESBRIDAMIENTO

- 06/09/2022: LAVADO + DESBRIDAMIENTO

- 09/09/2022: LAVADO + DESBRIDAMIENTO

- 13/09/2022: LAVADO + DESBRIDAMIENTO

- 15/09/2022: LAVADO + DESBRIDAMIENTO

SUBJETIVO: PACIENTE REFIERE SENTIRSE BIEN, CON DOLOR MODULADO

OBJETIVO

CONSIENTE Y ALERTA, HIDRATADO Y AFEBRIL

NORMOCEFALO, ESCLERAS ANICTERICAS, MUCOSA ORAL HÚMEDA SIN LESIONES, NARINAS Y CONDUCTOS AUDITIVOS EXTERNOS

PERMEABLES SIN ALTERACIONES

CUELLO MÓVIL NO DOLOROSO, SIN MASAS NI ADENOMEGLIAS PALPABLES

TÓRAX SIMÉTRICO Y NORMOEXPANSIBLE, RUIDOS CARDÍACOS RÍTMICOS SIN SOPLOS, MURMULLO VESICULAR PRESENTE SIN

AGREGADOS

ABDOMEN BLANDO Y DEPRESIBLE, NO DOLOROSO A LA PALPACIÓN

GENTOURINARIO: NO SE EVALÚA

EXTREMIDADES CON AMPUTACIÓN SUPRACONDILEA ANTIGUA DE MIEMBRO INFERIOR DERECHO, MIEMBRO SUPERIOR DERECHO CUBIER

CON VENDAJES EN BUEN ESTADO, NO SE DESCUBRE, PULSOS DISTALES PRESENTES, BUEN LLENADO CAPILAR DISTAL, NO EDEMAS

NEUROLÓGICO: ORIENTADO EN LAS 3 ESFERAS, SIN DÉFICIT SENSITIVO NI MOTOR

PIEL: LESIÓN EN PALMA DE MANO IZQUIERDA, FIBROMA EN DORSO DE MANO IZQUIERDA

DIAGNÓSTICOS:

1. TRAUMA EN MANO Y MUÑECA DERECHA

1.1. HERIDAS EN MANO Y MUÑECA DERECHA

1.2. LESIÓN NERVIOSA EN ESTUDIO

Usuario: 104570217UAME ALFREDO BARROS PAJARO

ORGANIZACION CLINICA GENERAL DEL NORTE

890102768 - 5

AREP011

Pag: 12 de 12
Fecha: 27/10/22

EPICRISIS

7467450

1. DATOS GENERALES E IDENTIFICACION

HISTORIA CLINICA No. 7467450 Cedula 7467450	HECTOR MIGUEL MARTINEZ LOPEZ	Edad 71 Años Sexo Masculino
INGRESO Fec: 16/09/2022 10:22	EGRESO Fec: 27/10/2022 14:33:54	
FECHA DE REPORTE DESDE: 11 00:00	HASTA: 11 00:00	
Atn. Ingreso HOSPITALIZACION	Atn. Egreso HOSPITALIZACION	
Pabellon Evolución: 591 HOSP PISO 9		

TORAX SIMÉTRICO, EXPANSIBLE, SIN TRAÍJES, SIN SIGNOS DE DIFICULTAD RESPIRATORIA, MURMULLO VESICULAR SIN RUIDOS

SOBREGREGADOS, RUIDOS CARDÍACOS RÍTMICOS SIN SOPLOS DE BUEN TONO E INTENSIDAD,

ABDOMEN BLANDO, DEPRESIBLE, NO DOLOROSO A LA PALPACION, PERISTALSIS POSITIVA, SIN SIGNOS DE IRRITACION

PERITONEAL

GENTOURINARIO NO EXPLORADO,

EXTREMIDADES CON AMPUTACIÓN SUPRACONDILEA ANTIGUA DE MIEMBRO INFERIOR DERECHO, MIEMBRO SUPERIOR DERECHO CUBIER

CON VENDAJES EN BUEN ESTADO, NO SE DESCUBRE, PULSOS DISTALES PRESENTES, BUEN LLENADO CAPILAR DISTAL,

ALERTA, ORIENTADO, FUERZA CONSERVADA EN TODAS LAS EXTREMIDADES, SENSIBILIDAD SIMÉTRICA, SIN ALTERACION MOTORA NI

SENSITIVA APARENTE,

ANÁLISIS:

PACIENTE EN LA OCTAVA DECADA DE LA VIDA EL CUAL SE ENCUENTRA HOSPITALIZADO CON DIAGNÓSTICOS PREVIAMENTE

DESCRITOS, ACTUALMENTE SE ENCUENTRA EN BUENAS CONDICIONES GENERALES, ESTABLE HEMODINÁMICAMENTE, SIGNOS VITALES

DENTRO DE PARÁMETROS NORMALES, CON BUEN CONTROL DEL DOLOR, PACIENTE ES VALORADO POR ORTOPEDIA LOS CUALES

EVIDENCIAN FRACTURA EN APOFISIS ESTILOIDES DE CUBITO, ASI COMO LESION CUTANEA Y POSIBLEMENTE NERVIOSA EN MANO

DERECHA, POR LO ANTERIOR SOLICITAN VALORACION POR CIRUGIA DE MANO PARA DEFINIR CONDUCTAS ADICIONALES, POR LO

PRONTO CONTINUA IGUAL MANEJO MEDICO INSTAURADO, SE LE EXPLICA A PACIENTE CONDICION CLINICA ACTUAL Y CONDUCTAS A

SEGUIR QUIEN REFIERE ENTENDER Y ACEPTAR.

PLAN:

1. HOSPITALIZACIÓN VIGENTE

2. DIETA NORMAL

3. FARMACOLÓGICO:

- CEFALOXINA 1GR IV CADA 8 HORAS (F: 16/09/22 - DIA 1)

- OMEPRAZOL 40G IV CADA 24 HORAS

- DIPIRONA 1GR IV CADA 8 HORAS EN CASO DE DOLOR

4. ÓRDENES MÉDICAS:

- NINGUNA ADICIONAL POR EL MOMENTO

5. CUIDADOS DE ENFERMERÍA:

- CONTROL DE SIGNOS VITALES Y AVISAR CAMBIOS

6. ASISTENCIAL:

- VALORACIÓN POR CIRUGÍA DE MANO

18/09/2022 09:11:54 M1275 FABIO ANDRES VELEZ TORRES

PACIENTE MASCULINO DE 71 AÑOS DE EDAD, ACTUALMENTE CON DIAGNÓSTICOS DE:

1. TRAUMA EN MANO Y MUÑECA DERECHA

1.1. HERIDAS EN MANO Y MUÑECA DERECHA

1.2. LESIÓN NERVIOSA EN ESTUDIO

PACIENTE REFIERE PASAR ADECUADA NOCHE, CON BUEN CONTROL DEL DOLOR, TOLERANDO VIA ORAL Y OXIGENO AMBIENTE,

DIURESIS ESPONTÁNEA.

PREVIO LAVADO DE MANOS Y COLOCACIÓN DE ELEMENTOS DE PROTECCIÓN PERSONAL SEGUN PROTOCOLOS DE BIOSEGURIDAD

Usuario: 104570217UAME ALFREDO BARROS PAJARO

ORGANIZACION CLINICA GENERAL DEL NORTE
890102768 - 5
Pag: 5 de 52
Fecha: 27/10/22
EPICRISIS
1. DATOS GENERALES E IDENTIFICACION
HISTORIA CLINICA No. 7467450
Cedula 7467450 HECTOR MIGUEL MARTINEZ LOPEZ
Edad 71 Años
Sexo Masculino
INGRESO Fec: 16/09/2022 10:22 EGRESO Fec: 27/10/2022 14:33:54
FECHA DE REPORTE DESDE: 11 00:00 HASTA: 11 00:00
Atn. Ingreso HOSPITALIZACION Atn. Egreso HOSPITALIZACION
Pabellon Evolución: 591 HOSP PISO 9

CIERRE POR PLANOS CON VICRYL 2/0 MONOCRYL 3/0
SE FERULIZAN HERIDAS CON GASA CON FTYOSTALINE FINALIZAN PROCEDIMIENTOS SIN COMPLICACIONES
Complicación: SI NO X
Hallazgos:
SE EVIDENCIA EXTENSO DEFECTO DE COBERTURA QUE COMPROMETE EL TERCIO DISTAL DE ANTEBRAZO, EL DORSO Y PALMA DE MANO
CON EXTENSION HASTA LA PRIMERA COMISURA CON EXPOSICION TENDINOSA Y OSEA MIEMBRO SUPERIOR DERECHO
ADEMAS SE EVIDENCIA PERDIDA DE ESTRUCTURA OSEA Y LIGAMENTARIA DEL STO DEDO DERECHO CON EVIDENCIA DE NECROSIS
EXTENSA DELA PIEL Y EXPOSICION OSEA
Tejidos enviados a patología SI X NO
STO DEDO MANO DERECHA

ROLF SMIT RINCON
1018429845
Reg.
CIRUGIA PLASTICA
DESCRIPCION CIRUGIA
Médico: M1505 JUAN CARLOS ESPITIA GUZMAN Especialidad: CIRUGIA DE LA MANO
Tipo Preoperatorio: S617 HERIDAS MULTIPLES DE LA MUÑECA Y DE LA MANO
Tipo Postoperatorio: S617 HERIDAS MULTIPLES DE LA MUÑECA Y DE LA MANO
Módulo: LIMPIA Tipo de Anestesia: SEDACION+REGIONAL de Cirugía: URGENCIAS
Cantidad de Sangrado: 0 ml Vía: UNICA VIA
Realización Acta Quirúrgico: 07/10/2022 Hora Inicio 17:00:00 Hora Final 18:00:00
Tiempo de Perforación: 0,00 min. Tiempo de Clamp: 0 minutos
Descripción Quirúrgica:
BAJO ANESTESIA
PREVIA ASEPSIA Y ANTISEPSIA, SE COLOCAN CAMPOS QUIRURGICOS
SE DESBRIDA TEJIDO EDSVITALIZADO A NIVEL DE FASCIA, REMANENTES MUSCULARES, Y BORDES DE DEFECTO, SE LAVA CON
ABUNDANTE CUREXIDINA Y LUEGO BARRIDO MECANICO CON ABUNDANTE SSN. SE REALIZA HEMOSTASIA DE ZONAS DE SANGRADO
ACTIVO, SE PROCEDE A CUBRIR ESTRUCTURAS TENDINOSAS CON WHITE FOAM, Y LUEGO SE CUBRE DEFECTO EN SU TOTALIDAD CON
ESPUMA, SE CUBRE CON FILAS, SE CONECTA SISTEMA DE PRESION NEGATIVA, Y SE ACTIVA, LOGRANDO VACIO SIN FUGAS, SE
DEJA FUNCION INTERMITENTE CON 150 MM HG. PACIENTE TOLERA PROCEDIMIENTO SIN COMPLICACIONES
Complicación: SI NO X
Hallazgos:
DEFECTO DE COBERTURA AMPLIO EN PALMAR DE MANO, Y DORSO DE MANO Y MUÑECA, CON HIPERGRANULACION EN DORSO DE
LA, ADEMAS ESCASA EXPOSICION TENDINOSA FLEXORA, EN 2DO Y 3ER DEDO, CON DEFECTO ESTRUCTURAL EN CARA VOLAR DE
PULGAR, PUNTA DE STO DEDO CON CIANOSIS Y TEJIDO DESVITALIZADO
Tejidos enviados a patología SI NO X
Usuario: 104570217 UABME ALFREDO BARROS PAJARO

ORGANIZACION CLINICA GENERAL DEL NORTE
890102768 - 5
Pag: 7 de 52
Fecha: 27/10/22
EPICRISIS
1. DATOS GENERALES E IDENTIFICACION
HISTORIA CLINICA No. 7467450
Cedula 7467450 HECTOR MIGUEL MARTINEZ LOPEZ
Edad 71 Años
Sexo Masculino
INGRESO Fec: 16/09/2022 10:22 EGRESO Fec: 27/10/2022 14:33:54
FECHA DE REPORTE DESDE: 11 00:00 HASTA: 11 00:00
Atn. Ingreso HOSPITALIZACION Atn. Egreso HOSPITALIZACION
Pabellon Evolución: 591 HOSP PISO 9

4. EGRESO
CONDICIONES DEL PACIENTE AL SALIR: VIVO

5. ATENCIÓN
A. CONDICIONES AL INGRESO
16/09/2022 10:20AM INGRESA PACIENTE MASCULINO MAYOR DE EDAD AL SERVICIO DE HOSPITALIZACION 9A, REMITIDO DE
CLINICA CAMPUS CALLE 10 VICTIMA DE ACCIDENTE DE TRANSITO EL DIA 29/08/22 EN COMPANIA DE FAMILIAR, ENFERMERA Y
AUX CLINICO DE CENTRO REMISOR EN CAMILLA, CONCIENTE Y ORIENTADO DX: TRAUMA EN MANO Y MUÑECA DERECHA + HERIDAS
MANO Y MUÑECA DERECHA, REFIERE ANTECEDENTE DE ARTRITIS REUMATOIDE SIN TRATAMIENTO, AMPUTACION SUPRACINDILEA DE
NO INFERIOR DERECHO HACE 30 AÑOS, NEGIA ALERGIA, AL EXAMEN FISICO SE OBSERVA: NORMOCEFALO, PALIDEZ FACIAL,
A ORAL HUMEDA, CUELLO MOVIL SIN ADENOPATIAS, TORAX SIMETRICO, RUIDOS CARDIACOS RITMICOS, BUEN PATRON
ATORIO, TOLERANDO OXIGENO AMBIENTE, CATETER SUBCLAVIO IZQUIERDO EXTRA INSTITUCIONAL SIN SIGNOS DE
INFECCION LOCAL, ABDOMEN BLANDO DEPRESIBLE, NO DOLOR A PALPACION, DEDOMIDAD Y RIGIDEZ DEDOS MANO IZQUIERDA,
VENDAJE ELASTICO + FERULA DE YESO EN MIEMBRO SUPERIOR DERECHO CUBRIENDO HERIDAS, SE OBSERVA SANGRADO MODERADO,
GENTALES NORMOCONFIGURADO EXTERNAMENTE, ERIDA CICATRIZAL EN MUÑON DE AMPUTACION MIEMBRO INFERIOR DERECHO, SE
INSTALA EN SU UNIDAD, MEDICO EN TURNO REALIZA VALORACION Y SE SIGUEN ORDENES MEDICAS, SE EVALUA ESCALAS DE
RIESGO, SE EDUCA SOBRE MEDIDAS DE AUTOCUIDADO EN PREVENCIÓN DE CAIDAS Y LESIONES POR PRESION, SE INSISTE EN USO
DE TIMBRE DE LLAMADO A ENFERMERIA, SE ATIENDE PACIENTE PORTANDO ELEMENTOS DE PROTECCION PERSONAL (BATA, GORRO,
TAPABOCAS, MONOGAFAS).
16/09/2022 Médico: E2078 DANIA MILENA CASTRO OSORIO ENFERMERA
07:48 INGRESA AL SERVICIO DE HOSPITALIZACION 7 LADO B PROCEDENTE DE CIRUGIA EN COMPANIA DE FAMILIARES Y AUX
DE ENFERMERIA, EN CAMILLA SE OBSERVA, TRANQUILO, CONCIENTE, ORIENTADO, MUCOSA ORAL HUMEDA, CUELLO MOVIL CON
CATETER CENTRAL EN REGION YUGULAR DERECHA PASANDO HARTMAN A 80CC, TORAX SIMETRICO TOLERANDO OXIGENO AMBIENTE,
MIEMBRO SUPERIOR DERECHO SE OBSERVA CUBIERTO CON VENDAJE, ABDOMEN BLANDO A LA PALPACION, SONDA CONECTADA A
CISTODI, MIEMBRO INFERIOR IZQUIERDO CUBIERTO CON VENDAJE ELASTICO, SE OBSERVA DREN, SIN SALIDA DE SECRECION
PIERNA DERECHA AMPUTADA, SE EDUCA A PACIENTE SOBRE DERECHOS Y DEBERES SEGURIDAD DEL PACIENTE BARANDAS ELEVADAS
MARQUILLA DE IDENTIFICACION LAVADOS DE MANOS Y USO DE TAPABOCA.
26/10/22 Médico: J2252 SANDY VANESA GONZALEZ RUIZ ENFERMERA

6. RESUMEN (ANAMNESIS Y ANTECEDENTES) CONDICIONES DE INGRESO
C. PROCEDIMIENTOS Y EVOLUCIÓN
27/10/2022 14:15:21
Cantidad Descripción Observaciones
1 RADIOGRAFIA DE PUÑO O MUÑECA MUÑECA DERECHA
1 RADIOGRAFIA DE MANO MANO DERECHA
1 ERITROSIDENTACION (VELOCIDAD
1 HEMOGRAMA IV (HEMOGLOBINA HEMA
1 CLORO
Usuario: 104570217 UABME ALFREDO BARROS PAJARO

ORGANIZACION CLINICA GENERAL DEL NORTE
890102768 - 5
Pag: 6 de 52
Fecha: 27/10/22
EPICRISIS
1. DATOS GENERALES E IDENTIFICACION
HISTORIA CLINICA No. 7467450
Cedula 7467450 HECTOR MIGUEL MARTINEZ LOPEZ
Edad 71 Años
Sexo Masculino
INGRESO Fec: 16/09/2022 10:22 EGRESO Fec: 27/10/2022 14:33:54
FECHA DE REPORTE DESDE: 11 00:00 HASTA: 11 00:00
Atn. Ingreso HOSPITALIZACION Atn. Egreso HOSPITALIZACION
Pabellon Evolución: 591 HOSP PISO 9

JUAN CARLOS ESPITIA GUZMAN
80573462
Reg.
CIRUGIA DE LA MANO
DESCRIPCION CIRUGIA
Médico: M1505 JUAN CARLOS ESPITIA GUZMAN Especialidad: CIRUGIA DE LA MANO
Diagnóstico Preoperatorio: S617 HERIDAS MULTIPLES DE LA MUÑECA Y DE LA MANO
Diagnóstico Postoperatorio: S617 HERIDAS MULTIPLES DE LA MUÑECA Y DE LA MANO
Tipo de Herida: LIMPIA Tipo de Anestesia: BLOQUEO NERVIOS de Cirugía: URGENCIAS
Cantidad de Sangrado: 0 ml Vía: UNICA VIA
Realización Acta Quirúrgico: 15/10/2022 Hora Inicio 13:00:00 Hora Final 13:50:00
Tiempo de Perforación: 0,00 min. Tiempo de Clamp: 0 minutos
Descripción Quirúrgica:
BAJO ANESTESIA PREVIA ASEPSIA Y ANTISEPSIA, SE COLOCAN CAMPOS QUIRURGICOS SE DESBRIDA TEJIDO EDSVITALIZADO A
NIVEL DE FASCIA, REMANENTES MUSCULARES, Y BORDES DE DEFECTO, SE LAVA CON ABUNDANTE CUREXIDINA Y LUEGO BARRIDO
MECANICO CON ABUNDANTE SSN, SE REALIZA HEMOSTASIA DE ZONAS DE SANGRADO ACTIVO, SE PROCEDE A CUBRIR ESTRUCTURAS
TENDINOSAS CON WHITE FOAM, Y LUEGO SE CUBRE DEFECTO EN SU TOTALIDAD CON ESPUMA, SE CUBRE CON FILAS, SE CONECTA
SISTEMA DE PRESION NEGATIVA, Y SE ACTIVA, LOGRANDO VACIO SIN FUGAS, SE DEJA FUNCION INTERMITENTE CON 150 MM HG.
PACIENTE TOLERA PROCEDIMIENTO SIN COMPLICACIONES
Complicación: SI NO X
Hallazgos:
DEFECTO DE COBERTURA AMPLIO EN PALMAR DE MANO, Y DORSO DE MANO Y MUÑECA, CON HIPERGRANULACION EN DORSO DE
MUÑECA, ADEMAS ESCASA EXPOSICION TENDINOSA FLEXORA, EN 2DO Y 3ER DEDO, CON DEFECTO ESTRUCTURAL EN CARA VOLAR DE
PULGAR, PUNTA DE STO DEDO CON CIANOSIS Y TEJIDO DESVITALIZADO, ALTO RIESGO DE AMPUTACION DE STO DEDO
Tejidos enviados a patología SI NO X
Usuario: 104570217 UABME ALFREDO BARROS PAJARO

JUAN CARLOS ESPITIA GUZMAN
80573462
Reg.
CIRUGIA DE LA MANO
DESCRIPCION CIRUGIA
Médico: M1505 JUAN CARLOS ESPITIA GUZMAN Especialidad: CIRUGIA DE LA MANO
Diagnóstico Preoperatorio: S617 HERIDAS MULTIPLES DE LA MUÑECA Y DE LA MANO
Diagnóstico Postoperatorio: S617 HERIDAS MULTIPLES DE LA MUÑECA Y DE LA MANO
Tipo de Herida: LIMPIA Tipo de Anestesia: BLOQUEO NERVIOS de Cirugía: URGENCIAS
Cantidad de Sangrado: 0 ml Vía: UNICA VIA
Realización Acta Quirúrgico: 15/10/2022 Hora Inicio 13:00:00 Hora Final 13:50:00
Tiempo de Perforación: 0,00 min. Tiempo de Clamp: 0 minutos
Descripción Quirúrgica:
BAJO ANESTESIA PREVIA ASEPSIA Y ANTISEPSIA, SE COLOCAN CAMPOS QUIRURGICOS SE DESBRIDA TEJIDO EDSVITALIZADO A
NIVEL DE FASCIA, REMANENTES MUSCULARES, Y BORDES DE DEFECTO, SE LAVA CON ABUNDANTE CUREXIDINA Y LUEGO BARRIDO
MECANICO CON ABUNDANTE SSN, SE REALIZA HEMOSTASIA DE ZONAS DE SANGRADO ACTIVO, SE PROCEDE A CUBRIR ESTRUCTURAS
TENDINOSAS CON WHITE FOAM, Y LUEGO SE CUBRE DEFECTO EN SU TOTALIDAD CON ESPUMA, SE CUBRE CON FILAS, SE CONECTA
SISTEMA DE PRESION NEGATIVA, Y SE ACTIVA, LOGRANDO VACIO SIN FUGAS, SE DEJA FUNCION INTERMITENTE CON 150 MM HG.
PACIENTE TOLERA PROCEDIMIENTO SIN COMPLICACIONES
Complicación: SI NO X
Hallazgos:
DEFECTO DE COBERTURA AMPLIO EN PALMAR DE MANO, Y DORSO DE MANO Y MUÑECA, CON HIPERGRANULACION EN DORSO DE
MUÑECA, ADEMAS ESCASA EXPOSICION TENDINOSA FLEXORA, EN 2DO Y 3ER DEDO, CON DEFECTO ESTRUCTURAL EN CARA VOLAR DE
PULGAR, PUNTA DE STO DEDO CON CIANOSIS Y TEJIDO DESVITALIZADO, ALTO RIESGO DE AMPUTACION DE STO DEDO
Tejidos enviados a patología SI NO X
Usuario: 104570217 UABME ALFREDO BARROS PAJARO

ORGANIZACION CLINICA GENERAL DEL NORTE
890102768 - 5
Pag: 8 de 52
Fecha: 27/10/22
EPICRISIS
1. DATOS GENERALES E IDENTIFICACION
HISTORIA CLINICA No. 7467450
Cedula 7467450 HECTOR MIGUEL MARTINEZ LOPEZ
Edad 71 Años
Sexo Masculino
INGRESO Fec: 16/09/2022 10:22 EGRESO Fec: 27/10/2022 14:33:54
FECHA DE REPORTE DESDE: 11 00:00 HASTA: 11 00:00
Atn. Ingreso HOSPITALIZACION Atn. Egreso HOSPITALIZACION
Pabellon Evolución: 591 HOSP PISO 9

1 GLUCOSA EN SUERO U OTRO FLUIDO
1 NITROGENO UREICO
1 POTASIO EN SUERO U OTROS FLUIDO
1 SODIO EN SUERO U OTROS FLUIDOS
1 CREATININA EN SUERO U OTROS FLUI
1 PROTEINA C REACTIVA ALTA PRECISIO
1 DESBRIDAMIENTO DE MUSCULO TEND
1 MATERIAL DE OSTEOSINTESIS
1 HEMOGRAMA IV (HEMOGLOBINA HEMA
2 RESERVA DE GLOBULOS ROJOS DESL
1 TIEMPO DE PROTROMBINA (TP)
1 TIEMPO DE TROMBOPLASTINA PARCIA
1 HEMOGRAMA IV (HEMOGLOBINA HEMA
1 DESBRIDAMIENTO DE MUSCULO TEND
1 MATERIAL DE OSTEOSINTESIS
1 ANTILOGRAMA CONCENTRACION MIN
1 COLORACION GRAM Y LECTURA PARA
1 CULTIVO PARA MICROORGANISMOS E
1 ANTILOGRAMA CONCENTRACION MIN
1 COLORACION GRAM Y LECTURA PARA
1 CULTIVO PARA MICROORGANISMOS E
1 HEMOGRAMA IV (HEMOGLOBINA HEMA
1 CLORO
1 NITROGENO UREICO
1 POTASIO EN SUERO U OTROS FLUIDO
1 SODIO EN SUERO U OTROS FLUIDOS
1 CREATININA EN SUERO U OTROS FLUI
1 PROTEINA C REACTIVA ALTA PRECISIO
1 ARTERIOGRAFIA PERIFERICA DE UNA
1 ARTERIOGRAFIA PERIFERICA DE MIEM
2 RESERVA DE GLOBULOS ROJOS DESL
1 ARTERIOGRAFIA PERIFERICA DE MIEM
1 HEMOGRAMA IV (HEMOGLOBINA HEMA
1 CLORO
1 NITROGENO UREICO
1 POTASIO EN SUERO U OTROS FLUIDO
1 SODIO EN SUERO U OTROS FLUIDOS
MAS COLOCACION DE SISTEMA VAC
SISTEMA VAC, KIT MEDIO ESPONJA VERDE Y PDA ESPONJA BLAN
MANO DERECHA
ESPONJA DE PLATA MEDIUM CANISTER DE 800 Y PDA GENAD (HE
TEJIDOS DE LA MANO DERECHA 1
TEJIDOS DE LA MANO DERECHA 1
TEJIDOS DE LA MANO DERECHA 1
TEJIDOS DE LA MANO DERECHA 2
TEJIDOS DE LA MANO DERECHA 2
S/S ARTERIOGRAFIA DE MIEMBRO SUPERIOR DERECHO

ORGANIZACION CLINICA GENERAL DEL NORTE

890102768 - 5

Pág: 1 de 2
Fecha: 27/10/22

EPICRISIS

1. DATOS GENERALES E IDENTIFICACION

7467450

HISTORIA CLINICA No. 7467450 Cedula 7467450	HECTOR MIGUEL MARTINEZ LOPEZ	Edad 71 Años Sexo Masculino
INGRESO Fe: 16/09/2022 10:22	EGRESO Fe: 27/10/2022 14:33:54	
FECHA DE REPORTE DESDE: 11 00:00	HASTA: 11 00:00	
Atn. Ingreso HOSPITALIZACION	Atn. Egreso HOSPITALIZACION	
Pabellón Evolución: 591 HOSP PISO 9		

2. DIAGNOSTICOS

DA INGRESO

R02Z OTROS SINTOMAS Y SIGNOS GENERALES ESPECIFICADOS

DX EGRESO 1

S612 HERIDA DE OTRAS PARTES DE LA MUÑECA Y DE LA MANO

DX EGRESO 2

S602 CONTUSION DE OTRAS PARTES DE LA MUÑECA Y DE LA MANO

3. INTERVENCIONES - PROCEDIMIENTOS QUIRURGICOS Y/O ESPECIALES

CIRUGIAS

CANTIDAD	CÓDIGO	DESCRIPCIÓN	GRUPO QX
1	822901	DESBRIDAMIENTO DE MUSCULO TENDON Y FASCIA EN MANO	101
Médico: CARLOS ALBERTO MORALES VELA Especialidad: CIRUGIA DE LA MANO Vía: MIEMBRO SUPERIOR DERECHO			

CANTIDAD	CÓDIGO	DESCRIPCIÓN	GRUPO QX
1	822901	DESBRIDAMIENTO DE MUSCULO TENDON Y FASCIA EN MANO	101
Médico: CARLOS ALBERTO MORALES VELA Especialidad: CIRUGIA DE LA MANO Vía: AREA GENERAL			

CANTIDAD	CÓDIGO	DESCRIPCIÓN	GRUPO QX
1	876111	ARTERIOGRAMA PERIFERICA DE MIEMBROS SUPERIORES BIATERAL CON AORTOGRAMA TORA T40	140
Médico: JAIMÉ ENRIQUE AMAYA ALJURE Especialidad: RADIOLOGIA E IMAGENES DIAGNOSTICAS Vía: INGLE DERECHA			

CANTIDAD	CÓDIGO	DESCRIPCIÓN	GRUPO QX
1	867100	COLGAJO LIBRE COMPUERTO CON TECNICA MICROVASCULAR	110
Médico: ROLF SMIT RINCON Especialidad: CIRUGIA PLASTICA Vía: AREA GENERAL			

CANTIDAD	CÓDIGO	DESCRIPCIÓN	GRUPO QX
1	822901	DESBRIDAMIENTO DE MUSCULO TENDON Y FASCIA EN MANO	101
Médico: JUAN CARLOS ESPITA GUZMAN Especialidad: ORTOPEDIA Vía: MIEMBRO SUPERIOR DERECHO			

CANTIDAD	CÓDIGO	DESCRIPCIÓN	GRUPO QX
1	822901	DESBRIDAMIENTO DE MUSCULO TENDON Y FASCIA EN MANO	101
Médico: JUAN CARLOS ESPITA GUZMAN Especialidad: ORTOPEDIA Vía: AREA GENERAL			

DESCRIPCIÓN CIRUGIA
Médico: M0584 CARLOS ALBERTO MORALES VELA Especialidad: CIRUGIA DE LA MANO
Usuario: 104570217 JAIMÉ ALFREDO BARROS PAJARO

ORGANIZACION CLINICA GENERAL DEL NORTE

890102768 - 5

Pág: 3 de 2
Fecha: 27/10/22

EPICRISIS

1. DATOS GENERALES E IDENTIFICACION

7467450

HISTORIA CLINICA No. 7467450 Cedula 7467450	HECTOR MIGUEL MARTINEZ LOPEZ	Edad 71 Años Sexo Masculino
INGRESO Fe: 16/09/2022 10:22	EGRESO Fe: 27/10/2022 14:33:54	
FECHA DE REPORTE DESDE: 11 00:00	HASTA: 11 00:00	
Atn. Ingreso HOSPITALIZACION	Atn. Egreso HOSPITALIZACION	
Pabellón Evolución: 591 HOSP PISO 9		

CAMPOS ESTERILES, SE REALIZA PREVIAMENTE RETIRO DE SISTEMA VAC. LAVADO CON SOLUCION SALINA NORMAL.
Q. ORHEXIDINAJABON, POSTERIORMENTE DESBRIDAMIENTO DE TEJIDOS, HASTA LLEGAR A BORDES SANGRANTES. SE ENCUENTRAN
LOS HALLAZGOS DESCRITOS, SE COLOCA ESPONJA BLANCA PARA TENDONES Y ESPONJA VERDE EN TEJIDO DE GRANULACION Y
SISTEMAVAC CONECTADO A CANISTER DE GENADYNE TODO EL SISTEMA.
PLAN CONTINUAR MANEJO POR CIRUGIA PLASTICA RECONSTRUCTIVA CON DR ROLF SMIT. CON REPORTE DE ARTERIOGRAFIA PARA
PLANEAR COLGACOLIBRE.

Complicación: SI NO X

Hallazgos:

HERIDA CIRCULAR DELAMANO DERECHA, CON ABUNDANTE TEJIDO DE GRANULACION QUE SE OBSERVA DESPUES DE RETIRO DE VAC
Tejidos enviados a patologia SI NO X

CARLOS ALBERTO MORALES VELA

116218/2000

Reg.
CIRUGIA DE LA MANO

DESCRIPCIÓN CIRUGIA

Médico: M0866 JAIMÉ ENRIQUE AMAYA ALJURE Especialidad: RADIOLOGIA E IMAGENES DIAGNOSTICAS
Diagnóstico Preoperatorio: 1702 ATROSCLOSIS DE LAS ARTERIAS DE LOS MIEMBROS
Diagnóstico Postoperatorio: 1702 ATROSCLOSIS DE LAS ARTERIAS DE LOS MIEMBROS
Tipo de Herida: LIMPIA Tipo de Anestesia: local Tipo de Cirugía: URGENCIAS
Cantidad de Sangrado: 3 ml Vía: UNICA VIA
Realización Acto Quirúrgico: 29/09/2022 Hora Inicio 07:30:00 Hora Final 06:00:00
Tiempo de Perforación: 0,00 min. Tiempo de Clamp: 0 minutos
Descripción Quirúrgica:

PREVIA ASEPSIA Y ANTISEPSIA DE REGIONES INGUINALES, COLOCACION DE CAMPOS ESTERILES, SE PUNCIONA ARTERIA FEMORAL
COMUN DERECHA Y SE COLOCA INTRODUTOR ARTERIAL 6F, SE PASA CATETER COBRA 5F SOBRE GUIA HIDROFILICA 0.35 Y SE
EXPLORA LA AORTA ABDOMINAL Y LOS MIEMBROS INFERIORES.
SE REALIZA EL PROCEDIMIENTO CON MATERIAL DE CONTRASTE HIDROSOLUBLE NO IONICO CON INYECTOR AUTOMATICO.
LA AORTA DE MORFOLOGIA Y DE CALIBRE ADECUADO.
LA ARTERIA AXILAR Y LA ARTERIA HUMERAL DE CALIBRE ADECUADO.
LA ARTERIA HUMERAL DA LAS ARTERIAS RADIAL Y CUBITAL CON UNA ARTERIA RADIAL DOMINANTE. HAY DISMINUCION DE CALIBRE
DE LA ARTERIA CUBITAL. SIN EMBARGO EL ARCO PALMAR PERMEABLE, CON BUENA PERFUSION DE LAS ARTERIAS INTERDIGITALES.
NO HAY EVIDENCIA DE MALFORMACIONES VASCULARES, LESIONES TROMBOTICAS O ANEURISMATICAS.
CONCLUSION:
HIPOPLASIA DE LA ARTERIA CUBITAL.
ARTERIA RADIAL DOMINANTE.
ARCO PALMAR PERMEABLE.

Usuario: 104570217 JAIMÉ ALFREDO BARROS PAJARO

ORGANIZACION CLINICA GENERAL DEL NORTE

890102768 - 5

Pág: 4 de 2
Fecha: 27/10/22

EPICRISIS

1. DATOS GENERALES E IDENTIFICACION

7467450

HISTORIA CLINICA No. 7467450 Cedula 7467450	HECTOR MIGUEL MARTINEZ LOPEZ	Edad 71 Años Sexo Masculino
INGRESO Fe: 16/09/2022 10:22	EGRESO Fe: 27/10/2022 14:33:54	
FECHA DE REPORTE DESDE: 11 00:00	HASTA: 11 00:00	
Atn. Ingreso HOSPITALIZACION	Atn. Egreso HOSPITALIZACION	
Pabellón Evolución: 591 HOSP PISO 9		

Diagnóstico Preoperatorio: S618 HERIDA DE OTRAS PARTES DE LA MUÑECA Y DE LA MANO
Diagnóstico Postoperatorio: S618 HERIDA DE OTRAS PARTES DE LA MUÑECA Y DE LA MANO
Tipo de Herida: LIMPIA Tipo de Anestesia: GENERAL + BALAI Tipo de Cirugía: URGENCIAS
Cantidad de Sangrado: 0 ml Vía: UNICA VIA
Realización Acto Quirúrgico: 22/09/2022 Hora Inicio 11:15:00 Hora Final 12:30:00
Tiempo de Perforación: 0,00 min. Tiempo de Clamp: 0 minutos

Descripción Quirúrgica:

PAUSA QUIRURGICA, PACIENTE EN DECUBITO SUPINO BAJO ANESTESIA GENERAL SE REALIZA ASEPSIA ANTISEPSIA DE MIEMBRO
SUPERIOR DERECHO, SE COLOCAN CAMPOS ESTERILES, SE PROCEDE A TOMA DE MUESTRAS DE TEJIDOS Y SECRECION MANO
DERECHA PARA GRAM CULTIVO Y ANTILOGRAMA, SE REALIZA DESBRIDAMIENTO DE TEJIDOS NECROTICOS ENCONTRANDO LOS
HALLAZGOS DESCRITOS, SE OBTIENEN BORDES SANGRANTES SE LAVIA NUEVAMENTE CON SOLUCION SALINA Y CLORHEXIDINA
JABON SE LAVIA CON 5 ML CC DE SSN, POSTERIORMENTE SE COLOCAN ESPONJAS DE SISTEMA VAC PARA TENDON HUESO Y
MUSCULOS, SE CONECTA A CANISTER COMPROBANDO ADECUADA FUNCION, SIN COMPLICACIONES, EL PLAN ES REALIZAR NUEVO
LAVADO EL DIA MARTES 27/09/2022 PARA MONITOREO EN LA MANO, CON EL RESULTADO DE GRAM CULTIVO Y
ANTILOGRAMA SE SOLICITA VALORACION POR INFECTOLOGIA PARA ESCALAR MANEJO ANTIBIOTICO SE SOLICITA AUTOZACIONES
PARA CIRUGIA PARA EL PROXIMO MARTES.

Complicación: SI NO X

Hallazgos:

HERIDA ORIENTA EN LAMANO DERECHA, CON COMPROMISO DORSAL PALMAR EMINENCIA TENAR, HIPOPERFUSION O BLOS DEDOS
MEÑIQUE Y ANULAR, EXPOSICION DE NERVIOS TENDONES Y EXPOSICION DE HUESO A NIVEL DE LA FALANGE DISTAL Y DEL 5
TO METACARPANO

Tejidos enviados a patologia SI NO X

CARLOS ALBERTO MORALES VELA
116218/2000 Reg.
CIRUGIA DE LA MANO

DESCRIPCIÓN CIRUGIA

Médico: M0584 CARLOS ALBERTO MORALES VELA Especialidad: CIRUGIA DE LA MANO
Diagnóstico Preoperatorio: S618 HERIDA DE OTRAS PARTES DE LA MUÑECA Y DE LA MANO
Diagnóstico Postoperatorio: S618 HERIDA DE OTRAS PARTES DE LA MUÑECA Y DE LA MANO
Tipo de Herida: LIMPIA Tipo de Anestesia: BLOQUEO NERVIOTIPO de Cirugía: URGENCIAS
Cantidad de Sangrado: 0 ml Vía: UNICA VIA
Realización Acto Quirúrgico: 27/09/2022 Hora Inicio 11:00:00 Hora Final 12:26:00
Tiempo de Perforación: 0,00 min. Tiempo de Clamp: 0 minutos
Descripción Quirúrgica:

PAUSA QUIRURGICA PACIENTE EN DECUBITO SUPINO BAJO ANESTESIA GENERAL SE REALIZA ASEPSIA ANTISEPSIA COLOCACION DE
Usuario: 104570217 JAIMÉ ALFREDO BARROS PAJARO

ORGANIZACION CLINICA GENERAL DEL NORTE

890102768 - 5

Pág: 4 de 2
Fecha: 27/10/22

EPICRISIS

1. DATOS GENERALES E IDENTIFICACION

7467450

HISTORIA CLINICA No. 7467450 Cedula 7467450	HECTOR MIGUEL MARTINEZ LOPEZ	Edad 71 Años Sexo Masculino
INGRESO Fe: 16/09/2022 10:22	EGRESO Fe: 27/10/2022 14:33:54	
FECHA DE REPORTE DESDE: 11 00:00	HASTA: 11 00:00	
Atn. Ingreso HOSPITALIZACION	Atn. Egreso HOSPITALIZACION	
Pabellón Evolución: 591 HOSP PISO 9		

Complicación: SI NO X

Tejidos enviados a patologia SI NO X

JAIMÉ ENRIQUE AMAYA ALJURE
115147/1984 Reg.
RADIOLOGIA E IMAGENES DIAGNOSTICAS

DESCRIPCIÓN CIRUGIA

Médico: M1177 ROLF SMIT RINCON Especialidad: CIRUGIA PLASTICA
Diagnóstico Preoperatorio: M799 TRASTORNO DE LOS TEJIDOS BLANDOS- NO ESPECIFICADO
Diagnóstico Postoperatorio: M799 TRASTORNO DE LOS TEJIDOS BLANDOS- NO ESPECIFICADO
Tipo de Herida: LIMPIA Tipo de Anestesia: GENERAL + BALAI Tipo de Cirugía: URGENCIAS
Cantidad de Sangrado: 1 ml Vía: UNICA VIA
Realización Acto Quirúrgico: 18/10/2022 Hora Inicio 16:00:00 Hora Final 22:00:00
Tiempo de Perforación: 0,00 min. Tiempo de Clamp: 0 minutos
Descripción Quirúrgica:

PREVIA ASEPSIA Y ANTISEPSIA
COLOCACION DE CAMPOS ESTERILES
BAJO ANESTESIA GENERAL
SE REALIZA ABORAJE PALMAR
SE REALIZA DISECCION ENTRE FLEXOR DIGITORUM SUPERFICIALES Y FCU ENCONTRANDO PEDICULO DE ARTERIA Y VENA CUBITAL
SE DISECA Y ESQUELETIZA PEDICULO CON TECNICA MICROVASCULAR Y SE DEJA REPARADO PARA ANASTOMOSIS
SE REMODELAN BORDES DE TEJIDO Y SE ELEVAN COLGAJOS LOCALES PARA POSTERIOR FIJACION DE COLGAJO
SE DISEÑA ISLA DE PIEL EN MUSLO IZQUIERDO PARA ELEVACION DE COLGAJO LIBRE MICROVASCULAR ANTEROLATERAL DE MUSLO
INCISION EN BORDE ANTERIOR DE ISLA DE PIEL
DISECCION POR PLANOS HASTA FASCIA MUSCULAR LA CUAL SE INCIDE
SE REALIZA INCISION EN FASCIA
DISECCION SUBFASCIAL HASTA IDENTIFICAR VASO PERFORANTE CON MAGNIFICACION Y TECNICA MICROVASCULAR
LIBERACION Y REMODELACION DE ISLA DE PIEL
DISECCION HASTA ORIGEN DE VASO FUENTE EL CUAL SE LIGA CON LIGACLIPS LT 100 Y 200 AL IGUAL QUE RAMAS ACCESORIAS
SE TRANSFIERE COLGAJO A SITIO RECEPTOR
SE REALIZAN ANASTOMOSIS TERMINOTERMINALES A ARTERIA Y VENA CUBITAL UNA ARTERIA DOS VENAS CON MICROSCOPIO
SE VERIFICA PERFUSION
SE REALIZA AMPUTACION DE 5TO DEDO DERECHO POR EVIDENCIA DE COMPROMISO EXTENSO Y TESTICULARIZADO A NIVEL DE
METACARPOFALANGICA
SE FIJA COLGAJO CON VICRYL 2/0 Y NYLON 3/0
SE REALIZA SUTURA DE AREA DONANTE PREVIA COLOCACION DE DREN BLAKE CON SEDA 2/0

Usuario: 104570217 JAIMÉ ALFREDO BARROS PAJARO

LUIS EDUARDO SAAVEDRA PUENTES
Médico Especialista Salud Ocupacional
Universidad Manuela Beltrán
Licencia 024244 S.S.S

FORMULARIO DE DICTAMEN VALORACIÓN DEL DAÑO CORPORAL
PÉRDIDA DE CAPACIDAD LABORAL Y OCUPACIONAL
PERSONAS ECONÓMICAMENTE ACTIVAS
Decreto 1507 de 2014 – Resolución 3745 de 2015

1. INFORMACIÓN GENERAL DEL DICTAMEN

Dictamen Número	8823
Fecha de recepción	05/11/2023
Solicitante	HECTOR MIGUEL MARTINEZ LOPEZ C.C. 7.467.450
Fecha de Dictamen	20/11/2023

2. INFORMACION GENERAL DEL MÉDICO CALIFICADOR

Nombre: Luis Eduardo Saavedra Puentes						
Dirección	Urbanización San Jorge 2 casa F 11, Girón		Teléfono	6591640	Celular	3173988593
Correo Electrónico		referenciadesan2@gmail.com	Isaavedra22@yahoo.com			

3. DATOS PERSONALES DEL CALIFICADO

Nombres y Apellidos				HECTOR MIGUEL MARTINEZ LOPEZ										FECHA		20/11/2023			
Doc. Identidad		NUIP		CC.		X	C.E		Otro		No.		7.467.450		De		Barranquilla		
Fecha de Nacimiento		09/06/1951				Edad		72		Años		Lugar de Nacimiento				Barranquilla			
Género				Masculino				X				Femenino				Transgénico			
Escolaridad		Ninguna		X	Prim.		Secundaria				Técnico		Univ.						
Especialización														PhD					
Estado Civil		Soltero		Casado				X	Viudo		Separado		Unión Libre						
Hijos	Hombres		Edades		44	42	0	0	0	Mujeres		Edades		0	0	0	0	0	
Dirección		Carrera 25 # 13-19, Barranquilla																	
Teléfonos		NT		No. Celular		3104409083				E-MAIL		NT							
EPS	NUEVAEPS				AFP		COLPENSIONES				ARL		NT						
Códigos CIE-10		T926				S628				R522		S626		S633					
Patología		SECUELAS DE APLASTAMIENTO Y AMPUTACION TRAUMATICA DE MIEMBRO SUPERIOR				FRACTURA DE OTRAS PARTES Y DE LAS NO ESPECIFICADAS DE LA MUÑECA Y DE LA MANO				OTRO DOLOR CRONICO		FRACTURA DE OTRO DEDO DE LA MANO		RUPTURA TRAUMATICA DE LIGAMENTOS DE LA MUÑECA Y DEL CARPO					
Motivo de Revisión			PCL																

LUIS EDUARDO SAAVEDRA PUENTES
Médico Especialista Salud Ocupacional
Universidad Manuela Beltrán
Licencia 024244 S.S.S

4. ANTECEDENTES LABORALES DEL CALIFICADO

4.1. DESCRIPCIÓN DEL CARGO ACTUAL

Actividad Económica de la Empresa	NA
Denominación del Cargo Actual	
Antigüedad en la Empresa	
Antigüedad en el Oficio	
Descripción de la Tareas del Cargo	NA

4.2. ANTECEDENTES DE EXPOSICIÓN LABORAL

EMPRESA	CARGO	RIESGO	TIEMPO DE EXPOSICIÓN
		NA	

5. FUNDAMENTOS DE LA CALIFICACIÓN

5.1 RELACIÓN DE DOCUMENTOS

DOCUMENTO	SE TUVO EN CUENTA
Historia Clínica	X
Epicrisis o Resumen de Historia Clínica	X
Exámenes Paraclínicos	X
Dictámenes y otros	

5.2 DIAGNÓSTICO MOTIVO DE LA CALIFICACIÓN

No.	DIAGNÓSTICO	CODIGO CIE-10
1	SECUELAS DE APLASTAMIENTO Y AMPUTACION TRAUMATICA DE MIEMBRO SUPERIOR	T926
2	FRACTURA DE OTRAS PARTES Y DE LAS NO ESPECIFICADAS DE LA MUÑECA Y DE LA MANO	S628
3	OTRO DOLOR CRONICO	R522
4	FRACTURA DE OTRO DEDO DE LA MANO	S626
5	RUPTURA TRAUMATICA DE LIGAMENTOS DE LA MUÑECA Y DEL CARPO	S633

5.3 EXÁMENES DIAGNÓSTICOS E INTERCONSULTAS PERTINENTES PARA CALIFICAR

No.	TIPO DE EXAMEN O INTERCONSULTA	FECHA	RESULTADO.

6. DESCRIPCIÓN DEL DICTAMEN

I. Valoración de Deficiencias

No.	Descripción	%	Capítulo, Tabla
1	DEFICIENCIAS POR ALTERACIONES DEL SISTEMA NERVIOSO CENTRAL Y PERIFERICO: DOLOR CRONICO SOMATICO	10.00%	Capitulo:12 - Tabla: 12.5, Clase 1
2	DEFICIENCIA POR TRASTORNOS DE LA PIEL, FANERAS Y DAÑO ESTETICO. (CICATRICES EN MIEMBRO SUPERIOR)	5.00%	Capitulo: 06 - Tabla: 6.1. Clase 1, Factor Principal: 1; Factor modulador1: 1; factor modulador 2: 0
3	DEFICIENCIA POR ALTERACIONES DE LA EXTREMIDAD SUPERIOR DERECHA (SUMA COMBINADA DE PERDIDAD DE MOVIMIENTOS DE DEDOS Y MUÑECA + AMPUTACION DE QUINTO DEDO) + DOMINANCIA	32.00%	Capitulo: 14 - Tabla: 14.6
TOTAL DEFICIENCIAS SIN PONDERAR		41.86%	
Σ	TOTAL DEFICIENCIA PONDERADA [A + (100 – A) B / 100] X 0.5	20.93%	Máximo 50%

II. Título II: Rol Laboral – MAYOR DE 60 AÑOS, NO ACTIVA LABORALMENTE

TABLA No. 14

TITULO II, CAPITULO IV. VALORACION DE ROLES OCUPACIONALES, TABLA 14 ROL OCUPACIONAL RELACIONADO CON EL USO DEL TIEMPO LIBRE Y DE ESPARCIMIENTO EN ADULTOS MAYORES			
CATEGORÍA			% MÁXIMO ASIGNADO
A	ROL OCUPACIONAL SIN DIFICULTAD – NO DEPENDENCIA	0.00	
B	ROL OCUPACIONAL CON DIFICULTAD LEVE – NO DEPENDENCIA	10.00	X
C	ROL OCUPACIONAL ADAPTADO CON DIFICULTAD MODERADA- DEPENDENCIA MODERADA	25.00	
D	ROL OCUPACIONAL CON DIFICULTAD SEVERA – DEPENDENCIA SEVERA	35.00	
E	ROL OCUPACIONAL CON DIFICULTAD COMPLETA, DEPENDENCIA GRAVE – COMPLETA	50.00	

7. PORCENTAJE DE PÉRDIDA DE CAPACIDAD LABORAL

DESCRIPCIÓN		PORCENTAJE	CLASIFICACION			
I	DEFICIENCIA	20.93%	Título I, Capítulo 6, 12 y 14			
III	VALORACION DE ROLES OCUPACIONALES	10.00%	Título II Capítulo IV Tabla: 14, Clase B			
TOTAL		30.93%				
Estado de la PCL		< 5 %	Incapacidad Permanente Parcial		X	Invalidez
Fecha de la estructuración de la Pérdida de Capacidad Laboral				02/MARZO/2023, FECHA ULTIMA VALORACION POR CIRUGIA PLASTICA		

LUIS EDUARDO SAAVEDRA PUENTES
Médico Especialista Salud Ocupacional
Universidad Manuela Beltrán
Licencia 024244 S.S.S

8. CALIFICACIÓN DEL ORIGEN

FECHA DE OCURRENCIA DEL ACCIDENTE				29/08/2022		FECHA DE DX DE LA ENFERMEDAD				NO			
FECHA DE CALIFICACIÓN ORIGEN				20/11/2023									
ORIGEN	COMÚN			SOAT			X		PROFESIONAL				
REQUIERE AYUDA DE TERCEROS				SI		NO	X	REQUIERE CURADOR		SI		NO	X

9. FUNDAMENTOS DE HECHO

SE TRATA DE PACIENTE DE 72 AÑOS, CASADO, DOS HIJOS, CON DIAGNOSTICOS ARRIBA ANOTADOS, QUIEN EL 29 DE AGOSTO DE 2022, SUFRE POLITRAUMATISMO EN ACCIDENTE DE TRANSITO, EN CALIDAD DE PASAJERO DE AUTOBUS Y UN TRACTOCAMION INVADE CARRIL, PRODUCIENDO CONTUSION EN MANO DERECHA, ES TRASLADADA AL HOSPITAL SAN CRISTOBAL DE CIENAGA, ALLI ENCUENTRAN TRAUMA EN MUÑECA Y MANO DERECHA CON DOLOR Y LIMITACION FUNCIONAL. DE ALLI ES REMITIDO A LA FUNDACION CAMPBELL PARA VALORACION ESPECIALIZADA; ALLI EVIDENCIAN DOLOR A LA PALPACION EN MUÑECA Y MANO DERECHA, EDEMA, EQUIMOSIS, DEFORMIDAD ANATOMICA EN DEDOS DE LA MANO CON NULIDAD EN ARCOS DE MOVIMIENTO, LLENADO CAPILAR LENTO, SENSIBILIDAD DISMINUIDA, HERIDAS INCISIVAS IRREGULARES DEFORMANTES SUTURADAS EN DORSO Y CARA PALMAR DE LA MANO CON SANGRADO MODERADO Y DETRITUS.

DIAGNOSTICOS DE INGRESO:
TRAUMATISMO, NO ESPECIFICADO
FRACTURA DE OTRAS PARTES Y DE LAS N ESPECIFICADAS DE LA MULECA Y DE LA MANO
FRACTURA DE OTRO DEDO DE LA MANO
RUPTURA TRAUMATICA DE LIGAMENTOS DE LA MUÑECA Y DEL CARPO

HALLAZGOS:
TRAUMA EN MUÑECA Y MANO DERECHA, - HERIDA INCISIVA IRREGULAR DEFORMANTE EN DORSO DE LA MANO DERECHA, 1ERO, 3ER Y 5TO DEDO SUTURADAS EXTRAINSTITUCIONAL (29/08/22 HOSPITAL SAN CRISTOBAL DE CIENAGA) CONTAMINADA, -HERIDA INCISIVA IRREGULAR DEFORMANTE EN CARA PALMAR DE LA MANO DERECHA SUTURADA EXTRAINSTITUCIONAL (29/08/22 HOSPITAL SANCRISTOBAL DE CIENAGA) CONTAMINADA, - -HERIDA INCISIVA IRREGULAR DEFORMANTE EN MUÑECA DERECHA SUTURADA EXTRAINSTITUCIONAL (29/08/22 HOSPITAL SANCRISTOBAL DE CIENAGA) CONTAMINADA, - POSIBLE LESION DEL NERVIO MEDIANO, LESION DEL MECANISMO FLEXOR Y EXTENSOR DE LOS DEDOS DE LA MANO DERECHA.

ES LLEVADO A QUIROFANOS Y LE PRACTICAN: 30/08/2022: LAVADO QUIRURGICO MAS DEBRIDAMIENTO MAS EXTRACCION DE CUERPO EXTRAÑO EN MUÑECA Y MANO DERECHA MAS EXPLORACION DE HERIDAS MAS AFRONTAMIENTO MAS REIMPLANTE DE PLACA UNGUEAL DEL 4TO DEDO DE MANO DERECHA + INMOVILIZACION CON FERULA DE YESO.

01/092022: LAVADO QUIRURGICO MAS DESBRIDAMIENTO EN MUÑECA Y MANO DERECHA MAS AFRONTAMIENTO

03/09/2022: LAVADO QUIRURGICO MAS DESBRIDAMIENTO EN MUÑECA Y MANO DERECHA MAS AFRONTAMIENTO

04/09/2022: LAVADO MAS DESBRIDAMIENTO QUIRURGICO EN MANO Y MUÑECA DERECHA

06/09/2022: LAVADO QUIRURGICO MAS DESBRIDAMIENTO EN MANO Y MUÑECA DERECHA

09/09/2022: LAVADO MAS DESBRIDAMIENTO QUIRURGICO EN MANO Y MUÑECA DERECHA

13/09/2022: LAVADO QUIRURGICO MAS DESBRIDAMIENTO MUÑECA Y MANO DERECHA

LUIS EDUARDO SAAVEDRA PUENTES
Médico Especialista Salud Ocupacional
Universidad Manuela Beltrán
Licencia 024244 S.S.S

15/09/2022: LAVADO QUIRURGICO EN MANO DERECHA

EL DIA 15 DE SEPTIEMBRE DE 2022, EGRESA CON DESTINO A LA CLINICA GENERAL DEL NORTE. INGRESA EL 16 DE SEPTIEMBRE DE 2022 A LA CLINICA GENERAL DEL NORTE, ES VALORADO POR EL PROGRAMA DE PIEL SANA, QUIENES ENCUENTRAN HERIDA EN MANO DERECHA POR TRAUMA CON HERIDA EN DORSO CON COMPORMISODE QUINTO ARTEJO Y MUÑECA DE LA MANO DE APROXIMADAMENTE 10X6 CM CON TEJIDO ESFACELAR EN UN 10% DE GRANULACION EN UN 95% CON EXPOSICION TENDINOSA NO NECROTICA BORDES IRREGULARES EXUDADO SEROSO ESCASO, PIEL CIRCUNDANTE MACERADA. EN PALMA DE LA MANO SE OBSERVA HERIDA DE APROX 12X10X2 CM CON TEJIDO DE GRANULACION EN UN 80%, ESFACELAR EN UN 20% CON EXPOSICION TENDINOSA SIN NECROSIS, BORDES IRREGULARES CON TEJIDO DESVITALIZADO SUELTO, PIEL CIRCUNDANTE SANA, EN DEDO INDICE Y ANULAR SE OBSERVAN AREAS NECROTICAS DISTALES Y EN DEDO MEÑIQUE SE OBSERVA NECROSIS EN AREA LATERAL DE APROX 2X6 CM.

ES LLEVADO A CIRUGIA Y LE PRACTICAN LAVADO Y DESBRIDAMIENTO EN MANO DERECHA + COLOCACION DE SISTEMA VAC (27/09/2022-15/10/2022) , LUEGO LE REALIZARON ARTERIOGRAFIA DE MIEMBRO SUPERIOR DERECHO (29/09/2022), ADEMAS ANTE RIESGO DE PERDIDA DE EXTREMIDAD, REQUIRIO RECONSTRUCCION DE MIEMBRO SUPERIOR DERECHO CON COLGAJO LIBRE LA CUAL SE REALIZO EL 18/10/2022

CONTROLES POR CIRUGIA PLASTICA, DR GABRIEL EDUARDO LLINAS TIRADO, RM1475

02/03/2023: ENFERMEDAD ACTUAL: PACIENTE CON ANTECEDENTES DE LESION CRONICA DE CUBITAL IZQUIERDA Y AMPUTACION SUPRACONDILEA DERECHA ANTIGUA. CUADRO DE INICIO EN EL MES DE AGOSTO PASADO AL SUFIR TRAUMA SEVERO DE MANO DERECHA QUE REQUIRIO MULTIPLES LAVADOS Y REMODELACIONES DE MUÑON Y CIERRE DE DEFECTO CON COLGAJO LIBRE.

MSD: SE APRECIA COLGAJO DE UNOS 30 X 12 CM QUE INVOLUCRA DESDE EL TERCIO DISTAL DE BORDE RADIAL DE ANTEBRAZO, RODEA DORSALMENTE REGION METACARPIANA HASTA REGION TENAR, VOLUMINOSO, SIN DATOS DE DEHISCENCIA O NECROSIS. AUSENCIA DE V DEDO DESDE ARTICULACION METACARPOFALANGICA. MANO INMOVIL EN POSICION DE FLEXION DE 10° DE METACARPOFALANGICAS Y DE 45° DE LAS INTERFALANGICAS.

AUSENCIA DE PRIMERA COMISURA CON DEFORMIDAD FIJA EN ADUCCION DEL PULGAR Y PRONACION DEL MISMO. DEFORMIDAD EN SUPINACION DEL III DEDO.

DIAGNOSTICO: SECUELAS DE APLASTAMIENTO Y AMPUTACION TRAUMATICA DE MIEMBRO SUPERIOR

REVISIÓN POR SISTEMAS Y ANTECEDENTES: REFIERE DOLOR CRONICO LOCALIZADO EN MUÑECA DERECHA Y DEDOS DE LA MANO DERECHA.

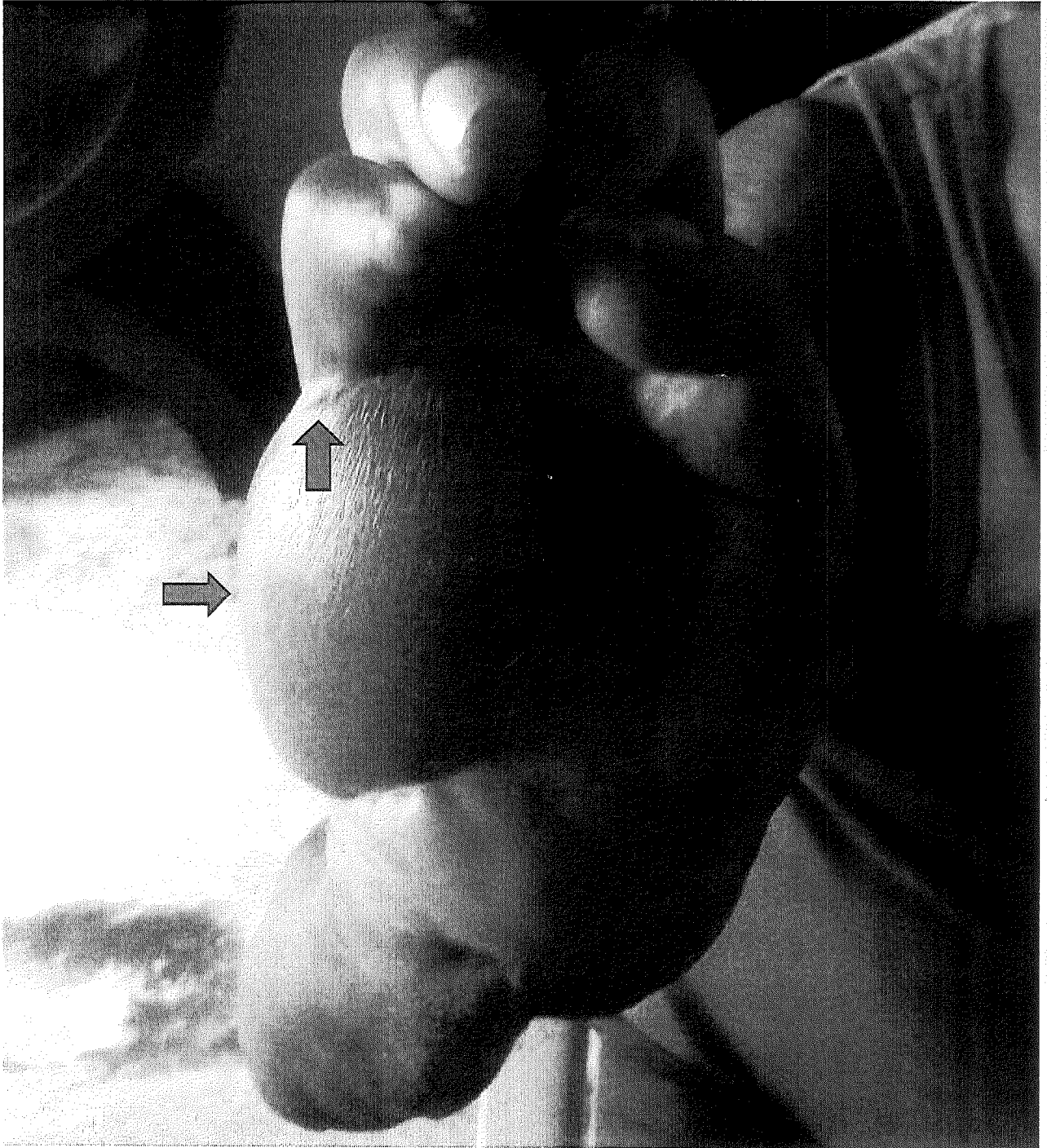
"NO PUEDO AGARRAR NADA CON MI MANO DERECHA, TODO SE ME CAE. ESA MANO ES INMOVIL, NO TIENE NINGUNA FUNCION PARA MI Y YO SOY DIESTRO".

VALORACION MEDICA: ALERTA, PESO: 66 KGS, TALLA: 1,70 MTS, MIEMBROS SUPERIORES: LATERALIDAD; DIESTRO, EN MANO DERECHA SE OBSERVA GRAN COLGAJO QUE CUBRE TERCIO DISTAL DE ANTEBRAZO, METACARPO Y REGION TENAR, REDUNDANTE, VOLUMINOSO, HAY AUSENCIA TOTAL DE QUINTO DEDO, MANO CONGELADA, INMOVIL, DISMINUCION MARCADA DE ARCOS DE MOVIMIENTO ACTIVOS DE DEDOS 1 AL 4 DE MANO DERECHA.

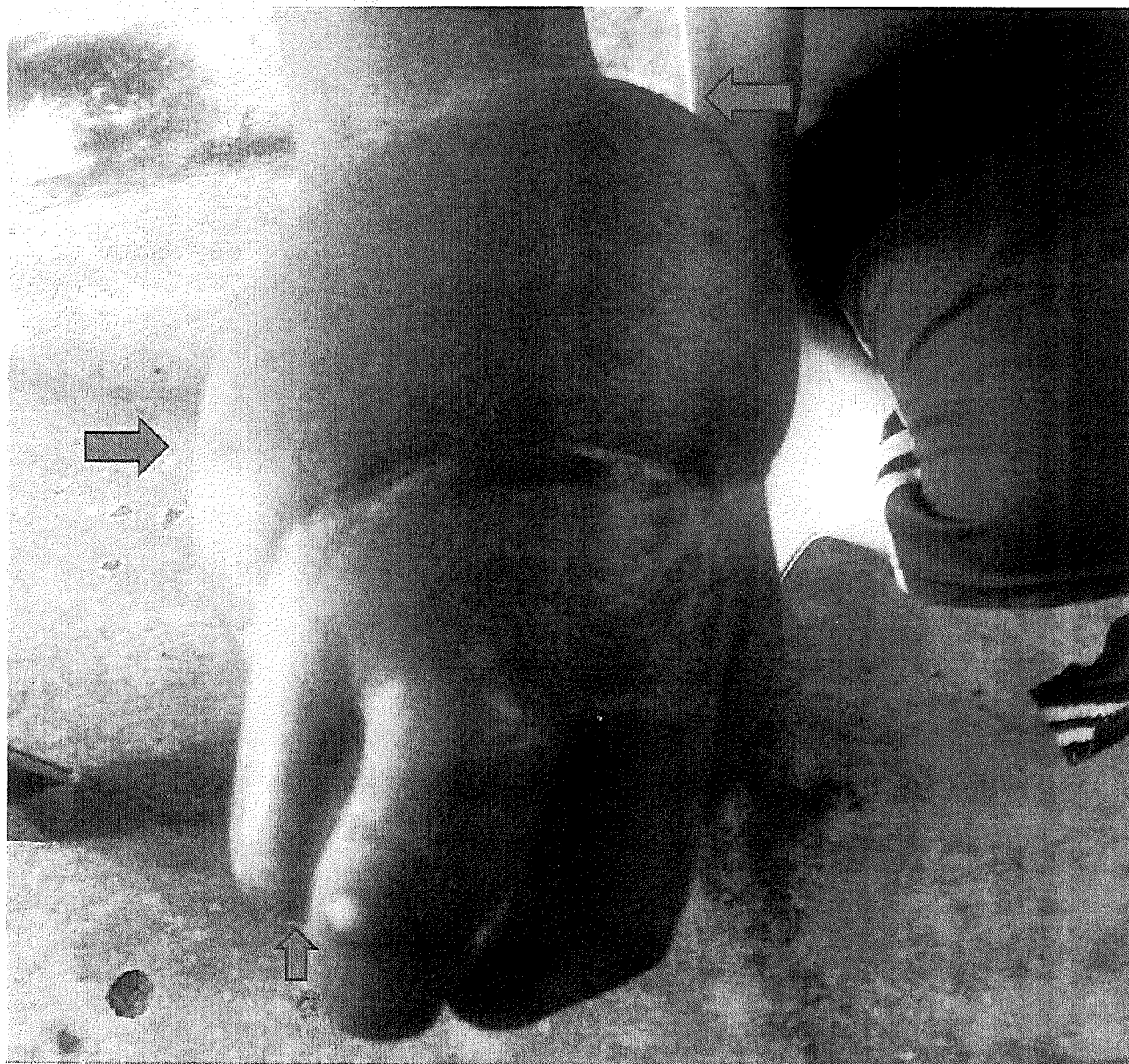ESTADO ACTUAL DE CICATRIZ POR ACCIDENTE Y POSTQUIRURGICAS:

CICATRIZ EN REGION DE MUÑECA DERECHA, NOTESE LA AUSENCIA DEL QUINTO DEDO Y EL COLGAJO REDUNDANTE QUE OCUPA SU LUGAR:

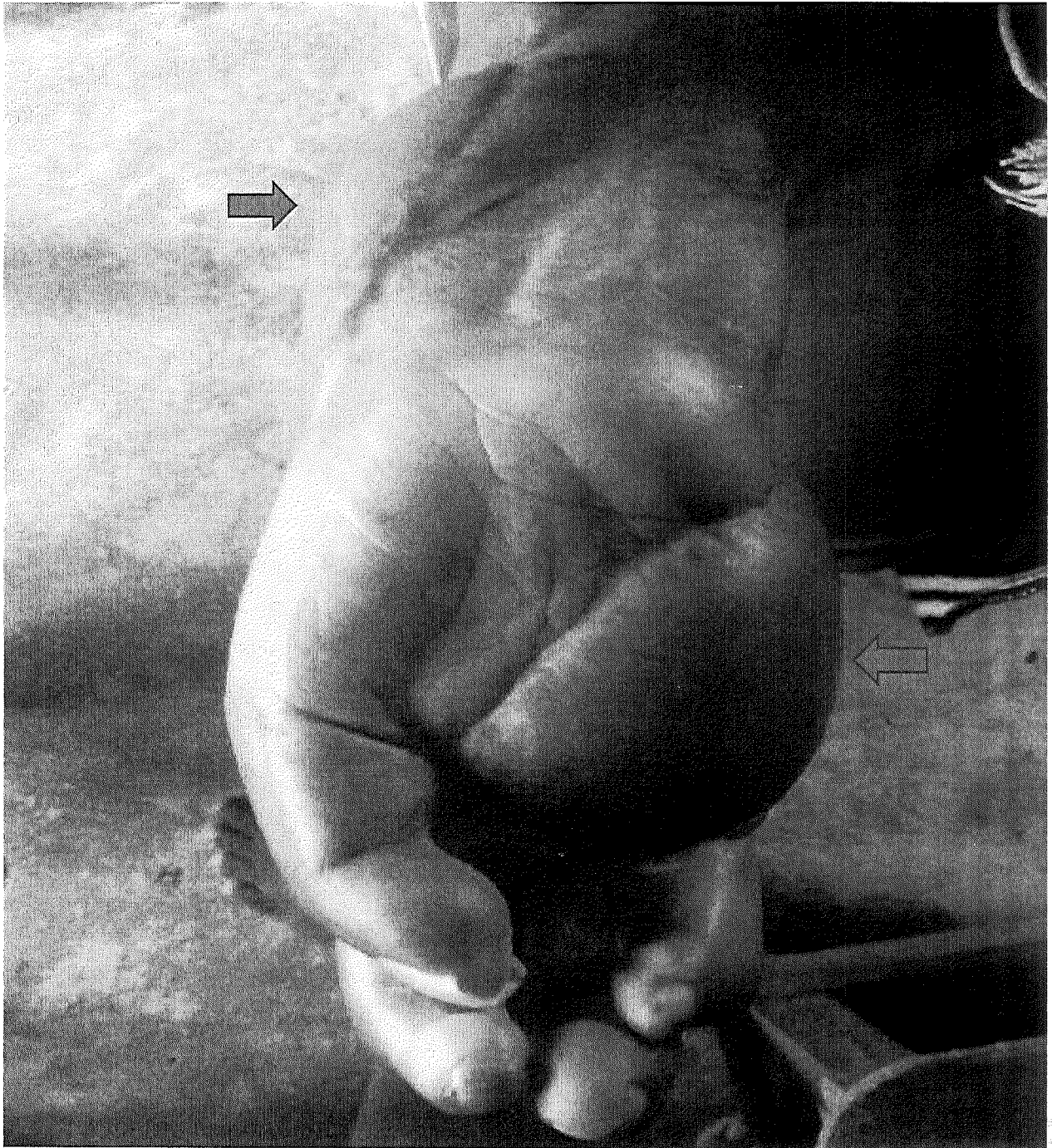
LUIS EDUARDO SAAVEDRA PUNTES
Médico Especialista Salud Ocupacional
Universidad Manuela Beltrán
Licencia 024244 S.S.S



LUIS EDUARDO SAAVEDRA PUENTES
Médico Especialista Salud Ocupacional
Universidad Manuela Beltrán
Licencia 024244 S.S.S

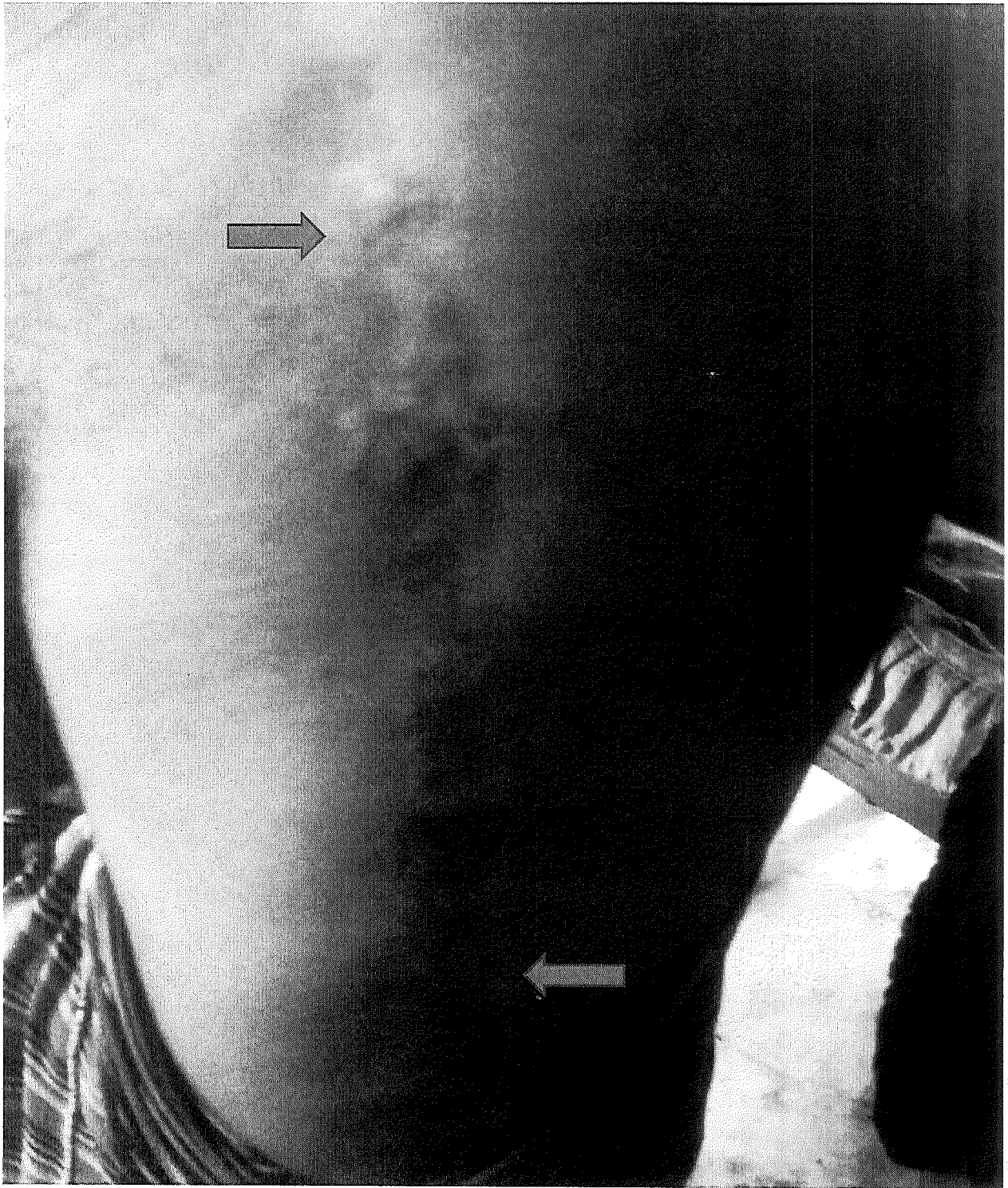


LUIS EDUARDO SAAVEDRA PUNTES
Médico Especialista Salud Ocupacional
Universidad Manuela Beltrán
Licencia 024244 S.S.S



CICATRIZ EN REGION DONANTE DE INJERTO:

LUIS EDUARDO SAAVEDRA PUENTES
Médico Especialista Salud Ocupacional
Universidad Manuela Beltrán
Licencia 024244 S.S.S



LUIS EDUARDO SAAVEDRA PUENTES
Médico Especialista Salud Ocupacional
Universidad Manuela Beltrán
Licencia 024244 S.S.S

10. MANIFESTACION DEL ARTÍCULO 226 DEL CODIGO GENERAL DEL PROCESO:

CON BASE EN EL ARTÍCULO 226 DEL C.G DEL P. DECLARO QUE EL PRESENTE DICTAMEN CONTIENE MI OPINIÓN INDEPENDIENTE Y CORRESPONDE A MI REAL CONVICCIÓN PROFESIONAL, PARA LO CUAL SE APORTAN LOS SOPORTES DE MI IDONEIDAD.

LUIS EDUARDO SAAVEDRA PUENTES, PERSONA MAYOR Y VECINO DE LA CIUDAD DE GIRON, IDENTIFICADO CON CÉDULA DE CIUDADANÍA NRO. 91.267.852 Y REGISTRO MÉDICO NO. 01833 DE 1999 Y LICENCIA EN SEGURIDAD Y SALUD EN EL TRABAJO (SALUD OCUPACIONAL) NO. 024244; ACTUANDO COMO PERITO DE PARTE, EN MI CALIDAD DE MÉDICO, ESPECIALISTA EN SALUD OCUPACIONAL DE LA UNIVERSIDAD MANUELA BELTRAN, POR MEDIO DEL PRESENTE ESCRITO ME PERMITO CERTIFICAR QUE;

HACE MÁS DE 5 AÑOS HE PARTICIPADO EN UN SINNÚMERO DE DICTÁMENES DE CARÁCTER PARTICULAR, TENIENDO EN ALGUNAS OCASIONES QUE PRESENTAR LA DEBIDA RATIFICACIÓN Y EN OTROS NO TENGO DATOS DEL DESPACHO PUES ESPERO QUE LA PARTE ME INFORME PARA ASISTIR A LA RESPECTIVA RATIFICACIÓN; COMO MUESTRA DE ELLO ME PERMITO CITAR ALGUNOS CASOS PUNTUALES;

11. LISTADO PROCESOS EN LOS QUE HE ACTUADO COMO PERITO DE PARTE

JUZGADO	PARTES	NUMERO DE RADICADO	CONTENIDO DEL DICTAMEN
OCTAVO CIVIL DEL CIRCUITO	YUFREN DE JESUS GONZALEZ	201900015	PERITO DE PARTE
SEPTIMO CIVIL DEL CIRCUITO	FABIO ROBERTO OCHOA CARDENAS	2018107	PERITO DE PARTE
ONCE CIVIL DEL CIRCUITO	REINALDO JAIMES PINZON	680013103011201900355400	DETERMINACION DEL GRADO DE PERDIDA DE LA CAPACIDAD LABORAL Y OCUPACIONAL
CUARTO CIVIL CIRCUITO	YURLEY KATHERINE ALVAREZ LOPEZ	20210004700	PERITO DE PARTE
TERCERO CIVIL DEL CIRCUITO	SILVIA JULIANA CABALLERO GELVEZ	20210000500	PERITO DE PARTE
SEGUNDO CIVIL MUNICIPAL BUCARAMANGA	HELMAN ENRIQUE PIÑEROS ORDOÑEZ	68001400300220170076700	PERITO DE PARTE
ONCE ADMINISTRATIVO ORAL DE	PAOLA DIAZ NIÑO	2021-075	PERITO DE PARTE

LUIS EDUARDO SAAVEDRA PUENTES
Médico Especialista Salud Ocupacional
Universidad Manuela Beltrán
Licencia 024244 S.S.S

BUCARAMANGA			
ONCE CIVIL DEL CIRCUITO BUCARAMANGA	ESMERALDA MOSQUERA ORTEGA - VICTOR FABIAN GALEANO Y OTROS	2023-00036	PERITO DE PARTE
ONCE CIVIL DEL CIRCUITO DE BUCARAMANGA	REINALDO JAIMES PINZON- ANDERSON FABIAN CASTAÑO PEÑARANDA	680013103011201900354	PERITO DE PARTE
DOCE CIVIL DEL CIRCUITO DE BUCARAMANGA	LUIS ANTONIO CALDERON GARCIA-GUSTAVO BAICUE	680013101220190042100	PERITO DE PARTE
ONCE CIVIL DEL CIRCUITO DE BUCARAMANGA	PABLO ANTONIO SOLANO	2023-110	PERITO DE PARTE
DIEZ CIVIL DEL CIRCUITO DE BUCARAMANGA	BRAYAN FABIAN GUERRERO	2022-112	PERITO DE PARTE
DOCE CIVIL DEL CIRCUITO DE BUCARAMANGA	ANDREY ESMERAL AMAYA	2022-032	PERITO DE PARTE
SIETE CIVIL DEL CIRCUITO DE BUCARAMANGA	TEOFILO MUÑOZ	2022-147	PERITO DE PARTE
SEXTO CIVIL DEL CIRCUITO DE BUCARAMANGA	ALBERTO GARCIA	2021-323	PERITO DE PARTE
SEXTO CIVIL DEL CIRCUITO DE BUCARAMANGA	SONIA MILENA NIETO	2021-137	PERITO DE PARTE
CUARTO CIVIL DEL CIRCUITO DE BUCARAMANGA	LUIS EDUARDO RAMIREZ	2020-289	PERITO DE PARTE
DOCE CIVIL DEL CIRCUITO DE BUCARAMANGA	FANNY SEPULVEDA AYALA	2020-18	PERITO DE PARTE
SEXTO CIVIL DEL CIRCUITO DE BUCARAMANGA	OMAR RIGO SNEIDER GALVIS	2020-179	PERITO DE PARTE
ONCE CIVIL DEL CIRCUITO DE BUCARAMANGA	ERICA MERCHAN	2020-10	PERITO DE PARTE

LUIS EDUARDO SAAVEDRA PUENTES
Médico Especialista Salud Ocupacional
Universidad Manuela Beltrán
Licencia 024244 S.S.S

CUARTO CIVIL DEL CIRCUITO DE BUCARAMANGA	MARIO MERLANO	2020-027	PERITO DE PARTE
QUINTO CIVIL DEL CIRCUITO DE BUCARAMANGA	LUIS CARLOS CACUA	2019-278	PERITO DE PARTE
DECIMO CIVIL DEL CIRCUITO DE BUCARAMANGA	JESUS EMILIO SOLANO	2019-236	PERITO DE PARTE
SEPTIMO CIVIL DEL CIRCUITO DE BUCARAMANGA	FABIO ROBERTO OCHOA	2018-107	PERITO DE PARTE
DOCE CIVIL DEL CIRCUITO DE BUCARAMANGA	NADIA MARGARITA CHAVEZ	2023-129	PERITO DE PARTE
TERCERO ADMINISTRATIVO DE BUCARAMANGA	ZULAY TATIANA BARRIOS AMAYA	68001333300320200 020100	PERITO DE PARTE

CERTIFICO EN EL PRESENTE ESCRITO QUE NO ME ENCUENTRO INMERSO EN LAS CAUSALES CONSAGRADAS EN EL ARTÍCULO 50 DEL C.G. DEL P. DADO QUE LOS MISMOS, ÚNICAMENTE LE SON APLICABLES AL PERITO INTRA-PROCESO, ESTO ES, AL PERITO NOMBRADO POR EL JUEZ PARA ZANJAR LAS DIFERENCIAS EXISTENTES CON LOS PERITAJES DE PARTE (SL TSM RDO. 2014-0031-01).

EL MÉTODO DE VALORACIÓN EN EL PRESENTE CASO NO VARIÓ DE LOS QUE NORMALMENTE UTILIZO Y LO ESTABLECIDO POR LA LEX ARTIS AD-HOC, EN TANTO QUE ANALIZO LA HISTORIA CLÍNICA LO MÁS COMPLETA POSIBLE, LAS AYUDAS DIAGNÓSTICAS Y DEMÁS DOCUMENTOS, ADEMÁS DE REALIZAR UNA VALORACIÓN MÉDICA DIRECTA DE LA PERSONA, EN ARAS DE DEFINIR LAS SECUELAS Y PATOLOGÍAS Y LA DEFICIENCIA SUBSECUENTE, DE MANERA QUE PUEDA APLICAR EL BAREMO O MANUAL DE CALIFICACIÓN DE LOS CUALES HE UTILIZADO EN SU MOMENTO Y DEPENDIENDO DE LA VIGENCIA Y DEMÁS VARIABLES, **ARTÍCULO 209 Y SIGUIENTES DEL CÓDIGO SUSTANTIVO DE TRABAJO, EL ACUERDO 258 DE 1967 DEL ICSS, LOS DECRETOS: 776 DE 1987, 094 DE 1989, 1796 DE 2000, 1836 DE 1994, 692 DE 1995, 917 DE 1999, 1507 DE 2014, 1655 DE 2015, ENTRE OTROS.**

LOS DOCUMENTOS UTILIZADOS PARA LA PRESENTE GESTIÓN, FUERON LA HISTORIA CLÍNICA COMPLETA DE LA PACIENTE, EL CUAL ME MANIFIESTA SU APODERADO, SE APORTARÁ AL PROCESO DE MANERA COMPLETA, ADICIONAL A ELLO SE REALIZÓ LA VALORACIÓN MÉDICA Y REVISIÓN PERSONAL DE LA PACIENTE Y DE DICHA GESTIÓN ES QUE SE ELABORA EL PRESENTE DICTAMEN APORTADO POR LA PARTE DEMANDANTE.

REFERENCIAS:

- DECRETO LEY 1295 DE 1994
- LEY 776 DE 2002
- DECRETO 1507 DE 2014. MANUAL ÚNICO DE CALIFICACIÓN DE INVALIDEZ
- DECRETO 19 DE 2012, ARTÍCULO 142
- CÓDIGO GENERAL DEL PROCESO. ACUERDO NÚMERO PSAA15-10392 DEL 1 DE OCTUBRE DE 2015. SALA ADMINISTRATIVA DEL CONSEJO SUPERIOR DE LA JUDICATURA.

LUIS EDUARDO SAAVEDRA PUENTES
Médico Especialista Salud Ocupacional
Universidad Manuela Beltrán
Licencia 024244 S.S.S

12. RESPONSABLE DE LA CALIFICACIÓN

Dr. Luis Eduardo Saavedra P.
Medico y Cirujano UIS
R.M. 01833/1999
Especialista Salud Ocupacional
Licencia 024244

LUIS EDUARDO SAAVEDRA PUENTES

Médico y Cirujano
Especialista Salud Ocupacional y Riesgos Laborales
Especialista Auditoria en Salud
Especialista Gerencia de Servicios de Salud
Perito Médico
CC. 91.267.852 Bucaramanga
Registro Médico: 1833/1999
Licencia de Especialista en Salud .Ocupacional:024244



RESOLUCION	Código: AP-GJ-RS-03	Gestión Jurídica	Versión: 3	Pág. 1 de 1
------------	------------------------	------------------	------------	-------------

RESOLUCION NÚMERO 024244 DE

POR LA CUAL SE OTORGA UNA LICENCIA DE SEGURIDAD Y SALUD EN EL TRABAJO

EL SUSCRITO SECRETARIO DE SALUD DEPARTAMENTAL

En uso de sus facultades legales, y en especial las conferidas en la Ley 1562 de 2012 y la Resolución 04502 de 2012 y,

CONSIDERANDO:

Que **SAAVEDRA PUENTES LUIS EDUARDO** identificado(a) con Cédula de Ciudadanía No. 91267852 ha solicitado licencia para la prestación de Servicios en Seguridad y Salud en el trabajo ante la Secretaría de Salud Departamental de Santander.

Que de conformidad con el artículo segundo de la Resolución 04502 del 28 de Diciembre de 2012, el peticionario ha presentado la documentación requerida para la expedición de la Licencia en Salud Ocupacional para la prestación de servicios en Seguridad y Salud en el trabajo

Que por lo antes expuesto, el Secretario de Salud Departamental.

RESUELVE:

ARTÍCULO 1: Otórguese LICENCIA PARA LA PRESTACION DE SERVICIOS EN SEGURIDAD Y SALUD EN EL TRABAJO A: **SAAVEDRA PUENTES LUIS EDUARDO**. - MEDICO Y CIRUJANO -. ESPECIALISTA EN SALUD OCUPACIONAL Y RIESGOS LABORALES, identificado(a) con Cedula de Ciudadanía No. 91267852, en las áreas de Medicina en Seguridad y Salud en el trabajo, Investigación en área técnica, Investigación del accidente de trabajo, Educación, Capacitación, Diseño, Administración y Ejecución del Sistema de gestión de la Seguridad y Salud en el Trabajo

ARTÍCULO 2: La Licencia de que trata el artículo anterior se concede por el término de Diez (10) años contados a partir de la fecha de expedición de la presente Resolución.

ARTÍCULO 3: Cuando se modifique las condiciones por la cual se otorgó esta Licencia, en el término máximo de un mes se debe informar a la Secretaría de Salud de Santander para la modificación de la misma.

ARTÍCULO 4: Esta Licencia es válida en todo el Territorio Nacional y tendrá carácter personal e intransferible.

ARTÍCULO 5: Contra la presente Resolución procede los recursos legales

NOTIFIQUESE Y CUMPLASE

Dada en Bucaramanga a los 16 DIC 2015


ALIX PORRAS CHACON
Secretaria de Salud Departamental

VoBo: Gladys Helena Higuera Sierra – Directora Administrativa
William Mantilla Serrano – Director de Desarrollo Vigilancia y Control
Revisó: Yelitza Hernández González – Coordinador Grupo de Acreditación en salud S.O.G.C.
Proyectó: Elizabeth Caballero Zabala – Grupo de Acreditación en salud S.O.G.C.



UNIVERSIDAD MANUELA BELTRÁN UMB

RESOLUCIÓN No. 1560 DE MARZO 29 DE 2007 DE MINEDUCACIÓN

SECCIONAL BUCARAMANGA

CERTIFICA QUE:

Luis Eduardo Saavedra Puentes

Con Cédula de Ciudadanía No. 91267852

Cursó y aprobó el diplomado en

**"MEDICINA LABORAL: DETERMINACIÓN DEL ORIGEN
Y VALORACIÓN DEL DAÑO CORPORAL"**

Realizado del 18 de Mayo al 14 de Julio de 2018.

Con una duración de 120 horas

Alberto Cadena Angarita
Rector

Laura Milena Palacios Mora
Vicerrectora Académica

Paola Andrea Vargas Porras
Coordinadora Programa

05495



EL CENTRO DE SERVICIOS DE SALUD

CERTIFICA

Que LUIS EDUARDO SAAVEDRA PUENTES identificado(a) con Cedula de Ciudadania No 91267852 de Bucaramanga, realizó y aprobó el curso de CERTIFICACION DE DISCAPACIDAD Y EL REGISTRO PARA LOCALIZACION Y CARACTERIZACION DE LAS PERSONAS CON DISCAPACIDAD con una intensidad horaria de Cuarenta y Ocho (48) y obtuvo una evaluación Apto (A) con una equivalencia de (4.5).

Equivalencia de Evaluaciones:

D: Reprobó

A: Aprobó

Se expide en Medellín. a los diecinueve (19) días del mes de noviembre de dos mil veinte (2020)

Firmado Digitalmente por

NORA LUZ SALAZAR MARULANDA
Subdirectora CENTRO DE SERVICIOS DE SALUD
REGIONAL ANTIOQUIA

SENA: Una Organización con Conocimiento



LUIS EDUARDO SAAVEDRA PUENTES

DIRECCION: Urbanización San Jorge 2 Casa F 11 Girón.
Teléfono: 6167328 Teléfono móvil: 3173988593
Email: lsaavedra22@yahoo.com, referenciadesan2@gmail.com

PERFIL PROFESIONAL

MEDICO INTEGRAL CON UNA ÓPTIMA PREPARACION CIENTIFICA, SOCIAL Y HUMANISTICA, CON VEINTITRES AÑOS DE EXPERIENCIA PROFESIONAL. POSEO AMPLIOS CONOCIMIENTOS EN AUDITORIA Y GERENCIA EN SALUD, SALUD OCUPACIONAL Y RIESGOS LABORALES, ASI MISMO HABILIDADES PARA ESTABLECER RELACIONES INTERPERSONALES BASADAS EN EL RESPETO Y TRATO HUMANIZADO.

LOGRO ALTO DESEMPEÑO EN LA ATENCION DE LOS PACIENTES, POSEO HABILIDAD EN EL MANEJO DE LAS DIFERENTES AREAS DE LA SALUD Y FACILIDAD DE COMUNICACION

POSEO CAPACIDAD DE LIDERAZGO, ORGANIZACIÓN, TRABAJO INTERDISCIPLINARIO Y EN EQUIPO QUE REDUNDAN EN BENEFICIO DE LA SALUD DEL INDIVIDUO, LA FAMILIA, LA COMUNIDAD Y EL AMBITO LABORAL.

HOJA DE VIDA

DATOS PERSONALES

NOMBRES	LUIS EDUARDO
APELLIDOS	SAAVEDRA PUENTES
FECHA DE NACIMIENTO	08 ABRIL 1969
NUMERO CEDULA	91.267.852 de Bucaramanga
EDAD	53 años
REGISTRO MEDICO	01833 S.S.S.
CERTIFICADO JUDICIAL	5829513
LIBRETA MILITAR	91267852 DIM 32
DIRECCION RESIDENCIA	Urb. San Jorge 2 casa F 11 Girón (Sder.)
TELEFONO	6070363 - 3173988593
EMAIL	lsaavedra22@yahoo.com referenciadesan2@gmail.com

ESTUDIOS REALIZADOS

SECUNDARIOS

**INSTITUTO TECNICO NACIONAL DE
COMERCIO**

1996

BACHILLER COMERCIAL

UNIVERSITARIOS

**UNIVERSIDAD INDUSTRIAL DE
SANTANDER**

1998

MEDICO CIRUJANO

POSTGRADOS

UNIVERSIDAD MANUELA BELTRAN

ESPECIALISTA EN SALUD OCUPA
CIONAL Y RIESGOS LABORALES

2015

CES – UNAB

ESPECIALISTA EN AUDITORIA EN
SALUD

2008

UNIVERSITARIA DE SANTANDER

ESPECIALISTA EN GERENCIA DE
SERVICIOS DE SALUD

2004

DIPLOMADOS

**INSTITUTO TECNICO LABORAL
CAJASAN**

DIPLOMADO DE COACHING Y
LIDERAZGO TRANSFORMACIONAL

2022

SENA

CERTIFICACION DE DISCAPACIDAD Y
EL REGISTRO PARA LOCALIZACION Y
CARACTERIZACION DE LAS
PERSONAS CON DISCAPACIDAD

2020

UNIVERSIDAD MANUELA BELTRAN
DETERMINACION DEL ORIGEN Y
VALORACION DEL DAÑO CORPORAL

2018

MEDICINA LABORAL

2018

UNIVERSIDAD MANUELA BELTRAN
DIPLOMADO EN SISTEMAS DE
GESTION Y EVALUACION EN SALUD
OCUPACIONAL

2015

UNIVERSIDAD MANUELA BELTRAN
DIPLOMADO EN ADMINISTRACION DE
RIESGOS HIGIENICOS Y SEGURIDAD
INDUSTRIAL

2014

UNIVERSIDAD MANUELA BELTRAN
DIPLOMADO EN SISTEMAS DE
GESTION ADMINISTRATIVA EN SALUD
OCUPACIONAL

2014

PROINAPSA – UIS
HACIA LA CONSTRUCCION DE
ESCUELAS SALUDABLES

MARZO DE 2002

UIS

CURSO CLINICO AIEPI

2010

EXPERIENCIA LABORAL

PERITO MEDICO

ENERO DE 2019 A LA FECHA

DIFERENTES JUZGADOS DEL PAIS

**SECRETARIA LOCAL DE SALUD DE
GIRON**

DIRECTOR OPERATIVO DE
AUTORIDAD SANITARIA

ABRIL 04 DE 2020 A 03 ENERO 2023

**SECRETARIA LOCAL DE SALUD DE
GIRON**

MEDICO ESPECIALIZADO

FEBRERO 15 DE 2017 A DICIEMBRE
2019

POLICIA DE SANTANDER

MEDICO ESPECIALISTA AUDITOR

OCTUBRE 1 DE 2017 A 31 DICIEMBRE
2018

**FUNDACION COLOMBIANA DE
OSTEOPOROSIS**

SUBDIRECTOR CIENTIFICO

ENERO 25 DE 2014 A FEBRERO 28 DE
2016

**SECRETARIA DE SALUD DE
SANTANDER**

DIRECTOR DE SALUD INTEGRAL

OCTUBRE 03 DE 2013 A NOVIEMBRE
30 DE 2014

SUBDIRECTOR DE SALUD PÚBLICA

FEBRERO 04 DE 2013 A OCTUBRE 02
DE 2013

SECRETARIO DE SALUD DE
SANTANDER ENCARGADO

**FUNDACION COLOMBIANA DE
OSTEOPOROSIS PREVENT IPS**

SUBDIRECTOR CIENTIFICO

ENERO 5 DE 2011 A ENERO 31 DE
2013

SENA

AUDITOR MEDICO

FEBRERO 17 AL 31 DICIEMBRE 31 DE 2011

HOSPITAL SAN JUAN DE GIRON

SUBDIRECTOR OPERATIVO

ABRIL 01 DE 2008 A DICIEMBRE 31 DE 2010

AUDITOR MEDICO

FEBRERO 1 DE 2004 A MARZO 31 DE 2008

GERENTE ENCARGADO

FUNDACION COLOMBIANA DE OSTEOPOROSIS PREVENT IPS

SUBDIRECTOR CIENTIFICO

ENERO 5 DE 2007 A MARZO 31 DE 2008

SECRETARIA DE SALUD DE SANTANDER

AUDITOR MEDICO

AGOSTO 23 DE 2005 A 28 DE DICIEMBRE DE 2007

**SECRETARIA DE SALUD DE GIRON
COORDINADOR PLAN DE ATENCION BASICA**

JUNIO 08 DE 2001 A DICIEMBRE 31 DE 2001

MEDICO

SEPTIEMBRE 17 DE 1999 A JUNIO 08 DE 2001

JEFE DE SEGURIDAD SOCIAL

JULIO 26 DE 1999 A AGOSTO 25 DE 1999

ISABU

MEDICO RURAL

JULIO 21 DE 1998 A JULIO 21 DE 1999

Dr. Luis Eduardo Saavedra P.
Medico y Cirujano
R.M. 016332 S.S.
Especialista Salud Ocupacional
Licencia 024244

LUIS EDUARDO SAAVEDRA PUENTES
C.C. 91.267.852 DE BUCARAMANGA
MEDICO Y CIRUJANO
ESP. EN GERENCIA DE SERVICIOS DE SALUD
ESP. EN AUDITORIA EN SALUD
ESP. EN SALUD OCUPACIONAL Y RIESGOS LABORALES
LIC.024244 S.S.S.

LISTADO PROCESOS EN LOS QUE HE ACTUADO COMO PERITO DE PARTE

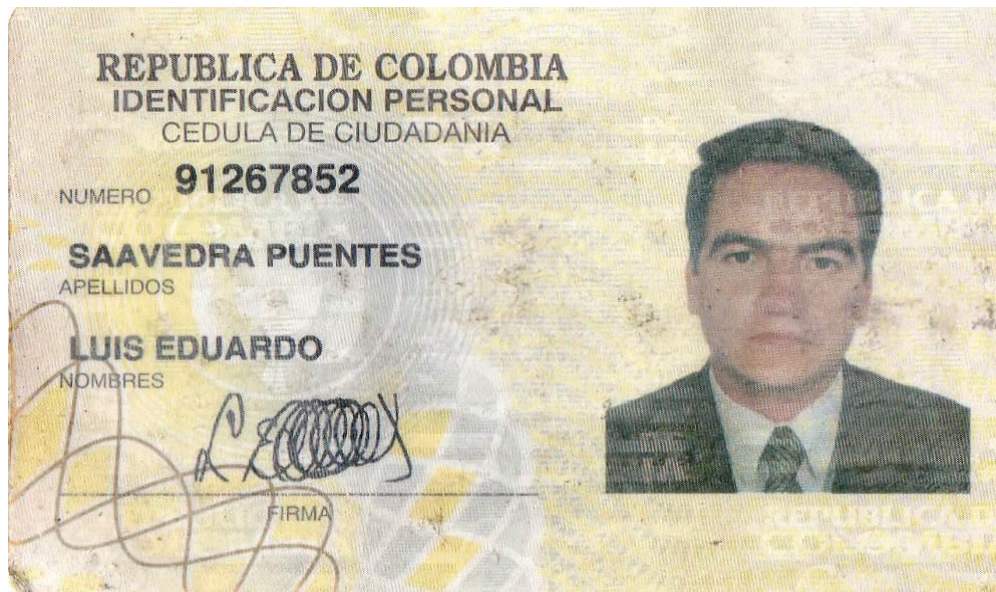
JUZGADO	PARTES	NUMERO DE RADICADO	CONTENIDO DEL DICTAMEN
OCTAVO CIVIL DEL CIRCUITO	YUFREN DE JESUS GONZALEZ	201900015	PERITO DE PARTE
SEPTIMO CIVIL DEL CIRCUITO	FABIO ROBERTO OCHOA CARDENAS	2018107	PERITO DE PARTE
ONCE CIVIL DEL CIRCUITO	REINALDO JAIMES	68001310301120190	DETERMINACION DEL GRADO DE

Hoja de Vida

Luis Eduardo Saavedra Puentes
MD. ESPECIALISTA SALUD OCUPACIONAL Y RIESGOS LABORALES
LICENCIA 024244

	PINZON	0355400	PERDIDA DE LA CAPACIDAD LABORAL Y OCUPACIONAL
CUARTO CIVIL CIRCUITO	YURLEY KATHERINE ALVAREZ LOPEZ	20210004700	PERITO DE PARTE
TERCERO CIVIL DEL CIRCUITO	SILVIA JULIANA CABALLERO GELVEZ	20210000500	PERITO DE PARTE
SEGUNDO CIVIL MUNICIPAL BUCARAMANGA	HELMAN ENRIQUE PIÑEROS ORDOÑEZ	68001400300220170 076700	PERITO DE PARTE
ONCE ADMINISTRATIVO ORAL DE BUCARAMANGA	PAOLA DIAZ NIÑO	2021-075	PERITO DE PARTE
ONCE CIVIL DEL CIRCUITO BUCARAMANGA	ESMERALDA MOSQUERA ORTEGA - VICTOR FABIAN GALEANO Y OTROS	2023-00036	PERITO DE PARTE
ONCE CIVIL DEL CIRCUITO DE BUCARAMANGA	REINALDO JAIMES PINZON- ANDERSON FABIAN CASTAÑO PEÑARANDA	68001310301120190 0354	PERITO DE PARTE
DOCE CIVIL DEL CIRCUITO DE BUCARAMANGA	LUIS ANTONIO CALDERON GARCIA- GUSTAVO BAICUE	68001310122019004 2100	PERITO DE PARTE
ONCE CIVIL DEL CIRCUITO DE BUCARAMANGA	PABLO ANTONIO SOLANO	2023-110	PERITO DE PARTE
DIEZ CIVIL DEL CIRCUITO DE BUCARAMANGA	BRAYAN FABIAN GUERRERO	2022-112	PERITO DE PARTE
DOCE CIVIL DEL CIRCUITO DE BUCARAMANGA	ANDREY ESMERAL AMAYA	2022-032	PERITO DE PARTE
SIETE CIVIL DEL CIRCUITO DE BUCARAMANGA	TEOFILO MUÑOZ	2022-147	PERITO DE PARTE
SEXTO CIVIL DEL CIRCUITO DE BUCARAMANGA	ALBERTO GARCIA	2021-323	PERITO DE PARTE

SEXTO CIVIL DEL CIRCUITO DE BUCARAMANGA	SONIA MILENA NIETO	2021-137	PERITO DE PARTE
CUARTO CIVIL DEL CIRCUITO DE BUCARAMANGA	LUIS EDUARDO RAMIREZ	2020-289	PERITO DE PARTE
DOCE CIVIL DEL CIRCUITO DE BUCARAMANGA	FANNY SEPULVEDA AYALA	2020-18	PERITO DE PARTE
SEXTO CIVIL DEL CIRCUITO DE BUCARAMANGA	OMAR RIGO SNEIDER GALVIS	2020-179	PERITO DE PARTE
ONCE CIVIL DEL CIRCUITO DE BUCARAMANGA	ERICA MERCHAN	2020-10	PERITO DE PARTE
CUARTO CIVIL DEL CIRCUITO DE BUCARAMANGA	MARIO MERLANO	2020-027	PERITO DE PARTE
QUINTO CIVIL DEL CIRCUITO DE BUCARAMANGA	LUIS CARLOS CACUA	2019-278	PERITO DE PARTE
DECIMO CIVIL DEL CIRCUITO DE BUCARAMANGA	JESUS EMILIO SOLANO	2019-236	PERITO DE PARTE
SEPTIMO CIVIL DEL CIRCUITO DE BUCARAMANGA	FABIO ROBERTO OCHOA	2018-107	PERITO DE PARTE
DOCE CIVIL DEL CIRCUITO DE BUCARAMANGA	NADIA MARGARITA CHAVEZ	2023-129	PERITO DE PARTE
TERCERO ADMINISTRATIVO DE BUCARAMANGA	ZULAY TATIANA BARRIOS AMAYA	68001333300320200 020100	PERITO DE PARTE



Hoja de Vida

Luis Eduardo Saavedra Puentes
MD. ESPECIALISTA SALUD OCUPACIONAL Y RIESGOS LABORALES
LICENCIA 024244


INDICE DERECHO

FECHA DE NACIMIENTO **08-ABR-1969**
BUCARAMANGA
(SANTANDER)
LUGAR DE NACIMIENTO

1.63 **O+** **M**
ESTATURA G.S. RH SEXO

17-NOV-1987 BUCARAMANGA
FECHA Y LUGAR DE EXPEDICION


REGISTRADOR NACIONAL
IVAN DUQUE ESCOBAR



A-2709100-59094263-M-0091267852-20020128 **06901** 02028A 02 118646404


Libertad y Orden

REPUBLICA DE COLOMBIA
MINISTERIO DE LA PROTECCION SOCIAL
IDENTIFICACIÓN ÚNICA DEL
TALENTO HUMANO EN SALUD
68 1833/1999
Registro No.

Profesión u Ocupación
MEDICO

Nombres y Apellidos
LUIS EDUARDO SAAVEDRA P.

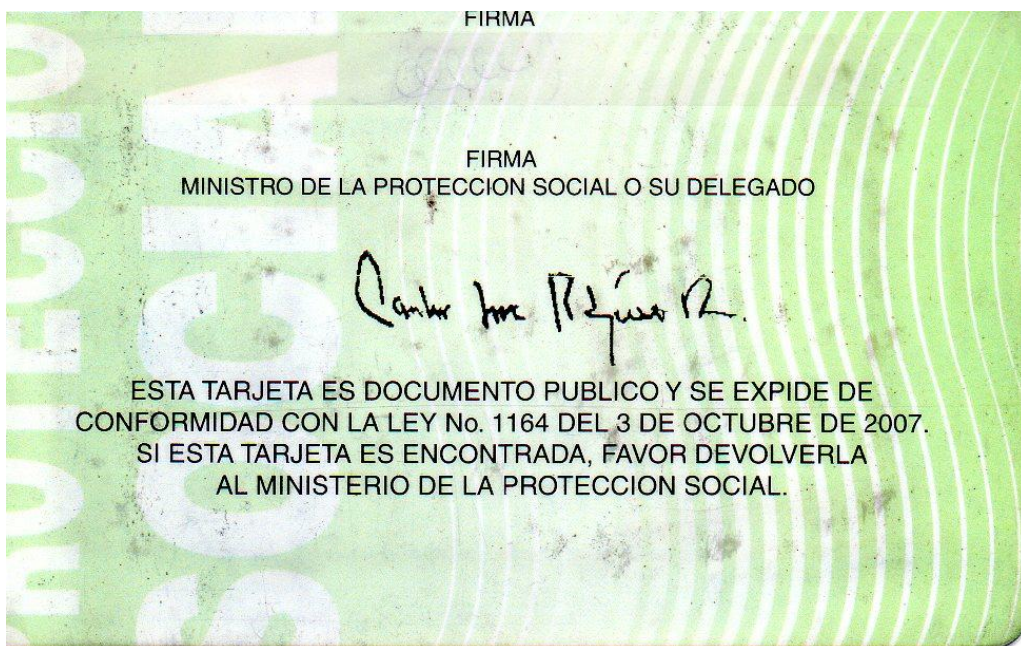
C.C. o C.E. De
C 91267852 BUCARAMANGA

Institución de Educación Ciudad
U.I.S. BUCARAMANGA

Código Fecha de Expedición
60594/68 22/09/09

Hoja de Vida

Luis Eduardo Saavedra Puentes
MD. ESPECIALISTA SALUD OCUPACIONAL Y RIESGOS LABORALES
LICENCIA 024244



Hoja de Vida

Luis Eduardo Saavedra Puentes
MD. ESPECIALISTA SALUD OCUPACIONAL Y RIESGOS LABORALES
LICENCIA 024244

GOBERNACION DE SANTANDER

SECRETARIA DE SALUD DEPARTAMENTAL

RESOLUCION No. 001834

Por la cual se concede una autorización para el ejercicio profesional

EL SECRETARIO DE SALUD DEPARTAMENTAL

En uso de las atribuciones legales y en especial las que le confiere el Decreto 001875 de Agosto 3 de 1994, y.

CONSIDERANDO

Que LUIS EDUARDO SAAVEDRA PUENTES identificado (a) con la Cédula de Ciudadanía No. 91.267.852 de BUCARAMANGA, ha solicitado la autorización del ejercicio profesional como MEDICO Y CIRUJANO

Título que le otorgó LA UNIVERSIDAD INDUSTRIAL DE SANTANDER, el 16 DE JUNIO DE 1998

Que cumplió con el Servicio Social Obligatorio en EL INSTITUTO DE SALUD DE BUCARAMANGA "ISABU" desde el 23 DE JULIO DE 1998 hasta el 22 DE JULIO DE 1999

RESUELVE :

ARTICULO PRIMERO.- Autorizar a LUIS EDUARDO SAAVEDRA PUENTES. Identificado (a) con la Cédula de Ciudadanía No. 91.267.852, de BUCARAMANGA, para ejercer la profesión de MEDICO Y CIRUJANO, en todo el Territorio Nacional.

ARTICULO SEGUNDO.- La presente Resolución rige a partir de la fecha de expedición.

COMUNIQUESE Y CUMPLASE


JAVIER ANTONIO FORONDA ARBELAEZ
Secretario de Salud de Departamental

Ana Victoria M.

Hoja de Vida

Luis Eduardo Saavedra Puentes
MD. ESPECIALISTA SALUD OCUPACIONAL Y RIESGOS LABORALES
LICENCIA 024244



LA SECRETARIA GENERAL DE LA UNIVERSIDAD INDUSTRIAL DE

SANTANDER, CERTIFICA : que en el libro de Actas de grado de la Universidad, figura la siguiente «ACTA DE GRADO» No. **20706**. En la ciudad de Bucaramanga, Departamento de Santander República de Colombia, a los **DIECISEIS** días del mes de **JUNIO** de mil novecientos **NOVENTA Y OCHO** se reunió el Consejo Académico de la **UNIVERSIDAD INDUSTRIAL DE SANTANDER**. Presidió la sesión **EL DR. JORGE GOMEZ DUARTE**, Rector de la UIS y obró como Secretaria La Dra. **LILIA AMANDA PATIÑO DE CRUZ**. Considerando el Consejo que,

LUIS EDUARDO SAAVEDRA PUENTES

con cédula de ciudadanía número **91267852** expedida en **BUCARAMANGA** y libreta militar número **91267852** expedida por el **Distrito Militar No.32**, ha cumplido con las disposiciones legales y reglamentarias, y ha obtenido en su carrera como promedio académico la calificación de **TRES, SIETE, NUEVE**, sobre cinco, obrando en nombre de la República de Colombia, Ministerio de Educación Nacional, le otorga el título de **MEDICO Y CIRUJANO** con registro de diploma número **997** del libro de diplomas **5-D**. Bajo la gravedad de juramento, el graduando promete cumplir con los deberes propios del ejercicio de su profesión.


Para la constancia se extiende y firma la presente acta.

El Rector, (Fdo) JORGE GOMEZ DUARTE

El Decano de la Facultad, (fdo.) GUSTAVO PRADILLA ARDILA

La Secretaria General, (Fdo) LILIA AMANDA PATIÑO DE CRUZ

Es copia de su original tomado a los **DIECINUEVE** días del mes de **JUNIO** de mil novecientos **NOVENTA Y OCHO**


LILIA AMANDA PATIÑO DE CRUZ

Secretaria General

urdo Saavedra Puentes
ESGOS LABORALES
LICENCIA 024244

LA REPUBLICA DE COLOMBIA
MINISTERIO DE EDUCACION NACIONAL

Y EN SU NOOMBRE



LA UNIVERSIDAD INDUSTRIAL DE SANTANDER

CONFIERE EL TITULO DE
MEDICO Y CIRUJANO

A

LUIS EDUARDO SAAVEDRA PUENTES

C.C. No. 91,267,8. 2 expedida en BUCARAMANGA

Quien cumplió satisfactoriamente los requisitos académicos exigidos.

En testimonio de ello le otorga el presente

DIPLOMA

En la ciudad de Bucaramanga, 16 DE JUNIO de 19 98

Registrado al folio 097 Libr 5 D Diplomas de Grado

Rector

Secretaria General



UNIVERSIDAD CES

Un Compromiso con la Excelencia

Resolución del Ministerio de Educación Nacional No. 1371 del 22 de marzo de 2007



UNIVERSIDAD AUTÓNOMA DE
BUCARAMANGA

EN ATENCIÓN A QUE

Luis Eduardo Saavedra Puentes

C.C. 91.267.852 Bucaramanga (Santander)

EN VIRTUD DEL CONVENIO
HA COMPLETADO TODOS LOS REQUISITOS ACADÉMICOS
EXIGIDOS POR LOS ESTATUTOS UNIVERSITARIOS
PARA OPTAR EL TÍTULO DE

**Especialista en
Auditoría en Salud**

LE EXPIDE EL PRESENTE DIPLOMA
EN TESTIMONIO DE ELLO SE FIRMA Y REFRENDA
CON LOS SELLOS RESPECTIVOS EN MEDELLÍN-COLOMBIA
A LOS 14 DÍAS DEL MES DE MARZO DE 2008.

José María Maya Mejía
Rector
Universidad CES

Juan Carlos Hermosa Rojas
Secretario General
Universidad CES

Alberto Montoya Puyana
Rector
Universidad Autónoma de Bucaramanga



UNIVERSIDAD MANUELA BELTRÁN
UMB

SECCIONAL BUCARAMANGA

PERSONERÍA JURÍDICA RESOLUCIÓN No. 1560 DE MARZO 29 DE 2007
DEL MINISTERIO DE EDUCACIÓN NACIONAL

EL SEÑOR RECTOR DE ACUERDO A LO DISPUESTO EN EL ARTÍCULO
24 DE LA LEY 30 DEL 29 DE DICIEMBRE DE 1992 Y CONFORME A SUS FACULTADES
ESTATUTARIAS, CONFIERE A:

Luis Eduardo Saavedra Puentes

C.C. 91.267.852 de Bucaramanga (Hér)

EL TÍTULO DE

*Especialista En Salud Ocupacional Y Riesgos
Laborales*

POR HABER CUMPLIDO CON TODOS LOS REQUISITOS ACADÉMICOS Y LEGALES.

EN TESTIMONIO DE ELLO EXPIDE, FIRMA Y SELLA EL PRESENTE DIPLOMA

EN LA CIUDAD DE BUCARAMANGA

A LOS 13 DÍAS DEL MES NOVIEMBRE DE 2015

[Firma]

RECTOR

[Firma]
DIRECTOR REGISTRO Y CONTROL
ACADÉMICO

[Firma]
SECRETARIO GENERAL

[Firma]
DIRECTOR DE PROGRAMA

Libro de Registro No. 018
Acta de Grado No. 075
Folio No. 3355
Registro Profesional No. 03355

P2709

Scanned by CamScanner

Hoja de Vida

Luis Eduardo Saavedra Puentes

MD. ESPECIALISTA SALUD OCUPACIONAL Y RIESGOS LABORALES

LICENCIA 024244



UNIVERSIDAD MANUELA BELTRÁN

SECCIONAL BUCARAMANGA

PERSONERÍA JURÍDICA RESOLUCIÓN No. 1560 DE MARZO 29 DE 2007
DEL MINISTERIO DE EDUCACIÓN NACIONAL

ACTA DE GRADO No. 075 LIBRO No. 010 FOLIO No. 3355

EL SEÑOR RECTOR DE ACUERDO A LO DISPUESTO EN EL ARTÍCULO
24 DE LA LEY 30 DEL 29 DE DICIEMBRE DE 1992 Y
CONFORME A SUS FACULTADES ESTATUTARIAS, CONSIDERANDO QUE:

Luis Eduardo Saavedra Puentes

C.C. No. 91.267.852 de Bucaramanga (Cúltor)

CUMPLIÓ SATISFACTORIAMENTE TODOS LOS REQUISITOS EXIGIDOS
POR LOS ACUERDOS Y REGLAMENTOS DE LA ENTIDAD,
RESUELVE OTORGARLE EL TÍTULO DE:

Especialista En Salud Ocupacional Y Riesgos Laborales

EN NOMBRE Y REPRESENTACIÓN DE LA UNIVERSIDAD MANUELA BELTRÁN, UMB,
SECCIONAL BUCARAMANGA Y PREVIO EL JURAMENTO DE RIGOR, EL SEÑOR RECTOR PROCEDIÓ
A LA ENTREGA DEL DIPLOMA QUE LE ACREDITA PARA EL EJERCICIO DE SU PROFESIÓN
DE CONFORMIDAD CON LA LEGISLACIÓN VIGENTE

EN TESTIMONIO DE LO ANTERIOR SE FIRMA Y SELLA LA PRESENTE ACTA DE GRADO
EN LA CIUDAD DE BUCARAMANGA

ES FIEL COPIA DEL ORIGINAL Y TOMADO A LOS 13 DÍAS DEL MES NOVIEMBRE DE 2015

[Firma]
DIRECTOR REGISTRO Y CONTROL
ACADEMICO

[Firma]
RECTOR

[Firma]
SECRETARIO GENERAL

[Firma]
DIRECTOR DE PROGRAMA

No. P2709



RESOLUCIÓN	Código: AP/OU/RS-23	Sección Jurídica	Versión: 3	Página 1 de 1
------------	------------------------	------------------	------------	---------------

RESOLUCIÓN NÚMERO 024244 DE

POR LA CUAL SE OTORGA UNA LICENCIA DE SEGURIDAD Y SALUD EN EL TRABAJO

EL SUSCRITO SECRETARIO DE SALUD DEPARTAMENTAL

En uso de sus facultades legales, y en especial las conferidas en la Ley 1562 de 2012 y la Resolución 04502 de 2012 y,

CONSIDERANDO:

Que SAAVEDRA PUENTES LUIS EDUARDO identificado(a) con Cédula de Ciudadanía No. 91267852 ha solicitado licencia para la prestación de Servicios en Seguridad y Salud en el trabajo ante la Secretaría de Salud Departamental de Santander.

Que de conformidad con el artículo segundo de la Resolución 04502 del 28 de Diciembre de 2012, el peticionario ha presentado la documentación requerida para la expedición de la Licencia en Salud Ocupacional para la prestación de servicios en Seguridad y Salud en el trabajo

Que por lo antes expuesto, el Secretario de Salud Departamental,

RESUELVE:

ARTÍCULO 1: Otórguese LICENCIA PARA LA PRESTACIÓN DE SERVICIOS EN SEGURIDAD Y SALUD EN EL TRABAJO A: SAAVEDRA PUENTES LUIS EDUARDO, MEDICO Y CIRUJANO, ESPECIALISTA EN SALUD OCUPACIONAL Y RIESGOS LABORALES, identificado(a) con Cedula de Ciudadanía No. 91267852, en las áreas de Medicina en Seguridad y Salud en el trabajo, Investigación en área técnica, Investigación del accidente de trabajo, Educación, Capacitación, Diseño, Administración y Ejecución del Sistema de gestión de la Seguridad y Salud en el Trabajo

ARTÍCULO 2: La Licencia de que trata el artículo anterior se concede por el término de Diez (10) años contados a partir de la fecha de expedición de la presente Resolución.

ARTÍCULO 3: Cuando se modifique las condiciones por la cual se otorgó esta Licencia, en el término máximo de un mes se debe informar a la Secretaría de Salud de Santander para la modificación de la misma.

ARTÍCULO 4: Esta Licencia es válida en todo el Territorio Nacional y tendrá carácter personal e intransferible.

ARTÍCULO 5: Contra la presente Resolución procede los recursos legales

NOTIFIQUESE Y CUMPLASE

Dada en Bucaramanga a los 16 DIC 2015

ALIX PORRAS CHACON
Secretaria de Salud Departamental

VoBo: Gladys Helena Higuera Sierra – Directora Administrativa
William Manilla Serrano – Director de Desarrollo Vigilancia y Control
Revisó: Yelitze Hernández González – Coordinador Grupo de Acreditación en salud S.O.G.C.
Proyectó: Elizabeth Caballero Zabala – Grupo de Acreditación en salud S.O.G.C.



UNIVERSIDAD MANUELA BELTRÁN UMB

RESOLUCIÓN No. 1560 DE MARZO 29 DE 2007 DE MINEDUCACIÓN

SECCIONAL BUCARAMANGA

CERTIFICA QUE:

Luis Eduardo Saavedra Puentes

Con Cédula de Ciudadanía No. 91267852

Cursó y aprobó el diplomado en


"MEDICINA LABORAL: DETERMINACIÓN DEL ORIGEN Y VALORACIÓN DEL DAÑO CORPORAL"

Realizado del 18 de Mayo al 14 de Julio de 2018.

Con una duración de 120 horas


Alberto Cadena Angarita
Rector


Laura Milena Palacios Mora
Vicerrectora Académica


Paola Andrea Vargas Parra
Coordinadora Programa

05495

Hoja de Vida

Luis Eduardo Saavedra Puentes

MD. ESPECIALISTA SALUD OCUPACIONAL Y RIESGOS LABORALES

LICENCIA 024244



UNIVERSIDAD MANUELA BELTRÁN UMB

RESOLUCIÓN No. 1560 DE MARZO 29 DE 2007 DE MINEDUCACIÓN

SECCIONAL BUCARAMANGA

CERTIFICA QUE:

Luis Eduardo Saavedra Puentes

Con Cédula de Ciudadanía 91267852 Bucaramanga

Cursó y aprobó el diplomado en

“SISTEMAS DE GESTIÓN ADMINISTRATIVA, EN SALUD OCUPACIONAL”

Realizado del 27 de Junio de 2014 al 18 de Octubre de 2014.

Con una duración de 156 horas

Alberto Cadena Angarita
Rector

Laura Milena Palacios Mora
Vicerrectora Académica

Andrea Juliana Santos Lizcano
Directora Programa

03008

ACTA DE GRADUACIÓN No: 7073

Facultad: Medicina
Programa: Postgrado
Componente: Auditoría en Salud
Registro SNIES: 270856106576800111100


En la ciudad de Bucaramanga, Departamento de Santander, República de Colombia, el 14 de marzo de 2008, a las 11:00 horas, en la oficina de Admisiones y Registro Académico, se reunieron las directivas de la Universidad CES y la Universidad Autónoma de Bucaramanga con el propósito de conferir el título de **Especialista en Auditoría en Salud** a **Luis Eduardo Saavedra Puentes**, identificada con documento de identidad **91.267.852** de **Bucaramanga (Santander)**


El acto estuvo presidido por el doctor **Alberto Montoya Puyana** presidente delegado, Rector de la Universidad Autónoma de Bucaramanga.

Cumplidos los reglamentos y previa toma del juramento correspondiente, el presidente de la ceremonia procedió a la entrega del diploma y acta de grado.

El título se expidió de conformidad con las normas legales vigentes y de acuerdo a la autorización legal, conferida a la universidad por Resolución 1371 de marzo 22 de 2007 y Resolución Rectoral 221 del 4 de marzo de 2008 y el convenio suscrito entre la Universidad Autónoma de Bucaramanga el 14 de septiembre del 2001.

En constancia se firma la presente acta por los sucritos Rector de la Universidad CES, Rector de la Universidad Autónoma de Bucaramanga y el Secretario General de la Universidad CES.


José María Maya Mejía
Rector
Universidad CES


Alberto Montoya Puyana
Rector
Universidad Autónoma de Bucaramanga


Juan Carlos Hermosa Rojas
Secretario General

Puentes
ORALES
1 024244



Universitaria de Santander
Personería Jurídica 810 de Marzo 96 Min. Educación

ACTA DE GRADO No. 09250

En la ciudad de Bucaramanga, Departamento de Santander, República de Colombia a los **VEINTICUATRO (24)** días del mes **FEBRERO** del año **DOS MIL CUATRO (2004)** se reunió el Consejo Académico de la **CORPORACIÓN UNIVERSITARIA DE SANTANDER**.

Presidió la sesión **RAFAEL SERRANO SARMIENTO**

y

obró como Secretario **JOSÉ ASTHUL RANGEL CHACÓN**

Considerando el Consejo que **LUIS EDUARDO SAAVEDRA PUENTES**

Con cédula de ciudadanía número **91'267.852** Expedida en **BUCARAMANGA**

y libreta militar número

Expedida por

Cumplió con las disposiciones legales, reglamentarias, presentó el proyecto de grado con el título

SEMINARIO AUDITORIA CLINICA Y AUDITORIA DE LA CALIDAD DE LA ATENCION EN SALUD.

y obtuvo un promedio ponderado en su carrera de **(4.23) CUATRO PUNTO VEINTITRES** sobre cinco.

En consideración a lo anterior y obrando en nombre de la República de Colombia se le otorgó el título de

ESPECIALISTA EN GERENCIA DE SERVICIOS DE SALUD

Bajo la gravedad de juramento, el graduando prometió cumplir con los deberes propios del ejercicio de su profesión.

En constancia se extiende y firma la presente acta.

Rector, **RAFAEL SERRANO SARMIENTO**

Secretario General, **JOSÉ ASTHUL RANGEL CHACÓN**

Hay un sello que dice: **REPÚBLICA DE COLOMBIA, BUCARAMANGA, CORPORACIÓN UNIVERSITARIA DE SANTANDER.**

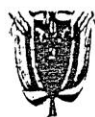Es fiel copia de su original tomada el día **VEINTICUATRO (24)** del mes de **FEBRERO** de **DOS MIL CUATRO (2004)**.


SECRETARIO GENERAL

Luis Eduardo Saavedra Puentes

MD. ESPECIALISTA SALUD OCUPACIONAL Y RIESGOS LABORALES

LICENCIA 024244



REPUBLICA DE COLOMBIA

La Corporación Universitaria de Santander

UDES

Aprobada por el Ministerio de Educación Nacional
de conformidad con la Personería Jurídica No. 810 de 1996
Teniendo en cuenta que:

LUIS EDUARDO SAAVEDRA PUENTES

C.C. N°. 91'267.852 Expedida en: BUCARAMANGA

Cursó y aprobó los estudios programados por esta Institución Universitaria
y cumplió con las exigencias legales y reglamentarias,
le confiere el título de:

ESPECIALISTA EN GERENCIA DE SERVICIOS DE SALUD

En constancia de lo anterior se firma y sella este Diploma,
en la ciudad de Bucaramanga, el día 24 del mes FEBRERO del año 2.004

Rafael Ángel

Rector

mm J. Román

Secretario General

Meléndez

Director del Programa

Registrado en el Folio 6004 Libro D. 2 N° de Acta 00050

Hoja de Vida

Luis Eduardo Saavedra Puentes

MD. ESPECIALISTA SALUD OCUPACIONAL Y RIESGOS LABORALES

LICENCIA 024244



UNIVERSIDAD MANUELA BELTRÁN UMB

RESOLUCIÓN No. 1560 DE MARZO 29 DE 2007 DE MINEDUCACIÓN

SECCIONAL BUCARAMANGA

CERTIFICA QUE:

Luis Eduardo Saavedra Puentes

Con Cédula de Ciudadanía 91267852 Bucaramanga

Cursó y aprobó el diplomado en

“SISTEMAS DE GESTIÓN Y EVALUACIÓN EN SALUD OCUPACIONAL”

Realizado del 10 de Abril al 18 de Junio de 2015.

Con una duración de 156 horas

Alberto Cadena Angarita
Rector

Laura Mileña Palacios Mora
Vicerrectora Académica

Andrea Juliana Santos Lizcaño
Directora Programa

02883



UNIVERSIDAD MANUELA BELTRÁN

Personería Jurídica Resolución No. 1560 del 29 de Marzo de 2007
Ministerio De Educación Nacional

**EL SECRETARIO GENERAL DE LA UNIVERSIDAD MANUELA BELTRÁN U.M.B.
SECCIONAL BUCARAMANGA**

CERTIFICA:

Que **SAAVEDRA PUENTES LUIS EDUARDO** identificado con C.C. No. 91267852 de BUCARAMANGA, cursó y aprobó el **DIPLOMADO EN ADMINISTRACIÓN DE RIESGOS HIGIÉNICOS Y SEGURIDAD INDUSTRIAL**, durante el segundo Periodo Académico de 2014, con una duración de 164 horas.

Se expide este certificado en Bucaramanga (Santander), a solicitud del interesado, a los 20 día(s) del mes de Junio de 2015.


RAMIRO SERRANO SERRANO
Secretario General

REGISTRO Y CONTROL ACADEMICO
SECCIONAL BUCARAMANGA

Bucaramanga, Calle de los estudiantes No. 10-20 – Tels.: 6525202/7230/7231
Dirección Internet: www.umb.edu.co E-mail: carla.olarte@umb.edu.co

Hoja de Vida

Luis Eduardo Saavedra Puentes
MD. ESPECIALISTA SALUD OCUPACIONAL Y RIESGOS LABORALES
LICENCIA 024244



UNIVERSIDAD MANUELA BELTRÁN UMB

RESOLUCIÓN No. 1560 DE MARZO 29 DE 2007 DE MINEDUCACIÓN

SECCIONAL BUCARAMANGA

CERTIFICA QUE:

Luis Eduardo Saavedra Puentes

Con Cédula de Ciudadanía No. 91267852

Cursó y aprobó el diplomado en

"MEDICINA LABORAL"

Realizado del 18 de Mayo al 14 de Julio de 2018.

Con una duración de 120 horas


Alberto Cadena Angarita
Rector


Leora Milena Palacios Mora
Vicerrectora Académica


Paola Andrea Vargas Pottas
Coordinadora Programa

05478

Hoja de Vida

Luis Eduardo Saavedra Puentes

MD. ESPECIALISTA SALUD OCUPACIONAL Y RIESGOS LABORALES

LICENCIA 024244



EL CENTRO DE SERVICIOS DE SALUD

CERTIFICA

Que LUIS EDUARDO SAAVEDRA PUENTES identificado(a) con Cedula de Ciudadanía No 91267852 de Bucaramanga, realizó y aprobó el curso de CERTIFICACION DE DISCAPACIDAD Y EL REGISTRO PARA LOCALIZACION Y CARACTERIZACION DE LAS PERSONAS CON DISCAPACIDAD con una intensidad horaria de Cuarenta y Ocho (48) y obtuvo una evaluación Apto (A) con una equivalencia de (4.5).

Equivalencia de Evaluaciones:

D: Reprobó

A: Aprobó

Se expide en Medellín, a los diecinueve (19) días del mes de noviembre de dos mil veinte (2020)

Firmado Digitalmente por

NORA LUZ SALAZAR MARULANDA
Subdirectora CENTRO DE SERVICIOS DE SALUD
REGIONAL ANTIOQUIA

SENA: Una Organización con Conocimiento

La autenticidad de este documento puede ser verificada en el registro electrónico que se encuentra en la página web <http://certificados.sena.edu.co>, bajo el número 9401002214524CC91267852E.

Hoja de Vida

Luis Eduardo Saavedra Puentes
MD. ESPECIALISTA SALUD OCUPACIONAL Y RIESGOS LABORALES
LICENCIA 024244



Instituto Técnico Laboral Cajasan

Licencia de funcionamiento N° 0290 de 2008 Secretaría de Educación de Bucaramanga
Licencia de funcionamiento N° 0108 de 2008 Secretaría de Educación de Floridablanca

Constancia de Asistencia

Otorgada a:

LUIS EDUARDO SAAVEDRA PUENTES

C.C. **91267852**

Por asistencia durante 100 horas y culminación satisfactoria de la Formación

DIPLOMADO DE COACHING Y LIDERAZGO TRANSFORMACIONAL

Dado en Bucaramanga a los 2 días del mes de Septiembre de 2022

Líder Estratégico Unidad de Educación
Para el Trabajo y el Desarrollo humano







MD. ESPECIALISTA SALUD OCUPACIONAL Y RIESGOS LABORALES
LICENCIA 024244

Hoja de Vida

Luis Eduardo Saavedra Puentes

MD. ESPECIALISTA SALUD OCUPACIONAL Y RIESGOS LABORALES

LICENCIA 024244

	Formulario del Registro Único Tributario Hoja Principal		001
2. Concepto: <input type="checkbox"/> 0 <input checked="" type="checkbox"/> 2 Actualización Espacio reservado para la DIAN		4. Número de formulario: 14499828743	
			
5. Número de identificación Tributaria (NIT): 9 1 2 6 7 8 5 2 - 6		12. Dirección seccional: Impuestos y Aduanas de Bucaramanga	
IDENTIFICACION			
24. Tipo de contribuyente: Persona natural o sucesión ilíquida		25. Tipo de documento: Cédula de ciudadanía	
26. Número de identificación: 9 1 2 6 7 8 5 2		27. Fecha expedición: 1 9 8 7 1 1 1 7	
28. País: COLOMBIA		29. Departamento: Santander	
30. Ciudad/Municipio: Bucaramanga		31. Primer apellido: SAAVEDRA	
32. Segundo apellido: PUENTES		33. Primer nombre: LUIS	
34. Otros nombres: EDUARDO		35. Razón social:	
36. Nombre comercial:		37. Sigla:	
UBICACION			
38. País: COLOMBIA		39. Departamento: Santander	
40. Ciudad/Municipio: Girón		41. Dirección principal: URB SAN JORGE 2 CA F 11 BL	
42. Correo electrónico: isaavedra22@yahoo.com		43. Código postal:	
44. Teléfono 1:		45. Teléfono 2:	
CLASIFICACION			
Actividad económica		Ocupación	
46. Código: 8 6 2 1		47. Fecha inicio actividad: 2 0 0 1 0 1 0 9	
48. Código:		49. Fecha inicio actividad:	
50. Código: 1 2		51. Código: 1 2 3 9	
52. Número establecimientos:		53. Código:	
Responsabilidades, Calidades y Atributos			
05- Impto. renta y compl. régimen ordinario			
Obligados aduaneros		Exportadores	
54. Código:		55. Forma:	
56. Tipo:		57. Modo:	
58. CPC:		59. CPC:	
IMPORTANTE: Sin perjuicio de las actualizaciones a que haya lugar, la inscripción en el Registro Único Tributario -RUT-, tendrá vigencia indefinida y en consecuencia no se exigirá su renovación			
Para uso exclusivo de la DIAN			
59. Anexos: SI <input type="checkbox"/> NO <input checked="" type="checkbox"/>		60. No. de folios:	
61. Fecha: 2 0 1 9 0 2 1 1		Sin perjuicio de las verificaciones que la DIAN realice.	
La información suministrada a través del formulario oficial de inscripción, actualización, suspensión y cancelación del Registro Único Tributario (RUT), deberá ser exacta y veraz; en caso de constatar inexactitud en alguno de los datos suministrados se adelantarán los procedimientos administrativos sancionatorios o de suspensión, según el caso.		Firma autorizada:	
Parágrafo del artículo 1.6.1.2.20 del Decreto 1625 de 2016		984. Nombre: SAAVEDRA PUENTES LUIS EDUARDO	
Firma del solicitante:		985. Cargo: CONTRIBUYENTE	

Fecha generación documento PDF: 11-02-2019 11:29:15AM

Hoja de Vida

Luis Eduardo Saavedra Puentes
 MD. ESPECIALISTA SALUD OCUPACIONAL Y RIESGOS LABORALES
 LICENCIA 024244



MINISTERIO DE DEFENSA NACIONAL
POLICÍA NACIONAL
SECCIONAL SANIDAD SANTANDER



EL SUSCRITO RESPONSABLE DEL GRUPO TALENTO HUMANO
SECCIONAL SANIDAD SANTANDER
NIT. 804.012.888-5

HACE CONSTAR:

Que el Señor **LUIS EDUARDO SAAVEDRA PUENTES**, identificado con la CC. **91267852**, ha celebrado con la **POLICÍA NACIONAL-SECCIONAL SANIDAD SANTANDER**, contratos por prestación de servicios que a continuación se relacionan, los cuales no generan relación laboral ni prestaciones sociales, de acuerdo con lo establecido en el artículo 32 de la ley 80 de 1993.

CONT. PS No.	CON PLAZO DE :	INICIO	TERMINO
68-7-20398-17	149 DIAS	02-10-2017	28-02-2018
68-7-20039-18	300 DIAS	01-03-2018	31-12-2018

Devengando actualmente honorarios mensuales por valor de **CINCO MILLONES CIENTO TREINTA Y CINCO MIL DOSCIENTOS OCHENTA Y SIETE PESOS MCTE. (5.135.287⁰⁰) PRESTANDO SUS SERVICIOS COMO MEDICO ESPECIALISTA EN AUDITORIA**, En la Clínica Regional Del Oriente, Seccional Sanidad Santander.

La presente Información es extraída Sistema SIATH de la Policía Nacional.

La presente se expide a solicitud del interesado, dada en Bucaramanga (S) a los cuatro (04) días del mes de Mayo del año dos mil dieciocho (2018).

Subcomisario **JAVIER HERNANDO YANQUEN CARDENAS**
Responsable Talento Humano Seccional Sanidad Santander

Elaborado por: PT. Maria Paez Castellanos H.
Revisado: SC. Jairo Hecarido Yanquen Cardenas
Fecha de elaboración: 30-05-2018
PT/Contabilidad / Contabilidad Contables

Avenida 51 No. 10-200 Ciudadela Real de Minas
Teléfono: 6447285 ext. 7209 - 3042051903
desan.ssan-quitar@policia.gov.co
www.policia.gov.co/dsan

Escaneado con CamScanner

Hoja de Vida

Luis Eduardo Saavedra Puentes
MD. ESPECIALISTA SALUD OCUPACIONAL Y RIESGOS LABORALES
LICENCIA 024244



Certificación No. 014

EL DIRECTOR REGIONAL


CERTIFICA:

Que el señor **Luis Eduardo Saavedra Puentes**, identificado con la cédula de ciudadanía número 91.267.852 de Bucaramanga, prestó sus servicios mediante el siguiente Contrato de Prestación de Servicios, regulado por la Ley 80 de 1993 y sus Decretos Reglamentarios:

Contrato de Prestación de Servicios No. 0446 de 2011 del 17 de Febrero de 2011 por cuatro (04) meses y catorce (14) días, cuyo objeto contractual fue Prestar los servicios profesionales de carácter temporal, como médico auditor, para el apoyo en los programas de Servicio Médico Asistencial del Sena Regional Santander. El presente contrato tuvo un valor total de \$12.651.833.00, con honorarios mensuales de \$2.832.500.00 y un pago final que será proporcional a la ejecución de la correspondiente mensualidad.

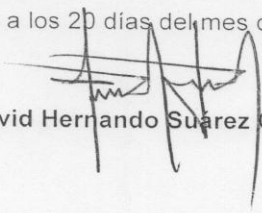
Contrato de Prestación de Servicios No. 1148 de 2011 del 14 de Julio de 2011 por cinco (05) meses y diecisiete (17) días, cuyo objeto contractual fue Prestar los servicios profesionales de carácter temporal, como médico auditor, para el apoyo en los programas de Servicio Médico Asistencial del Sena Regional Santander. El presente contrato tuvo un valor total de \$20.067.833.00, con honorarios mensuales de \$3.605.000.00 y un pago final que será proporcional a la ejecución de la correspondiente mensualidad.

Se expide en Bucaramanga a los 20 días del mes de Febrero de 2012, a solicitud del interesado.

Vo. Bo.  Armando Jaimes Ortiz

Adrián G.
IP: 73120

46-01


David Hernando Suárez Gutiérrez

SENA: CONOCIMIENTO Y EMPRENDIMIENTO PARA TODOS LOS COLOMBIANOS

Ministerio de Protección Social
SERVICIO NACIONAL DE APRENDIZAJE

Calle 16 N° 27-37 PBX 6800600 www.sena.edu.co - correo electrónico: mipregunta@sena.edu.co Bucaramanga - Colombia

Hoja de Vida

Luis Eduardo Saavedra Puentes
MD. ESPECIALISTA SALUD OCUPACIONAL Y RIESGOS LABORALES
LICENCIA 024244



**EL SUSCRITO SUBDIRECTOR ÁREA ADMINISTRATIVA DE LA E.S.E.
HOSPITAL SAN JUAN DE DIOS DE GIRÓN**

CERTIFICA:


Que el doctor **LUIS EDUARDO SAAVEDRA PUENTES**, identificado con cédula de ciudadanía No. 91.267.852 laboró en la E.S.E. Hospital San Juan de Dios de Girón, como **SUBDIRECTOR AREA OPERATIVA Código 068, Grado 17**, de Libre Nombramiento y Remoción, según Acta de Posesión No. 002 y Resolución No. 047 de Abril 1 de 2008, hasta el 31 de Diciembre de 2.010.

Que las funciones que el doctor Saavedra Puentes realizaba, son las siguientes:

- Administrar el desarrollo del recurso humano del área medico-asistencial para el cumplimiento de las obligaciones contractuales, legales e institucionales como organismo adscrito a la red prestadora del servicio de salud, coordinando con la auditoría médica, la contestación de las glosas. Desarrollar las funciones políticas y programas de salud de la institución.
- Administrar los programas de atención a las personas y al medio ambiente.
- Supervisar el desarrollo de las funciones y actividades del personal médico, y otros profesionales de la salud, enfermeras, auxiliares y demás personal vinculado para la prestación de los servicios de salud.
- Implementar el plan de emergencia hospitalaria y la dotación de los servicios de atención médica.
- Coordinar con las diferentes dependencias la adquisición de medicamentos, elementos y equipos necesarios para la prestación de servicios.
- Promover en su área de trabajo la participación de la comunidad en actividades de salud e impulsar la formación de los comités de salud y la formación de líderes.
- Participar en estudios de personal, bien sea hacer cálculos de pruebas de selección, y cómputos de evaluación del desempeño, tramite de inscripción en carrera administrativa.
- Realizar vigilancia epidemiológica en todas aquellas situaciones que sean factor de riesgo para la población e informar las enfermedades, notificación obligatoria.
- Dirigir la elaboración del diagnóstico y pronóstico del estado de salud de la población del área de influencia.
- Dirigir la elaboración y desarrollo de programas de promoción y prevención.
- Coordinar las labores del tipo docente asistencial con las universidades y entidades de educación tecnológica y escuelas de auxiliares de enfermería.
- Practicar exámenes de medicina general, formular diagnósticos y prescribir el tratamiento que debe seguirse aplicando los derechos del enfermo, en caso de ejecución de un plan de emergencia o eventualidad.
- Realizar procedimientos de pequeñas cirugías a pacientes hospitalizados o ambulatorios, colaborar en ellas, cuando sea necesario y realizando control a pacientes que estén bajo su cuidado en caso de ejecución de un plan de emergencia o eventualidad.

- Realizar consulta y remitir pacientes a médicos especialistas de acuerdo a las normas del régimen de referencia y contrareferencia en caso de ejecución de un plan de emergencia o eventualidad.
- Realizar en su área específica las funciones correspondientes a medicina legal y preventiva.
- Participar en investigaciones de tipo aplicado tendientes a esclarecer y solucionar los problemas de salud de la comunidad.
- Establecer relaciones de coordinación necesaria para lograr una eficaz prestación de servicio de salud.
- Supervisar el trabajo del estudiante que esté realizando práctica en el hospital, de acuerdo a los convenios docentes asistenciales.
- Participar en la elaboración de las guías de atención en salud de acuerdo con las principales causas de morbilidad y mortalidad en los servicios de consulta externa, hospitalización y urgencias.
- Participar en los diferentes comités de la Empresa Social del Estado Hospital San Juan de Dios de Girón.
- Participar en el sistema de auditoría del hospital.
- Participar en los procesos de organización y capacitación continuada al personal asistencial del hospital.
- Establecer los indicadores de producción y de calidad correspondiente a los procesos realizados en el área asistencia y evaluándolos mensualmente.
- Participar en la elaboración y difusión de los manuales de los procesos y procedimientos del área a su cargo.
- Rendir los informes a las diferentes entidades de control, que sean de acuerdo a la naturaleza de su cargo.
- Efectuar la supervisión de los contratos que el Hospital suscriba y que tenga relación con el área asistencial.
- Dar autorización para la expedición de copias de las historias clínicas de acuerdo a los parámetros y reservas de ley.
- Tramitar oficios dirigidos a la administración y resolviendo peticiones y toda queja que sea de su competencia.
- Ofrecer ayuda técnica y logística a la revisoría fiscal para la ejecución de sus tareas.
- Ejercer las demás funciones que le sean asignadas y sean afines con la naturaleza del cargo de conformidad con la ley.

Se expide en Girón, a solicitud del interesado a los doce (12) días del mes de Enero del año dos mil once (2011)


GUSTAVO FUENTES PICO
Subdirector Área Administrativa

Elaboró: Edith Cuervo



FUNDISAM

NIT. 901204742-1

FECHA: FEBRERO 26 DE 2019

CERTIFICACION

Por medio de la presente certifico que el señor **LUIS EDUARDO SAAVEDRA PUENTES**, identificado con cedula número 91.267.852, labora en la empresa desde Enero 14 de 2018 a la fecha, como Médico especialista en Salud Ocupacional y Riesgos Laborales, realizando las siguientes actividades:

1. Exámenes ocupacionales de ingreso
2. Exámenes ocupacionales periódicos
3. Exámenes ocupacionales de egreso
4. Valoraciones médicas postincapacidad
5. Consulta médica como especialista en Salud Ocupacional y Riesgos Laborales
6. Realización y actualización de sistemas de gestión en seguridad y salud en el trabajo a diferentes empresas del Área Metropolitana de Bucaramanga.
7. Realización de dictámenes de evaluación del origen y valoración del daño corporal.


Se expide en Girón a solicitud del interesado.

Atentamente,

ADRIANA SMITH BONILLA BOHORQUEZ
GERENTE

 CALLE 41 No. 23 - 49 Piso 2 Poblado - Girón

 304 1139631

 fundacionsiempreamiga@gmail.com

Hoja de Vida

Luis Eduardo Saavedra Puentes

MD. ESPECIALISTA SALUD OCUPACIONAL Y RIESGOS LABORALES

LICENCIA 024244



**RESOLUCION No. 077
MAYO 27 DE 2008**


EL GERENTE DE LA E.S.E. HOSPITAL SAN JUAN DE DIOS DE GIRON, en uso de sus atribuciones legales,

1. Que por necesidad de la Institución el Gerente Doctor JUAN CARLOS PALOMINO MENDOZA identificado con cedula de ciudadanía No.91.269.069 de Bucaramanga, se desplazara a la ciudad de Bogota el día 27,28 Y 29 de mayo de 2008, al III CONGRESO NACIONAL EN CALIDAD EN SALUD.
2. Realizara gestiones y actividades en el Ministerio de la Protección Social durante los días 27, 28 y 29 de mayo de 2008.

RESUELVE

ARTICULO PRIMERO: Encárguese de la Gerencia de la E.S.E HOSPITAL SAN JUAN DE DIOS DE GIRON, al Subdirector Operativo Doctor LUIS EDUARDO SAAVEDRA PUENTES, identificado con numero de cedula 91.267.852 de Bucaramanga, los días 27, 28 y 29 de mayo de 2008.

NOTIFIQUESE, COMUNIQUESE Y CUMPLASE


JUAN CARLOS PALOMINO MENDOZA
Gerente
E.S.E. HOSPITAL SAN JUAN DE DIOS DE GIRON
ELABORO: MARTHA

Hoja de Vida

Luis Eduardo Saavedra Puentes
MD. ESPECIALISTA SALUD OCUPACIONAL Y RIESGOS LABORALES
LICENCIA 024244



**EL SUSCRITO SUBDIRECTOR ÁREA ADMINISTRATIVA DE LA E.S.E.
HOSPITAL SAN JUAN DE DIOS DE GIRON**

CERTIFICA:

Que, **LUIS EDUARDO SAAVEDRA PUENTES**, identificado con cédula de ciudadanía No. 91.267.852, prestó sus servicios bajo la modalidad de Contrato de Prestación de Servicios como **AUDITOR MEDICO**, percibiendo honorarios mensuales por valor de **TRES MILLONES SEISCIENTOS SETENTA Y CINCO MIL PESOS (\$3.675.000) MCTE**, conforme a las siguientes ordenes de servicios:


OPS del 1 al 27 de Febrero	de	2004
OPS del 1 al 31 de Diciembre	de	2004
OPS del 3 al 31 de Enero	de	2005
OPS del 01 al 29 de Febrero	de	2005
OPS del 01 al 31 de Marzo	de	2005
OPS del 22 al 30 de Septiembre	de	2005
OPS del 03 de Octubre al 31 de Dic	de	2005
OPS del 02 de Enero al 30 de Junio	de	2006
OPS del 01 al 31 de Julio	de	2006
OPS del 01 al 31 de Agosto	de	2006
OPS del 01 al 30 de Septiembre	de	2006
OPS del 02 al 31 de Octubre	de	2006
OPS del 01 de Noviem. al 31 de Dic	de	2006
OPS del 02 al 31 de Enero	de	2007
OPS del 01 al 29 de Febrero	de	2007
OPS del 01 al 31 de Marzo	de	2007
OPS del 02 al 30 de Abril	de	2007
OPS del 02 al 31 de Mayo	de	2007
OPS del 01 al 30 de Junio	de	2007
OPS del 01 de Julio al 31 de Octubre	de	2007
OPS del 01 de al 30 de Noviembre	de	2007
OPS del 03 al 31 de Diciembre	de	2007
OPS del 2 al 31 de Enero	de	2008
OPS del 1 al 29 de Febrero	de	2008
OPS del 03 al 31 de Marzo	de	2008

Desempeñando las siguientes funciones

- 1) Prestar sus servicios en la ejecución de labores profesionales en actividades como Auditor medico en la E.S.E Hospital san Juan de dios de girón
- 2) Practicar exámenes de medicina general, formular diagnósticos y prescribir el tratamiento que debe seguirse, aplicando los derechos del enfermo

- 3) Prescribir y/o realizar procedimientos especiales para ayuda en el diagnóstico y/o manejo de pacientes según el caso
- 4) Realizar intervenciones de cirugía general a pacientes hospitalizados o ambulatorios o colaborar con ellos de acuerdo con el nivel en el cual este ubicado y controlar los pacientes que estén bajo su cuidado
- 5) Realizar control médico periódico a pacientes laboralmente expuestos a situaciones de contaminación ambiental que implique riesgo para su salud
- 6) Llevar controles estadísticos con fines científicos y administrativos y reportar las enfermedades de notificación obligatoria
- 7) Realizar interconsultas y Remitir pacientes a médicos especialistas cuando se requiere y de acuerdo con las normas del sistema de remisión de pacientes
- 8) Participar en la elaboración y desarrollo de programas de de promoción y prevención de salud a la comunidad
- 9) Realizar vigilancia epidemiológica en todas aquellas situaciones que sean factor de riesgo para la población
- 10) Orientar la prestación de los primeros auxilios y la remisión de pacientes solicitados por radioteléfono
- 11) Colaborar en la elaboración e implantación del plan de emergencia para ser aplicado en los organismos de salud del área de influencia
- 12) Participar en el diagnóstico y pronóstico del estado de salud de la población del área influencia
- 13) Participar en la evaluación de las actividades e impacto de la prestación de servicios de salud
- 14) Promover en su área de trabajo la participación de la comunidad en actividad de salud e impulsar e impulsar la conformación de comités de salud y formación de líderes comunales en salud
- 15) Participar en investigaciones de tipo aplicado tendientes a esclarecer las causas y soluciones a los problemas de salud de la comunidad

Se expide en Girón, a solicitud del interesado a los dos (16) días del mes de julio del año dos mil nueve (2009)


GUSTAVO FUENTES PICO
Subdirector Área Administrativa


Elaboró: Yamile florez

**EL SUSCRITO SUBDIRECTOR ADMINISTRATIVO DE LA E.S.E. HOSPITAL SAN
JUAN DE DIOS DE GIRÓN (SDER)**

CERTIFICA QUE

Conforme a copia suministrada por parte del Dr, LUIS EDUARDO SAAVEDRA PUENTES referente al CONVENIO DE TRABAJO ASOCIADO suscrito entre él y COOTRASER LTDA durante el periodo comprendido del 01 Mayo de 2005 al 31 de Diciembre de 2005, cuyo objeto contractual era que el señor LUIS EDUARDO SAAVEDRA PUENTES, Identificado con Cedula de Ciudadanía No. 91.267.852 de Bucaramanga en calidad de ASOCIADO de la empresa COOTRASER LTDA desempeñó funciones como AUDITOR MEDICO ofrecido a la E.S.E. Hospital San Juan de Dios de Girón (Sder).

Dado en la ciudad de Girón (Sder) el día Bucaramanga, 15 de Julio de 2009,



GUSTAVO FUENTES PICO
Subdirector Administrativo

	CARTA	CÓDIGO	AP-AI-RG-110
		VERSIÓN	9
		FECHA DE APROBACIÓN	18/01/2016
		PÁGINA	1 de 1

Numero consecutivo 049



Bucaramanga, Febrero 16 de 2016

**EL DIRECTOR ADMINISTRATIVO DE TALENTO HUMANO
GOBERNACION DE SANTANDER
NIT 890201235-6**

CERTIFICA

Que **LUIS EDUARDO SAAVEDRA PUENTES**, identificado con cedula de ciudadanía 91.267.852 prestó sus servicios en esta Entidad como funcionario público de libre nombramiento y remoción del 04 de febrero de 2013 al 30 de noviembre de 2014, desempeñando los siguientes cargos:

SUBDIRECTOR TECNICO – Nivel Directivo- Código 068, grado 03– Dirección Salud Publica planta de cargos de la Secretaría de Salud Departamental, Gobernación de Santander, del 04 de febrero de 2013 al 02 de octubre de 2013.

Que según Decreto 066 del 14 de marzo de 2006 desempeño las siguientes funciones.

1. Dirigir la elaboración y ejecución del Plan de Atención Básica Departamental para el cumplimiento de lineamientos establecidos por el Ministerio de la Protección Social.
2. Presentar el Plan de Atención Básica Departamental ante el Consejo Territorial de Seguridad Social en Salud para su aprobación y envío al Ministerio de la Protección Social.
3. Garantizar la asistencia técnica, monitoreo y evaluación de los diferentes actores del Sistema en los aspectos de interés en salud pública de los planes de atención del régimen de beneficios del SGSSS, para su desarrollo y cumplimiento de los mismos.
4. Formular el fortalecimiento de la acción intersectorial y la construcción de alianzas estratégicas con los diferentes actores y sectores en pro de la salud pública.

Calle 37 N° 10-30 Palacio Amarillo | Bucaramanga / Colombia | PBX (57-7) 6339666 | Código Postal 680006



Hoja de Vida

Luis Eduardo Saavedra Puentes
MD. ESPECIALISTA SALUD OCUPACIONAL Y RIESGOS LABORALES
LICENCIA 024244

 República de Colombia Gobernación de Santander	CARTA	CÓDIGO VERSIÓN FECHA DE APROBACIÓN PÁGINA	AP-AI-RG-110 9 18/01/2016 2 de 1
--	--------------	--	---

Numero consecutivo 049



5. Gestionar y apoyar el desarrollo de investigaciones de salud en el departamento para la toma de decisiones de acuerdo a los lineamientos establecidos vigentes.
6. Garantizar la realización de las acciones del laboratorio departamental de salud pública en desarrollo de sus competencias, funcione de conformidad con la normatividad vigente.
7. Presentar el plan de aprobación y renovación de plazas rurales en las diferentes áreas de la salud, de ESE, IPS públicas y privadas de acuerdo a la necesidad de cada municipio, para suplir el recurso humano en dichas entidades.
8. Recomendar la estructuración de plantas temporales para el adecuado cumplimiento de los objetivos institucionales en términos de eficiencia de la subdirección.
9. Dar uso adecuado a los equipos y herramientas de trabajo asignados bajo su responsabilidad de acuerdo a la normatividad vigente y a las directrices Institucionales.
10. Apoyar las diferentes acciones que desarrolla el área de desempeño en virtud de su competencia.
11. Ejercer el autocontrol de las funciones asignadas, buscando la calidad en la prestación del servicio.
12. Las demás funciones que le sean asignadas de acuerdo a la naturaleza del cargo.

DIRECTOR TECNICO –Nivel Directivo - Código 009, Grado 01 Dirección Salud Integral, planta de cargos Secretaria de Salud – Gobernación de Santander del 03 de octubre de 2013 al 30 de noviembre de 2014.

Que según Decreto 271 del 03 de octubre de 2013 desempeño las siguientes funciones.

1. Definir los objetivos de la Salud Pública, que deben ser mensurables como parte de las estrategias de mejoramiento continuo de la calidad.

Calle 37 N° 10-30 Palacio Amarillo | Bucaramanga / Colombia | PBX (57 + 7) 6339666 | Código Postal 680006



Hoja de Vida

Luis Eduardo Saavedra Puentes
MD. ESPECIALISTA SALUD OCUPACIONAL Y RIESGOS LABORALES
LICENCIA 024244

<div><div>República de Colombia</div><div></div><div>Gobernación de Santander</div></div>	<div>CARTA</div>	<div><div>CÓDIGO</div><div>AP-AI-RG-110</div></div> <div><div>VERSIÓN</div><div>9</div></div> <div><div>FECHA DE APROBACIÓN</div><div>18/01/2016</div></div> <div><div>PÁGINA</div><div>3 de 1</div></div>
--	------------------	--

Numero consecutivo 049



2. Evaluar estrategias de atención en Salud para definir políticas que garanticen servicios de salud con enfoque poblacional.
3. Desarrollar políticas, planes, programas, proyectos y acciones en materia de Salud Pública del Departamento.
4. Dirigir actividades de Vigilancia en Salud Pública que competen al Departamento, de conformidad con la normatividad vigente.
5. Monitorear y analizar la situación de la Salud de la población del Departamento de Santander, teniendo en cuenta la multifactorialidad de los determinantes de los procesos salud, enfermedad, la transición demográfica, el enfoque promocional de salud y calidad de vida.
6. Dirigir investigación en Salud Pública, para la generación de conocimientos, métodos y técnicas, de acuerdo con las prioridades de la Institución que orienten la toma de decisiones.
7. Dirigir el funcionamiento del Laboratorio de Salud Pública a través del cumplimiento de altos estándares de calidad, de acuerdo a normatividad legal vigente.
8. Gestionar el desarrollo de tecnología, experiencia y métodos para el manejo, interpretación y comunicación de la información a los responsables de la Salud Pública.
9. Liderar alianzas con programas profesionales que aseguren la adquisición de experiencias en Salud Pública relevantes para todos los estudiantes, Educación continua en gestión y desarrollo de liderazgo en el ámbito de la Salud Pública.
10. Dirigir las acciones de Inspección, Vigilancia y Control en Salud Pública de tipo sanitario que competen al Departamento de Santander, de acuerdo con la normatividad vigente.

Calle 37 N° 10-30 Palacio Amarillo | Bucaramanga / Colombia | PBX (57 +7) 6339666 | Código Postal 680006



Hoja de Vida

Luis Eduardo Saavedra Puentes

MD. ESPECIALISTA SALUD OCUPACIONAL Y RIESGOS LABORALES

LICENCIA 024244

 República de Colombia Gobernación de Santander	CARTA	CÓDIGO	AP-AI-RG-110
		VERSIÓN	9
		FECHA DE APROBACIÓN	18/01/2016
		PÁGINA	4 de 1

Numero consecutivo 049




11. Evaluar y promocionar el acceso a los servicios de Salud necesarios a través de proveedores públicos o privados, adoptando un enfoque multisectorial que permita trabajar con diversos organismos e instituciones para resolver las inequidades en la utilización de los servicios.
12. Mantener estrecha colaboración con agencias gubernamentales y no gubernamentales para promover el acceso equitativo a los servicios de salud necesarios.
13. Dirigir procesos relacionados con la prestación de los servicios de Salud individuales a la población pobre no asegurada, poblaciones especiales, servicios fuera del POS en el Régimen Subsidiado y en lo no cubierto con subsidio a la demanda así como el cumplimiento de fallos judiciales.
14. Presentar informes periódicamente de las actividades desarrolladas, de acuerdo a los requerimientos y directrices institucionales.
15. Realizar las demás funciones que le asigne el Superior inmediato, acorde con la naturaleza del cargo.

Se expide a solicitud del interesado.

Se adhieren y anulan estampillas reglamentarias reglamentarias por valor de ocho mil doscientos cincuenta pesos (\$ 8.250) (según recibo fondo departamentales 2501600083100)


BENJAMIN GUTIERREZ SANABRIA


Elaboró: Mayda Bahamon G
Técnico Operativo ext 1032

Calle 37 N° 10-30 Palacio Amarillo | Bucaramanga / Colombia | PBX (57 + 7) 6339666 | Código Postal 680006



Hoja de Vida

Luis Eduardo Saavedra Puentes
MD. ESPECIALISTA SALUD OCUPACIONAL Y RIESGOS LABORALES
LICENCIA 024244

República de Colombia



Gobernación de Santander

CARTA	Código: AP-GD-RG-05	Tabla Retención Documental:	Versión: 4	Pág. ___ de ___
-------	------------------------	-----------------------------	------------	-----------------

01.1.1.0

**EL COORDINADOR DE LA OFICINA JURIDICA
DE LA SECRETARÍA DE SALUD DEPARTAMENTAL**

HACE CONSTAR:

Que el Señor **LUIS EDUARDO SAAVEDRA PUENTES**, identificado con cédula de ciudadanía N° 91.267.852 expedida en Bucaramanga, suscribió con la Secretaría de Salud Departamental, los siguientes Contratos de Prestación de Servicios que se relaciona a continuación:

Contrato de Prestación de Servicios N° 00388 del 28 de Marzo de 2007, cuyo objeto es la Prestación de Servicios Profesionales Para Realizar Auditoría Médica, sobre los Contratos o Convenios celebrados con las IPSs Públicas y Privadas, Facturación y Ordenes de Prestación de Servicios y demás documentos y/o gestiones inherentes a garantizar la Prestación de Servicios de Salud a la Población Pobre No Cubierta Con Subsidios a la Demanda, durante un Término de Nueve (09) meses, por un valor de \$28.350.000.

Contrato de Prestación de Servicios N° 00314 del 13 de Julio de 2006, cuyo objeto es la Prestación de Servicios Profesionales Para Realizar Auditoría Médica, sobre los Contratos o Convenios celebrados con los Hospitales, las ESEs del Departamento y/o las IPSs Privadas, por la Prestación de Servicios de Salud a la Población Pobre Sisbenizada No Asegurada y en lo No Cubierto por el POS-S y Régimen Contributivo con Períodos de Carencia, en el Ejercicio de las Competencias que legalmente le corresponde desarrollar de manera general a la Subdirección de Seguridad Social de la Secretaría de Salud Dptal, durante un Término de Tres (03) meses, por un valor de \$9.450.000.

Orden de Prestación de Servicios N° 00110 del 01 de Diciembre de 2006, cuyo objeto es la Prestación de Servicios Profesionales Para Realizar Auditoría Médica, sobre Contratos o Convenios celebrados con las IPSs Públicas y Privadas. Facturación y Ordenes de Prestación de Servicios y demás documentos y/o gestiones inherentes a garantizar la Prestación de Servicios de Salud a la Población Pobre No Cubierta Con Subsidios a la Demanda, durante un Término de Un (01) mes, por un valor de \$3.150.000.

Contrato de Prestación de Servicios N° 00322 del 23 de Agosto de 2005, cuyo objeto es la Prestación de Servicios Profesionales Para Realizar Auditoría Médica, sobre los Contratos celebrados con los Hospitales, las ESEs del Departamento y/o las IPSs Privadas, por Prestación de Servicios de Salud a la Población Pobre Sisbenizada No Asegurada y en lo No Cubierto por el POS-S y Régimen Contributivo con Períodos de Carencia, en el Ejercicio de las Competencias que legalmente le corresponde desarrollar de manera general a la Subdirección de Seguridad Social de la Secretaría de Salud Dptal, durante un Término de Cinco (05) meses, por un valor de \$15.000.000.


Que se hace una Adición en Valor y Tiempo al Contrato N° 00322 del 23 de Agosto de 2005, por un valor de \$6.000.000. y un Plazo de dos (02) meses más al plazo inicial.

Que en el evento de existir documentación que registre información diversa a la aquí consignada, estamos en condiciones de revisar la presente Constancia.

Que se expide a solicitud del Interesado, con fines de carácter personal.

Que se adhiere y anula Estampilla de Recaudo Departamental, por valor de \$6.160., según Recibo N° 90383743 de fecha 08 de Julio de 2009.

Dada en Bucaramanga, a los ocho (08) días del mes de Julio de dos mil nueve (2009).


JOSE GREGORIO COLLANTE SOLANO

Elaboró: Elsa B.



Certificado N° SC 4317-1

Calle 45 N° 11-52 PBX 6336233 Bucaramanga - Colombia
www.saludsantander.gov.co

Luis Eduardo Saavedra Puentes

MD. ESPECIALISTA SALUD OCUPACIONAL Y RIESGOS LABORALES

LICENCIA 024244



LA SECRETARIA GENERAL
DE LA ALCALDIA MUNICIPAL DE GIRON
NIT. 890204802-6

CERTIFICA:

Que, revisados los archivos que reposan en la Administración Municipal, se constato que **LUIS EDUARDO SAAVEDRA PUENTES** identificado con cédula de ciudadanía número 91.267.852 expedida en Bucaramanga, laboro en esta Entidad por contrato de prestación de servicios durante los siguientes periodos:


- Jefe de seguridad social de la Dirección Local de Salud, desde el 26 de julio de 1999 hasta el 25 de agosto de 1999.
- Medico de la Dirección Local de Salud, desde el 17 de septiembre de 1999 hasta el 16 de diciembre de 1999.
- Medico de la Dirección Local de Salud, desde el 30 de diciembre de 1999 hasta el 29 de enero de 2000.
- Medico de la Dirección Local de Salud, desde el 01 de febrero de 2000 hasta el 30 de abril de 2000.
- Medico de la Dirección Local de Salud, desde el 05 de mayo de 2000 hasta el 04 de agosto de 2000.
- Medico de la Dirección Local de Salud, desde el 04 de agosto de 2000 hasta el 03 de noviembre de 2000.
- Medico de la Dirección Local de Salud, desde el 01 de noviembre de 2000 hasta el 31 de diciembre de 2000.
- Coordinador Médico de la Dirección Local de Salud, desde el 05 de enero de 2001 hasta el 04 de febrero de 2000.
- Medico de la Dirección Local de Salud, desde el 05 de enero de 2001 hasta el 04 de febrero de 2001.



- Medico de la Dirección Local de Salud, desde el 05 de febrero de 2001 hasta el 04 de marzo de 2001.
- Medico de la Dirección Local de Salud, desde el 06 de marzo de 2001 hasta el 05 de junio de 2001.
- Coordinador del Plan de Atención Básica en la Dirección Local de Salud, desde el 08 de junio de 2001 hasta el 31 de diciembre de 2001.

Se expide la presente a solicitud de la parte interesada a los seis (06) días del mes de julio de dos mil nueve (2009).

Se adhiere y anulan estampillas de pro-cultura por valor de \$1660 y Pro-hospitales por valor de \$1700, Pro-ancianos por valor de \$1660, pro-electrificación rural \$800. RECIBOS Nos. 34285-34284-4088980.


LUZ MILENE GONZALEZ BRAVO
Secretaria General
Elaboro: Luddy Vega

ARCHIVO Y ADMINISTRACION DE DOCUMENTOS	3400.12.03
CERTIFICACION LABORAL	PAGINA 1 DE 1

CL- 155


LA SUSCRITA COORDINADORA DE ARCHIVO Y ADMINISTRACION DE DOCUMENTOS
DE LA ESE-ISABU INSTITUTO DE SALUD DE BUCARAMANGA

CERTIFICA

Que revisados los archivos que reposan en la Institución se pudo establecer que el Señor, **LUIS EDUARDO SAAVEDRA PUENTES**, identificado con la cédula de ciudadanía número **91.267.852 DE BUCARAMANGA**. Prestó sus servicios en esta institución como **MEDICO DE SERVICIO SOCIAL OBLIGATORIO** a partir del **21 DE JULIO DE 1998 AL 21 DE JULIO DE 1999**.

Se expide en Bucaramanga a los **TRECE (13)** días del mes de **JULIO** de **2009** a solicitud del interesado.

Se adhiere y se anula recibo por concepto de estampilla Pro-hospital Universitario, Pro-electricificación y Previsión Social Municipal.


ROSA MARIA RODRÍGUEZ PATIÑO
COORDINADORA DE ARCHIVO Y ADMINISTRACION DE DOCUMENTOS
ESE-ISABU





EL GERENTE DE LA FUNDACION COLOMBIANA DE OSTEOPOROSIS

CERTIFICA

Que el doctor **LUIS EDUARDO SAAVEDRA PUENTES**, identificado con la cedula de ciudadanía número 91.267.852 de Bucaramanga, laboró en esta institución desempeñándose como **SUBDIRECTOR CIENTIFO**, desde el 25 de Enero de 2014, al 28 de Febrero de 2016, realizando las siguientes funciones:

21. Supervisión de actividades y funciones del personal médico, enfermeras y auxiliares vinculadas a la prestación de servicios de salud.
22. Practicar exámenes de medicina general, formular diagnósticos y prescribir el tratamiento a seguir.
23. Participar en la elaboración de guías de atención en salud de acuerdo con los principales motivos de consulta externa.
24. Participar en los diferentes comités y realizar capacitación continua al personal asistencial de la Fundación.
25. Llevar controles estadísticos con fines científicos y administrativos y reportar las enfermedades de notificación obligatoria.
26. Realizar interconsultas y remitir pacientes a médicos especialistas cuando se requiera y de acuerdo con las normas de referencia y contra referencia.
27. Participar en la elaboración y desarrollo de programas de Promoción de la Salud y Prevención de la Enfermedad.
28. Promover la participación de la comunidad en actividades de salud e impulsar la conformación de comités de salud y formación de líderes comunales en salud.
29. Participar en investigaciones tendientes a esclarecer las causas y soluciones a los problemas de la comunidad.
30. Ejercer las demás funciones que le sean asignadas y afines con la naturaleza del cargo.

Se expide a solicitud del interesado.

Bucaramanga, Febrero 28 de 2016.


JUAN PRADA MORENO
Gerente



Carrera 25 No. 50 - 35 - 2 piso
Nvo. Solomayor
PBX: 647 7575
info@fundacof.org - www.fundacof.org
Bucaramanga, Santander - Colombia

Hoja de Vida

Luis Eduardo Saavedra Puentes

MD. ESPECIALISTA SALUD OCUPACIONAL Y RIESGOS LABORALES

LICENCIA 024244



EL GERENTE DE LA FUNDACION COLOMBIANA DE OSTEOPOROSIS


CERTIFICA

Que el doctor **LUIS EDUARDO SAAVEDRA PUENTES**, identificado con la cedula de ciudadanía número 91.267.852 de Bucaramanga, laboró en esta institución desempeñándose como **SUBDIRECTOR CIENTIFO**, desde el 05 de Enero de 2007, al 31 de Marzo de 2008, realizando las siguientes funciones:

1. Supervisión de actividades y funciones del personal médico, enfermeras y auxiliares vinculadas a la prestación de servicios de salud.
2. Practicar exámenes de medicina general, formular diagnósticos y prescribir el tratamiento a seguir.
3. Participar en la elaboración de guías de atención en salud de acuerdo con los principales motivos de consulta externa.
4. Participar en los diferentes comités y realizar capacitación continua al personal asistencial de la Fundación.
5. Llevar controles estadísticos con fines científicos y administrativos y reportar las enfermedades de notificación obligatoria.
6. Realizar interconsultas y remitir pacientes a médicos especialistas cuando se requiera y de acuerdo con las normas de referencia y contra referencia.
7. Participar en la elaboración y desarrollo de programas de Promoción de la Salud y Prevención de la Enfermedad.
8. Promover la participación de la comunidad en actividades de salud e impulsar la conformación de comités de salud y formación de líderes comunales en salud.
9. Participar en investigaciones tendientes a esclarecer las causas y soluciones a los problemas de la comunidad.
10. Ejercer las demás funciones que le sean asignadas y afines con la naturaleza del cargo.

Se expide a solicitud del interesado.

Bucaramanga, Febrero 25 de 2016.


JUAN PRADA MORENO
Gerente



Carrera 25 # 50 - 35 2° piso - Nuevo Sotomayor
PBX: (7) 647 7575 / Bucaramanga, Col
www.fundacof.org



Full Member
International Osteoporosis
Foundation

Luis Eduardo Saavedra Puentes

MD. ESPECIALISTA SALUD OCUPACIONAL Y RIESGOS LABORALES

LICENCIA 024244

Hoja de Vida

Luis Eduardo Saavedra Puentes

MD. ESPECIALISTA SALUD OCUPACIONAL Y RIESGOS LABORALES

LICENCIA 024244



ALCALDÍA
MUNICIPAL

JAVIER
ACEVEDO
ALCALDE

CERTIFICACIÓN

Código: GD-F.07

Pág. 1 de 2

Versión: 00

SECRETARÍA DE GESTIÓN HUMANA

EL SECRETARIO DE GESTIÓN HUMANA DEL MUNICIPIO DE GIRÓN
NIT. 890204802-6

CERTIFICA:

Que revisada la planta global de personal de la Administración Municipal se pudo constatar que **LUIS EDUARDO SAAVEDRA PUNTES**, Identificado(a) con cédula de ciudadanía No. **91.267.852**, laboró en esta Entidad desde el 02 de abril de 2020 hasta el 03 de enero de 2023, en el cargo **DIRECTOR OPERATIVO AUTORIDAD SANITARIA CODIGO 009 GRADO 02** de LIBRE NOMBRAMIENTO Y REMOCIÓN, de la Planta de Empleos de la Alcaldía Municipal de Girón, desempeñando las siguientes funciones, según decreto 222 de 2019:

DESCRIPCIÓN DE FUNCIONES ESENCIALES

1. Apoyar al secretario en la dirección, implementación, adaptación y mejoramiento de la operación del sistema general de seguridad social en salud, permanente de los procesos de protección de la salud para mejorar la capacidad de las demás instituciones y actores del sistema de salud territorial.
2. Coordinar la asesoría en la formulación y ejecución de planes y programas que garanticen la ampliación de coberturas en salud, y la eliminación de las barreras en la atención de salud, para el mejoramiento de la calidad y la atención a problemas prioritarios.
3. Dirigir y controlar el seguimiento y la evaluación de las metas del plan de desarrollo, plan de salud territorial, plan operativo anual de inversiones y componente operativo anual, según la normatividad vigente y en concordancia con lo dispuesto por el ministerio de salud y protección social para consolidar, analizar en la plataforma (SISPRO) y presentar al secretario las acciones de orientación, seguimiento, aplicando procesos de autoevaluación que faciliten la mejora continua y consecución de los resultados esperados.
4. Orientar la asistencia técnica para la formulación, adopción e implementación de planes, programas y proyectos del sector salud.
5. Coordinar los procesos básicos de vigilancia de acuerdo con lo previsto en la Ley 715 de 2001 y decreto 3518 de 2006 o las normas que lo modifiquen, adiciónen o sustituyan y organizar la red de vigilancia en salud pública de acuerdo con los lineamientos establecidos por el Ministerio de salud y Protección Social.
6. Coordinar la implementación y la actualización del sistema de información para la vigilancia en salud pública establecido por el Ministerio de la Protección Social.
7. Garantizar la gestión interinstitucional e intersectorial para la implementación y desarrollo de acciones de vigilancia y garantizar el flujo continuo de información de interés en salud pública requerida por el Sistema de Vigilancia en Salud Pública en el municipio.
8. Coordinar equipos para la búsqueda activa de casos y contactos para los eventos que así lo requieran e investigar los brotes o epidemias que se presenten en su área de influencia.
9. Coordinar y supervisar la realización periódica de comités de vigilancia epidemiológica y la realización y socialización de boletines epidemiológicos.

Alcaldía de Girón / Nit 890.204.802-6
Carrera 25 N° 30 32 Parque Principal Girón - Centro
PBX 646 30 30 / www.giron-santander.gov.com

  Alcaldía de Girón
  @AlcaldiaGiron

Hoja de Vida

Luis Eduardo Saavedra Puentes

MD. ESPECIALISTA SALUD OCUPACIONAL Y RIESGOS LABORALES

LICENCIA 024244



ALCALDÍA
MUNICIPAL

JAVIER
ACEVEDO
ALCALDE

CERTIFICACIÓN

Código: GD-F.07

Pág. 2 de 2

Versión: 00

SECRETARÍA DE GESTIÓN HUMANA

10. Coordinar la construcción del análisis de la situación de salud ASIS, para el municipio de Girón.
11. Entregar la información y demás insumos necesarios para la realización de los contratos o convenios para el desarrollo de los objetivos.
12. Participar en la elaboración del proyecto de presupuesto de funcionamiento e inversión y el plan anual de adquisiciones.
13. Preparar, presentar y evaluar los procesos administrativos, financieros y técnicos, sobre la ejecución y gasto de los recursos orientados a casa uno de los planes, programas y proyectos, contemplados en el plan de desarrollo municipal.
14. Revisar informes de los entes de control interno y externo, estudios técnicos y garantizar que se elaboren y desarrollen planes de mejoramiento de acuerdo con la necesidad.
15. Recomendar y/o informar al secretario las necesidades de actualización de los procesos, procedimientos de la dependencia, de acuerdo con modificaciones en requisitos del cliente, la Ley, la organización o las normas de los sistemas de gestión.
16. Recibir y tramitar oportunamente las peticiones, quejas y reclamos que en forma verbal o escrita presenten los ciudadanos y/o entidades, que tenga relación con las funciones a su cargo.
17. Gestionar el desarrollo y la ejecución de las actividades de participación social en salud.
18. Rendir los informes periódicos de gestión que se le soliciten por el Alcalde y dependencias al interior de la administración municipal y demás autoridades competentes.
19. Ejercer supervisión que se designe sobre convenios y/o contratos relacionados con las funciones del cargo, aplicando la normatividad y procedimientos vigentes y velando por el cumplimiento del objeto contractual.
20. Responder por los equipos y herramientas de oficina que le sean asignados, procurando su cuidado y buen uso de los mismos.
21. Las demás que le Sean asignadas y que correspondan a la naturaleza de los procesos de la dependencia o que le Sean asignadas por la ley o autoridad competente.

Se expide la presente para la parte interesada, a los veinticuatro (24) días del mes de febrero de dos mil veintitrés (2023).

Se adhieren y anulan estampillas de pro-cultura por valor de \$4.000 y pro Hospital \$3.900, pro-Anciano por valor de 4.000 y ordenanza 012 por valor de \$390.

Recibos: 23013527, 23013528, 2502300123329.


MONICA SILVA CAPACHO
SECRETARÍA DE GESTIÓN HUMANA (E)

Elaboró: Claudia Rodríguez - Secretaria Ejecutiva

Alcaldía de Girón / Nit 890.204.802-6
Carrera 25 N° 30 32 Parque Principal Girón - Centro
PBX 646 30 30 / www.giron-santander.gov.com

  **Alcaldía de Girón**
  **@AlcaldiaGiron**

Hoja de Vida

Luis Eduardo Saavedra Puentes

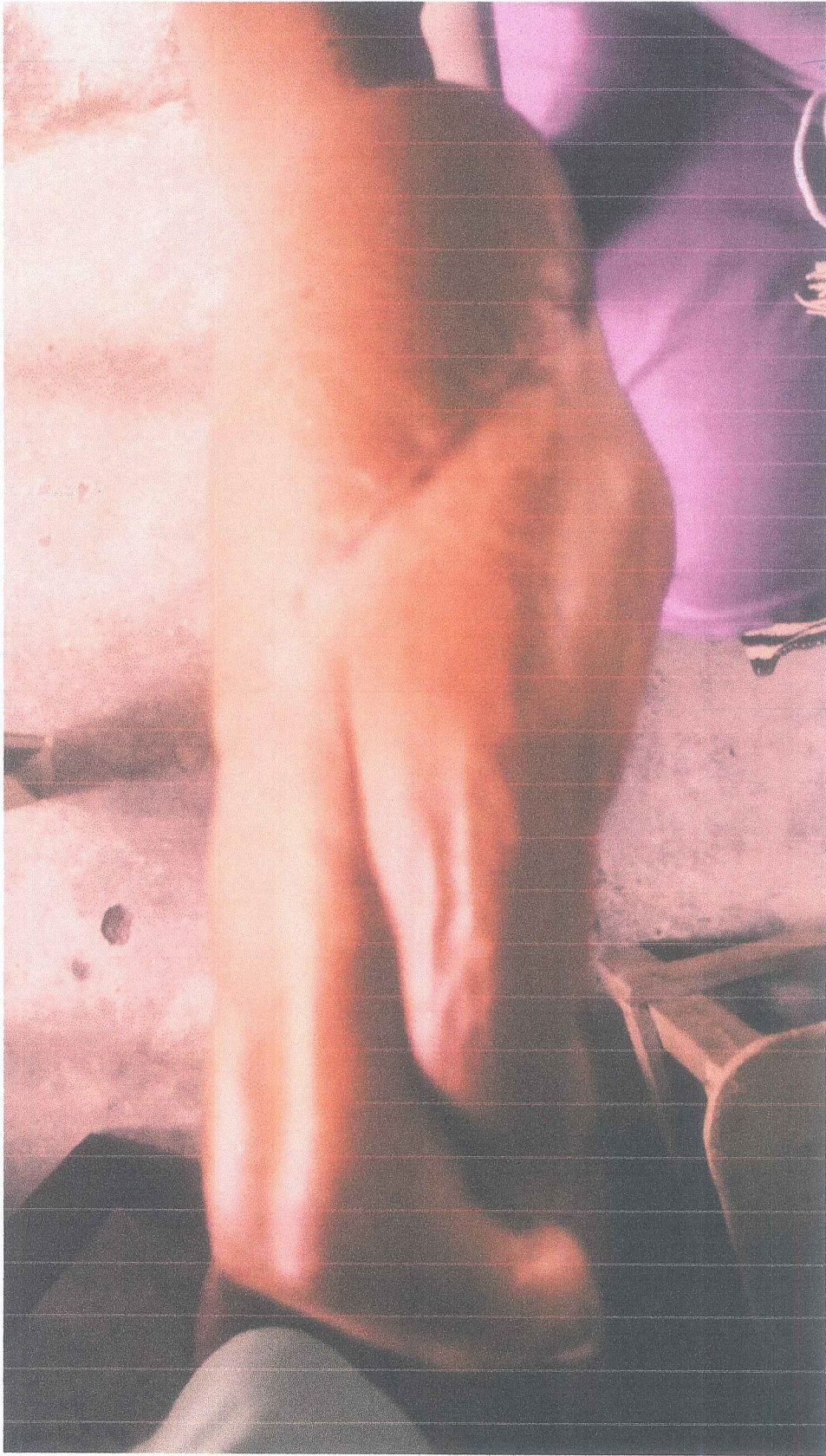MD. ESPECIALISTA SALUD OCUPACIONAL Y RIESGOS LABORALES

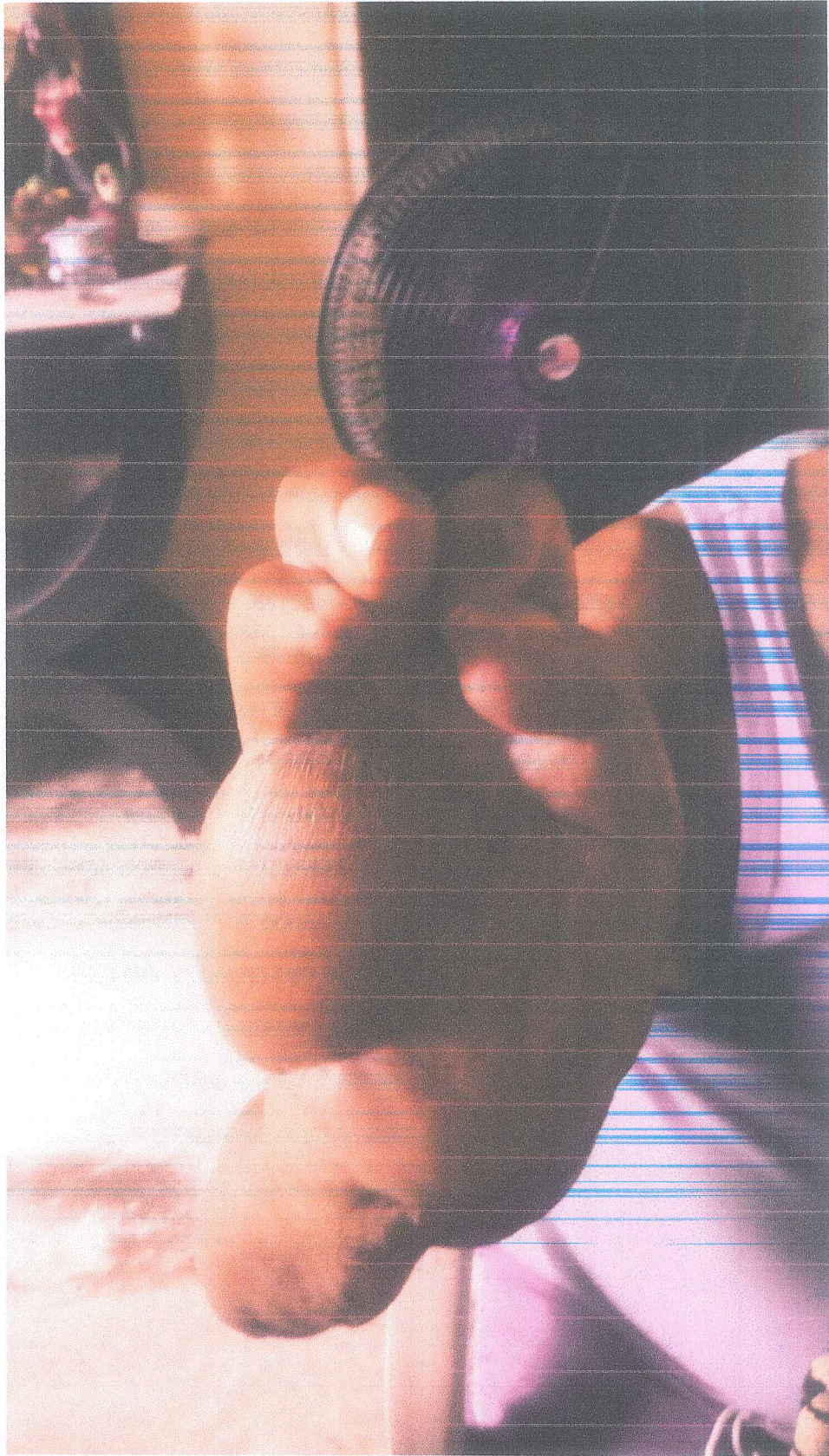LICENCIA 024244


Diagonal 21B No. 17-101 Manzana F Casa 11 • Tels: 317 398 05 93 • 616 73 20 • Barrio San Jorge II • Girón Santander

77

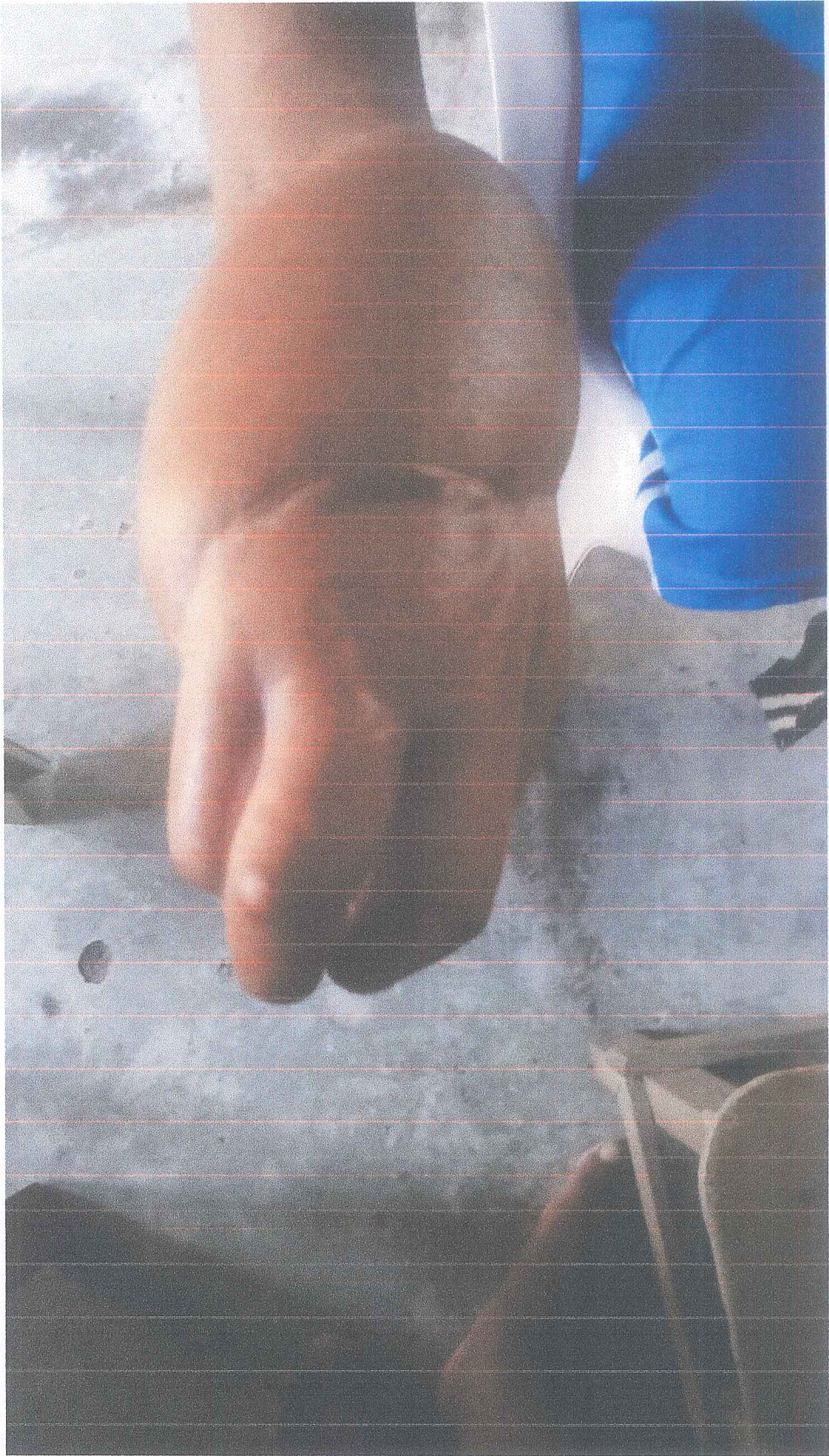
FIRMA Y SELLO CLIENTE

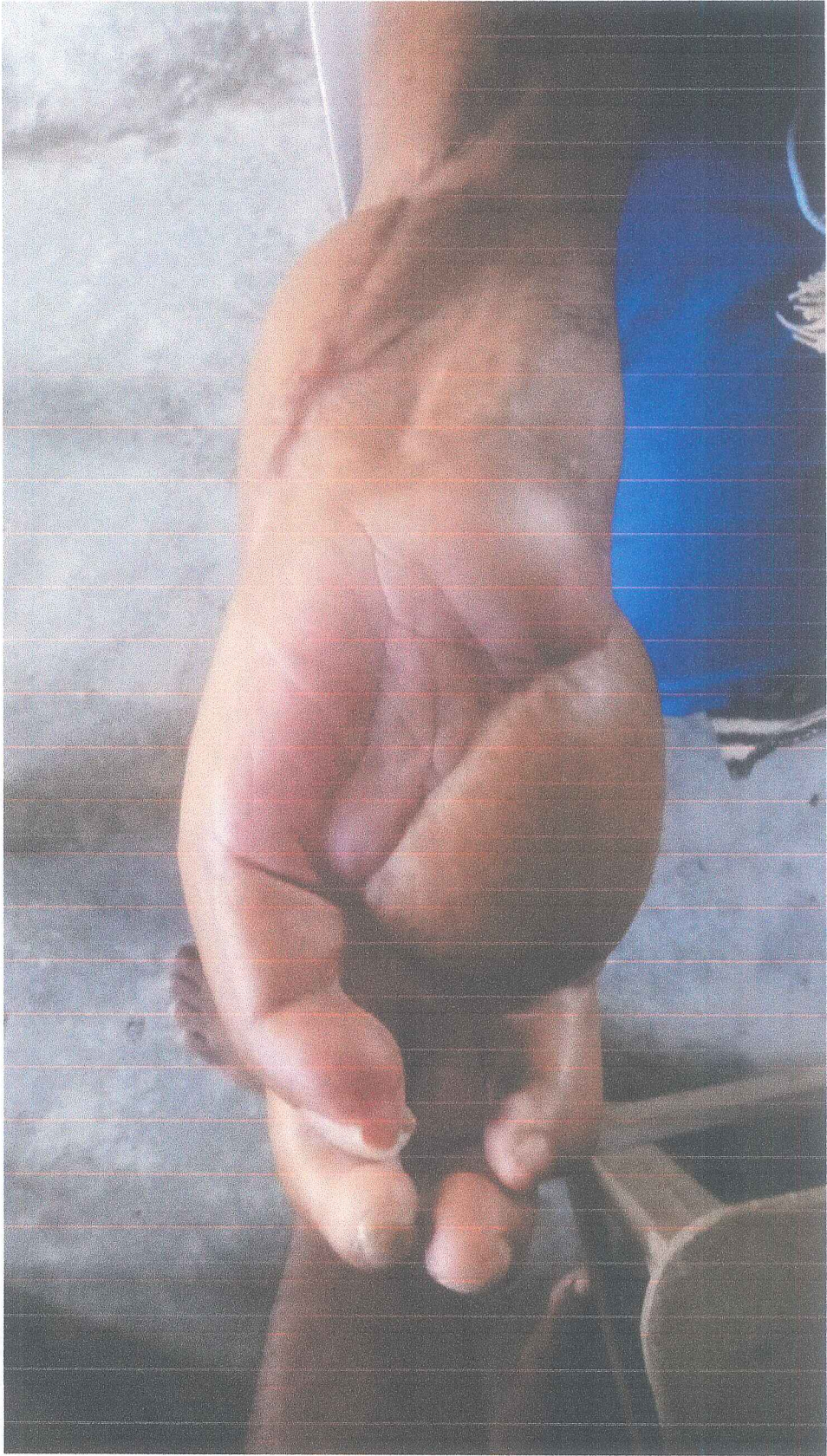


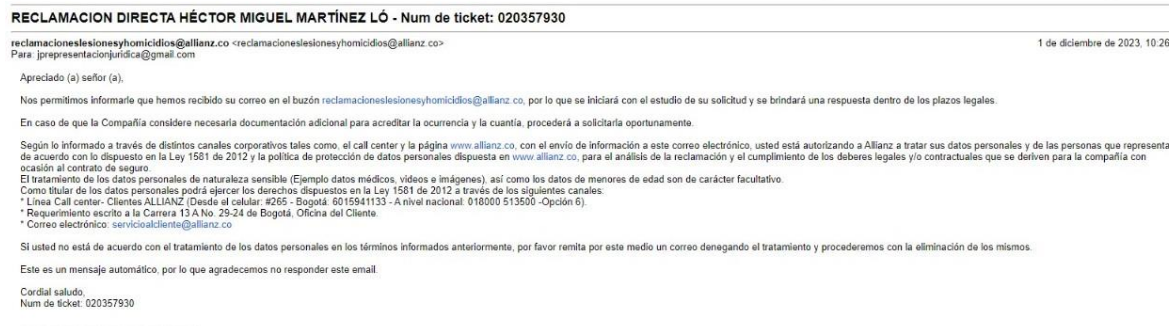










ADVERTENCIA LEGAL

Este mensaje va dirigido, de manera exclusiva, a su destinatario y contiene información confidencial y sujeta al secreto profesional, cuya divulgación no está permitida por la ley. En caso de haber recibido este mensaje por error, le rogamos que, de forma inmediata, no lo comunique mediante correo electrónico remitido a nuestra dirección o a través de nuestros canales de contacto habilitados y proceda a su eliminación, así como a la de cualquier documento adjunto al mismo. Asimismo, le comunicamos que la distribución, copia o cualquier otro uso no autorizado de este mensaje, o de cualquier documento adjunto al mismo, es cualquier que fuere su finalidad, están prohibidas por ley. Le informamos, como destinatario de este mensaje, que el correo electrónico y las comunicaciones por medio de Internet no permiten asegurar ni garantizar la confidencialidad de los mensajes transmitidos, así como tampoco su integridad o su correcta recepción, por lo que el emisor no asume responsabilidad alguna por tales circunstancias. Si no consistiese en la utilización del correo electrónico o de las comunicaciones vía Internet le rogamos nos lo comunique y ponga en nuestro conocimiento de manera inmediata.

PRIVILEGED AND CONFIDENTIAL

This message is confidential for the person to whom it is addressed and contains privileged and confidential information protected from disclosure by law. If you are not the addressee indicated in this message, you should immediately delete it and any attachments and notify the sender by reply e-mail or by our contact channels enabled. In such case, you are hereby notified that any dissemination, distribution, copying or use of this message or any attachments, for any purpose, is strictly prohibited by law. We hereby inform you, as addressee of this message, that e-mail and Internet do not guarantee the confidentiality, nor the completeness or proper reception of the messages sent and, thus, the sender does not assume any liability for these circumstances. Should you



REGISTRO ÚNICO NACIONAL DE TRÁNSITO HISTÓRICO VEHICULAR

Página 1 de 3

Histórico vehicular generado con la solicitud No. 1643820

Identificación : ERK397

Expedido el 15 de febrero de 2024 a las 11:43:28 AM

**"ESTE DOCUMENTO REFLEJA LA SITUACIÓN DEL VEHICULO HASTA LA FECHA
Y HORA DE SU EXPEDICIÓN"**

DATOS LICENCIA DE TRÁNSITO

Nro. Licencia de tránsito	10029059227	Autoridad de tránsito	STRIA TTEyMOV CUNDINAMARCA/COTA
Fecha Matrícula	26/02/2018	Estado Licencia	ACTIVO

DATOS ACTA DE IMPORTACIÓN

Nro. Acta importacion	192017000107249	Fecha Acta importación	27/10/2017
-----------------------	-----------------	------------------------	------------

CARACTERÍSTICAS DEL VEHÍCULO

Nro. Placa		ERK397	Nro. Motor		79998310	
Nro. Serie		724602	Nro. Chasis		724602	
Nro. VIN		3WKDD40XXJF724602	Marca		KENWORTH	
Linea		T800	Modelo		2018	
Carroceria		SRS	Color		ANARANJADO	
Clase		TRACTOCAMION	Servicio		PÚBLICO	
Cilindraje		14900	Tipo de Combustible		DIESEL	
Importado		SI	Estado del vehículo		ACTIVO	
Radio Acción		DISTRITAL	Modalidad Servicio		CARGA	
Nivel Servicio						
Regrabación motor		NO	No. Regrabación motor		NO APLICA	
Regrabación chasis		NO	No. Regrabación chasis		NO APLICA	
Regrabación serie		NO	No. Regrabación serie		NO APLICA	
Regrabación VIN		NO	No. Regrabación VIN		NO APLICA	
Tiene gravamen	NO	Vehículo rematado		NO	Tiene medidas cautelares	NO
Revisión Técnico-Mecánica vigente		SI		Tiene Seguro Obligatorio Vigente		SI
Tiene Póliza de responsabilidad civil contractual y extracontractual						NO

DATOS ACTA DE REMATE

Nro. Acta de remate	NO APLICA	Fecha Acta remate	NO APLICA
---------------------	-----------	-------------------	-----------

AVISO LEGAL: El histórico vehicular no reemplaza el certificado de tradición que expiden los organismos de tránsito. Se precisa que la información suministrada es la que se encuentra en el Registro Único Nacional de Tránsito al momento de la consulta y a su vez la información contenida en el registro es producto de los reportes efectuados por los diferentes Organismos de Tránsito, Direcciones Territoriales, entre otros actores, quienes son los responsables de reportar información al RUNT y de su actualización. Por lo que la Concesión RUNT 2.0 SAS. no asume responsabilidad alguna de la veracidad de la información.





REGISTRO ÚNICO NACIONAL DE TRÁNSITO
HISTÓRICO VEHICULAR

Página 2 de 3

Histórico vehicular generado con la solicitud No. 1643820

Identificación : ERK397

Expedido el 15 de febrero de 2024 a las 11:43:28 AM

"ESTE DOCUMENTO REFLEJA LA SITUACIÓN DEL VEHICULO HASTA LA FECHA
Y HORA DE SU EXPEDICIÓN"

GARANTÍAS A FAVOR DE

Persona natural	NO APLICA
Persona Juridica	NO APLICA
Fecha de Inscripción	NO APLICA

SOAT

No. Póliza	Fecha Inicio Vigencia	Fecha Fin Vigencia	Entidad que expide SOAT	Vigente
84555139	24/02/2023	23/02/2024	COMPANIA MUNDIAL DE SEGUR	SI
82476880	24/02/2022	23/02/2023	COMPANIA MUNDIAL DE SEGUR	NO

REVISIÓN TECNICO MECANICA

Tipo de Revisión	Fecha Expedición	Fecha Vigencia	CDA expide RTM	Vigente
REVISION TECNICO-MECANICO	16/03/2023	16/03/2024	CDA INTECO S.A.S	SI
REVISION TECNICO-MECANICO	23/02/2022	23/02/2023	CDA INTECO S.A.S	NO

HISTÓRICO DE PROPIETARIOS

Tipo de Propietario	Fecha Inicio	Fecha Fin
PERSONA JURÍDICA	26/02/2018	26/02/2018
PERSONA JURÍDICA	26/02/2018	ACTUAL

LISTA DE ACCIDENTES REGISTRADOS

Nro. Accidente	C001478387	Tipo de Accidente	CHOQUE
Fecha Accidente	29/08/2022	Area	NACIONAL
Nro. Accidente	C001478287	Tipo de Accidente	CHOQUE
Fecha Accidente	29/08/2022	Area	NACIONAL
Nro. Accidente	C000940792	Tipo de Accidente	CHOQUE
Fecha Accidente	28/01/2019	Area	NACIONAL

SOLICITUDES

No. Solicitud	Fecha	Estado	Trámite(s)	Entidad
208968190	08/05/2023	AUTORIZADA	Tramite levantamiento alerta,	STRIA TTEyMOV CUNDINAMARCA/COTA

AVISO LEGAL: El histórico vehicular no reemplaza el certificado de tradición que expiden los organismos de tránsito. Se precisa que la información suministrada es la que se encuentra en el Registro Único Nacional de Tránsito al momento de la consulta y a su vez la información contenida en el registro es producto de los reportes efectuados por los diferentes Organismos de Tránsito, Direcciones Territoriales, entre otros actores, quienes son los responsables de reportar información al RUNT y de su actualización. Por lo que la Concesión RUNT 2.0 SAS. no asume responsabilidad alguna de la veracidad de la información.





REGISTRO ÚNICO NACIONAL DE TRÁNSITO HISTÓRICO VEHICULAR

Página 3 de 3

Histórico vehicular generado con la solicitud No. 1643820

Identificación : ERK397

Expedido el 15 de febrero de 2024 a las 11:43:28 AM

**"ESTE DOCUMENTO REFLEJA LA SITUACIÓN DEL VEHICULO HASTA LA FECHA
Y HORA DE SU EXPEDICIÓN"**

SOLICITUDES				
No. Solicitud	Fecha	Estado	Trámite(s)	Entidad
208960989	08/05/2023	RECHAZADA	Tramite levantamiento alerta,	STRIA TTEyMOV CUNDINAMARCA/COTA
208965599	08/05/2023	RECHAZADA	Tramite levantamiento alerta,	STRIA TTEyMOV CUNDINAMARCA/COTA
208797748	04/05/2023	RECHAZADA	Tramite levantamiento alerta,	STRIA TTEyMOV CUNDINAMARCA/COTA
206391944	16/03/2023	APROBADA	Tramite revision tecnico mecanica,	CDA INTECO S.A.S
202466676	10/01/2023	AUTORIZADA	Tramite certificado tradicion,	STRIA TTEyMOV CUNDINAMARCA/COTA
198211200	31/10/2022	AUTORIZADA	Tramite certificado tradicion,	STRIA TTEyMOV CUNDINAMARCA/COTA
195121334	07/09/2022	AUTORIZADA	Tramite certificado tradicion,	STRIA TTEyMOV CUNDINAMARCA/COTA
169895451	22/02/2022	APROBADA	Tramite revision tecnico mecanica,	CDA INTECO S.A.S
169895434	22/02/2022	RECHAZADA	Tramite revision tecnico mecanica,	CDA INTECO S.A.S
151717785	24/02/2021	APROBADA	Tramite revision tecnico mecanica,	CENTRO DE DIAGNOSTICO AUTOMOTOR SIMON
151717601	24/02/2021	RECHAZADA	Tramite revision tecnico mecanica,	CENTRO DE DIAGNOSTICO AUTOMOTOR SIMON
151725948	24/02/2021	RECHAZADA	Tramite revision tecnico mecanica,	CENTRO DE DIAGNOSTICO AUTOMOTOR SIMON
151694800	24/02/2021	RECHAZADA	Tramite revision tecnico mecanica,	CENTRO DE DIAGNOSTICO AUTOMOTOR SIMON
151710417	24/02/2021	RECHAZADA	Tramite revision tecnico mecanica,	CENTRO DE DIAGNOSTICO AUTOMOTOR SIMON
INFORMACIÓN DE CARGA				
Vehículo se encuentra Postulado		NO	Motivo Postulación	NO REGISTRA
Tiene certificado de Desintegración		NO	Nro. Certificado Desintegración	NO REGISTRA
Entidad Desintegradora		NO REGISTRA		
Tiene Certificado de Dijín		NO REGISTRA		Vehículo fue objeto de Reposición
				NO

AVISO LEGAL: El histórico vehicular no reemplaza el certificado de tradición que expiden los organismos de tránsito. Se precisa que la información suministrada es la que se encuentra en el Registro Único Nacional de Tránsito al momento de la consulta y a su vez la información contenida en el registro es producto de los reportes efectuados por los diferentes Organismos de Tránsito, Direcciones Territoriales, entre otros actores, quienes son los responsables de reportar información al RUNT y de su actualización. Por lo que la Concesión RUNT 2.0 SAS. no asume responsabilidad alguna de la veracidad de la información.





**REGISTRO ÚNICO NACIONAL DE TRÁNSITO
HISTÓRICO PROPIETARIOS**

Página 1 de 1

Solicitud No. 1643820

Identificación : ERK397

Expedido el 15 de febrero de 2024 a las 11:44:07 AM


**"ESTE DOCUMENTO REFLEJA LA HISTORIA DE LOS PROPIETARIOS DEL VEHÍCULO
HASTA LA FECHA Y HORA DE SU EXPEDICIÓN"**

HISTÓRICO DE PROPIETARIOS

Tipo Documento	Nro. Documento	Nombres	Fecha Inicio	Fecha Fin
NIT	860001778	INDUSTRIAS IVOR S.A. CASA INGLESA	26/02/2018	26/02/2018
NIT	900710612	INVERSIONES CADAL SAS	26/02/2018	ACTUAL

AVISO LEGAL: El histórico de propietarios no reemplaza el certificado de tradición que expiden los organismos de tránsito. Se precisa que la información suministrada es la que se encuentra en el Registro Único Nacional de Tránsito al momento de la consulta y a su vez la información contenida en el registro es producto de los reportes efectuados por los diferentes Organismos de Tránsito, Direcciones Territoriales, entre otros actores, quienes son los responsables de reportar información al RUNT y de su actualización. Por lo que la Concesión RUNT 2.0 SAS. no asume responsabilidad alguna de la veracidad de la información.





321 9774090

Añadir nota 



¿Desea mostrar sus grabaciones y correos de voz?

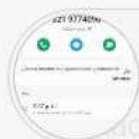Mostrar

Hoy



2:07 p. m.

Llamada saliente, 2 min 42 seg



Compartir



Bloquear



Más

