

REPUBLICA DE COLOMBIA
IDENTIFICACION PERSONAL
CEDULA DE CIUDADANIA

NUMERO **1.143.959.075**

BALDRICH MINA

APELLIDOS

EDGAR

NOMBRES

Edgar Baldrich



INDICE DERECHO

FECHA DE NACIMIENTO **15-SEP-1993**

CALI
(VALLE)

LUGAR DE NACIMIENTO

1.68

ESTATURA

O+

GRUPO SANG


M

SEXO

27-SEP-2011 CALI

FECHA Y LUGAR DE EXPEDICION

Carlos Ariel Sanchez Torres
REGISTRADOR NACIONAL
CARLOS ARIEL SANCHEZ TORRES



P-3100100-00343891-M-1143959075-20111031

0028359626A 1

37419064

Edgar Baldrich Mina
1143959075

PÁGINA EN BLANCO

REPUBLICA DE COLOMBIA
IDENTIFICACION PERSONAL
CEDULA DE CIUDADANIA

NUMERO 66.906.054

MINA INSUASTI

APELLIDOS

MARITZA

NOMBRES

Maritza Mina Insuasti

FIRMA



INDICE DERECHO

FECHA DE NACIMIENTO 10-FEB-1972

CALI
(VALLE)
LUGAR DE NACIMIENTO

1.55
ESTATURA

A+
G.S. RH

F
SEXO

30-SEP-1992 CALI
FECHA Y LUGAR DE EXPEDICION

Carlos Ariel Sánchez Torres
REGISTRADOR NACIONAL
CARLOS ARIEL SÁNCHEZ TORRES



A-3100150-00135000-F-0066906054-20081208

0007743998A 1

2890022076

PÁGINA EN BLANCO

REPUBLICA DE COLOMBIA
IDENTIFICACION PERSONAL
CEDULA DE CIUDADANIA

NUMERO 1.143.940.471

BALDRICH MINA

APELLIDOS

ZULMA VANESSA

NOMBRES

Zulma Baldrich
FIRMA



COLOMBIA 13 ABR 2009



INDICE DERECHO

FECHA DE NACIMIENTO 09-ABR-1990

CALI
(VALLE)

LUGAR DE NACIMIENTO

1.71

ESTATURA

O+

G.S. RH


F

SEXO

27-JUL-2009 CALI

FECHA Y LUGAR DE EXPEDICION


REGISTRADOR NACIONAL
JUAN CARLOS GALINDO VACHA



A-3103100-00831486-F-1143940471-20160521


0049881465A 1

2753928047



PÁGINA EN BLANCO





FECHA DE NACIMIENTO 18-JUN-1970

CALI
(VALLE)

LUGAR DE NACIMIENTO

1.60 A+ M

ESTATURA G.S. RH SEXO

31-MAY-1989 CALI

FECHA Y LUGAR DE EXPEDICION

REGISTRADOR NACIONAL
CARLOS ARIEL SÁNCHEZ TORRES

INDICE DE DERECHO



A-3112100-00042581-M-0016786619-20080808 0001919588A 1 3060012152


REPUBLICA DE COLOMBIA
IDENTIFICACION PERSONAL
CEDULA DE CIUDADANIA

NUMERO 16.786.619


MINA INSUASTI

APELLIDOS
ERMINSUL

NOMBRES


FIRMA





PÁGINA EN BLANCO



Notaria 8a. Cali
VÁLIDO PARA
PROBAR PARENTESCO

Es igual al Original
Luis Orsini Ariza Benilla
Notario 8a. De Cali
24 OCT. 2022

ENERO	01	FEBRERO	02	MARZO	03	ABRIL	04
MAYO	05	JUNIO	06	JULIO	07	AGOSTO	08
SEPT.	09	OCTUBRE	10	NOV.	11	DIC.	12

REPUBLICA DE COLOMBIA
REGISTRO CIVIL

Superintendencia de Notariado y Registro

REGISTRO DE NACIMIENTO

16107249

IDENTIFICACION No.

1 Parte básica	2 Parte compl.
930815	

3 Clase (Notaría, Alcaldía, Corregimiento, etc.) notaria octava	4 Municipio y Departamento, Intendencia o Comisaría cali valle del cauca	5 Código 0798
--	---	------------------

SECCION GENERAL

6 Primer apellido BALDRICH	7 Segundo apellido MINA	8 Nombres EDGAR
9 Masculino o Femenino Masculino	10 <input checked="" type="checkbox"/> Masculino <input type="checkbox"/> Femenino	FECHA DE NACIMIENTO
11 Día 15	12 Mes septiembre	13 Año 1993
14 País colombie	15 Departamento, Int. o Com. valle	16 Municipio cali

SECCION ESPECIFICA

17 Clínica, hospital, dirección de la casa, vereda, corregimiento, etc., donde ocurrió el nacimiento centro hospital joaquin paz berrero	18 Hora 5:55pm	
19 Documento presentado—Antecedente (Cert. médico, Acta parroq. etc.) certificado de nacimiento	20 Nombre del profesional que certificó el nacimiento volanda	21 No. licencia 3000
22 Apellidos (de soltera) MINA INSUASTI	23 Nombres MARTIZA	24 Edad actual 21 años
25 Identificación (clase y número) C.C.# no presento	26 Nacionalidad colombiana	27 Profesión u oficio hogar
28 Apellidos BALDRICH	29 Nombres EDGAR	30 Edad actual 32 años
31 Identificación (clase y número) C.C.#6,086,556 cali	32 Nacionalidad colombiano	33 Profesión u oficio negociante

34 Identificación (clase y número) C.C.#6,086,556 cali	35 Firma (autógrafa) Edgar Baldrich	
36 Dirección postal y municipio Cl 85 # 8A-12 puerto mellarino	37 Nombre EDGAR BALDRICH	
38 Identificación (clase y número)	39 Firma (autógrafa)	
40 Domicilio (Municipio)	41 Nombre	
42 Identificación (clase y número)	43 Firma (autógrafa)	
44 Domicilio (Municipio)	45 Nombre	
(FECHA EN QUE SE SIENTA ESTE REGISTRO)		
46 Día 05	47 Mes noviembre	48 Año 1993

ORIGINAL PARA LA OFICINA DE REGISTRO CIVIL

49 Firma (autógrafa) y sello del funcionario ante quien se hace el registro
Forma DANE-1210-1-6-01/77

RECONOCIMIENTO DE HIJO NATURAL

Para efecto del artículo primero (1o.) de la Ley 75 de 1968, reconozco al niño a que se refiere esta acta como mi hijo natural, en cuya constancia firmo.

59

Firma del padre que hace el reconocimiento

60

Firma del funcionario ante quien se hace el reconocimiento

61

NOTAS RECONOCIMIENTO: SI ANOS * SI VALE

Edgar Víctor González
NOTARIO 807

REPÚBLICA DE COLOMBIA
NOTARÍA OCTAVA DE CALI

La Notaría Octava del Círculo de Cali, CERTIFICA que es copia del original que reposa en esta Notaría y se expide a solicitud del interesado. Art. 110 Decreto 1.200 de 1970

Solicitante: _____

C.C.: _____

24 OCT. 2022

República de Colombia

Notario
807
Cali

Luis Orison Arias Bonilla
Notario Titular

25 OCT 2022

32

REPUBLICA DE COLOMBIA

16

NOTARIA DIECISEIS DE CALI

CERTIFICA

Que la presente fotocopia es fiel y autentica copia del original que reposa en el archivo de esta Notaría en el serial No. 55930592

Art. 114 y 115 D. 1260/70 se expide a solicitud del interesado para demostrar parentesco.

ANA DOLORES GARCIA ANDRADE

Notaria Dieciséis de Cali

ESPACIO EN BLANCO

NOTARIA 16 DE CALI

NOMBRES Y
APELLIDOS DEL
REGISTRADO

S
E
02
02

Maritza Mina Inuasti #48-557
En la República de Colombia Departamento de Valle del Cauca
Municipio de Calí a San José
(Corregimiento, Vereda, Inspección)
del mes de febrero de mil novecientos setenta y dos
se presentó Vicente Mina identificado con cc 6.298.288 floriano
(Nombre del declarante)
domiciliado en Calí y declaró:

SECCION GENERICA

Que para los efectos legales denuncia ante esta Notaria cuarta
Notaria, Registraduría, Alcaldía, etc.
que el día 10 del mes de febrero de mil novecientos setenta y dos
nació en el municipio de Calí departamento de Valle
República de Colombia un niño de sexo femenino
a quien se le ha dado el nombre de Maritza

SECCION ESPECIFICA

Hora de nacimiento 6.30 AM lugar B/A. Javier Calle 7 y #16-24
Dirección de la Casa, Hospital, Barrio, Vereda
Nombre de la madre Molina Inuasti
Identificada con no los sé de profesión Hogar
de nacionalidad colombiana y estado civil soltera
Nombre del padre Vicente Mina
La anotación del nombre del padre está sujeta a lo dispuesto en los Art. 53 y 54 del Decreto 1260/70
Identificado con cc 6.298.288 de profesión Religioso
de nacionalidad colombiana y estado civil soltero
Certificó el nacimiento _____ Licencia No. _____
Nombre del Médico - Enfermera
o los testigos _____ y _____
(Cuando no se presenta certificado - Art. 49 Decreto 1260/70)
quienes suscriben la presente Acta para acreditar el nacimiento.

El denunciante X Vicente Mina
Los testigos _____
A falta de certificado Médico C. C. No. _____
o de enfermera C. C. No. _____
El funcionario que autoriza el registro _____
FIRMA Y SELLO

DILIGENCIA DE RECONOCIMIENTO

Para efectos del artículo 2º. de la Ley 45 de 1936, subrogado por el artículo 1º. de la Ley 75 de 1968, reconozco al niño a que se refiere esta Acta como mi hijo natural y para constancia firmo.
X Vicente Mina
Firma del padre que hace el reconocimiento
Firma de la madre que hace el reconocimiento
Firma y sello del funcionario ante quien se hace el reconocimiento

de
10,
—
ito

NOTARIA

4

Se expide la presente copia previa solicitud de Maritza Mina
identificado(a) con cédula de ciudadanía N° 66906054 con el fin de demostrar
parentesco. El presente documento es fiel copia del Registro Civil de Nacimiento que
reposa en los archivos de esta Notaría, en el Tomo 48, Folio 557
Valido para: tramite
Expedida en Santiago de Cali el _____

El Notario,

REGISTRO CIVIL
VALIDEZ PERMANENTE

HÉCTOR MARIO GARCÉS PADILLA
Notario Cuarto del Círculo de Cali

25 OCT. 2022

EN BLANCO
NOTARIA CUARTO DEL CIRCULO
DE SANTIAGO DE CALI



35

25 OCT-2022

REPUBLICA DE COLOMBIA REGISTRO CIVIL															
Superintendencia de Notariado y Registro															
REGISTRO DE NACIMIENTO															
IDENTIFICACION No.															
1 Parte básica						2 Parte compl.									
90 04 09						58478									
3 Clase (Notaría, Alcaldía, Corregiduría, etc.)						4 Municipio y Departamento, Intendencia o Comisaría						5 Código			
NOTARIA DOCE.						CALI (VALLE).						9693			
SECCION GENERAL															
6 Primer apellido				7 Segundo apellido				8 Nombres							
BALDRICH.				MINA.				ZULMA VANESSA.							
9 Masculino o Femenino				10 <input type="checkbox"/> Masculino <input checked="" type="checkbox"/> Femenino				FECHA DE NACIMIENTO		11 Día 9		12 Mes ABRIL.		13 Año 1990	
14 País				15 Departamento, Int., o Com.				16 Municipio							
COLOMBIA.				VALLE.				CALI.							
SECCION ESPECIFICA															
17 Clínica, hospital, dirección de la casa, vereda, corregimiento, etc., donde ocurrió el nacimiento										18 Hora					
CENTRO HOSPITAL JOAQUIN PAZ BORRERO.															
19 Documento presentado—Antecedente (Cert. médico, Acta parroq. etc.)										20 Nombre del profesional que certificó el nacimiento		21 No. licencia			
CERTIFICADO MEDICO.										FDO. ILEGIBLE.					
22 Apellidos (de soltera)										23 Nombres		24 Edad actual			
MINA INSUSASTY.										MARITZA.		18			
25 Identificación (clase y número)										26 Nacionalidad		27 Profesión u oficio			
CC# (T.I.# 395627-720210 de Cali .										COLOMBIANA.		HOGAR.			
28 Apellidos										29 Nombres		30 Edad actual			
BALDRICH										EDGAR.		48			
31 Identificación (clase y número)										32 Nacionalidad		33 Profesión u oficio			
CC# 6.086.556 de cali.										COLOMBIANA.		COMERCIANTE.			
34 Identificación (clase y número)										35 Firma (autógrafo)					
CC# 6.086.556 de cali										BALDRICH EDGAR.					
36 Dirección postal y municipio										37 Nombre					
Cra. 11 No. 75-87										Edgar Baldrich					
38 Identificación (clase y número)										39 Firma (autógrafo)					
-										-					
40 Domicilio (Municipio)										41 Nombre:					
-										-					
42 Identificación (clase y número)										43 Firma (autógrafo)					
-										NOTARIA DOCE					
44 Domicilio (Municipio)										45 Nombre:					
-										-					
(FECHA EN QUE SE SIENTA ESTE REGISTRO)															
46 Día 8		47 Mes MAY		48 Año 1990.		49 Firma (autógrafo) y sello del funcionario ante quien se hace el registro									
Forma DANE IP10 - 0 VI/77															

ORIGINAL PARA LA OFICINA DE REGISTRO CIVIL

RECONOCIMIENTO DE HIJO NATURAL

Para efecto del artículo primero (1o.) de la Ley 75 de 1968, reconozco al niño a que se refiere esta acta como mi hijo natural, en cuya constancia firmo.

Eldor Baldrich
Firma del padre que hace el reconocimiento

[Firma]
Firma del funcionario ante quien se hace el reconocimiento

61) NOTAS

EN BLANCO

DIGOS DE MAYO	
MESES	SEPT
REPUBLICA DE COLOMBIA	
Superintendente	
140881	
3	Clase (Notaría, NO TARIA
6	Primer apellido SERRANO
9	Masculino o Femenino FEMENINO
14	País COLOMBIA
17	Clinica, hospital a BARRIO
19	Documento pre SE REGI
22	Apellidos (de s ITAZ. -
25	Identificación CC# 38.
28	Apellidos SERRANO
31	Identificación CC# 16.
34	Identificación CC# 16.
36	Dirección postal cra. 291
38	Identificación -
40	Domicilio (Mur -

REPUBLICA DE COLOMBIA
LA NOTARIA DOCE (12) DEL CIRCULO DE CALI
CERTIFICA:

Que el presente Registro civil de **NACIMIENTO** con indicativo serial No 14088142 es fiel copia autentica, del original que reposa en el archivo de Esta Notaria. Santiago de Cali, **25-OCT-2022** Se expide para: Tramites legales

Solicitado por: Fulma Vanessa Baldrich Mina

[Firma]
JENIFFER TROCHEZ SOTO
Notaria Doce de Cali (E)
JENIFFER TROCHEZ SOTO
NOTARIA DOCE DEL CIRCULO DE CALI (E)
(Artículo 110 y siguientes del Decreto 1260 de 1970, 1º del Decreto 278 de 1972 y 21 de 2005-Vigencia Indefinida) Registraduría Nacional del Estado Civil mediante Resolución 5331 del 28 de Febrero del 2022.

29-298.

Esmirnel Mina Insuasti

En la República de Colombia Departamento de Valle del Cauca
Municipio de Cali 37

a diecinueve del mes de junio de mil novecientos Setenta

se presentó el señor Vicente Mina mayor de

edad, de nacionalidad Colombiana natural de Florida - Valle domiciliado

en Cali y declaró: Que el día 18

del mes de junio de mil novecientos Setenta siendo las

5:30 de la mañana nació en calle 9 N # 41N-34

del municipio de Cali República de Colombia un niño de

sexo Masculino a quien se le ha dado el nombre de Esmirnel

hijo natural del señor Vicente Mina de 22 años de edad

natural de Florida - Valle República de Colombia de profesión agricultor

y la señora Marina Insuasti de 29 años de edad, natural de

Andes - Tolima República de Colombia de profesión hogar siend

abuelos paternos Marcos T. Valencia - M^{ra} Jesús Mina

y abuelos maternos Rosa Elena Insuasti

Fueron testigos María Inés R. de Ariza - Lázaro Gómez

En fe de lo cual se firma la presente acta.

El declarante, Vicente Mina C# 6.298.288

(con cédula No.)

El testigo, Luis R. de Ariza C# 24078172 Ca

(con cédula No.)

El testigo, Lázaro Gómez C# 2649891

(con cédula No.)

(firma y sello del funcionario ante quien se hace el registro)

Para efectos del artículo segundo (2o.) de la Ley 45 de 1986, reconozco al niño a que se refiere

Acta como hijo natural y para constancia firmo:

NOTA MARGINAL MATRIMONIAL

Contrajo Matrimonio

En

Ciudad de

(firma de la madre que hace el reconocimiento)

(firma y sello del funcionario ante quien se hace el reconocimiento)

NOTARIA 4

Se expide la presente copia previa solicitud de Maritza Mina
identificado(a) con cédula de ciudadanía N° 66906054, con el fin de demostrar
parentesco. El presente documento es fiel copia del Registro Civil de Nacimiento que
reposa en los archivos de esta Notaría, en el Tomo 29, Folio: 288
Valido para: transito
Expedida en Santiago de Cali el _____

El Notario,

HÉCTOR MARIO GARCÉS PADILLA
Notario Cuarto del Circuito de Cali

25 OCT. 2022

ESTE REGISTRO CIVIL TIENE
VALIDEZ PERMANENTE

EN BLANCO
NOTARIA CUARTA DEL CIRCULO
DE SANTIAGO DE CALI



INFORME POLICIAL DE ACCIDENTE DE TRÁNSITO

No. A001522871



39

1. ORGANISMO DE TRÁNSITO		7 6 0 0 1 0 0 0		2. GRAVEDAD		CON MUERTOS		CON HERIDOS		SÓLO DAÑOS	
SECRETARÍA DE MOVILIDAD DE SANTIAGO DE CALI											
3. LUGAR O COORDENADAS GEOGRÁFICAS											
Calle 73 Frente al 73 RBL - 18											
3.1. LOCALIDAD O COMUNA											
08											
4. FECHA Y HORA											
10/09/2022 23:00											
5. CLASE DE ACCIDENTE											
CHOQUE A CADA CORRIENTE											
5.1. CHOQUE CON 5.2. OBJETO FIJO											
VEHICULO											
6. CARACTERÍSTICAS DEL LUGAR											
6.1. AREA											
6.2. SECTOR											
6.3. ZONA											
6.4. DISEÑO											
6.5. CONDICION CLIMATICA											
7. CARACTERÍSTICAS DE LAS VÍAS											
7.1. VÍAS											
7.2. VÍAS											
7.3. VÍAS											
7.4. VÍAS											
7.5. VÍAS											
7.6. VÍAS											
7.7. VÍAS											
7.8. VÍAS											
7.9. VÍAS											
7.10. VÍAS											
7.11. VÍAS											
7.12. VÍAS											
7.13. VÍAS											
7.14. VÍAS											
7.15. VÍAS											
7.16. VÍAS											
7.17. VÍAS											
7.18. VÍAS											
7.19. VÍAS											
7.20. VÍAS											
7.21. VÍAS											
7.22. VÍAS											
7.23. VÍAS											
7.24. VÍAS											
7.25. VÍAS											
7.26. VÍAS											
7.27. VÍAS											
7.28. VÍAS											
7.29. VÍAS											
7.30. VÍAS											
7.31. VÍAS											
7.32. VÍAS											
7.33. VÍAS											
7.34. VÍAS											
7.35. VÍAS											
7.36. VÍAS											
7.37. VÍAS											
7.38. VÍAS											
7.39. VÍAS											
7.40. VÍAS											
7.41. VÍAS											
7.42. VÍAS											
7.43. VÍAS											
7.44. VÍAS											
7.45. VÍAS											
7.46. VÍAS											
7.47. VÍAS											
7.48. VÍAS											
7.49. VÍAS											
7.50. VÍAS											
7.51. VÍAS											
7.52. VÍAS											
7.53. VÍAS											
7.54. VÍAS											
7.55. VÍAS											
7.56. VÍAS											
7.57. VÍAS											
7.58. VÍAS											
7.59. VÍAS											
7.60. VÍAS											
7.61. VÍAS											
7.62. VÍAS											
7.63. VÍAS											
7.64. VÍAS											
7.65. VÍAS											
7.66. VÍAS											
7.67. VÍAS											
7.68. VÍAS											
7.69. VÍAS											
7.70. VÍAS											
7.71. VÍAS											
7.72. VÍAS											
7.73. VÍAS											
7.74. VÍAS											
7.75. VÍAS											
7.76. VÍAS											
7.77. VÍAS											
7.78. VÍAS											
7.79. VÍAS											
7.80. VÍAS											
7.81. VÍAS											
7.82. VÍAS											
7.83. VÍAS											
7.84. VÍAS											
7.85. VÍAS											
7.86. VÍAS											
7.87. VÍAS											
7.88. VÍAS											
7.89. VÍAS											
7.90. VÍAS											
7.91. VÍAS											
7.92. VÍAS											
7.93. VÍAS											
7.94. VÍAS											
7.95. VÍAS											
7.96. VÍAS											
7.97. VÍAS											
7.98. VÍAS											
7.99. VÍAS											
7.100. VÍAS											
8. CONDUCTORES, VEHICULOS Y PROPIETARIOS											
8.1. CONDUCTORES											
8.2. VEHICULOS											
8.3. PROPIETARIOS											
8.4. VEHICULOS											
8.5. PROPIETARIOS											
8.6. VEHICULOS											
8.7. PROPIETARIOS											
8.8. VEHICULOS											
8.9. PROPIETARIOS											
8.10. VEHICULOS											
8.11. PROPIETARIOS											
8.12. VEHICULOS											
8.13. PROPIETARIOS											
8.14. VEHICULOS											
8.15. PROPIETARIOS											
8.16. VEHICULOS											
8.17. PROPIETARIOS											
8.18. VEHICULOS											
8.19. PROPIETARIOS											
8.20. VEHICULOS											
8.21. PROPIETARIOS											
8.22. VEHICULOS											
8.23. PROPIETARIOS											
8.24. VEHICULOS											
8.25. PROPIETARIOS											
8.26. VEHICULOS											
8.27. PROPIETARIOS											
8.28. VEHICULOS											
8.29. PROPIETARIOS											
8.30. VEHICULOS											
8.31. PROPIETARIOS											
8.32. VEHICULOS											
8.33. PROPIETARIOS											
8.34. VEHICULOS											
8.35. PROPIETARIOS											
8.36. VEHICULOS											
8.37. PROPIETARIOS											
8.38. VEHICULOS											
8.39. PROPIETARIOS											
8.40. VEHICULOS											
8.41. PROPIETARIOS											
8.42. VEHICULOS											
8.43. PROPIETARIOS											
8.44. VEHICULOS											
8.45. PROPIETARIOS											
8.46. VEHICULOS											
8.47. PROPIETARIOS											
8.48. VEHICULOS											
8.49. PROPIETARIOS											
8.50. VEHICULOS											
8.51. PROPIETARIOS											
8.52. VEHICULOS											
8.53. PROPIETARIOS											
8.54. VEHICULOS											
8.55. PROPIETARIOS											
8.56. VEHICULOS											
8.57. PROPIETARIOS											
8.58. VEHICULOS											
8.59. PROPIETARIOS											
8.60. VEHICULOS											
8.61. PROPIETARIOS											
8.62. VEHICULOS											
8.63. PROPIETARIOS											
8.64. VEHICULOS											
8.65. PROPIETARIOS											
8.66. VEHICULOS											
8.67. PROPIETARIOS											
8.68. VEHICULOS											
8.69. PROPIETARIOS											
8.70. VEHICULOS											
8.71. PROPIETARIOS											
8.72. VEHICULOS											
8.73. PROPIETARIOS											
8.74. VEHICULOS											
8.75. PROPIETARIOS											
8.76. VEHICULOS											
8.77. PROPIETARIOS											
8.78. VEHICULOS											
8.79. PROPIETARIOS											
8.80. VEHICULOS											
8.81. PROPIETARIOS											
8.82. VEHICULOS											
8.83. PROPIETARIOS											
8.84. VEHICULOS											
8.85. PROPIETARIOS											
8.86. VEHICULOS											
8.87. PROPIETARIOS											
8.88. VEHICULOS											
8.89. PROPIETARIOS											
8.90. VEHICULOS											
8.91. PROPIETARIOS											
8.92. VEHICULOS											
8.93. PROPIETARIOS											
8.94. VEHICULOS											
8.95. PROPIETARIOS											
8.96. VEHICULOS											
8.97. PROPIETARIOS											
8.98. VEHICULOS											
8.99. PROPIETARIOS											
8.100. VEHICULOS											
8.101. PROPIETARIOS											
8.102. VEHICULOS											
8.103. PROPIETARIOS											
8.104. VEHICULOS											
8.105. PROPIETARIOS											
8.106. VEHICULOS											
8.107. PROPIETARIOS											
8.108. VEHICULOS											
8.109. PROPIETARIOS											
8.110. VEHICULOS											
8.111. PROPIETARIOS											
8.112. VEHICULOS											
8.113. PROPIETARIOS											
8.114. VEHICULOS											
8.115. PROPIETARIOS											
8.116. VEHICULOS											
8.117. PROPIETARIOS											
8.118. VEHICULOS											
8.119. PROPIETARIOS											
8.120. VEHICULOS											
8.121. PROPIETARIOS											
8.122. VEHICULOS											
8.123. PROPIETARIOS											
8.124. VEHICULOS											
8.125. PROPIETARIOS											
8.126. VEHICULOS											
8.127. PROPIETARIOS											
8.128. VEHICULOS											
8.129. PROPIETARIOS											
8.130. VEHICULOS											
8.131. PROPIETARIOS											
8.132. VEHICULOS											
8.133. PROPIETARIOS											
8.134. VEHICULOS											
8.135. PROPIETARIOS											
8.136. VEHICULOS											
8.137. PROPIETARIOS											
8.138. VEHICULOS											
8.139. PROPIETARIOS											
8.140. VEHICULOS											
8.141. PROPIETARIOS											
8.142. VEHICULOS											
8.143. PROPIETARIOS											
8.144. VEHICULOS											
8.145. PROPIETARIOS											
8.146. VEHICULOS											
8.147. PROPIETARIOS											
8.148. VEHICULOS											
8.149. PROPIETARIOS											
8.150. VEHICULOS											
8.151. PROPIETARIOS											
8.152. VEHICULOS											
8.153. PROPIETARIOS											
8.154. VEHICULOS											
8.155. PROPIETARIOS											
8.156. VEHICULOS											
8.157. PROPIETARIOS											
8.158. VEHICULOS											
8.159. PROPIETARIOS											
8.160. VEHICULOS											
8.161. PROPIETARIOS											
8.162. VEHICULOS											
8.163. PROPIETARIOS											
8.164. VEHICULOS											
8.165. PROPIETARIOS											
8.166. VEHICULOS											
8.167. PROPIETARIOS											
8.168. VEHICULOS											
8.169. PROPIETARIOS											
8.170. VEHICULOS											
8.171. PROPIETARIOS											
8.172. VEHICULOS											
8.173. PROPIETARIOS											
8.174. VEHICULOS											
8.175. PROPIETARIOS											
8.176. VEHICULOS											
8.177. PROPIETARIOS											
8.178. VEHICULOS											
8.179. PROPIETARIOS											
8.180. VEHICULOS											
8.181. PROPIETARIOS											
8.182. VEHICULOS											
8.183. PROPIETARIOS											
8.184. VEHICULOS											
8.185. PROPIETARIOS											
8.186. VEHICULOS											
8.187. PROPIETARIOS											
8.188. VEHICULOS											
8.189. PROPIETARIOS											
8.190. VEHICULOS											
8.191. PROPIETARIOS											
8.192. VEHICULOS											
8.193. PROPIETARIOS											
8.194. VEHICULOS											
8.195. PROPIETARIOS											
8.196. VEHICULOS											
8.197. PROPIETARIOS											
8.198. VEHICULOS											
8.199. PROPIETARIOS											
8.200. VEHICULOS											
8.201. PROPIETARIOS											
8.202. VEHICULOS											
8.203. PROPIETARIOS											
8.204. VEHICULOS											
8.205. PROPIETARIOS											
8.206. VEHICULOS											
8.207. PROPIETARIOS											
8.208. VEHICULOS											
8.209. PROPIETARIOS											
8.210. VEHICULOS											
8.211. PROPIETARIOS											
8.212. VEHICULOS											
8.213. PROPIETARIOS											
8.214. VEHICULOS											
8.215. PROPIETARIOS											
8.216. VEHICULOS											
8.217. PROPIETARIOS											
8.218. VEHICULOS											
8.219. PROPIETARIOS											
8.220. VEHICULOS											
8.221. PROPIETARIOS											
8.222. VEHICULOS											
8.223. PROPIETARIOS											
8.224. VEHICULOS											
8.225. PROPIETARIOS											
8.226. VEHICULOS											
8.227. PROPIETARIOS											
8.228. VEHICULOS											
8.229. PROPIETARIOS											
8.230. VEHICULOS											
8.231. PROPIETARIOS											
8.232. VEHICULOS											
8.233. PROPIETARIOS											
8.234. VEHICULOS											
8.235. PROPIETARIOS											
8.236. VEHICULOS											
8.237. PROPIETARIOS											
8.238. VEHICULOS											
8.239. PROPIETARIOS											
8.240. VEHICULOS											
8.241. PROPIETARIOS											
8.242. VEHICULOS											
8.243. PROPIETARIOS											
8.244. VEHICULOS											
8.245. PROPIETARIOS											
8.246. VEHICULOS											
8.247. PROPIETARIOS											
8.248. VEHICULOS											
8.249. PROPIETARIOS											
8.250. VEHICULOS											
8.251. PROPIETARIOS											
8.252. VEHICULOS											
8.253. PROPIETARIOS											
8.254. VEHICULOS											
8.255. PROPIETARIOS											
8.256. VEHICULOS											
8.257. PROPIETARIOS											
8.258. VEHICULOS											
8.259. PROPIETARIOS											
8.260. VEHICULOS											
8.261. PROPIETARIOS											
8.262. VEHICULOS											
8.263. PROPIETARIOS											
8.264. VEHICULOS											
8.265. PROPIETARIOS											
8.266. VEHICULOS											
8.267. PROPIETARIOS											
8.268. VEHICULOS											
8.269. PROPIETARIOS											
8.270. VEHICULOS											
8.271. PROPIETARIOS											
8.272. VEHICULOS											
8.273. PROPIETARIOS											
8.274. VEHICULOS											
8.275. PROPIETARIOS											
8.276. VEHICULOS											
8.277. PROPIETARIOS											
8.278. VEHICULOS											
8.279. PROPIETARIOS											
8.280. VEHICULOS											
8.281. PROPIETARIOS											
8.282. VEHICULOS											
8.283. PROPIETARIOS											
8.284. VEHICULOS											
8.285. PROPIETARIOS											
8.286. VEHICULOS											
8.287. PROPIETARIOS											
8.288. VEHICULOS											
8.289. PROPIETARIOS											
8.290. VEHICULOS											
8.291. PROPIETARIOS											
8.292. VEHICULOS											
8.293. PROPIETARIOS											
8.294. VEHICULOS											
8.295. PROPIETARIOS											
8.296. VEHICULOS											
8.297. PROPIETARIOS											
8.298. VEHICULOS											
8.299. PROPIETARIOS											
8.300. VEHICULOS											
8.301. PROPIETARIOS											
8.302. VEHICULOS											
8.303. PROPIETARIOS											
8.304. VEHICULOS											
8.305. PROPIETARIOS											
8.306. VEHICULOS											
8.307. PROPIETARIOS											
8.308. VEHICULOS											
8.309. PROPIETARIOS											
8.310. VEHICULOS											
8.311. PROPIETARIOS											
8.312. VEHICULOS											
8.313. PROPIETARIOS											
8.314. VEHICULOS											
8.315. PROPIETARIOS											
8.316. VEHICULOS											
8.317. PROPIETARIOS											
8.318. VEHICULOS											
8.319. PROPIETARIOS											
8.320. VEHICULOS											
8.321. PROPIETARIOS											
8.322. VEHICULOS											
8.323. PROPIETARIOS											
8.324. VEHICULOS											
8.325. PROPIETARIOS											
8.326. VEHICULOS											
8.327. PROPIETARIOS											
8.328. VEHICULOS											
8.329. PROPIETARIOS											
8.330. VEHICULOS											
8.331. PROPIETARIOS											
8.332. VEHICULOS											
8.333. PROPIETARIOS											
8.334. VEHICULOS											
8.335. PROPIETARIOS											
8.336. VEHICULOS											
8.337. PROPIETARIOS											
8.338. VEHICULOS											
8.339. PROPIETARIOS											
8.340. VEHICULOS											
8.341. PROPIETARIOS											
8.342. VEHICULOS											
8.343. PROPIETARIOS											
8.344. VEHICULOS											
8.345. PROPIETARIOS											
8.346. VEHICULOS											
8.347. PROPIETARIOS											
8.348. VEHICULOS											
8.349. PROPIETARIOS											
8.350. VEHICULOS											
8.351. PROPIETARIOS											
8.352. VEHICULOS											
8.353. PROPIETARIOS											
8.354. VEHICULOS											
8.355. PROPIETARIOS											
8.356. VEHICULOS											
8.357. PROPIETARIOS											
8.358. VEHICULOS											
8.359. PROPIETARIOS											
8.360. VEHICULOS											
8.361. PROPIETARIOS											
8.362. VEHICULOS											
8.363. PROPIETARIOS											
8.364. VEHICULOS											
8.365. PROPIETARIOS											
8.366. VEHICULOS											
8.367. PROPIETARIOS											
8.368. VEHICULOS											
8.369. PROPIETARIOS											
8.370. VEHICULOS											
8.371. PROPIETARIOS											
8.372. VEHICULOS											
8.373. PROPIETARIOS											
8.374. VEHICULOS											
8.375. PROPIETARIOS											
8.376. VEHICULOS											
8.377. PROPIETARIOS											
8.378. VEHICULOS											
8.379. PROPIETARIOS											
8.380. VEHICULOS											
8.381. PROPIETARIOS											
8.382. VEHICULOS											
8.383. PROPIETARIOS											
8.384. VEHICULOS											
8.385. PROPIETARIOS											
8.386. VEHICULOS											
8.387. PROPIETARIOS											
8.388. VEHICULOS											
8.389. PROPIETARIOS											
8.390. VEHICULOS											
8.391. PROPIETARIOS											
8.392. VEHICULOS											
8.393. PROPIETARIOS											
8.394. VEHICULOS											
8.395. PROPIETARIOS											
8.396. VEHICULOS											
8.397. PROPIETARIOS											
8.398. VEHICULOS											
8.399. PROPIETARIOS											
8.400. VEHICULOS											
8.401. PROPIETARIOS											
8.402. VEHICULOS											
8.403. PROPIETARIOS											
8.404. VEHICULOS											
8.405. PROPIETARIOS											
8.406. VEHICULOS											
8.407. PROPIETARIOS											
8.408. VEHICULOS											
8.409. PROPIETARIOS											
8.410. VEHICULOS											

No. A001522871

40

INFORME POLICIAL DE ACCIDENTE DE TRANSITO

8. CONDUCTORES VEHICULOS Y PROPIETARIOS		VEHICULO 1	
8.1 CONDUCTOR	8.2 VEHICULO	8.3 PROPIETARIO	8.4 PROPIETARIO
Qabron portilla mequiel gustavo	98260012	6606	160660
Qalle 72" 18-16	ali. 315307340		
98260012	82	030314	76001
Cristorey			
9. VEHICULO			
9.1 PLACA	9.2 MARCA	9.3 MODELO	9.4 AÑO
SCV461	Renault	loggia 2020	Sedan
5	23548317		
81754914	mundia		
19.09.22			
10. PROPIETARIO			
10.1 NOMBRE	10.2 DNI	10.3 DIRECCION	10.4 TELEFONO
Qabron Gonzales Hannibal camila	12345678	Bomper delantero y	ca pbt
11. LUGAR DE IMPACTO			
11.1 LUGAR DE IMPACTO	11.2 DIRECCION DE IMPACTO	11.3 DIRECCION DE VIA	11.4 DIRECCION DE VIA
FRONTAL	FRONTAL	FRONTAL	FRONTAL
12. VICTIMAS PASAJEROS, ACCOMPANANTE O PEATONES No. 1			
12.1 NOMBRE	12.2 DNI	12.3 IDENTIFICACION	12.4 NACIONALIDAD
Qabron Gonzales Hannibal camila	12345678	FRONTAL	FRONTAL
13. OBSERVACIONES			
hacer mal uso del camil o adelant			
cerrando para el vehiculo de placas SCV461			
14. DATOS DE QUIEN CONOCE EL ACCIDENTE			
14.1 NOMBRE	14.2 DNI	14.3 IDENTIFICACION	14.4 NACIONALIDAD
340 Bravo Luis jolo	94447763	230	movilidad
15. CORRESPONDENCIA			
15.1 NOMBRE	15.2 DNI	15.3 IDENTIFICACION	15.4 NACIONALIDAD
7160016099	16012222	84295	

- ORIGINAL -

cedera.....

VIGILADO
SUPERTRANSPORTE

PÁGINA EN BLANCO



alianza



42

CERTIFICAMOS

Que el señor EDGAR BALDRICH MINA, identificado con cédula de ciudadanía número 1,143,959,075, labora en nuestra compañía desde el día 16 de Agosto de 2022, en misión para la organización SERVIENTREGA S.A., desempeñando el cargo de Courier Moto Pxp, en el proceso Recolección Y Distribución, con un contrato por labor contratada.

El valor acordado bilateralmente, corresponde al sueldo de: \$1.000.000

Asi mismo, las partes acordaron de mutuo acuerdo y del cual es parte integral del contrato de trabajo, concepto no constitutivo de salario:, Medios de transporte \$430,000, Auxilio de alimentación \$40,000.

Lo anterior asciende al valor de UN MILLÓN CUATROCIENTOS SETENTA MIL PESOS M/CTE (\$1.470.000).

La presente se expide a solicitud del interesado a los 3 días del mes de noviembre de 2022.

Cordialmente,

LADY JOHANNA PARRA CASALLAS
Facilitador Senior Relaciones Laborales

Alianza Temporales S.A.S
Nit 809012157-4
Calle 25b N° 38a - 54 Bogotá D.C. PBX(61) 4846060
www.alianzatemporales.com

RG Antioquia: 3114400653
RG Boyacá: 3143332522

RG Centro: 3132612196
RG Sur: 3212510727

RG Costa: Barranquilla 3114674145
Cartagena 3132611946

RG Eje: Ibagué 3102364599
Pereira 3132611058

RG Lanos: 3219702321
RG Occidente: 3132612213

EN BLANC

DAUGHTER

PÁGINA EN BLANCO



HISTORIA CLINICA

43

PACIENTE: EDGAR BALDRICH MINA	IDENTIFICACION: CC 1143959075	HC: 1143959075 - CC
FECHA DE NACIMIENTO: 15/9/1993	EDAD: 28 Años	SEXO: M
RESIDENCIA: CARRERA 8A 10	VALLE DEL CAUCA-CALI	TIPO AFILIADO:
FECHA PRIMER INGRESO: 11/9/2022 - 00:13:01	FECHA ULTIMO INGRESO: 11/9/2022 - 00:13:01	TELEFONO: 3108313748
CLIENTE: COMFENALCO VALLE EPS	PLAN: COMFENALCO VALLE EPS CONTRIBUTIVO 2022	

Ingreso: 444543		
FECHA	MOTIVOS DE CONSULTA Y ENFERMEDAD ACTUAL	
2022-09-11	<p>01:09 micsiro - MICHAEL ALEXANDER SISA RODRIGUEZ</p> <p>MOTIVO DE CONSULTA : ME ACCIDENTE</p> <p>ENFERMEDAD ACTUAL : PACIENTE DE 48 AÑOS DE EDAD, INGRESA AL SERVICIO DE URGENCIAS TRAÍDO POR APH EN CONTEXTO DE ACCIDENTE DE TRANSITO DE ALTA CARGA CINETICA SUFRIENDO POLITRAUMATISMO CRANEOENCEFALICO CON CEFALEA POSTRAUMA, FACIAL HERIDA COMPLEJA EN DORSO NASAL Y REGION NASOLABIAL, EN EXTREMIDAD INFERIOR A NIVEL DE LA CADERA Y RODILLA IZQUIERDA, MUSLO, RODILLA Y PIERNA DERECHA AQUEJA DE DOLOR INTENSIDAD 8/10 SEGUN EVA, LIMITACION FUNCIONAL, CONTUSIONES LEVES EN MUÑECA BILATERAL Y MANO DERECHA CON DOLOR INTENSIDAD 3/10 SEGUN EVA, SIN LIMITACION FUNCIONAL, NIEGA OTROS TRAUMAS Y SINTOMAS.</p> <p>ANTECEDENTES PERSONALES: ** PATOLÓGICOS: NIEGA ** FARMACOLÓGICOS: NIEGA ** QUIRÚRGICOS: NIEGA ** ALÉRGICOS: NIEGA ** TÓXICOS: NIEGA</p> <p>PROTOCOLO COVID 1. ¿ HA TENIDO SÍNTOMAS RESPIRATORIOS EN LOS ÚLTIMOS 14 DÍAS? NIEGA 2. ¿ HA VIAJADO EN LOS ULTIMOS 14 DÍAS? NIEGA 3. ¿ HA TENIDO CONTACTO CON ALGÚN CASO SOSPECHOSO O CONFIRMADO PARA COVID? NIEGA</p> <p>NOTA: SE REALIZA VALORACIÓN Y ATENCIÓN DEL PACIENTE CON LOS IMPLEMENTOS DE PROTECCIÓN PERSONAL COMPLETOS (BATA, GORRO, MONOGAFAS, CARETA Y TAPABOCAS N95), LAVADO DE MANOS PREVIO Y POSTERIOR CONTACTO DE PACIENTE.</p>	
EXAMEN FISICO /MENTAL		
USUARIO	FECHA	
MICHAEL ALEXANDER SISA RODRIGUEZ	2022-09-11	
TIPO SISTEMA	VALORACION	HALLAZGO
Neurologico 1	NORMAL	PACIENTE SIN DEFICITS NEUROLOGICOS APARENTES
Nervioso Central y Periferico	NORMAL	PACIENTE CON PARES CRANEALES SIN ALTERACIONES FUERZA MUSCULAR 5/5 TONO ADECUADO EN MIEMBROS SUPERIORES E INFERIORES REFLEJOS TENDINOSOS DE RESPUESTA NORMAL NO SE OBSERVAN MOVIMIENTOS INVOLUNTARIOS NO PRESENCIA DE SIGNOS MENINGEOS GLASGOW 15/15.
Organos de los Sentidos	NORMAL	CONJUNTIVAS Y ESCLERAS NORMALES PUPILAS ISOCORICAS REACTIVAS REGULARES FONDO DE OJO NORMAL NARIZ SIN EPISTAXIS NO SECRECIONES LABIOS DIENTES Y ENCIAS NORMALES LENGUA PALADAR Y FARINGE NORMALES PABELLON AURICULAR NORMAL MEMBRANA TIMPÁNICA NORMAL
CardioVascular	NORMAL	RUIDOS CARDIACOS RÍTMICOS REGULARES SIN PRESENCIA DE SOPLOS RUIDOS EXTRAÑOS O GALOPES. FOCO AÓRTICO Y PULMONAR DE BUENA AUSCULTACIÓN SIMILAR. FOCO MITRAL CON LA PRESENCIA DE PMI.
Respiratorio	NORMAL	TÓRAX SIMÉTRICO DISTENSIBLE SIN PRESENCIA DE DOLOR A LA PALPACIÓN. AL MOMENTO DE LA PERCUSIÓN SE ESCUCHA RESONANTE Y EN LA AUSCULTACIÓN NO SE ESCUCHA LA PRESENCIA DE SIBILANCIAS O ESTERTORES.
GenitoUrinario	NORMAL	SIN ALTERACIONES
Esfera Mental	NORMAL	PACIENTE CON ADECUADA ORIENTACION TEMPOROESPACIAL LUCIDEZ RESPUESTAS ADECUADAS MODULA AFFECTO.
Piel y Faneras	NORMAL	DE COLORACION NORMAL SIN LESIONES
Extremidades	ANORMAL	EXTREMIDADES: SIMÉTRICAS, PULSOS PERIFÉRICOS PRESENTES, LLENADO CAPILAR <2SEG MUÑECA BILATERAL Y MANO DERCHA CON QUEMADURAS POR FRICCIÓN, HIPERESTESIA LOCAL, NO DOLOR A LA PALPACION, SIN LIMITACION FUNCIONAL CADERA IZQUIERDA CON DOLOR INTENSO A LA PALPACION, ABDUCCION ABLIGADA, LIMITACION FUNCIONAL MUSLO DERECHO CON LACERACIONES, DOLOR A LA PALPACION, LIMITACION FUNCIONAL RODILLA IZQUIERDA CON QUEMADURAS POR FRICCIÓN, DOLOR A LA PALPACION, LIMITACION FUNCIONAL RODILLA DERECHA CON QUEMADURAS POR FRICCIÓN, EDEMA, DOLOR INTENSO A LA PALPACION, LIMITACION FUNCIONAL PIERNA DERECHA CON HERIDA COMPLEJA A LA ALTURA DEL GASTRONEMIO, CON EXPOSICION DE TEJIDO MUSCULAR, DOLOR INTENSO A LA PALPACION, SECRECION SANGUINEA ESCASA NO ACTIVA, LIMITACION FUNCIONAL, TERCIO DISTAL CON HERIDA COMPLEJA, SECRECION

- FRAGMENTO 7SEO QUE SE PROYECTA AL INTERIOR DE LA PELVIS.
2. FRACTURA DE PEQUEÑOS FRAGMENTOS CORTICALES DE LA CABEZA FEMORAL IZQUIERDA.
3. EDEMA DE TEJIDOS BLANDOS EN LA REGIÓN GLÚTEA Y MUSLO IZQUIERDO, HACIA EL MARGEN LATERAL.

- RADIOGRAFÍA DE RODILLA DERECHA: SE OBSERVA FRACTURA DE PLATILLOS Y ESPINAS TIBIALES.

DIAGNÓSTICOS:

1. TRAUMA DE PELVIS.

1.1 FRACTURA DEL TECHO ACETABULAR IZQUIERDO.

1.2 FRACTURA DE PEQUEÑOS FRAGMENTOS CORTICALES DE LA CABEZA FEMORAL IZQUIERDA.

- POST-OPERATORIO INMEDIATO DE REDUCCIÓN CERRADA DE LUXO-FRACTURA ACETABULAR IZQUIERDA (DR. SANJUAN ? 11/09/2022).

2. TRAUMA EN MIEMBRO INFERIOR DERECHO.

2.1 FRACTURA EXPUESTA DE PLATILLOS Y ESPINAS TIBIALES DE PIERNA DERECHA.

- POST-OPERATORIO INMEDIATO DE LAVADO + DESBRIDAMIENTO + COLOCACIÓN DE VAC + REDUCCIÓN ABIERTA + FIJACIÓN EXTERNA (DR. SANJUAN ? 11/09/2022).

INTERVENCIÓN DE TERAPIA RESPIRATORIA

POSICIONAMIENTO EN CAMA SEMIFOWLER

EJERCICIOS DE REEXPANSIÓN PULMONAR

VENTILACIÓN A CAPACIDAD MEDIA Y MÁXIMA

3 SERIES DE 20 REPETICIONES

PACIENTE TOLERA INTERVENCIÓN QUEDA ESTABLE DENTRO DE SU CONDICIÓN CLÍNICA INICIAL

Alfredo

Pablo Andres Barcelo Ordonez

Profesional: ALEJANDRO GUTIERREZ ESCOBAR

CC - 1143873880

Especialidad - FISIOTERAPIA

Profesional Avalista: PABLO ANDRES BARCELO ORDOÑEZ

CC - 1045666306 - T.P. 252994

Especialidad - MEDICINA INTERNA

16:53 pabbaror - PABLO ANDRES BARCELO ORDOÑEZ --- **ESPECIALIDAD: MEDICINA INTERNA**
alegutes - ALEJANDRO GUTIERREZ ESCOBAR --- **ESPECIALIDAD: FISIOTERAPIA**

INTERVENCIÓN DE TERAPIA RESPIRATORIA TARDE

POSICIONAMIENTO EN CAMA SEMIFOWLER

EJERCICIOS DE REEXPANSIÓN PULMONAR

VENTILACIÓN A CAPACIDAD MEDIA Y MÁXIMA

3 SERIES DE 20 REPETICIONES

DESTETO SOPORTE DE O₂ SO₂: 96%

PACIENTE TOLERA INTERVENCIÓN QUEDA ESTABLE DENTRO DE SU CONDICIÓN CLÍNICA INICIAL

Alfredo

Pablo Andres Barcelo Ordonez

Profesional: ALEJANDRO GUTIERREZ ESCOBAR

CC - 1143873880

Especialidad - FISIOTERAPIA

Profesional Avalista: PABLO ANDRES BARCELO ORDOÑEZ

CC - 1045666306 - T.P. 252994

Especialidad - MEDICINA INTERNA

18:12 pabbaror - PABLO ANDRES BARCELO ORDOÑEZ --- **ESPECIALIDAD: MEDICINA INTERNA**
mauparca - MAURICIO PARRA CALDERON --- **ESPECIALIDAD: MEDICINA GENERAL**

11-09-22

SE REPORTAN LABORATORIOS TOMADOS EN URGENCIAS

CREATININA SÉRICA 1.00

INR 1.12

TIEMPO DE PROTROMBINA 14.7

TIEMPO DE TROMBOPLASTINA PARCIAL 26.8

NEÚTROFILOS % 84.5

LINFOCITOS % 5.7

MONOCITOS % 8.1

EOSINÓFILOS % 0.1

BASÓFILOS % 0.0

HEMATOCRITO 42.7

HEMOGLOBINA 14.3

RECuento DE LEUCOCITOS 16.05

RECuento TOTAL DE PLAQUETAS 220

TIEMPOS SIN ALTERACIÓN

CREATININA NORMAL
SIN ANEMIA, LEUCOCITOSIS A EXPENSAS DE NEUTROFILIA


Mauricio Parra Calderon
Medicina General
C.C. 1107089399


Pablo Andres Barcelo Ordonez
Medicina Interna
C.C. 1045666306 - T.P. 252994

Profesional: MAURICIO PARRA CALDERON
CC - 1107089399
Especialidad: - MEDICINA GENERAL

Profesional Avalista: PABLO ANDRES BARCELO ORDOÑEZ
CC - 1045666306 - T.P. 252994
Especialidad: - MEDICINA INTERNA

18:18 pabbaror - PABLO ANDRES BARCELO ORDOÑEZ --- **ESPECIALIDAD: MEDICINA INTERNA**
mauparca - MAURICIO PARRA CALDERON --- **ESPECIALIDAD: MEDICINA GENERAL**

CT CRANEO SIMPLE
Datos Clínicos: Trauma.
Limitaciones técnicas: Ninguna

TÉCNICA:

El estudio se realizó en secuencias axiales simples desde la base del cráneo al vértex.

Dosis de radiación total cráneo, cara y columna cervical: DLP: 792.52 mGy-cm

HALLAZGOS:

Línea media centrada.

Sistema ventricular supra e infratentorial de configuración y tamaño normal.

Cisternas basales, peritroncales y silvianas permeables.

Espacios subaracnoides de la convexidad de tamaño normal.

Adecuada diferenciación córtico - subcortical, sin evidencia de lesiones intra o extra parenquimatosas.

Adecuada neumatización de las cavidades aóreas del cráneo.

Globos oculares de morfología y densidad normal.

Ganglios basales, fosa posterior y porción valorable del tallo encefálico de características tomográficas normales.

No se identifican lesiones seas a nivel de la calota craneana ni de la base del cráneo.

OPINION:

1. No se identifican lesiones intracraneales que sugieran origen traumático agudo.

CT SENOS PARANASALES O CARA

TÉCNICA:

Con tomógrafo multidetector se realiza estudio escanográfico de la región de la cara con cortes axiales, coronales y sagitales.

Dosis de radiación total cráneo, cara y columna cervical: DLP: 792.52 mGy-cm

HALLAZGOS:

Seno frontal, seno esfenoidal, senos maxilares y celdillas etmoidales adecuadamente neumatizadas, libres de imágenes agregadas.

Incurvación sinistronasal del septo nasal con espesor nasal a izquierda.

Pequeños quistes de retención mucosa en ambos senos maxilares.

Complejos ostiomeatales permeables.

Arcos cigomáticos sin alteraciones.

Arco mandibular normal.

No se observan alteraciones a nivel de los procesos ptergoideos del esfenoides.

No se aprecian trazos de fracturas.

No se observan alteraciones a nivel de los cornetes nasales.

Las órbitas y su contenido son de aspecto usual.

OPINION:

1. No se identifican lesiones faciales seas de origen traumático.

CT COLUMNA CERVICAL (TRES ESPACIOS + CUATRO ESPACIOS ADICIONALES)

TÉCNICA:

Con tomógrafo multidetector se realizan cortes axiales finos desde la base del cráneo hasta C7 con reconstrucciones multiplanares y volumétricas evidenciando:

Dosis de radiación: DLP: mGy-cm.

HALLAZGOS:

Rectificación de la lordosis cervical y fisiológica en la posición evaluada.

Cuerpos vertebrales de altura conservada.

Espacios intersomáticos de altura normal.

No se demuestran alteraciones en los cuerpos vertebrales ni en sus arcos posteriores.

Relaciones articulares interfacetarias preservadas.

No se observan lesiones de aspecto lítico o blástico.

El conducto vertebral, los recesos y los agujeros intervertebrales son amplios, sin lesiones en su interior.

Planos anatómicos paravertebrales sin alteraciones.

OPINION:

1. No se identifican lesiones cervicales que sugieran origen traumático agudo.

CT TÓRAX

TÉCNICA:

Con tomógrafo multidetector se realizan cortes axiales desde la base del cuello hasta el hemiabdomen superior, previa administración de medio de contraste yodado no iónico por vía endovenosa (100 ml), evidenciando:

Dosis de radiación total tórax, abdomen y pelvis: DLP: 775.52 mGy-cm

HALLAZGOS:

Artefactos cinéticos por movimientos respiratorios del paciente degradan la calidad de las imágenes obtenidas, particularmente en ambas bases pulmonares.

No se observa derrame pleural ni pericárdico.

		SANGUINEA ESCASAMENTE ACTIVA, DOLOR A LA PALPACION, LIMITACION FUNCIONAL
Ginecologico	NORMAL	SIN ALTERACIONES
Abdomen	NORMAL	ABDOMEN SIN CICATRICES SIMETRICO BLANDO DEPRESIBLE RUIDOS PERISTALTICOS NORMALES SIN PRESENCIA DE MASAS O MEGALIAS
Mamas	NORMAL	SIMETRICAS NO MASAS NO LESIONES NO SECRECIONES.
Cabeza y Cuello	ANORMAL	CC: NO MASAS, CEFALEA GLOBAL, CARA: MUCOSAS HIDRATADAS, HERIDA COMPLEJA EN DORSO NASAL SECRECION SANGUINEA ESCASAMENTE ACTIVA, DOLOR A LA PALPACION, HERIDA COMPLEJA EN REGION NASOLABIAL, SECRECION SANGUINEA ESCASA NO ACTIVA, CUELLO MOVIL, NO DOLOR A LA PALPACION, SIN LIMITACION FUNCIONAL
Piel	NORMAL	DE COLORACION NORMAL SIN LESIONES
Sistema Endocrino	NORMAL	EN LIMITES DE NORMALIDAD
General	NORMAL	

EVOLUCIONES	
FECHA	EVOLUCIONES
2022-09-11	<p>01:11 micisro - MICHAEL ALEXANDER SISA RODRIGUEZ ESPECIALIDAD: MEDICINA GENERAL</p> <p>PACIENTE DE 48 AÑOS DE EDAD, INGRESA AL SERVICIO DE URGENCIAS TRAÍDO POR APH EN CONTEXTO DE ACCIDENTE DE TRANSITO DE ALTA CARGA CINETICA SUFRIENDO POLITRAUMATISMO CRANEOENCEFALICO CON CEFALEA POSTRAUMA, FACIAL HERIDA COMPLEJA EN DORSO NASAL Y REGION NASOLABIAL, EN EXTREMIDAD INFERIOR A NIVEL DE LA CADERA Y RODILLA IZQUIERDA, MUSLO, RODILLA Y PIERNA DERECHA AQUEJA DE DOLOR INTENSIDAD 8/10 SEGUN EVA, LIMITACION FUNCIONAL, CONTUSIONES LEVES EN MUÑECA BILATERAL Y MANO DERECHA CON DOLOR INTENSIDAD 3/10 SEGUN EVA, SIN LIMITACION FUNCIONAL, NIEGA OTROS TRAUMAS Y SINTOMAS.</p> <p>ANTECEDENTES PERSONALES: ** PATOLÓGICOS: NIEGA ** FARMACOLÓGICOS: NIEGA ** QUIRÚRGICOS: NIEGA ** ALÉRGICOS: NIEGA ** TÓXICOS: NIEGA</p> <p>PROTOCOLO COVID 1. ¿ HA TENIDO SNTOMAS RESPIRATORIOS EN LOS ÚLTIMOS 14 DÍAS? NIEGA 2. ¿ HA VIAJADO EN LOS ÚLTIMOS 14 DÍAS? NIEGA 3. ¿ HA TENIDO CONTACTO CON ALGÚN CASO SOSPECHOSO O CONFIRMADO PARA COVID? NIEGA</p> <p>NOTA: SE REALIZA VALORACIÓN Y ATENCIÓN DEL PACIENTE CON LOS IMPLEMENTOS DE PROTECCIÓN PERSONAL COMPLETOS (BATA, GORRO, MONOGAFAS, CARETA Y TAPABOCAS N95), LAVADO DE MANOS PREVIO Y POSTERIOR CONTACTO DE PACIENTE.</p> <p>EXAMEN FÍSICO: ENCUENTRO PACIENTE CON MUESTRAS DE DOLOR, SIN SIGNOS DE COMPROMISO NEUROLÓGICO, HEMODINÁMICO, NI RESPIRATORIO, SIGNOS VITALES DE TA: 132/89(103)mmHg, FC: 85L/MIN, FR: 18R/MIN, SAO2: 100% AMBIENTE, GLASGOW 15</p> <p>CC: NO MASAS, CEFALEA GLOBAL, CARA: MUCOSAS HIDRATADAS, HERIDA COMPLEJA EN DORSO NASAL SECRECION SANGUINEA ESCASAMENTE ACTIVA, DOLOR A LA PALPACION, HERIDA COMPLEJA EN REGION NASOLABIAL, SECRECION SANGUINEA ESCASA NO ACTIVA, CUELLO MOVIL, NO DOLOR A LA PALPACION, SIN LIMITACION FUNCIONAL.</p> <p>C/p: RCR SIN SOPLOS + MV PRESENTE SIN AGREGADO.</p> <p>ABDOMEN: NO MASAS, NO MEGALIAS, NO DOLOR A LA PALPACION, SIN SIGNOS DE IRRITACION PERITONEAL</p> <p>EXTREMIDADES: SIMETRICAS, PULSOS PERIFERICOS PRESENTES, LLENADO CAPILAR <2SEG</p> <p>MUÑECA BILATERAL Y MANO DERECHA CON QUEMADURAS POR FRICCION, HIPERESTESIA LOCAL, NO DOLOR A LA PALPACION, SIN LIMITACION FUNCIONAL</p> <p>CADERA IZQUIERDA CON DOLOR INTENSO A LA PALPACION, ABDUCCION ABLIGADA, LIMITACION FUNCIONAL</p> <p>MUSLO DERECHO CON LACERACIONES, DOLOR A LA PALPACION, LIMITACION FUNCIONAL</p> <p>RODILLA IZQUIERDA CON QUEMADURAS POR FRICCION, DOLOR A LA PALPACION, LIMITACION FUNCIONAL</p> <p>RODILLA DERECHA CON QUEMADURAS POR FRICCION, EDEMA, DOLOR INTENSO A LA PALPACION, LIMITACION FUNCIONAL</p> <p>PIERNA DERECHA CON HERIDA COMPLEJA A LA ALTURA DEL GASTRONEMIO, CON EXPOSICION DE TEJIDO MUSCULAR, DOLOR INTENSO A LA PALPACION, SECRECION SANGUINEA ESCASA NO ACTIVA, LIMITACION FUNCIONAL, TERCIO DISTAL CON HERIDA COMPLEJA, SECRECION SANGUINEA ESCASAMENTE ACTIVA, DOLOR A LA PALPACION, LIMITACION FUNCIONAL</p> <p>SNC: SIN DÉFICIT NEUROLÓGICO APARENTE, EN UN APARENTE BUEN ESTADO GENERAL</p> <p>IDX: ACCIDENTE DE TRANSITO TRAUMA CRANEOENCEFALICO TRAUMA FACIAL --HERIDA COMPLEJA EN DORSO NASAL --HERIDA COMPLEJA EN REGION NASOLABIAL TRAUMA CERRADO DE COLUMNA CERVICAL TRAUMA CERRADO DE TORAX TRAUMA CERRADO DE ABDOMEN TRAUMA EN CADERA IZQUIERDA --APARENTE LUXACION? TRAUMA EN MUSLO DERECHO TRAUMA EN RODILLA IZQUIERDA TRAUMA EN RODILLA DERECHA TRAUMA EN PIERNA DERECHA --HERIDA COMPLEJA A LA ALTURA DEL GASTRONEMIO --HERIDA COMPLEJA TERCIO DISTAL</p> <p>A/p: PACIENTE CON TRAUMAS DESCRITOS ANTERIORMENTE, EN EL MOMENTO ESTABLE, SE INGRESA PARA MANEJO ANALGÉSICO, CURACIONES POR ENFERMERIA Y TOMA DE ESTUDIOS IMAGENOLÓGICOS PARA DESCARTAR LESIONES AGUDAS. POR LA CINEMATICA DEL TRAUMA Y ALTA CARGA DE ENERGIA SE REALIZA PROTOCOLO DE TRAUMA Y SE PASA COMO URGENCIA VITAL. SE LE EXPLICA</p>

CC - 72311947 - T.P 191398

Especialidad - TRAUMATOLOGIA-ORTOPEDIA

12:59 pabbaror - PABLO ANDRES BARCELO ORDOÑEZ
ESPECIALIDAD: MEDICINA INTERNA

INGRESO UNIDAD DE CUIDADO INTENSIVO.
DR. BARCEL? (INTERNISTA) ? DR. PARRA (MEDICO ASISTENCIAL).

NOMBRE: EDGAR BALDRICH MINA
EDAD: 48 AÑOS.
CC: 1143959075
ACUDIENTE: MARITZA MINA (MADRE)
TELF: 3108313748

MOTIVO DE CONSULTA: ACCIDENTE DE TRANSITO

ENFERMEDAD ACTUAL: PACIENTE QUIEN INGRESA POR CONTAR CON POLITRAUMATISMO POR ACCIDENTE DE TRANSITO, DOCUMENTANDOSE LUXO-FRACTURA ACETABULAR IZQUIERDA, JUNTO A FRACTURA EXPUESTA DE PLATILLOS Y ESPINAS TIBIALES, POR LO QUE ORTOPEDIA INDICO CONDUCTA QUIRURGICA, AHORA EN SU POST-OPERATORIO INMEDIATO DE REDUCCION CERRADA DE DICHA LUXACION Y LAVADO CON DESBRIDAMIENTO, COLOCACION DE VAC, REDUCCION ABIERTA Y FIJACION EXTERNA DE FRACTURA DE TIBIA DERECHA. SE DECIDE INGRESAR A UNIDAD DE CUIDADOS INTERMEDIOS PARA VIGILANCIA HEMODINAMICA CONTINUA.

REVISION POR SISTEMAS: INTERROGADO Y NEGADO.

ANTECEDENTES :

- ** PATOLÓGICOS: NIEGA.
- ** FARMACOLÓGICOS: NIEGA.
- ** QUIRÚRGICOS: NIEGA.
- ** ALÉRGICOS: NIEGA.
- ** TRAUMÁTICOS: NIEGA
- ** TÓXICOS: NIEGA.
- ** HOSPITALIZACIONES PREVIAS: NIEGA.
- ** FAMILIARES: PADRE FALLECIO CANCER NO ESPECIFICADO.
- ** VACUNACION COVID: 2 DOSIS (ASTRAZENECA)

EXÁMEN FÍSICO:

SE ATIENDE PACIENTE CON ELEMENTOS DE PROTECCIÓN PERSONAL SEGÚN LINEAMIENTOS DE ENTES GUBERNAMENTALES EN CONTEXTO DE PANDEMIA POR SARS COV-2.

ENCUENTRO PACIENTE EN REGULARES CONDICIONES GENERALES, SIN SOPORTE VASOACTIVO, NI VENTILATORIO.
SIGNOS VITALES: FR: 18RPM, TA: 121/79MMHG, TAM: 89MMHG, FC: 114LPM, SATO2: 98%, FIO2: 28%.
CABEZA: SE EVIDENCIA EQUIMOSIS EN REGION FRONTAL, CON PEQUEÑA HERIDA EN CUERPO NASAL DE APROXIMADAMENTE 1CM, SIN SANGRADO ACTIVO. MUCOSAS ROSADAS Y HÚMEDAS, ESCLERAS ANICTÉRICAS.
CUELLO: SIMÉTRICO, MÚVIL, SIN MASAS NI ADENOPATIAS, SIN RIGIDEZ NUCAL
TÍRAX: NORMOEXPANSIVO, SIN TIRAJES NI RETRACCIONES.
PULMONAR: MURMULLO VESICULAR PRESENTE BILATERAL, SIN RUIDOS AGREGADOS.
CORAZÓN: RUIDOS CARDIACOS RÍTMICOS REGULARES, SIN SOPLOS.
ABDOMEN: BLANDO Y DEPRESIBLE, NO DOLOROSO A LA PALPACION. SIN DISTENSIÓN NI MASAS.
EXTREMIDADES: SE ENCUENTRA VENDAJE QUIRÚRGICO EN PIERNA DERECHA, CON SISTEMA VAC FUNCIONAL, SIN ESTIGMAS DE SANGRADO ACTIVO. CUENTA CON ESCORIACIONES RODILLA IZQUIERDA. SIN EDEMAS, LLENADO CAPILAR <3 SEG. PULSOS DISTALES EN LOS 4 MIEMBROS.
SNC: CONSCIENTE, ALERTA, ORIENTADO, PUPILAS ISOCÓRICAS REACTIVAS DE 3 MM. GLASGOW 15/15.
RENAL: DIURESIS EN CUANTIFICACIÓN.
METABÓLICO: GLUCOMETRIA 165MG/DL.
INFECCIOSO: T 36.7C.

IMÁGENES DIAGNOSTICAS (11/09/2022):

- TOMOGRAFIA DE CRANEO SIMPLE:
 1. NO SE IDENTIFICAN LESIONES INTRACRANEALES QUE SUGIERAN ORIGEN TRAUMÁTICO AGUDO.
- TOMOGRAFIA DE SENOS PARANASALES O CARA:
 1. NO SE IDENTIFICAN LESIONES FACIALES ?SEAS DE ORIGEN TRAUMÁTICO.
- TOMOGRAFIA DE COLUMNA CERVICAL (TRES ESPACIOS + CUATRO ESPACIOS ADICIONALES):
 1. NO SE IDENTIFICAN LESIONES CERVICALES QUE SUGIERAN ORIGEN TRAUMÁTICO AGUDO.
- TOMOGRAFIA DE TÍRAX:
 1. NO SE IDENTIFICAN LESIONES INTRATORÁCICAS QUE SUGIEREN ORIGEN TRAUMÁTICO AGUDO.
- TOMOGRAFIA DE ABDOMEN Y PELVIS (ABDOMEN TOTAL):
 1. NO SE IDENTIFICAN LESIONES ABDOMINALES DE ORIGEN TRAUMÁTICO AGUDO.
 2. FRACTURA DEL TECHO ACETABULAR IZQUIERDO CON PROTRUSIÓN DE LA CABEZA FEMORAL HACIA LA PELVIS MENOR, HAY DESPLAZAMIENTO DE PEQUEÑO FRAGMENTO ?SEO HACIA EL INTERIOR DE LA PELVIS, SI EVIDENCIA DE COMPROMISO VASCULAR, O PRESENCIA DE LÍQUIDO LIBRE SIGNIFICATIVO EN LA CAVIDAD PÉLVICA.
 3. EDEMA DE TEJIDOS BLANDOS EN LA REGIÓN GLTÉA IZQUIERDA.
- TOMOGRAFIA DE PELVIS:
 1. FRACTURA DEL TECHO ACETABULAR IZQUIERDO CON PROTRUSIÓN DE LA CABEZA FEMORAL, Y DESALOJAMIENTO DE PEQUEÑO FRAGMENTO ?SEO QUE SE PROYECTA AL INTERIOR DE LA PELVIS.
 2. FRACTURA DE PEQUEÑOS FRAGMENTOS CORTICALES DE LA CABEZA FEMORAL IZQUIERDA.
 3. EDEMA DE TEJIDOS BLANDOS EN LA REGIÓN GLTÉA Y MUSLO IZQUIERDO, HACIA EL MARGEN LATERAL.
- RADIOGRAFÍA DE RODILLA DERECHA: SE OBSERVA FRACTURA DE PLATILLOS Y ESPINAS TIBIALES.
- HALLAZGOS QUIRÚRGICO (DR. SANJUAN ? 11/09/2022):


HERIDA EN CARA MEDIAL DE PIERNA (1/3 MEDIO) +/- 15X12CMS EXPOSICIÓN DE PLANOS PROFUNDOS DESVITALIZACIÓN DE VIENTRE MUSCULAR MEDIAL DE GEMELO MEDIAL DESVITALIZACIÓN IMPORTANTE DE PIEL CON AUSENIA DE SUTANCIA QUE PERMITA CIERRE SIN

TA 108/55 FC 138 LPM FR 18 RPM
VIA AEREA: AO 4 CM, MP II, DTM 6 CM
RSCS RITMICOS, REGULARES
RSRS CONSERVADOS
GLASGOW 15/15

LABORATORIO
INR 1.12 PT 14.7 PTT 26.8
HCTO 42.7 HB 14.3 PLAQ 220.000
CR 1.0

CONCEPTO

PACIENTE ASA I, ACTIVIDAD FISICA MAYOR DE 4 METS, SIN CONDICION CARDIACA ACTIVA, CON AYUNO COMPLETO, QUIEN SERA LLEVADO A PROCEDIMIENTO URGENTE DE RIESGO CARDIOVASCULAR INTERMEDIO. LABORATORIO NORMAL. PACIENTE CON TAQUICARDIA MODERADA, CIFRAS DE PRESION ARTERIAL LIMITROFES, HIPOVOLEMIA, QUIEN CURSA CON TRAUMA DE ALTA ENERGIA CINETICA Y LUXOFRACURA DE PELVIS CON ALTO RIESGO DE SANGRADO E INESTABILIDAD Y ADEMAS FRACTURA DE TIBIA EXPUESTA CON ALTO RIESGO DE INFECCION, POR LO CUAL REQUIERE PARA POSTQUIRURGICO UNIDAD DE CUIDADOS INTERMEDIOS. SE EXPLICA TECNICA ANESTESICA, RIESGOS Y POSIBLES COMPLICACIONES, SE ACLARAN DUDAS, REFIERE ENTENDER Y ACEPTAR, SE FIRMA CONSENTIMIENTO INFORMADO,


Dr. Walter Osorio Cardona
C.C. 10324074812
Especialista en Medicina del Dolor y Cuidados Paliativos

Profesional: WALTER OSORIO CARDONA

CC - 10324074812

Especialidad - ANESTESIOLOGIA, MEDICINA DEL DOLOR Y CUIDADOS PALIATIVOS

11:04 oscsanpa - OSCAR JAVIER SANJUAN PALACIO
ESPECIALIDAD: TRAUMATOLOGIA-ORTOPEDIA

NOTA POSTQUIRURGICA
ORTOPEDIA

EDGAR BALDRICH MINA
48 AÑOS

DX:

1. POP INMEDIATO DE LAVADO + DESBRIDAMIENTO + COLOCACION DE VAC + REDUCCION ABIERTA + FIJACION EXTERNA DE FRACTURA DE TIBIA DERECHA
2. POP INMEDIATO DE REDUCCION CERRADA DE LUXACION ANTERIOR COXOFEMORAL IZQUIERDA

PACIENTE EN POP INMEDIATO DE CX DESCRITA, CON RECUPERACION POST-ANESTESICA ADECUADA, TRANQUILO, ALERTA, SIN SIGNOS DE DIFICULTAD RESPIRATORIA, SIGNOS VITALES DE DENTRO DE PARAMETROS NORMALES, HEMODINAMICAMENTE ESTABLE, SE DEJA HERIDA DE PIERNA DERECHA CUBIERTA CON DISPOSITIVO VAC, VENDAJE LIMPIO. SE DEJA TRACCION CUTANEA EN MIEMBRO INFERIOR IZQUIERDO. PROCEDIMIENTO SIN COMPLICACIONES. SE SOLICITA TOMA DE IMAGEN POSTQUIRURGICA.

PLAN:

HOSPITALIZAR EN UCI
ANALGESIA
AMPICILINA SULBACTAM 3 GR CADA 6 HR IV
ENOXAPARINA 40 MG CADA 24 HR SC
RX PIERNA DERECHA POP
TAC DE PELVIS CON RECONSTRUCCION 3D



Profesional: OSCAR JAVIER SANJUAN PALACIO

CC - 72311947 - T.P 191398

Especialidad - TRAUMATOLOGIA-ORTOPEDIA

11:04 oscsanpa - OSCAR JAVIER SANJUAN PALACIO
ESPECIALIDAD: TRAUMATOLOGIA-ORTOPEDIA

***SE TOMAN CULTIVOS DE TEJIDO Y SECRECION PIERNA DERECHA



Profesional: OSCAR JAVIER SANJUAN PALACIO

REFIERE ENTENDER Y ACEPTAR.

PLAN:

URGENCIAS ? NVO

LEV: SSN 0.9 BOLSA 100CC - PARA PASO DE MEDICAMENTO

DIPIRONA AMP 2GR, APLICAR 1 AMP EV C 8 HR, DILUIR Y PASAR LENTO


TOXOIR T IM DU

SS RADIOGRAFIAS ? TOMOGRAFIAS COMO URGENCIA VITAL ? CURACIONES POR ENFERMERIA

CSV ? VIGILANCIA CLINICA Estricta AVISAR CAMBIOS (MONITORIZACION NO INVASIVA PERMANENTE)

REVALORAR.

GRACIAS!!


Michael A. Sisa Rodriguez
Medico General
Facultad Universitaria San Martin

Profesional: MICHAEL ALEXANDER SISA RODRIGUEZ

CC - 11441416148

Especialidad - MEDICINA GENERAL

02:06 micsiro - MICHAEL ALEXANDER SISA RODRIGUEZ
ESPECIALIDAD: MEDICINA GENERAL

NOTA

REPORTE DE IMAGEN NO OFICIAL

TAC DE CR?NEO SIMPLE: NO SE EVIDENCIAN LESIONES INTRAPARENQUIMATOSAS, NO DESVIAC?N DE LA LINEA MEDIA, NO TRAZOS DE FRACTURAS. REPORTE NO OFICIAL

TAC DE CARA: FRACTURA EXPUESTA DE HUESOS PROPIOS, NASALES, NO COMPROMISO DE ORBITA, NO HEMOSENO. REPORTE NO OFICIAL

TAC DE COLUMNA CERVICAL: NO SE EVIDENCIAN TRAZOS DE FRACTURAS VERTEBRALES NO LISTESIS. REPORTE NO OFICIAL

TAC DE T7RAX: NO SE EVIDENCIAN FRACTURAS COSTALES, NO HEMONEUMOTORAX. REPORTE NO OFICIAL

TAC DE ABDOMEN: NO SE EVIDENCIAN COLECCIONES INTRABDOMINALES, NO LESION DE V?SCERA SOLIDA. REPORTE NO OFICIAL

TAC DE PELVIS: SE OBSERVA LUXOFRACTURA ACETABULAR IZQUIERDA

RX FEMUR DERECHO: NO FRACTURAS

RX RODILLA IZQUIERDA: NO FRACTURAS NI LUXACIONES

RX RODILLA DERECHA: SE OBSERVA FRACTURA DE PLATILLOS Y ESPINAS TIBIALES

RX PIERNA DERECHA: NO FRACTURAS

ATIENDO LLAMADO DEL PACIENTE QUIEN REFIERE DOLOR EN MU?ECA IZQUIERDA

AL EXAMEN FISICO AUMENTO DE EDEMA, DOLOR Y LIMITACION FUNCIONAL

SE ORDENA TOMAR ESTUDIO RADIOGRAFICO

CONTINUAR VIGILANCIA NEUROLÓGICA CADA 4 HORAS AVISAR CAMBIOS, PENDIENTE LECTURA OFICIAL

SE SOLICITA VALORACION POR EL SERVICIO DE OTORRINO, SE INICIA ANTIBIOTERAPIA PARENTERAL DE AMPLIO ESPECTRO, PENDIENTE

LECTURA OFICIAL Y DE COLUMNA CERVICAL

TORAX/ABDOMEN PENDIENTE LECTURA OFICIAL

SE SOLICITA VALORACION POR EL SERVICIO DE ORTOPEdia URGENTE + INMOVILIZADOR LARGO DE RODILLA


SE SOLICITAN LABORATORIOS + RESERVA DE 2UGR

SE ORDENA Sonda VESICAL PERMANENTE

SE AJUSTA ANALGESIA

CONTINUAR MANEJO MEDICO ANTERIORMENTE INSTAURADO

SE LE EXPLICA REFIERE ENTENDER Y ACEPTAR.


Michael A. Sisa Rodriguez
Medico General
Facultad Universitaria San Martin

Profesional: MICHAEL ALEXANDER SISA RODRIGUEZ

CC - 11441416148

Especialidad - MEDICINA GENERAL

04:28 micsiro - MICHAEL ALEXANDER SISA RODRIGUEZ
ESPECIALIDAD: MEDICINA GENERAL

NOTA

PACIENTE QUIEN REFIERE MEJORIA DEL DOLOR, AHORA CLINIAMENTE ESTABLE, SIN SIGNOS DE SIRS, SIN SIGNOS DE DIFICULTAD RESPIRATORIA, NO INESTABILIDAD HEMODINAMICA

SIGNOS VITALES TA: 145/87, FC: 100, SAO2: 96% AMBIENTE

SE ORDENA TRASLADO A OBSERVACION URGENCIAS A LA ESPERA DE VALORACION Y MANEJO MEDICO POR EL SERVICIO DE

ORTOPEDIA + LECTURAS OFICIALES PARA DEFINIR CONDUCTAS MEDICAS ADICIONALES (SERVICIO ENTERADO)

SE LE EXPLICA A LA FAMILIAR Y PACIENTE REFIEREN ENTENDER Y ACEPTAR.

PÁGINA EN BLANCO

26/10/2022

CLINICA NUEVA DE CALI SAS
INFORME QUIRURGICO Nro: 80965

Page 1 of 2

Fecha de Cirugía: 19/10/2022
Paciente: 1801269 EDGAR BALDRICH MINA CC 1143959075
Empresa: COMFENALCO VALLE CONTRIBUTIVO Plan:
Tipo Acceso: IGUAL VIA Sala: SALA DE CIRUGIA # 2
Hora Inicio Cirugía: 19/10/2022 11:30:00 Hora Terminación Cirugía: 19/10/2022 14:40:00
Tipo de Atención: ☒ Hospitalaria ☐ Ambulatoria
Prioridad: ☒ Programado ☐ Urgente Tipo Procedimiento: Terapéutico
Dx. Prequirúrgico: FRACTURA DE LA DIAFISIS DE LA TIBIA
Complicación: ☐ SI ☒ NO Lateralidad: ☒ Derecha ☐ Izquierda ☐ No Aplica

Profesionales que Participaron en el Acto Quirúrgico

ANESTESIOLOGO HUGO JOSE DE LA CRUZ OLIVEROS
AYUDANTE DE CIRUGIA JOHANA KATHERINE MELO SOLARTE
CIRUJANO JHON PEREZ CASADO S A S

CUPS	Descripcion del Procedimiento y/o Cirugía	UVR/Grupo	Bilat.(S/N)	Pkt
849501	CIRUGIA RECONSTRUCTIVA MULTIPLE: OSTEOTOMIAS Y/O FIJACION INTERNA (DISPOSITIVOS DE FIJACION U OSTEOS	600	No	No

Dx Principal: S822 FRACTURA DE LA DIAFISIS DE LA TIBIA

Dx Relacionado:

Dx Complicación:

Clasificación Herida Qx: ☐ Limpia ☒ Limpia Contaminada ☐ Contaminada ☐ Sucia

Especimen: NO

Descripción Quirúrgica:

ORTOPEDIA
DR PEREZ
CIRUGIA RECONSTRUCTIVA PAQUETE RECONSTRUCCION NIVEL III

PREVIA ASEPSIA Y ANTISEPSIA
BAJO ANESTESIA GENERAL
APLICACION DE CAMPOS ESTERILES
DECUBITO SUPINO
VIA 1

SE REALIZA ABORDAJE EN CARA MEDIAL DE PIERNA TERCIO MEDIO PROXIMAL
SE REALIZA DESBRIDAMIENTO RADICAL DE TEJIDOS DESVITALIZADOS DE MALA CALIDAD EXPUESTOS POR EXPOSICION MUSCULAR Y TENDINOSA HASTA OBTENER TEJIDO SANO SANGRANTE
SE REALIZA DOBLE COLGAJO LOCAL COMPUESTO PEDICULADO DE AVANCE LOGRANDO CIERRE COMPLETO DE DEFECTO DE COBERTURA DE 10X5 CM DE ANCHO EL CUAL SE CIERRA CON PUNTOS ANTI TENCIO Y PROLE 1 Y GRAPAS EN PIEL

Descripción Quirúrgica 2:

VIA 2:
SE REALIZA ABORDAJE A MEDIAL Y LATERAL NIVEL DE PLATILLO TIBIAL
SE REALIZA REECONSTRUCCION ARTICULAR PERCUTANEA CON TORNILLOS CANULADOS DE CABEZA OCULTABLE DE 6.5 PREVIO PASO DE GUIA LOGRANDO ALINEACION DE SUPERFICIE ARTICULAR Y CORRECCION DE DEFORMIDAD CON MAL ROTACION E IMPACTACION DE TEJIDO OSEO PREVIA OSTEOSTOMIA DE APERTURA PARA CORREGIR MALA UNION EN FRACTURA DE PLATILLO TIBIA, SE LOGRA RECONSTRUCCION ARTICULAR BAJO INTENSIFICADOR DE IMAGENES

VIA 3:
SE REALIZA ABORDAJE MEDIAL Y LATERAL EN TIBIA
SE REALIZA APLICACION DE TUTOR ILIZAROV ESPECIALIZADO CON DOS AROS EN PLATILLO TIBIAL Y UN ARO DISTAL UNIDOS POR ESTRIBER CUATRO EN TIBIA CON PROTECCION POR ENCIMA DE LA RODILLA AL FEMUR CON CUATRO TORNILLOS DE HIDROXIAPATITA Y DOS MEDIOS AROS UNIDOS A EL
SE REALIZA ARTRODIASTASIS DE ARTICULACION FEMORO TIBIAL LOGRANDO AUMENTO DE ESPACIO ARTICULAR PARA PROTECCION SE DEJA MONTADO UNIDADES ARTICULARES PARA POSTERIOR AL CUMPLIR CUATRO SEMANAS INICIAR ARCOS DE MOVILIDAD
SE REALIZA LAVADO DE ABORDAJES QUIRURGICOS SE TOMAN CULTIVOS DE TEJIDO NUMERO 2
SE CIERRA POR PLANOS

MATERIALES:
ARO COMPLETOS DE 200 NUMERO 3
ARO MEDIO DE 170 NUMERO 2
BARRA ROSCADA DE 60 NUMERO 4
BARRA ROSCADA PROFILE DE 60 NUMERO 2
HIGEN INLINE DE 100 NUMERO 2
PIN FIJADOR UNIRVESAL NUMERO 7
EXTENSION DE DOS ORIFICIOS NUMERO 5
ROSCA DE CUATRO ORIFICIOS NUMERO 4

26/10/2022

CLINICA NUEVA DE CALI SAS
INFORME QUIRURGICO Nro: 80965

Page 2 of 2

SI

POSTE DE CUATRO ORIFICIOS NUMERO 1
LLAVE ABIERTA DE 10 NUMERO 2
TORNILLO 12 MM NUMERO 20
TUERCA DE 10X8 NUMERO 35
BARRA TELESOPADA CORRECCION POLIAXIAL LARGA NUMERO 4
BARRA TELESOPADA CORRECCION POLIAXIAL CORTA NUMERO 4
TORNILLOS DE HIDROXIAPATITA NUMERO 10

GUIA ROSCASA DE 2.5 MM NUMERO 2
GUIA DE 2.5 MM NUMERO 5
TORNILLO CANULADO SIN CABEZA 6.5X60 NUMERO 1
TORNILLO CANULADO SIN CABEZA 6.5X65 NUMERO 2
TORNILLO CANULADO SIN CABEZA 6.5X70 NUMERO 1
TORNILLO CANULADO SIN CABEZA 6.5X75 NUMERO 1
TORNILLO CANULADO SIN CABEZA 6.5X85 NUMERO 1

GRAPAS DE PIEL NUMERO 4

Hallazgos:

FRACTURA DE PLATILLOS TIBIAL COMPLEJA CON MINUTA TRAZOS SAGITAL CORONAL CON EXTENSION METAFISIARIA DESTRUCCION ARTICULAR PERDIDA DE LA SUPERFICIE ARTICULAR DEFECTO DE COBERTURA EN CARA MEDIAL LATERAL DE LA PIERNA DE 10X5 CM, QUE REQUIERE DESBRIDAMIENTO Y COLGAJOS ESPECIALIZADOS DE CIERRE, PACIENTE CON CULTIVOS PREVIOS POSITIVOS PARA GERME MULTIRESISTENTE MANEJO ANTIBIOTICO REQUIERE RECONSTRUCCION DE ALTA COMPLEJIDAD NIVEL III REALIZANDO COLGAJO ESPECIALIZADOS DE CIERRE, RECONSTRUCCION ARTICULAR PERCUTANEA Y FIJACION EXTERNA DE AUMENTACION CON TUTOR ILLIZAROV EN FEMUR Y TIBIA. SE LOGRA RECONSTRUCCION DE TEJIDOS OSEOS Y Blandos de manera satisfactoria

Material Osteosíntesis:

CANT. DESCRIPCION. LOTE

3. ARO COMPLETO DE 200 REF. 56-10960ISO
2. ARO MEDIO DE 170 REF. 56-11640
4. BARRA ROSCADA DE 60 REF. 55-11720
2. BARRA ROSCADA PROFILE 60MM REF. 51-103000
2. HINGE INLINE 100MM REF. 51-10430
7. PINFIJADOR UNIVERSAL REF. 54-11330
5. EXTENSION DE 2 ORIFICIOS 54-11610
1. POSTE DE 4 ORIFICIOS REF. 54-11630
2. LLAVE ABIERTA DE 10 REF. 54-1154
20. TORNILLO DE 12MM REF. 54-1050
35. TUERCA DE 10X8 REF. 50-1008
4. BARRA TELESOPADA CONEXION POLIAXIAL REF. 50-10190
4. BARRA TELESOPADA CONEXION POLIAXIAL CORTA REF. 50-10170
4. TORNILLO OSTEOTILE 180/50 REF. 99-60103
6. TORNILLO OSTEOTILE 150/60 REF. 99-60111
2. GUIAS ROSCADA 2.5MM REF. Q114600075LOTE 212330237IMPLAMEQ
4. GUIA DE 2.5MM REF. Q114600076LOTE 213130274
1. TORNILLO CANULADO SIN CABEZA 6.5X60 REF. Q134323360LOTE 222801669
2. TORNILLO CANULADO SIN CABEZA 6.5X65 REF. Q134323365LOTE 222801689
1. TORNILLO CANULADO SIN CABEZA 6.5X70 REF. Q134323370LOTE 213202282
1. TORNILLO CANULADO SIN CABEZA 6.5X75 REF. Q134323375LOTE 222500387
1. TORNILLO CANULADO SIN CABEZA 6.5X85 REF. Q134323385LOTE 222900063



Cirujano: JHON JAIRÓ PEREZ CASADO

Documento: 91524615

Registro Médico: 541958/200

Fecha de Cirugía 18/10/2022

Paciente: 1801269 EDGAR BALDRICH MINA

CC 1143959075

Empresa: COMFENALCO VALLE CONTRIBUTIVO

Plan:

Tipo Acceso: IGUAL VIA Sala : SALA DE CIRUGIA # 1

Hora Inicio Cirugía: 18/10/2022 10:50:00 Hora Terminación Cirugía: 18/10/2022 11:29:56

Tipo de Atención: ☒ Hospitalaria ☐ AmbulatoriaPrioridad: ☐ Programado ☒ Urgente

Tipo Procedimiento: Quirúrgico

Dx. Prequirúrgico: HERIDAS MULTIPLES DE LA PIERNA

Complicación: ☐ SI ☒ NOLateralidad: ☒ Derecha ☐ Izquierda ☐ No Aplica

Profesionales que Participaron en el Acto Quirúrgico

ANESTESIOLOGO

MARTHA LUZ AMARIS HERNANDEZ

AYUDANTE DE CIRUGIA

ANGIE STEFANIA SILVA RIOS

CIRUJANO

JIMMY FERNANDO RECALDE MORILLO

CUPS	Descripcion del Procedimiento y/o Cirugía	UVR/Grupo	Bilat.(S/N)	Pkt
834940	LIMPIEZA Y DESBRIDAMIENTO QUIRURGICOS DE MUSCULOS TENDONES Y FASCIA EN PIERNA	50	No	No

Dx Principal: S817 HERIDAS MULTIPLES DE LA PIERNA

Dx Relacionado:

Dx Complicación:

Clasificación Herida Qx: ☒ Limpia ☐ Limpia Contaminada ☐ Contaminada ☐ Sucia


Especimen:

Descripción Quirúrgica:

BLOQUEO RQUIDEO ASEPSAI CON CLOREXIDINA , SE RETIRA VAC, CAMPOS QUIRURGICOS ESTERILES , LAVADO CON SSN SE RETIRA ESPUMA PREVIA DE VAC YA INTEGRADA AL TEJIDO , HERIDA ASPECTO LIMPIA , SE HACE LAVADO CON SSN 1000CC , SE DESBRIDA SUPERFICIAL , TEJIDO BIEN VASCULARIZADO , VITAL, SE TOMA MUESTRA PARA CULTIVO Y SE PROCEDE A COLOCA TERAPIA DE VAC CON ESPUMAN S , CONECTANDO A KANISTER .

Hallazgos:

HERIDA PIERAN DER TERCIO MEDIO , ASPECTO LIMPIA EN REMSION SU TAMAÑO . TUTOR ESTABLE



Cirujano: JIMMY RECALDE MORILLO

Documento: 12968228

Registro Médico: 01993-86

Fecha de Cirugía: 08/10/2022

Paciente: 1801269 EDGAR BALDRICH MINA

Empresa: COMFENALCO VALLE CONTRIBUTIVO

Tipo Acceso: UNA SOLA VIA

Hora Inicio Cirugía: 08/10/2022 19:30:00

Tipo de Atención: ☒ Hospitalaria ☐ Ambulatoria

Prioridad: ☒ Programado ☐ Urgente

Dx. Prequirúrgico: FRACTURA DE LA EPIFISIS SUPERIOR DE LA TIBIA

Complicación: ☐ SI ☒ NO

CC 1143959075

Plan:

Sala: SALA DE CIRUGIA # 3

Hora Terminación Cirugía: 08/10/2022 20:09:08

Tipo Procedimiento: Quirúrgico

Lateralidad: ☒ Derecha ☐ Izquierda ☐ No Aplica

Profesionales que Participaron en el Acto Quirúrgico

ANESTESIOLOGO CARLOS FERNANDO RAMIREZ DARAVINA

CIRUJANO PABLO ANDRES CAICEDO MAZABEL

CUPS	Descripcion del Procedimiento y/o Cirugía	UVR/Grupo	Bilat.(S/N)	Pkt
834940	LIMPIEZA Y DESBRIDAMIENTO QUIRURGICOS DE MUSCULOS TENDONES Y FASCIA EN PIERNA	50	No	No

Dx Principal: S821 FRACTURA DE LA EPIFISIS SUPERIOR DE LA TIBIA

Dx Relacionado:

Dx Complicación:

Clasificación Herida Qx: ☒ Limpia ☐ Limpia Contaminada ☐ Contaminada ☐ Sucia

Especimen:

Descripción Quirúrgica:


PACIENTE EN DECUBITO SUPINO BAJO ANESTESIA REGIONAL, ASEPSIA Y ANTISEPSIA DE MIEMBRO INFERIOR DERECHO, COLOCACION DE CAMPOS ESTERILES, SE PROCEDE A:

SE RETIRA VAC SE EVIDENCIA DEFECTO DE COBERTURA DE UNOS 15 X 15 CM POSTEROMEDIAL PIERNA DERECHA TERCIO MEDIO CON EXPOSICION DE MUSCULO GASTROCNEMIO MEDIAL, TEJIDOS VITALES CON TEJIDO DE GRANULACION, SANGRADO EN CAPA, MUSCULO VITAL, NO PUS NO MEMBRANAS, SE REALIZA LAVADO CON SOLUCION SALINA Y CURETAJE TEJIDOS, SE TOMAN DOS MUESTRAS DE TEJIDO PARA CULTIVO, HEMOSTASIA, SE COLOCA SISTEMA VAC CON PRESION NEGATIVA 80 MMHG SIN COMPLICACIONES, SE REALIZA CURACION DE SCHANZ DEL TUTOR CON GASA ESTERIL. PROCEDIMIENTO SIN COMPLICACIONES

Hallazgos:

PACIENTE EN DECUBITO SUPINO BAJO ANESTESIA REGIONAL, ASEPSIA Y ANTISEPSIA DE MIEMBRO INFERIOR DERECHO, COLOCACION DE CAMPOS ESTERILES, SE PROCEDE A:

SE RETIRA VAC SE EVIDENCIA DEFECTO DE COBERTURA DE UNOS 15 X 15 CM POSTEROMEDIAL PIERNA DERECHA TERCIO MEDIO CON EXPOSICION DE MUSCULO GASTROCNEMIO MEDIAL, TEJIDOS VITALES CON TEJIDO DE GRANULACION, SANGRADO EN CAPA, MUSCULO VITAL, NO PUS NO MEMBRANAS, SE REALIZA LAVADO CON SOLUCION SALINA Y CURETAJE TEJIDOS, SE TOMAN DOS MUESTRAS DE TEJIDO PARA CULTIVO, HEMOSTASIA, SE COLOCA SISTEMA VAC CON PRESION NEGATIVA 80 MMHG SIN COMPLICACIONES, SE REALIZA CURACION DE SCHANZ DEL TUTOR CON GASA ESTERIL. PROCEDIMIENTO SIN COMPLICACIONES



Cirujano: PABLO ANDRES CAICEDO MAZABEL

Documento: 94543444

Registro Médico:

PÁGINA EN BLANCO

Fecha de Cirugía: 30/09/2022
Paciente: 1801269 EDGAR BALDRICH MINA CC 1143959075
Empresa: COMFENALCO VALLE CONTRIBUTIVO Plan:
Tipo Acceso: IGUAL VIA Sala: SALA DE CIRUGIA # 2
Hora Inicio Cirugía: 30/09/2022 14:00:00 Hora Terminación Cirugía: 30/09/2022 15:00:00
Tipo de Atención: ☒ Hospitalaria ☐ Ambulatoria
Prioridad: ☐ Programado ☒ Urgente Tipo Procedimiento: Quirúrgico
Dx. Prequirúrgico: FRACTURA DE LA DIAFISIS DE LA TIBIA
Complicación: ☐ SI ☒ NO Lateralidad: ☒ Derecha ☐ Izquierda ☐ No Aplica

Profesionales que Participaron en el Acto Quirúrgico

ANESTESIOLOGO HUGO JOSE DE LA CRUZ OLIVEROS
CIRUJANO RICARDO ANDRES VEGA CAICEDO

CUPS	Descripcion del Procedimiento y/o Cirugía	UVR/Grupo	Bilat.(S/N)	Pkt
862301	DESBRIDAMIENTO ESCISIONAL POR LESION DE TEJIDOS PROFUNDOS EN AREA ESPECIAL DE MENOS DEL CINCO 5% D	100	No	No

Dx Principal: S822 FRACTURA DE LA DIAFISIS DE LA TIBIA

Dx Relacionado:

Dx Complicación:

Clasificación Herida Qx: ☒ Limpia ☐ Limpia Contaminada ☐ Contaminada ☐ Sucia


Especimen:

Descripción Quirúrgica:

ANESTESIA RAQUIDEA ASEPSIA ANTISEPSIA COLOCACION DE CAMPOS QUIRURGICOS ESTERILES
SE REALIZA LAVADO QUIRURGICO CON 3000 CC DE SSN Y SE REALIZA DESBRIDAMEINTEO DE TEJIDOS PROFUNDOS
Y COLOCACION DE SISTEMA VAC GENADYNE SMALL CANISTER 800 CC SE DEJA VENDAJE BULTOSO SE TOMO MUESTRA PARA CULTIVO
Y SE CONECTA A MAQUINA

Hallazgos:

ULCERA EN CARA MEDIAL DE PIERNA DERECHA CON ABUDNANTE TEJIDO DE GRANULACION NO TIENE SIGNOS MACROSCOPICOS DE INFECCION , TIENE TUTOR EXXTERNO SIN INGOS DE AFLOJAMIENTO



Cirujano: RICARDO ANDRES VEGA CAICEDO
Documento: 94330166
Registro Médico: 52107703

100 - 1000 - 10000 - 100000

1000000 - 10000000 - 100000000

1000000000 - 10000000000

100000000000 - 1000000000000

1000000000000 - 10000000000000

10000000000000 - 100000000000000

100000000000000 - 1000000000000000

1000000000000000 - 10000000000000000

10000000000000000 - 100000000000000000

100000000000000000 - 1000000000000000000

1000000000000000000 - 10000000000000000000

10000000000000000000 - 100000000000000000000

100000000000000000000 - 1000000000000000000000

1000000000000000000000 - 10000000000000000000000

10000000000000000000000 - 100000000000000000000000

100000000000000000000000 - 1000000000000000000000000

1000000000000000000000000 - 10000000000000000000000000

10000000000000000000000000 - 100000000000000000000000000

PÁGINA EN BLANCO

Fecha de Cirugía: 22/09/2022
Paciente: 1801269 EDGAR BALDRICH MINA
Empresa: COMFENALCO VALLE CONTRIBUTIVO
Tipo Acceso: UNA SOLA VIA Sala: SALA DE CIRUGIA # 1
Hora Inicio Cirugía: 22/09/2022 15:20:53 Hora Terminación Cirugía: 22/09/2022 15:55:53
Tipo de Atención: ☒ Hospitalaria ☐ Ambulatoria
Prioridad: ☒ Programado ☐ Urgente
Dx. Prequirúrgico: HERIDA DE LA PIERNA, PARTE NO ESPECIFICADA
Complicación: ☐ SI ☒ NO
Tipo Procedimiento: Quirúrgico
Lateralidad: ☒ Derecha ☐ Izquierda ☐ No Aplica

Profesionales que Participaron en el Acto Quirúrgico

ANESTESIOLOGO MEDICO INSTITUCIONAL
AYUDANTE DE CIRUGIA ANGIE STEFANIA SILVA RIOS
CIRUJANO DIEGO ARMANDO SANTAMARIA LOPEZ

CUPS	Descripción del Procedimiento y/o Cirugía	UVR/Grupo	Bilat.(S/N)	Pkt
834940	LIMPIEZA Y DESBRIDAMIENTO QUIRURGICOS DE MUSCULOS TENDONES Y FASCIA EN PIERNA	50	No	No

Dx Principal: S819 HERIDA DE LA PIERNA, PARTE NO ESPECIFICADA

Dx Relacionado:

Dx Complicación:

Clasificación Herida Qx: ☒ Limpia ☐ Limpia Contaminada ☐ Contaminada ☐ Sucia

Especimen:

Descripción Quirúrgica:

MESA CONVENCIONAL
ANESTESIA
ASEPSIA Y ANTISEPSIA MID
CAMPOS OPERATORIOS ESTERILES
REALIZO DESBRIDAMIENTO DE TEJIDOS DESVITALIZADO MINIMO EN HERIDA DE LA PIERNA
LAVADO DE MUSCULOS FASCIA CON 1000CC SSN
COLOCO VAC CON ESPUMA PLATA TALLA M Y PELICULA
VERIFICO QUE NO EXISTAN FUGAS
QUEUDA FUNCIONANDO VAC ADECUADAMENTE

GASTO

CASA MEDICA GENADYNE
- 1 ESPUMA PLATA TALLA M
- 1 CANISTER 1100CC

Hallazgos:

HERIDA EN PIERNA DERECHA DE APROX 15X15CMS LIMPIA SIN SIGNOS DE INFECCION, NO NECROSIS
EXPOSICION DE MUSCULO GASTRONEMIO
FIJADOR EXTERNO ESTABLE, NO SIGNOS DE INFECCION

Cirujano: DIEGO SANTAMARIA LOPEZ

Documento: 1130610099

Registro Médico: 1130610099

El presente documento es una copia de un documento original que forma parte de un expediente administrativo.

PÁGINA EN BLANCO

2018

26/10/2022

CLINICA NUEVA DE CALI SAS
INFORME QUIRURGICO Nro: 78487

Page 1 of 2

Fecha de Cirugía: 14/09/2022
Paciente: 1801269 EDGAR BALDRICH MINA CC 1143959075
Empresa: COMFENALCO VALLE CONTRIBUTIVO Plan:
Tipo Acceso: UNA SOLA VIA Sala: SALA DE CIRUGIA # 2
Hora Inicio Cirugía: 14/09/2022 11:50:00 Hora Terminación Cirugía: 14/09/2022 12:32:57
Tipo de Atención: ☒ Hospitalaria ☐ Ambulatoria
Prioridad: ☒ Programado ☐ Urgente Tipo Procedimiento: Quirúrgico
Dx. Prequirúrgico: FRACTURA DE LA EPIFISIS SUPERIOR DE LA TIBIA
Complicación: ☐ SI ☒ NO Lateralidad: ☒ Derecha ☐ Izquierda ☐ No Aplica

Profesionales que Participaron en el Acto Quirúrgico

ANESTESIOLOGO JAIR JADETH QUINTERO SERPA
AYUDANTE DE CIRUGIA JOHNY ALBERTO MARIN AGUIRRE
CIRUJANO PABLO ANDRES CAICEDO MAZABEL

CUPS	Descripción del Procedimiento y/o Cirugía	UVR/Grupo	Bilat.(S/N)	Pkt
834940	LIMPIEZA Y DESBRIDAMIENTO QUIRURGICOS DE MUSCULOS TENDONES Y FASCIA EN PIERNA	50	No	No

Dx Principal: S521 FRACTURA DE LA EPIFISIS SUPERIOR DEL RADIO

Dx Relacionado:

Dx Complicación:

Clasificación Herida Qx: ☒ Limpia ☐ Limpia Contaminada ☐ Contaminada ☐ Sucia

Especimen:

Descripción Quirúrgica:

PACIENTE EN DECUBITO SUPINO BAJO ANESTSIA REGIONAL, ASEPSIA Y ANTISEPSIA DE MIEMBRO INFERIOR DERECHO, COLOCACION DE CAMPOS ESTERILES, SE PROCEDE A:

SE EVIDENCIA FIJADOR EXTERNO TRANSARTICULAR RODILLA DERECHA SIN INFECCION ESTABLE, CON DEFECTO DE COBERTURA DE 15 X 15 CM EN ZONA POSTEROMEDIAL TERCIO MEDIO PIERNA DERECHA CON EXPOSICION DE MUSCULOS COMPARTIMIENTO POSTERIOR SUPERFICIAL, NO SIGNOS DE CONTAMINACION O INFECCION, TEJIDOS VITALES, SE REALIZA LAVADO DESBRIDAMIENTO DE TEJIDOS, NO EXPOSICION OSEA. SE LAVA CON SOLUCION SALINA, SE TOMAN DOS MUESTRAS DE TEJIDO PROFUNDO PAA CULTVP, HEMOSTASIA, SE COLOCA ESPUMA BLANCA SOBRE TEJIDO MUSCULAR Y ESPUMA DE SISTEMA VAC SE FIJA CON PUNTOS CON PROLENE A LA PIEL. SISTEMA VAC FUNCIONAL A 100 MMHG PRESION NEGATIVA CONTINUAR, SE REALIZA CURACION DE TUTOR, VENDAJE, PROCEDIMIENTO SIN COMPLICACIONES

MATERIALES
SISTEMA VAC GENADYNE: 1

Hallazgos:

PACIENTE EN DECUBITO SUPINO BAJO ANESTSIA REGIONAL, ASEPSIA Y ANTISEPSIA DE MIEMBRO INFERIOR DERECHO, COLOCACION DE CAMPOS ESTERILES, SE PROCEDE A:


SE EVIDENCIA FIJADOR EXTERNO TRANSARTICULAR RODILLA DERECHA SIN INFECCION ESTABLE, CON DEFECTO DE COBERTURA DE 15 X 15 CM EN ZONA POSTEROMEDIAL TERCIO MEDIO PIERNA DERECHA CON EXPOSICION DE MUSCULOS COMPARTIMIENTO POSTERIOR SUPERFICIAL, NO SIGNOS DE CONTAMINACION O INFECCION, TEJIDOS VITALES, SE REALIZA LAVADO DESBRIDAMIENTO DE TEJIDOS, NO EXPOSICION OSEA. SE LAVA CON SOLUCION SALINA, SE TOMAN DOS MUESTRAS DE TEJIDO PROFUNDO PAA CULTVP, HEMOSTASIA, SE COLOCA ESPUMA BLANCA SOBRE TEJIDO MUSCULAR Y ESPUMA DE SISTEMA VAC SE FIJA CON PUNTOS CON PROLENE A LA PIEL. SISTEMA VAC FUNCIONAL A 100 MMHG PRESION NEGATIVA CONTINUAR, SE REALIZA CURACION DE TUTOR, VENDAJE, PROCEDIMIENTO SIN COMPLICACIONES

MATERIALES
SISTEMA VAC GENADYNE: 1

26/10/2022

CLINICA NUEVA DE CALI SAS
INFORME QUIRURGICO Nro: 78487

Page 2 of 2



57

Cirujano: PABLO ANDRES CAICEDO MAZABEL

Documento: 94543444

Registro Médico:

10/26/22 14:55 Pag 1 de 13

Paciente: EDGAR BALDRICH MINA Docto: 1143959075 Registro: 1801269

58

Primera Evolución: 12/09/2022 01:24:00

Historia Clínica Nro: 1143959075

Paciente: EDGAR BALDRICH MINA

Registro: 1801269

F. Nacimiento: 15/09/1993

Edad: 29 años 1 meses 11 días

Fecha Hospitalización: 12/09/2022

Días Hospitalización: 1 meses 14 días

Dirección: CR 8 A 85 10

Teléfono: 3226212464

Habitación: 507A

Plan: COMFENALCO VALLE CONTRIBUTIVO

Empresa: CAJA DE COMPENSACION FAMILIAR COMFENALCO DEL
VALLE DEL CAUCA

Fecha hora egreso:

Diagnosticos

S821 FRACTURA DE LA EPIFISIS SUPERIOR DE LA TIBIA

S798 OTROS TRAUMATISMOS ESPECIFICADOS DE LA CADERA Y DEL MUSLO

Motivo de Consulta

**** REMITIDO ****

Enfermedad Actual

PACIENTE DE 28 AÑOS DE EDAD SIN ANTECEDENTES PATOLÓGICOS . REMITIDO DE CLÍNICA CRISTO REY - PACIENTE QUIEN INGRESA A DICHA INSTITUCIÓN EL 11/09/2022 A LAS 12+13 AM POR PRESENTAR POLITRAUMATISMO SECUNDARIO A ACCIDENTE DE TRÁNSITO DE ALTA CARGA CINÉTICA . AL EXAMEN FÍSICO DE INGRESO SE EVIDENCIÓ HERIDA EN DORSO NASAL Y REGIÓN NASOLABIAL , DOLOR Y LIMITACIÓN PARA LA MOVILIDAD DE EXTREMIDADES INFERIORES . SE INDICÓ MANEJO ANALGESICO Y POR HALLAZGOS AL EXAMEN FÍSICO SE REALIZARON ESTUDIOS IMAGENOLÓGICOS EVIDENCIÁNDOSE FRACTURA DEL TECHO ACETABULAR IZQUIERDO CON PROTRUSIÓN DE LA CABEZA FEMORAL, Y DESALOJAMIENTO DE PEQUEÑO FRAGMENTO ÓSEO QUE SE PROYECTA AL INTERIOR DE LA PELVIS. FRACTURA DE PEQUEÑOS FRAGMENTOS CORTICALES DE LA CABEZA FEMORAL IZQUIERDA. + FRACTURA CONMINUTA METAFISIARIA PROXIMAL DE LA TIBIA QUE COMPROMETE AMBOS PLATILLOS TIBIALES. VALORADO POR ORTOPEDIA QUIEN EVIDENCIA QUIEN INDICA MANEJO QUIRÚRGICO PARA REDUCCIÓN ABIERTA + OSTEOSÍNTESIS Y SOLICITA TAC DE MUÑECA IZQUIERDA DEBIDO A TRAZO DE FRACTURA METAFISIARIA DISTAL DEL RADIO SIN DESPLAZAMIENTO SIGNIFICATIVO ; POSTERIOR A REALIZACIÓN DE INTERVENCIÓN QUIRÚRGICA PACIENTE SE TRASLADA A UNIDAD DE CUIDADOS INTENSIVOS PARA SEGUIMIENTO Y MONITORIZACIÓN DEL POSOPERATORIO.

Antecedentes Personales

ANTECEDENTES

PATOLÓGICOS : NIEGA

ALÉRGICOS : NIEGA

QUIRÚRGICOS: NIEGA

HOSPITALARIOS : NIEGA

VACUNACIÓN : 1º Y 2º DOSIS - ASTRAZENEC A , NO APORTA CARNET DE VACUNACIÓN .

Examen Físico

Peso (kg)	85.00	Talla (cm)	168.00	Fr. resp (res/min)	16.00	Frec. Cardiaca	100.00
Sat. Oxígeno(%)	95.00	Sistolica	115.00	Diastolica	67.00	qSOFA *	1.00
CRB-65 *	1.00	ATS 2007 *	1.00	NEWS 2 SCORE *	1.00		

Estado General

PACIENTE ESTABLE , EN ACEPTABLES CONDICIONES GENERALES.



CLINICA NUEVA DE CALI SAS

EPICRISIS HOSPITALIZACION 26/10/2022 14:51:00

59

10/26/22 14:55 Pag 2 de 13

Paciente: EDGAR BALDRICH MINA Docto: 1143959075 Registro: 1801269

Cabeza y cuello

NORMOCEFALICO , CUELLO MOVIL NO MASAS NI ADENOPATIAS . MUCOSAS HUMEDAS , ESCLERAS ANICTERICAS , CONJUNTIVAS ROSADAS.

Cardiopulmonar

TORAX SIMETRICO , NO TIRAJES , RUIDOS CARDIACOS RITMICOS BIEN TIMBRADOS , NO SOPLOS . MURMULLO VESICULAR PRESENTE , NO RUIDOS SOBREABREGADOS.

Abdomen

BLANDO , DEPRESIBLE , NO DOLOR , NO MASAS , NO MEGALIAS , SIGNOS DE IRRITACION PERITONEAL NEGATIVOS.

GenitoUrinario

SONDA VESICAL CON ORINA CLARA.

Extremidades

MIEMBRO SUPERIOR IZQ : LEVE EDEMA EN DORSO , MIEMBRO INFERIOR DERECHO : CUBIERTO CON VENDAJE ELASTICO LIMPIO , TUTOR EXTERNO DESDE MUSLO HASTA PIERNA , LLENADO CAPILAR < 2 SEGUNDOS , MIEMBRO INFERIOR IZQUIERDO : EQUIMOSIS A NIVEL DE CADERA , TRACCION , LLENADO CAPILAR < 2 SEGUNDOS .

Piel y Faneras

ESCORIACIONES EN REGION DORSOLUMBAR , EQUIMOSIS A NIVEL DE CADERA IZQUIERDA ,

Examen Neurológico

SIN DEFICIT NEUROLOGICO , GLASGOW 15/15 , SIN SIGNOS DE FOCALIZACION.

Diagnostico de Ingreso

DIAGNÓSTICOS :

0.POLITRAUMATISMO POR ACCIDENTE DE TRÁNSITO

1.TRAUMA DE PELVIS

1.FRACTURA DEL TECHO ACETABULAR IZQUIERDO CON PROTRUSIÓN DE LA CABEZA FEMORAL

---- POP REDUCCION CERRADA DE LUXOFRACTURA ACETABULAR IZQUIERDA (11/09/2022)

2.FRACTURA EXPUESTA DE PLATILLO Y ESPINAS TIBIALES DE PIERNA DERECHA

---- POP DE LAVADO + DESBRIDAMIENTO + COLOCACIÓN DE VAC + REDUCCION ABIERTA + FIJACION EXTERNA (11/09/2022)

3.FRACTURA METAEPIFIISIARIA DISTAL DEL RADIO SIN DESPLAZAMIENTO CON COMPROMISO DE LA SUPERFICIE ARTICULAR.

Patologías que deban ser controladas en progran

NO

Servicio de Origen

REMITIDO - CLINICA CRISTO REY

Consultas a Urgencias en el ultimo mes

NO

10/26/22 14:55 Pag 3 de 13

Paciente: EDGAR BALDRICH MINA Docto: 1143959075 Registro: 1801269

Ha tenido consultas MD General los ultimos 2 me

NO

Ha tenido consultas de especialistas (2 meses)

NO

Le han entregado los medicamentos ordenados e

NO APLICA

Tiene procedimientos en tramite o pendientes ?

NO

Ha tenido hospitalizaciones en uci el ultimo año?

NO

Número de Ingresos a UCI el ultimo año

NO APLICA

CONCILIACION MEDICAMENTOSA

SIN USO DE MEDICACION

Analisis y Plan

PACIENTE DE 28 AÑOS DE EDAD SIN ANTECEDENTES PATOLÓGICOS . CURSA CON POLITRAUMATISMO SECUNDARIO A ACCIDENTE DE TRÁNSITO . SE INGRESA PACIENTE A UNIDAD DE CUIDADOS INTENSIVOS PARA MONITORIZACIÓN CONTINUA HEMODINÁMICA Y NEUROLÓGICA EN CONTEXTO DE : 1.TRAUMA DE PELVIS 1.1.FRACTURA DEL TECHO ACETABULAR IZQUIERDO CON PROTRUSIÓN DE LA CABEZA FEMORAL ---- POP REDUCCION CERRADA DE LUXOFRACTURA ACETABULAR IZQUIERDA (11/09/2022) 2.FRACTURA EXPUESTA DE PLATILLO Y ESPINAS TIBIALES DE PIERNA DERECHA ---- POP DE LAVADO + DESBRIDAMIENTO + COLOCACIÓN DE VAC + REDUCCION ABIERTA + FIJACION EXTERNA (11/09/2022) 3.FRACTURA METAEPIFISIARIA DISTAL DEL RADIO SIN DESPLAZAMIENTO CON COMPROMISO DE LA SUPERFICIE ARTICULAR. EN EL MOMENTO PACIENTE HEMODINÁMICAMENTE ESTABLE , ABDOMEN NEGATIVO , SIN SOPORTE VASOACTIVO , CON RESULTADO DE TAC DE CRÁNEO - SENOS PARANASALES - COLUMNA CERVICAL - TÓRAX Y ABDOMEN SIN EVIDENCIA DE LESIONES , PACIENTE SIN SIGNOS DE DIFICULTAD RESPIRATORIA , EN ACEPTABLES CONDICIONES GENERALES . PACIENTE QUIEN REQUIERE CONTINUIDAD DE SEGUIMIENTO POR EL SERVICIO DE ORTOPEDIA POR LO CUAL SE SOLICITA VALORACIÓN - EN VALORACIÓN POR ESPECIALIDAD DEFINIR SI PERTINENCIA DE OTROS ESTUDIOS IMAGENOLÓGICOS Y/O MANEJO PARA FRACTURA METAEPIFISIARIA DISTAL DE RADIO IZQUIERDO . SE ORDENA MONITORIZACIÓN CONTINUA CON VIGILANCIA DE SIGNOS VITALES Y NEUROLÓGICO . SE ORDENA MEDIDAS DE SOPORTE , MANEJO ANALGESICO , TROMBOPROFILAXIS Y SE SOLICITAN PARACLÍNICOS DE INGRESO Y ESTUDIOS DE IMAGEN .

PLAN :

MONITORIA UCIN

MONITORIA HEMODINAMICA INVASIVA

CABECERA A 45 °

DIETA COMÚN

LEV . L RINGER A 50 CC/H

CEFAZOLINA 2 G IV CADA 8 HORAS DURANTE 3 DÍAS

OMEPRAZOL CAP 20 MG CADA DÍA

DIPIRONA 1 GR IV CADA 8 HORAS

HIDROMORFONA 0.4 MG CADA 8 HORAS . - SI DOLOR

ENOXAPARINA 40 MG SC CADA DÍA

SS: VALORACIÓN POR ORTOPEDIA .

SS: RX DE RODILLA Y FÉMUR DERECHO .

SS: HEMOGRAMA , CREATININA , BUN , PT /INR , PTT , SODIO , POTASIO.

TRACCION CUTANEA - MII

GLUCOMETRIAS CADA DÍA

CONTROL DE LA - LE


CSV - AC

Justificacion Estancia

PACIENTE CON RIESGO DE DETERIORO HEMODINAMICO - NEUROLOGICO Y/O COMPLICACIONES.

COMORBILIDADES Y SOPORTE

OBESIDAD.



CLINICA NUEVA DE CALI SAS
EPICRISIS HOSPITALIZACION 26/10/2022 14:51:00

61

Vacunado contra Covid19 ?
SI - NO APORTA CARNET DE VACUNACION .
Primera dosis: Fecha Marca
1º DOSIS - ASTRAZENECA , NO APORTA CARNET DE VACUNACION .
Segunda dosis: Fecha Marca
2º DOSIS - ASTRAZENECA , NO APORTA CARNET DE VACUNACION .
Tercera dosis: Fecha Marca
NO APORTA CARNET DE VACUNACION .
Fecha última dosis(dd/mm/aaaa):
NO APORTA CARNET DE VACUNACION .

BIOSEGURIDAD COVID-19
La atención brindada al usuario cumple con los lineamientos de bioseguridad dados por el Ministerio de Salud en cuanto a uso adecuado de elementos de protección personal, lavado de manos y medidas de higiene en general con el fin de evitar el contagio del nuevo coronavirus covid-19

MEDICAMENTOS

- 101. HIDROMORFONA SOL INY 2MG/ML - CONTROLADO
Cant.: 1 0.4 Miligramos C 08 Horas INTAVENO 24H
- 101. LACTATO RINGER HARTMAN SOL. INY. 1000 ML BOLSA
Cant.: 1 50 Mililitros C 01 Hora INTAVENO 24H
- 102. CEFAZOLINA 1 G POLVO ESTERIL AMPOLLA
Cant.: 4 2 Gramos C 08 Horas INTAVENO 24H
- 103. OMEPRAZOL CAPSULA 20 MG
Cant.: 1 20 Miligramos C 24 Horas ORAL 24H
- 104. DIPIRONA SODICA 1 G/2 ML SOLUCION INYECTABLE
Cant.: 2 1 Gramos C 08 Horas INTAVENO 24H
- 105. ENOXAPARINA 40 MG/0.4 ML HEPARINA DE BPM SOL. INYECTABLE
Cant.: 1 40 Miligramos C 24 Horas SUBC 24H
- 106. SODIO CLORURO 0.9% BOLSA 100 ML SOLUCION INYECTABLE
Cant.: 4 OTRAS INTAVENO 24H

ORDENES

Concepto	Servicio
HONORARIOS MEDICOS	INTERCONSULTA POR ESPECIALISTA EN ORTOPEDIA Y TRAUMATOLOGÍA
IMAGENOLOGIA	RADIOGRAFIA DE HUMERO DERECHA RADIOGRAFIA DE RODILLA AP LATERAL DERECHA
LABORATORIO CLINICO	CREATININA EN SUERO ORINA U OTROS HEMOGRAMA IV (HEMOGLOBINA HEMATOCRITO RECUENTO DE ERITROCITOS INDICES ERITROCITARIOS LEUCOGRAMA RE NITROGENO UREICO (BUN) POTASIO SODIO TIEMPO DE PROTROMBINA (PT) TIEMPO DE TROMBOPLASTINA PARCIAL (PTT)

10/26/22 14:55 Pag 5 de 13

Paciente: EDGAR BALDRICH MINA Docto: 1143959075 Registro: 1801269

ORDENES

Concepto	Servicio
LABORATORIO CLINICO	CLORO (CLORURO)

RESUMEN POR FECHA

12/09/2022 10:27:00

ANALISIS / PLAN

PACIENTE DE 28 AÑOS DE EDAD SIN ANTECEDENTES PATOLÓGICOS. CURSA CON POLITRAUMATISMO SECUNDARIO A ACCIDENTE DE TRÁNSITO. SE INGRESA PACIENTE A UNIDAD DE CUIDADOS INTENSIVOS PARA MONITORIZACIÓN CONTINUA HEMODINÁMICA Y NEUROLÓGICA EN CONTEXTO DE : 1.TRAUMA DE PELVIS 1.1.FRACTURA DEL TECHO ACETABULAR IZQUIERDO CON PROTRUSIÓN DE LA CABEZA FEMORAL ---- POP REDUCCION CERRADA DE LUXOFRATURA ACETABULAR IZQUIERDA (11/09/2022) 2.FRACTURA EXPUESTA DE PLATILLO Y ESPINAS TIBIALES DE PIERNA DERECHA ---- POP DE LAVADO + DESBRIDAMIENTO + COLOCACIÓN DE VAC + REDUCCION ABIERTA + FIJACION EXTERNA (11/09/2022) 3.FRACTURA METAEPIFISIARIA DISTAL DEL RADIO SIN DESPLAZAMIENTO CON COMPROMISO DE LA SUPERFICIE ARTICULAR. EN EL MOMENTO PACIENTE HEMODINÁMICAMENTE ESTABLE , ABDOMEN NEGATIVO , SIN SOPORTE VASOACTIVO , CON RESULTADO DE TAC DE CRÁNEO - SENOS PARANASALES - COLUMNA CERVICAL - TÓRAX Y ABDOMEN SIN EVIDENCIA DE LESIONES , PACIENTE SIN SIGNOS DE DIFICULTAD RESPIRATORIA , EN ACEPTABLES CONDICIONES GENERALES . PACIENTE QUIEN REQUIERE CONTINUIDAD DE SEGUIMIENTO POR EL SERVICIO DE ORTOPEDIA POR LO CUAL SE SOLICITA VALORACIÓN - EN VALORACIÓN POR ESPECIALIDAD DEFINIR SI PERTINENCIA DE OTROS ESTUDIOS IMAGENOLÓGICOS Y/O MANEJO PARA FRACTURA METAEPIFISIARIA DISTAL DE RADIO IZQUIERDO . SE ORDENA MONITORIZACIÓN CONTINUA CON VIGILANCIA DE SIGNOS VITALES Y NEUROLÓGICO . SE ORDENA MEDIDAS DE SOPORTE , MANEJO ANALGESICO , TROMBOPROFILAXIS Y PENDIENTE TOMA PARACLÍNICOS DE INGRESO Y ESTUDIOS DE IMAGEN .

PLAN :

MONITORIA UCIN

MONITORIA HEMODINAMICA INVASIVA

CABECERA A 45 °

DIETA COMÚN

LEV . L RINGER A 10 CC/H

CEFAZOLINA 2 G IV CADA 8 HORAS DURANTE 3 DÍAS FI : 12/09/22

OMEPRAZOL CAP 20 MG CADA DÍA

DIPIRONA 1 GR IV CADA 8 HORAS

HIDROMORFONA 0.4 MG CADA 8 HORAS - SI DOLOR

ENOXAPARINA 40 MG SC CADA DÍA

SS: VALORACIÓN POR ORTOPEDIA .

SS: RX DE RODILLA Y FÉMUR DERECHO .

SS: HEMOGRAMA , CREATININA , BUN , PT /INR , PTT , SODIO , POTASIO , CLORO.

TRACCION CUTANEA - MII

GLUCOMETRIAS CADA DÍA

CONTROL DE LA - LE

CSV - AC

12/09/2022 10:27:00

DIAGNOSTICO

0.POLITRAUMATISMO POR ACCIDENTE DE TRÁNSITO

1.TRAUMA DE PELVIS


1.FRACTURA DEL TECHO ACETABULAR IZQUIERDO CON PROTRUSIÓN DE LA CABEZA FEMORAL

---- POP REDUCCION CERRADA DE LUXOFRATURA ACETABULAR IZQUIERDA (11/09/2022)

2.FRACTURA EXPUESTA DE PLATILLO Y ESPINAS TIBIALES DE PIERNA DERECHA

---- POP DE LAVADO + DESBRIDAMIENTO + COLOCACIÓN DE VAC + REDUCCION ABIERTA + FIJACION EXTERNA (11/09/2022)

3.FRACTURA METAEPIFISIARIA DISTAL DEL RADIO IZQUIERDO SIN DESPLAZAMIENTO CON COMPROMISO DE LA SUPERFICIE ARTICULAR.



CLINICA NUEVA DE CALI SAS

EPICRISIS HOSPITALIZACION 26/10/2022 14:51:00

10/26/22 14:55 Pag 6 de 13

Paciente: EDGAR BALDRICH MINA Docto: 1143959075 Registro: 1801269

63

RESUMEN POR FECHA

12/09/2022 10:27:00 INTERPRETACION DE PARACLINICOS *
PENDIENTE

12/09/2022 11:11:00 ANALISIS

DIEGO SANTAMARIA LOPEZ

ORTOPEDIA Y TRAUMATOLOGIA

PACIENTE QUE PRESENTO ACCIDENTE DE TRANSITO EL 11/09/22 , PRESENTA FRACTURA DE PLATILLOS TIBIALES SHCATZKER VI EXPUESTA ? CON SISTEMA VAC EN PIERNA Y FIJACION EXTERNA , REQUIERE LAVADO QUIRURGICO *CAMBIO DE VAC Y TOMA DE CULTIVOS , CON ESTO DEFINIR MANEJO DEFINITIVO .
SS TAC DE RODILLA CON RECONSTRUCCION 3D PARA PLANEAMINEOT QUIRURICO DEFINITIVO

PRESENTA ADEMAS SEGUN HISTORIA CLINICA PROTRUSIO ACETABULAR TRAUMATICO DE LA CABEZA ACETABULAR CON REDUCCION CERRADA Y TRACCION CUTANEA, SE SOLICITA RADIOGRAFIA DE PELVIS , CADERA Y PROYECCIONES DE ACETABULO IZQUIERDO
TAC DE PELVIS CON RECONSTRUCCION 3D

POR HALLAZGOS CLINICOS EN MUÑECA IZQUIERDA , SE SOLICITA RADIOGRAFIA .

SE REAVLORARA EN RONDA CON EL RESTO DE IMAGENES PARA TOMAR DESICIONES

SE SOLICITA VALORACION POR ANESTESIOLOGIA.

12/09/2022 11:11:00 INTERCONSULTA

DIEGO SANTAMARIA LOPEZ

ORTOPEDIA Y TRAUMATOLOGIA

ORTOPEDIA

REMITIDO DE CLINICA CRISTO REY

HISTORIA DE ACCIDENTE DE RTRANSITO EL 11 DE SEPTIEMBRE 2022 MOTO VS CARRO.

ATENDIDO INCIALMENTE EN DICHA INSITUION, SE REALIZA REDUCCION CERRADA DE PROTRUSION ACETABULAR DE CABEZA FMEORAL IZQ DEJANDO TRACCION CUTANEA , LDC + REDUCCION Y FIJACION EXTERNA DE PLATILLO TIBIALES DERECHO CON COLOACION DE SISTEMA VAC .

REMITIDO POR TOPE DE SOAT

12/09/2022 11:11:00 PLAN

DIEGO SANTAMARIA LOPEZ

ORTOPEDIA Y TRAUMATOLOGIA

- CONTINUA HOSPITALIZADO
- SS RX DE PELVIS , RX DE CADERA Y ACETABULO IZQUIERDO , RX DE MUÑECA IZQ, TAC DE PELVIS Y RODILLA DERECHA CON RECONSTRUCCION 3D
- SE PASA TURNO QUIRURGICO PARA LDC DE F DE PLATILLO TIBIALES DERECHO +CAMBIO DE VAC Y TOMA DE CULTIVOS
- CUIDADOS Y CURACIONES POR ENFERMERIA DE ABRASIONES Y TUTOR EXTERNO
- EVITAR ZONAS DE PRESION
- VALORACION POR ANESTESIOLOGIA
- SE DEFININRA NUEVAS CONDCUTAS CON IMAGENES SOLICITADAS

12/09/2022 16:57:00 ANALISIS

SANDRA PAOLA VELASQUEZ PATIÑO

ANESTESIOLOGIA

RESUMEN POR FECHA

13/09/2022 08:41:00 DIAGNOSTICO

EVOLUCIÓN MÉDICA

DIAGNÓSTICOS:

0.POLITRAUMATISMO POR ACCIDENTE DE TRÁNSITO

1.TRAUMA DE PELVIS

1.FRACTURA DEL TECHO ACETABULAR IZQUIERDO CON PROTRUSIÓN DE LA CABEZA FEMORAL

---- POP REDUCCION CERRADA DE LUXOFRACTURA ACETABULAR IZQUIERDA (11/09/2022)

2.FRACTURA EXPUESTA DE PLATILLO Y ESPINAS TIBIALES DE PIERNA DERECHA

---- POP DE LAVADO + DESBRIDAMIENTO + COLOCACIÓN DE VAC + REDUCCION ABIERTA + FIJACION EXTERNA (11/09/2022)

3.FRACTURA METAEPÍFISIARIA DISTAL DEL RADIO IZQUIERDO SIN DESPLAZAMIENTO CON COMPROMISO DE LA SUPERFICIE ARTICULAR.

13/09/2022 08:41:00 INTERPRETACION DE PARACLINICOS *

HEMOGRAMA: LEUCO 7910, NEU 5260, LINFO 1950, HB 9.69, HTO 29, PLQ 133000

SODIO 141, POTASIO 3.64, CLORO 108

BUN 13.9, CREAT 0.9

19/09/2022 14:51:00 ANALISIS

FERNANDO ZAPATA GARCIA

ANESTESIOLOGIA

19/09/2022 14:51:00 INTERCONSULTA

FERNANDO ZAPATA GARCIA

ANESTESIOLOGIA

SE RESPONDE EN FORMATO DE PREANESTESIA

19/09/2022 14:51:00 PLAN

FERNANDO ZAPATA GARCIA

ANESTESIOLOGIA

19/09/2022 17:34:00 ANALISIS

DARIO SALAZAR SALAZAR

CIRUGIA PLASTICA

PACIENTE NO TIENE INDICACION DE COLGAJO

TIENE AREA CRUENTA QUE AUN NO ES APTA PARA INHJERTOS DE PIEL

SE DEBEN REALIZAR CUIRACIONES PARA OPTIMIZAR AREA CRUENTA Y CUYANDO EL TEJDO DE GRANULACION SEA ADECUAD SE PROCEDERA A REALIZAR INJERTOS DE PIEL

19/09/2022 17:34:00 INTERCONSULTA

DARIO SALAZAR SALAZAR

CIRUGIA PLASTICA

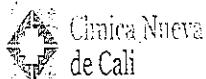hc anotada

19/09/2022 17:34:00 PLAN

DARIO SALAZAR SALAZAR

CIRUGIA PLASTICA

CIERE IC POR CIURGIA PLASTICA



CLINICA NUEVA DE CALI SAS

EPICRISIS HOSPITALIZACION 26/10/2022 14:51:00

10/26/22 14:55 Pag 7 de 13

Paciente: EDGAR BALDRICH MINA Doctor: 1143959075 Registro: 1801269

65

RESUMEN POR FECHA

12/09/2022 16:57:00 INTERCONSULTA
SANDRA PAOLA VELASQUEZ PATIÑO ANESTESIOLOGIA
VER PREANESTESICA.

12/09/2022 16:57:00 PLAN
SANDRA PAOLA VELASQUEZ PATIÑO ANESTESIOLOGIA

12/09/2022 21:43:00 ANALISIS / PLAN
PACIENTE DE 28 AÑOS, CON DIAGNÓSTICOS DESCRITOS, CONTINÚA EN CONDICIÓN CLÍNICA ESTABLE, TRANQUILO, DOLOR MODULADO, HEMODINÁMICAMENTE ESTABLE, ADECUADO PATRÓN RESPIRATORIO, SIN SOPORTE DE OXÍGENO. BUEN CONTROL GLICÉMICO, TOLERANDO LA VÍA ORAL, DIURESIS EN OBJETIVO; SIN COMPROMISO DE SU ESTADO NEUROLÓGICO. SE REALIZARON RADIOGRAFÍAS DE CONTROL, PENDIENTE REVALORACIÓN POR ORTOPEDIA. SE DETERMINA CONTINUAR PLAN DE MANEJO ESTABLECIDO, SOLICITAMOS PARACLÍNICOS DE CONTROL.

12/09/2022 21:43:00 DIAGNOSTICO
EVOLUCIÓN MÉDICA

DIAGNÓSTICOS:
0. POLITRAUMATISMO POR ACCIDENTE DE TRÁNSITO
1. TRAUMA DE PELVIS
1. FRACTURA DEL TECHO ACETABULAR IZQUIERDO CON PROTRUSIÓN DE LA CABEZA FEMORAL
---- POP REDUCCION CERRADA DE LUXOFRACTURA ACETABULAR IZQUIERDA (11/09/2022)
2. FRACTURA EXPUESTA DE PLATILLO Y ESPINAS TIBIALES DE PIERNA DERECHA
---- POP DE LAVADO + DESBRIDAMIENTO + COLOCACIÓN DE VAC + REDUCCION ABIERTA + FIJACION EXTERNA (11/09/2022)
3. FRACTURA METAEPIFISIARIA DISTAL DEL RADIO IZQUIERDO SIN DESPLAZAMIENTO CON COMPROMISO DE LA SUPERFICIE ARTICULAR.

12/09/2022 21:43:00 INTERPRETACION DE PARACLINICOS *
NO NUEVOS POR INTERPRETAR.

13/09/2022 08:41:00 ANALISIS / PLAN
PACIENTE DE 28 AÑOS DE EDAD SIN ANTECEDENTES PATOLÓGICOS QUIEN PRESENTÓ POLITRAUMATISMO SECUNDARIO A ACCIDENTE DE TRÁNSITO PRESENTÓ TRAUMA DE PELVIS CON FRACTURA DEL TECHO ACETABULAR IZQUIERDO CON PROTRUSIÓN DE LA CABEZA FEMORAL QUE REQUIRIÓ REDUCCIÓN CERRADA DE LUXOFRACTURA ACETABULAR IZQUIERDA (11/09/2022), TAMBIÉN FRACTURA EXPUESTA DE PLATILLO Y ESPINAS TIBIALES DE PIERNA DERECHA CON LAVADO + DESBRIDAMIENTO + COLOCACIÓN DE VAC + REDUCCION ABIERTA + FIJACION EXTERNA (11/09/2022), FRACTURA METAFISIARIA DISTAL DEL RADIO SIN DESPLAZAMIENTO CON COMPROMISO DE LA SUPERFICIE ARTICULAR.
REMITEN POR TOPE SOAT.
AHORA EN ESPERA DE NUEVA INTERVENCIÓN QUIRÚRGICA PARA TIBIA DERECHA
DEBE CONTINUAR MANEJO DEL DOLOR, TROMBOPROFILAXIS PARA EVITAR TEP.
ALTO RIESGO DE COMPLICACIONES MAYORES Y FALLECER.
PUEDE CONTINUAR MANEJO EN HOSPITALIZACIÓN A CARGO DE ORTOPEDIA.

10/26/22 14:55 Pag 9 de 13

Paciente: EDGAR BALDRICH MINA Docto: 1143959075 Registro: 1801269

66

RESUMEN POR FECHA

26/09/2022 14:15:00 ANALISIS

MARIA FERNANDA MOLANO PADILLA ANESTESIOLOGIA
PACIENTE ASA 2
SE AUTORIZA PROCEDIMIENTO

26/09/2022 14:15:00 INTERCONSULTA

MARIA FERNANDA MOLANO PADILLA ANESTESIOLOGIA
ANESTESIOLOGIA

PACIENTE CONOCIDO POR EL SERVICIO, ULTIMA VALORACION EL 19/09/2022
PROCEDIMIENTO: LAVADO + CAMBIO DE VAC
ULTIMO PROCEDIMIENTO EL 22/09/2022 SIN COMPLICACIONES

PACIENTE SIN DETERIORO CLINICO

26/09/2022 14:15:00 PLAN

MARIA FERNANDA MOLANO PADILLA ANESTESIOLOGIA
AYUNO MAYOR DE 8 HR
SUSPENDER ENOXAPARINA 12 HR PREVIAS AL PROCEIDMIENTO
ANESTESIOA REGIONAL
SE DEJA CONSENTIMIENTO PARA POSTERIOR FIRMA

04/10/2022 14:28:00 ANALISIS


JULIO CESAR BUITRAGO CARDONA ANESTESIOLOGIA
PTE ASA1 PARA CX MENOR

04/10/2022 14:28:00 INTERCONSULTA

JULIO CESAR BUITRAGO CARDONA ANESTESIOLOGIA
ANESTESIOLOGIA
EDAD 28 AÑOS
CX LAVADO MI
PTE ONOCIDO POR EL SERVICIO

04/10/2022 14:28:00 PLAN

JULIO CESAR BUITRAGO CARDONA ANESTESIOLOGIA
1- PROGRAMAR
2- AYUNO DE 8 HORAS
3- SUSPENDER ENOXA 12 HORAS ANTES DE CX
RIESGOS
1- ASA1
RIESGO QX BAJO
RIESGO CV BAJO
VIA AEREA NORMAL



CLINICA NUEVA DE CALI SAS

EPICRISIS HOSPITALIZACION 26/10/2022 14:51:00

67

10/26/22 14:55 Pag 10 de 13

Paciente: EDGAR BALDRICH MINA Docto: 1143959075 Registro: 1801269

RESUMEN POR FECHA

05/10/2022 15:22:00 ANALISIS

CARLOS ENRIQUE CONDE MARTIN

INFECTOLOGIA

Laboratorios:

16/09/22 pcr: 44 mg/l, leu: 8.23, n: 5.3, l: 2.05, hb: 8.8, plt: 225.000
19/09/22 pcr: 46 mg/l, cr: 0.85, leu: 8.76, n: 6.22, l: 1.67, hb: 10.8, plt: 360.000
27/09/22 leu: 7.09, n: 4.17, l: 2.08, hb: 11.4, plt: 554.000
04/10/22 inr: 1.02, pcr: 11 mg/l, leu: 6.97, n: 4.7, l: 1.48, hb: 12.4, plt: 448.000

Aislamientos microbiologicos:

14/09/22 Cultivo tejido pierna derecha #1 y #2: Negativos.
01/10/22 Cultivo tejido de pierna derecha: A. hydrophila/punctata (caviae) patron AmpC reprimida

Antibioticos:

Cefazolina 2 gr ev cada 8 horas - FI: 12/09/22 - 15/09/22

Diagnosticos:

- Politrauma por accidente de tránsito 11/09/2022
- Fx expuesta de Plátalos tibiales derechos Schatzker VI
- POP LDC de pierna y tibia derecha + toma de muestra para cultivo de pierna y hueso + colocación de VAC (14/09/2022), (22/09/2022 tejidos sanos), (30/09/2022 tejidos sanos) gran defecto de cobertura en cara medial de pierna derecha
- POP de RA F externa + VAC de plátalos tibiales derechos + RC de luxofractura acetabular izquierda (11/09/2022) Clinica Cristo Rey
- Fx radio distal izq no desplazada manejo conservador
- Fx desplazada columna anterior acetábulo izquierdo manejo conservador
- Fx parcial cabeza femoral izquierda manejo conservador por ahora

05/10/2022 15:22:00 INTERCONSULTA

CARLOS ENRIQUE CONDE MARTIN

INFECTOLOGIA

Valoracion infectologia

Infectologo: Dr Conde

Medicos asistenciales: Dr Gutierrez

Edgar Baldrich

Edad: 29 Años

Registro: 1801269

Documento: 1143959075

Fi: 12/09/22

Ea: Paciente remitido de clinica cristo rey por cuadro de politraumatismo secundario a accidente de transito de alta carga cinetica el 11/09/22 con fractura de femur y tibia por lo que ortopedia propuso manejo quirurgico con osteosintesis en cadera que fue realizado y colocaron fijacion externa a nivel de platillos tibiales con sistema VAC, ademas por Fx de radio solicitan TAC de muñeca izquierda para definir manejo quirurgico, ingresa a UCI para seguimiento y monitorizacion en el POP donde ademas inician cefazolina. Ortopedia intrahospitalario propone TAC de rodilla para manejo quirurgico que realizan el 14/09/22 donde evidencian gran defecto de cobertura de 15x15 cm en zona posteromedial con exposicion de musculos sin signos de infeccion y sin exposicion de hueso, toman cultivos. Grupo de reemplazos articulares consideran requiere manejo quirurgico sin embargo por gran defecto de cobertura con riesgo de infeccion deciden manejo quirurgico de forma ambulatoria. Reporte de cultivos negativos por lo que solicitan valoracion por Cx plastica quienes consideran con curaciones optimizar area con tejido de granulacion para injertos. Ortopedia propone nuevo lavado y cambio de VAC. Junta de ortopedia propone manejo por ortopedia reconstructiva por lo que inician proceso de remision. Realizan nuevo manejo el 22/09/22 donde evidencian herida en pierna limpia y signos de infeccion, sin necrosis con exposicion de musculo gastronemio. Nuevo lavado el 30/09/22 donde evidencian ulcera en cara medial de pierna derecha con abundante tejido de granulacion sin signos de infeccion, tiene tutor sin aflojamiento. Reporte de cultivos positivos para A. hydrophila/punctata (caviae) por lo que solicitan valoracion por infectologia, ademas proponen nuevo lavado.

10/26/22 14:55 Pag 11 de 13

Paciente: EDGAR BALDRICH MINA Docto: 1143959075 Registro: 1801269

68

RESUMEN POR FECHA

05/10/2022 15:22:00

PLAN

CARLOS ENRIQUE CONDE MARTIN

INFECTOLOGIA

Analisis: Paciente con antecedente de accidente de transito con gran defecto de cobertura en cara medial de pierna derecha con plan de manejo por ortopedia reconstructiva, quien fue llevado a procedimiento quirurgico para lavado y cambio de VAC. En procedimiento quirurgico no se evidencian signos de infeccion. El paciente ademas ha permanecido afebril, no presenta elevacion de reactantes de fase aguda ni otros signos de respuesta inflamatoria sistémica. Tiene con cultivos positivos para *A. hydrophila/punctata* (caviae) patron AmpC reprimida que dado el contexto clinico se considera colonizacion. Los cultivos de los lavados dificilmente se negativizaran dado el gran defecto de cobertura de piel. Debe continuar con lavados y curaciones; en el momento en que el crecimiento bacteriano sea menor a 10^3 UFC por gramo de tejido (crecimiento escaso) podrá ser llevado por grupo reconstructivo de ortopedia y correccion del defecto de cobertura. Por lo anterior se propone:

1. No requiere manejo antibiotico.
2. Continuar curaciones y lavados por servicio quirurgico tratante y TEO
3. Una vez el crecimiento bacteriano sea menor a 10^3 UFC (crecimiento escaso) podria ser llevado a cierre defecto de cobertura de piel
4. No hay contraindicacion en el momento para realizar procedimiento reconstructivo por parte de ortopedia.

10/10/2022 17:38:00

ANALISIS

JUAN JOSE POSSO SIERRA

ANESTESIOLOGIA

LABORATORIOS:

HB 12.7 HTO 40 PLAQ 378000 TP 10.7 TTP 27 CREATININA 0.85.

SE DA AVAL POR ANESTESIA,

10/10/2022 17:38:00

INTERCONSULTA

JUAN JOSE POSSO SIERRA

ANESTESIOLOGIA

ANESTESIOLOGÍA

PLAN QUIRURGICO: CIRUGIA RECONSTRUCTIVA MULTIPLE MIEMBRO INFERIOR DERECHO

PACIENTE YA CONOCIDO POR EL SERVICIO. CON MULTIPLES INTERVENCIONES QUIRURGICAS PREVIAS SIN COMPLICACIONES. REFIERE QUE EN CIRUGIAS PREVIAS HA PRESENTADO ANALGESIA INSUFICIENTE

EXAMEN FISICO:

ALERTA ORIENTADO

AO > 3CM MALLAPATI I.

RUIDOS CARDIACOS RITMICOS NO SOPLOS

CAMPOS PULMONARES NORMOVENTILADOS

EXTREMIDADES CON TUTOR EXTERNO EN MIEMBRO INFERIOR DERECH

SNC SIN DEFICIT

10/10/2022 17:38:00

PLAN

JUAN JOSE POSSO SIERRA

ANESTESIOLOGIA

*PROGRAMAR

*AYUNO DE 8 HORAS

*RESERVAR 2 UNIDADES DE GLOBULOS ROJOS PREVIO A CIRUGIA

*FIRMA DE CONSENTIMIENTO INFORMADO.



CLINICA NUEVA DE CALI SAS
EPICRISIS HOSPITALIZACION 26/10/2022 14:51:00

69

RESUMEN POR FECHA

19/10/2022 15:41:00 NOTA MEDICA NO POS
SE CARGA ORDENES DE CULTIVOS

26/10/2022 14:51:00 PLAN
paciente con indiacion de egreso hospitalario requiere ambulancia para traslado

EPICRISIS HOSPITALIZACION

Diagnosticos

- Z988 OTROS ESTADOS POSTQUIRURGICOS ESPECIFICADOS
- S324 FRACTURA DEL ACETABULO
- S821 FRACTURA DE LA EPIFISIS SUPERIOR DE LA TIBIA
- S798 OTROS TRAUMATISMOS ESPECIFICADOS DE LA CADERA Y DEL MUSLO
- S525 FRACTURA DE LA EPIFISIS INFERIOR DEL RADIO izquierdo
- S822 FRACTURA DE LA DIAFISIS DE LA TIBIA
- S822 FRACTURA DE LA DIAFISIS DE LA TIBIA INFORME QX 80965
- S819 HERIDA DE LA PIERNA, PARTE NO ESPECIFICADA INFORME QX 78975
- S822 FRACTURA DE LA DIAFISIS DE LA TIBIA INFORME QX 79660
- S821 FRACTURA DE LA EPIFISIS SUPERIOR DE LA TIBIA INFORME QX 80442
- S817 HERIDAS MULTIPLES DE LA PIERNA INFORME QX 80882
- S521 FRACTURA DE LA EPIFISIS SUPERIOR DEL RADIO INFORME QX 78487

PLAN

paciente con indiacion de egreso hospitalario requiere ambulancia para traslado

BIOSEGURIDAD COVID-19

La atención brindada al usuario cumple con los lineamientos de bioseguridad dados por el Ministerio de Salud en cuanto a uso adecuado de elementos de protección personal, lavado de manos y medidas de higiene en general con el fin de evitar el contagio del nuevo coronavirus covid-19

ORDENES

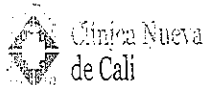Concepto

TRASLADOS

(ORDEN EXTERNA)

Servicio

TRASLADO BASICO SIMPLE CIUDAD
PTE CON EGRESO DEFINIDO SE SOLICITA AMBULANCIA BASICA PARA TRASLADO SIMPLE. NO REQUIERE SOPORTE DE OXIGENO, NI AISLAMIENTO. CUENTA CON FAMILIAR ACOMPAÑANTE.
DIRECCIÓN: cra 8va a # 85/10 barrio puerto mallarino tel 3126247371



CLINICA NUEVA DE CALI SAS

EPICRISIS HOSPITALIZACION 26/10/2022 14:51:00

10/26/22 14:55 Pag 13 de 13

Paciente: EDGAR BALDRICH MINA Doctor: 1143959075 Registro: 1801269

70

Conducta Urgencias Alta de Hospitalizacion
Estado a la Salida Vivo



MERCY YOHANA GUERRERO VALENCIA
Especialidad: MEDICINA GENERAL
Registro Profesional: 38563512



Medico Tratante: MERCY YOHANA GUERRERO VALENCIA
Especialidad: MEDICINA GENERAL
Registro Profesional: 38563512

CLINICA NUEVA DE CALI SAS

1. El presente documento es una copia de una página en blanco.

2. El presente documento es una copia de una página en blanco.

PÁGINA EN BLANCO



CLINICA NUEVA DE CALI S.A.S.

901158187-6

CERTIFICADO DE INCAPACIDAD O LICENCIA POR MATERNIDAD Nro: 145876

Fecha de Expedición: Octubre 26 de 2022

71

Nombre: EDGAR BALDRICH MINA

Documento: 1143959075

Nro Registro de Atención: 1801269

Empresa: CAJA DE COMPENSACION FAMILIAR COMFENALCO DEL VALLE DEL CAUCA

Fecha Inicio: Octubre 12 de 2022

Fecha Fin: Noviembre 10 de 2022

Días 30 TREINTA días

Prórroga: CERO días

Tipo Incapacidad: Enfermedad General

Clase Incapacidad: Total

Diagnósticos del Paciente

Diagnostico	Tipo	Fecha	Tipo Rips
S798 OTROS TRAUMATISMOS ESPECIFICADOS DE LA CADI	Confirmado Repetido	12/09/2022	Ingreso
S821 FRACTURA DE LA EPIFISIS SUPERIOR DE LA TIBIA	Confirmado Repetido	12/09/2022	Ingreso
S521 FRACTURA DE LA EPIFISIS SUPERIOR DEL RADIO	Impresion Diagnostica	14/09/2022	R1
S324 FRACTURA DEL ACETABULO	Confirmado Nuevo	14/09/2022	Ingreso
S525 FRACTURA DE LA EPIFISIS INFERIOR DEL RADIO	Confirmado Nuevo	14/09/2022	Ingreso
S819 HERIDA DE LA PIERNA, PARTE NO ESPECIFICADA	Impresion Diagnostica	22/09/2022	R1
S822 FRACTURA DE LA DIAFISIS DE LA TIBIA	Impresion Diagnostica	30/09/2022	R1
S821 FRACTURA DE LA EPIFISIS SUPERIOR DE LA TIBIA	Impresion Diagnostica	08/10/2022	R1
S817 HERIDAS MULTIPLES DE LA PIERNA	Impresion Diagnostica	18/10/2022	R1
S822 FRACTURA DE LA DIAFISIS DE LA TIBIA	Impresion Diagnostica	19/10/2022	R1
S822 FRACTURA DE LA DIAFISIS DE LA TIBIA	Impresion Diagnostica	19/10/2022	R1
Z988 OTROS ESTADOS POSTQUIRURGICOS ESPECIFICADO	Impresion Diagnostica	26/10/2022	Egreso

Valeria Duque Cubides

VALERIA DUQUE CUBIDES

Registro Médico Nro: 1113687278

Cédula Nro: 1113687278

Especialidad: MEDICINA GENERAL

Fecha Impresión: 26/10/2022 16:30:24 Impreso por: VALERIA DUQUE CUBIDES

En el presente documento
se describe

El presente documento describe el funcionamiento de los
servicios de la red de la Universidad de la Rioja.

El presente documento

El presente documento describe el funcionamiento de los

El presente documento

El presente documento

El presente documento

El presente documento

El presente documento

PÁGINA EN BLANCO

El presente documento

El presente documento

El presente documento

El presente documento

El presente documento



CLINICA NUEVA DE CALI SAS
Dirección: CL 6 8 16 Teléfono: 3690820
NIT: 901158187-6 Ciudad: CALI

26/10/2022 14:25

Orden EXTERNA

72

Unidad: HOSPITALIZACION Capitado: SI
Paciente: Registro: (1801269) EDGAR BALDRICH MINA Dcto: 1143959075
Empresa: CAJA DE COMPENSACION FAMILIAR COMFENALCO DEL VALLE DEL Plan: COMFENALCO VALLE CONTRIBUTIVO
Tipo Usuario: Contributivo (1) Vigencia: 90 dias
Fecha: 26/10/2022 10:18:00 Edad: 29 años 1 meses 11 dias Hab.: 507A Nivel: 1
F. Aprueba: 26/10/2022 10:37:40 Usrio: 94543444
Médico: PABLO ANDRES CAICEDO MAZABEL Triage:

It	Código	Descripcion	#	PBS?	Datos Clínicos
1	869500AU	CURACION (ENFERMERIA)	12 DOCE	POS	

3 sesiones por semana, cuidado de schanz de tutor y de colgajo #12

Médico:

PABLO ANDRES CAICEDO MAZABEL

Firma Recibido Paciente

Fecha Impresión: 26/10/2022 14:25:14 Impreso por: MERCY YOHANA GUERRERO VALENCIA

COMPROBANTE DE PAGO

PÁGINA EN BLANCO



CLINICA NUEVA DE CALI SAS
Dirección: CL 6 8 16 Teléfono: 3690820
NIT: 901158187-6 Ciudad: CALI

73

26/10/2022 14:25

Orden EXTERNA

Unidad: HOSPITALIZACION Capitado: SI
Paciente: Registro: (1801269) EDGAR BALDRICH MINA Dcto: 1143959075
Empresa: CAJA DE COMPENSACION FAMILIAR COMFENALCO DEL VALLE DEL Plan: COMFENALCO VALLE CONTRIBUTIVA
Tipo Usuario: Contributivo (1) Vigencia: 90 días
Fecha: 26/10/2022 10:18:00 Edad: 29 años 1 meses 11 días Hab.: 507A Nivel: 1
F. Aprueba: 26/10/2022 10:38:11 Usrio: 94543444
Médico: PABLO ANDRES CAICEDO MAZABEL Triage:

It	Código	Descripción	#	PBS?	Datos Clínicos
1	931000	TERAPIA FISICA INTEGRAL SOD (198) (295)	15	POS	
			QUINCE		

15 sesiones, apoyo completo con muletas, reentrenamiento en marcha

Médico:

PABLO ANDRES CAICEDO MAZABEL

Firma Recibido Paciente

Fecha Impresión: 26/10/2022 14:25:20 Impreso por: MERCY YOHANA GUERRERO VALENCIA

PÁGINA EN BLANCO



26/10/2022 14:25

CLINICA NUEVA DE CALI SAS
Dirección: CL 6 8 16 Teléfono: 3690820
NIT: 901158187-6 Ciudad: CALI

74

Orden EXTERNA

Unidad: HOSPITALIZACION **Capitado:** SI
Paciente: Registro: (1801269) EDGAR BALDRICH MINA **Dcto:** 1143959075
Empresa: CAJA DE COMPENSACION FAMILIAR COMFENALCO DEL VALLE DEL **Plan:** COMFENALCO VALLE CONTRIBUTIV
Tipo Usuario: Contributivo (1) **Vigencia:** 90 días
Fecha: 26/10/2022 10:18:00 **Edad:** 29 años 1 meses 11 dias **Hab.:** 507A **Nivel:** 1
F. Aprueba: 26/10/2022 10:34:36 **Usrio:** 94543444
Médico: PABLO ANDRES CAICEDO MAZABEL **Triage:**

It	Código	Descripcion	#	PBS?	Datos Clínicos
1	8903802	CONSULTA CONTROL ORTOPEDIA RECONSTRUCTIVA MIEM. INF	1	POS	
			UNA		

Clinica Nueva de Cali Dr Jhon Perez en 15 dias con Rx rodilla y pierna derechas

Médico:

PABLO ANDRES CAICEDO MAZABEL

Firma Recibido Paciente

Fecha Impresión: 26/10/2022 14:25:01 Impreso por: MERCY YOHANA GUERRERO VALENCIA

El presente documento es una copia
de un documento original que se encuentra
en el archivo de la oficina de la
Secretaría de la Defensa Nacional.

Fecha: 15/05/2017

El presente documento es una copia
de un documento original que se encuentra
en el archivo de la oficina de la
Secretaría de la Defensa Nacional.

Fecha: 15/05/2017

El presente documento es una copia
de un documento original que se encuentra
en el archivo de la oficina de la
Secretaría de la Defensa Nacional.

El presente documento es una copia
de un documento original que se encuentra
en el archivo de la oficina de la
Secretaría de la Defensa Nacional.

El presente documento es una copia
de un documento original que se encuentra
en el archivo de la oficina de la
Secretaría de la Defensa Nacional.

El presente documento es una copia
de un documento original que se encuentra
en el archivo de la oficina de la
Secretaría de la Defensa Nacional.

El presente documento es una copia
de un documento original que se encuentra
en el archivo de la oficina de la
Secretaría de la Defensa Nacional.

Fecha: 15/05/2017

El presente documento es una copia
de un documento original que se encuentra
en el archivo de la oficina de la
Secretaría de la Defensa Nacional.

PÁGINA EN BLANCO



26/10/2022 14:25

Orden EXTERNA

Unidad: HOSPITALIZACION Capitado: SI
Paciente: Registro: (1801269) EDGAR BALDRICH MINA Dcto: 1143959075
Empresa: CAJA DE COMPENSACION FAMILIAR COMFENALCO DEL VALLE DEL Plan: COMFENALCO VALLE CONTRIBUTIVA
Tipo Usuario: Contributivo (1) Vigencia: 90 dias
Fecha: 26/10/2022 10:18:00 Edad: 29 años 1 meses 11 dias Hab.: 507A Nivel: 1
F. Aprueba: 26/10/2022 10:35:21 Usrio: 94543444
Médico: PABLO ANDRES CAICEDO MAZABEL Triage:

It	Código	Descripcion	#	PBS?	Datos Clínicos
1	890380	CONSULTA DE CONTROL O DE SEGUIMIENTO POR ESPECIALISTA EN ORTOPEDIA Y TRAUMATOLOGÍA	1 UNA	POS	

en 3 semanas con rx de muñeca izquierda y de pelvis.

Médico:

PABLO ANDRES CAICEDO MAZABEL

Firma Recibido Paciente

Fecha Impresión: 26/10/2022 14:25:06 Impreso por: MERCY YOHANA GUERRERO VALENCIA

El presente documento es una copia
de un documento original que se encuentra
en el archivo de la oficina de la
Secretaría de la Defensa Nacional.

Fecha: 15 de mayo de 2014

El presente

documento

se encuentra

en el archivo

de la

oficina de

la

Secretaría

de la

Defensa

Nacional.

El presente documento es una copia

de un documento original que se encuentra

en el

archivo de la

oficina de la

Secretaría

de la

Defensa Nacional.

El presente

documento

se encuentra

en el

archivo de la

oficina de la

Secretaría

Nacional.

PÁGINA EN BLANCO



26/10/2022 14:25

CLINICA NUEVA DE CALI SAS
Dirección: CL 6 8 16 Teléfono: 3690820
NIT: 901158187-6 Ciudad: CALI

76

Orden EXTERNA

Unidad: HOSPITALIZACION Capitado: SI
Paciente: Registro: (1801269) EDGAR BALDRICH MINA Dcto: 1143959075
Empresa: CAJA DE COMPENSACION FAMILIAR COMFENALCO DEL VALLE DEL Plan: COMFENALCO VALLE CONTRIBUTIVA
Tipo Usuario: Contributivo (1) Vigencia: 90 dias
Fecha: 26/10/2022 10:18:00 Edad: 29 años 1 meses 11 dias Hab.: 507A Nivel: 1
F. Aprueba: 26/10/2022 10:36:43 Usrio: 94543444
Médico: PABLO ANDRES CAICEDO MAZABEL Triage:

It	Código	Descripción	#	PBS?	Datos Clínicos
1	873420	RADIOGRAFIA DE RODILLA AP LATERAL	1 UNA	POS	
		derecha, tomar dos dias antes de control Ortopedia reconstructiva Dr Perez			
2	873313	RADIOGRAFIA DE PIERNA AP Y LATERAL	1 UNA	POS	
		derecha, tomar dos dias antes de control Ortopedia reconstructiva Dr Perez			
3	873206	RADIOGRAFIA DE MUÑECA	1 UNA	POS	
		izquierda: tomar dos dias antes de control Ortopedia general			
4	873412	RADIOGRAFIA DE PÉLVIS (CADERA) COMPARATIVA (54)	1 UNA	POS	
		izquierda: tomar dos dias antes de control Ortopedia general			

Médico:

PABLO ANDRES CAICEDO MAZABEL

Firma Recibido Paciente

Fecha Impresión: 26/10/2022 14:25:10 Impreso por: MERCY YOHANA GUERRERO VALENCIA

PÁGINA EN BLANCO