Calvache Abogados®

**DOCTOR/A**

**JUEZ/A CIVIL MUNICIPAL DE RIONEGRO (REPARTO)**

**E.S.D.**

**REFERENCIA:** DEMANDA VERBAL DECLARATIVA DE RESPONSABILIDAD CIVIL

**DEMANDANTES:** TOM MOLLOY PEDOUSSAUT, NATHALY PRETELT BETIN, Y, EMILIO CHRISTIAN PEDOUSSAUT PRETELT.

**DEMANDADOS:** CARLOS ALBERTO HERNÁNDEZ RINCÓN Y CLINICA SOMER

**JUAN PABLO CALVACHE SEPÚLVEDA**, abogado titulado y en ejercicio, identificado con cédula de ciudadanía No 1036966628 de Rionegro-Antioquia, con domicilio y residencia en Rionegro-Antioquia, y Tarjeta Profesional No 380698 del Consejo Superior de la judicatura, y correo electrónico calvacheabogados@gmail.com, actuando en nombre y representación de **TOM MOLLOY PEDOUSSAUT,** identificado con cédula de extranjería No 769443, domiciliado y con residencia en Rionegro-Antioquia, quien me otorga poder en nombre y representación propio y en nombre y representación de su hijo menor de edad **EMILIO CHRISTIAN PEDOUSSAUT PRETELT,** identificado con NIUP 1.036.968.912, y **NATHALY PRETELT BETIN**, identificada con cédula de ciudadanía No 1005679983, , domiciliada y con residencia en Rionegro-Antioquia, quien me otorga poder en nombre y representación propia y en nombre y representación de su hijo menor de edad, **EMILIO CHRISTIAN PEDOUSSAUT PRETELT,** identificado con NIUP 1.036.968.912, me dirijo a usted, respetuosamente, **JUEZ/A CIVIL MUNICIPAL DE RIONEGRO (REPARTO)** con la finalidad de promover proceso verbal declarativo de responsabilidad civil en contra de

**CARLOS ALBERTO HERNÁNDEZ RINCÓN** identificado con cédula de ciudadanía No 80.178.198, quien se encuentra domiciliado en el Municipio de Rionegro-Ant, y la **SOCIEDAD MEDICA RIONEGRO S A SOMER SA,** identificada con NIT 8909399369, representada legalmente por **RAMIRO DEL CARMEN POSADA AGUDELO**, identificado con cédula No. 71.647.955, domiciliada en el Municipio de Rionegro-Antioquia, de conformidad con lo siguiente:

**HECHOS**

1. Mi poderdante, el señor TOM MOLLOY PEDOUSSAUT, acude a urgencias de la CLINICA SOMER en Rionegro Antioquia el día 03 de junio del 2021 por un fuerte dolor abdominal con síntoma de estreñimiento crónico y diarrea, a lo cual es examinado fisicamente y le sospechan posible apendicitis aguda.
2. Consecuencia de lo anterior, es valorado por el cirujano CARLOS ALBERTO HERNÁNDEZ RINCÓN quien conceptúa que se trata de una apendicitis aguda y ordena cirugía, el mismo día.
3. La valoración por parte del cirujano CARLOS ALBERTO HERNANDEZ RINCÓN no es a elección por parte de mi poderdante sino que es asignada por la ClINICA SOMER sin que pueda pesar o mediar voluntad de mi poderdante.
4. Por lo tanto, el mismo 03 de junio del 2021 le realizan apendicectomía por laparoscopia sin complicaciones, pero que los hallazgos describe marcada distensión de colon derecho y apéndice a tensión. Es dado de alta al día siguiente con recomendaciones, signos de alarma y medicación.
5. El día 06 de junio del 2021 el señor TOM regresa a consulta de urgencias por presentar distensión abdominal, paro de fecales de 5 días y dolor abdominal en aumento; valorado por el cirujano que lo operó solicita TAC de abdomen en el cual informan marcada distensión de colon hasta el sigmoides y sugieren probabilidad de enfermedad inflamatoria y no observan masa neoplásica.
6. Ante esto cirugía decide manejo médico y valoración por gastroenterología para manejo de probable enfermedad inflamatoria intestinal, conceptúa que no hay

abdomen agudo ni megacolon tóxico; sin embargo el señor TOM presenta cada vez más dolor.

7. Mi poderdante, TOM, dos días después, es decir el 08 de junio del 2021 relata pérdida de ruidos intestinales, marcada distensión, dolor que no corrige con la terapia, le hacen nuevo TAC de abdomen y encuentran neumatosis intestinal con dilatación crítica de ciego y obstrucción a nivel del sigmoides.
8. Por lo tanto, con diagnóstico de obstrucción intestinal se lleva a laparotomía exploradora y encuentran gran dilatación del colon con diámetro mayor de 12 cms, signos de sufrimiento intestinal en parches, masa en sigmoides que causa la obstrucción, cierre de muñón apendicular en buen estado, le practican resección de sigmoides con cierre del muñón proximal y distal sutura mecánica y le realizan cecostomía de tubo para descompresión.
9. El 12 de junio del 2021 es llevado nuevamente a cirugía y le realizan anastomosis colorrectal, cierre de la cecostomía, lavado peritoneal y eventrorrafia sin complicaciones.
10. En el postoperatorio a los 8 días presenta cuadro de inflamación en cara y cuello por lo cual solicitan TAC de Cráneo y cuello y valoración por ORL, el cual lo valora al día siguiente y conceptúa que se trata de parotiditis izquierda bacteriana y que el manejo es adecuado pues está con antibióticos.
11. El 23 de julio del 2021 es dado de alta con curaciones de herida quirúrgica, manejo por oncología clínica y control por cirugía.
12. Razón de lo anterior, se realizó dictamen pericial con la UNIVERSIDAD CES, el cual fue entregado el día 29 de mayo del 2023, firmado por el Dr. Juan Ricardo Jaramillo Moreno, identificado con cédula 70.550.783, y quien se encuentra debidamente acreditado como médico especialista en cirujía general, subespecialista en cirugía oncológica y perito.
13. Entre las conclusiones del dictamen pericial, se encuentran varias conclusiones relevantes: 1) "le hacen laparoscopia y apendicectomía, en los hallazgos encuentran colon derecho muy distendido y apéndice a tensión, *no describen fenómeno inflamatorio del apéndice ni tampoco una pesquisa laparoscópica que*

*explique la marcada distensión del colon"*, 2) "Ninguno de los tres consentimientos médicos de cirugía está firmado por el paciente. Por lo anterior se deduce que en la laparoscopia hubo falta de diligencia en revisar la causa de la distensión marcada de colon derecho que tenía el apéndice a tensión" y 3) "En la TAC de abdomen del 6-06-2021 el cuadro obstructivo es descrito como una posible *enfermedad inflamatoria intestinal lo cual causó un manejo médico inadecuado hasta que el paciente por agravamiento de su cuadro le hacen nuevo TAC el cual sí revela la verdadera causa de su dolencia*". Tal como se muestra en el dictamen aportado.

14. Estas conclusiones muestran que hubo un error médico, el cual derivó en un manejo y procedimiento médico inadecuedo y errado, por lo que el señor TOM tuvo que ser sometido de manera urgente a laparotomía exploratoria, las cuales le dejaron grandes cicatrices y derivaron en una posterior pérdida de capacidad laboral.
15.. Cicatrización que podemos observar, y que se aportan en las pruebas:

16. Entonces, tenemos que mi poderdante quedó con cicatrices grandes y visibles en toda su piel, principalmente en toda la línea media abdominal, a lo que cotizó el día 05 de septiembre del 2023 cirugía estética, plástica y reconstructiva, a fin de reducir lo máximo dichas cicatrices, lo cual representa un daño emergente por VEINTIOCHO MILLONES CUATROSCIENTOS CUARENTA Y CUATRO MIL SEISCIENTOS VEINTICINCO PESOS ($ 28´440. 625) liquidados al momento de la presentación de la demanda.
17. Así las cosas, el día 11 de diciembre del 2023, el médico perito Dr. Juan Mauricio Rojas García, identificado con cédula 79625220, debidamente acreditado, realizó dictamen de pérdida de capacidad laboral a mi poderdante TOM, en el que concluyó una pérdida da capacidad laboral del 16,9% por deficiencias por desordenes de color y recto y por alteraciones de la piel, faneras cicatriz extensa abdominal, es decir, causada por los hechos dañosos imputables a médico Carlos y a la Clínica Somer.
18. Esta pérdida de capacidad laboral, el momento de la presentación de la solicitud de conciliación, generó un daño por lucro cesante a mi poderdante TOM de SESENTA Y DOS MILLONES CIENTO NOVENTA Y UN MIL CUARENTA Y DOS PESOS ($ 62´191.042) liquidados al momento de la presentación de la demanda.
19. Las visibles cicatrices han generado en mi poderdante TOM una profunda tristeza, cogoja, dolor y desazón a mi poderdante, ya que tiene un hijo que se encuentra en etapa de niñez y desde entonces no ha podido desfrutar de los hechos amenos tales como ir a piscina, o cualesquier acto que requiera quitarse la camisa por el tamaño de las cicatrices, lo cual se representa en un daño moral de 20 SMMMLV.
20. Además de lo anterior, el hecho de no poder disfrutar con tranquilidad las cosas que hacen que la vida sea amena, tales como ir a un día de playa o estar sin camisa en su casa o en cualquier espacio, han representado una afectación a su dignidad

humana básica, que se represneta en un daño en la vida relación tasado en la suma de 15 SMMMLV.

21. Por último, a su esposa y mamá de su hijo, NATHALY PRETELT BETIN, y a su hijo EMILIO CHRISTIAN PEDOUSSAUT PRETELT, como se encuentra debidamente acreditado en las pruebas, toda esta situación dañosa ha generado profunda tristeza y dolor. Ha causado en ellos mucha desazón el hecho de ver a su esposo y padre pasar por tal situación, y más el hecho de tener que privarse tantos momento amenos con él. Por lo que se tasa el daño moral en 15 SMMMLV tanto para su esposa y para su hijo.
22. La CLINICA SOMER el día 10 de julio del 2023, contestó petición en la que señaló que el ciruijano Carlos Alberto Hernandezz Rincón se encuentra vinculado contractualmente con la clínica a través de contrato de prestación de servicios, tal como leemos en su literalidad: "*Finalmente, para corroborar lo antes mencionado, en los anexos encontrara el Plan de Manejo y/o Formula Medica emitida por el doctor Carlos Alberto Hernández Rincón, Cirujano General y prestador de servicios de salud de la SOCIEDAD MÉDICA RIONEGRO S.A, SOMER S.A. y médico tratante del Señor Tom Molloy Pedoussaut*"
23. Del vínculo contractual entre la CLINICA SOMER y el cirujano Carlos Hernández se entiende que además del nexo contractual, que hay un provecho económico o beneficio para la CLÍNICA SOMER de la prestación de servicios profesionales del cirujano.
24. El día 12 de marzo del 2024 se llevó a cabo audiencia de conciliación prejudicial ante la Procuraduría General de la Nación en el que asistieron todas las parte convocadas, finalizando con constancia de no acuerdo conciliatorio, tal como se aporta en las pruebas.

## PRETENSIONES

### PRINCIPALES

**PRIMERO.** Se declare la responsabilidad civil extracontractual y solidaria, por los daños causados a mis poderdantes narrados en los hechos, de CARLOS ALBERTO

HERNÁNDEZ RINCÓN identificado con cédula de ciudadanía No 80.178.198 y SOCIEDAD MEDICA RIONEGRO S A SOMER SA**,** identificada con NIT 8909399369.

**SEGUNDO.** Se condene al pago solidario a CARLOS ALBERTO HERNÁNDEZ RINCÓN identificado con cédula de ciudadanía No 80.178.198, y a la SOCIEDAD MEDICA RIONEGRO S A SOMER SA**,** identificada con NIT 8909399369, a título de daños patrimoniales a favor de TOM MOLLOY PEDOUSSAUT por las siguientes sumas y conceptos:

- A la suma de SESENTA Y DOS MILLONES CIENTO NOVENTA Y UN MIL CUARENTA Y DOS PESOS ($ 62´191.042) por lucro cesante derivado de la pérdida de capacidad laboral, actualizados al momento del pago.
- A la suma de VEINTIOCHO MILLONES CUATROSCIENTOS CUARENTA Y CUATRO MIL SEISCIENTOS VEINTICINCO PESOS ($ 28´440. 625) por daño emergente de cirugía plástica, estética y reconstructuva, actualizados al momento del pago.

**TERCERO.** Se condene al pago solidario a CARLOS ALBERTO HERNÁNDEZ RINCÓN identificado con cédula de ciudadanía No 80.178.198, y a la SOCIEDAD MEDICA RIONEGRO S A SOMER SA**,** identificada con NIT 8909399369, a título de daños extrapatrimoniales por daño moral por las siguientes sumas y conceptos:

- A favor de TOM MOLLOY PEDOUSSAUT la suma de 20 SMMLV por daño moral
- A favor de NATHALY PRETELT BETIN la suma de 15 SMMLV por daño moral
- A favor de EMILIO CHRISTIAN PEDOUSSAUT PRETELT la suma de 15 SMMLV por daño moral.

**CUARTO.** Se condene al pago solidario a CARLOS ALBERTO HERNÁNDEZ RINCÓN identificado con cédula de ciudadanía No 80.178.198, y a la SOCIEDAD MEDICA RIONEGRO S A SOMER SA**,** identificada con NIT 8909399369 a título de daños extrapatrimoniales por daño en la vida relación favor de TOM MOLLOY PEDOUSSAUT por las siguientes sumas y conceptos:

- A la suma de 15 SMMLV por daño en la vida relación

**QUINTO**. Se condene en costas y agencias en derecho a la parte demandada.

**SUBDIDIARIAS**

**SUBSIDIARIA A LA PRIMERA PRINCIPAL** . Se declare la responsabilidad civil contractual, por los daños causados a mis poderdantes narrados en los hechos, de CARLOS ALBERTO HERNÁNDEZ RINCÓN identificado con cédula de ciudadanía No 80.178.198, y a la SOCIEDAD MEDICA RIONEGRO S A SOMER SA**,** identificada con NIT 8909399369.

**LIQUIDACIÓN DEL DAÑO**

1. **DAÑO EMERGENTE POR CIRUGÍA PLÁSTICA, ESTÉTICA Y RECONSTRUCTIVA**

Fecha de cotización: 2023/09/05

Renta : 26´720.000

Ra= Rh x$\frac{if^1}{ii^2}$

Ra= 26´720.000 x$\frac{140,49}{136,11}$

[1] Último IPC (febrero 2024)
[2] IPC fecha cotización (septiembre 2023)

Ra= 27´579.844

Tiempo: 2024/03/15 – 2023/09/05 = 6,33 meses

Aplicamos fórmula de suma única pasada de la siguiente manera:

SUP= Ra x $(1 + i)^n$

SUP= 27´579.844 x $(1{,}004867)^{6{,}33}$

SUP= 28´440. 625

Total daño emergente pasado por cirugía plástica, estética y reconstructiva la suma de VEINTIOCHO MILLONES CUATROSCIENTOS CUARENTA Y CUATRO MIL SEISCIENTOS VEINTICINCO PESOS ($ 28´440. 625)

**2. LUCRO CESANTE POR PÉRDIDA DE CAPACIDAD LABORAL**

Renta actualizada: SMMLV = 1´300.000 + 25% de prestaciones sociales = 1'625.000

PCL= 16,90

16,9 % de 1'625.000 = $ 274.625

Fecha de estructuración de la PCL= : 03/06/2021

Edad en la fecha de estructuración de la PCL = 33 años

Expectativa de vida de hombre[3] de 33 años: 47,5 años = 570 meses

**2.1 LUCRO CESANTE PASADO**

Ra= 274.625

Tiempo: 2024/03/14[4] – 2021/06/03[5] = 33,4 meses

Aplicamos la fórmula de suma periódica pasada de la siguiente manera:

SPP= Ra x $\frac{(1+i)^n-1}{i}$

SPP= 274,625 x $\frac{(1{,}004867)^{33{,}4}-1}{0.004867}$

SPP= 9´933.926

**2.2 LUCRO CESANTE FUTURO**

Ra= 274.625

Tiempo= 570 – 33,4 = 536,6

Aplicamos la fórmula de suma periódica futura de la siguiente manera:

SPF= Ra x $\frac{(1+i)^n-1}{i\ x\ (1+i)^n}$

SPF= 274.625 x $\frac{(1{,}004867)^{536{,}6}-1}{0.004867\ x\ (1{,}004867)^{536{,}6}}$

[3] Resolución 1555 de 2010 de la Superintendencia Financiera
[4] Fecha de presentación de la demanda
[5] Fecha de estructuración de la PCL

SUF= 52´257.116

Total de lucro cesante pasado más futuro por pérdida de capacidad laboral es de SESENTA Y DOS MILLONES CIENTO NOVENTA Y UN MIL CUARENTA Y DOS PESOS ($ 62´191.042) que corresponden a la siguiente suma 9´933.926 + 52´257.116 = 62´191.042

## 3. TASACIÓN DEL DAÑO MORAL

Respecto del daño moral, se ha definido como el sufrimiento, tristeza, dolor, congoja, y afección sentimental y emocional que sienten las víctimas ante un evento dañoso. La Corte Suprema de Justicia ha señalado que:

> "El daño moral se ubica en lo más íntimo del ser humano y por lo mismo resulta inestimable en términos económicos, sin embargo, la sala ha sostenido que, solo a manera de relativa satisfacción, es factible establecer un quntum "en el marco fáctico de circunstancias, condiciones de modo, tiempo y lugar de los hechos, situación o posición de la víctima y de los perjudicados, intensidad de la lesión a los sentimientos, dolor, aflicción o pesadumbre y demás factores incidentes conforme al arbitrio judicial ponderado del fallador" (Corte Suprema de Justicia, Sentencia radicado 20050040601 del 18 de septiembre del 2009).

A su vez la corte en Sentencia SC10297-2014, del 5 agosto del 2014, con radicado 11001-31-03-003-2003-00660-01, ha señalado:

> "está circunscrito a la lesión de la esfera sentimental y afectiva del sujeto, 'que corresponde a la órbita subjetiva, íntima o interna del individuo' (sentencia de 13 de mayo de 2008), de ordinario explicitado material u objetivamente por el dolor, la pesadumbre, perturbación de ánimo, el sufrimiento espiritual, el pesar, la congoja, aflicción, sufrimiento, pena, angustia, zozobra, desolación, impotencia u otros

> signos expresivos", que se concretan "en el menoscabo de los sentimientos, de los afectos de la víctima y, por lo tanto, en el sufrimiento moral, en el dolor que la persona tiene que soportar por cierto evento dañoso". (Sentencia de Casación Civil de 18 de septiembre de 2009. Exp.: 2005-406-01)."

En esta misma línea, la Corte en Sentencia SC 4704-2021 del 22 de octubre del 2021, con ponencia del Magistrado Luisa Armando Tolosa Villabona, señaló:

> "El propósito de su reconocimiento en el juicio es, como ha señalado la jurisprudencia, reparar las aflicciones al alma. Claro está, siguiendo el ponderado arbitrio iudicis, "con sujeción a los elementos de convicción y las particularidades de la situación litigiosa, sin perjuicio de los criterios orientadores de la jurisprudencia, en procura de una verdadera, justa, recta y eficiente impartición de justicia, derrotero y compromiso ineludible de todo juzqador"

Ahora bien, más concreto el daño moral por errores en procedimiento médicos que causaron lesiones corporales, la Corte Suprema de Justicia a reconocido diferente sumas resarcitorias que van desde los 15'000.000 hasta los 150´000.000 millones de pesos. Por ejemplo, en Sentencia SC 378 del 26 de agosto del 2021 se tasó el daño moral en 60´000.000 para la víctima directa y en 150´000.000 para el padre de la víctima directa por los daños en la salud padecidos en razón de una deficiencia média y asistencia en el nacimiento. En otra decisión, la Sentencia SC 21828 del 19 de diciembre del 2017, tasaron el daño moral para la víctima directa en 40´000.000 por perjuicios ocasiones consecuencia de culpa médica.

En este sentido, y descendido al caso en concreto, por la gravedad de los padecimiento psicológicos descritos por el señor TOM y su familia, se encuentra razonable de conformidad al antecedente jurisprudencial la siguiente tasación:

| | |
|---|---|
| PARA TOM MOLLOY PEDOUSSAUT | 20 SMMLV |

| | |
|---|---|
| PARA NATHALY PRETELT BETIN | 15 SMMLV |
| PARA EMILIO CHRISTIAN PEDOUSSAUT PRETELT | 15 SMMLV |

## 4. TASACIÓN DEL DAÑO EN LA VIDA RELACIÓN

La Corte Suprema de Justicia en Sentencia SC6655 del 07 de marzo del 2019, señaló -textualmente- que el daño en la vida relación:

> "Según lo tiene decantado la Corte, el daño a la vida de relación constituye una modalidad de perjuicio extrapatrimonial de carácter autónomo y diferente a los perjuicios morales, así se dejó sentado desde la sentencia fundante de esta línea jurisprudencial SC 13 de mayo. 2008, rad. 1997-09327-01, donde se expuso:
>
> *(…) es una noción que debe ser entendida dentro de los precisos limites y perfiles enunciados, como un daño autónomo que se refleja en la afectación de la actividad social no patrimonial de la persona, vista en sentido amplio, sin que pueda pensarse que se trata de una categoría que absorbe, excluye o descarta el reconocimiento de otras clases de daño patrimonial o extrapatrimonial que posean alcance y contenido disímil, ni confundido con estos, como si se tratara de una inaceptable amalgama de conceptos, puesto que una indebida interpretación conduciría a que no pudiera cumplirse con la reparación integral ordenada por la ley y la equidad, como infortunadamente ha ocurrido en algunos casos, en franco desmedro de los derechos que en todo momento han de asistir a las víctimas."*

A su vez, la sentencia STC16743-2019 de la sala civil de la Corte Suprema de Jsuticia, con ponencia del magistrado Luis Armando Tolosa Villabona, ha señalado respecto al daño en la vida relación lo siguiente

> «La jurisprudencia de esta Sala ha reconocido reiteradamente que "el daño a la vida de relación" es parte de la reparación integral y totalmente diferente al daño moral, pues se caracteriza por tratarse de un sufrimiento que afecta la esfera externa de

las personas en relación con sus actividades cotidianas, concretrándose en una alteración de carácter emocional como consecuencia del "daño" sufrido en el cuerpo o la salud generando la pérdida o mengua de la posibilidad de ejecución de actos y actividades que hacían más agradable la vida. Afecta esencialmente la alteridad con otros sujetos incidiendo negativamente en la relación diaria con otras personas.

De igual manera, ha precisado la Corte, que si no hay certeza de la afectación causada al demandante se impide acceder a una condena; sin embargo, existen casos en los cuales la afectación constituye un hecho notorio que no requiere prueba para ser demostrado, pues bastan las reglas de la simple experiencia y el sentido común para tener por probado el "daño a la vida de relación".

Así las cosas, y acotado al caso en concreto, la Corte Suprema de Justicia en Sentencia SC 3919 del 08 de agosto del 2021 tasó el daño a la vida relación para cada uno de los padres en 50´000.000 por secuelas neurológicas ereviados de culpa médica. Por lo tanto, y de conformidad a lo descrito, se tasa el daño en la vida relaciónde manera razonable y prudente, de la siguiente manera:

| | |
|---|---|
| TOM MOLLOY PEDOUSSAUT | 15 SMMLV |

**FUNDAMENTO DE DERECHO**

A fin de dar orden al presente argumento jurídico, esbozaré mi fundamento en el siguiente orden: 1) Planteamiento del problema jurídico, 2) Normativa aplicable: 2.1 Responsabilidad civil médica, 2.2 Responsabilidad de la Clínica SOMER, 3) Caso en concreto, 4) Otra normativa relevante para el caso.

**1) Planteamiento del problema jurídico**

¿Es responsable civil y solidariamente, contractual o extracontractual, por los daños causados a mis poderdantes narrados en los hechos, el Dr. CARLOS ALBERTO

HERNÁNDEZ RINCÓN identificado con cédula de ciudadanía No 80.178.198 y la SOCIEDAD MEDICA RIONEGRO S A SOMER SA**,** identificada con NIT 8909399369?

**2) Normativa aplicable**

En razón que mi poderdante Tom P no celebró directamente contrato médico privado con el médico Carlos Hernandez, la normativa aplicable para su imputación e extracontractual y se rigen por las normas del artículo 2341 y ss del código. También, es aplicable para la clínica SOMER el artículo 2347 que contiene el título de imputación de hecho ajeno, tal como se explicará más adelante.

No obstante la aclaración anterior, es importante señalar el antecedente de la Corte Suprema de Justicia en sentencia de 28 de julio de 2005, exp. 00449-01, ha señalado:

> "La Corte, en su prístino propósito de administrar y lograr la justicia, sin desconocer la dicotomía normativa entre la responsabilidad contractual y extracontractual por sus directrices o reglas jurídicas diferenciales ( ... ) ni las críticas ( ... ) nos parece que, en el porvenir, la distinción *entre responsabilidades contractual y extracontractual está llamada a perder su importancia en provecho de otra distinción*, que tiende hoy a afirmarse cada vez más, entre el 'derecho general' o 'derecho común' y los regímenes especiales de responsabilidad civil'),ha admitido, en determinadas hipótesis, el deber resarcitorio del quebranto inferido a sujetos diversos, precisamente en repudio de la impunidad a que conduciría la exclusión de la reparación del daño inmotivado causada a la esfera tutelada por el ordenamiento jurídico, verbi gratia, en tratándose de los intereses de consumidores y usuarios cuya protección 'no puede verse restringida o limitada por el principio de la relatividad de los contratos, cuyo alcance, por cierto, tiende cada vez a ser morigerado por la doctrina jurisprudencia! (sentencia de 28 de julio de 2005, exp. 00449-01 )"

Esto es en suma, que independientemente de la categorización o imputación normativa como contractual o extracontractual pierde la relevancia ante la obligación de resancir los daños sufridos, y que para la responsabilidad médica aplica en el sentido que ambas, tanto contractual como extracontracual remiten a la culpa, como veremos acontinuación.

**2.1 Responsabilidad civil médica**

La jusrisprudencia de la Corte Suprema de Justicia, ha sido iterativa y enfática en señalar que la responsabilidad profesional extracontractual se deriva del artículo 2341 del código civil, que prescribe:

> Articulo 2341. <responsabilidad extracontractual>. el que ha cometido un delito o culpa, que ha inferido daño a otro, es obligado a la indemnización, sin perjuicio de la pena principal que la ley imponga por la culpa o el delito cometido.

A su vez, cuando los profesionales cometen un daño por culpa siendo trabajadores de una empresa o entidad, o teniendo cualquier vínculo contractual de dependencia o subordinación, se responde por hecho ajeno, en el que hay un civil y un directamente responsable, lo cual podemos leer:

> Articulo 2347. <responsabilidad por el hecho propio y de las personas a cargo>. toda persona es responsable, no sólo de sus propias acciones para el efecto de indemnizar el daño sino del hecho de aquellos que estuvieren a su cuidado.
>
> <inciso segundo modificado por el artículo 65 del decreto 2820 de 1974. el nuevo texto es el siguiente.> así, los padres son responsables solidariamente del hecho de los hijos menores que habiten en la misma casa.
>
> así, el tutor o curador es responsable de la conducta del pupilo que vive bajo su dependencia y cuidado.
>
> así, los directores de colegios y escuelas responden del hecho de los discípulos mientras están bajo su cuidado, y los artesanos y empresarios del hecho de sus aprendices, o dependientes, en el mismo caso.
>
> pero cesará la responsabilidad de tales personas, si con la autoridad y el cuidado que su respectiva calidad les confiere y prescribe, no hubieren podido impedir el hecho.

Ambos artículos para definir la culpa, necesariamente nos remiten al artículo 63 del código civil, en el que se resume en la negligencia, impericia, descuido, violación a reglamentos, etc. Y el cual podemos leer a continuación:

> Articulo 63. <culpa y dolo>. la ley distingue tres especies de culpa o descuido.
>
> culpa grave, negligencia grave, culpa lata, es la que consiste en no manejar los negocios ajenos con aquel cuidado que aun las personas negligentes o de poca prudencia suelen emplear en sus negocios propios. esta culpa en materias civiles equivale al dolo.
>
> culpa leve, descuido leve, descuido ligero, es la falta de aquella diligencia y cuidado que los hombres emplean ordinariamente en sus negocios propios. culpa o descuido, sin otra calificación, significa culpa o descuido leve. esta especie de culpa se opone a la diligencia o cuidado ordinario o mediano.
>
> el que debe administrar un negocio como un buen padre de familia, es responsable de esta especie de culpa.
>
> culpa o descuido levísimo es la falta de aquella esmerada diligencia que un hombre juicioso emplea en la administración de sus negocios importantes. esta especie de culpa se opone a la suma diligencia o cuidado.
>
> el dolo consiste en la intención positiva de inferir injuria a la persona o propiedad de otro.

Que de igual mamera, si eventualmente se considerara la responsabilidad médica como contractual, nos tendríamos que remitir al artículo 1064 del código civil que remite denuevo al artículo 63 del Código civil que define la culpa, el cual podemos leer en su literalidad:

> Articulo 1604. <RESPONSABILIDAD DEL DEUDOR>. El deudor no es responsable sino de la culpa lata en los contratos que por su naturaleza solo son útiles al acreedor; es responsable de la leve en los contratos que se hacen para beneficio recíproco de las

partes; y de la levísima en los contratos en que el deudor es el único que reporta beneficio.

El deudor no es responsable del caso fortuito, a menos que se haya constituido en mora (siendo el caso fortuito de aquellos que no hubieran dañado a la cosa debida, si hubiese sido entregado al acreedor), o que el caso fortuito haya sobrevenido por su culpa.

La prueba de la diligencia o cuidado incumbe al que ha debido emplearlo; la prueba del caso fortuito al que lo alega.

Todo lo cual, sinembargo, se entiende sin perjuicio de las disposiciones especiales de las leyes, y de las estipulaciones expresas de las partes.

En suma de lo anterior, tenemos que la culpa profesional acotada a la profesión médica se representa en una falta de diligencia, pericia o indadecueado manejo médico que causalemente tenga conexión con el daño.

Esto mismo ha sido iterado por la Corte Suprema de Justicia en la SC 13925 del 2016, que ha señalado: " El agente médico singular se exonerará del juicio de imputación del hecho como suyo siempre que se demuestre en el proceso que no tenía un deber de cuidado en la atención que brindó al paciente, lo que ocurre, por ejemplo, cuando su intervención no fue jurídicamente relevante o estuvo amparada en una causal de justificación de su conducta; cuando el daño se debió al quebrantamiento de una obligación de acción de la EPS o de la IPS y no a la desatención del deber personal de actuar; o cuando no intervino de ninguna manera ni tenía el deber jurídico de hacerlo".

**2.2 Responsabilidad de la clínica SOMER**

Ahora bien, respecto de la clínica SOMER, aunque en el presente se es conciente que no se le está imputanto responsabilidad a la clínica somer por falta en las condiciones de seguridad o higiene, si resulta civilmente responsable como hecho ajeno del directamente responsable, que es el médico Carlos Alberto H. Al respecto, tal vinculo se encuentra probado en: 1) el contrato de prestación de servicios vigente entre el Dr Carlos y la clínica SOMER al momento del hecho dañoso, 2) Que mi poderdante no tuvo libertad de elección

al médico cirujano sino que fue el que le suministró la clínica somer, 3) La clínica somer de la prestación de servicio del médico Carlos Alberto también obtiene provecho o lucro. En ese sentido, y bajo estos argumentos, la clínica responde solidariamente bajo el título de imputación de hecho ajeno, tal como vemos acontinuación.

El hecho ajeno se encuentra expresamente regulado en el Código Civil, en el artículo 2347, y tiene una cláusula general de responsabilidad, y unos casos especiales. Que, para el caso en concreto, es fundamental identificar la cláusula general del 2347 que señala que "toda persona es responsable de, no solo de sus propias acciones para el efecto de indemnizar el daño sino del hecho que estuvieren a su cuidado", tal como podemos leer a continuación:

> Artículo 2347. <responsabilidad por el hecho propio y de las personas a cargo>. toda persona es responsable, no sólo de sus propias acciones para el efecto de indemnizar el daño sino del hecho de aquellos que estuvieren a su cuidado.
>
> así, los padres son responsables solidariamente del hecho de los hijos menores que habiten en la misma casa.
>
> así, el tutor o curador es responsable de la conducta del pupilo que vive bajo su dependencia y cuidado.
>
> así, los directores de colegios y escuelas responden del hecho de los discípulos mientras están bajo su cuidado, y los artesanos y empresarios del hecho de sus aprendices, o dependientes, en el mismo caso.
>
> pero cesará la responsabilidad de tales personas, si con la autoridad y el cuidado que su respectiva calidad les confiere y prescribe, no hubieren podido impedir el hecho.

En ese mismo sentido, la Corte Suprema de Justicia en su jurisprudencia ha señalado que para el título de imputación de hecho ajeno hay dos categorías a efectos de imputar: el directamente responsable y el civilmente responsable. El directamente responsable corresponde a quien causa el daño de manera personal y directa; y el civilmente responsable corresponde a la persona -natural o jurídica- a quien tenía el cuidado o

subordinación. En este sentido, podemos leer de la Sentencia expediente 4637 del 15 de marzo de 1996, con ponencia del Magistrado Carlos Esteban Jaramillo, Corte Suprema de Justicia, Sala Civil, lo siguiente:

> "En esas condiciones, es dable concluir que tratándose de la responsabilidad civil por el hecho de otra persona, el tercero está obligado a indemnizar cuando se encuentran demostrados los presupuestos generales que configuran la responsabilidad extracontractual, a saber el hecho, el daño y el nexo de causalidad entre uno y otro, por un lado, y por el otro la relación de dependencia con el causante del daño, relación de dependencia que, como se ha explicado a espacio líneas atrás, no habrá de estar ligada en forma concreta a una clase especial de contrato, sino que supone, única y exclusivamente, una situación de autoridad o de subordinación adecuada".

Por otro lado, en este título de imputación también se hace necesario resaltar que solo es necesario probar la culpa del directamente responsable y la relación de dependencia del civilmente responsable. Es decir, no hay necesidad de probar la culpa del civilmente responsable, como lo podemos observar en las sentencias radicado 4637 del 15 de marzo de 1996 con ponencia del Magistrado Carlos Esteban Jaramillo, Corte Suprema de Justicia, Sala Civil; y también en la sentencia expediente 6264 del 22 de marzo del 2000, con ponencia del Magistrado Jorge Santos Ballesteros, Corte Suprema de Justicia Sala Civil.

En este sentido, se hace menester resaltar la solidaridad que se causa entre el civilmente responsable y el directamente responsable. Solidaridad que podemos leer del artículo 2344 del Código Civil, y que enuncio a continuación:

> Artículo 2344. <responsabilidad solidaria>. si de un delito o culpa ha sido cometido por dos o más personas, cada una de ellas será solidariamente responsable de todo perjuicio procedente del mismo delito o culpa, salvas las excepciones de los artículos 2350 y 2355.

**3) Caso en concreto**

De conformidad a la normativa y jurisprudencia citada, y las pruebas aportadas y descritas en los hechos, queda debidamente probado que el daño producido al señor TOM encuentra causalmente una conexión con la negligencia y manejo inadecuado del médico Carlos Alberto Hernández Rincón. Esto en un juicio de encaje y descenso en un caso en concreto, encuadra con el supuesto contenido en el artículo 2341 y 63 del código civil. Y que además, la conexción causal se encuentra debidamente probada con el peritaje aportado de la Universidad CES.

Aunado a lo anterior, también se encuentra probado el daño, configurándose como cierto y determinable, que se representa en la operación plástica, estética y reconstructiva para reducir las cicatriz, en el dictamen de pérdida de capacidad laboral y el los perjuicios extrapatrimoniales para la víctima directa (TOM) y sus familiares, tales como la esposa y el hijo.

Por último, se encuentra probado el vínculo contractual entre la clínica SOMER y el médico Dr. Carlos Alberto, como se puede ver en la respuesta de la petición de SOMER, aportada en las pruebas. . Por lo que en suma, se configuran todos los elementos de la responsabilidad civil a fin que sean reparados los daños a mi poderdante.

**4) Otra normativa relevante para el caso.**

Se me hace necesario resaltar la regla general en la responsabilidad civil extracontractual que es la solidaridad. Esto aplica a fin que sea declarada solidariamente la responsabilidad y en consecuencia el pago también a cargo de la clínica SOMER y del Dr. Carlos Alberto Hernández Rincón, tal como leemos:

> Articulo 2344. <responsabilidad solidaria>. si de un delito o culpa ha sido cometido por dos o más personas, cada una de ellas será solidariamente responsable de todo perjuicio procedente del mismo delito o culpa, salvas las excepciones de los artículos 2350 y 2355.
>
> todo fraude o dolo cometido por dos o más personas produce la acción solidaria del precedente inciso.

También resalto la presunción del SMMLV para la liquidación del daño, en el que la jurisprudencia de la Corte Suprema de Justica iterativamente ha presumido el salario mínimo para dicha liquidación. Como podemos leer de la Sentencia SC4803 del 12 de noviembre 2019, con Ponencia del Magistrado

> "En aras de estimar económicamente le aludido menoscabo, el actual entendimiento jurisprudencial del principio de reparación integral en punto a la indemnización por lucro cesante ordena que, una vez demostrada la afectación negativa del ejercicio de una actividad productiva, debe de proceder al restablecimiento patrimonial del agraviado, para lo cual basta la prueba de su aptitud laboral y, para fines de su cuantificación, la remuneración percibida, sin perjuicio de que esta sea suplida por el salario mínimo mensual vigente".

En la misma sentencia citada, también se señala que para probar la actitud laboral basta con el dictamen de pérdida de capacidad laboral, como podemos leer:

> "Por tanto, no es menester exigir al afectado que demuestre el desarrollo de un laborío redituable para acceder a su pretensión, pues basta con encontrar acreditada la pérdida de capacidad laboral -temporal o permanente-, salvo que su aspiración sea una tasa mayor"

## JURAMENTO ESTIMATORIO

De conformidad con el artículo 206 del Código General del proceso, se declara bajo juramento estimatorio, la siguiente estimación razonada de los perjuicios por daño emergente y lucro cesante la suma de NOVENTA MILLONES SEISCIENTOS TREINTA Y UN MIL SEISCIENTOS SESENTA Y SIETE PESOS ($ 90´631.667) discriminados de la siguiente manera:

**DAÑO EMERGENTE POR CIRUGÍA PLÁSTICA, ESTÉTICA Y RECONSTRUCTIVA**

Calvache Abogados ®

Fecha de cotización: 2023/09/05

Renta : 26´720.000

Ra= Rh x$\frac{if^{6}}{ii^{7}}$

Ra= 26´720.000 x$\frac{140,49}{136,11}$

Ra= 27´579.844

Tiempo: 2024/03/15 – 2023/09/05 = 6,33 meses

Aplicamos fórmula de suma única pasada de la siguiente manera:

SUP= Ra x $(1+i)^{n}$

SUP= 27´579.844 x $(1{,}004867)^{6{,}33}$

SUP= 28´440. 625

Total daño emergente pasado por cirugía plástica, estética y reconstructiva la suma de VEINTIOCHO MILLONES CUATROSCIENTOS CUARENTA Y CUATRO MIL SEISCIENTOS VEINTICINCO PESOS ($ 28´440. 625)

**LUCRO CESANTE POR PÉRDIDA DE CAPACIDAD LABORAL**

[6] Último IPC (febrero 2024)
[7] IPC fecha cotización (septiembre 2023)

Calvache Abogados®

Renta actualizada: SMMLV = 1´300.000 + 25% de prestaciones sociales = 1'625.000

PCL= 16,90

16,9 % de 1'625.000 = $ 274.625

Fecha de estructuración de la PCL= : 03/06/2021

Edad en la fecha de estructuración de la PCL = 33 años

Expectativa de vida de hombre[8] de 33 años: 47,5 años = 570 meses

**LUCRO CESANTE PASADO**

Ra= 274.625

Tiempo: 2024/03/14[9] – 2021/06/03[10] = 33,4 meses

Aplicamos la fórmula de suma periódica pasada de la siguiente manera:

SPP= Ra x $\frac{(1+i)^n-1}{i}$

SPP= 274,625 x $\frac{(1,004867)^{33,4}-1}{0.004867}$

SPP= 9´933.926

[8] Resolución 1555 de 2010 de la Superintendencia Financiera
[9] Fecha de presentación de la demanda
[10] Fecha de estructuración de la PCL

Calvache Abogados ®

**LUCRO CESANTE FUTURO**

Ra= 274.625

Tiempo= 570 – 33,4 = 536,6

Aplicamos la fórmula de suma periódica futura de la siguiente manera:

SPF= Ra x $\frac{(1+i)^n-1}{i\ x\ (1+i)^n}$

SPF= 274.625 x $\frac{(1{,}004867)^{536{,}6}-1}{0.004867\ x\ (1{,}004867)^{536{,}6}}$

SUF= 52´257.116

TOTAL DE LUCRO CESANTE PASADO MÁS FUTURO por pérdida de capacidad laboral es de SESENTA Y DOS MILLONES CIENTO NOVENTA Y UN MIL CUARENTA Y DOS PESOS ($ 62´191.042) que corresponden a la siguiente suma 9´933.926 + 52´257.116 = 62´191.042

**PRUEBAS Y ANEXOS**

1. Poder especial debidamente conferido conforme la ley 2213 del 2022
2. Certificado de vigencia, tarjeta profesional y cédula como apoderado judicial
3. Dictamen pericial de la Universidad CES
4. Respuesta a petición de SURA del 31 de julio del 2023
5. Fotografías que muestran las cicatrices
6. Fotografías de la operación en la clínica somer 2021
7. Dictamen de pérdida de capacidad laboral del 11 de diciembre del 2023
8. Respuesta del 10 de julio del 2023 de la clínica SOMER

9. Historia clínica de la clínica SOMER de TOM P.
10. Histira clínica de Home Group SAS de TOM P.
11. Consulta de vigencia de ReTHUS del Dr. Carlos Alberton Hernandez Rincón
12. Certificado de existencia y representación legal de la SOCIEDAD MEDICA RIONEGRO S A SOMER SA
13. Cotización de cirujía estética, plástica y reconstructuva del 5 de septiembre del 2023.
14. Consulta ADRESS de afiliación EPS SURA
15. Cédula de extranjería de Tom P.
16. Cédula de ciudadanía de Nathaly
17. Registro civil de Emilio P
18. Prueba de unión marital
19. Constancia de no acuerdo conciliatorio del 12 de marzo del 2024.
20. Memorial de solicitud de amparo de pobreza
21. Comprobante de envío de demanda a las partes.

## CUANTÍA, COMPETENCIA Y PROCEDIMIENTO

De conformidad al artículo 26 del CGP se estima la cuantía por la suma de todas las pretensiones, es usted competente para conocer en primera instancia Juez/a Civil Municipal.

De conformidad al art 28 del CGP y en razón que la Clínica SOMER y el Médico Carlos A. Hernández se encuentran domiciliados en Riongro-Antioquia, es usted competente para conocer en primera instancoa Juez/a Civil Municipal de Rionegro-Antioquia.

De acuerdo a la cuantía del proceso, y a su naturaleza, el proceso debe tramitarse como verbal ordinario de menor cuantía.

## RESPECTO DEL ENVÍO EN SIMULTÁNEO A LAS PARTES

Calvache Abogados®

Previo a la radicación de la demanda, se envía por corrreo electrónico certificado la demanda a las partes demandadas. Comprobante que se anexa con la presentación de la demanda y sus anexos.

**RESPECTO DEL REQUISITO DE PROCEDIBILIDAD**

El día 12 de marzo del 2024 se llevó a cabo audiencia de conciliación prejudicial ante la Procuraduría General de la Nación en el que asistieron todas las parte convocadas, finalizando con constancia de no acuerdo conciliatorio, tal como se aporta en las pruebas.

**NOTIFICACIONES**

- Las del Dr. Carlos Alberto Hernández Rincón al correo electrónico cahr26051980@gmail.com, correo electrónico al cual se le notificó la solicitud de conciliación y al cual asisitó. Se desconoce el lugar físico de notificaciones.
- Las de la clínica somer al correo electrónico gerencia@clinicasomer.com correo electrónico que se observa en el certificado de existencia y representación legal o a la dirección física CL 38 CR 54A 35.
- Las personales a mi correo electrónico calvacheabogados@gmail.com o a mi dirección personal diagonal 55 AE # 18-52, Rionegro-Antioquia.
- Las de mis poderdantes al correo electrónico tompedoussaut@icloud.com o a la dirección física trav 17 A # 55-28, Rionegro-Antioquia.

**ATENTAMENTE,**

**JUAN PABLO CALVACHE SEPÚLVEDA**

**CC: 1036966628**

Calvache
Abogados ®

**TP: 380698 del CSJ.**

**Firma:** Juan Pablo Calvache

| **PROCURADURÍA DELEGADA CON FUNCIONES MIXTAS 4 PARA ASUNTOS CIVILES. CENTRO DE CONCILIACIÓN DE LA PROCURADURÍA GENERAL DE LA NACIÓN Código No. 3284** | |
|---|---|
| **Solicitud de Conciliación No.** | **114 E-2024-107953** |
| **Convocante (s)** | **TOM MOLLOY PEDOUSSAUT** (en nombre propio y del menor EMILIO CHRISTIAN PEDOUSSAUT PRETELT)<br>**NATHALY PRETELT BETIN** |
| **Convocado (a) (s)** | **CARLOS ALBERTO HERNÁNDEZ RINCÓN**<br>**SOCIEDAD MEDICA RIONEGRO S A SOMER SA** |
| **Fecha de Solicitud** | **12 DE FEBRERO DE 2024** |
| **Objeto** | **Pago de perjuicios por falla en servicio médico** |
| **Fecha de la audiencia** | **12 DE MARZO DE 2024** |

El suscrito **MARIANO BUSTAMANTE GARCÍA**, Conciliador adscrito al Centro de Conciliación de la ***Procuraduría General de la Nación*, *sede Medellín***, identificado con la cédula de ciudadanía No. 1’144.033.977 y, asignado como Conciliador en las presentes diligencias; una vez agotado el respectivo trámite y en cumplimiento a lo dispuesto en el numeral 2° del artículo 65 de la Ley 2220 de 2022 y demás normas concordantes,

**HACE CONSTAR:**

1.- El día 12 de febrero de 2024, **TOM MOLLOY PEDOUSSAUT** identificado con cédula de extranjería número 769443 (en nombre propio y del menor EMILIO CHRISTIAN PEDOUSSAUT PRETELT) y **NATHALY PRETELT BETIN** identificada con cédula de ciudadanía número 1005679983, mediante apoderado, promovieron trámite de audiencia de Conciliación Extrajudicial en Derecho ante el Centro de Conciliación de la Procuraduría General de la Nación.

Parte Convocada: **CARLOS ALBERTO HERNÁNDEZ RINCÓN** identificado con cédula de ciudadanía 80.178.198
**SOCIEDAD MEDICA RIONEGRO S A** identificada con NIT 8909399369

2.- Aceptada la solicitud de conciliación, el conciliador asignado para llevar a cabo la audiencia fijó como fecha y hora para la celebración de la misma por medios virtuales a través de la plataforma Microsoft Teams™, el día **12 de marzo de 2024** a las **10:30 a.m**.

3.- Fue remitida a la dirección de correo electrónico y/o física, según corresponda, de las partes convocante y convocada la respectiva citación, manifestando de manera expresa que la

audiencia se llevaría a cabo por medios virtuales y solicitando a las partes que expresen su voluntad de que la audiencia se realice por este medio.

En la solicitud de conciliación se formularon los siguientes:

## HECHOS

Manifiesta el apoderado de la parte convocante que el 3 de junio de 2021 TOM MOLLOY PEDOUSSAUT acudió a urgencias de la CLINICA SOMER en Rionegro, Antioquia, por un fuerte dolor abdominal con síntoma de estreñimiento crónico y diarrea, ante lo cual fue examinado físicamente y le sospecharon posible apendicitis aguda. Consecuencia de lo anterior, fue valorado por el cirujano CARLOS ALBERTO HERNÁNDEZ RINCÓN quien conceptuó que se trataba de una apendicitis aguda y ordenó cirugía el mismo día.

El 06 de junio de 2021 le realizaron apendicectomía por laparoscopia sin complicaciones y es dado de alta al día siguiente con recomendaciones, signos de alarma y medicación.

El 08 de junio de 2021 regresó a consulta de urgencias por presentar distensión abdominal, paro de fecales de 5 días y dolor abdominal en aumento. El cirujano que lo operó solicitó TAC de abdomen en el cual informaron marcada distensión de colon hasta el sigmoides y sugieren probabilidad de enfermedad inflamatoria y no observaron masa neoplásica. Ante esto, se decide manejo médico y valoración por gastroenterología para manejo de probable enfermedad inflamatoria intestinal.

El 12 de junio de 2021 es llevado nuevamente a cirugía y le realizaron anastomosis colorrectal, cierre de la cecostomía, lavado peritoneal y eventrorrafia sin complicaciones. En el postoperatorio a los 8 días presentó cuadro de inflamación en cara y cuello por lo cual solicitaron TAC de Cráneo y cuello y valoración por ORL. Se valora y conceptúa que se trata de parotiditis izquierda bacteriana y que el manejo es adecuado pues está con antibióticos.

El 23 de julio de 2021 es dado de alta con curaciones de herida quirúrgica, manejo por oncología clínica y control por cirugía.

El 29 de mayo de 2023 se emitió dictamen firmado por el Dr. Juan Ricardo Jaramillo Moreno, de la UNIVERSIDAD CES, quien indicó:
*1) "le hacen laparoscopia y apendicectomía, en los hallazgos encuentran colon derecho muy distendido y apéndice a tensión, no describen fenómeno inflamatorio del apéndice ni tampoco una pesquisa laparoscópica que explique la marcada distensión del colon", 2) "Ninguno de los tres consentimientos médicos de cirugía está firmado por el paciente. Por lo anterior se deduce que en la laparoscopia hubo falta de diligencia en revisar la causa de la distensión marcada de*

*colon derecho que tenía el apéndice a tensión" y 3) "En la TAC de abdomen del 6-06-2021 el cuadro obstructivo es descrito como una posible enfermedad inflamatoria intestinal lo cual causó un manejo médico inadecuado hasta que el paciente por agravamiento de su cuadro le hacen nuevo TAC el cual sí revela la verdadera causa de su dolencia".*

Así mismo, el 11 de diciembre de 2023, el doctor Juan Mauricio Rojas García, realizó dictamen de pérdida de capacidad laboral y concluyó una pérdida de capacidad laboral del 16,9%.

## PRETENSIONES

La solicitud se elevó a efectos de que las partes lleguen a un acuerdo conciliatorio en relación con las siguientes pretensiones:

El pago de perjuicios que ascienden a la suma de CIENTO SETENTA Y CUATRO MILLONES CUATROCIENTOS CUARENTA Y UN MIL SETENTA Y OCHO PESOS M/CTE ($ 174´441.078)

Lo anterior conforme los hechos y pretensiones descritos en la solicitud de audiencia de conciliación.

## ASISTENCIA

**Por la parte Convocante:** Comparece de manera virtual, **TOM MOLLOY PEDOUSSAUT** identificado con cédula de extranjería número 769443 (en nombre propio y del menor EMILIO CHRISTIAN PEDOUSSAUT PRETELT), dirección transversal 17 A, #55-28 Rionegro-Antioquia, celular 322 3639433 y correo electrónico: tompedoussaut@gmail.com.

Comparece de manera virtual **NATHALY PRETELT BETIN** identificada con cédula de ciudadanía número 1005679983, dirección transversal 17 A, #55-28 Rionegro-Antioquia, celular 322 3639433 y correo electrónico: tompedoussaut@gmail.com

Comparece de manera virtual el doctor **JUAN PABLO CALVACHE SEPÚLVEDA** identificado con cédula de ciudadanía número 1036966628 y TP 380698 del CS de la J, dirección: diagonal 55 AE# 18-52, celular: 3234569338 y correo electrónico calvacheabogados@gmail.com, como apoderado de la parte convocante según poder allegado junto con la solicitud de audiencia de conciliación.

**Por la parte convocada:** Comparece de manera virtual, la doctora **ESTEFANÍA JIMÉNEZ CHAVARRIAGA** identificada con la cedula de ciudadanía 1.036.676.604, portadora de la **T.P 344.330** del Consejo Superior de la Judicatura, cuyos correos electrónicos son notificaciones@prietopelaez.com y estefaniajimenez@prietopelaez.com y su número de celular

es 3196126771. en calidad de apoderada sustituta de **SOCIEDAD MÉDICA SOMER DE RIONEGRO S.A** identificada con NIT 890939936-9, dirección calle 38 # 54A - 35 de Rionegro, teléfono 604 5699999 y correo electrónico gerencia@clinicasomer.com. Lo anterior conforme poder allegado al centro de conciliación.

Comparece de manera virtual el doctor **CARLOS ALBERTO HERNÁNDEZ RINCÓN** identificado con cédula de ciudadanía 80.178.198, correo electrónico: cahr26051980@gmail.com.

## TRÁMITE NO ACUERDO

El Conciliador ilustró a las partes sobre la naturaleza, efectos y alcances de la conciliación, les puso de presente las ventajas y beneficios y los invitó a presentar las propuestas que estimaran pertinentes, tendientes a solucionar en forma definitiva las diferencias planteadas, advirtiendo que la diligencia se encuentra amparada en el principio de confidencialidad contenido en el numeral 4° del artículo 4° de la Ley 2220 de 2022.

Luego de exponer sobre las pretensiones y propuestas por parte del conciliador durante la audiencia, la parte convocada manifestó no tener ánimo conciliatorio y no contar con una propuesta para la parte convocante; en consecuencia, se declaró **FALLIDA** la misma y **AGOTADA** la etapa conciliatoria.

Dada en Medellín, el 12 de marzo de 2024.

**MARIANO BUSTAMANTE GARCÍA**
C.C 1’144.033.977
Conciliador

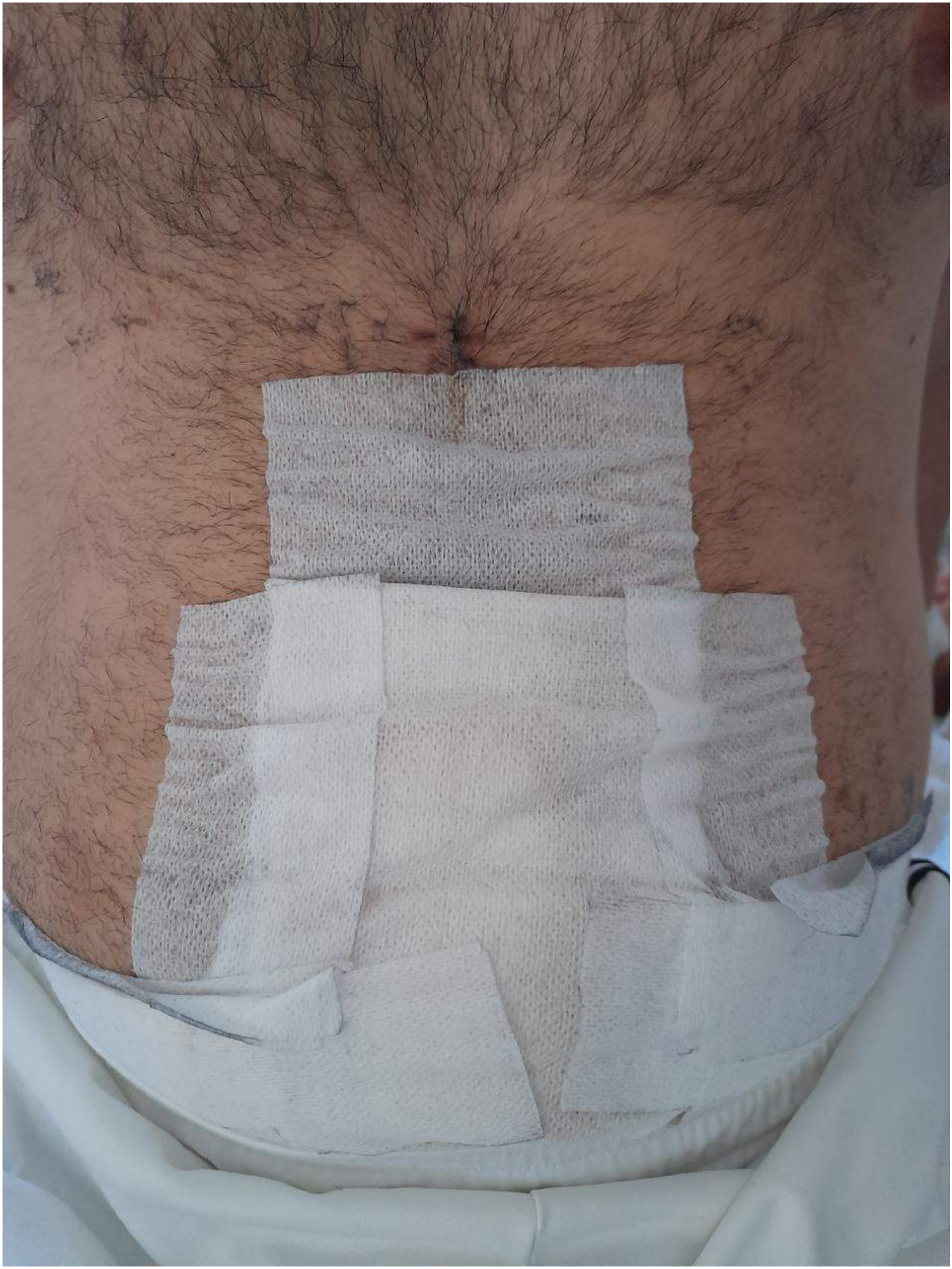

**CÁMARA DE COMERCIO DEL ORIENTE ANTIOQUENO**

**CERTIFICADO DE EXISTENCIA Y REPRESENTACIÓN LEGAL**

**Fecha expedición:** 11/02/2024 - 22:24:57
Recibo No. S000783114, Valor 7900

**CÓDIGO DE VERIFICACIÓN Z42R7gnEx8**

Verifique el contenido y confiabilidad de este certificado, ingresando a https://sii.confecamaras.co/vista/plantilla/cv.php?empresa=51 y digite el respectivo código, para que visualice la imagen generada al momento de su expedición. La verificación se puede realizar de manera ilimitada, durante 60 días calendario contados a partir de la fecha de su expedición.

La matrícula mercantil proporciona seguridad y confianza en los negocios,renueve su matrícula a más tardar el 01 de abril de 2024.

---

**CON FUNDAMENTO EN LA MATRÍCULA E INSCRIPCIONES EFECTUADAS EN EL REGISTRO MERCANTIL, LA CÁMARA DE COMERCIO CERTIFICA:**

**NOMBRE, IDENTIFICACIÓN Y DOMICILIO**

Razón Social : SOCIEDAD MEDICA RIONEGRO S.A. SOMER S.A.
Sigla : SOMER S.A.
Nit : 890939936-9
Domicilio: Rionegro, Antioquia

**MATRÍCULA**

Matrícula No: 2681
Fecha de matrícula: 23 de diciembre de 1985
Ultimo año renovado: 2023
Fecha de renovación: 27 de febrero de 2023
Grupo NIIF : GRUPO I - NIIF PLENAS

**UBICACIÓN**

Dirección del domicilio principal : CL 38 CR 54A 35
Municipio : Rionegro, Antioquia
Correo electrónico : gerencia@clinicasomer.com
Teléfono comercial 1 : 5699999
Teléfono comercial 2 : No reportó.
Teléfono comercial 3 : No reportó.

Dirección para notificación judicial : CL 38 CR 54A 35
Municipio : Rionegro, Antioquia
Correo electrónico de notificación : gerencia@clinicasomer.com
Teléfono para notificación 1 : 5699999
Teléfono notificación 2 : No reportó.
Teléfono notificación 3 : No reportó.

La persona jurídica **SI** autorizó para recibir notificaciones personales a través del correo electrónico, de conformidad con lo establecido en los artículos 291 del Código General del Proceso y del 67 del Código de Procedimiento Administrativo y de lo Contencioso Administrativo.

**CONSTITUCIÓN**

Por Escritura Pública No. 1517 del 29 de noviembre de 1985 de la Notaria Unica De Rionegro de Rionegro, inscrito en esta Cámara de Comercio el 07 de marzo de 1988, con el No. 173 del Libro IX, se constituyó la persona jurídica de naturaleza comercial denominada SOCIEDAD MEDICA RIONEGRO S.A. SOMER S.A., Sigla SOMER S.A.

**REFORMAS ESPECIALES**

Por Escritura Pública No. 2419 del 11 de junio de 1994 de la Notaria Unica De Rionegro , inscrito en esta Cámara de Comercio el 08 de agosto de 1994, con el No. 3431 del Libro IX, se inscribió

---

SOCIEDAD ANOMINA FUE ACLARADA POR ESCRITURA PUBLICA NO.3.302 DEL 5 DE AGOSTO DE 1.994.

**ORDENES DE AUTORIDAD COMPETENTE - RESOLUCIONES**

Por Resolución No. 510 del 06 de marzo de 1992 de la Superintendencia De Sociedades de Medellin, inscrito en esta Cámara de Comercio el 09 de abril de 1992, con el No. 2372 del Libro IX, se resolvió PERMISO.

Por Resolución No. 711 del 10 de diciembre de 1992 de la Superintendencia De Sociedades de Medellin, inscrito en esta Cámara de Comercio el 19 de enero de 1993, con el No. 2740 del Libro IX, se resolvió PERMISO.

**TÉRMINO DE DURACIÓN**

La persona jurídica no se encuentra disuelta y su duración es hasta el 31 de diciembre de 2099.

**OBJETO SOCIAL**

Determinación del objeto social: 1.Desarrollo, generación, dirección y prestación de servicios de salud en todas sus formas, ya sea en el ámbito personal o institucional, ya directamente, o por contratación indirecta. 2.Creación, comercialización y promoción bajo cualquiera modalidad, de todo tipo de proyectos de construcción, tanto comerciales, como los tocantes con actividades que estén directa o indirectamente relacionados con la prestación de servicios profesionales en el campo de la medicina, tales como construcción de clínicas, hospitales, centro de salud o similares. 3.Creación, promoción y comercialización de entidades físicas o jurídicas destinadas a la prestación de servicios de salud y actividades de comercio, bajo la forma de conglomerado médico comercial, así como de labores conexas o complementarias. 4.Fabricación, promoción y/o comercialización de equipos médicos, medicamentos e implementos destinados a la dotación y funcionamiento de servicios de salud y complementarios, tanto a nivel nacional como internacional. 5.Promoción y comercialización de servicios profesionales de salud y complementarios. 6.Creación de centros científicos y de investigación en el área de la medicina y áreas conexas o complementarios. Para el desarrollo y ejecución del objeto social, la sociedad queda facultada para: a)promover la conformación de grupos de profesionales en las diferentes áreas de la salud, teniendo en cuenta sus capacidades, calidades personales, profesionales, éticas y morales para el ejercicio de la medicina y demás profesiones de la salud, los cuales podrán ser vinculados en una de estas tres modalidades: Como socio, para lo cual deberá suscribir las respectivas acciones de la especialidad en la que ejercerá; como contratista independiente; en estos dos casos, previo lleno de los requisitos establecidos en el reglamento para el ejercicio de la medicina y demás profesiones de la salud y el estudio o autorización de la junta directiva y del comité de acreditación, ética médica y conducta profesional; o como empleado el cual será nombrado por el gerente general de acuerdo al Numeral 10, del Artículo 53 del presente estatuto y dando cumplimiento al reglamento antes mencionado. Es de aclarar que por el solo hecho de la compra de acciones adscritas a una especialidad de la sociedad, esta no le dará derecho a un accionista a formar parte del grupo médico que presta sus servicios en el establecimiento. b)La sociedad podrá vender o negociar sus acciones a inversionistas, sean estos personas naturales jurídicas que ostentarán entonces la calidad de socios inversionistas. c)Celebrar toda clase de actos y contratos relacionados con el objeto social, tales como compraventa, mandato, cuentas en participación, etc. Así como, efectuar toda clase de operaciones con títulos valores, como otorgarlos, aceptarlos, avalarlos, endosarlos en todas sus formas, protestarlos, recibirlos

por endoso en propiedad, en garantía o al cobro, etc. d)Adquirir, enajenar, gravar, dar o tomar en arriendo y limitar el dominio de toda clase de bienes inmuebles o muebles necesarios o convenientes para el desarrollo de sus negocios. e)Desarrollar sus propias líneas de servicios dentro del ramo general de los que constituyen su giro y por consiguiente, crear o adquirir marcas, nombres comerciales y derechos constitutivos de propiedad intelectual o industrial; celebrar contratos y obtener o conceder licencias contractuales para su explotación. f)Formar parte, como socio, en otras sociedades en calidad de inversionista y asociarse con terceros para el desarrollo y explotación de cualquiera actividad o negocio relacionados con la salud. g)Dar o tomar dineros o especies en mutuo, depósito o comodato; celebrar todas las operaciones financieras que le permitan obtener los fondos u otros activos necesarios para la buena marcha de sus actividades profesionales.} h)Contratar personal para el desarrollo de su actividad. i)Hacer inversiones con los excesos de liquidez; como las mismas, no se relacionan con el giro ordinario de los negocios de la sociedad, previo a la ejecución de las inversiones debe darse a conocer las mismas a la junta directiva. j)Crear uniones temporales para participar en licitaciones de contratos y operaciones que guarden relación con el objeto social o en todos aquellos que tengan como finalidad ejercer los derechos y cumplir las obligaciones legales y convencionales derivadas de su existencia y de las actividades desarrolladas por el ente social. 7.Manejo, importación y re-exportación de material radioactivo, productos insumos y equipos médicos. 8.La sociedad podrá realizar convenios y prestar servicios de docencia, asistenciales y administrativos, así como también podrá ser un centro de practica formativa de programas educativos. 9.Prestar servicios de salud en los campos de acción de medicina en seguridad y salud en el trabajo, pruebas complementarias de audiometría, visiometría y espirometría, psicologia en seguridad y salud en el trabajo y en educación-capacitación. 10.Realizar toda actividad que sea lícita relacionada con el objeto social.

**CAPITAL**

| | |
|---|---|
| | * CAPITAL AUTORIZADO * |
| Valor | $ 18.804.687.660,00 |
| No. Acciones | 2.737.218,00 |
| Valor Nominal Acciones | $ 6.870,00 |
| | * CAPITAL SUSCRITO * |
| Valor | $ 17.942.949.210,00 |
| No. Acciones | 2.611.783,00 |
| Valor Nominal Acciones | $ 6.870,00 |
| | * CAPITAL PAGADO * |
| Valor | $ 17.942.949.210,00 |
| No. Acciones | 2.611.783,00 |
| Valor Nominal Acciones | $ 6.870,00 |

**FACULTADES Y LIMITACIONES DEL REPRESENTANTE LEGAL**

representacion legal: Gerencia general nombramiento, funciones generales: La gestion directa de los negocios sociales estara a cargo del gerente general, el cual sera designado por la junta directiva. Seran suplentes del gerente general, en su orden el presidente y el vicepresidente de la junta directiva, quienes lo reemplazaran en sus faltas absolutas, temporales, accidentales o cuando estuviere lealmente impedido para actuar. Por decision de la junta directiva, la

---

representacion legal de la sociedad estara a cargo del gerente general de la sociedad, hasta tanto no le sea retirada tal calidad por este mismo organismo. Adicionalmente la junta directiva podra determinar mas de un representante legal dentro de la sociedad, siempre que asigne a cada uno de ellos funciones especificas. En todo caso el representante legal, podra en representacion de la misma, ejercer u celebrar todos los actos y contratos relacionados directamente con el objeto social y los que tengan como finalidad ejercer los derechos o cumplir las obligaciones legales o convencionalmente derivadas de la existencia y actividad de la sociedad dentro de las limitaciones establecidas en este estatuto o en la ley.

atribuciones especificas del gerente general: Seran las siguientes: 1. Cumplir y hacer cumplir las decisiones de la asamblea general y de la junta directiva. 2. Cuidar de la recaudacion e inversion de los fondos de la sociedad. 3. 0Rganizar adecuadamente los sistemas de computo, contabilidad y de pago de sueldos y de prestaciones legales. 4. 0Rientar y supervisar la contabilidad de la sociedad y la conservacion de sus archivos, asegurandose que los empleados subalternos, designados para tal efecto, desarrollen sus labores con arreglo a la ley y a la tecnica. 5. Velar por el cumplimiento correcto y oportuno de todas las obligaciones de la sociedad en materia de impuestos. 6. Presentar a la junta directiva balances mensuales de prueba. 7. Presentar a la asamblea general un informe escrito sobre la forma como hubiere llevado a cabo su gestion, con indicacion de las medidas cuya adopcion recomiende. 8. Presentar a la asamblea general en union de la junta directiva el inventario y el balance general, el detalle completo de perdidas y ganancias, los demas estados financieros que la ley o la autoridad exija y el proyecto de distribucion de utilidades. 9. Rendir cuentas de su gestion en la forma y oportunidades señaladas en la ley. 10. Nombrar el personal de empleados de la sociedad con excepcion del revisor fiscal y sus auxiliares. 11. Velar porque los empleados de la sociedad cumplan sus deberes a cabalidad y removerlos y darles licencias cuando lo juzgue conveniente. 12. Convocar la asamblea general a su reunion ordinaria anual, dentro del termino establecido en el estatuto social y convocar igualmente dicho organo a sesiones extraordinarias. 13. Celebrar los actos y contratos comprendidos en el objeto social de la sociedad y que sean necesarios para que esta desarrolle sus fines, pero sometidos de manera previa a la aprobacion de la asamblea general o de la junta directiva, los negocios sujetos a esta exigencia por norma legal o estipulacion estatutaria. 14. Cumplir las demas funciones que le correspondan segun la ley y el estatuto.

**NOMBRAMIENTOS**

**REPRESENTANTES LEGALES**

Por Acta No. 273 del 01 de agosto de 2007 de la Junta Directiva, inscrita/o en esta Cámara de Comercio el 13 de septiembre de 2007 con el No. 13781 del libro IX, se designó a:

| CARGO | NOMBRE | IDENTIFICACION |
|---|---|---|
| GERENTE | RAMIRO DEL CARMEN POSADA AGUDELO | C.C. No. 71.647.955 |

Por Acta No. 471 del 28 de abril de 2022 de la Junta Directiva, inscrita/o en esta Cámara de

---

Comercio el 24 de junio de 2022 con el No. 60076 del libro IX, se designó a:

| CARGO | NOMBRE | IDENTIFICACION |
|---|---|---|
| PRESIDENTE | FRANK JOSE OSPINA MORALES | C.C. No. 19.336.927 |
| VICEPRESIDENTE | GABRIEL DELGADO RESTREPO | C.C. No. 71.627.179 |

**JUNTA DIRECTIVA**

Por Acta No. 112 del 26 de marzo de 2022 de la Asamblea Ordinaria De Accionistas, inscrita/o en esta Cámara de Comercio el 03 de junio de 2022 con el No. 59768 del libro IX, se designó a:

**PRINCIPALES**

| CARGO | NOMBRE | IDENTIFICACION |
|---|---|---|
| MIEMBRO PRINCIPAL JUNTA DIRECTIVA | RAFAEL ENRIQUE MEZA SAUCEDO | C.C. No. 8.243.548 |
| MIEMBRO PRINCIPAL JUNTA DIRECTIVA | FRANK JOSE OSPINA MORALES | C.C. No. 19.336.927 |
| MIEMBRO PRINCIPAL JUNTA DIRECTIVA | EDGAR DE JESUS OSPINA | C.C. No. 70.123.400 |
| MIEMBRO PRINCIPAL JUNTA DIRECTIVA | FEDERICO GREIFFENSTEIN URIBE | C.C. No. 15.347.848 |
| MIEMBRO PRINCIPAL JUNTA DIRECTIVA | YUL GARCES ASCUÑA | C.E. No. 751.571 |

Por documento privado del 10 de Julio del 2023, inscrita en esta Cámara de Comercio el 17 de julio del 2023 con el No. 65911 del Libro IX, se aceptó la renuncia de YUL GARCES ASCUÑA.

| | | |
|---|---|---|
| MIEMBRO PRINCIPAL JUNTA DIRECTIVA | RODRIGO ANTONIO ZULUAGA MEJIA | C.C. No. 15.376.699 |
| MIEMBRO PRINCIPAL JUNTA DIRECTIVA | GABRIEL DELGADO RESTREPO | C.C. No. 71.627.179 |

**SUPLENTES**

| CARGO | NOMBRE | IDENTIFICACION |
|---|---|---|
| MIEMBRO SUPLENTE JUNTA DIRECTIVA | FRANCISCO JAVIER MEDINA TIRADO | C.C. 70.125.139 |
| MIEMBRO SUPLENTE JUNTA DIRECTIVA | CAMILO ALBERTO OSPINA SALDARRIAGA | C.C. 70.564.589 |
| MIEMBRO SUPLENTE JUNTA DIRECTIVA | MARIO HUMBERTO CARVAJAL RESTREPO | C.C. 70.088.202 |

---

| | | |
|---|---|---|
| MIEMBRO SUPLENTE JUNTA DIRECTIVA | SERGIO RESTREPO NARANJO | C.C. 71.620.829 |
| MIEMBRO SUPLENTE JUNTA DIRECTIVA | MARIA FERNANDA GUALDRON RUEDA | C.C. 63.481.138 |
| MIEMBRO SUPLENTE JUNTA DIRECTIVA | CARLOS ALBERTO GAMEZ ORDUZ | C.C. 5.562.604 |
| MIEMBRO SUPLENTE JUNTA DIRECTIVA | JUAN ESTEBAN GUTIERREZ CADAVID | C.C. 71.664.195 |

Por documento privado del 10 de Julio del 2023, inscrita en esta Cámara de Comercio el 17 de julio del 2023 con el No. 65910 del Libro IX, se aceptó la renuncia de JUAN ESTEBAN GUTIERREZ CADAVID.

**REVISORES FISCALES**

Por Acta No. 112 del 26 de marzo de 2022 de la Asamblea Ordinaria De Accionistas, inscrita/o en esta Cámara de Comercio el 03 de junio de 2022 con el No. 59769 del libro IX, se designó a:

| CARGO | NOMBRE | IDENTIFICACION | T. PROF |
|---|---|---|---|
| REVISORIA FISCAL | CROWE CO S.A.S. | NIT No. 830.000.818-9 | |

Por documento privado No. . del 01 de mayo de 2022 de la Firma Revisora Fiscal, inscrita/o en esta Cámara de Comercio el 03 de junio de 2022 con el No. 59770 del libro IX, se designó a:

| CARGO | NOMBRE | IDENTIFICACION | T. PROF |
|---|---|---|---|
| REVISOR FISCAL PRINCIPAL | SAMUEL SANDOVAL MUÑOZ<br>ENTIDAD: 8300008189 - CROWE CO S.A.S. | C.C. No. 1.100.970.397 | 290502-T |
| REVISOR FISCAL SUPLENTE | JULIAN HERMINSUL GAVIRIA CASTILLO<br>ENTIDAD: 8300008189 - CROWE CO S.A.S. | C.C. No. 16.941.338 | 158931-T |

**PODERES**

Por Escritura Pública No. 3677 del 29 de noviembre de 2018 de la Notaria Segunda de RIONEGRO, registrado/a en esta Cámara de Comercio el 05 de diciembre de 2018 con el No. 519 del libro V, la persona jurídica confirió poder general, amplio y suficiente a **JUAN RICARDO PRIETO PELAEZ identificado con CC. No. 71787721**, para que

Por Escritura Pública No. 3502 del 02 de octubre de 2019 de la Notaria Segunda Del Circulo de RIONEGRO, registrado/a en esta Cámara de Comercio el 07 de octubre de 2019 con el No. 539 del libro V, la persona jurídica confirió poder general, amplio y suficiente a **JULY MARCELA GOMEZ SALAZAR identificado con CC. No. 1036926350**, para que

**PODERES**

gestiones del apoderado juan ricardo prieto pelaez, otorgadas mediante escritura pública numero 3.677, Del 29 de noviembre de 2018: A) representar judicial o extrajudicialmente a la sociedad medica rionegro somer S.A. B) absolver interrogatorios, confesar. C) recibir notificaciones de los actos y/o providencias dictados por cualquiera de las autoridades administrativas o judiciales de la republica de Colombia y/o del exterior y presente los recursos que considere pertinentes para la adecuada defensa de la sociedad. Se excluye de esta facultad, la de presentar y contestar demandas en nombre y representación del poderdante. D) conciliar y transigir, siempre y cuando cuente con la autorizacion expresa del poderdante. E) exigir, sustituir, renunciar a terminos, aportar, retirar, consultar y reconocer documentos en nombre del poderdante.

poder general: Que por escritura pública numero 3.502 Del 2 de octubre de 2019, otorgada en la notaria segunda de rionegro, inscrita en esta camara de comercio el 07 de octubre de 2019, bajo el numero 539 del libro v, se registro el poder general otorgado a la doctora july marcela gomez Salazar, identificada con la cedula de ciudadania numero 1.036.926.350 Para que realice las siguientes actuaciones, diligencias y gestiones en nombre de la sociedad: A) representación: Para que represente la sociedad póderdante en todos los procesos y actuaciones que inicie o en su contra se instauren ante cualquier jurisdiccion, ordinaria o especializada, ante las autoridades administrativas o judiciales, personas o entidades de derecho público y privado, incluyendo en los procesos administrativos el ejercicio de todos los derechos y recursos de la vía gubernativa. La apoderada queda también facultada para representar la sociedad poderdante ante cualquier corporación, entidad, funcionario o empleado de la rama ejecutiva, legislativa o judicial y sus órganos vinculados o adscritos, o ante el ministerio público, así como entidades de derecho privado, presentar peticiones adelantar actuaciones, asistir a diligencias, ya sea que la sociedad poderdante actúe como demandante, como demandada o en calidad de tercero; de igual forma los apoderados quedan facultados para iniciar o seguir hasta su terminación los procesos, actuaciones y diligencias correspondientes de manera que se asuma la personería de la sociedad poderdante cuando se estime conveniente o sea necesario, de modo que en ningún momento esta carezca de representación. La apoderada queda facultada para recibir notificaciones en nombre y representación de la sociedad poderdante únicamente en procesos y actuaciones administrativas y judiciales. Las facultades que se confieren a la apoderada, son todas aquellas en que como parte actora y/u opositora, la sociedad poderdante tenga la necesidad de ejecutar en actuaciones o procesos, entre los cuales se comprenden los siguientes: Instaurar y responder demandas, proponer excepciones; absolver interrogatorios de parte, solicitar pruebas, intervenir en la práctica de estas; absolver interrogatorios de parte, interponer recursos, confesar, transigir, conciliar, desistir, reasumir, tachar documentos, recusar, etc. B) acciones de tutela: Para que en nombre y representación de la sociedad poderdante se notifique y de contestación a las acciones de tutela que se instauren contra ella, bien sea directamente o las que se le vincule por los jueces de tutela, quedando con la facultad de instituir apoderados especiales para cumplir con esta atribución y que ejerzan la representación judicial de la poderdante.

**REFORMAS DE ESTATUTOS**

Los estatutos de la sociedad han sido reformados así:

| DOCUMENTO | INSCRIPCIÓN |
|---|---|
| *) E.P. No. 2535 del 24 de noviembre de 1988 de la Notaria Unica De Rionegro | 702 del 26 de noviembre de 1988 del libro IX |
| *) E.P. No. 2541 del 20 de diciembre de 1989 de la Notaria Unica De Rionegro | 1369 del 24 de marzo de 1990 del libro IX |
| *) E.P. No. 2599 del 27 de diciembre de 1989 de la Notaria Unica De Rionegro | 1370 del 24 de marzo de 1990 del libro IX |
| *) E.P. No. 238 del 02 de febrero de 1990 de la Notaria Unica De Rionegro | 1380 del 29 de marzo de 1990 del libro IX |
| *) E.P. No. 1898 del 29 de agosto de 1990 de la Notaria Unica De Rionegro | 1582 del 03 de septiembre de 1990 del libro IX |
| *) E.P. No. 2169 del 02 de octubre de 1990 de la Notaria Unica De Rionegro | 1629 del 06 de octubre de 1990 del libro IX |
| *) E.P. No. 1269 del 22 de mayo de 1991 de la Notaria Unica De Rionegro | 1916 del 21 de junio de 1991 del libro IX |
| *) Res. No. 510 del 06 de marzo de 1992 de la Superintendencia De Sociedades | 2372 del 09 de abril de 1992 del libro IX |
| *) Res. No. 711 del 10 de diciembre de 1992 de la Superintendencia De Sociedades | 2740 del 19 de enero de 1993 del libro IX |
| *) E.P. No. 2419 del 11 de junio de 1994 de la Notaria Unica De Rionegro | 3431 del 08 de agosto de 1994 del libro IX |
| *) E.P. No. 2419 del 11 de junio de 1994 de la Notaria Unica De Rionegro | 3431 del 08 de agosto de 1994 del libro IX |
| *) E.P. No. 3302 del 05 de agosto de 1994 de la Notaria Unica De Rionegro | 3432 del 08 de agosto de 1994 del libro IX |
| *) E.P. No. 1815 del 22 de junio de 1995 de la Notaria 1a. De Rionegro | 3896 del 27 de julio de 1995 del libro IX |
| *) E.P. No. 1815 del 22 de junio de 1995 de la Notaria 1a. De Rionegro | 3896 del 27 de julio de 1995 del libro IX |
| *) Acta No. 106 del 21 de diciembre de 1995 de la Junta Directiva | 4151 del 21 de febrero de 1996 del libro IX |
| *) D.P. del 09 de abril de 1997 de la Revisor Fiscal | 4723 del 16 de abril de 1997 del libro IX |
| *) E.P. No. 907 del 19 de mayo de 1998 de la Notaria 1a. De Rionegro | 5482 del 29 de mayo de 1998 del libro IX |
| *) E.P. No. 907 del 19 de mayo de 1998 de la Notaria 1a. De Rionegro | 5482 del 29 de mayo de 1998 del libro IX |
| *) E.P. No. 908 del 19 de mayo de 1998 de la Notaria 1a. De Rionegro | 5483 del 29 de mayo de 1998 del libro IX |
| *) D.P. del 29 de mayo de 1998 de la Comunicacion Del Revisor Fiscal | 5484 del 29 de mayo de 1998 del libro IX |
| *) E.P. No. 2222 del 30 de noviembre de 2000 de la Notaria 21 De Medellin | 7149 del 05 de enero de 2001 del libro IX |
| *) E.P. No. 370 del 27 de febrero de 2002 de la Notaria 21.de Medellin | 7816 del 18 de marzo de 2002 del libro IX |
| *) E.P. No. 304 del 24 de febrero de 2003 de la Notaria 21 | 8653 del 17 de marzo de 2003 del libro IX |

| | |
|---|---|
| Rionegro | |
| *) E.P. No. 304 del 24 de febrero de 2003 de la Notaria 21 Rionegro | 8654 del 17 de marzo de 2003 del libro IX |
| *) D.P. No. 304 del 10 de marzo de 2003 de la Revisor Fiscal | 8655 del 17 de marzo de 2003 del libro IX |
| *) D.P. No. 1 del 08 de marzo de 2006 de la Revisor Fiscal | 11870 del 16 de marzo de 2006 del libro IX |
| *) Aviso No. 1342 del 07 de julio de 2005 de la Notaria 21 | 11871 del 16 de marzo de 2006 del libro IX |
| *) D.P. No. 1 del 19 de julio de 2006 de la Revisor Fiscal | 12239 del 24 de julio de 2006 del libro IX |
| *) E.P. No. 1846 del 16 de agosto de 2007 de la Notaria Segunda Rionegro | 13688 del 27 de agosto de 2007 del libro IX |
| *) Acta No. 81 del 27 de marzo de 2010 de la Asamblea De Accionistas | 18481 del 04 de agosto de 2010 del libro IX |
| *) D.P. No. 1 del 22 de septiembre de 2010 de la Revisor Fiscal | 18808 del 29 de septiembre de 2010 del libro IX |
| *) D.P. del 23 de diciembre de 2013 de la Revisor Fiscal | 26936 del 26 de diciembre de 2013 del libro IX |
| *) Aviso No. 4798 del 24 de diciembre de 2013 de la Notaria 19 | 26937 del 26 de diciembre de 2013 del libro IX |
| *) E.P. No. 1950 del 18 de julio de 2017 de la Asamblea Rionegro | 38662 del 26 de julio de 2017 del libro IX |
| *) E.P. No. 328 del 03 de febrero de 2023 de la Notaria Rionegro | 63716 del 28 de febrero de 2023 del libro IX |

## RECURSOS CONTRA LOS ACTOS DE INSCRIPCIÓN

De conformidad con lo establecido en el Código de Procedimiento Administrativo y de lo Contencioso Administrativo y la Ley 962 de 2005, los Actos Administrativos de registro quedan en firme, dentro de los diez (10) días hábiles siguientes a la fecha de inscripción, siempre que no sean objeto de recursos. Para estos efectos, se informa que para la CÁMARA DE COMERCIO DEL ORIENTE ANTIOQUENO, los sábados **NO** son días hábiles.

Una vez interpuestos los recursos, los Actos Administrativos recurridos quedan en efecto suspensivo, hasta tanto los mismos sean resueltos, conforme lo prevé el artículo 79 del Código de Procedimiento Administrativo y de lo Contencioso Administrativo.

A la fecha y hora de expedición de este certificado, NO se encuentra en curso ningún recurso.

## CLASIFICACIÓN DE ACTIVIDADES ECONÓMICAS - CIIU

**Actividad principal Código CIIU:** Q8610
**Actividad secundaria Código CIIU:** Q8610
**Otras actividades Código CIIU:** Q8699 L6810

## ESTABLECIMIENTOS DE COMERCIO, SUCURSALES Y AGENCIAS

A nombre de la persona jurídica, figura(n) matriculado(s) en la CÁMARA DE COMERCIO DEL ORIENTE ANTIOQUENO el(los) siguiente(s) establecimiento(s) de comercio:

## ESTABLECIMIENTOS DE COMERCIO

Nombre: CLINICA SOMER - SEDE CORDOBA
Matrícula No.: 116230
Fecha de Matrícula: 15 de noviembre de 2018
Último año renovado: 2023
Categoría: Establecimiento de Comercio
Dirección : CL 45 50 A 06
Municipio: Rionegro, Antioquia

Nombre: SEDE SOMER CITY MÉDICA
Matrícula No.: 150387
Fecha de Matrícula: 06 de enero de 2023
Último año renovado: 2023
Categoría: Establecimiento de Comercio
Dirección : CR 55 A 35 227 PISO 4, LOCAL 411
Municipio: Rionegro, Antioquia

Nombre: CLINICA SOMER SEDE JARDINES LLANOGRANDE
Matrícula No.: 150390
Fecha de Matrícula: 06 de enero de 2023
Último año renovado: 2023
Categoría: Establecimiento de Comercio
Dirección : KM 8 VIA DON DIEGO LLANOGRANDE VEREDA TRES PUERTAS RIONEGRO, PISO 2 Y 3
Municipio: Rionegro, Antioquia

Nombre: SOMER - SEDE RIOPLAZA
Matrícula No.: 158521
Fecha de Matrícula: 28 de noviembre de 2023
Último año renovado: 2023
Categoría: Establecimiento de Comercio
Dirección : CL 52 N 45 - 70 PISO 2 3 Y 4
Municipio: Rionegro, Antioquia

Nombre: SOCIEDAD MEDICA RIONEGRO SOMER
Matrícula No.: 2682
Fecha de Matrícula: 23 de diciembre de 1985
Último año renovado: 2023
Categoría: Establecimiento de Comercio
Dirección : CL 38 CR 54A 35
Municipio: Rionegro, Antioquia
** Embargo, medida cautelar o prohibición: Por Oficio No. 480 del 27 de septiembre de 2022 del Juzgado Primero Civil Del Circuito de Rionegro, inscrito en esta Cámara de Comercio el 28 de septiembre de 2022, con el No. 4976 del Libro VIII, se decretó INSCRIPCION DE DEMANDA.

Nombre: UNIDAD AMBULATORIA CLÍNICA SOMER S.A.
Matrícula No.: 86787
Fecha de Matrícula: 13 de febrero de 2014
Último año renovado: 2023
Categoría: Establecimiento de Comercio
Dirección : CALLE 47 NUMERO 76 - 3

---

Municipio: Rionegro, Antioquia
** Embargo, medida cautelar o prohibición: Por Oficio No. 3321 del 05 de julio de 2016 del Juzgado 2 Civil Del Circuito de Medellin, inscrito en esta Cámara de Comercio el 11 de julio de 2016, con el No. 3343 del Libro VIII, se decretó INSCRIPCION DE LA DEMANDA.

Nombre: PARQUEADERO CLINICA SOMER
Matrícula No.: 97359
Fecha de Matrícula: 16 de marzo de 2016
Último año renovado: 2023
Categoría: Establecimiento de Comercio
Dirección : CL 38 NRO. 54A 35
Municipio: Rionegro, Antioquia

SI DESEA OBTENER INFORMACIÓN DETALLADA DE LOS ANTERIORES ESTABLECIMIENTOS DE COMERCIO O DE AQUELLOS MATRICULADOS EN UNA JURISDICCIÓN DIFERENTE A LA DEL PROPIETARIO, DEBERÁ SOLICITAR EL CERTIFICADO DE MATRÍCULA MERCANTIL DEL RESPECTIVO ESTABLECIMIENTO DE COMERCIO.

LA INFORMACIÓN CORRESPONDIENTE A LOS ESTABLECIMIENTOS DE COMERCIO, AGENCIAS Y SUCURSALES, QUE LA PERSONA JURÍDICA TIENE MATRICULADOS EN OTRAS CÁMARAS DE COMERCIO DEL PAÍS, PODRÁ CONSULTARLA EN WWW.RUES.ORG.CO.

**INFORMA - TAMAÑO DE EMPRESA**

De conformidad con lo previsto en el artículo 2.2.1.13.2.1 del Decreto 1074 de 2015 y la Resolución 2225 de 2019 del DANE el tamaño de la empresa es GRAN EMPRESA.

Lo anterior de acuerdo a la información reportada por el matriculado o inscrito en el formulario RUES:

Ingresos por actividad ordinaria : $249.019.318.583,00
Actividad económica por la que percibió mayores ingresos en el periodo - CIIU : Q8610.

**CONTRATOS**

Por documento privado del 17 de mayo de 2002 de la La Ciudad de Medellin, inscrito en esta Cámara de Comercio el 24 de mayo de 2002, con el No. 1147 del Libro XI, se inscribió CONSTITUCION DE PRENDA A FAVOR DE COOPERATIVA MEDICA DEL VALLE Y DE PR OFESIONALES DE COLOMBIA.

Por documento privado del 10 de julio de 2003 de Rionegro, inscrito en esta Cámara de Comercio el 15 de julio de 2003, con el No. 1192 del Libro XI, se inscribió ACLARACION CONTRATO DE PRENDA CON COOPERATIVA MEDICA DEL VALLE Y DE PROFESIONALES DE COLOMBIA COOMEVA.

**CERTIFICA - PRENDAS**

PRENDA. QUE SEGÚN DOCUMENTO PRIVADO DEL DÍA 17 DE MAYO DE 2002, FIRMADO Y AUTENTICADO POR LAS PARTES EN LA NOTARIA 21 DE MEDELLÍN INSCRITO EN ESTA CÁMARA DE COMERCIO DEL DÍA 24 DE MAYO DE 2002, BAJO EL NO.1,147 DEL LIBRO RESPECTIVO, FUE CONSTITUIDO UN CONTRATO DE PRENDA ABIERTA SIN TENENCIA DEL ACREEDOR, A FAVOR DE LA COOPERATIVA MEDICA DEL VALLE Y DE PROFESIONALES DE COLOMBIA COOMEVA, POR LA SUMA DE MIL NOVECIENTOS CINCUENTA Y SIETE MILLONES CUATROCIENTOS CUARENTA Y CINCO

---

MIL QUINIENTOS SETENTA Y CINCO PESOS MONEDA CORRIENTE ($1.957.445.575.OO MCTE ), SOBRE EQUIPO MÉDICOS DE PROPIEDAD DEL DEUDOR UBICADOS EN EL MUNICIPIO DE RIONEGRO ANTIOQUIA), EN LA CALLE 38 NO. 54A 35, CON UNA VIGENCIA DE SESENTA (60) MESES. QUE SEGÚN DOCUMENTO DEL 09 DEL DIA 09 DE JULIO DE 2003, INSCRITO EN ESTA CAMARA DE COMERCIO EL DIA 15 DE JULIO DE 2003, BAJO EL NO.1.192 DEL LIBRO RESPECTIVO, SE REGISTRO LA ACLARACION DE PRENDA ABIERTA SIN LIMITE DE CUANTIA SIN TENENCIA POR PARTE DEL ACREEDOR POR DOCUMENTO DEL DIA 17 DE MAYO DE 2002 Y REGISTRADO EN ESTA MISMA CAMARA DE COMERCIO EL DIA 24 DE MAYO DE 2002, BAJO EL NO. 1.147 DEL LIBRO RESPECTIVO EN EL SENTIDO DE LOS BIENES MUEBLES DADOS EN PRENDA Y LA VIGENCIA DE LA MISMA QUE ES POR NOVENTA Y SEIS MESES (96).

**CERTIFICAS ESPECIALES**

Prohibicion: Los administradores, excepto los funcionarios que hagan parte de la Junta Directiva o Asamblea General de la sociedad, no podrán ni por si, ni por interpuesta persona, enajenar o adquirir acciones de la misma sociedad mientras esten en ejercicio de sus cargos, sino cuando se trate de operaciones ajenas a motivos de especulacion y con autorizacion de la Junta Directiva, otorgada con el voto favorable de las dos terceras partes de sus miembros, excluido el del solicitante o de la Asamblea General con el voto favorable de la mayoría ordinaria prevista en el estatuto, excluido el del solicitante.

Este certificado refleja la situación jurídica registral de la sociedad, a la fecha y hora de su expedición.

IMPORTANTE: La firma digital del secretario de la CÁMARA DE COMERCIO DEL ORIENTE ANTIOQUENO contenida en este certificado electrónico se encuentra emitida por una entidad de certificación acreditada por el Organismo Nacional de Acreditación de Colombia (ONAC), de conformidad con las exigencias establecidas en la Ley 527 de 1999 para validez jurídica y probatoria de los documentos electrónicos.

La firma digital no es una firma digitalizada o escaneada, por lo tanto, la firma digital que acompaña este documento la podrá verificar a través de su aplicativo visor de documentos pdf.

La firma mecánica que se muestra a continuación es la representación gráfica de la firma del secretario jurídico (o de quien haga sus veces) de la Cámara de Comercio quien avala este certificado. La firma mecánica no reemplaza la firma digital en los documentos electrónicos.

Al realizar la verificación podrá visualizar (y descargar) una imagen exacta del certificado que fue entregado al usuario en el momento que se realizó la transacción.

Camila Escobar V

**CAMILA ESCOBAR VARGAS**
**PRESIDENTA EJECUTIVA**

***** FINAL DEL CERTIFICADO *****

# ADMINISTRADORA DE LOS RECURSOS DEL SISTEMA GENERAL DE SEGURIDAD SOCIAL EN SALUD - ADRES

Información de afiliación en la Base de Datos Única de Afiliados – BDUA en el Sistema General de Seguridad Social en Salud

## Resultados de la consulta

**Información Básica del Afiliado :**

| COLUMNAS | DATOS |
|---|---|
| TIPO DE IDENTIFICACIÓN | CE |
| NÚMERO DE IDENTIFICACION | 769443 |
| NOMBRES | TOM MOLLOY |
| APELLIDOS | PEDOUSSAUT |
| FECHA DE NACIMIENTO | **/**/** |
| DEPARTAMENTO | ANTIOQUIA |
| MUNICIPIO | RIONEGRO |

**Datos de afiliación :**

| ESTADO | ENTIDAD | REGIMEN | FECHA DE AFILIACIÓN EFECTIVA | FECHA DE FINALIZACIÓN DE AFILIACIÓN | TIPO DE AFILIADO |
|---|---|---|---|---|---|
| ACTIVO | EPS SURAMERICANA S.A. | CONTRIBUTIVO | 13/04/2020 | 31/12/2999 | COTIZANTE |

| | | | |
|---|---|---|---|
| **Fecha de Impresión:** | 01/03/2024 18:42:27 | **Estación de origen:** | 192.168.70.220 |

La información registrada en esta página es reflejo de lo reportado por las entidades del Régimen Subsidiado y el Régimen Contributivo, en cumplimiento de la Resolución 1133 de 2021 del Ministerio de Salud y Protección Social y las Resoluciones 2153 de 2021 y 762 de 2023 de la ADRES, normativa por la cual se adopta el anexo técnico, los lineamientos y especificaciones técnicas y operativas para el reporte y actualización de las bases de datos de afiliación que opera la Administradora de los Recursos del Sistema General de Seguridad Social en Salud - ADRES".

Respecto a las fechas de afiliación contenidas en esta consulta, se aclara que la **Fecha de Afiliación Efectiva** hace referencia a la fecha en la cual inicia la afiliación para el usuario, la cual fue reportada por la EPS o EOC, sin importar que haya estado en el Régimen Contributivo o en el Régimen Subsidiado en dicha entidad. Ahora bien, la **Fecha de Finalización de Afiliación**, establece el término de la afiliación a la entidad de acuerdo con la fecha de la novedad que haya

presentado la EPS o EOC. A su vez se aclara que la fecha de 31/12/2999 determina que el afiliado se encuentra vinculado con la entidad que genera la consulta.

La responsabilidad por la calidad de los datos y la información reportada a la Base de Datos Única de Afiliados - BDUA, junto con el reporte oportuno de las novedades para actualizar la base de datos, corresponde directamente a su fuente de información; en este caso de las EPS, EOC y EPS-S.

**Esta información se debe utilizar por parte de las EPS y los prestadores de servicios de salud, como complemento al marco legal y técnico definido y nunca como motivo para denegar la prestación de los servicios de salud a los usuarios.**

Si necesita retirarse, trasladarse, modificar sus datos o su estado de afiliación en el Sistema General de Seguridad Social en Salud, se aclara que estas actualizaciones dependen netamente de las EPS y no de la ADRES, por lo cual la solicitud de actualización debe ser escalada a la EPS donde se presenta la afiliación.

IMPRIMIR CERRAR VENTANA

Dermatología & Cirugía Plástica

MARINO ALEJANDRO CARDONA GONZÁLEZ
Cirugía Plástica, Estética y Reconstructiva
Cirugía Plástica Oncológica
R. M. 5679-04

Fecha V. 9. 2023.

Paciente Tom Molloy.

1. Revisión de cicatriz
+ reparación por componentes de la pared abdominal
+ reconstrucción ombligo

a. general

3. Hoy
ambulatorio / hospitalizado

herida → puntos retirados 30 días

cicatriz . lineal
. ampliada
. queloide

Amsterdam Plaza Cra. 25 No. 4 - 165 Sótano 2 Cons. 9837 Med. - Col.
Móvil (57) 300 277 1817 / Personal (57) 301 308 4571
dermatologiacirugiaplastica / dr.cardona@dcp.com.co / www.dcp.com.co

Será bater aqui.

tempo ± 1 mes.

NO CANSADES

DRT ± 7-14 dias.

Atividade física 8, 15 dias

Caminar . caminar ...

Dobr. . ovaries

. Bomba de dolor

Infecção AB

---

2 Contorno.

+ hipotiroidismo ⟶ vasos dilatados

↓ grata

2 horas/2 ± 5 horas,

hospitalizado

2 dias ⟶ espaldas

7 dias

Dermatología & Cirugía Plástica

MARINO ALEJANDRO CARDONA GONZÁLEZ
Cirugía Plástica, Estética y Reconstructiva
Cirugía Plástica Oncológica

R. M. 5679-04

Fecha

Paciente

Yapa. A. 3 meses
NO LAMMES.
PRESOTERAPIA. Yenamax

Amicofanos del Yesomo.

1. Acotin.
Cons: 10.000.000
Clinica: 4.100.000 / 800.000
Hetrumdat: 390.000
± N. 390.000

2. Acotin + Lipo.
Cons: 18.000.000
Clinica: 18.000.000
Instrumentos. 720.000
± 26.720.000.

Amsterdam Plaza Cra. 25 No. 4 - 165 Sótano 2 Cons. 9837 Med. - Col.
Móvil (57) 300 277 1817 / Personal (57) 301 308 4571

dermatologiacirugiaplastica / dr.cardona@dcp.com.co / www.dcp.com.co

SISPRO - Aplicativos Misionales

Menú

Iniciar Sesión Registrarse

# ReTHUS

A continuación diligencie la identificación o nombre y apellido de la persona a consultar en el Registro Unico Nacional de Talento Humano en Salud.

Tipo de Identificación *
Cedula de Ciudadania

Número de Identificación *
80178198

Primer Nombre
Carlos

Primer Apellido
Hernandez

Confirme los números de la Imagen *

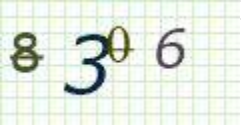

Cambiar

8886

Verificar Registro en ReTHUS  Limpiar

**Resultado General -2023-12-31→4:59:23 PM**

| Tipo Identificación | Nro. Identificación | Primer Nombre | Segundo Nombre | Primer Apellido | Segundo Apellido | Estado Identificación: |
|---|---|---|---|---|---|---|
| CC | 80178198 | CARLOS | ALBERTO | HERNANDEZ | RINCON | Vigente |

**De conformidad con los artículos 100 y 101 del Decreto Ley 2106 de 2019, una vez revisadas las bases de datos del Registro Único Nacional de Talento Humano en Salud se constató que el (la) señor(a) CARLOS ALBERTO HERNANDEZ RINCON identificado(a) con CC 80178198 registra La siguiente información:**

**2023-12-31→4:59:23 PM**

**Información Académica**

| Tipo Programa | Origen Obtención Título | Profesión u Ocupación | Fecha inicio ejercer Acto Administrativo | Acto Administrativo | Entidad Reportadora |
|---|---|---|---|---|---|
| ESP | Local | ESPECIALIDAD EN CIRUGIA GENERAL | 2012-04-13 | 31354 | COLEGIO MEDICO COLOMBIANO |
| UNV | Local | Medicina Física y Rehabilitación | 2003-07-31 | 603 | SECRETARIA DE SALUD DEL GUAVIARE |

| | | | | | |
|---|---|---|---|---|---|
| UNV | Local | MEDICINA | 2003-07-31 | 603 | COLEGIO MEDICO COLOMBIANO |

**Datos SSO**

| Tipo Prestación | Tipo Lugar Prestación | Lugar Prestación | Fecha Inicio | Fecha Fin | Modalidad Prestación | Prog Pres |
|---|---|---|---|---|---|---|
| Presto SSO | Local | COLOMBIA\|GUAVIARE\|SAN JOSÉ DEL GUAVIARE | 2003-02-01 | 2003-07-31 | Prestación de Servicios Profesionales de Salud en IPS Habilitada | Med |

**La información dispuesta se encuentra en proceso de actualización de conformidad con lo señalado por el Ministerio de Salud y Protección Social. El talento humano en salud puede continuar ejerciendo su profesión u ocupación del área de la salud, presentando los documentos que acreditaron el cumplimiento de los requisitos que se encontraban vigentes (Resolución de autorización de ejercicio en todo el territorio nacional, expedida por este Ministerio o por una Secretaría de Salud, y según la profesión, tarjeta profesional, matrícula profesional, etc.). Registro Único Nacional del Talento Humano en Salud (ReTHUS).**

## SISPRO

Dirección:
Carrera 13 # 32-76 (piso 1)
Cundinamarca, Bogotá D.C.
Código Postal: 110311

Horario de atención:
Lunes a viernes 8:00 a.m. a 4:00 p.m. (jornada continua)

## Contacto

Teléfono
conmutador:
En Bogotá: 601 330 5043 Opción 2
Resto del país: 018000960020 Opción
Correo de notificaciones judiciales:
notificacionesjudiciales@minsalud.gov.co

Términos y condiciones

HOME GROUP SAS

NOTAS DE EVOLUCION

HOJA _____ DE _____

| | | | |
|---|---|---|---|
| NOMBRE Y APELLIDO DEL USUARIO: Tom Molina Penagos | | | |
| No. IDENTIFICACION: 769 443 | TIPO DOC: RC TI CC X | EDAD: DIAS MESES 34 | |
| DIRECCION: Tran 17A # 55-28 | BARRIO: Rionegro | TELEFONO: 3223639133 | |
| ASEGURADORA: Sura | No. AUTORIZACION: | FECHA DE INICIO: | |
| SERVICIO: medico | CANTIDAD: | FECHA TERMINACION: | |

| FECHA DIA | MES | AÑO | HORA | NOTA DE EVOLUCION |
|---|---|---|---|---|
| 3 | 1 | 22 | 9:40 | Pte con Dx ingresado estable, quien se encuentra en curación en herida abdominal, sin signos de infección. Al EF: TA: 120/70 FC: 65 FR: 21 Sat: 97% T°: 35.1°C. Ruidos cardiacos rítmicos no soplos no presente signos sobreagregados, abdomen depresible no masas, herida abdominal cicatrizal con bordes heridos con en proceso sin signos de infección. Ext: sin edemas. Plan: Pte debe continuar en curaciones, se debe continuar con antibiótico. Se da signos alarma. |
| 5 | 1 | 22 | 9:32 | Pte con Dx ingresado estable, quien se encuentra en curación en herida abdominal en avance positivo sin signos de infección. Al EF: TA: 110/70 FC: 67 FR: 20 Sat: 97% T°: 36°C Ruidos cardiacos rítmicos no soplos no presente no sobreagregados, abdomen depresible no masas. Ext: sin edemas. Plan: Pte con herida sin signos de infección. Se deja orden de insumo para curaciones. Se da signos alarma. |
| 13 | 1 | 22 | 9:40 | Se llega a llam. Pte no se encuentra. Refiere empleada casa en cita con ortodoncia en Medellín. Se reagenda para mañana vista. |

Dra. Yina Mendez Muñoz
Médico General
Reg.76 - 4346

Dra. Yina Mendez Muñoz
Médico General
Reg.76 - 4346

Dra. Yina Mendez Muñoz
Médico General
Reg.76 - 4346

| | | | | | | | | | |
|---|---|---|---|---|---|---|---|---|---|
| NOMBRE Y APELLIDO DEL USUARIO: | Tom molby Pedroussaint | | | | | | | | |
| No. IDENTIFICACION: | 769 413 | TIPO DOC: | RC | TI | CC X | EDAD: | DIAS | MESES | 39 |
| DIRECCION: | Trav 17A # 55-28 | BARRIO: | Rionegro | | | TELEFONO: | 3223639433 | | |
| ASEGURADORA: | SIA | No. AUTORIZACION: | | | | FECHA DE INICIO: | | | |
| SERVICIO: | Medico | CANTIDAD: | | | | FECHA TERMINACION: | | | |

| FECHA DIA | MES | AÑO | HORA | NOTA DE EVOLUCION |
|---|---|---|---|---|
| 17 | 1 | 22 | 10:00 | Pte con Dx anotado, estable, cx qué se encuentra en condiciones herida abdominal. Al ef. TA: 110/70 FC: 53 FR: 21 Sat 98% T: 35.9 Ruidos cardiacos rítmicos no soplos mv presente sin sobreagregados. Abdomen depresible no masas, apósito seco, adecuado en proceso de cicatriz. Ext: sin edemas. Plan: Pte con herida abdominal sin sg infección, se continua curaciones. se da sg alarma. Dra. Diana Mendez Molina Médico General Reg. 76 - 4346 |
| 20 | 1 | 22 | 8:45 | Pte con Dx anotado, estable, refiere que herida sale material purulento, hecha aseo. Al ef. TA: 120/70 FC: 72 FR: 21 Sat: 96% T: 35°C. Ruidos cardiacos rítmicos no soplos mv presente sin sobreagregados. Abdomen depresible no masas. Herida abdominal con secreción purulenta. Ext: sin edemas. Plan: Pte con infección en zona de herida se inicia orgl Amp/Sx 1000/500 mg c/12 H x 7 días. Se continua curaciones. Se da sg alarma. Dra. Diana Mendez Molina Médico General Reg. 76 - 4346 |
| 24 | 1 | 22 | 12:13 | Pte con Dx anotado, estable, qué no necesita toma de atb, ya que la supuración venía de una biopsia sin secreción. Al ef. TA: 120/70 FC: 53 FR: 21 Sat: 96% T: 35°C Ruidos cardiacos rítmicos no soplos mv presente sin sobreagregados, abdomen depresible no masas. Ext: sin edemas. Plan: se continua curaciones. se da sg alarma. Dra. Diana Mendez Molina Médico General Reg. 76 - 4346 |

HOME GROUP SAS

NOTAS DE EVOLUCION

HOJA _____ DE _____

| | | | | | | | |
|---|---|---|---|---|---|---|---|
| NOMBRE Y APELLIDO DEL USUARIO: | Tom Molby Reboussout | | | | | | |
| No. IDENTIFICACION: | 70 94443 | TIPO DOC: | RC / TI / CC X | EDAD: | DIAS | MESES | 3 |
| DIRECCION: | Trav HA # 55 - 28 | BARRIO: | ROMEGRO | TELEFONO: | 322 3683 94 | | |
| ASEGURADORA: | SFQ | No. AUTORIZACION: | | FECHA DE INICIO: | | | |
| SERVICIO: | MEDICO | CANTIDAD: | | FECHA TERMINACION: | | | |

| FECHA DIA | MES | AÑO | HORA | NOTA DE EVOLUCION |
|---|---|---|---|---|
| 27 | 1 | 22 | 905 | Hc qn Dx antiguo estable asx en cuidados en herida abdominal, alert. FC: 120 170 TC: 37 FR: 21 Sat: 95% T: 35.2 Bolsas colectoras fílicas no sopo mv presente sin sobreacumulados, herida deprec. a malos aspecto seco, ext. sin edemas. Plan: Hc qn b/a antiseptica herida sin sg infeccion. Continuamos mismo manejo medico. se del sg alerta |
| 31 | 1 | 22 | 904 | Hc qn Dx antiguo estable asx, que se encuentra en curaciones en herida abdominal al ef: TA: 110 170 FC: 55 FR: 19 Sat: 96% T: 35.2°C. Bolsas colectoras fílicas no sopo mv presente sin sobreacumulados. herida deprecable a malos aspecto, herida qn tejido cicatricial, sin dehiscencia en ambitos y bite nacrotico sin sg infeccion. Ext: sin edemas. Plan: Hc continua qn curaciones, se del sg alerta. |

Dra. Yina Morales Marín
Médico General
Reg. 76 - 4346

Dra. Yina Morales Marín
Médico General
Reg. 76 - 4346

HOME GROUP SAS

NOTAS DE EVOLUCION

HOJA _____ DE _____

| | |
|---|---|
| NOMBRE Y APELLIDO DEL USUARIO: | Tom Molloy |
| No. IDENTIFICACION: | 769443 |
| DIRECCION: | 6) Landy - San Antonio |
| ASEGURADORA: | SURA |
| SERVICIO: | Curaciones |
| TIPO DOC: | RC / TI / CC X |
| EDAD: | 93 DIAS / MESES / AÑOS X |
| BARRIO: | Rosales |
| TELEFONO: | |
| No. AUTORIZACION: | |
| FECHA DE INICIO: | |
| CANTIDAD: | |
| FECHA TERMINACION: | |

| FECHA DIA | MES | AÑO | HORA | NOTA DE EVOLUCION |
|---|---|---|---|---|
| 03 | 01 | 2022 | 12:00 | Se encuentra paciente Tom en casa en cama. Acompañado por su esposa, tolera vía oral No dificultad Respiratoria, Moviliza las extremidades, Se realiza curación de herida en Abdomen con adecuadas técnicas, sin complicaciones, PA 120/60 fc: 80 Spo: 96 T: 36 Se dan indicaciones. Gladis G |
| 07 | 01 | 2022 | 12:00 | Se encuentra paciente en cama. Acompañado por familia tolera vía oral No dificultad Respiratoria. Abdomen No doloroso, PA 110/70 Spo: 94 T: 37 fc: 86 se realiza curación de herida en Abdomen sin complicaciones, Herida limpia sin infección, se dan indicaciones. Gladis G. |
| 11 | 01 | 2022 | 1000 | Paciente Tom en casa en cama Acompañado Afebril, colaborador hidratado, No dificultad Respiratoria. Moviliza las extremidades se realiza curación en herida de Abdomen, con adecuadas técnicas sin complicaciones, PA 120/70 fc: 82 T: 37 Spo: 96. se dan indicaciones. Gladis G |
| 14 | 01 | 2022 | 12:00 | Se encuentra paciente Afebril, colaborador hidratado tolera vía oral No dificultad Respiratoria, PA 120/70 fc: 87 Spo: 96 T: 37, Moviliza extremidades, se realiza curación de herida en Abdomen con adecuadas técnicas sin complicaciones, Herida limpia, sin infección, se dan indicaciones. Gladis G. |

Denison Norbey Sanchez Gomez
C.C. 1511583
Auxiliar de Enfermeria
Reg. 9901855

HOME GROUP SAS

NOTAS DE EVOLUCION

HOJA _____ DE _____

| | | | | | | | | | |
|---|---|---|---|---|---|---|---|---|---|
| NOMBRE Y APELLIDO DEL USUARIO: Tom Molloy | | | | | | | | | |
| No. IDENTIFICACION: 764443 | TIPO DOC: | RC | TI | CC X | EDAD 33 | DIAS | MESES | AÑOS X | |
| DIRECCION: Cl CANEY, SAN ANTONIO | BARRIO: Ricaurte | | | | TELEFONO: | | | | |
| ASEGURADORA: SURA | No. AUTORIZACION: | | | | FECHA DE INICIO: | | | | |
| SERVICIO: CURACIONES | CANTIDAD: | | | | FECHA TERMINACION: | | | | |

| FECHA DIA | MES | AÑO | HORA | NOTA DE EVOLUCION |
|---|---|---|---|---|
| 17 | 01 | 2022 | 10:00 | PACIENTE TOM EN CASA ACOMPAÑADO, AFEBRIL HIDRATADO. NO DIFICULTAD RESPIRATORIA SE REALIZA CON ADECUADAS TECNICAS EN ABDOMEN CURACION DE HERIDA SIN COMPLICACIONES - PA 120/70 FC:82 T:37 SPO:96 SE DAN INDICACIONES. • tom molloy P. |
| 20 | 01 | 2022 | 12:00 | PACIENTE EN CASA EN COMPAÑIA DE SU ESPOSA, TOLERA VIA ORAL NO DIFICULTAD RESPIRATORIA, PA 110/70 FC:82 T:37 SPO:96. SE REALIZA CON ADECUADAS TECNICAS CURACION DE HERIDA EN ABDOMEN NO SE VE SIGNOS DE INFECCION, PACIENTE TRANQUILO • tom molloy P. |
| 24 | 01 | 2022 | 14:00 | PACIENTE EN CASA ACOMPAÑADO NO DIFICULTAD RESPIRATORIA, MOVILIZA LAS EXTREMIDADES, CON HERIDA EN ABDOMEN SE REALIZA CURACION CON BUENAS TECNICAS SIN COMPLICACIONES, PA 120/70 FC:82 SPO:96 T:37 PACIENTE TRANQUILO SE DAN INDICACIONES, • tom molloy P. |
| 27 | 01 | 2022 | 11:00 | SE ENCUENTRA PACIENTE EN CASA EN CAMA, ACOMPAÑADO, AFEBRIL TOLERA VIA ORAL NO DIFICULTAD RESPIRATORIA PA 120/70 FC:82 T:37 SPO:96 SE REALIZA CURACION DE HERIDA EN ABDOMEN CON ADECUADAS TECNICAS, SIN COMPLICACIONES • tom molloy P. |

Denison Norhey Sanchez Gomez
C.C. 1.117.551.553
Auxiliar de Enfermeria
Reg. 9901855

# SOCIEDAD MEDICA RIONEGRO S.A. SOMER S.A.
# 890939936

## INGRESO URGENCIAS

**N° Historia Clínica: 769443**

| **Datos personales del Paciente** | | | | | | | |
|---|---|---|---|---|---|---|---|
| **Paciente:** | Cédula_Extranjería 769443 TOM MOLLOY PEDOUSSAUT | | | **Sexo:** | Masculino | **F. Nacim:** | 19/11/1987 |
| **Edad en la atencion:** | 33 Años / 6 Meses / 14 Días | **Estado Civil:** | Casado | **Dirección:** | TRANSVERSAL 17 a 55 22 | | |
| **Teléfono:** | 3223639433 | **Procedencia:** | RIONEGRO | **Ocupación:** | INDEPENDIENTE | | |
| **Responsable:** | NATHALY PRETELT | **Tel.responsable:** | NO REFIERE | **Dir.responsable:** | TRANSVERSAL 17 a 55 22 | **Parentesco:** | ESPOSA |
| **Acompañante:** | NATHALY PRETELT | | | **Tel. Acompañante:** | NO REFIERE | | |
| **Entidad:** | EPS SURA | | | | | | |
| **Plan Beneficios:** | EPS SURA (CONTRIBUTIVO) | | | | | **Rango:** | RANGO 1 (CONTRIBUTIVO CATEGORIA A) |

**FOLIO N° 1** **Fecha del Folio: 03/06/2021 15:36**

| **N° Ingreso:** | 4379542 | **Fecha:** | 03/06/2021 14:26 | **Fecha de inicio de registro:** | 03/06/2021 15:25 | **F. Consulta:** | No_Aplica | **C. Externa:** | Enfermedad_General |
|---|---|---|---|---|---|---|---|---|---|

**Estado del paciente:** Presente

**¿LA ATENCIÓN ES POR ACCIDENTE DE TRÁNSITO?** ☐ SI ☑ NO

**TIPO DE INGRESO:** Urgencias **Discapacidad del Paciente:** Sin discapacidad **¿Actualmente consume tabaco?** No

**REINGRESO:** **NO**
**REMITIDO:** **NO**

**MOTIVO DE CONSULTA:**
"Tengo mucho dolor"
**ENFERMEDAD ACTUAL :**
Paciente de 33 años. Residente de Rionegro. De nacionalidad Inglesa

Antecedentes:
*Pat: Neg
*Farm: Neg
*Qx: Neg
*Alerg: Neg

Paciente con cuadro clinico de aprox. 4 dias de evolución consistente en dolor en hipogastrio asociado a ausencia de deposiciones. Posteriormente dolor en todo abdomen inferior con mayor predominio de FID. El dia de hoy dolor de mayor intensidad asociado a emesis.
Niega episodios previos.
**REVISION POR SISTEMAS:**
Niega
**PARACLINICOS AL INGRESO:**
No aporta

**ESTADO AL INGRESO:** ☑ CONSCIENTE ☐ AGITADO ☐ ALICORADO ☐ INCONSIENTE ☐ MUERTO ☐ SOMNOLIENTO

**ANTROPOMETRÍA/SIGNOS VITALES**

**Información del folio No. 1**

**URBINA ENDO FRANCISCO ENRIQUE**
MEDICINA GENERAL
**R.M.** 1010190946



LICENCIADO A: [SOCIEDAD MEDICA RIONEGRO S.A. SOMER S.A.] NIT [890939936-9]

**Peso:** 90
**Talla:** 1.85
**Índice de Masa Corporal:** 26,30
**Temperatura:** 36.6
**Presión Arterial:** 116/70
**Frecuencia Cardíaca:** 96
**Frecuencia Respiratoria:** 16
**Saturación de Oxígeno:** 98
**Fracción Inspirada de Oxígeno:** 21
**Dolor:** 10
**Escala Funcional de Pacientes (NYHA):** Clase I

| **ESCALA DE GLASGOW** | APERTURA OCULAR | RESPUESTA VERBAL | RESPUESTA MOTORA | | |
|---|---|---|---|---|---|
| | 4 ESPONTANEO | 5 ORIENTADO | 6 OBEDECE ORDENES | **GLASGOW** | 15 |

**Valoración Ingreso:**

**EXAMEN FISICO:** Alerta, orientado, colaborador
Mucosas rosadas, hidratadas
Algico
Ruidos cardiacos ritmicos, regulares, de buena intensidad. No soplos.
M.v presente, bilateral, simetrico. Sin agregados.
Abdomen blando, distendido, doloroso a la palpacion generalizada, predominantemente en punto de McBurney. Signos de rovsing, dunphy y talopercusion positivos.
Ext moviles, no dolorosas, no edematosas

**ANÁLISIS:** Paciente de 33 años sin antecedentes, ahora con dolor abdominal que por el curso y los hallazgos al examen fisico se sospecha posible apendicitis aguda. Se indica manejo sintomatico y valoracion por cirugia general.
Se le explica a paciente quien afirma entender y aceptar.

**PLAN:**
1. Vx Cirugia general
2. Nada via oral
3. Lev
4. analgesia

**Conciliación medicamentosa:**

1. De donde se obtiene la información: Entrevista al paciente y/o familia
2. Se concilian medicamentos: No hay medicamentos para conciliar

Se identifican e intervienen posibles interacciones entre medicamentos, continuando solo los pertinentes por la condición clínica del paciente

**Antecedentes**

*** (El antecedente fue resaltado en la HC, implica una situación importante).**

| Tipo Antecedente | * | Detalle |
|---|---|---|
| Médicos | ☐ | Niega |
| Quirúrgicos | ☐ | Apendicectomia 06/06/2021 |
| Familiares | ☐ | Niega |

**Diagnósticos Registrados en este folio**

**** (El diagnóstico fue resaltado en el folio, implica una situación importante).**

| Código CIE10 | Nombre del diagnóstico Según CIE 10 | Princi | DxIng | DxEgr | Presuntivo ó definitivo | Clasificación RIPS | Clásificación Pre/Post QX | Detalle ú Observaciones médicas |
|---|---|---|---|---|---|---|---|---|
| K37X | ☐ APENDICITIS NO ESPECIFICADA | ☑ | ☑ | ☑ | Presuntivo | Impresion_Diagnostica | No_Corresponde | |

**Plan de manejo - Medicamentos**

| Cod Medicam | Nombre ó descripción del medicamento | POS | Via administr. | Cant | Término definido/Dias | Posología, Indicaciones, Detalles u Observaciones médicas |
|---|---|---|---|---|---|---|

**Plan de manejo Intrahospitalario**

**Información del folio No. 1**

**URBINA ENDO FRANCISCO ENRIQUE**
MEDICINA GENERAL
**R.M.** 1010190946



LICENCIADO A: [SOCIEDAD MEDICA RIONEGRO S.A. SOMER S.A.] NIT [890939936-9]

| | | | | | | | |
|---|---|---|---|---|---|---|---|
| B05BS004703 | SODIO 500 CLORURO 0.9% X 500ML SLN INY | ☑ | Endovenosa | 1 | ☐ | 0 | 500 MILILITRO Dosis Unica - En bolo |
| **Posologia** 500,00 MILILITRO Endovenosa | | | | | | | |
| A02BO002722 | ORAZOLE® OMEPRAZOL POLVO LIOF INY 40MG | ☑ | Endovenosa | 100 | ☑ | 0 | 40 MILIGRAMO Cada 24 Horas Indefinido - |
| **Posologia** 40,00 MILIGRAMO Endovenosa cada 24 Hora(s) | | | | | | | |
| A03FM016701 | METOCLOPRAMIDA SLN INY 10MG/2ML | ☑ | Endovenosa | 100 | ☑ | 0 | 10 MILIGRAMO Cada 12 Horas Indefinido - |
| **Posologia** 10,00 MILIGRAMO Endovenosa cada 12 Hora(s) | | | | | | | |
| A03DH013701 | HIOSCINA N-BUTIL BROMURO+DIPIRONA SLN INY 0.02G+2.5G/5ML | ☑ | Endovenosa | 9 | ☑ | 3 | 1 AMPOLLA Cada 8 Horas Definido por 3 Dias - |
| **Posologia** 1,00 AMPOLLA Endovenosa cada 8 Hora(s) por 3 Dias | | | | | | | |
| N02AM024701 | MORFINA SLN INY 10MG/ML | ☑ | Endovenosa | 1 | ☐ | 0 | 3 MILIGRAMO Dosis Unica - |
| **Posologia** 3,00 MILIGRAMO Endovenosa | | | | | | | |

**Indicaciones Médicas (Órdenes Médicas las cuales seran vistas en el control de enfermería para su respectivo registro).**

**Tipo Indicación:** Urgencias_Observacion

**Órd. Médicas:**
1. Vx Cirugia general
2. Nada via oral
3. Lev
4. analgesia

**Solicitud de Interconsulta**

| Consec, Especialidad | Dx | Motivo | Observaciones |
|---|---|---|---|
| 190369 | | Paciente de 33 años sin antecedentes, ahora con dolor abdominal que por el curso y los hallazgos al examen fisico se sospecha posible apendicitis aguda. Se indica manejo sintomatico y valoracion por cirugia general.Se le explica a paciente quien afirma entender y aceptar. | |

**Información del folio No. 1**

**URBINA ENDO FRANCISCO ENRIQUE**
MEDICINA GENERAL
**R.M.** 1010190946



LICENCIADO A: [SOCIEDAD MEDICA RIONEGRO S.A. SOMER S.A.] NIT [890939936-9]

# SOCIEDAD MEDICA RIONEGRO S.A. SOMER S.A.
# 890939936

## EVOLUCIÓN CIRUGÍA

**N° Historia Clínica: 769443**

| **Datos personales del Paciente** | | | | | | | |
|---|---|---|---|---|---|---|---|
| **Paciente:** | Cédula_Extranjería 769443 TOM MOLLOY PEDOUSSAUT | | | **Sexo:** | Masculino | **F. Nacim:** | 19/11/1987 |
| **Edad en la atencion:** | 33 Años / 6 Meses / 14 Días | **Estado Civil:** | Casado | **Dirección:** | TRANSVERSAL 17 a 55 22 | | |
| **Teléfono:** | 3223639433 | **Procedencia:** | RIONEGRO | **Ocupación:** | INDEPENDIENTE | | |
| **Responsable:** | NATHALY PRETELT | **Tel.responsable:** | NO REFIERE | **Dir.responsable:** | TRANSVERSAL 17 a 55 22 | **Parentesco:** | ESPOSA |
| **Acompañante:** | NATHALY PRETELT | | | **Tel. Acompañante:** | NO REFIERE | | |
| **Entidad:** | EPS SURA | | | | | | |
| **Plan Beneficios:** | EPS SURA (CONTRIBUTIVO) | | | | | **Rango:** | RANGO 1 (CONTRIBUTIVO CATEGORIA A) |

| **FOLIO N°2** | | **Fecha del Folio:** 03/06/2021 15:55 | | | | | |
|---|---|---|---|---|---|---|---|
| **N° Ingreso:** | 4379542 | **Fecha:** | 03/06/2021 14:26 | **F. Consulta:** | No_Aplica | **C. Externa:** | Enfermedad_General |

☐ **Se adiciona conducta al plan de manejo.**

**Detalle del folio:**

**SUBJETIVO**

CIRUGIA GENERAL
PROTOCOLO BIOSEGURIDAD

MOTIVO
DOLOR ABDOMINAL

EEA
PACIENTE CON DOLOR ABDOMINAL DE 3 DIAS DE EVOLUCION INICIALMENTE DIFUSO Y POSTERIORMENTE LOCALIZADO EN FOSA ILIACA DERECHA, ACTUALMENTE CON INTENSO DOLOR, ANTE SOSPECHA DE PATOLOGIA APENDICULAR COMPLICADA SOLICITAN CONCEPTO

REVISION x SISTEMAS
NO PICOS FEBRILES
NO SINTOMAS URINARIOS
CONSTIPACION

ANTECEDENTES
MEDICOS NO REFIERE
QUIRURGICOS NO REFIERE
ALERGICOS NO REFIERE
TRANSFUSIONALES NO REFIERE

**OBJETIVO**

ALERTA HIDRATADA
NO LUCE SEPTICA
FC 100 FR 18
MUCOSAS HUMEDAS
NO ICTERICIA
ABDOMEN BLANDO DEPRESIBLE BLUMBERG+
NO EDEMAS
NO FOCALIZACION NEUROLOGICA

**ANALISIS**

PACIENTE CON DOLOR ABDOMINAL AGUDO LOCALIZADO EN FOSA ILIACA DERECHA, TAQUICARDICO Y CON SIGNOS DE IRRITACION PERITONEAL, CON DIAGNOSTICO CLINICO DE APENDICITIS SE INDICA MANEJO QUIRURGICO. SE ACLARAN DUDAS.

**EPICRISIS**

**Antecedentes**

*** (El antecedente fue resaltado en la HC, implica una situación importante).**

| **Fecha** | **Tipo Antecedente** | *** Detalle** |
|---|---|---|
| 06/06/2021 05:28 | Médicos | ☐ Niega |

**Información del folio No. 2**

Dr. Carlos A. Hernández Rincón
CIRUJANO GENERAL
C.C. No. 93.176.190 Bogotá D.C.
R.M. 95603/2003
NACIONAL DE COLOMBIA

**HERNANDEZ RINCON CARLOS ALBERTO**
CIRUGIA GENERAL
**R.M.** 95-0603-03



LICENCIADO A: [SOCIEDAD MEDICA RIONEGRO S.A. SOMER S.A.] NIT [890939936-9]

| | | |
|---|---|---|
| 06/06/2021 05:28 | Quirúrgicos | ☐ Apendicectomia 06/06/2021 |
| 06/06/2021 05:28 | Familiares | ☐ Niega |

**Diagnósticos Registrados en este folio** **** (El diagnóstico fue resaltado en el folio, implica una situación importante).**

| Código CIE10 ** | Nombre del diagnóstico Según CIE 10 | Princi | DxIng | DxEgr | Presuntivo ó definitivo | Clasificación RIPS | Clásificación Pre/Post QX | Detalle ú Observaciones médicas |
|---|---|---|---|---|---|---|---|---|
| K37X | ☐ APENDICITIS NO ESPECIFICADA | ☑ | ☑ | ☑ | Definitivo | Confirmado_Nuevo | Preoperatorio | |

**Plan de manejo - Medicamentos**

| Cod Medicam | Nombre ó descripción del medicamento | POS | Via administr. | Cant | | Término definido/Dias | Posología, Indicaciones, Detalles u Observaciones médicas |
|---|---|---|---|---|---|---|---|
| **Plan de manejo Intrahospitalario** | | | | | | | |
| J01CA028722 | AMPICILINA+ SULBACTAM POLVO INY 1G+0.5G Y | True | Endovenosa | 8 | True | 4 | 3 GRAMO Cada 6 Horas Definido por 4 Dosis - |

**Indicaciones Médicas (Órdenes Médicas las cuales seran vistas en el control de enfermería para su respectivo registro).**

**Tipo Indicación:** Cirugia

**Órd. Médicas:** NADA VIA ORAL
SS/ TURNO QUIRURGICO
FIRMA DE CONSENTIMIENTO
PREPARAR PARA CIRUGIA
CSV- AC

**Solicitud de Procedimientos Quirúrgicos**

| Cod CUPS | Cod ISS/SOAT + Descripción Procedimiento Quirúrgico | Cant | Urgente/Rutinario | Detalles, Indicaciones u Observaciones médicas |
|---|---|---|---|---|
| 471110 | 471110 - APENDICECTOMIA VIA LAPAROSCOPICA | 1 | Urgente | PROTOCOLO BIOSEGURIDAD |

**Información del folio No. 2**

**HERNANDEZ RINCON CARLOS ALBERTO**
CIRUGIA GENERAL
**R.M.** 95-0603-03



LICENCIADO A: [SOCIEDAD MEDICA RIONEGRO S.A. SOMER S.A.] NIT [890939936-9]

| | |
|---|---|
| **FECHA CONSENTIMIENTO INFORMADO:** | 3/06/2021 3:55:39 p. m. |

**N° Historia Clínica: 769443**

| **Datos personales del Paciente** | | | | | | | |
|---|---|---|---|---|---|---|---|
| **Paciente:** | Cédula_Extranjería 769443 TOM MOLLOY PEDOUSSAUT | | | **Sexo:** | Masculino | **F. Nacim:** | 19/11/1987 |
| **Edad en la atencion:** | tableCell150 | **Estado Civil:** | Casado | **Dirección:** | TRANSVERSAL 17 a 55 22 | | |
| **Teléfono:** | 3223639433 | **Procedencia:** | RIONEGRO | **Ocupación:** | INDEPENDIENTE | | |
| **Responsable:** | NATHALY PRETELT | **Tel.responsable:** | NO REFIERE | **Dir.responsable:** | TRANSVERSAL 17 a 55 22 | | |
| **Entidad:** | EPS SURA | | | | | | |
| **Plan Beneficios:** | EPS SURA (CONTRIBUTIVO) | | | | | | |

## CONSENTIMIENTO INFORMADO PARA LA REALIZACION DE PROCEDIMIENTOS QUIRURGICOS

**DIAGNOSTICO**

**PROCEDIMIENTO**

**DESCRIPCION DEL PROCEDIMIENTO**

**CONSECUENCIAS DE NO REALIZACION DEL PROCEDIMIENTO**

**ALTERNATIVAS AL PROCEDIMIENTO**

**A CRITERIO DEL PROFESIONAL Y DE ACUERDO A MIS ANTECEDENTES PERSONALES, SE ME EXPLICA QUE PRESENTO LOS SIGUIENTES RIESGOS ADICIONALES**

**INTRODUCCION**

El Consentimiento Informado; es la autorización que el paciente, (consciente y libre, para tomar decisiones, sobre todo lo relacionado con su salud y su vida), otorga al profesional de la salud para la realización del acto médico. Después de recibir información; oportuna, cierta, clara, precisa, completa y adecuada sobre la cirugía que se le va a realizar, su objetivo, las alternativas posibles y sus consecuencias, es decir; los beneficios y los riesgos previstos si se realiza o no se realiza el procedimiento. Si la edad o cualquier otra condición del paciente, no le permiten, de manera consciente y libre, tomar las decisiones relacionadas con su salud y su vida, estas podrán ser autorizadas por su representante.

**ANESTESIA**

En la valoración pre anestésica (si es pertinente), el anestesiólogo, explicara los riesgos derivados del tipo de anestesia, que se llevara a cabo durante la realización del procedimiento.

**RIESGOS GENERALES DE UNA CIRUGIA**

1. Pequeñas áreas de los pulmones pueden colapsarse y predisponerse a Neumonía.
2. Coágulos en las piernas, con dolor e hinchazón. Rara vez puede irse al pulmón y podría ser fatal.
3. Infarto, paro cardiaco o derrame cerebral.
4. Muerte. Es rara pero posible.
5. Infección.
6. Reacciones alérgicas a medicamentos, suturas, esparadrapo o preparados tópicos.
7. Quemaduras por el uso de electro bisturí (raras).
8.Podría requerirse la utilización de sangre o sus derivados.
9.Descompensación de enfermedades previas como hipertensión, asma,bronquitis, diabetes, cardiopatía,anemia

**RIESGOS ESPECIFICOS DE ESTA CIRUGIA**

Complicaciones mas frecuentes: Nauseas, vomito,dolor, inflamación ,moretones, seromas, (acumulación de liquido en la cicatriz),granulomas (reacción a cuerpos extraños o suturas), queloide (crecimiento excesivo de la cicatriz), hematomas (acumulación de sangre) internos o externos, apraxias (cambios en la sensibilidad de la piel),cistitis,retención urinaria, sangrado o hemorragias, con la posible necesidad de transfusión(durante o luego de la cirugía), infecciones con posible evolución febril (urinarias, de pared abdominal, pélvicas, etc), reacciones alérgicas, irritación frénica, anemia,heridas involuntarias en vasos sanguíneos,vejiga,intestino u otros órganos, eventración (hernias en la cicatriz).
También se me informo sobre la posibilidad de complicaciones severas como pelvi-peritonitis,choque hemorrágico o trombosis, que aunque son poco frecuentes, representan como en toda intervención quirúrgica un riesgo excepcional de perder la vida, como consecuencia del acto quirúrgico o de la situación de cada paciente

**DECLARACION DEL PACIENTE**

1.Me han explicado y he comprendido satisfactoriamente la naturaleza y los propósitos de este procedimiento.
También me han aclarado todas las dudas y me han dichos los posibles riesgos y complicaciones, así como las otras alternativas de tratamiento.Además, me han explicado los riesgos posibles de la anestesia que me

**Información del folio No. 2**

**HERNANDEZ RINCON CARLOS ALBERTO**
CIRUGIA GENERAL
**R.M.** 95-0603-03



LICENCIADO A: [SOCIEDAD MEDICA RIONEGRO S.A. SOMER S.A.] NIT [890939936-9]

van a aplicar. Soy consciente que no existen garantías absolutas del resultado del procedimiento.
2. Doy mi consentimiento para que me efectúen el procedimiento descrito y los procedimientos complementarios que sean necesarios o convenientes durante la realización de este, a juicio de los profesionales que lo lleven a cabo.
3. Doy mi consentimiento para que me administren la anestesia señalada, así como las medidas complementarias que se estimen oportunas.
4. En cualquiera de los casos deseo que se me respeten las siguientes condiciones:

_____

NOTA: Si no hay condiciones, escríbase ninguna. Si no se aceptan alguno de los otros puntos hágase constar:

_____

5. Entiendo que en caso de no aceptar el tratamiento aquí propuesto, puedo continuar recibiendo atención médica en esta institución.

**DECLARACION DEL PROFESIONAL**

En mi calidad de médico responsable, declaro que he informado al paciente del propósito y la naturaleza del procedimiento descrito, de sus alternativas, posibles riesgos de los resultados que se esperan.

**DECLARACION DEL TUTOR LEGAL O FAMILIAR**

Sé que el paciente ha sido considerado por ahora incapaz de tomar por sí mismo la decisión de aceptar o rechazar el procedimiento descrito.
El médico me ha explicado de forma satisfactoria que es, como se hace y para qué sirve este procedimiento. También se me ha explicado sus riesgos y complicaciones. He comprendido todo lo anterior perfectamente y por ello
YO _____ con Documento de Identidad_____
doy mi consentimiento para que el (los) profesional (es) y el personal auxiliar que el/ella precise (n) le realicen este procedimiento. puedo revocar este consentimiento cuando en bien del paciente se presuma oportuno.

**DISENTIMIENTO**

Yo_____después de ser informado/a de la naturaleza y riesgo del procedimiento propuesto, manifiesto de forma libre y consiente mi denegación /revocación (táchese lo que no proceda) para su realización, haciéndome responsable de las consecuencias que puedan derivarse de esta decisión.

**ACLARACION**

Manifiesto que no se leer, por lo tanto el contenido de este documento, me fue leído por_____ con documento de identificación_____

| | | |
|---|---|---|
| **TOM MOLLOY PEDOUSSAUT** | **Testigo** | **HERNANDEZ RINCON CARLOS ALBERTO** |
| **C.C 769443** | | CIRUGIA GENERAL |
| | | **R.M.** 95-0603-03 |

**Información del folio No. 2**

**HERNANDEZ RINCON CARLOS ALBERTO**
CIRUGIA GENERAL
**R.M.** 95-0603-03

# SOCIEDAD MEDICA RIONEGRO S.A. SOMER S.A.
# 890939936

## LISTA DE VERIFICACION CONDICIONES PREVIAS A LA INTERVENCIÓN QUIRURGICA

**N° Historia Clínica: 769443**

| **Datos personales del Paciente** | | | | | | | |
|---|---|---|---|---|---|---|---|
| **Paciente:** | Cédula_Extranjería 769443 TOM MOLLOY PEDOUSSAUT | | | **Sexo:** | Masculino | **F. Nacim:** | 19/11/1987 |
| **Edad en la atencion:** | 33 Años / 6 Meses / 14 Días | **Estado Civil:** | Casado | **Dirección:** | TRANSVERSAL 17 a 55 22 | | |
| **Teléfono:** | 3223639433 | **Procedencia:** | RIONEGRO | **Ocupación:** | INDEPENDIENTE | | |
| **Responsable:** | NATHALY PRETELT | **Tel.responsable:** | NO REFIERE | **Dir.responsable:** | TRANSVERSAL 17 a 55 22 | **Parentesco:** | ESPOSA |
| **Acompañante:** | NATHALY PRETELT | | | **Tel. Acompañante:** | NO REFIERE | | |
| **Entidad:** | EPS SURA | | | | | | |
| **Plan Beneficios:** | EPS SURA (CONTRIBUTIVO) | | | **Rango:** | RANGO 1 (CONTRIBUTIVO CATEGORIA A) | | |

**FOLIO N° 3** **Fecha del Folio: 03/06/2021 16:30**

| **N° Ingreso:** | 4379542 | **Fecha:** | 03/06/2021 14:26 | **F. Consulta:** | No_Aplica | **C. Externa:** | Otra |
|---|---|---|---|---|---|---|---|

**Talla** 1,83 **Peso** 90,00 **IMC** 26,87

**Una hora antes de la cirugía.**

Retirar de prótesis y objetos metálicos: N/A
Objetos personales con la familia: SI
Tender la cama con ropa limpia (En el posoperatorio): N/A
Alergias: negativo
Aislamiento:
Antibiótico profiláctico medicamento:
Vía: Hora:
Medir y registrar los signos vitales: SI
Eliminación antes de llevarlo a cirugía: SI
Indicar al paciente que debe permanecer en la cama hasta la hora de la cirugía: SI
Administrar de medicación prescrita: SI
Manilla de identificación: SI
Valorar y registrar el estado emocional del paciente y proporcionar el apoyo que necesite: SI
Verificar ayudas Dx antes de traslado al quirófano (laboratorio e imagenología): SI
Verificar disponibilidad de hemoderivados para transfusión: N/A
Verificar la reserva de cama en UCI o UCE: N/A
Informar a la familia donde puede permanecer durante la intervención quirúrgica, tranquilizarla y confortarla en la medida de lo posible: SI

**Formato de evidencia de realización de adherencia a procedimientos o protocolos de enfermería.**

**Información del folio No. 3**

**GOMEZ CARDONA WILFER ALEJANDRO**
AUXILIAR DE ENFERMERIA
**R.M.** 5-4800-13



LICENCIADO A: [SOCIEDAD MEDICA RIONEGRO S.A. SOMER S.A.] NIT [890939936-9]

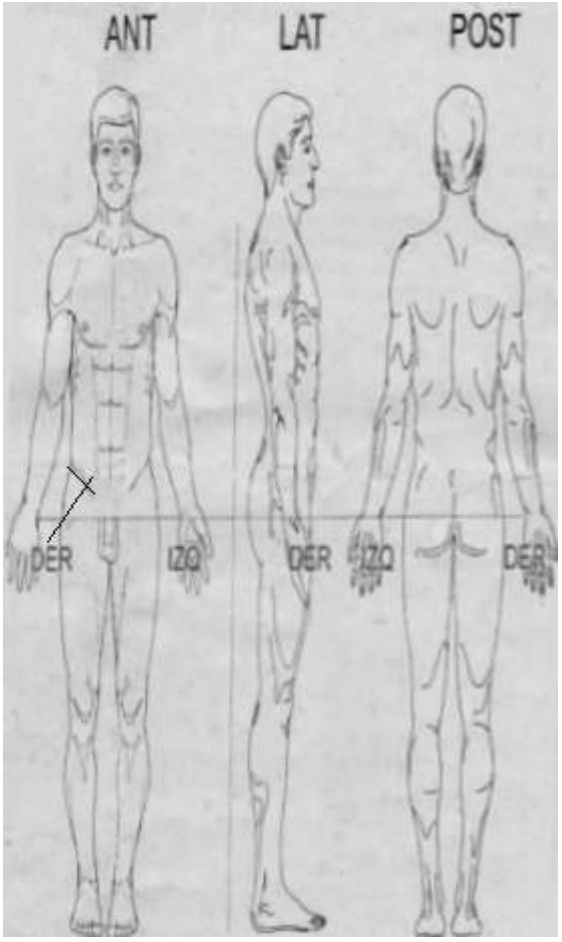


**Antecedentes** *** (El antecedente fue resaltado en la HC, implica una situación importante).**

| Fecha | Tipo Antecedente | * Detalle |
|---|---|---|

**Indicaciones Médicas (Órdenes Médicas las cuales seran vistas en el control de enfermería para su respectivo registro).**

**Tipo Indicación:** Espera_de_evolucion_por_especialist a

**Órd. Médicas:**

**Información del folio No. 3**

**GOMEZ CARDONA WILFER ALEJANDRO**
AUXILIAR DE ENFERMERIA
**R.M.** 5-4800-13



LICENCIADO A: [SOCIEDAD MEDICA RIONEGRO S.A. SOMER S.A.] NIT [890939936-9]

# SOCIEDAD MEDICA RIONEGRO S.A. SOMER S.A.
# 890939936

## EVOLUCION ANESTESIA

**N° Historia Clínica: 769443**

| **Datos personales del Paciente** | | | | | | | |
|---|---|---|---|---|---|---|---|
| **Paciente:** | Cédula_Extranjería 769443 TOM MOLLOY PEDOUSSAUT | | | **Sexo:** | Masculino | **F. Nacim:** | 19/11/1987 |
| **Edad en la atencion:** | 33 Años / 6 Meses / 14 Días | **Estado Civil:** | Casado | **Dirección:** | TRANSVERSAL 17 a 55 22 | | |
| **Teléfono:** | 3223639433 | **Procedencia:** | RIONEGRO | **Ocupación:** | INDEPENDIENTE | | |
| **Responsable:** | NATHALY PRETELT | **Tel.responsable:** | NO REFIERE | **Dir.responsable:** | TRANSVERSAL 17 a 55 22 | **Parentesco:** | ESPOSA |
| **Acompañante:** | NATHALY PRETELT | | | **Tel. Acompañante:** | NO REFIERE | | |
| **Entidad:** | EPS SURA | | | | | | |
| **Plan Beneficios:** | EPS SURA (CONTRIBUTIVO) | | | | | **Rango:** | RANGO 1 (CONTRIBUTIVO CATEGORIA A) |

**4** **Fecha del Folio: 03/06/2021 18:55**

| **N° Ingreso:** | 4379542 | **Fecha:** | 03/06/2021 14:26 | **F. Consulta:** | No_Aplica | **C. Externa:** | Enfermedad_General |
|---|---|---|---|---|---|---|---|

☐ **Se adiciona conducta al plan de manejo.**

**Detalle del folio:**

**SUBJETIVO**

paciente de 33 años natural de francia y reside en llano grande casado un hijo dfolpor de 5 de evolucion

**OBJETIVO**

anestesia general dolor abdominal bajo constipacion vomito hoy

**ANALISIS**

analgesia con oxicodona

**EPICRISIS**

**Antecedentes** *** (El antecedente fue resaltado en la HC, implica una situación importante).**

| Fecha | Tipo Antecedente | * Detalle |
|---|---|---|

**Diagnósticos Registrados en este folio** **** (El diagnóstico fue resaltado en el folio, implica una situación importante).**

| Código CIE10 | * * | Nombre del diagnóstico Según CIE 10 | Princi | DxIng | DxEgr | Presuntivo ó definitivo | Clasificación RIPS | Clásificación Pre/Post QX | Detalle ú Observaciones médicas |
|---|---|---|---|---|---|---|---|---|---|
| K37X | ☑ | APENDICITIS NO ESPECIFICADA | ☑ | ☑ | ☑ | Definitivo | Confirmado_Repetido | Posoperatorio | |

**Plan de manejo - Medicamentos**

| Cod Medicam | Nombre ó descripción del medicamento | POS | Via administr. | Cant | Término definido/Dias | Posología, Indicaciones, Detalles u Observaciones médicas |
|---|---|---|---|---|---|---|
| **Plan de manejo Intrahospitalario** | | | | | | |
| B05XR0077 01 | LACTATO RINGER X 1000ML SLN INY | ☑ | Endovenosa | | ☐ 0 | 1000 MILILITRO Dosis Unica - |
| N01BL0117 021 | LIDOCAINA SIMPLE SLN INY 2% | ☑ | Endovenosa | | ☐ 0 | 200 MILIGRAMO Dosis Unica - |
| N01AH0102 51 | FENTANILO SLN INY 0.1MG/2ML | ☑ | Endovenosa | | ☐ 0 | 300 MICROGRAMO Dosis Unica - |
| H02AD0057 11 | DEXAMETASONA SLN INY 8MG/2ML | ☑ | Endovenosa | | ☐ 0 | 8 MILIGRAMO Dosis Unica - |

**Información del folio No. 4**

**RAMIREZ VALLEJO CARLOS ALBERTO**
ANESTESIOLOGIA
**R.M.** 0258/01



LICENCIADO A: [SOCIEDAD MEDICA RIONEGRO S.A. SOMER S.A.] NIT [890939936-9]

| | | | | |
|---|---|---|---|---|
| N01AH0624 01 | REMIFENTANIL 2 MG POLVO LIOF PARA INY | ☑ Endovenosa | ☐ 0 | 100 MICROGRAMO Dosis Unica - |
| N01AH0624 01 | REMIFENTANIL 2 MG POLVO LIOF PARA INY | ☑ Endovenosa | ☐ 0 | 2 MILIGRAMO Dosis Unica - |
| M03AC0097 02 | BROMURO ROCURONIO SLN INY 50MG/5ML | ☑ Endovenosa | ☐ 0 | 50 MILIGRAMO Dosis Unica - |
| N01AX0107 02 | PROPOFOL EMULSION SLN INY 1%/0.20G AMP X 20ML | ☑ Endovenosa | ☐ 0 | 200 MILIGRAMO Dosis Unica - |
| N02AA0502 48 | OXICODONA SLN INY 10MG/ML | ☑ Endovenosa | ☐ 0 | 5 MILIGRAMO Dosis Unica - |
| N02BD0267 01 | DIPIRONA SLN INY 1G/2ML | ☑ Endovenosa | ☐ 0 | 2 GRAMO Dosis Unica - |
| N07AN0047 01 | NEOSTIGMINA SLN INY 0.5MG/ML | ☑ Endovenosa | ☐ 0 | 2,50 MILIGRAMO Dosis Unica - |
| N07AA0337 01 | ATROPINA SLN INY 1MG/ML | ☑ Endovenosa | ☐ 0 | 1 MILIGRAMO / MILILITRO Dosis Unica - |
| N05AH0017 01 | HALOPERIDOL SLN INY 5MG/ML | ☑ Endovenosa | ☐ 0 | 3 MILIGRAMO Dosis Unica - |
| A03FM0167 01 | METOCLOPRAMIDA | ☑ Endovenosa | ☐ 0 | 10 MILIGRAMO Dosis Unica - |

**Indicaciones Médicas (Órdenes Médicas las cuales seran vistas en el control de enfermería para su respectivo registro).**

**Tipo Indicación:** Cirugia

**Órd. Médicas:**

**Información del folio No. 4**

**RAMIREZ VALLEJO CARLOS ALBERTO**
ANESTESIOLOGIA
**R.M.** 0258/01



LICENCIADO A: [SOCIEDAD MEDICA RIONEGRO S.A. SOMER S.A.] NIT [890939936-9]

# SOCIEDAD MEDICA RIONEGRO S.A. SOMER S.A.
# 890939936

## TRANSOPERATORIO ENFERMERÍA

**N° Historia Clínica: 769443**

| **Datos personales del Paciente** | | | | | | | |
|---|---|---|---|---|---|---|---|
| **Paciente:** | Cédula_Extranjería 769443 TOM MOLLOY PEDOUSSAUT | | | **Sexo:** | Masculino | **F. Nacim:** | 19/11/1987 |
| **Edad en la atencion:** | 33 Años / 6 Meses / 14 Días | **Estado Civil:** | Casado | **Dirección:** | TRANSVERSAL 17 a 55 22 | | |
| **Teléfono:** | 3223639433 | **Procedencia:** | RIONEGRO | **Ocupación:** | INDEPENDIENTE | | |
| **Responsable:** | NATHALY PRETELT | **Tel.responsable:** | NO REFIERE | **Dir.responsable:** | TRANSVERSAL 17 a 55 22 | **Parentesco:** | ESPOSA |
| **Acompañante:** | NATHALY PRETELT | | | **Tel. Acompañante:** | NO REFIERE | | |
| **Entidad:** | EPS SURA | | | | | | |
| **Plan Beneficios:** | EPS SURA (CONTRIBUTIVO) | | | | | **Rango:** | RANGO 1 (CONTRIBUTIVO CATEGORIA A) |

**FOLIO N° 6** **Fecha del Folio: 03/06/2021 19:50**

| **N° Ingreso:** | 4379542 | **Fecha:** | 03/06/2021 14:26 | **F. Consulta:** | No_Aplica | **C. Externa:** | Enfermedad_General |
|---|---|---|---|---|---|---|---|

**Detalle del folio:**

### REGISTRO QUIRURGICO ENFERMERIA

**Fecha** 03/06/2021 17:50 **Quirófanos** Primero **Especialidad** Cirugía General **Intervención** Apendicectomia

**Sitio Oper** Abdomen **Tipo de Cirugia** Prioritaria **Clasificación Herida** Limpia

**Antibiotico:** Si

**Tipo de antibiótico** Ampiciliana sulbactan **Dosis** 3 gr **Fecha-Hora de administración de antibiótico** 03/06/2021 16:00:00

**Profilaxis antibiotica** SI **Refuerzo de profilaxis** NO **OBSERVACION(ANTIBIOTICO UTILIZADO)** ampicilina sulbactam 3 gr

**Hora Llegada** 03/06/2021 17:55 **Destino** Hospitalización **Hora Incio Anestesia** 03/06/2021 18:10

**Hora Insición** 03/06/2021 18:33 **Hora Apósito** 03/06/2021 19:40 **Hora Salida** 03/06/2021 19:50 **Posición** Decúbito prono

**Monitorización** ☐ Diuresis ☑ Ecg ☐ Gasometria ☑ Pulsoximetria ☑ TA no invas ☐ TA Directa ☐ Pvc **Otros**

**Material Osteosíntesis(Incluir liga Clips)** **Biopsias** Apendice **Bacteriología** N/A **Sondas y drenes** **Sondaje Uretral** **Situación de Placa**

**Canulacion Via** ☐ Arterial ☐ Central **Bisturí Eléctrico** Si **Observación S.D**

**ASEPSIA ZONA** **Rasurado** No **Lavado con** Clorhexidina alcoholica **Pintado con** N/A **Tiempo Total** N/A

**ISQUEMIA** **Hora Inicio** **Hora Final** **Localizacion** N/A

**Compresa Usadas N°** **Und** **Gasas Usadas N°** 15 **Und** **Agujas Usadas N°** 5 **Und** **Pinzas Usadas N°** 30 **Und**

**Conteo Verificado** Si **Conteo Verificado** Si **Conteo Verificado** Si **Conteo Verificado** Si

**Tipo de Anestesia:** Anestesia General **Anestesia Regional:** **Anestesia**

**Observaciones** Ingresa paciente a sala de cirugía #1 para Apendicectomía Por Laparoscopia de urgencias, paciente en estables condiciones generales consciente, orientado, tranquilo, afebril e hidratado, líquidos endovenosos permeables en miembro superior izquierdo pasando solución salina de sostenimiento, abdomen blando doloroso a la palpación ayuno completo,consentimientos diligenciados y firmados, se ubica en camilla y se monitoriza.
previa utilización de los EPP para covid 19, Realizo primera pausa quirúrgica en compañía de anestesiología e instrumentadora, material disponible.
Dr Ramirez realiza inducción anestésica con gases inhalatorios y ordena administrar medicamentos intravenosos, realiza intubación orotraqueal con TOT # 8.0, infla neumo, lo fija y conecta a ventilador de máquina de anestesia, realiza protección ocular, procedimiento sin aparentes complicaciones.
Se realiza asepsia de área quirúrgica con solupred se deja actuar por 3 min y no se realiza barrido. procedimiento realizado por Maria Alejandra estudiante de la UCO bajo supervisión
Instalar placa de electro en espalda con corte y coagulación 30/30
Visten pacientes con campos estériles, indicadores químicos ok.
Realizo segunda pausa quirúrgica en compañía de todo el equipo quirúrgico sin complicaciones.
Inicia acto quirúrgico Dr. Hernandez inside por planos en región umbilical, realizan hemostasia, introducen trocars, insufla cavidad con CO2, colocan fuente de luz, cámara, visualizan apéndice inflamada, emplastronada, electrocoagulan, extraen apéndice en preservativo, sin complicación, aspiran material hemático en moderada cantidad, Se rotula apéndice, se conserva en formol al 10%,se envía a patología. Revisan hemostasia, cauterizan vasos sangrantes, retiran partes del laparoscopio, suturan por planos hasta la piel ,colocan apósitos estériles finaliza acto quirúrgico sin complicaciones.
realizo tercera pausa quirúrgica en compañía de todo el equipo quirúrgico.
Dr Ramirez retira TOT, oxigena paciente y se traslada usuario a camilla de transporte y posteriormente a sala de recuperación, bajo efectos residuales de anestesia general, ventilando espontáneamente, líquidos endovenosos permeables en mano izquierda, heridas quirúrgicas cubiertas con apósitos limpios y secos, se entrega a auxiliar correspondiente en sala de recuperación aleixon foronda, junto con muestra de patología.

**Cirujano:** 80088654 LOZANO ORTIZ JOSE RICARDO **Anestesiólogo:** 70557961 RAMIREZ VALLEJO CARLOS ALBERTO **Instrumentador:** 43867007 DUQUE AGUIRRE YAMILETH

### PROCEDIMIENTOS MENORES



**GALLO CIFUENTES YESICA ALEJANDRA**
AUXILIAR DE ENFERMERIA
**R.M.** 1041327067

LICENCIADO A: [SOCIEDAD MEDICA RIONEGRO S.A. SOMER S.A.] NIT [890939936-9]

**Fecha:** **Quirófanos:** **Especialidad:** **Intervención:**
**Sitio Oper:** **Tipo de Cirugia:** **Clasificación Herida:**
**Hora Llegada:**
**Hora Salida:**
**ASEPSIA ZONA**
**Lavado con:**
**Cirujano:**
**Intrumentador(es):**
**Anestesiólogo:**
**Observaciones:**

## CONTROL DE MEDICAMENTOS

### REGISTRO DE MEDICAMENTOS EN EL TRASOPERATORIO

| Medicamento | Dosis | Vía | Hora | Observaciones |
|---|---|---|---|---|



**GALLO CIFUENTES YESICA ALEJANDRA**
AUXILIAR DE ENFERMERIA
**R.M.** 1041327067

LICENCIADO A: [SOCIEDAD MEDICA RIONEGRO S.A. SOMER S.A.] NIT [890939936-9]

# SOCIEDAD MEDICA RIONEGRO S.A. SOMER S.A.
# 890939936

## INFORME QUIRURGICO

**N° Historia Clínica: 769443**

| **Datos personales del Paciente** | | | | | | | |
|---|---|---|---|---|---|---|---|
| **Paciente:** | Cédula_Extranjería 769443 TOM MOLLOY PEDOUSSAUT | | | **Sexo:** | Masculino | **F. Nacim:** | 19/11/1987 |
| **Edad en la atencion:** | 33 Años / 6 Meses / 14 Días | **Estado Civil:** | Casado | **Dirección:** | TRANSVERSAL 17 a 55 22 | | |
| **Teléfono:** | 3223639433 | **Procedencia:** | RIONEGRO | **Ocupación:** | INDEPENDIENTE | | |
| **Responsable:** | NATHALY PRETELT | **Tel.responsable:** | NO REFIERE | **Dir.responsable:** | TRANSVERSAL 17 a 55 22 | **Parentesco:** | ESPOSA |
| **Acompañante:** | NATHALY PRETELT | | | **Tel. Acompañante:** | NO REFIERE | | |
| **Entidad:** | EPS SURA | | | | | | |
| **Plan Beneficios:** | EPS SURA (CONTRIBUTIVO) | | | | | **Rango:** | RANGO 1 (CONTRIBUTIVO CATEGORIA A) |

**FOLIO N°7** **Fecha del Folio:** 03/06/2021 19:52

| **N° Ingreso:** | 4379542 | **Fecha:** | 03/06/2021 14:26 | **F. Consulta:** | No_Aplica | **C. Externa:** | Enfermedad_General |
|---|---|---|---|---|---|---|---|

**Detalle del folio:**

**1er Cirujano** 80178198 HERNANDEZ RINCON CARLOS ALBERTO
**2do Cirujano**
**3er Cirujano**
**1er Ayudante** -
**2o Ayudante**
**3er Ayudante**
**Anestesiologo** CARLOS RAMIREZ
**Instrumentador** SARA ZAPATA
**Fecha y Hora de Inicio** 03/06/2021 18:30 **Fecha y Hora de Finalizacion** 03/06/2021 19:30
**Tipo de anestesia:**
GENERAL
**Intervencion practicada** 07731 Apendicectomía, apéndice no perforado uvr 80
**Descripcion de quirurgica y procedimientos.**
EN SALAS DE CIRUGIA, PREVIA REVISION DE HISTORIA CLINICA, ESTUDIOS DIAGNOSTICOS Y EXAMEN FISICO
PROTOCOLO BIOSEGURIDAD EN PANDEMIA
VERIFICACION DE LISTA DE CHEQUEO Y SEGURIDAD DEL PACIENTE
BAJO ANESTESIA GENERAL, ASEPSIA Y ANTISEPSIA, COLOCACION CAMPOS QUIRURGICOS
INSICION INFRAUMBILICAL, DISECCION ROMA HASTA PLANO APONEUROTICO
BAJO VISION DIRECTA ABORDAJE A CAVIDAD PERITONEAL
BAJO VISION DIRECTA INSERCION DE TROCAR DE HASSON E INSUFLACION DE CO2
CREACION DE NEUMOPERITONEO , INSERCION DE LENTE A 30 GRADOS
LAPAROSCOPIA DE REVISION CON VISUALIZACION DE HALLAZGOS DESCRITOS
BAJO VISION DIRECTA INSERCION DE PUERTO ACCESORIO DE 5mm EN HIPOGASTRIO
INSERCION DE TROCAR DE 5 mm EN FOSA ILIACA IZQUIERDA
SECCION SELECTIVA MESOAPENDICULAR CON ENERGIA ELECTRICA
LIGADURA DE LA BASE CON NUDO EXTRACOROPOREO CON PROLENE Y SECCION EN LA BASE
CAUTERIZACION DEL MUÑON Y EXCERESIS DE PIEZA QUIRURGICA PROTEGIDA POR PUERTO UMBILICAL
SE ME INFORMA RECUENTO COMPLETO DE MATERIAL MEDICO QUIRURGICO Y COMPRESAS POR PERSONAL A CARGO DEL CONTEO
EXTRACCION REGULADA DE CO2 PREVIA VERIFICACION SECUNDARIA
EXTRACCION DE LENTE Y PUNTOS , HEMOSTASIA SELECTIVA EN PARED
CORRECCION DEFECTO HERNIARIO UMBILICAL CON VYCRIL TECNICA DE MAYO
REINSERCION DEL ONFALO
LAVADO DE HERIDA QUIRURGICA Y SUTURA DE PIEL CON MATERIAL NO ABSORBIBLE
**Tejidos enviados a Anatomia Patologia**
APENDICE CECAL VERMIFORME
**Hallazgos operatorios**
PANICULO ADIPOSO ESCASO, MARCADA DISTENSION COLON DERECHO Y CIEGO REDUNDANTE, DIFICULTAD TECNICA PARA MANIPULACION DEL MESO Y APENDICE CECAL, APENDICE CECAL A TENSION, MESOAPENDICULAR CORTO Y LAXO. NO OTRAS LESIONES EN CAVIDAD
**Complicaciones**
SIN MENCION DE COMPLICACION INTRAOPERATORIA
**Clasificación de la cirugía**
Limpia contaminada
**Información del folio No. 7**

Dr. Carlos A. Hernández Rincón
CIRUJANO GENERAL
C.C. No. 80.178.198 Bogotá D.C.
R.M. 95603/2003
NACIONAL DE COLOMBIA

**HERNANDEZ RINCON CARLOS ALBERTO**
CIRUGIA GENERAL
**R.M.** 95-0603-03



LICENCIADO A: [SOCIEDAD MEDICA RIONEGRO S.A. SOMER S.A.] NIT [890939936-9]

**Profilaxis Antibiótica:**
Antibiótico Adulto: Ampicilina 2 gr /sulbactam 1 gr IV

**¿Pérdida sanguínea mayor de 500 cc?**
NO
**¿Se solicita cultivo?**
No
**¿Se ordena biopsia?**
Sí

**Días de reposo:** 20

**Antecedentes**

*** (El antecedente fue resaltado en la HC, implica una situación importante).**

| Fecha | Tipo Antecedente | * Detalle |
|---|---|---|

**Diagnósticos Registrados en este folio**

**** (El diagnóstico fue resaltado en el folio, implica una situación importante).**

| Código CIE10 | * * | Nombre del diagnóstico Según CIE 10 | Princi | DxIng | DxEgr | Presuntivo ó definitivo | Clasificación RIPS | Clásificación Pre/Post QX | Detalle ú Observaciones médicas |
|---|---|---|---|---|---|---|---|---|---|
| K37X | ☐ | APENDICITIS NO ESPECIFICADA | ☑ | ☑ | ☑ | Definitivo | Confirmado_Repetido | Posoperatorio | |

**Plan de manejo - Medicamentos**

| Cod Medicam | Nombre ó descripción del medicamento | POS | Via administr. | Cant | Término definido/Dias | Posología, Indicaciones, Detalles u Observaciones médicas |
|---|---|---|---|---|---|---|
| **Plan de manejo Intrahospitalario** | | | | | | |
| B05XR0077 01 | LACTATO RINGER X 1000ML SLN INY | ☑ | Endovenosa | | ☑ 0 | 1000 MILILITRO Cada 12 Horas Indefinido - |
| N02AA0502 48 | OXICODONA SLN INY 10MG/ML | ☑ | Endovenosa | | ☑ 0 | 4 MILIGRAMO Cada 8 Horas Indefinido - |
| M01AD015 701 | DICLOFENACO SLN INY 75MG/3ML | ☑ | Endovenosa | 4 | ☑ 2 | 75 MILIGRAMO Cada 12 Horas Definido por 2 Dias - |

**Indicaciones Médicas (Órdenes Médicas las cuales seran vistas en el control de enfermería para su respectivo registro).**

**Tipo Indicación:** Hospitalizacion

**Órd. Médicas:** DIETA LIQUIDA SIN LACTEOS 6 HORAS POSTQUIRURGICA
SI TOLERA PROGRESION A DIETA BLANDA
CUIDADOS DE HERIDA QUIRURGICA
SS/ ESTUDIO DE PATOLOGIA
DEAMBULACION TEMPRANA
INCENTIVO RESPIRATORIO
CSV - AC

**Solicitud de Patologías**

| Cod CUPS | Cod ISS/SOAT + Descripción Patologías | Cant | Urgente/Rutinario | Detalles, Indicaciones u Observaciones médicas | Origen Muestra |
|---|---|---|---|---|---|
| 898201 | 020201I - ESPECIMENES QUIRURGICOS ESTUDIO CON TINCIONES DE RUTINA | 1 | Rutinario | APENDICE CECAL EDEMATOSO Y CONGESTIVO A TENSION | APENDICE CECAL EDEMATOSO Y CONGESTIVO A TENSION |

**Solicitud de Interconsulta**

| Consec, Especialidad | Dx | Motivo | Observaciones |
|---|---|---|---|
| 190423 | | Atencion post quirurgica | Atencion post quirurgica |

**Orden de Hospitalización**

***** (Debido al alto volúmen de información, es necesario remitirse al informe de Orden de Hospitalización desde la opción Informes/Impresión de solicitudes, item Orden hospitalización)**

**Consecutivo No. *****
175430

**Información del folio No. 7**

Dr. Carlos A. Hernández Rincón
CIRUJANO GENERAL
C.C. No. 80.178.190 Bogotá D.C.
R.M. 95603/2003
NACIONAL DE COLOMBIA

**HERNANDEZ RINCON CARLOS ALBERTO**
CIRUGIA GENERAL
**R.M.** 95-0603-03



LICENCIADO A: [SOCIEDAD MEDICA RIONEGRO S.A. SOMER S.A.] NIT [890939936-9]

# SOCIEDAD MEDICA RIONEGRO S.A. SOMER S.A.
# 890939936

## INSTRUMENTACION QUIRURGICA

**N° Historia Clínica: 769443**

| **Datos personales del Paciente** | | | | | | | |
|---|---|---|---|---|---|---|---|
| **Paciente:** | Cédula_Extranjería 769443 TOM MOLLOY PEDOUSSAUT | | | **Sexo:** | Masculino | **F. Nacim:** | 19/11/1987 |
| **Edad en la atencion:** | 33 Años / 6 Meses / 14 Días | **Estado Civil:** | Casado | **Dirección:** | TRANSVERSAL 17 a 55 22 | | |
| **Teléfono:** | 3223639433 | **Procedencia:** | RIONEGRO | **Ocupación:** | INDEPENDIENTE | | |
| **Responsable:** | NATHALY PRETELT | **Tel.responsable:** | NO REFIERE | **Dir.responsable:** | TRANSVERSAL 17 a 55 22 | **Parentesco:** | ESPOSA |
| **Acompañante:** | NATHALY PRETELT | | | **Tel. Acompañante:** | NO REFIERE | | |
| **Entidad:** | EPS SURA | | | | | | |
| **Plan Beneficios:** | EPS SURA (CONTRIBUTIVO) | | | | | **Rango:** | RANGO 1 (CONTRIBUTIVO CATEGORIA A) |

**FOLIO N° 8** **Fecha del Folio: 03/06/2021 22:52**

| **N° Ingreso:** | 4379542 | **Fecha:** | 03/06/2021 14:26 | **F. Consulta:** | No_Aplica | **C. Externa:** | Enfermedad_General |
|---|---|---|---|---|---|---|---|

**El Codigo del tejido corresponde con el nombre del paciente.**

**Nombre del tejido** **Cantidad** **Codigo**

**Hay evidencias de los rotulos adhesivos**

**MANIPULACION DEL TEJIDO**

- Se verifica integridad del hielo testigo
- Se manipula el tejido en condiciones esteriles
- Se realiza descongelacion con suero fisiologico (30º-40º C)
- El injerto osteotendinoso se descongela dentro de la bolsa esteril para evitar sobre hidratacion
- Se manipula injerto completamente descongelado para evitarfracturas del tejido

**Nota del procedimiento**

**Nombre del especialista que implanta el tejido**

***DATOS DEL TEJIDO***

**Donante de Sexo**

**Edad**

**Fecha de Extraccion**

**Fecha de Procesamiento**

**Lugar de extraccion**

**Se evidencian pruebas Serologicas del tejido**

**TOM MOLLOY PEDOUSSAUT**
Cédula_Extranjería
769443

**ZAPATA SANCHEZ SARA**
INSTRUMENTACION
**R.M.** 5-7397-13



LICENCIADO A: [SOCIEDAD MEDICA RIONEGRO S.A. SOMER S.A.] NIT [890939936-9]

# CONTEO DE INSTRUMENTACION QUIRURGICA

***DISPONIBILIDAD***

**Ropa** SI

**Equipos** SI

**Insumos** SI

**Suturas** SI

**Injerto** N.A.

**Material de Osteosintesis (OTS)** N.A.

**Observaciones** .

***ESTERILIZACION***

**Ropa** SI

**Equipos** SI

**Insumos** SI

**Suturas** SI

**Injerto** N.A.

**Material de Osteosintesis (OTS)** N.A.

**Observaciones** .

***CONTEO***

| | | | | |
|---|---|---|---|---|
| **Pinzas** | Completo | SI | Cantidad | 30 |
| **Agujas** | Completo | SI | Cantidad | 41 |
| **Hojas Bisturi** | Completo | SI | Cantidad | 1 |
| **Gasas** | Completo | SI | Cantidad | 15 |
| **Compresas** | Completo | NO APLICA | Cantidad | |
| **Torundas** | Completo | NO APLICA | Cantidad | |
| **Cotones** | Completo | NO APLICA | Cantidad | |
| **Hiladillas** | Completo | NO APLICA | Cantidad | |

**Observaciones** APENDICECTOMIA POR LAPAROSCOPIA
APENDICE INFLAMADO, NO PERFORADO.
CONTEO COMPLETO

| | | | | | |
|---|---|---|---|---|---|
| | | | | | |

**Esta tarjeta contiene información importante sobre su implante.**
**Debe presentarla cada vez que acuda a una atención de servicios de salud.**
**En caso de extravió solicitar copia Historia Clínica en la institución Clínica SOMER.**

**TOM MOLLOY PEDOUSSAUT**
Cédula_Extranjería
769443

**ZAPATA SANCHEZ SARA**
INSTRUMENTACION
**R.M.** 5-7397-13



LICENCIADO A: [SOCIEDAD MEDICA RIONEGRO S.A. SOMER S.A.] NIT [890939936-9]

# SOCIEDAD MEDICA RIONEGRO S.A. SOMER S.A.
# 890939936

## PROMOCION Y PREVENCION HOSPITALIZACION

**N° Historia Clínica: 769443**

| **Datos personales del Paciente** | | | | | | | |
|---|---|---|---|---|---|---|---|
| **Paciente:** | Cédula_Extranjería 769443 TOM MOLLOY PEDOUSSAUT | | | **Sexo:** | Masculino | **F. Nacim:** | 19/11/1987 |
| **Edad en la atencion:** | 33 Años / 6 Meses / 15 Días | **Estado Civil:** | Casado | **Dirección:** | TRANSVERSAL 17 a 55 22 | | |
| **Teléfono:** | 3223639433 | **Procedencia:** | RIONEGRO | **Ocupación:** | INDEPENDIENTE | | |
| **Responsable:** | NATHALY PRETELT | **Tel.responsable:** | NO REFIERE | **Dir.responsable:** | TRANSVERSAL 17 a 55 22 | **Parentesco:** | ESPOSA |
| **Acompañante:** | NATHALY PRETELT | | | **Tel. Acompañante:** | NO REFIERE | | |
| **Entidad:** | EPS SURA | | | | | | |
| **Plan Beneficios:** | EPS SURA (CONTRIBUTIVO) | | | | | **Rango:** | RANGO 1 (CONTRIBUTIVO CATEGORIA A) |

**FOLIO N° 9** **Fecha del Folio: 04/06/2021 09:17**

| **N° Ingreso:** | 4379542 | **Fecha:** | 03/06/2021 14:26 | **F. Consulta:** | No_Aplica | **C. Externa:** | Enfermedad_General |
|---|---|---|---|---|---|---|---|

Paciente acepta la educación: Sí
Empalme: No aplica

Observaciones:
Nombre de EPS / DLS:
Funcionaria:
Respuesta:

**Se brindó información en**

Adultez
Cáncer de colon
Cáncer gástrico
Cáncer de prostata
Cáncer de testículo
Virus de inmunodeficiencia adquirida VIH

**Signos de alarma para acudir a urgencias**

**Entendimiento de la información:**

**Plan canguro:**

**Esquema de vacunación completo para la edad:**

**Cita de revisión poscesárea**

**Fecha y hora aproximada de la cita**

**Kardex de manejo en Casa:**

**Acompañante:**

**Se remite a programa** Si

Deteccion de alteraciones en la adultez

**Esta en el programa de promoción y prevención:** No

**Cual:**

**Antecedentes**

*** (El antecedente fue resaltado en la HC, implica una situación importante).**

| **Fecha** | **Tipo Antecedente** | *** Detalle** |
|---|---|---|

**Información del folio No. 9**

**ZAPATA ALARCON ISABEL CRISTINA**
AUXILIAR DE ENFERMERIA
**R.M.** 5-3054



LICENCIADO A: [SOCIEDAD MEDICA RIONEGRO S.A. SOMER S.A.] NIT [890939936-9]

| | | |
|---|---|---|
| 06/06/2021 05:28 | Médicos | ☐ Niega |
| 06/06/2021 05:28 | Quirúrgicos | ☐ Apendicectomia 06/06/2021 |
| 06/06/2021 05:28 | Familiares | ☐ Niega |

**Indicaciones Médicas (Órdenes Médicas las cuales seran vistas en el control de enfermería para su respectivo registro).**

**Tipo Indicación:** Hospitalizacion

**Órd. Médicas:**

**Información del folio No. 9**

**ZAPATA ALARCON ISABEL CRISTINA**
AUXILIAR DE ENFERMERIA
**R.M.** 5-3054



LICENCIADO A: [SOCIEDAD MEDICA RIONEGRO S.A. SOMER S.A.] NIT [890939936-9]

# SOCIEDAD MEDICA RIONEGRO S.A. SOMER S.A.
# 890939936

## EGRESO HOSPITALARIO

**N° Historia Clínica: 769443**

| **Datos personales del Paciente** | | | | | | | |
|---|---|---|---|---|---|---|---|
| **Paciente:** | Cédula_Extranjería 769443 TOM MOLLOY PEDOUSSAUT | | | | **Sexo:** | Masculino | **F. Nacim:** 19/11/1987 |
| **Edad en la atencion:** | 33 Años / 6 Meses / 15 Días | **Estado Civil:** | Casado | **Dirección:** | TRANSVERSAL 17 a 55 22 | | |
| **Teléfono:** | 3223639433 | **Procedencia:** | RIONEGRO | **Ocupación:** | INDEPENDIENTE | | |
| **Responsable:** | NATHALY PRETELT | **Tel.responsable:** | NO REFIERE | **Dir.responsable:** | TRANSVERSAL 17 a 55 22 | **Parentesco:** | ESPOSA |
| **Acompañante:** | NATHALY PRETELT | | | **Tel. Acompañante:** | NO REFIERE | | |
| **Entidad:** | EPS SURA | | | | | | |
| **Plan Beneficios:** | EPS SURA (CONTRIBUTIVO) | | | | | **Rango:** | RANGO 1 (CONTRIBUTIVO CATEGORIA A) |

**FOLIO N° 10** **Fecha del Folio: 04/06/2021 09:26**

| **N° Ingreso:** | 4379542 | **Fecha:** | 03/06/2021 14:26 | **F. Consulta:** | No_Aplica | **C. Externa:** | Enfermedad_General |
|---|---|---|---|---|---|---|---|

**Detalle del folio:**

**TIPO EGRESO:** MEDICO **Estado del paciente a la salida:** MEJOR

**EVOLUCION**

**Subjetivo**

Cirugía general

Tom Molloy, 33 años

Dx:
- POP apendicectomía laparoscópica 04.06.21

Refiere sentirse en mejores condiciones, control del dolor, toleró la vía oral, sin fiebre, sin disnea, no otros síntomas.

**Signos vitales**

Presión arterial sistólica: Presión arterial diastólica: Frecuencia cardiaca: Frecuencia respiratoria:

Temperatura: Presión arterial media:

**Objetivo**

Aceptables condiciones.
Puls: 70 min
Mucosas rosadas e hidratadas, escleras anictéricas.
Cardiopulmonar normal
Abdomen blando, depresible dolor leve a la palpación , sin signos de irritación peritoneal, herida quirúrgica cubierta con apósitos limpios y secos.
Extremidades bien perfundidas, sin edemas

**Analisis**

Paciente masculino de 33 años, en POP de apendicectomía laparsocópica el día de ayer sin mención de complicaciones con apendicitis aguda fibrinopurulenta, buena evolución postquirúrgica, sin signos de alarma, se decide alta con instrucciones y signos de alarma para reconsultar.

**Plan**

**Conciliación medicamentosa:**

1. De donde se obtiene la información:
2. Se concilian medicamentos:

**Información del folio No. 10**



**GRISALES RAMIREZ SEBASTIAN**
CIRUGIA GENERAL
**R.M.** RM 05-1253-14



LICENCIADO A: [SOCIEDAD MEDICA RIONEGRO S.A. SOMER S.A.] NIT [890939936-9]

## PROMOCIÓN Y PREVENCIÓN

**Requiere remitir el paciente a un programa de promoción y prevención** NO

**Observaciones:**

## PRÓXIMA REVISIÓN DEL PACIENTE

**Revisión en:** 10DIAS **Con** CLINICA SOMER

## RECOMEDACIONES AL ALTA

**Recomendaciones**

-NUNCA AUTOMEDICARSE Y CONSULTE SIEMPRE A SU MEDICOLOS PACIENTES QUE FUERON SOMETIDOS A CIRUGÍA TIENEN RIESGO DE PRESENTAR COMPLICACIONES DESPUÉS DE LA MISMA LAS CUALES FUERON EXPLICADOS EN SU CONSENTIMIENTO INFORMADO POR LO CUAL SE ENTREGAN SIGNOS DE ALARMA PARA VIGILAR LA APARICIÓN DE DICHAS COMPLICACIONES **** SIGNOS DE ALARMA (CONSULTAR A URGENCIAS SI SE PRESENTA ALGUNO)-UN ACOMPAÑANTE DEBE LLEVARLO A LA CASA-USTED NO ESTÁ EXENTO DE COMPLICACIONES POR LO QUE DEBE LEER BIEN SUS SIGNOS DE ALARMA Y ENTENDERLOS-DOLOR SEVERO O PERSISTENTE QUE NO MEJORA CON ANALGÉSICOS COMUNES-FIEBRE-VOMITA TODO LO QUE COME-SANGRADO-DETERIORO LUEGO DE SER DADO DE ALTA-CONVULSIONES-MAREO INTENSO-CAMBIOS EN EL ESTADO DE CONCIENCIA-SOMNOLENCIA PERSISTENTE-INCONCIENCIA-COLORACIÓN AZUL DE LOS LABIOS (MORADO, NO ROJO)-DIFICULTAD PARA RESPIRAR-SI TIENE ALGUNA DUDA NO CONTENIDA EN ESTE TEXTO DEBE COMUNICARLA A SU MEDICO -COLORACIÓN ROJA DE LA HERIDA, CON EDEMA Y/O PUS*** CUIDADOS DE LA HERIDA QUIRÚRGICA O TRAUMÁTICA -LAS HERIDAS TOMAN 1 AÑO PARA MOSTRAR SU RESULTADO ESTÉTICO FINAL -PUEDE SENTIR AUMENTO O DISMINUCIÓN DE LA SENSIBILIDAD EN LA HERIDA, DISCRETO DOLOR O PICAZÓN LO CUAL ES NORMAL-NO DESTAPAR LA HERIDA POR 48H DESPUÉS DE LA CIRUGÍA -LA PRIMERA SEMANA LA HERIDA DEBE ESTAR CUBIERTA CON MICROPORE COLOR PIEL HASTA EL RETIRO DE PUNTOS Y CAMBIAR SOLO SI ESTA SUCIO-RETIRO DE PUNTOS EN 7-10 DÍAS-LAVAR LA HERIDA POR CON AGUA Y JABÓN DE BAÑO COMÚN -NO APLICAR QUÍMICOS IRRITANTES SOBRE LA HERIDA QUE EVITAN SU CICATRIZACIÓN ADECUADA TALES COMO ALCOHOL, TALCO, AGUA OXIGENADA O JABÓN REY ENTRE OTROS-SI LA HERIDA ESTÁ EXPUESTA AL SOL DEBE USAR ANTISOLAR CADA 12H-CONTINUAR CON USO DE CREMA HIDRATANTE CADA 4H SOBRE LA HERIDA (DOVE O LUBRIDERM O DERMOESTIMULINE) LUEGO DE QUE SEA DESCUBIERTA LA HERIDA-CITA DE CONTROL POSOPERATORIA CON EL DR. CARLOS HERNANDEZEN 10 DIAS UNA VEZ TENGA EL RESULTADO DE LA PATOLOGIA, PIDE LA CITA EN EL TELEFONO 5610092

**¿El paciente requiere reposo?** Sí **Número de días de reposo** 15

**Antecedentes**

*** (El antecedente fue resaltado en la HC, implica una situación importante).**

| Fecha | Tipo Antecedente | * Detalle |
|---|---|---|
| 06/06/2021 05:28 | Médicos | Niega |
| 06/06/2021 05:28 | Quirúrgicos | Apendicectomia 06/06/2021 |
| 06/06/2021 05:28 | Familiares | Niega |

**Diagnósticos Registrados en este folio**

**** (El diagnóstico fue resaltado en el folio, implica una situación importante).**

| Código CIE10 | * * | Nombre del diagnóstico Según CIE 10 | Princi | DxIng | DxEgr | Presuntivo ó definitivo | Clasificación RIPS | Clásificación Pre/Post QX | Detalle ú Observaciones médicas |
|---|---|---|---|---|---|---|---|---|---|
| K37X | ☐ | APENDICITIS NO ESPECIFICADA | ☑ | ☑ | ☑ | Definitivo | Confirmado_Repetido | Posoperatorio | |

**Plan de manejo - Medicamentos**

| Cod Medicam | Nombre ó descripción del medicamento | POS | Via administr. | Cant | Término definido/Dias | Posología, Indicaciones, Detalles u Observaciones médicas |
|---|---|---|---|---|---|---|
| **Plan de Manejo Externo** | | | | | | |
| N02BA001011 | ACETAMINOFEN TAB 500MG | | Oral | 20 | ☑ 5 | tomar una tableta via oral cada 6 horas por 5 días |
| M01AN002141 | NAPROXENO TAB 250MG | | Oral | 6 | ☑ 3 | tomar una tableta via oral cada 12 horas por 3 días |

**Indicaciones Médicas (Órdenes Médicas las cuales seran vistas en el control de enfermería para su respectivo registro).**

**Tipo Indicación:** Salida

**Órd. Médicas:** Alta

**Incapacidad**

**Consecutivo No. ***

***** (Debido al alto volúmen de información, es necesario remitirse al informe de Incapacidad médica desde la opción Informes/Impresión de solicitudes, item Incapacidad)**

**Información del folio No. 10**



**GRISALES RAMIREZ SEBASTIAN**
CIRUGIA GENERAL
**R.M.** RM 05-1253-14



LICENCIADO A: [SOCIEDAD MEDICA RIONEGRO S.A. SOMER S.A.] NIT [890939936-9]



**GRISALES RAMIREZ SEBASTIAN**
CIRUGIA GENERAL
**R.M.** RM 05-1253-14

# SOCIEDAD MEDICA RIONEGRO S.A. SOMER S.A.
# 890939936

## INGRESO URGENCIAS

**N° Historia Clínica: 769443**

| **Datos personales del Paciente** | | | | | | | |
|---|---|---|---|---|---|---|---|
| **Paciente:** | Cédula_Extranjería 769443 TOM MOLLOY PEDOUSSAUT | | | **Sexo:** | Masculino | **F. Nacim:** | 19/11/1987 |
| **Edad en la atencion:** | 33 Años / 6 Meses / 17 Días | **Estado Civil:** | Casado | **Dirección:** | TRANSVERSAL 17 a 55 22 | | |
| **Teléfono:** | 3223639433 | **Procedencia:** | RIONEGRO | **Ocupación:** | INDEPENDIENTE | | |
| **Responsable:** | NATALY PRETELT | **Tel.responsable:** | 3505214885 | **Dir.responsable:** | TRANSVERSAL 17 a 55 22 | **Parentesco:** | ESPOSA |
| **Acompañante:** | NATALY PRETELT | | | **Tel. Acompañante:** | | | |
| **Entidad:** | EPS SURA | | | | | | |
| **Plan Beneficios:** | EPS SURA (CONTRIBUTIVO) | | | | **Rango:** | RANGO 1 (CONTRIBUTIVO CATEGORIA A) | |

**FOLIO N° 13** **Fecha del Folio: 06/06/2021 05:28**

| **N° Ingreso:** | 4382103 | **Fecha:** | 06/06/2021 03:27 | **Fecha de inicio de registro:** | 06/06/2021 05:21 | **F. Consulta:** | No_Aplica | **C. Externa:** | Enfermedad_General |
|---|---|---|---|---|---|---|---|---|---|

**Estado del paciente:** Presente

**¿LA ATENCIÓN ES POR ACCIDENTE DE TRÁNSITO?** ☐ SI ☑ NO

**TIPO DE INGRESO:** Urgencias **Discapacidad del Paciente:** Sin discapacidad **¿Actualmente consume tabaco?** No

**REINGRESO:** **NO**
**REMITIDO:** **NO**

**MOTIVO DE CONSULTA:**
" " Tengo mucho dolor "

**ENFERMEDAD ACTUAL :**
Paciente 33 años de edad, residente en San Antonio
Clase funcional I, economista, casado, con hijos
Fuente de informacion confiable.... Paciente

Antecedentes:
- Medicos: Niega
- Alergicos: Niega
- Quirurgicos: Apendicectomia
- Farmacologicos: Niega
- Toxicologicos: Niega
- Familiares: Niega

POP de apendicectomia hace 3 dias, reconsulta por cuadro de 5 dia de evolucion de paro de flatos y fecales asociado a dolor y distension abdominal, sin mejoria con medicacion oral, ahora con exacerbación del dolor.

**REVISION POR SISTEMAS:**
Niega

**PARACLINICOS AL INGRESO:**
No trae paraclinicos de ingreso

**ESTADO AL INGRESO:** ☑ CONSCIENTE ☐ AGITADO ☐ ALICORADO ☐ INCONSIENTE ☐ MUERTO ☐ SOMNOLIENTO

**Información del folio No. 13**

Natalia Cardona López
Médico
RM 1.041.326.288

**CARDONA LOPEZ NATALIA**
MEDICINA GENERAL
**R.M.** 1041326288

**ANTROPOMETRÍA/SIGNOS VITALES**

**Peso:** 75
**Talla:** 1.75
**Índice de Masa Corporal:** 24,49
**Temperatura:** 36
**Presión Arterial:** 125/88
**Frecuencia Cardíaca:** 79
**Frecuencia Respiratoria:** 115
**Saturación de Oxígeno:** 96
**Fracción Inspirada de Oxígeno:** 21
**Dolor:** 6
**Escala Funcional de Pacientes (NYHA):** 1

| **ESCALA DE GLASGOW** | APERTURA OCULAR | RESPUESTA VERBAL | RESPUESTA MOTORA | | |
|---|---|---|---|---|---|
| | 4 ESPONTANEO | 5 ORIENTADO | 6 OBEDECE ORDENES | **GLASGOW** | 15 |

**Valoración Ingreso:**

**EXAMEN FISICO:** Al examen fisico en aparentes buenas condiciones generales, consciente, alerta,afebril, hidratado, sin esfuerzo respiratorio.
Isocorico normoreactivo, escleras anictericas, conjuntivas normocromicas, mucosas hidratadas.
Cuello movil, sin adenopatias.
Torax simètrico, sin uso de musculos accesorios de la respiracion.
Ruidos cardiacos rìtmicos sin soplos audibles, murmullo vesicular conservado sin sobreagregados.
Abdomen distendido, doloroso a la palpacion, heridas limpias sin signos de infeccion, mc burney no doloroso, blumberg negativo, dunphy negativo, rovsing negativo, murphy negativo, golpe talon negativo. Sin irritacion peritoneal.
Extremidades tròficas, mòviles, llenado capilar menor de 2 segundos, sin edemas. Pulsos distales presentes bilateral.
Sin deficit sensitivo ni motor aparente, sin ataxia, sin paralisis facial, sin afasias, rot ++ bilateral. FM 5/5 en extremidades. Sin signos meningeos.
Piel sin lesiones.

Radiografia de abdomen: se evidencian niveles hidroaereos con ausencia de gas distal

**ANÁLISIS:** Paciente en su cuarta decada de la vida, POP de apendicectomia hace 3 dias, reconsulta por cuadro de 5 dia de evolucion de paro de flatos y fecales asociado a dolor y distension abdominal, sin mejoria con medicacion oral, ahora con exacerbación del dolor,al examen fisico abdomen distendido, doloroso a la palpacion, heridas limpias sin signos de infeccion, mc burney no doloroso, blumberg negativo, dunphy negativo, rovsing negativo, murphy negativo, golpe talon negativo. Sin irritacion peritoneal, radiografia de abdomen niveles hidroaereos con ausencia de gas distal. Paciente con obstrucción intestinal secundaria se indica manejo medico con analgesico IV, SNG a libre draneje , NVO, LEV y valoracion por cirugia general

**PLAN:** ORDENES MEDICAS
1. Hospitalizar por cirugia general
2. NVO
3. LEV
4.SNG
5. Paraclinicos
6. Monitoreo cada 6 horas
7.Avisar cambios
8. Gracias.

**Conciliación medicamentosa:**

1. De donde se obtiene la información: Paciente
2. Se concilian medicamentos: No hay medicamentos para conciliar

Se identifican e intervienen posibles interacciones entre medicamentos, continuando solo los pertinentes por la condición clínica del paciente

**Antecedentes**

*** (El antecedente fue resaltado en la HC, implica una situación importante).**

| **Tipo Antecedente** | ***** | **Detalle** |
|---|---|---|
| Médicos | ☐ | Niega |
| Quirúrgicos | ☐ | Apendicectomia 06/06/2021 |
| Familiares | ☐ | Niega |

**Información del folio No. 13**

Natalia Cardona López
Médico
RM 1.041.326.288

**CARDONA LOPEZ NATALIA**
MEDICINA GENERAL
**R.M.** 1041326288

**Diagnósticos Registrados en este folio** ** (El diagnóstico fue resaltado en el folio, implica una situación importante).

| Código CIE10 | Nombre del diagnóstico Según CIE 10 | Princi | DxIng | DxEgr | Presuntivo ó definitivo | Clasificación RIPS | Clásificación Pre/Post QX | Detalle ú Observaciones médicas |
|---|---|---|---|---|---|---|---|---|
| K564 | OTRAS OBSTRUCCIONES DEL INTESTINO | ☑ | ☑ | ☑ | Presuntivo | Impresion_Diagnostica | No_Corresponde | |

**Plan de manejo - Medicamentos**

| Cod Medicam | Nombre ó descripción del medicamento | POS | Via administr. | Cant | Término definido/Dias | Posología, Indicaciones, Detalles u Observaciones médicas |
|---|---|---|---|---|---|---|
| **Plan de manejo Intrahospitalario** | | | | | | |
| B05BS004704 | SODIO 1000 CLORURO 0.9% X 1000ML SLN INY | ☑ | Endovenosa | 100 | ☑ 0 | 1000 MILILITRO Cada 12 Horas Indefinido - 80cc/h |
| **Posologia** | 1.000,00 MILILITRO Endovenosa cada 12 Hora(s) | | | | | |
| N02BD026701 | DIPIRONA SLN INY 1G/2ML | ☑ | Endovenosa | 24 | ☑ 6 | 1 GRAMO Cada 6 Horas Definido por 6 Dias - |
| **Posologia** | 1,00 GRAMO Endovenosa cada 6 Hora(s) por 6 Dias | | | | | |

**Indicaciones Médicas (Órdenes Médicas las cuales seran vistas en el control de enfermería para su respectivo registro).**

**Tipo Indicación:** Hospitalizacion

**Órd. Médicas:** Ver ordenes .

**Solicitud de Exámenes Clínicos y Ayudas Diagnósticas**

| Cod CUPS | Cod ISS/SOAT + Descripción Examen Clinico ó ayuda Diagnóstica | Cant | Urgente/Rutinario | Detalles, Indicaciones u Observaciones médicas |
|---|---|---|---|---|
| 903813 | 903813 - CLORO | 1 | Urgente | |
| 903859 | 903859 - POTASIO EN SUERO U OTROS FLUIDOS | 1 | Urgente | |
| 903864 | 903864 - SODIO EN SUERO U OTROS FLUIDOS | 1 | Urgente | |
| 902210 | 902210 - HEMOGRAMA IV HEMOGLOBINA HEMATOCRITO RECUENTO DE ERITROCITOS INDICES ERITROCITARIOS LEUCOGRAMA RECUENTO DE PLAQUETAS INDICES PLAQUETARIOS Y MORFOLOGIA ELECTRONICA E HISTOGRAMA AUTOMATIZADO | 1 | Urgente | |
| 908856 | 908856 - IDENTIFICACION DE OTRO VIRUS ESPECIFICA POR PRUEBAS MOLECULARES | 1 | Urgente | |

**Solicitud de Interconsulta**

| Consec, Especialidad | Dx | Motivo | Observaciones |
|---|---|---|---|
| 190901 | | Paciente en su cuarta decada de la vida, POP de apendicectomia hace 3 dias, reconsulta por cuadro de 5 dia de evolucion de paro de flatos y fecales asociado a dolor y distension abdominal, sin mejoria con medicacion oral, ahora con exacerbación del dolor,al examen fisico abdomen distendido, doloroso a la palpacion, heridas limpias sin signos de infeccion, mc burney no doloroso, blumberg negativo, dunphy negativo, rovsing negativo, murphy negativo, golpe talon negativo. Sin irritacion peritoneal, radiografia de abdomen niveles hidroaereos con ausencia de gas distal. Paciente con obstrucción intestinal secundaria se indica manejo medico con analgesico IV, SNG a libre draneje , NVO, LEV y valoracion por cirugia general | |

**Orden de Hospitalización**

**Consecutivo No. ***

175613

**Information del folio No. 13**

***** (Debido al alto volúmen de información, es necesario remitirse al informe de Orden de Hospitalización desde la opción Informes/Impresión de solicitudes, item Orden hospitalización)**

Natalia Cardona López
Médico
RM 1.041.326.288

**CARDONA LOPEZ NATALIA**
MEDICINA GENERAL
**R.M.** 1041326288



LICENCIADO A: [SOCIEDAD MEDICA RIONEGRO S.A. SOMER S.A.] NIT [890939936-9]

# SOCIEDAD MEDICA RIONEGRO S.A. SOMER S.A.
# 890939936

## TROMBOEMBOLISMO

**N° Historia Clínica: 769443**

| **Datos personales del Paciente** | | | | | | | |
|---|---|---|---|---|---|---|---|
| **Paciente:** | Cédula_Extranjería 769443 TOM MOLLOY PEDOUSSAUT | | | **Sexo:** | Masculino | **F. Nacim:** | 19/11/1987 |
| **Edad en la atencion:** | 33 Años / 6 Meses / 17 Días | **Estado Civil:** | Casado | **Dirección:** | TRANSVERSAL 17 a 55 22 | | |
| **Teléfono:** | 3223639433 | **Procedencia:** | RIONEGRO | **Ocupación:** | INDEPENDIENTE | | |
| **Responsable:** | NATALY PRETELT | **Tel.responsable:** | 3505214885 | **Dir.responsable:** | TRANSVERSAL 17 a 55 22 | **Parentesco:** | ESPOSA |
| **Acompañante:** | NATALY PRETELT | | | **Tel. Acompañante:** | | | |
| **Entidad:** | EPS SURA | | | | | | |
| **Plan Beneficios:** | EPS SURA (CONTRIBUTIVO) | | | | | **Rango:** | RANGO 1 (CONTRIBUTIVO CATEGORIA A) |

**FOLIO N° 14** **Fecha del Folio: 06/06/2021 05:29**

| **N° Ingreso:** | 4382103 | **Fecha:** | 06/06/2021 03:27 | **F. Consulta:** | No_Aplica | **C. Externa:** | Enfermedad_General |
|---|---|---|---|---|---|---|---|

## ESCALA DE PADUA

| PUNTUACION | FACTOR DE RIESGO |
|---|---|
| ☐ 3 | Cáncer activo. |
| ☐ 3 | TEV previo (excluyendo trombosis superficial). |
| ☐ 3 | Movilidad reducida (más de 3 días). |
| ☐ 3 | Conocimiento de una condición trombofílica. |
| ☐ 2 | Trauma o cirugía reciente (menos de 1 mes). |
| ☐ 1 | Ancianos (>70 años). |
| ☐ 1 | Falla cardiaca o falla respiratoria. |
| ☐ 1 | Infarto agudo de miocardio o accidente cerebrovascular. |
| ☐ 1 | Infección aguda y/o desorden reumatológico. |
| ☐ 1 | Obesidad (IMC >30). |
| ☐ 1 | Tratamiento hormonal en curso. |

**Valor: 0** **Menos de 4 puntos: Bajo Riesgo.**

**Antecedentes** *** (El antecedente fue resaltado en la HC, implica una situación importante).**

| Fecha | Tipo Antecedente | * Detalle |
|---|---|---|
| 06/06/2021 05:28 | Médicos | ☐ Niega |
| 06/06/2021 05:28 | Quirúrgicos | ☐ Apendicectomia 06/06/2021 |
| 06/06/2021 05:28 | Familiares | ☐ Niega |

**Información del folio No. 14**

Natalia Cardona López
Médico
RM 1.041.326.288

**CARDONA LOPEZ NATALIA**
MEDICINA GENERAL
**R.M.** 1041326288

**Indicaciones Médicas (Órdenes Médicas las cuales seran vistas en el control de enfermería para su respectivo registro).**

**Tipo Indicación:** Espera_de_evolucion_por_especialist
a

**Órd. Médicas:** Padua O putnos no indico tromboprofilaxis.

**Información del folio No. 14**

Natalia Cardona López
Médico
RM 1.041.326.288

**CARDONA LOPEZ NATALIA**
MEDICINA GENERAL
**R.M.** 1041326288



LICENCIADO A: [SOCIEDAD MEDICA RIONEGRO S.A. SOMER S.A.] NIT [890939936-9]

# SOCIEDAD MEDICA RIONEGRO S.A. SOMER S.A.
# 890939936

## EVOLUCIÓN CIRUGÍA

**N° Historia Clínica: 769443**

| **Datos personales del Paciente** | | | | | | | |
|---|---|---|---|---|---|---|---|
| **Paciente:** | Cédula_Extranjería 769443 TOM MOLLOY PEDOUSSAUT | | | **Sexo:** | Masculino | **F. Nacim:** | 19/11/1987 |
| **Edad en la atencion:** | 33 Años / 6 Meses / 17 Días | **Estado Civil:** | Casado | **Dirección:** | TRANSVERSAL 17 a 55 22 | | |
| **Teléfono:** | 3223639433 | **Procedencia:** | RIONEGRO | **Ocupación:** | INDEPENDIENTE | | |
| **Responsable:** | NATALY PRETELT | **Tel.responsable:** | 3505214885 | **Dir.responsable:** | TRANSVERSAL 17 a 55 22 | **Parentesco:** | ESPOSA |
| **Acompañante:** | NATALY PRETELT | | | **Tel. Acompañante:** | | | |
| **Entidad:** | EPS SURA | | | | | | |
| **Plan Beneficios:** | EPS SURA (CONTRIBUTIVO) | | | | | **Rango:** | RANGO 1 (CONTRIBUTIVO CATEGORIA A) |

| **FOLIO N°16** | | **Fecha del Folio:** 06/06/2021 06:50 | | | | | |
|---|---|---|---|---|---|---|---|
| **N° Ingreso:** | 4382103 | **Fecha:** | 06/06/2021 03:27 | **F. Consulta:** | No_Aplica | **C. Externa:** | Enfermedad_General |

☐ **Se adiciona conducta al plan de manejo.**

**Detalle del folio:**

**SUBJETIVO**

CIRUGIA GENERAL
PROTOCOLO BIOSEGURIDAD

MOTIVO
DOLOR ABDOMINAL

EEA
PACIENTE CON DOLOR ABDOMINAL , POSTQUIRURGICO DE APENDICECTOMIA LAPAROSCOPICA 03/06/2021, HALLAZGOS DESCRITOS EN NOTA OPERATORIA, RELATA QUE PERSISTE CON DIFICULTAD PARA LA EVACUACION INTESTINAL, SIN FLATOS Y CON SENSACION DE DISTENSION ABDOMINAL, ANTE PERSISTENCIA DE LOS SINTOMAS Y PROGRESION DEL DOLOR ASISTE NUEVAMENTE AL SERVICIO PARA VALORACION CLINICA.

REVISION x SISTEMAS
NO PICOS FEBRILES
NO SINTOMAS URINARIOS
HA COMIDO SIN EPISODIOS EMETICOS

ANTECEDENTES
MEDICOS NO REFIERE
QUIRURGICOS NO REFIERE
ALERGICOS NO REFIERE
TRANSFUSIONALES NO REFIERE

**OBJETIVO**

ALERTA HIDRATADO
NO LUCE SEPTICO
TA 117/72 FC 90 FR 18 T 36.7
MUCOSAS HUMEDAS
NO ICTERICIA
ABDOMEN BLANDO DEPRESIBLE LEVEMENTE DISTENDIDO
DOLOR A LA PALPACION PROFUNDA NO SIGNOS DE IRRITACION PERITONEAL
HERIDA QUIRURGICA CICATRIZADA
NO EDEMAS
NO FOCALIZACION NEUROLOGICA

RX ABDOMEN
AUSENCIA DE GAS DISTAL
SIN NEUMATOSIS
PATRON OBSTRUCTIVO

**ANALISIS**

PACIENTE POSTQUIRURGICO TEMPRANO DE APENDICECTOMIA CON HALLAZGOS DESCRITOS EN NOTA OPERATORIA, ACTUALMENTE CON DOLOR ABDOMINAL ,
**Información del folio No. 16**

Dr. Carlos A. Hernández Rincón
CIRUJANO GENERAL
C.C. No. 80.178.190 Bogotá D.C.
R.M. 95603/2003
NACIONAL DE COLOMBIA

**HERNANDEZ RINCON CARLOS ALBERTO**
CIRUGIA GENERAL
**R.M.** 95-0603-03



LICENCIADO A: [SOCIEDAD MEDICA RIONEGRO S.A. SOMER S.A.] NIT [890939936-9]

CON CAMBIOS EN EL HABITO INTESTINAL, SINTOMAS REFERIDOS DESDE SU CONSULTA PREVIA, ACTUALMENTE SIN SIGNOS DE IRRITACION PERITONEAL, EN ESPERA DE REPORTE DE PERFIL BIOQUIMICO. SE SOLICITA ESTUDIO TOMOGRAFICO PARA ENFOQUE DIAGNOSTICO. SE EXPLICA AMPLIAMENTE AL PACIENTE

**EPICRISIS**

**Antecedentes** *** (El antecedente fue resaltado en la HC, implica una situación importante).**

| Fecha | Tipo Antecedente | * Detalle |
|---|---|---|
| 06/06/2021 05:28 | Médicos | Niega |
| 06/06/2021 05:28 | Quirúrgicos | Apendicectomia 06/06/2021 |
| 06/06/2021 05:28 | Familiares | Niega |

**Diagnósticos Registrados en este folio** **** (El diagnóstico fue resaltado en el folio, implica una situación importante).**

| Código CIE10 * * | Nombre del diagnóstico Según CIE 10 | Princi | DxIng | DxEgr | Presuntivo ó definitivo | Clasificación RIPS | Clásificación Pre/Post QX | Detalle ú Observaciones médicas |
|---|---|---|---|---|---|---|---|---|
| K564 | OTRAS OBSTRUCCIONES DEL INTESTINO | ✔ | ✔ | | Presuntivo | Impresion_Diagnostica | No_Corresponde | |

**Plan de manejo - Medicamentos**

| Cod Medicam | Nombre ó descripción del medicamento | POS | Via administr. | Cant | | Término definido/Dias | Posología, Indicaciones, Detalles u Observaciones médicas |
|---|---|---|---|---|---|---|---|
| **Plan de manejo Intrahospitalario** | | | | | | | |
| A02BO002722 | OMEPRAZOL POLVO LIOF INY 40MG | True | Endovenosa | 100 | True | 0 | 40 MILIGRAMO Cada 1 Dia Indefinido - |
| M01AD015701 | DICLOFENACO SLN INY 75MG/3ML | True | Endovenosa | 4 | True | 2 | 75 MILIGRAMO Cada 12 Horas Definido por 2 Dias - |

**Indicaciones Médicas (Órdenes Médicas las cuales seran vistas en el control de enfermería para su respectivo registro).**

**Tipo Indicación:** Urgencias_Observacion

**Órd. Médicas:** NADA VIA ORAL
SONDA NASOGASTRICA A LIBRE DRENAJE
SS/ TAC ABDOMEN SIMPLE Y CONTRASTADO
REPORTE DE PARACLINICOS
VIGILAR TRANSITO INTESTINAL
ATENTOS A EVOLUCION CLINICA

**Solicitud de Exámenes Clínicos y Ayudas Diagnósticas**

| Cod CUPS | Cod ISS/SOAT + Descripción Examen Clinico ó ayuda Diagnóstica | Cant | Urgente/Rutinario | Detalles, Indicaciones u Observaciones médicas |
|---|---|---|---|---|
| 879420 | 879420 - TOMOGRAFIA COMPUTADA DE ABDOMEN Y PELVIS ABDOMEN TOTAL | 1 | Rutinario | SS/ TAC ABDOMEN S IMPLE Y CONTRASTADO PACIENTE POSTQUIRURGICO TEMPRANO DE APENDICECTOMIA CON HALLAZGOS DESCRITOS EN NOTA OPERATORIA, ACTUALMENTE CON DOLOR ABDOMINAL , CON CAMBIOS EN EL HABITO INTESTINAL, SINTOMAS REFERIDOS DESDE SU CONSULTA PREVIA, ACTUALMENTE SIN SIGNOS DE IRRITACION PERITONEAL, EN ESPERA DE REPORTE DE PERFIL BIOQUIMICO. SE SOLICITA ESTUDIO TOMOGRAFICO PARA ENFOQUE DIAGNOSTICO. |

**Información del folio No. 16**

Dr. Carlos A. Hernández Rincón
CIRUJANO GENERAL
C.C. No. 80.178.190 Bogotá D.C.
R.M. 95603/2003
NACIONAL DE COLOMBIA

**HERNANDEZ RINCON CARLOS ALBERTO**
CIRUGIA GENERAL
**R.M.** 95-0603-03



LICENCIADO A: [SOCIEDAD MEDICA RIONEGRO S.A. SOMER S.A.] NIT [890939936-9]

# SOCIEDAD MEDICA RIONEGRO S.A. SOMER S.A.
# 890939936

## INFORME DE PROCEDIMIENTO

**N° Historia Clínica: 769443**

| **Datos personales del Paciente** | | | | | | | |
|---|---|---|---|---|---|---|---|
| **Paciente:** | Cédula_Extranjería 769443 TOM MOLLOY PEDOUSSAUT | | | **Sexo:** | Masculino | **F. Nacim:** | 19/11/1987 |
| **Edad en la atencion:** | 33 Años / 6 Meses / 17 Días | **Estado Civil:** | Casado | **Dirección:** | TRANSVERSAL 17 a 55 22 | | |
| **Teléfono:** | 3223639433 | **Procedencia:** | RIONEGRO | **Ocupación:** | INDEPENDIENTE | | |
| **Responsable:** | NATALY PRETELT | **Tel.responsable:** | 3505214885 | **Dir.responsable:** | TRANSVERSAL 17 a 55 22 | **Parentesco:** | ESPOSA |
| **Acompañante:** | NATALY PRETELT | | | **Tel. Acompañante:** | | | |
| **Entidad:** | EPS SURA | | | | | | |
| **Plan Beneficios:** | EPS SURA (CONTRIBUTIVO) | | | | | **Rango:** | RANGO 1 (CONTRIBUTIVO CATEGORIA A) |

**FOLIO N° 17** **Fecha del Folio: 06/06/2021 06:52**

| **N° Ingreso:** | 4382103 | **Fecha:** | 06/06/2021 03:27 | **F. Consulta:** | No_Aplica | **C. Externa:** | Enfermedad_General |
|---|---|---|---|---|---|---|---|

☐ **Se adiciona conducta al plan de manejo.**

**Detalle del folio:**

**INFORME DE PROCEDIMIENTO**

**CODIGO:** ISN37403 **TIPO DE PROCEDIMIENTO:** INSERCION DE SONDA NASOGASTRICA

**FECHA REALIZACION:** 06/06/2021 **HORA DE INICIO:** 06:00 **HORA DE FIN:** 6/6/21 6:30:00

**Intervención realizada en sala de procedimientos**

| **DETALLE** | **CANTIDAD** |
|---|---|
| Sonda Nasogástrica | 1 |
| jeringa 10cc | 1 |
| Fixomull | 10 cm |
| Cystofló | 1 |

**COMPLICACIONES:** NO

**DESCRIPCION DEL PROCEDIMIENTOS:**

06:00 Paciente con Obstruccion intestinal,con indicacion depaso de sonda nasogastrica,previa explicacion al paciente y al familiar procedo avanzar sonda Levin Nuemero 18 sin complicacion, avanza por fosa nasal derecha ,con retorno de contenido gastrico en escasa cantidad, se concecata sistema de drenaje cistoflo y muchos gases , paciente tolera procedimiento,proximomcambio de fijacion de la sonda nasogastrica el dia 07/06/21.

**Antecedentes** *** (El antecedente fue resaltado en la HC, implica una situación importante).**

| **Fecha** | **Tipo Antecedente** | *** Detalle** |
|---|---|---|
| 06/06/2021 05:28 | Médicos | ☐ Niega |
| 06/06/2021 05:28 | Quirúrgicos | ☐ Apendicectomia 06/06/2021 |
| 06/06/2021 05:28 | Familiares | ☐ Niega |

**Indicaciones Médicas (Órdenes Médicas las cuales seran vistas en el control de enfermería para su respectivo registro).**

**Tipo Indicación:** Espera_de_terminacion_de_tratamiento

**Órd. Médicas:** Paso de Sonda Nasogastrica

**Información del folio No. 17**

Alba Lucia Castrillon Giraldo

**CASTRILLON GIRALDO ALBA LUCIA**
ENFERMERO JEFE
**R.M.** 32258468



LICENCIADO A: [SOCIEDAD MEDICA RIONEGRO S.A. SOMER S.A.] NIT [890939936-9]

# SOCIEDAD MEDICA RIONEGRO S.A. SOMER S.A.
# 890939936

## EVOLUCIÓN CIRUGÍA

**N° Historia Clínica: 769443**

| **Datos personales del Paciente** | | | | | | | |
|---|---|---|---|---|---|---|---|
| **Paciente:** | Cédula_Extranjería 769443 TOM MOLLOY PEDOUSSAUT | | | **Sexo:** | Masculino | **F. Nacim:** | 19/11/1987 |
| **Edad en la atencion:** | 33 Años / 6 Meses / 17 Días | **Estado Civil:** | Casado | **Dirección:** | TRANSVERSAL 17 a 55 22 | | |
| **Teléfono:** | 3223639433 | **Procedencia:** | RIONEGRO | **Ocupación:** | INDEPENDIENTE | | |
| **Responsable:** | NATALY PRETELT | **Tel.responsable:** | 3505214885 | **Dir.responsable:** | TRANSVERSAL 17 a 55 22 | **Parentesco:** | ESPOSA |
| **Acompañante:** | NATALY PRETELT | | | **Tel. Acompañante:** | | | |
| **Entidad:** | EPS SURA | | | | | | |
| **Plan Beneficios:** | EPS SURA (CONTRIBUTIVO) | | | | | **Rango:** | RANGO 1 (CONTRIBUTIVO CATEGORIA A) |

| **FOLIO N°21** | | **Fecha del Folio:** 06/06/2021 22:39 | | | | | |
|---|---|---|---|---|---|---|---|
| **N° Ingreso:** | 4382103 | **Fecha:** | 06/06/2021 03:27 | **F. Consulta:** | No_Aplica | **C. Externa:** | Enfermedad_General |

☐ **Se adiciona conducta al plan de manejo.**

**Detalle del folio:**

**SUBJETIVO**

CIRUGIA GENERAL
PROTOCOLO BIOSEGURIDAD

REVISION CON REPORTE DE ESTUDIOS COMPLEMENTARIOS
ACTUALMENTE RELATA NOTORIA MEJORIA DEL DOLOR
LEVE DISTENSION, SIN PICOS FEBRILES
NO EPISODIOS EMETICOS, NO SINTOMAS DIGESTIVOS
NO OTROS SINTOMAS

**OBJETIVO**

ALERTA HIDRATADO
NO LUCE SEPTICO
FC 78 FR 18
MUCOSAS HUMEDAS
NO ICTERICIA
ABDOMEN BLANDO DEPRESIBLE LEVEMENTE DISTENDIDO
NO SIGNOS DE IRRITACION PERITONEAL
LEVE DOLOR EN HIPOGASTRIO
NO EDEMAS
NO FOCALIZACION NEUROLOGICA

TOMOGRAFIA DE ABDOMEN CONTRASTADA
En las bases pulmonares no identifico lesiones.
El hígado es de tamaño y densidad normal, sin alteración difusa ni lesiones focales.
Vesícula biliar se encuentra distendida, de paredes delgadas sin lesión en su interior.
No hay dilatación de la vía biliar intra ni extra-hepática.
El páncreas tiene densidad homogénea, su tamaño es normal. No hay signos de proceso inflamatorio, lesiones focales ni calcificaciones.
Bazo aumentado de tamaño, alcanza 13cms en el eje longitudinal.
Glándulas suprarrenales sin lesiones.
Riñones de tamaño y posición normales. Tienen adecuado grosor cortical, sin dilatación de cavidades colectoras, cálculos ni lesiones focales.
Retroperitoneo sin masas ni adenopatías. No hay evidencia de retro-neumoperitoneo.
Vejiga distendida, sin engrosamientos patológicos.
Próstata de tamaño normal.
Se observa marcada dilatación del ciego, colon ascendente y colon transverso con contenido líquido de todo el marco cólico extendiéndose hacia la región sigmoidea. Hay engrosamiento de las paredes de la región sigmoidea en forma difusa sugiriendo fenómeno inflamatorio. Hay neumatosis difusa del ciego, el cual alcanza un diámetro en el eje transverso de 14.5cms. Llama la atención áreas de reemplazo graso de la pared colónica hacia el ángulo esplénico y de las paredes del sigmoides con extensión hacia el recto en toda la extensión hasta la región anal predominando en éste último nivel. También hay asas de yeyuno e íleon con reemplazo graso de la pared, estos hallazgos se describen en fenómeno inflamatorio crónico entre las posibilidades enfermedad inflamatoria intestinal. No hay dilatación de asas de intestino delgado o segmento de transición a este nivel.
No observo masa neoplásica de tracto gastrointestinal.
Escasa cantidad de líquido libre interasas y pélvico.
No hay claros signos de peritonitis.

**Información del folio No. 21**

Dr. Carlos A. Hernández Rincón
CIRUJANO GENERAL
C.C. No. 80.178.190 Bogotá D.C.
R.M. 95603/2003
NACIONAL DE COLOMBIA

**HERNANDEZ RINCON CARLOS ALBERTO**
CIRUGIA GENERAL
**R.M.** 95-0603-03



LICENCIADO A: [SOCIEDAD MEDICA RIONEGRO S.A. SOMER S.A.] NIT [890939936-9]

No hay hernias de la pared abdominal ni de la región inguinal.
Estructuras óseas sin lesiones.
CONCLUSION:
Dilatación del colon descrito predominando en la región cecal con signos de megacolon tóxico sin signos de peritonitis actual o perforación. Cambios inflamatorios de colitis y enteritis con áreas de reemplazo graso de las paredes como se describió que se describe en inflamación crónica a considerar enfermedad inflamatoria intestinal con compromiso de la región anal.

PARACLINICOS

| | | | | |
|---|---|---|---|---|
| HB. | 16.26 | 14.0 - 18.0 | g/dL | |
| HEMATOCRITO | | 45.70 | 38.0 - 52.0 | % |
| RBC | 5.44 | 4.2 - 6.22 | 10^6/mm³ | |
| VCM | 84.00 | 80.0 - 99.0 | fL | |
| HCM | 29.90 | 26.0 - 32.0 | pg | |
| CHCM | 36.78 | 32.0 - 36.0 | g/dL | |
| ADE | 13.80 | 11.5 - 14.5 | % | |
| WBC | 8.98 | 5.2 - 10.6 | 10³/mm³ | |
| NEU % | 73.4 | 45.0 - 74.0 | % | |
| NEU ABS | 6.5 | 1.9 - 8.0 | mm³ | |
| LINFO % | 17.4 | 19.0 - 48.0 | % | |
| LINFO ABS | 1.5 | 0.9 - 5.2 | mm³ | |
| EOS | 1.3 | 0.0 - 7.0 | % | |
| EOS ABS | 0.1 | 0.0 - 0.7 | mm³ | |
| MON | 6.5 | 3.0 - 10.0 | % | |
| PLAQ | 181 | 130.0 - 450.0 | | 10³/mm³ |
| MONOCVABS | | 0.5 | 0.1 - 1.0 | mm³ |
| BASOFI | 0.3 | 0.0 - 2.0 | % | |
| BASOFIVABS | | 0.0 | 0.0 - 0.2 | mm³ |
| VPM | 7.40 | 7.2 - 11.1 | fL | |
| LUC% | 1.1 | 0.0 - 4.0 | % | |
| LUC ABSOLUTO | | 0.1 | 0.0 - 0.4 | 10^3/µL |

QUIMICA CLINICA

| | | | | |
|---|---|---|---|---|
| CL | 105.5 | 98.0 - 107.0 | mEq/L | |
| CREA | 1.06 | 0.6 - 1.3 | mg/dL | |
| NA | 138.52 | 136.0 - 145.0 | | mEq/L |
| K | 3.14 | 3.4 - 4.6 | mEq/L | |

**ANALISIS**

PACIENTE POSTQUIRURGICO TEMPRANO DE APENDICECTOMIA NO COMPLICADA, HISTORIA DE LARGA DATA AL REINTORROGATORIO DE SINTOMAS DIGESTIVOS RECURRENTES Y CAMBIOS EN EL HABITO INTESTINAL, NO CURSA CON VARIABLES DE SIRS, NO TIENE SIGNOS DE IRRITACION PERITONEAL Y LA TOMOGRAFIA ENFOCA A PATOLOGIA INFLAMATORIA INTESTINAL (ENF. CROHN vs COLITIS ULCERATIVA) EN EL MOMENTO SIN HALLAZGOS QUE SUGIERAN CONTEXTO DE MEGACOLON TOXICO, CURSA CON MARCADA DILATACION PANCOLONICA PERO SIN ABDOMEN AGUDO NI CONTEXTO SEPTICO, DADO LA SOSPECHA DE MORBILIDAD INFLAMATORIA INTESTINAL AMERITA ESQUEMA TERAPEUTICO DIRIGIDO. REQUIERE APOYO INTERDISCIPLINARIO CON GASTROENTEROLOGIA, SE EXPLICA QUE POR CONDICION DESCRITA NO PUEDE REALIZARSE COLONOSCOPIA ANTE RIESGO DE PERFORACION, SE DEBE ESPERAR REPORTE HISTOPATOLOGICO DE APENDICE CECAL PARA VER SI APORTA DATOS HISTOPATOLOGICOS. POR EL MOMENTO SE INDICA DIETA LIQUIDA, SE MANTIENE ESTANCIA HOSPITALARIA CON VIGILANCIA CLINICA ESTRICTA Y SE ACLARAN DUDAS. MANIFIESTA ENTENDER.

**EPICRISIS**

**Antecedentes** *** (El antecedente fue resaltado en la HC, implica una situación importante).**

| Fecha | Tipo Antecedente | * Detalle |
|---|---|---|
| 06/06/2021 05:28 | Médicos | ☐ Niega |
| 06/06/2021 05:28 | Quirúrgicos | ☐ Apendicectomia 06/06/2021 |
| 06/06/2021 05:28 | Familiares | ☐ Niega |

**Diagnósticos Registrados en este folio** **** (El diagnóstico fue resaltado en el folio, implica una situación importante).**

| Código CIE10 * * | Nombre del diagnóstico Según CIE 10 | Princi | DxIng | DxEgr | Presuntivo ó definitivo | Clasificación RIPS | Clásificación Pre/Post QX | Detalle ú Observaciones médicas |
|---|---|---|---|---|---|---|---|---|
| K639 | ☐ ENFERMEDAD DEL INTESTINO NO ESPECIFICADA | ☑ | ☐ | ☐ | Presuntivo | Impresion_Diagnostica | No_Corresponde | |

**Plan de manejo - Medicamentos**

| Cod Medicam | Nombre ó descripción del medicamento | POS | Via administr. | Cant | | Término definido/Dias | Posología, Indicaciones, Detalles u Observaciones médicas |
|---|---|---|---|---|---|---|---|
| **Plan de manejo Intrahospitalario** | | | | | | | |
| A12BP022701 | POTASIO CLORURO SLN INY 2MEQ/ML AMP X 10ML | True | Endovenosa | 200 | True | 0 | 15 MILILITRO Cada 12 Horas Indefinido - ADICIONAR 15 CC EN CADA 1000 CC LEV BASALES |

**Información del folio No. 21**

Dr. Carlos A. Hernández Rincón
CIRUJANO GENERAL
C.C. No. 80.178.190 Bogotá D.C.
R.M. 95603/2003
NACIONAL DE COLOMBIA

**HERNANDEZ RINCON CARLOS ALBERTO**
CIRUGIA GENERAL
**R.M.** 95-0603-03



LICENCIADO A: [SOCIEDAD MEDICA RIONEGRO S.A. SOMER S.A.] NIT [890939936-9]

| | | | | | | | |
|---|---|---|---|---|---|---|---|
| J01CA028722 | AMPICILINA+ SULBACTAM POLVO INY 1G+0.5G Y | True | Endovenosa | 56 | True | 7 | 3 GRAMO Cada 6 Horas Definido por 7 Dias - |
| A07EM026031 | MESALAZINA TAB LIB RETARD 500MG/REG | True | Oral | 21 | True | 7 | 500 MILIGRAMO Cada 8 Horas Definido por 7 Dias - |

**Indicaciones Médicas (Órdenes Médicas las cuales seran vistas en el control de enfermería para su respectivo registro).**

**Tipo Indicación:** Hospitalizacion

**Órd. Médicas:** DIETA LIQUIDA CLARA SIN LACTEOS
RETIRO DE SONDA NASOGASTRICA
VIGILAR TRANSITO INTESTINAL
SS/ PARACLINICOS CONTROL MAÑANA
VALORACION GASTROENTEROLOGIA CLINICA
DEAMBULACION
INCENTIVO RESPIRATORIO
REPORTE PATOLOGIA QUIRURGICA
CSV - AC

**Solicitud de Exámenes Clínicos y Ayudas Diagnósticas**

| Cod CUPS | Cod ISS/SOAT + Descripción Examen Clinico ó ayuda Diagnóstica | Cant | Urgente/Rutinario | Detalles, Indicaciones u Observaciones médicas |
|---|---|---|---|---|
| 903895 | 903895 - CREATININA EN SUERO U OTROS FLUIDOS | 1 | Rutinario | |
| 906913 | 906913 - PROTEINA C REACTIVA ALTA PRECISION AUTOMATIZADO | 1 | Rutinario | |
| 902210 | 902210 - HEMOGRAMA IV HEMOGLOBINA HEMATOCRITO RECUENTO DE ERITROCITOS INDICES ERITROCITARIOS LEUCOGRAMA RECUENTO DE PLAQUETAS INDICES PLAQUETARIOS Y MORFOLOGIA ELECTRONICA E HISTOGRAMA AUTOMATIZADO | 1 | Rutinario | |
| 903864 | 903864 - SODIO EN SUERO U OTROS FLUIDOS | 1 | Rutinario | |
| 903813 | 903813 - CLORO | 1 | Rutinario | |
| 903859 | 903859 - POTASIO EN SUERO U OTROS FLUIDOS | 1 | Rutinario | |

**Solicitud de Interconsulta**

| Consec, Especialidad | Dx | Motivo | Observaciones |
|---|---|---|---|
| 191009 | | PACIENTE POSTQUIRURGICO TEMPRANO DE APENDICECTOMIA NO COMPLICADA, HISTORIA DE LARGA DATA AL REINTORROGATORIO DE SINTOMAS DIGESTIVOS RECURRENTES Y CAMBIOS EN EL HABITO INTESTINAL, NO CURSA CON VARIABLES DE SIRS, NO TIENE SIGNOS DE IRRITACION PERITONEAL Y LA TOMOGRAFIA ENFOCA A PATOLOGIA INFLAMATORIA INTESTINAL (ENF. CROHN vs COLITIS ULCERATIVA) EN EL MOMENTO SIN HALLAZGOS QUE SUGIERAN CONTEXTO DE MEGACOLON TOXICO, CURSA CON MARCADA DILATACION PANCOLONICA PERO SIN ABDOMEN AGUDO NI CONTEXTO SEPTICO, DADO LA SOSPECHA DE MORBILIDAD INFLAMATORIA INTESTINAL AMERITA ESQUEMA TERAPEUTICO DIRIGIDO. REQUIERE APOYO INTERDISCIPLINARIO CON GASTROENTEROLOGIA, SE EXPLICA QUE POR CONDICION DESCRITA NO PUEDE REALIZARSE COLONOSCOPIA ANTE RIESGO DE PERFORACION, SE DEBE ESPERAR REPORTE HISTOPATOLOGICO DE APENDICE CECAL PARA VER SI APORTA DATOS HISTOPATOLOGICOS. POR EL MOMENTO SE INDICA DIETA LIQUIDA, SE MANTIENE ESTANCIA HOSPITALARIA CON VIGILANCIA CLINICA ESTRICTA Y SE ACLARAN DUDAS. MANIFIESTA ENTENDER. | |

**Información del folio No. 21**

Dr. Carlos A. Hernández Rincón
CIRUJANO GENERAL
C.C. No. 93.176.190 Bogotá D.C.
R.M. 95603/2003
NACIONAL DE COLOMBIA

**HERNANDEZ RINCON CARLOS ALBERTO**
CIRUGIA GENERAL
**R.M.** 95-0603-03



LICENCIADO A: [SOCIEDAD MEDICA RIONEGRO S.A. SOMER S.A.] NIT [890939936-9]

# SOCIEDAD MEDICA RIONEGRO S.A. SOMER S.A.
# 890939936

## EVOLUCIÓN CIRUGÍA

**N° Historia Clínica: 769443**

| **Datos personales del Paciente** | | | | | | | |
|---|---|---|---|---|---|---|---|
| **Paciente:** | Cédula_Extranjería 769443 TOM MOLLOY PEDOUSSAUT | | | **Sexo:** | Masculino | **F. Nacim:** | 19/11/1987 |
| **Edad en la atencion:** | 33 Años / 6 Meses / 18 Días | **Estado Civil:** | Casado | **Dirección:** | TRANSVERSAL 17 a 55 22 | | |
| **Teléfono:** | 3223639433 | **Procedencia:** | RIONEGRO | **Ocupación:** | INDEPENDIENTE | | |
| **Responsable:** | NATALY PRETELT | **Tel.responsable:** | 3505214885 | **Dir.responsable:** | TRANSVERSAL 17 a 55 22 | **Parentesco:** | ESPOSA |
| **Acompañante:** | NATALY PRETELT | | | **Tel. Acompañante:** | | | |
| **Entidad:** | EPS SURA | | | | | | |
| **Plan Beneficios:** | EPS SURA (CONTRIBUTIVO) | | | | | **Rango:** | RANGO 1 (CONTRIBUTIVO CATEGORIA A) |

| **FOLIO N°22** | | **Fecha del Folio:** 07/06/2021 07:40 | | | | | |
|---|---|---|---|---|---|---|---|
| **N° Ingreso:** | 4382103 | **Fecha:** | 06/06/2021 03:27 | **F. Consulta:** | No_Aplica | **C. Externa:** | Enfermedad_General |

☐ **Se adiciona conducta al plan de manejo.**

**Detalle del folio:**

**SUBJETIVO**

= cirugia general =

atiendo paciente con equipo de proteccion personal y medidas de bioseguridad protocolo pandemia covid19

dx:// 1. ileo adinamico
2. pop de apendicectomia

s:// no vomito, afebril, diuresis+, tolera dieta liquida, flatos+

**OBJETIVO**

o:// aeg, conciente, alerta, orientado
fc: 70 min
escleras anictericas
abdomen distendido, timpanico, ri+, blando, depresible, no masas, no dolor a la palpacion

**ANALISIS**

opinion:// paciente de 33 años de edad en pop de apendicectomia actualmente con ileo adinamico sin indicacion de reintervencion, con sospecha de enfermedad inflamatoria intestinal sin indicacion de manejo intrahospitalario, explico la indicacion de manejo ambulatoria la acompañante se torna inconforme, por parte de cirugia general manejo igual por cirujano tratante DR CARLOS HERNANDEZ

**EPICRISIS**

**Antecedentes** *** (El antecedente fue resaltado en la HC, implica una situación importante).**

| Fecha | Tipo Antecedente | * Detalle |
|---|---|---|
| 06/06/2021 05:28 | Médicos | ☐ Niega |
| 06/06/2021 05:28 | Quirúrgicos | ☐ Apendicectomia 06/06/2021 |
| 06/06/2021 05:28 | Familiares | ☐ Niega |

**Diagnósticos Registrados en este folio** **** (El diagnóstico fue resaltado en el folio, implica una situación importante).**

| Código CIE10 * | * | Nombre del diagnóstico Según CIE 10 | Princi | DxIng | DxEgr | Presuntivo ó definitivo | Clasificación RIPS | Clásificación Pre/Post QX | Detalle ú Observaciones médicas |
|---|---|---|---|---|---|---|---|---|---|
| K639 | ☐ | ENFERMEDAD DEL INTESTINO NO ESPECIFICADA | ☑ | ☐ | ☐ | Presuntivo | Impresion_Diagnostica | No_Corresponde | |

**Indicaciones Médicas (Órdenes Médicas las cuales seran vistas en el control de enfermería para su respectivo registro).**

**Tipo Indicación:** Hospitalizacion

**Órd. Médicas:** opinion:// paciente de 33 años de edad en pop de apendicectomia actualmente con ileo adinamico sin indicacion de reintervencion, con sospecha de enfermedad inflamatoria intestinal sin indicacion de manejo intrahospitalario, explico la indicacion de manejo ambulatoria la acompañante se torna inconforme, por parte de cirugia general manejo igual por cirujano tratante DR CARLOS HERNANDEZ

**Información del folio No. 22**

**LOZANO ORTIZ JOSE RICARDO**
CIRUGIA GENERAL
**R.M.** 80088654



LICENCIADO A: [SOCIEDAD MEDICA RIONEGRO S.A. SOMER S.A.] NIT [890939936-9]

**Orden de Hospitalización**

**Consecutivo No. ***

175686

**Información del folio No. 22**

***** (Debido al alto volúmen de información, es necesario remitirse al informe de Orden de Hospitalización desde la opción Informes/Impresión de solicitudes, item Orden hospitalización)**

**LOZANO ORTIZ JOSE RICARDO**
CIRUGIA GENERAL
**R.M.** 80088654



LICENCIADO A: [SOCIEDAD MEDICA RIONEGRO S.A. SOMER S.A.] NIT [890939936-9]

# SOCIEDAD MEDICA RIONEGRO S.A. SOMER S.A.
# 890939936

## EVOLUCIÓN CIRUGÍA

**N° Historia Clínica: 769443**

| **Datos personales del Paciente** | | | | | | | |
|---|---|---|---|---|---|---|---|
| **Paciente:** | Cédula_Extranjería 769443 TOM MOLLOY PEDOUSSAUT | | | **Sexo:** | Masculino | **F. Nacim:** | 19/11/1987 |
| **Edad en la atencion:** | 33 Años / 6 Meses / 18 Días | **Estado Civil:** | Casado | **Dirección:** | TRANSVERSAL 17 a 55 22 | | |
| **Teléfono:** | 3223639433 | **Procedencia:** | RIONEGRO | **Ocupación:** | INDEPENDIENTE | | |
| **Responsable:** | NATALY PRETELT | **Tel.responsable:** | 3505214885 | **Dir.responsable:** | TRANSVERSAL 17 a 55 22 | **Parentesco:** | ESPOSA |
| **Acompañante:** | NATALY PRETELT | | | **Tel. Acompañante:** | | | |
| **Entidad:** | EPS SURA | | | | | | |
| **Plan Beneficios:** | EPS SURA (CONTRIBUTIVO) | | | | | **Rango:** | RANGO 1 (CONTRIBUTIVO CATEGORIA A) |

| **FOLIO N°23** | | **Fecha del Folio:** 07/06/2021 08:06 | | | | | |
|---|---|---|---|---|---|---|---|
| **N° Ingreso:** | 4382103 | **Fecha:** | 06/06/2021 03:27 | **F. Consulta:** | No_Aplica | **C. Externa:** | Enfermedad_General |

☑ **Se adiciona conducta al plan de manejo.**

**Antecedentes** *** (El antecedente fue resaltado en la HC, implica una situación importante).**

| Fecha | Tipo Antecedente | * Detalle |
|---|---|---|
| 06/06/2021 05:28 | Médicos | ☐ Niega |
| 06/06/2021 05:28 | Quirúrgicos | ☐ Apendicectomia 06/06/2021 |
| 06/06/2021 05:28 | Familiares | ☐ Niega |

**Diagnósticos Registrados en este folio** **** (El diagnóstico fue resaltado en el folio, implica una situación importante).**

| Código CIE10 | * * | Nombre del diagnóstico Según CIE 10 | Princi | DxIng | DxEgr | Presuntivo ó definitivo | Clasificación RIPS | Clásificación Pre/Post QX | Detalle ú Observaciones médicas |
|---|---|---|---|---|---|---|---|---|---|
| K639 | ☐ | ENFERMEDAD DEL INTESTINO NO ESPECIFICADA | ☑ | ☐ | ☐ | Presuntivo | Impresion_Diagnostica | No_Corresponde | |

**Indicaciones Médicas (Órdenes Médicas las cuales seran vistas en el control de enfermería para su respectivo registro).**

**Tipo Indicación:** Urgencias_Observacion

**Órd. Médicas:**

**Solicitud de Exámenes Clínicos y Ayudas Diagnósticas**

| Cod CUPS | Cod ISS/SOAT + Descripción Examen Clinico ó ayuda Diagnóstica | Cant | Urgente/Rutinario | Detalles, Indicaciones u Observaciones médicas |
|---|---|---|---|---|
| 452301 | 487401 - COLONOSCOPIA | 1 | Urgente | |

**Información del folio No. 23**

**LOZANO ORTIZ JOSE RICARDO**
CIRUGIA GENERAL
**R.M.** 80088654



LICENCIADO A: [SOCIEDAD MEDICA RIONEGRO S.A. SOMER S.A.] NIT [890939936-9]

# SOCIEDAD MEDICA RIONEGRO S.A. SOMER S.A.
# 890939936

## Ingreso Hospitalización

**N° Historia Clínica: 769443**

| **Datos personales del Paciente** | | | | | | | |
|---|---|---|---|---|---|---|---|
| **Paciente:** | Cédula_Extranjería 769443 TOM MOLLOY PEDOUSSAUT | | | **Sexo:** | Masculino | **F. Nacim:** | 19/11/1987 |
| **Edad en la atencion:** | 33 Años / 6 Meses / 18 Días | **Estado Civil:** | Casado | **Dirección:** | TRANSVERSAL 17 a 55 22 | | |
| **Teléfono:** | 3223639433 | **Procedencia:** | RIONEGRO | **Ocupación:** | INDEPENDIENTE | | |
| **Responsable:** | NATALY PRETELT | **Tel.responsable:** | 3505214885 | **Dir.responsable:** | TRANSVERSAL 17 a 55 22 | **Parentesco:** | ESPOSA |
| **Acompañante:** | NATALY PRETELT | | | **Tel. Acompañante:** | | | |
| **Entidad:** | EPS SURA | | | | | | |
| **Plan Beneficios:** | EPS SURA (CONTRIBUTIVO) | | | | | **Rango:** | RANGO 1 (CONTRIBUTIVO CATEGORIA A) |

**FOLIO N° 24** **Fecha del Folio: 07/06/2021 17:32**

| **N° Ingreso:** | 4382103 | **Fecha:** | 06/06/2021 03:27 | **F. Consulta:** | No_Aplica | **C. Externa:** | Enfermedad_General |
|---|---|---|---|---|---|---|---|

**Detalle del folio:**

**¿De dónde procede el peciente?** Urgencias
**¿Actualmente usted fuma?** No

**SIGNOS VITALES**

**Peso:** 75
**Frecuencia Cardíaca:** 93,00
**Frecuencia Respiratoria:** 17,00
**Dolor:** 1
**Talla:** 1,75
**Temperatura:** 37,40
**Saturación de Oxígeno:** 94,00
**Escala funcional de pacientes (NYHA):** Clase I
**índice de masa corporal:** 24,49
**Presión Arterial: Sistólica:** 158,00 **Diastólica:** 68,00
**Fracción Inspirada de Oxígeno:** 21,00

**SUBJETIVO**

INGRESO A HOSPITALIZACION
SERVICIO DE PROCEDENCIA:

Tom, 33 años de edad
Residente en San Antonio
Economista
Clase funcional I

Antecedentes:
- Medicos: Niega
- Alergicos: Niega
- Quirurgicos: Apendicectomia
- Farmacologicos: Niega
- Toxicologicos: Niega
- Familiares: Niega

Diagnosticos:
-Ileo adinamico
-POP adependicetomia

Subjetivo: Paciente refiere sentirse mejor, aun con disetension abdominal, no dolor, no emesis

**OBJETIVO**

**Información del folio No. 24**

Laura V. Vasco Correa
Médica General
F.U.S.M.
R.M. 1.036.640.927

**VASCO CORREA LAURA VICTORIA**
MEDICINA GENERAL
**R.M.** 1036640927



LICENCIADO A: [SOCIEDAD MEDICA RIONEGRO S.A. SOMER S.A.] NIT [890939936-9]

**Valoro paciente con EPP según protocolo institucional, previa higienización de manos, para evitar contagio cruzado por Covid 19

Paciente en aceptables condiciones generales, alerta, consciente y orientado.
Mucosa oral húmeda, afebril
Cuello móvil
Tórax con adecuada expansión, sin tirajes
Ruidos cardiacos rítmicos sin soplos. Mv conservado sin agregados
Abdomen distendido, timpanico, blando, depresible, no masas, no dolor a la palpacion
Extremidades sin edemas, adecuada perfusión
Neurológico sin focalización

**Resultados de laboratorio y/o imagenes diagnosticas**

**ANÁLISIS**

Paciente masculino en la cuarta decada de la vida, ap anotados. Hospitalizado por cirugia general con diagnostico de ileo en estudio, tiene pendiente colonoscopia.
En el momento en buen estado general, estable hemodinamicamente, dolor controlado, no signos de irritacion peritoneal, continua igual manejo
Plan:
-Dieta segun indicacion de tratante
-Continua igual manejo medico
-SS control de potasio para mañana
-No requiere conciliacion de medicamentos
-Ya tiene escala trombo
-Avisar cambios

**EPICRISIS**

**Conciliación medicamentosa**

**1.De donde se obtiene la información:** Entrevista al paciente y/o familia

**2.Se concilian medicamentos:** N/A (No hay medicamentos para conciliar)

Requiere valoracion por psicologia? No

Require valoracion por trabajo social? No

Requiere valoracion por consejeria espiritual? No

**Nutrición:** Adultos

**FORMATO FERGUSON**

1. ¿Ha perdido peso de forma NO intencional en los últimos 6 meses? No
2. ¿Se ha alimentado deficientemente por falta de apetito en las últimas 2 semanas? No
3. ¿Paciente obeso? No

**Puntuación:** 0 **Riesgo:**Bajo

**Plan de manejo:** Escala visual de ingesta

**Antecedentes** *** (El antecedente fue resaltado en la HC, implica una situación importante).**

| Fecha | Tipo Antecedente | * Detalle |
|---|---|---|
| 06/06/2021 05:28 | Médicos | Niega |
| 06/06/2021 05:28 | Quirúrgicos | Apendicectomia 06/06/2021 |
| 06/06/2021 05:28 | Familiares | Niega |

**Indicaciones Médicas (Órdenes Médicas las cuales seran vistas en el control de enfermería para su respectivo registro).**

**Tipo Indicación:** Hospitalizacion

**Órd. Médicas:**

**Información del folio No. 24**

Laura V. Vasco Correa
Médica General
F.U.S.M.
R.M. 1.036.640.927

**VASCO CORREA LAURA VICTORIA**
MEDICINA GENERAL
**R.M.** 1036640927



LICENCIADO A: [SOCIEDAD MEDICA RIONEGRO S.A. SOMER S.A.] NIT [890939936-9]

**SOCIEDAD MEDICA RIONEGRO S.A. SOMER S.A.**
**890939936**

# FORMULARIO PARA LA VALORACION E IDENTIFICACION DE NECESIDADES DE CUIDADO DEL USUARIO HOSPITALIZADO

**N° Historia Clínica: 769443**

| **Datos personales del Paciente** | | | | | | | |
|---|---|---|---|---|---|---|---|
| **Paciente:** | Cédula_Extranjería 769443 TOM MOLLOY PEDOUSSAUT | | | **Sexo:** | Masculino | **F. Nacim:** | 19/11/1987 |
| **Edad en la atencion:** | 33 Años / 6 Meses / 18 Días | **Estado Civil:** | Casado | **Dirección:** | TRANSVERSAL 17 a 55 22 | | |
| **Teléfono:** | 3223639433 | **Procedencia:** | RIONEGRO | **Ocupación:** | INDEPENDIENTE | | |
| **Responsable:** | NATALY PRETELT | **Tel.responsable:** | 3505214885 | **Dir.responsable:** | TRANSVERSAL 17 a 55 22 | **Parentesco:** | ESPOSA |
| **Acompañante:** | NATALY PRETELT | | | **Tel. Acompañante:** | | | |
| **Entidad:** | EPS SURA | | | | | | |
| **Plan Beneficios:** | EPS SURA (CONTRIBUTIVO) | | | | | **Rango:** | RANGO 1 (CONTRIBUTIVO CATEGORIA A) |

| **FOLIO N° 25** | | | | **Fecha del Folio: 07/06/2021 18:03** | | | |
|---|---|---|---|---|---|---|---|
| **N° Ingreso:** | 4382103 | **Fecha:** | 06/06/2021 03:27 | **F. Consulta:** | No_Aplica | **C. Externa:** | Enfermedad_General |

### Datos administrativos

☑ Comprobada manilla de identificación
Elementos personales entregados a ACOMPAÑANTE

### Ingreso actual

Motivo de consulta: "Tengo mucho dolor"
Diagnóstico médico: K37X APENDICITIS NO ESPECIFICADA
Protesis dental: No

### Antecedentes de salud

**Antecedentes de Enfermedades Crónicas no trasmisibles:**

☐ Hipertensión Arterial ☐ Diabetes Mellitus ☐ Asma ☐ EPOC ☐ Insuficiencia Renal Crónica

Enfermedades previas: NIEGA
Intervenciones quirúrgicas previas: POP APENDICENTOMIA HACE 3 DIAS
Alegias: NIEGA
Caidas previas: NIEGA

**Habitos toxicos:**

Fuma: No
Toma licor:
Ostomias: No Tipo: ☐ Ileostomía ☐ Colostomía ☐ Urostomía

### Valoración de enfermería

**Promoción de la salud**
**Cumplimiento del regimen teapeutico**

Farmacológico Sí Ejercicio Sí Dieta Sí Revisiones Sí Deficit de conocimientos ☐ F ☐ E ☐ D ☐ R
Observaciones SE EDUCA EN LA IMPORTANCIA DE RECIBIR LA MEDICACION PRESCRITA

**Respiración y circulación:** Necesidad no valorable

**Respiración y circulación:**

☐ Dificultad para respirar ☐ Reposo ☐ Esfuerzos moderados ☐ Grandes esfuerzos
☐ Tos inefectiva/no productiva
☐ Ruidos respiratorios anormales ☐ Disminuidos ☐ Sibilancias ☐ Estertores ☐ Crepitantes ☐ Roncus
Medicación respiratoria ☐ Oxígeno ☐ Inhaladores
☐ Tubos respiratorios
☐ Depresión de reflejos nauseas y tos
Grado de edemas

**Información del folio No. 25**

**GONZALEZ VALENCIA ANDRES**
ENFERMERO JEFE
**R.M.** 1038412533

Requiere monitorizacion de signos vitales cada: 6 horas
Observaciones SIN OXIGENO SUPLEMENTARIO

**Alimentación e hidratación:** Necesidad no valorable

**Alimentación e hidratación:**

Tiene alguna preferencia o rechazo alimentario No
Alergias alimentarias: No
Intolerancias alimentarias: No
Vomitos / Nauseas No

☐ Alimentación oral ☐ Dificultad para beber ☐ Dificultad para deglutir ☐ Dificultad para mas
☐ Alimentación parenteral
☐ Alimentación enteral ☐ SNG ☐ Ostomia - Alimenta

Capacidad funcional para la alimentación: Completamente independiente
Apetito: Normal
Peso: 90 Talla: 1,8500 IMC: 26 Estado nutricional Sobrepeso
Observaciones CON REQUERIMIENTO DE APOYO POR NUTRICION

**Eliminación:** Necesidad no valorable

**Eliminación:**

Incontinencia urinaria

☐ Problemas para orinar ☐ Retención de orina ☐ Poliuria ☐ Oliguria o anuria ☐ Polaquiuria ☐ Disuria
☐ Hematuria ☐ Piuria ☐ Nicturia ☐ Dolor ☐ Eneuresis

Habito intestinal Normal Frecuencia Varias veces en el día
Observaciones SIN REQUERIMIENTO DE SONDA VESICAL

**Movilización:** Necesidad no valorable

**Movilización:**

Situación habitual Deambulante
Baño higiene Autónomo
Uso de WC Autónomo
Movilidad / Deambulación Autónomo
Deposición Contiene
Vestido Autónomo
Alimentación Autónomo
Arreglarse Autónomo
Micción Autónomo
Paciente presenta: ☐ Paresias ☐ Plejias ☐ Amputaciones
Observaciones DEAMBULA

Sin alteración observada

**Dormir y descansar:**

**Termoregulación:** Necesidad no valorable

**Termoregulación:**

☐ No es autónomo para regular su temperatura corporal
☑ Requiere monitoria de temperatura corporal 6 horas
Observaciones AFEBRIL

Sin alteración observada

**Higiene corporal e integridad de la piel:**

**Recuerde valorar el riesgo de ulcera de presión si procede en el folio "ENFERM" escala de Braden**

**Seguridad y necesidad de evitar los peligros del entorno**

☑ Tiene riesgo de caida (utilize la escala de Morse en folio "ENFERM")
☐ Tiene riesgo de aspiración
☑ Tiene manilla de identificación y colores según sus riesgos
Observaciones SE IDENTIFICAN PUNTOS EN MANILLA

**Comunicarse con los demás:** Necesidad no valorable

**Comunicarse con los demás:**

☑ Nivel de conciencia ☑ Conciente ☐ Estupososo/a ☐ Coma
☐ Desorientado ☐ Tiempo ☐ Persona ☐ Lugar
☐ Alteracion de la memoria ☐ Corto plazo ☐ Largo plazo
☐ Dificultad para comunicarse ☐ Afasia ☐ Disartria ☐ Traqueostomia ☐ Otro idioma
Observaciones CONCIENTE

**Información del folio No. 25**

**GONZALEZ VALENCIA ANDRES**
ENFERMERO JEFE
**R.M.** 1038412533



LICENCIADO A: [SOCIEDAD MEDICA RIONEGRO S.A. SOMER S.A.] NIT [890939936-9]

### Actuar de acuerdo a la fe

☑ Tiene alguna creencia religiosa o cultura que crea le gustaria que tuvieramos encuenta durante su hospitlaización
Especifique cuál NO EVALUADA
Observaciones

### Trabajar para sentirse realizado

☑ La enfermedad actual afecta economicamente su labor diaria de trabajo
Observaciones

### Participa en actividades de entrenamiento

Actividades de ocio habitual COMPARTIR EN FAMILIA
☑ Influye la enfermedad en las actividades de ocio habitual
Observaciones INDEPENDIENTE

### Aprender

☑ Se informa sobre su patología actual motivo de hospitalización
☑ Causa ☑ Síntomas ☑ Tratamiento ☑ Cuidados
Observaciones SE EDUCA EN LA IMPORTANCIA DEL BAÑO DIARIO E HIGINE BUCAL
SE EDUCA EN LA IMPORTANCIA DE RECIBIR LA MEDICACION PRESCRITA
SE SOLICITA VALORACION POR NUTRICION

---

**Antecedentes** *** (El antecedente fue resaltado en la HC, implica una situación importante).**

| Fecha | Tipo Antecedente | * Detalle |
|---|---|---|
| 06/06/2021 05:28 | Médicos | ☐ Niega |
| 06/06/2021 05:28 | Quirúrgicos | ☐ Apendicectomia 06/06/2021 |
| 06/06/2021 05:28 | Familiares | ☐ Niega |

---

**Indicaciones Médicas (Órdenes Médicas las cuales seran vistas en el control de enfermería para su respectivo registro).**
**Tipo Indicación:** Hospitalizacion
**Órd. Médicas:**

**Información del folio No. 25**

**GONZALEZ VALENCIA ANDRES**
ENFERMERO JEFE
**R.M.** 1038412533

# SOCIEDAD MEDICA RIONEGRO S.A. SOMER S.A.
# 890939936

## EVOLUCION HOSPITALIZACION

**N° Historia Clínica: 769443**

**Datos personales del Paciente**

| | | | | | | | |
|---|---|---|---|---|---|---|---|
| **Paciente:** | Cédula_Extranjería 769443 TOM MOLLOY PEDOUSSAUT | | | **Sexo:** | Masculino | **F. Nacim:** | 19/11/1987 |
| **Edad en la atencion:** | 33 Años / 6 Meses / 19 Días | **Estado Civil:** | Casado | **Dirección:** | TRANSVERSAL 17 a 55 22 | | |
| **Teléfono:** | 3223639433 | **Procedencia:** | RIONEGRO | **Ocupación:** | INDEPENDIENTE | | |
| **Responsable:** | NATALY PRETELT | **Tel.responsable:** | 3505214885 | **Dir.responsable:** | TRANSVERSAL 17 a 55 22 | **Parentesco:** | ESPOSA |
| **Acompañante:** | NATALY PRETELT | | | **Tel. Acompañante:** | | | |
| **Entidad:** | EPS SURA | | | | | | |
| **Plan Beneficios:** | EPS SURA (CONTRIBUTIVO) | | | | | **Rango:** | RANGO 1 (CONTRIBUTIVO CATEGORIA A) |

**FOLIO N°27** **Fecha del Folio:** 08/06/2021 02:32

| | | | | | | | |
|---|---|---|---|---|---|---|---|
| **N° Ingreso:** | 4382103 | **Fecha:** | 06/06/2021 03:27 | **F. Consulta:** | No_Aplica | **C. Externa:** | Enfermedad_General |

☑ **Se adiciona conducta al plan de manejo.**

**Peso:**
**Presión Arterial:**
**Frecuencia Respiratoria:**
**Fracción Inspirada de Oxígeno:**
**Temperatura:**
**Frecuencia Cardíaca:**
**Saturación de Oxígeno:**
**Dolor:**

**Antecedentes** *** (El antecedente fue resaltado en la HC, implica una situación importante).**

| Fecha | Tipo Antecedente | * Detalle |
|---|---|---|
| 06/06/2021 05:28 | Médicos | ☐ Niega |
| 06/06/2021 05:28 | Quirúrgicos | ☐ Apendicectomia 06/06/2021 |
| 06/06/2021 05:28 | Familiares | ☐ Niega |

**Diagnósticos Registrados en este folio** **** (El diagnóstico fue resaltado en el folio, implica una situación importante).**

| Código CIE10 ** | | Nombre del diagnóstico Según CIE 10 | Princi | DxIng | DxEgr | Presuntivo ó definitivo | Clasificación RIPS | Clásificación Pre/Post QX | Detalle ú Observaciones médicas |
|---|---|---|---|---|---|---|---|---|---|
| K639 | ☐ | ENFERMEDAD DEL INTESTINO NO ESPECIFICADA | ☑ | ☑ | ☐ | Definitivo | Confirmado_Nuevo | No_Corresponde | |

**Plan de manejo - Medicamentos**

| Cod Medicam | Nombre ó descripción del medicamento | POS | Via administr. | Cant | Término definido/Dias | Posología, Indicaciones, Detalles u Observaciones médicas |
|---|---|---|---|---|---|---|
| **Plan de manejo Intrahospitalario** | | | | | | |
| M01AD015701 | DICLOFENACO SLN INY 75MG/3ML | ☑ | Endovenosa | 0 | ☑ 2 | 75 MILIGRAMO Cada 12 Horas Definido por 2 Dias - |
| A03DH013701 | HIOSCINA N-BUTIL BROMURO+DIPIRONA SLN INY 0.02G+2.5G/5ML | ☑ | Endovenosa | 0 | ☑ 3 | 1 AMPOLLA Cada 8 Horas Definido por 3 Dias - PASAR LENTO |

**Medicamentos Suspendidos**

| Cod Medicam | Nombre ó descripción del medicamento | POS | Proviene del folio No. | Fecha de Suspensión | Cantidad solicitada | Cantidad Sumin. Enfermeria | Cantidad Suspendida |
|---|---|---|---|---|---|---|---|
| N02BD0267 01 | DIPIRONA SLN INY 1G/2ML | ☑ | 13 | 08/06/2021 02:17 | 24 | | 24 |

**Información del folio No. 27**

16941182 RM.

**PANCHANO ORTIZ CARLOS**
MEDICINA GENERAL
**R.M.** 16941182


LICENCIADO A: [SOCIEDAD MEDICA RIONEGRO S.A. SOMER S.A.] NIT [890939936-9]

**Indicaciones Médicas (Órdenes Médicas las cuales seran vistas en el control de enfermería para su respectivo registro).**

**Tipo Indicación:** Hospitalizacion

**Órd. Médicas:** SE EVALUA PACIENTE AL LLAMADO DE PERSONAL DE ENFERMERIA ENCONTRANDO PACIENTE CON ALGIDEZ ABDOMINAL 10/10 EN ESCALA ANALOGA DEL DOLOR, QUIEN REFIERE QUE DESDE EL 07/06/2021 ESTA PERSISTIENDO CON SINTOMA DE PREDOMINIO EN FLANCO IZQUIERDO, Y QUE SE EXACERBA CON LA INGESTA DE PREPARACION PARA COLONOSCOPIA INDICADA POR ESPECIALISTA QUE TUVO CONTACTO DURANTE EL DIA. REFIERE TAMBIEN 2 EPISODIOS EMETICOS DE CONTENIDO GASTRICO Y AUSENCIA DE DEPOSICIONES Y FLATOS.

---

O:

DESPIERTO, ORIENTADO EN TIEMPO, LUGAR Y PERSONA, NORMOCEFALO, SIN LESIONES EVIDENTES EN CUERO CABELLUDO, APERTURA OCULAR POSITIVA, SIN LESIONES CONJUNTIVALES O LAGRIMALES, REACTIVIDAD PUPILAR A LA LUZ, TABIQUE NASAL , SIN DESVIACION, MUCOSA ORAL HUMEDA, SIN LESIONES EN SU INTERIOR, CUELO CILINDRICO, MOVIL, SIN MASAS O ADENOPATIAS, SIN INGURGITACION YUGULAR, TORAX ESPANSIBLE, NO DOLOROSO, RUIDOS CARDIACOS PRESENTES, RITMICOS, DE TONO MODERADO, PULMONES CON ADECUADA VENTILACION, SIN AGREGADOS NEUMONICOS O BRONQUITICOS, ABDOMEN DISTENDIDO, POCO DEPRESIBLE, TIMPANICO + MATIDEZ EN FLANCO IZQUIEDO, DOLOROSO ESPONTANEAMENTE, CON INCREMENTO A LA PALPACION SUPERFICIAL, NO SE HACE PROFUNDA, NO ES POSIBLE PALPAR MASAS O MEGALIAS, GU: NO EXPLORADO, EXTREMIDADES SIMETRICAS, MOVILES, SIN EDEMAS O DEFORMIDADES, PULSOS DISTALES PRESENTES, LLENADO CAPILAR < DE 2 SEGUNDOS, SI FRIALDAD O PLALIDEZ DISTAL, SNC: SIN DEFICIT SENSITIVO O MOTOR APARENTE.

---

A:

QUEDA PACIENTE CON DIAGNOSTICO Y CUADRO CLINICO YA DESCRITO, CON PERSISTENCIA DE ALGIDEZ YA DESCRITA, NO SE EVIDENCIAN CAMBOS DE CONDUCTA, SIGNOS VITALES EN META, SE REALIZA COMUNICACION CON DR. LOZANO, INDICANDOLE ESTADO ACTUAL DEL PACIENTE GENERANDO OPCION DE MANEJO ANALGESICO O REVALORACION PRIORITARIA, A LO QUE INDICA MANEJO ANALGESICO Y REVALORACION EN LA MAÑANA DEL 08/06/2021, SE ORDENA ANALGESIA SINTOMATICA, PENDIENTE EVACUACION Y PROGRAMACION PARA COLONOSCOPIA SEGUN EVOLUCION, POR AHORA CONTINUA CON IGUAL MANEJO MEDICO Y FARMACOLOGICO, SE DAN RECOMENDACIONES Y SIGNOS DE ALARMA POR LOS CUALES REALIZAR LLAMADO A PERSONAL MEDICO O DE ENFERMERIA,

.....

CONDUCTA:

- CONTINUA HOSPITALIZADO
- SEGUIMIENTO POR ESPECIALIDAD
- CONTROL DE SIGNOS VITALES
- AVISAR CAMBIOS
- GRACIAS

**Información del folio No. 27**

16941182 RM.

**PANCHANO ORTIZ CARLOS**
MEDICINA GENERAL
**R.M.** 16941182


LICENCIADO A: [SOCIEDAD MEDICA RIONEGRO S.A. SOMER S.A.] NIT [890939936-9]

# SOCIEDAD MEDICA RIONEGRO S.A. SOMER S.A.
# 890939936

## EVOLUCION HOSPITALIZACION

**N° Historia Clínica: 769443**

**Datos personales del Paciente**

| | | | | | | | |
|---|---|---|---|---|---|---|---|
| **Paciente:** | Cédula_Extranjería 769443 TOM MOLLOY PEDOUSSAUT | | | **Sexo:** | Masculino | **F. Nacim:** | 19/11/1987 |
| **Edad en la atencion:** | 33 Años / 6 Meses / 19 Días | **Estado Civil:** | Casado | **Dirección:** | TRANSVERSAL 17 a 55 22 | | |
| **Teléfono:** | 3223639433 | **Procedencia:** | RIONEGRO | **Ocupación:** | INDEPENDIENTE | | |
| **Responsable:** | NATALY PRETELT | **Tel.responsable:** | 3505214885 | **Dir.responsable:** | TRANSVERSAL 17 a 55 22 | **Parentesco:** | ESPOSA |
| **Acompañante:** | NATALY PRETELT | | | **Tel. Acompañante:** | | | |
| **Entidad:** | EPS SURA | | | | | | |
| **Plan Beneficios:** | EPS SURA (CONTRIBUTIVO) | | | | | **Rango:** | RANGO 1 (CONTRIBUTIVO CATEGORIA A) |

**FOLIO N°28** **Fecha del Folio:** 08/06/2021 05:15

| | | | | | | | |
|---|---|---|---|---|---|---|---|
| **N° Ingreso:** | 4382103 | **Fecha:** | 06/06/2021 03:27 | **F. Consulta:** | No_Aplica | **C. Externa:** | Enfermedad_General |

☑ **Se adiciona conducta al plan de manejo.**

**Peso:**
**Presión Arterial:**
**Frecuencia Respiratoria:**
**Fracción Inspirada de Oxígeno:**
**Temperatura:**
**Frecuencia Cardíaca:**
**Saturación de Oxígeno:**
**Dolor:**

**Antecedentes** *** (El antecedente fue resaltado en la HC, implica una situación importante).**

| Fecha | Tipo Antecedente | * Detalle |
|---|---|---|
| 06/06/2021 05:28 | Médicos | ☐ Niega |
| 06/06/2021 05:28 | Quirúrgicos | ☐ Apendicectomia 06/06/2021 |
| 06/06/2021 05:28 | Familiares | ☐ Niega |

**Diagnósticos Registrados en este folio** **** (El diagnóstico fue resaltado en el folio, implica una situación importante).**

| Código CIE10 | * * | Nombre del diagnóstico Según CIE 10 | Princi | DxIng | DxEgr | Presuntivo ó definitivo | Clasificación RIPS | Clásificación Pre/Post QX | Detalle ú Observaciones médicas |
|---|---|---|---|---|---|---|---|---|---|
| K639 | ☐ | ENFERMEDAD DEL INTESTINO NO ESPECIFICADA | ☑ | ☑ | ☐ | Definitivo | Confirmado_Nuevo | No_Corresponde | |

**Plan de manejo - Medicamentos**

| Cod Medicam | Nombre ó descripción del medicamento | POS | Via administr. | Cant | Término definido/Dias | Posología, Indicaciones, Detalles u Observaciones médicas |
|---|---|---|---|---|---|---|
| **Plan de manejo Intrahospitalario** | | | | | | |
| N02AM024701 | MORFINA SLN INY 10MG/ML | ☑ | Endovenosa | 0 | ☐ 2 | 3 MILIGRAMO Dosis Unica - SOLO SI CON LA ANALGESIA PREVIA NO MEJORA EL DOLOR |

**Indicaciones Médicas (Órdenes Médicas las cuales seran vistas en el control de enfermería para su respectivo registro).**

**Tipo Indicación:** Hospitalizacion

**Órd. Médicas:** SE EVALUA DE NEVO PACIENTE POR PERSISTENCIA DE ALGIDEZ ASOCIADA A MAYOR DISTENCION, TIMPANISMOS SUPERIOR, MATIDEZ EN HEMIABDOMEN IZQUIERDO A PESAR DE MANEJO ANALGESICO ORDENADO RECIENTEMENTE
---
SE IDENTIFICA YA LO DESCRITO, CON AUMENTO, POR QUE SE DECIDE SOLICITAR A JEFE DE TURNO NUEVA COMUNICACON CON DR. LOZANO QUIEN REFIERE QUE LO VERA EN HORAS A DE LA MAÑANA.
---
EN EXAMEN FISICO SE IDENTIFICA AUMENTO DE DISTENCION Y RESISTENCIA ABDOMINAL , ADEMAS QUE A LA AUSCULTACION AUSENCIA DE RUIDOS HIDROAEREOS, APARICION DE ERITEMA Y CALOR LOCAL EN FALNCO IZQUIEDO CON IRRADIACION A FOSA ILIACA
---
SE DECIDE ORDENAR DOSIS UNICA DE MORFINA HASTA REVALORACION DE ESPECIALISTA.
---
PENDIENTE COLONOSCOPIA, PERO EL PACIENE NO HA PODIDO INGERIR EL ENEMA INDICADO, Y MUCHO MENOS HA REALIZADO DEPOSICIONES .

**Información del folio No. 28**

16941182 RM.

**PANCHANO ORTIZ CARLOS**
MEDICINA GENERAL
**R.M.** 16941182


LICENCIADO A: [SOCIEDAD MEDICA RIONEGRO S.A. SOMER S.A.] NIT [890939936-9]

# SOCIEDAD MEDICA RIONEGRO S.A. SOMER S.A.
# 890939936

## EVOLUCIÓN CIRUGÍA

**N° Historia Clínica: 769443**

| **Datos personales del Paciente** | | | | | | | |
|---|---|---|---|---|---|---|---|
| **Paciente:** | Cédula_Extranjería 769443 TOM MOLLOY PEDOUSSAUT | | | **Sexo:** | Masculino | **F. Nacim:** | 19/11/1987 |
| **Edad en la atencion:** | 33 Años / 6 Meses / 19 Días | **Estado Civil:** | Casado | **Dirección:** | TRANSVERSAL 17 a 55 22 | | |
| **Teléfono:** | 3223639433 | **Procedencia:** | RIONEGRO | **Ocupación:** | INDEPENDIENTE | | |
| **Responsable:** | NATALY PRETELT | **Tel.responsable:** | 3505214885 | **Dir.responsable:** | TRANSVERSAL 17 a 55 22 | **Parentesco:** | ESPOSA |
| **Acompañante:** | NATALY PRETELT | | | **Tel. Acompañante:** | | | |
| **Entidad:** | EPS SURA | | | | | | |
| **Plan Beneficios:** | EPS SURA (CONTRIBUTIVO) | | | | | **Rango:** | RANGO 1 (CONTRIBUTIVO CATEGORIA A) |

| **FOLIO N°30** | | **Fecha del Folio:** 08/06/2021 05:28 | | | | | |
|---|---|---|---|---|---|---|---|
| **N° Ingreso:** | 4382103 | **Fecha:** | 06/06/2021 03:27 | **F. Consulta:** | No_Aplica | **C. Externa:** | Enfermedad_General |

☐ **Se adiciona conducta al plan de manejo.**

**Detalle del folio:**

**SUBJETIVO**

= cirugia general =

atiendo paciente con equipo de proteccion personal y medidas de bioseguridad protocolo pandemia covid19

dx:// 1. ileo adinamico
2. pop de apendicectomia

s:// no vomito, refiere distension abdominal, ausencia de flatos, dolor con pobre control

**OBJETIVO**

o:// aeg, conciente, alerta, orientado
fc: 87 min
escleras anictericas, mucosa oral humeda
abdomen: distendido, timpanico, ri+, dolor a la palpacion generalizada, no sg de irritacion peritoneal

**ANALISIS**

opinion// paciente de 33 años edad en pop de apendicectomia por via laparoscopica, actualmente con ileo adinamico, sin cambios inflamatorios en pared abdominal, no tiene abdomen agudo, ajusto reposicion de potasio explico al paciente y al familiar cuadro clinico, no tiene indicacion de cirugia

plan:// nada via oral
sng a libre drenaje reponer perdidas 1:1 con hartman cada 4 horas
lev + potasio
ss electrolitos de control ahora

**EPICRISIS**

**Antecedentes**

*** (El antecedente fue resaltado en la HC, implica una situación importante).**

| Fecha | Tipo Antecedente | * Detalle |
|---|---|---|
| 06/06/2021 05:28 | Médicos | ☐ Niega |
| 06/06/2021 05:28 | Quirúrgicos | ☐ Apendicectomia 06/06/2021 |
| 06/06/2021 05:28 | Familiares | ☐ Niega |

**Diagnósticos Registrados en este folio**

**** (El diagnóstico fue resaltado en el folio, implica una situación importante).**

| Código CIE10 * * | Nombre del diagnóstico Según CIE 10 | Princi | DxIng | DxEgr | Presuntivo ó definitivo | Clasificación RIPS | Clásificación Pre/Post QX | Detalle ú Observaciones médicas |
|---|---|---|---|---|---|---|---|---|
| K560 | ☐ ILEO PARALITICO | ☑ | ☐ | ☐ | Presuntivo | Impresion_Diagnostica | No_Corresponde | |

**Información del folio No. 30**

**LOZANO ORTIZ JOSE RICARDO**
CIRUGIA GENERAL
**R.M.** 80088654



LICENCIADO A: [SOCIEDAD MEDICA RIONEGRO S.A. SOMER S.A.] NIT [890939936-9]

**Plan de manejo - Medicamentos**

| Cod Medicam | Nombre ó descripción del medicamento | POS | Via administr. | Cant | | Término definido/Dias | Posología, Indicaciones, Detalles u Observaciones médicas |
|---|---|---|---|---|---|---|---|
| **Plan de manejo Intrahospitalario** | | | | | | | |
| B05BS004703 | SODIO CLORURO 0.9% X 500ML SLN INY | True | Endovenosa | 0 | True | 0 | 500 MILILITRO Cada 6 Horas Indefinido - |
| A12BP022701 | POTASIO CLORURO SLN INY 2MEQ/ML AMP X 10ML | True | Endovenosa | 0 | True | 0 | 5 MILIGRAMO Cada 6 Horas Indefinido - 5 cc de potasio en cada 500 cc de ssn0,9% pasar en 6 horas por bomba de infusion |

**Medicamentos Suspendidos**

| Cod Medicam | Nombre ó descripción del medicamento | POS | Proviene del folio No. | Fecha de Suspensión | Cantidad solicitada | Cantidad Sumin. Enfermeria | Cantidad Suspendida |
|---|---|---|---|---|---|---|---|
| B05BS004704 | SODIO CLORURO 0.9% X 1000ML SLN INY | ☑ | 13 | 08/06/2021 05:17 | 100 | | 100 |
| A12BP022701 | POTASIO CLORURO SLN INY 2MEQ/ML AMP X 10ML | ☑ | 21 | 08/06/2021 05:17 | 200 | | 200 |
| A07EM026031 | MESALAZINA TAB LIB RETARD 500MG/REG | ☑ | 21 | 08/06/2021 05:17 | 21 | | 21 |
| A03DH013701 | HIOSCINA N-BUTIL BROMURO+DIPIRONA SLN INY 0.02G+ 2.5G/5ML | ☑ | 27 | 08/06/2021 05:17 | | | |

**Indicaciones Médicas (Órdenes Médicas las cuales seran vistas en el control de enfermería para su respectivo registro).**

**Tipo Indicación:** Hospitalizacion

**Órd. Médicas:** opinion// paciente de 33 años edad en pop de apendicectomia por via laparoscopica, actualmente con ileo adinamico, sin cambios inflamatorios en pared abdominal, no tiene abdomen agudo, ajusto reposicion de potasio explico al paciente y al familiar cuadro clinico, no tiene indicacion de cirugia

plan:// nada via oral
sng a libre drenaje reponer perdidas 1:1 con hartman cada 4 horas
lev + potasio
ss electrolitos de control ahora

**Solicitud de Exámenes Clínicos y Ayudas Diagnósticas**

| Cod CUPS | Cod ISS/SOAT + Descripción Examen Clinico ó ayuda Diagnóstica | Cant | Urgente/Rutinario | Detalles, Indicaciones u Observaciones médicas |
|---|---|---|---|---|
| 903859 | 903859 - POTASIO EN SUERO U OTROS FLUIDOS | 1 | Urgente | |
| 903864 | 903864 - SODIO EN SUERO U OTROS FLUIDOS | 1 | Urgente | |

**Información del folio No. 30**

**LOZANO ORTIZ JOSE RICARDO**
CIRUGIA GENERAL
**R.M.** 80088654



LICENCIADO A: [SOCIEDAD MEDICA RIONEGRO S.A. SOMER S.A.] NIT [890939936-9]

# SOCIEDAD MEDICA RIONEGRO S.A. SOMER S.A.
# 890939936

## PROMOCION Y PREVENCION HOSPITALIZACION

**N° Historia Clínica: 769443**

| **Datos personales del Paciente** | | | | | | | |
|---|---|---|---|---|---|---|---|
| **Paciente:** | Cédula_Extranjería 769443 TOM MOLLOY PEDOUSSAUT | | | **Sexo:** | Masculino | **F. Nacim:** | 19/11/1987 |
| **Edad en la atencion:** | 33 Años / 6 Meses / 19 Días | **Estado Civil:** | Casado | **Dirección:** | TRANSVERSAL 17 a 55 22 | | |
| **Teléfono:** | 3223639433 | **Procedencia:** | RIONEGRO | **Ocupación:** | INDEPENDIENTE | | |
| **Responsable:** | NATALY PRETELT | **Tel.responsable:** | 3505214885 | **Dir.responsable:** | TRANSVERSAL 17 a 55 22 | **Parentesco:** | ESPOSA |
| **Acompañante:** | NATALY PRETELT | | | **Tel. Acompañante:** | | | |
| **Entidad:** | EPS SURA | | | | | | |
| **Plan Beneficios:** | EPS SURA (CONTRIBUTIVO) | | | | | **Rango:** | RANGO 1 (CONTRIBUTIVO CATEGORIA A) |

**FOLIO N° 32** **Fecha del Folio: 08/06/2021 09:29**

| **N° Ingreso:** | 4382103 | **Fecha:** | 06/06/2021 03:27 | **F. Consulta:** | No_Aplica | **C. Externa:** | Enfermedad_General |
|---|---|---|---|---|---|---|---|

Paciente acepta la educación: Sí
Empalme: No aplica

Observaciones:
Nombre de EPS / DLS:
Funcionaria:
Respuesta:

**Se brindó información en**

Adultez
Cáncer de colon
Cáncer gástrico
Cáncer de prostata
Cáncer de testículo
Virus de inmunodeficiencia adquirida VIH

**Signos de alarma para acudir a urgencias**

**Entendimiento de la información:**

**Plan canguro:**

**Esquema de vacunación completo para la edad:**

**Cita de revisión poscesárea**

**Fecha y hora aproximada de la cita**

**Kardex de manejo en Casa:**

**Acompañante:**

**Se remite a programa** Si

Deteccion de alteraciones en la adultez

**Esta en el programa de promoción y prevención:** No

**Cual:**

**Antecedentes**

*** (El antecedente fue resaltado en la HC, implica una situación importante).**

**Fecha** **Tipo Antecedente** *** Detalle**

**Información del folio No. 32**

**ZAPATA ALARCON ISABEL CRISTINA**
AUXILIAR DE ENFERMERIA
**R.M.** 5-3054



LICENCIADO A: [SOCIEDAD MEDICA RIONEGRO S.A. SOMER S.A.] NIT [890939936-9]

| | | |
|---|---|---|
| 06/06/2021 05:28 | Médicos | ☐ Niega |
| 06/06/2021 05:28 | Quirúrgicos | ☐ Apendicectomia 06/06/2021 |
| 06/06/2021 05:28 | Familiares | ☐ Niega |

**Indicaciones Médicas (Órdenes Médicas las cuales seran vistas en el control de enfermería para su respectivo registro).**

**Tipo Indicación:** Hospitalizacion

**Órd. Médicas:**

**Información del folio No. 32**

**ZAPATA ALARCON ISABEL CRISTINA**
AUXILIAR DE ENFERMERIA
**R.M.** 5-3054



LICENCIADO A: [SOCIEDAD MEDICA RIONEGRO S.A. SOMER S.A.] NIT [890939936-9]

# SOCIEDAD MEDICA RIONEGRO S.A. SOMER S.A.
# 890939936

## EVOLUCIÓN CIRUGÍA

**N° Historia Clínica: 769443**

| **Datos personales del Paciente** | | | | | | | |
|---|---|---|---|---|---|---|---|
| **Paciente:** | Cédula_Extranjería 769443 TOM MOLLOY PEDOUSSAUT | | | **Sexo:** | Masculino | **F. Nacim:** | 19/11/1987 |
| **Edad en la atencion:** | 33 Años / 6 Meses / 19 Días | **Estado Civil:** | Casado | **Dirección:** | TRANSVERSAL 17 a 55 22 | | |
| **Teléfono:** | 3223639433 | **Procedencia:** | RIONEGRO | **Ocupación:** | INDEPENDIENTE | | |
| **Responsable:** | NATALY PRETELT | **Tel.responsable:** | 3505214885 | **Dir.responsable:** | TRANSVERSAL 17 a 55 22 | **Parentesco:** | ESPOSA |
| **Acompañante:** | NATALY PRETELT | | | **Tel. Acompañante:** | | | |
| **Entidad:** | EPS SURA | | | | | | |
| **Plan Beneficios:** | EPS SURA (CONTRIBUTIVO) | | | | | **Rango:** | RANGO 1 (CONTRIBUTIVO CATEGORIA A) |

| **FOLIO N°33** | | **Fecha del Folio:** 08/06/2021 10:41 | | | | | |
|---|---|---|---|---|---|---|---|
| **N° Ingreso:** | 4382103 | **Fecha:** | 06/06/2021 03:27 | **F. Consulta:** | No_Aplica | **C. Externa:** | Enfermedad_General |

☐ **Se adiciona conducta al plan de manejo.**

**Detalle del folio:**

**SUBJETIVO**

CIRUGIA GENERAL
PROTOCOLO BIOSEGURIDAD

DIAGNÓSTICOS:
POP APENDICECTOMÍA LAPAROSCÓPICA 03/06/21
ILEO ADINÁMICO POSTQUIRÚRGICO
HIPOKALEMIA LEVE
SOSPECHA DE ENFERMEDAD INFLAMATORIA INTESTINAL

SUBJETIVO:
MALA NOCHE CON INADECUADO CONTROL DEL DOLOR
NO TOLERA LA VÍA ORAL
DISTENDIDO
SIN PICOS FEBRILES
NO EPISODIOS EMETICOS
NO OTROS SINTOMAS

**OBJETIVO**

REGULARES CONDICIONES GENERALES, ALERTA, COLABORADOR
NO LUCE TOXICO
FC 102 FR 20
SONDA NASOGÁSTRICA ACTIVA 400 CC
MUCOSAS ROSADAS HUMEDAS, NO ICTERICIA
ABDOMEN BLANDO DEPRESIBLE DISTENDIDO, DOLOROSO A LA PALPACIÓN DEFENSA MUSCULAR VOLUNTARIA
NO SIGNOS DE IRRITACION PERITONEAL
NO EDEMAS
NO FOCALIZACION NEUROLOGICA

PARACLÍNICOS 08.06.21
QUIMICA CLINICA

| | | | |
|---|---|---|---|
| NA | 143.16 | 136.0 - 145.0 | mEq/L |
| K | 3.21 | 3.4 - 4.6 | mEq/L |

**ANALISIS**

PACIENTE POSTQUIRURGICO DE APENDICECTOMIA NO COMPLICADA, CON EVOLUCIÓN POSTOPERATORIA TÓRPIDA, INADECUADO CONTROL DEL DOLOR Y SIN TOLERANCIA A LA VÍA ORAL, CON SOSPECHA DE ENFERMEAD INFLAMATORIA INTESTINAL POR HISTORIA CLÍNCA Y HALLAZGOS IMAGINOLÓGICOS DESCRITOS EN ESPERA DE VALORACIÓN POR GASTROENTEROLOGÍA, AHORA ADICIONALMENTE CON HIPOKALEMIA EN REPOSICION Y CON ILEO POSTQUIRÚRGICO EN MANEJO MÉDICO, MAL CONTROL DEL DOLOR, SIN SIGNOS DE TRÁNSITO INTESTINAL, POR LO PRONTO SE INDICA ESTUDIO TOMOGRAFICO CONTROL Y REACTANTES PARA DEFINIR REQUERIMIENTO DE PROCEDIMIENTO TERAPEUTICO ADICIONAL. CONTINÚA VIGILANCIA INTRAINSTITUCIONAL, EXPLICO AMPLIA Y CLARAMENTE AL PACIENTE Y SU ACOMPAÑANTE.

**EPICRISIS**

**Información del folio No. 33**

Dr. Carlos A. Hernández Rincón
CIRUJANO GENERAL
C.C. No. 80.178.190 Bogotá D.C.
R.M. 95603/2003
NACIONAL DE COLOMBIA

**HERNANDEZ RINCON CARLOS ALBERTO**
CIRUGIA GENERAL
**R.M.** 95-0603-03



LICENCIADO A: [SOCIEDAD MEDICA RIONEGRO S.A. SOMER S.A.] NIT [890939936-9]

**Antecedentes** *** (El antecedente fue resaltado en la HC, implica una situación importante).**

| Fecha | Tipo Antecedente | * Detalle |
|---|---|---|
| 06/06/2021 05:28 | Médicos | Niega |
| 06/06/2021 05:28 | Quirúrgicos | Apendicectomia 06/06/2021 |
| 06/06/2021 05:28 | Familiares | Niega |

**Diagnósticos Registrados en este folio** **** (El diagnóstico fue resaltado en el folio, implica una situación importante).**

| Código CIE10 | * * | Nombre del diagnóstico Según CIE 10 | Princi | DxIng | DxEgr | Presuntivo ó definitivo | Clasificación RIPS | Clásificación Pre/Post QX | Detalle ú Observaciones médicas |
|---|---|---|---|---|---|---|---|---|---|
| E876 | ☐ | HIPOPOTASMIA | ☐ | ☐ | ☐ | Presuntivo | Confirmado_Nuevo | No_Corresponde | |
| K560 | ☐ | ILEO PARALITICO | ☐ | ☐ | ☐ | Presuntivo | Impresion_Diagnostica | No_Corresponde | |
| R104 | ☐ | OTROS DOLORES ABDOMINALES Y LOS NO ESPECIFICADOS | ☐ | ☑ | ☑ | Presuntivo | Impresion_Diagnostica | No_Corresponde | |
| K564 | ☐ | OTRAS OBSTRUCCIONES DEL INTESTINO | ☑ | ☐ | ☑ | Presuntivo | Impresion_Diagnostica | Posoperatorio | |

**Indicaciones Médicas (Órdenes Médicas las cuales seran vistas en el control de enfermería para su respectivo registro).**

**Tipo Indicación:** Hospitalizacion

**Órd. Médicas:** NADA VIA ORAL
SONDA NASOGÁSTRICA A LIBRE DRENAJE
REPOSICIÓN DE POSTASIO
CUIDADOS DE HERIDA QUIRÚRGICA
SS/ TAC ABDOMEN SIMPLE Y CONTRASTADO
SS/ PARACLINICOS
REVALORAR CON RESULTADOS
TERAPIA RESPIRATORIA + INCENTIVO REPSIRATORIO
PROMOVER DEAMBULACIÓN - MOVILIZAR FUERA DE CAMA
VALORACIÓN POR GASTROENTEROLOGÍA

**Solicitud de Exámenes Clínicos y Ayudas Diagnósticas**

| Cod CUPS | Cod ISS/SOAT + Descripción Examen Clinico ó ayuda Diagnóstica | Cant | Urgente/Rutinario | Detalles, Indicaciones u Observaciones médicas |
|---|---|---|---|---|
| 906913 | 906913 - PROTEINA C REACTIVA ALTA PRECISION AUTOMATIZADO | 1 | Urgente | |
| 902210 | 902210 - HEMOGRAMA IV HEMOGLOBINA HEMATOCRITO RECUENTO DE ERITROCITOS INDICES ERITROCITARIOS LEUCOGRAMA RECUENTO DE PLAQUETAS INDICES PLAQUETARIOS Y MORFOLOGIA ELECTRONICA E HISTOGRAMA AUTOMATIZADO | 1 | Urgente | |
| 879420 | 879420 - TOMOGRAFIA COMPUTADA DE ABDOMEN Y PELVIS ABDOMEN TOTAL | 1 | Urgente | SS/ TAC DE ABDOMEN SIMPLE Y CONTRASTADO PACIENTE POSTQUIRURGICO DE APENDICECTOMIA NO COMPLICADA, CON EVOLUCIÓN POSTOPERATORIA TÓRPIDA, INADECUADO CONTROL DEL DOLOR Y SIN TOLERANCIA A LA VÍA ORAL, CON SOSPECHA DE ENFERMEAD INFLAMATORIA INTESTINAL POR HISTORIA CLÍNCA Y HALLAZGOS IMAGINOLÓGICOS DESCRITOS EN ESPERA DE VALORACIÓN POR GASTROENTEROLOGÍA, AHORA ADICIONALMENTE CON HIPOKALEMIA EN REPOSICION Y CON ILEO POSTQUIRÚRGICO EN MANEJO MÉDICO, MAL CONTROL DEL DOLOR, SIN SIGNOS DE TRÁNSITO INTESTINAL, POR LO PRONTO SE INDICA ESTUDIO TOMOGRAFICO CONTROL Y REACTANTES PARA DEFINIR REQUERIMIENTO DE PROCEDIMIENTO TERAPEUTICO ADICIONAL. CONTINÚA VIGILANCIA INTRAINSTITUCIONAL, EXPLICO AMPLIA Y CLARAMENTE AL PACIENTE Y SU ACOMPAÑANTE. |

**Información del folio No. 33**

Dr. Carlos A. Hernández Rincón
CIRUJANO GENERAL
C.C. No. 93.176.190 Bogotá D.C.
R.M. 95603/2003
NACIONAL DE COLOMBIA

**HERNANDEZ RINCON CARLOS ALBERTO**
CIRUGIA GENERAL
**R.M.** 95-0603-03



LICENCIADO A: [SOCIEDAD MEDICA RIONEGRO S.A. SOMER S.A.] NIT [890939936-9]

# SOCIEDAD MEDICA RIONEGRO S.A. SOMER S.A.
# 890939936

## EVOLUCION HOSPITALIZACION

**N° Historia Clínica: 769443**

**Datos personales del Paciente**

| | | | | | | | |
|---|---|---|---|---|---|---|---|
| **Paciente:** | Cédula_Extranjería 769443 TOM MOLLOY PEDOUSSAUT | | | **Sexo:** | Masculino | **F. Nacim:** | 19/11/1987 |
| **Edad en la atencion:** | 33 Años / 6 Meses / 19 Días | **Estado Civil:** | Casado | **Dirección:** | TRANSVERSAL 17 a 55 22 | | |
| **Teléfono:** | 3223639433 | **Procedencia:** | RIONEGRO | **Ocupación:** | INDEPENDIENTE | | |
| **Responsable:** | NATALY PRETELT | **Tel.responsable:** | 3505214885 | **Dir.responsable:** | TRANSVERSAL 17 a 55 22 | **Parentesco:** | ESPOSA |
| **Acompañante:** | NATALY PRETELT | | | **Tel. Acompañante:** | | | |
| **Entidad:** | EPS SURA | | | | | | |
| **Plan Beneficios:** | EPS SURA (CONTRIBUTIVO) | | | | | **Rango:** | RANGO 1 (CONTRIBUTIVO CATEGORIA A) |

**FOLIO N°35** **Fecha del Folio:** 08/06/2021 12:25

| | | | | | | | |
|---|---|---|---|---|---|---|---|
| **N° Ingreso:** | 4382103 | **Fecha:** | 06/06/2021 03:27 | **F. Consulta:** | No_Aplica | **C. Externa:** | Enfermedad_General |

☑ **Se adiciona conducta al plan de manejo.**

**Peso:**
**Presión Arterial:**
**Frecuencia Respiratoria:**
**Fracción Inspirada de Oxígeno:**
**Temperatura:**
**Frecuencia Cardíaca:**
**Saturación de Oxígeno:**
**Dolor:**

**Antecedentes** *** (El antecedente fue resaltado en la HC, implica una situación importante).**

| Fecha | Tipo Antecedente | * | Detalle |
|---|---|---|---|
| 06/06/2021 05:28 | Médicos | ☐ | Niega |
| 06/06/2021 05:28 | Quirúrgicos | ☐ | Apendicectomia 06/06/2021 |
| 06/06/2021 05:28 | Familiares | ☐ | Niega |

**Diagnósticos Registrados en este folio** **** (El diagnóstico fue resaltado en el folio, implica una situación importante).**

| Código CIE10 | ** | Nombre del diagnóstico Según CIE 10 | Princi | DxIng | DxEgr | Presuntivo ó definitivo | Clasificación RIPS | Clásificación Pre/Post QX | Detalle ú Observaciones médicas |
|---|---|---|---|---|---|---|---|---|---|
| E876 | ☐ | HIPOPOTASMIA | ☐ | ☐ | ☐ | Presuntivo | Confirmado_Nuevo | No_Corresponde | |
| K560 | ☐ | ILEO PARALITICO | ☐ | ☐ | ☐ | Presuntivo | Impresion_Diagnostica | No_Corresponde | |
| K564 | ☐ | OTRAS OBSTRUCCIONES DEL INTESTINO | ☐ | ☐ | ☑ | Presuntivo | Impresion_Diagnostica | Posoperatorio | |
| R104 | ☐ | OTROS DOLORES ABDOMINALES Y LOS NO ESPECIFICADOS | ☐ | ☑ | ☑ | Presuntivo | Impresion_Diagnostica | No_Corresponde | |
| K639 | ☐ | ENFERMEDAD DEL INTESTINO NO ESPECIFICADA | ☑ | ☑ | ☐ | Definitivo | Confirmado_Nuevo | No_Corresponde | |

**Plan de manejo - Medicamentos**

| Cod Medicam | Nombre ó descripción del medicamento | POS | Via administr. | Cant | Término definido/Dias | Posología, Indicaciones, Detalles u Observaciones médicas |
|---|---|---|---|---|---|---|
| **Plan de manejo Intrahospitalario** | | | | | | |
| N01BL0117011 | LIDOCAINA SIMPLE SLN INY 1% | ☑ | Endovenosa | 0 | ☐ 0 | 60 MILILITRO Dosis Unica - Infusión venosa de lidocaina simple al 1%:<br><br>Lidocaina simple al 1%(10 mg/ml),,,,

| | | | | | | |
|---|---|---|---|---|---|---|
| N02BD026701 | DIPIRONA SLN INY 1G/2ML | ☑ Endovenosa | 0 | ☑ 5 | 1 GRAMO Cada 6 Horas Definido por 5 Dias - |

**Indicaciones Médicas (Órdenes Médicas las cuales seran vistas en el control de enfermería para su respectivo registro).**

**Tipo Indicación:** Hospitalizacion

**Órd. Médicas:** EVOLUCION MEDICO HOSPITALARIO

Paciente masculino de 33 años de edad , residente en el municipio de Rionegro , de nacionalidad ingles , sin antecedentes paatologicos previos , hoy hospitalizado en contexto de 1. POP de apendicectomia por laparoscopia , con evolucion torpida por no tolerancia a la via oral , inadecuado control del dolor y ileo adinamico ya valorado por cirugia general , la cual indica estudio tomografico control , y reactanes para definir tratamiento terapueutico adicional , se solicito valoracion por gastroenterologia , la cual se encuentra pendiente , paciente en el momento en aceptables condiciones generales , hemodinamicamente estable , llama la atencion marcada distencion abdominal , con dolor a la palpacion , sonda nasogastrica inactiva , paraclincios donde se evidencia hipokalemia la cual ya esta en correcion Tac de abdomen donde se evidencia Ileo adinamico. por el momento a la espera de valoracion de gastroneterologia en sospecja de enfermedad inflamatoria intestinal. se ajusta manejo analgesico del paciente se suspenden opiodes por horario se inicia infusion de lidocaina , se inicia dipirona y se indica morfina solo de rescate , estaremos atentos a evolucion.

Plan
* suspender morfina por horario
* se inicia infusion de Lidocaina
* se indica dipirona 1 gr iv cada 5 gr Iv cada 6 hrs
* pendiente valoracion por gastroenterologia
* pendiente nueva valoracion por cirugia general
* estaremos atentos a cambios .

**Información del folio No. 35**

**DOMINGUEZ SIERRA JOSE DAVID**
MEDICINA GENERAL
**R.M.** 1152202199

# SOCIEDAD MEDICA RIONEGRO S.A. SOMER S.A.
# 890939936

## EVOLUCIÓN CIRUGÍA

**N° Historia Clínica: 769443**

| **Datos personales del Paciente** | | | | | | | |
|---|---|---|---|---|---|---|---|
| **Paciente:** | Cédula_Extranjería 769443 TOM MOLLOY PEDOUSSAUT | | | **Sexo:** | Masculino | **F. Nacim:** | 19/11/1987 |
| **Edad en la atencion:** | 33 Años / 6 Meses / 19 Días | **Estado Civil:** | Casado | **Dirección:** | TRANSVERSAL 17 a 55 22 | | |
| **Teléfono:** | 3223639433 | **Procedencia:** | RIONEGRO | **Ocupación:** | INDEPENDIENTE | | |
| **Responsable:** | NATALY PRETELT | **Tel.responsable:** | 3505214885 | **Dir.responsable:** | TRANSVERSAL 17 a 55 22 | **Parentesco:** | ESPOSA |
| **Acompañante:** | NATALY PRETELT | | | **Tel. Acompañante:** | | | |
| **Entidad:** | EPS SURA | | | | | | |
| **Plan Beneficios:** | EPS SURA (CONTRIBUTIVO) | | | | | **Rango:** | RANGO 1 (CONTRIBUTIVO CATEGORIA A) |

| **FOLIO N°36** | | **Fecha del Folio:** 08/06/2021 13:07 | | | | | |
|---|---|---|---|---|---|---|---|
| **N° Ingreso:** | 4382103 | **Fecha:** | 06/06/2021 03:27 | **F. Consulta:** | No_Aplica | **C. Externa:** | Enfermedad_General |

☐ **Se adiciona conducta al plan de manejo.**

**Detalle del folio:**

**SUBJETIVO**

CIRUGIA GENERAL
PROTOCOLO BIOSEGURIDAD

DIAGNÓSTICOS
OBSTRRUCCION INTESTINAL MECANICA
** ESTENOSIS COMPLETA COLON SIGMOIDES
NEUMATOSIS INTESTINAL
SOSPECHA DE ENFERMEDAD DE CRONH COMPLICADA
ANTECEDENTE APENDICECTOMÍA LAPAROSCÓPICA 03/06/21
ILEO ADINÁMICO POSTQUIRÚRGICO
HIPOKALEMIA LEVE

REVALORO PACIENTE CON RESULTADO DE AYUDAS DIAGNÓSTICAS
PERSITE CON DOLOR ABDOMINAL INTENSO A PESAR DE MANEJO ANALGÉSICO OPTIMO.

**OBJETIVO**

08/06/21 - TAC ABDOMEN SE REVISAN IMAGENES TOMOGRAFICAS CON DC. PABLO ARANGO Y SE DISTENSIÓN PANCOLÓNICA CON DIÁMETRO MAYOR DE ASA DE 14 CM, LÍQUIDO LIBRE EN CAVIDAD QUE NO HABÍA SIDO VISUALIZADO EN ESTUDIO PREVIO, NEUMATOSIS INTESTINAL, ZONA FRANCA ESTENÓTICA A NIVEL DE COLON SIGMOIDES, SOSPECHA DE ENFERMEDAD DE CHRON COMPLICADA

**ANALISIS**

PACIENTE CON HISTORIA ANOTADA, TOMOGRAFÍA DE CONTROL CON EVIDENCIA DE PROGRESIÓN DE LOS CAMBIOS INTESTINALES, CON UNA ZONA ESTENÓTICA CLARAMENTE VISUALIZADA A NIVEL DE COLON SIGMOIDES Y HALLAZGOS DESCRITOS EN REPORTE TOMOGRAFICA, SIN RESPUESTA ALGUNA AL MANEJO MÉDICO YA INSTAURADO POR LO CUAL DECIDO PROGRAMAR PARA CIRUGÍA URGENTE - LAPAROTOMÍA EXPLORATORIA Y PROCEDER SEGÚN HALLAZGOS, EXPLICO AMPLIA Y CLARAMENTE AL PACIENTE Y A SUS ACOMPAÑANTES, PROCEDIMIENTO Y RIESGOS, REFIEREN ENTENDER Y NO TENER DUDAS POR ESCLARECER.

**EPICRISIS**

**Antecedentes** *** (El antecedente fue resaltado en la HC, implica una situación importante).**

| Fecha | Tipo Antecedente | * Detalle |
|---|---|---|
| 06/06/2021 05:28 | Médicos | ☐ Niega |
| 06/06/2021 05:28 | Quirúrgicos | ☐ Apendicectomia 06/06/2021 |
| 06/06/2021 05:28 | Familiares | ☐ Niega |

**Diagnósticos Registrados en este folio** **** (El diagnóstico fue resaltado en el folio, implica una situación importante).**

| Código CIE10 * * | Nombre del diagnóstico Según CIE 10 | Princi | DxIng | DxEgr | Presuntivo ó definitivo | Clasificación RIPS | Clásificación Pre/Post QX | Detalle ú Observaciones médicas |
|---|---|---|---|---|---|---|---|---|
| K564 | ☐ OTRAS OBSTRUCCIONES DEL INTESTINO | ☑ | ☐ | ☑ | Presuntivo | Impresion_Diagnostica | Posoperatorio | |

**Información del folio No. 36**

Dr. Carlos A. Hernández Rincón
CIRUJANO GENERAL
C.C. No. 80.178.190 Bogotá D.C.
R.M. 95603/2003
NACIONAL DE COLOMBIA

**HERNANDEZ RINCON CARLOS ALBERTO**
CIRUGIA GENERAL
**R.M.** 95-0603-03



LICENCIADO A: [SOCIEDAD MEDICA RIONEGRO S.A. SOMER S.A.] NIT [890939936-9]

**Indicaciones Médicas (Órdenes Médicas las cuales seran vistas en el control de enfermería para su respectivo registro).**

**Tipo Indicación:** Hospitalizacion

**Órd. Médicas:** NADA VIA ORAL
SONDA N ASOGASTRICA A LIBRE DRENAJE
SE PROGRAMA PARA LAPAROTOMÍA EXPLORATORIA URGENTE
DILIGENCIO CONSENTIMIENTO INFORMADO
PREPARAR PARA CIRUGÍA
ATENTOS A LLAMADO DE QUIRÓFANOS

**Solicitud de Procedimientos Quirúrgicos**

| Cod CUPS | Cod ISS/SOAT + Descripción Procedimiento Quirúrgico | Cant | Urgente/Rutinario | Detalles, Indicaciones u Observaciones médicas |
|---|---|---|---|---|
| 397400 | 07120 - LAPAROTOMIA EXPLORATORIA | 1 | Urgente | PACIENTE CON OBSTRUCCION INTESTINAL SOSPECHA DE ENFERMEDAD INFLAMATORIA INTESTINAL |

**Información del folio No. 36**

**HERNANDEZ RINCON CARLOS ALBERTO**
CIRUGIA GENERAL
**R.M.** 95-0603-03



LICENCIADO A: [SOCIEDAD MEDICA RIONEGRO S.A. SOMER S.A.] NIT [890939936-9]

| | |
|---|---|
| **FECHA CONSENTIMIENTO INFORMADO:** | 8/06/2021 1:07:27 p. m. |

**N° Historia Clínica: 769443**

| **Datos personales del Paciente** | | | | | | | |
|---|---|---|---|---|---|---|---|
| **Paciente:** | Cédula_Extranjería 769443 TOM MOLLOY PEDOUSSAUT | | | **Sexo:** | Masculino | **F. Nacim:** | 19/11/1987 |
| **Edad en la atencion:** | tableCell150 | **Estado Civil:** | Casado | **Dirección:** | TRANSVERSAL 17 a 55 22 | | |
| **Teléfono:** | 3223639433 | **Procedencia:** | RIONEGRO | **Ocupación:** | INDEPENDIENTE | | |
| **Responsable:** | NATALY PRETELT | **Tel.responsable:** | 3505214885 | **Dir.responsable:** | TRANSVERSAL 17 a 55 22 | | |
| **Entidad:** | EPS SURA | | | | | | |
| **Plan Beneficios:** | EPS SURA (CONTRIBUTIVO) | | | | | | |

## CONSENTIMIENTO INFORMADO PARA LA REALIZACION DE PROCEDIMIENTOS QUIRURGICOS

**DIAGNOSTICO**

**PROCEDIMIENTO**

**DESCRIPCION DEL PROCEDIMIENTO**

**CONSECUENCIAS DE NO REALIZACION DEL PROCEDIMIENTO**

**ALTERNATIVAS AL PROCEDIMIENTO**

**A CRITERIO DEL PROFESIONAL Y DE ACUERDO A MIS ANTECEDENTES PERSONALES, SE ME EXPLICA QUE PRESENTO LOS SIGUIENTES RIESGOS ADICIONALES**

**INTRODUCCION**

El Consentimiento Informado; es la autorización que el paciente, (consciente y libre, para tomar decisiones, sobre todo lo relacionado con su salud y su vida), otorga al profesional de la salud para la realización del acto médico. Después de recibir información; oportuna, cierta, clara, precisa, completa y adecuada sobre la cirugía que se le va a realizar, su objetivo, las alternativas posibles y sus consecuencias, es decir; los beneficios y los riesgos previstos si se realiza o no se realiza el procedimiento. Si la edad o cualquier otra condición del paciente, no le permiten, de manera consciente y libre, tomar las decisiones relacionadas con su salud y su vida, estas podrán ser autorizadas por su representante.

**ANESTESIA**

En la valoración pre anestésica (si es pertinente), el anestesiólogo, explicara los riesgos derivados del tipo de anestesia, que se llevara a cabo durante la realización del procedimiento.

**RIESGOS GENERALES DE UNA CIRUGIA**

1. Pequeñas áreas de los pulmones pueden colapsarse y predisponerse a Neumonía.
2. Coágulos en las piernas, con dolor e hinchazón. Rara vez puede irse al pulmón y podría ser fatal.
3. Infarto, paro cardiaco o derrame cerebral.
4. Muerte. Es rara pero posible.
5. Infección.
6. Reacciones alérgicas a medicamentos, suturas, esparadrapo o preparados tópicos.
7. Quemaduras por el uso de electro bisturí (raras).
8.Podría requerirse la utilización de sangre o sus derivados.
9.Descompensación de enfermedades previas como hipertensión, asma,bronquitis, diabetes, cardiopatía,anemia

**RIESGOS ESPECIFICOS DE ESTA CIRUGIA**

Complicaciones mas frecuentes: Nauseas, vomito,dolor, inflamación ,moretones, seromas, (acumulación de liquido en la cicatriz),granulomas (reacción a cuerpos extraños o suturas), queloide (crecimiento excesivo de la cicatriz), hematomas (acumulación de sangre) internos o externos, apraxias (cambios en la sensibilidad de la piel),cistitis,retención urinaria, sangrado o hemorragias, con la posible necesidad de transfusión(durante o luego de la cirugía), infecciones con posible evolución febril (urinarias, de pared abdominal, pélvicas, etc), reacciones alérgicas, irritación frénica, anemia,heridas involuntarias en vasos sanguíneos,vejiga,intestino u otros órganos, eventración (hernias en la cicatriz).
También se me informo sobre la posibilidad de complicaciones severas como pelvi-peritonitis,choque hemorrágico o trombosis, que aunque son poco frecuentes, representan como en toda intervención quirúrgica un riesgo excepcional de perder la vida, como consecuencia del acto quirúrgico o de la situación de cada paciente

**DECLARACION DEL PACIENTE**

1.Me han explicado y he comprendido satisfactoriamente la naturaleza y los propósitos de este procedimiento.
También me han aclarado todas las dudas y me han dichos los posibles riesgos y complicaciones, así como las otras alternativas de tratamiento.Además, me han explicado los riesgos posibles de la anestesia que me

**Información del folio No. 36**

Dr. Carlos A. Hernández Rincón
CIRUJANO GENERAL
C.C. No. 83.178.190 Bogotá D.C.
R.M. 95603/2003
NACIONAL DE COLOMBIA

**HERNANDEZ RINCON CARLOS ALBERTO**
CIRUGIA GENERAL
**R.M.** 95-0603-03



LICENCIADO A: [SOCIEDAD MEDICA RIONEGRO S.A. SOMER S.A.] NIT [890939936-9]

van a aplicar. Soy consciente que no existen garantías absolutas del resultado del procedimiento.
2. Doy mi consentimiento para que me efectúen el procedimiento descrito y los procedimientos complementarios que sean necesarios o convenientes durante la realización de este, a juicio de los profesionales que lo lleven a cabo.
3. Doy mi consentimiento para que me administren la anestesia señalada, así como las medidas complementarias que se estimen oportunas.
4. En cualquiera de los casos deseo que se me respeten las siguientes condiciones:

_____

NOTA: Si no hay condiciones, escríbase ninguna. Si no se aceptan alguno de los otros puntos hágase constar:

_____

5. Entiendo que en caso de no aceptar el tratamiento aquí propuesto, puedo continuar recibiendo atención médica en esta institución.

**DECLARACION DEL PROFESIONAL**

En mi calidad de médico responsable, declaro que he informado al paciente del propósito y la naturaleza del procedimiento descrito, de sus alternativas, posibles riesgos de los resultados que se esperan.

**DECLARACION DEL TUTOR LEGAL O FAMILIAR**

Sé que el paciente ha sido considerado por ahora incapaz de tomar por sí mismo la decisión de aceptar o rechazar el procedimiento descrito.
El médico me ha explicado de forma satisfactoria que es, como se hace y para qué sirve este procedimiento. También se me ha explicado sus riesgos y complicaciones. He comprendido todo lo anterior perfectamente y por ello
YO _____ con Documento de Identidad_____
doy mi consentimiento para que el (los) profesional (es) y el personal auxiliar que el/ella precise (n) le realicen este procedimiento. puedo revocar este consentimiento cuando en bien del paciente se presuma oportuno.

**DISENTIMIENTO**

Yo_____después de ser informado/a de la naturaleza y riesgo del procedimiento propuesto, manifiesto de forma libre y consiente mi denegación /revocación (táchese lo que no proceda) para su realización, haciéndome responsable de las consecuencias que puedan derivarse de esta decisión.

**ACLARACION**

Manifiesto que no se leer, por lo tanto el contenido de este documento, me fue leído por_____ con documento de identificación_____

| | | |
|---|---|---|
| **TOM MOLLOY PEDOUSSAUT** | **Testigo** | **HERNANDEZ RINCON CARLOS ALBERTO** |
| **C.C 769443** | | CIRUGIA GENERAL |
| | | **R.M.** 95-0603-03 |

**Información del folio No. 36**

**HERNANDEZ RINCON CARLOS ALBERTO**
CIRUGIA GENERAL
**R.M.** 95-0603-03

# SOCIEDAD MEDICA RIONEGRO S.A. SOMER S.A.
# 890939936

## LISTA DE VERIFICACION CONDICIONES PREVIAS A LA INTERVENCIÓN QUIRURGICA

**N° Historia Clínica: 769443**

| **Datos personales del Paciente** | | | | | | | |
|---|---|---|---|---|---|---|---|
| **Paciente:** | Cédula_Extranjería 769443 TOM MOLLOY PEDOUSSAUT | | | **Sexo:** | Masculino | **F. Nacim:** | 19/11/1987 |
| **Edad en la atencion:** | 33 Años / 6 Meses / 19 Días | **Estado Civil:** | Casado | **Dirección:** | TRANSVERSAL 17 a 55 22 | | |
| **Teléfono:** | 3223639433 | **Procedencia:** | RIONEGRO | **Ocupación:** | INDEPENDIENTE | | |
| **Responsable:** | NATALY PRETELT | **Tel.responsable:** | 3505214885 | **Dir.responsable:** | TRANSVERSAL 17 a 55 22 | **Parentesco:** | ESPOSA |
| **Acompañante:** | NATALY PRETELT | | | **Tel. Acompañante:** | | | |
| **Entidad:** | EPS SURA | | | | | | |
| **Plan Beneficios:** | EPS SURA (CONTRIBUTIVO) | | | | | **Rango:** | RANGO 1 (CONTRIBUTIVO CATEGORIA A) |

**FOLIO N° 37** **Fecha del Folio: 08/06/2021 18:55**

| **N° Ingreso:** | 4382103 | **Fecha:** | 06/06/2021 03:27 | **F. Consulta:** | No_Aplica | **C. Externa:** | Otra |
|---|---|---|---|---|---|---|---|

**Talla** 1,85 **Peso** 90,00 **IMC** 26,30

**Un día antes de la fecha de la cirugía**

- [x] Verificar programación electrónica en el quirófano
- [x] Verificar comprensión de la información sobre preparación y hora prevista de la cirugía

### Medidas Higiénicas

Baño con clorhexidina al 4% (aplica para usuarios con estancias mayores a 3 días) incluir cabello: SI

Retiro de esmalte de uñas: SI

Colocar ropa de cama y pijama limpia: SI

### Medidas dietéticas

NVO a partir de las 24 horas o de 6 a 8 horas antes de la intervención: SI

### Preparación intestinal según preparación

Enemas de limpieza (aplica para cirugías del tracto gastrointestinal bajo, cirugías en pelvis y protesis total de rodilla): N/A

Solución evacuante: N/A

### Otros

Administrar la medicación prescrita relativa a la cirugía: SI

Colocar cartel en la cabecera de la cama indicando "HOY ME OPERAN": SI

Verificar exámenes de laboratorio previos a la valoración preanestésica: SI

Verificar que se realizó evaluación pre-anestésica y el cumplimiento de órdenes: SI

Verificar consentimiento informado anestésico: SI

Verificar consentimiento informado quirúrgico: SI

**Día de la cirugía**

### Medidas Higiénicas

Baño con clorhexidina al 4% énfasis en el sitio operatorio. No lavar cabello: SI

Informar al paciente el NO utilizar productos cosméticos: SI

No rasurar, si es imprescindible se realizará antes de la cirugía en el área quirúrgica y usando cortadora eléctrica: SI

Retirar la ropa interior y colocar pijama de la quirúrgica: SI

**Una hora antes de la cirugía.**

**Información del folio No. 37**

Maria Cristina Ospina Duque

**OSPINA DUQUE MARIA CRISTINA**
ENFERMERO JEFE
**R.M.** 1038415273



LICENCIADO A: [SOCIEDAD MEDICA RIONEGRO S.A. SOMER S.A.] NIT [890939936-9]

Retirar de prótesis y objetos metálicos: SI

Objetos personales con la familia: SI

Tender la cama con ropa limpia (En el posoperatorio): SI

Alergias:

Aislamiento:

Antibiótico profiláctico medicamento:

Vía: Hora:

Medir y registrar los signos vitales: SI

Eliminación antes de llevarlo a cirugía: SI

Indicar al paciente que debe permanecer en la cama hasta la hora de la cirugía: SI

Administrar de medicación prescrita: SI

Manilla de identificación: SI

Valorar y registrar el estado emocional del paciente y proporcionar el apoyo que necesite: SI

Verificar ayudas Dx antes de traslado al quirófano (laboratorio e imagenología): SI

Verificar disponibilidad de hemoderivados para transfusión: N/A

Verificar la reserva de cama en UCI o UCE: N/A

Informar a la familia donde puede permanecer durante la intervención quirúrgica, tranquilizarla y confortarla en la medida de lo posible: SI

**Formato de evidencia de realización de adherencia a procedimientos o protocolos de enfermería.**

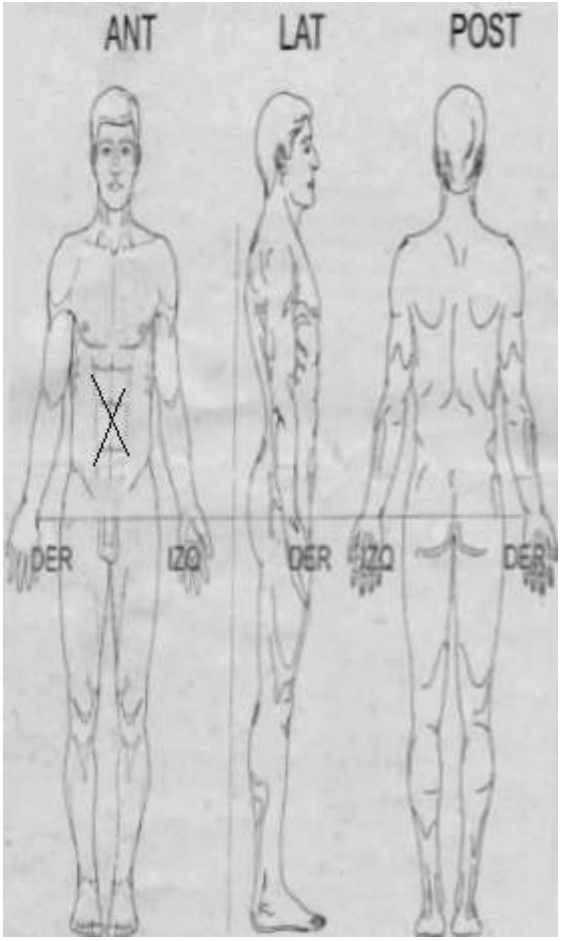


**Antecedentes**

*** (El antecedente fue resaltado en la HC, implica una situación importante).**

| Fecha | Tipo Antecedente | * Detalle |
|---|---|---|
| 06/06/2021 05:28 | Médicos | ☐ Niega |

**Información del folio No. 37**

Maria Cristina Ospina Duque

**OSPINA DUQUE MARIA CRISTINA**
ENFERMERO JEFE
**R.M.** 1038415273



LICENCIADO A: [SOCIEDAD MEDICA RIONEGRO S.A. SOMER S.A.] NIT [890939936-9]

| | | |
|---|---|---|
| 06/06/2021 05:28 | Quirúrgicos | ☐ Apendicectomia 06/06/2021 |
| 06/06/2021 05:28 | Familiares | ☐ Niega |

**Indicaciones Médicas (Órdenes Médicas las cuales seran vistas en el control de enfermería para su respectivo registro).**

**Tipo Indicación:** Hospitalizacion

**Órd. Médicas:**

**Información del folio No. 37**

Maria Cristina Ospina Duque

**OSPINA DUQUE MARIA CRISTINA**
ENFERMERO JEFE
**R.M.** 1038415273



LICENCIADO A: [SOCIEDAD MEDICA RIONEGRO S.A. SOMER S.A.] NIT [890939936-9]

# SOCIEDAD MEDICA RIONEGRO S.A. SOMER S.A.
# 890939936

## EVALUACION Y MEDICACION PREANESTESICA

**N° Historia Clínica: 769443**

| **Datos personales del Paciente** | | | | | | | |
|---|---|---|---|---|---|---|---|
| **Paciente:** | Cédula_Extranjería 769443 TOM MOLLOY PEDOUSSAUT | | | **Sexo:** | Masculino | **F. Nacim:** | 19/11/1987 |
| **Edad en la atencion:** | 33 Años / 6 Meses / 19 Días | **Estado Civil:** | Casado | **Dirección:** | TRANSVERSAL 17 a 55 22 | | |
| **Teléfono:** | 3223639433 | **Procedencia:** | RIONEGRO | **Ocupación:** | INDEPENDIENTE | | |
| **Responsable:** | NATALY PRETELT | **Tel.responsable:** | 3505214885 | **Dir.responsable:** | TRANSVERSAL 17 a 55 22 | **Parentesco:** | ESPOSA |
| **Acompañante:** | NATALY PRETELT | | | **Tel. Acompañante:** | | | |
| **Entidad:** | EPS SURA | | | | | | |
| **Plan Beneficios:** | EPS SURA (CONTRIBUTIVO) | | | | | **Rango:** | RANGO 1 (CONTRIBUTIVO CATEGORIA A) |

**FOLIO N°39** **Fecha del Folio:**08/06/2021 22:35

| **N° Ingreso:** | 4382103 | **Fecha:** | 06/06/2021 03:27 | **F. Consulta:** | No_Aplica | **C. Externa:** | Enfermedad_General |
|---|---|---|---|---|---|---|---|

**Detalle del folio:**

**FECHA DE LA INTERVENCIÓN** 08/06/2021 00:00

**INTERVENCIÓN PROPUESTA**
PACIENTE PROGRAMADO PARA LAPAROTOMIA EXPLORATORIA MOTIVADO POR OBSTRCCION INTESTINAL.
AP: ENFERMEDAD DE CROHN, ILEO ADINAMICO POSTQUIRURGICO.
ALERGIAS: NIEGA.
AQX: APENDICECTOMIA POR LAPAROSCOPIA.
A. ANESTESICOS: GENERAL.
TOXICOS: NIEGA.
MEDICAMENTOS: TTO INTRAHOSPITALARIO.

**EXAMEN FISICO** **PA** 154/89 MMHG **FC** 100 X' **FR** 19 X' **PESO** 90 KG **Kg**

**BOCA** AO > 4 CM, MALLAMPATI I **CORAZON** RsCsRs SIN SOPLOS

**CUELLO** DEM > 11 CM DTM > 6 CM **PULMONES** VENTILADOS SIN AGREGADOS.

**EXAMENES PREQUIRÚRGICOS** **HB** 16.678 GR% **GLICEMIA** **TP** **TPT**

**HTO** 49.2% **CITOQUIMICO ORINA** **CREATININA** **UREA**

**PLAQUETAS** 271000 MM **EKG** **GS**

**RX TORAX** **OTROS** PCR: 221 K: 3.21 Na: 143.16

**ASA** 2 URGENTE **PLAN ANESTÉSICO**

**OBSERVACIONES**
SE PUEDE OPERAR.
AYUNO COMPLETO.
SE FIRMA CONSENTIMIENTO DE ANESTESIA Y SE EXPLICAN RIESGOS ANESTESICOS INCLUIDO CONTAGIOP POR COVID-19.
SE USAN ELEMENTOS DE PROTECCION PERSONAL SEGUN PROTOCOLO INSTITUCIONAL.

**PREMEDICACIÓN(Si se hospitaliza la noche anterior)**

**PREMEDICACIÓN (Si se ingresa el mismo dia de la cirugia)** NO

### Identificación del riesgo cardiovascular

Cardipatia Isquémica (angina de pecho o infarto de miocardio previo): No
Insuficiencia Cardíaca: No
Ictus o Accidente Isquémico Transitorio: No
Creatinina mayor de 2 mg/dl: No
Diabetes Mellitus Insulinodependiente: No
No requiere examenes complementarios

**Antecedentes** *** (El antecedente fue resaltado en la HC, implica una situación importante).**

| Fecha | Tipo Antecedente | * Detalle |
|---|---|---|
| 06/06/2021 05:28 | Médicos | ☐ Niega |
| 06/06/2021 05:28 | Quirúrgicos | ☐ Apendicectomia 06/06/2021 |
| 06/06/2021 05:28 | Familiares | ☐ Niega |

**Información del folio No. 39**

Dr. Dagoberto Sanchez Mazziri
Anestesiología y Reanimación
c.c. 77.187.350
Reg. No 01-0448-08

**SANCHEZ MAZZIRI DAGOBERTO**
ANESTESIOLOGIA
**R.M.** 01-0448-08

**Diagnósticos Registrados en este folio** ** (El diagnóstico fue resaltado en el folio, implica una situación importante).

| Código CIE10 ** | Nombre del diagnóstico Según CIE 10 | Princi | DxIng | DxEgr | Presuntivo ó definitivo | Clasificación RIPS | Clásificación Pre/Post QX | Detalle ú Observaciones médicas |
|---|---|---|---|---|---|---|---|---|
| R100 | ABDOMEN AGUDO | ☑ | ☑ | ☐ | Definitivo | Impresion_Diagnostica | Preoperatorio | |

**Plan de manejo - Medicamentos**

| Cod Medicam | Nombre ó descripción del medicamento | POS | Via administr. | Cant | Término definido/Dias | Posología, Indicaciones, Detalles u Observaciones médicas |
|---|---|---|---|---|---|---|
| **Plan de manejo Intrahospitalario** | | | | | | |
| N01AH010251 | FENTANILO SLN INY 0.1MG/2ML | ☑ | Endovenosa | | ☐ 0 | 2 MICROGRAMO Dosis Unica - |
| N01AX010702 | PROPOFOL EMULSION SLN INY 1%/0.20G AMP X 20ML | ☑ | Endovenosa | | ☐ 0 | 150 MILIGRAMO Dosis Unica - |
| N01BL0117021 | LIDOCAINA SIMPLE SLN INY 2% AMP | ☑ | Endovenosa | | ☐ 0 | 3 MILILITRO Dosis Unica - |
| M03AC009701 | BROMURO ROCURONIO SLN INY 50MG/5ML | ☑ | Endovenosa | | ☐ 0 | 160 MILIGRAMO Dosis Unica - |
| H02AD005711 | DEXAMETASONA SLN INY 8MG/2ML | ☑ | Endovenosa | | ☐ 0 | 1 AMPOLLA Dosis Unica - |
| N02AA050248 | OXICODONA SLN INY 10MG/ML | ☑ | Endovenosa | | ☐ 0 | 6 MILIGRAMO Dosis Unica - |
| N02BD026701 | DIPIRONA SLN INY 1G/2ML | ☑ | Endovenosa | | ☐ 0 | 2 GRAMO Dosis Unica - |
| B05XR007702 | LACTATO RINGER X 500ML SLN INY | ☑ | Endovenosa | | ☐ 0 | 2500 MILILITRO Dosis Unica - |
| N01AH062401 | ULTIVA® REMIFENTANIL 2 MG POLVO LIOF INY | ☑ | Endovenosa | | ☐ 0 | 2 MILIGRAMO Dosis Unica - |
| B05BS004702 | SODIO 250 CLORURO 0.9% X 250ML SLN INY | ☑ | Endovenosa | | ☐ 0 | 500 MILILITRO Dosis Unica - |
| N07AA033701 | ATROPINA SLN INY 1MG/ML | ☑ | Endovenosa | | ☐ 0 | 1 AMPOLLA Dosis Unica - |
| N07AN004701 | NEOSTIGMINA SLN INY 0.5MG/ML | ☑ | Endovenosa | | ☐ 0 | 6 AMPOLLA Dosis Unica - |
| N01AK001701 | KETAMINA SLN INY 500MG/10ML | ☑ | Endovenosa | | ☐ 0 | 25 MILIGRAMO Dosis Unica - |

**Indicaciones Médicas (Órdenes Médicas las cuales seran vistas en el control de enfermería para su respectivo registro).**

**Tipo Indicación:** Cirugia

**Órd. Médicas:**

**Solicitud de Exámenes Clínicos y Ayudas Diagnósticas**

| Cod CUPS | Cod ISS/SOAT + Descripción Examen Clinico ó ayuda Diagnóstica | Cant | Urgente/Rutinario | Detalles, Indicaciones u Observaciones médicas |
|---|---|---|---|---|
| 903111 | 903111 - ACIDO LACTICO L-LACTATO AUTOMATIZADO | 1 | Urgente | |

**Información del folio No. 39**

Dr. Dagoberto Sanchez Mazziri
Anestesiología y Reanimación
c.c. 77.167.350
Reg. No 01-0448-08

**SANCHEZ MAZZIRI DAGOBERTO**
ANESTESIOLOGIA
**R.M.** 01-0448-08

903839 903839 - GASES ARTERIALES EN REPOSO O EN EJERCICIO 1 Urgente

**Información del folio No. 39**

Dr. Dagoberto Sanchez Mazziri
Anestesiologia y Reanimacion
c.c. 77.167.350
Reg. No 01-0448-08

**SANCHEZ MAZZIRI DAGOBERTO**
ANESTESIOLOGIA
**R.M.** 01-0448-08



LICENCIADO A: [SOCIEDAD MEDICA RIONEGRO S.A. SOMER S.A.] NIT [890939936-9]

# SOCIEDAD MEDICA RIONEGRO S.A. SOMER S.A.
# 890939936

## INFORME QUIRURGICO

**N° Historia Clínica: 769443**

| **Datos personales del Paciente** | | | | | | | |
|---|---|---|---|---|---|---|---|
| **Paciente:** | Cédula_Extranjería 769443 TOM MOLLOY PEDOUSSAUT | | | **Sexo:** | Masculino | **F. Nacim:** | 19/11/1987 |
| **Edad en la atencion:** | 33 Años / 6 Meses / 19 Días | **Estado Civil:** | Casado | **Dirección:** | TRANSVERSAL 17 a 55 22 | | |
| **Teléfono:** | 3223639433 | **Procedencia:** | RIONEGRO | **Ocupación:** | INDEPENDIENTE | | |
| **Responsable:** | NATALY PRETELT | **Tel.responsable:** | 3505214885 | **Dir.responsable:** | TRANSVERSAL 17 a 55 22 | **Parentesco:** | ESPOSA |
| **Acompañante:** | NATALY PRETELT | | | **Tel. Acompañante:** | | | |
| **Entidad:** | EPS SURA | | | | | | |
| **Plan Beneficios:** | EPS SURA (CONTRIBUTIVO) | | | | | **Rango:** | RANGO 1 (CONTRIBUTIVO CATEGORIA A) |

**FOLIO N°40** **Fecha del Folio:** 08/06/2021 23:04

| **N° Ingreso:** | 4382103 | **Fecha:** | 06/06/2021 03:27 | **F. Consulta:** | No_Aplica | **C. Externa:** | Enfermedad_General |
|---|---|---|---|---|---|---|---|

**Detalle del folio:**

**1er Cirujano** 80178198 HERNANDEZ RINCON CARLOS ALBERTO
**2do Cirujano**
**3er Cirujano**
**1er Ayudante** JOSE RICARDO LOZANO
**2o Ayudante**
**3er Ayudante**
**Anestesiologo** DAGOBERTO SANCHEZ
**Instrumentador** SARA ZAPATA
**Fecha y Hora de Inicio** 08/06/2021 21:00 **Fecha y Hora de Finalizacion** 08/06/2021 22:30
**Tipo de anestesia:**
GENERAL
**Intervencion practicada** 08131 Proctosigmoidectomía con colostomía; incluye abordaje perineal uvr 250
07710 Cecostomía uvr 150

**Descripcion de quirurgica y procedimientos.**

EN SALAS DE CIRUGIA, PREVIA REVISION DE HISTORIA CLINICA, ESTUDIOS DIAGNOSTICOS Y EXAMEN FISICO
PROTOCOLO BIOSEGURIDAD EN PANDEMIA
VERIFICACION DE LISTA DE CHEQUEO Y SEGURIDAD DEL PACIENTE
BAJO ANESTESIA GENERAL, ASEPSIA Y ANTISEPSIA, COLOCACION CAMPOS QUIRURGICOS
INSICION DE LAPAROTOMIA MEDIANA SUPRA E INFRAUMBILICAL
DISECCION POR PLANOS CON ELECTROBISTURY HASTA CAVIDAD
REVISION SISTEMATICA Y VISUALIZACION DE HALLAZGOS DESCRITOS
TOMA DE MUESTREO DE LIQUIDO PERITONEAL PARA ESTUDIO
EVISCERACION SISTEMATICA E IDENTIFICACION DE SITIO DE OBSTRUCCION MECANICA
IDENTIFICACION DEL BORDE DE SECCION PROXIMAL A NIVEL DEL COLON SIGMOIDES
SECCION SELECTIVA DE MESOCOLON HASTA IDENTIFICAR BORDE DE SECCION DISTAL A NIVEL DEL RECTO SUPERIOR
AVANCE DE SUTURA LINEA MECANICA DISTAL Y PROXIMAL CON EXCERESIS DE PIEZA QUIRURGICA
POR CONTRAINSICION INSERCION DE SONDA FOLEY No. 22
SE RETIRA MATERIAL DE SUTURA EN BASE DE IMPLANTACION CECAL
INSERCION DE SONDA DE FOLEY Y DECOMPRESION COLONICA
SE ABOCA A MANERA DE CECOSTOMIA REALIZADO JARETA INVAGINANTE EN VYCRIL CON ADECUADO CIERRE SIN FILTRACIONES Y FIJACION A PIEL CON VYCRIL
LAVADO SISTEMATICO DE CAVIDAD ABDOMINAL Y SECADO EXHAUSTIVO POR CUADRANTES
SE ME INFORMA RECUENTO COMPLETO DE MATERIAL MEDICO QUIRURGICO Y COMPRESAS A CARGO DEL PERSONAL A CARGO
EXTENSION DE BOLSA VIAFLEX LIBRE EN CAVIDAD
CIERRE DE PIEL CON MATERIAL NO ABSORBIBLE
SE POSICIONA APOSITO LIMPIO EN HERIDA QUIRURGICA

**Tejidos enviados a Anatomia Patologia**

PRODUCTO PROCTOSIGMOIDECTOMIA

**Hallazgos operatorios**

PANICULO ADIPOSO ABUNDANTES, SUTURA EN PIEL DE CIRUGIA PREVIA, APONEUROSIS CERRADA EN ABORDAJE UMBILICAL, CAVIDAD ABDOMINAL CON LIQUIDO SEROSANGUINOLENTO MODERADO, MARCADA DISTENSION PANCOLONICA EN UN EJE SUPERIOR A 12 CM EN TODOS SUS SEGMENTOS, CON ZONAS DE DESPULIMENTO A NIVEL DEL CIEGO Y ANGULO HEPATICO DEL COLON, MUÑON APENDICULAR SIN FILTRACIONES, ZONAS DE ISQUEMIA EN PARCHES SIN FILTRACIONES, MASA ESTENOSANTE EN LA UNION RECTOSIGMOIDEA CON MEMBRANAS DE FIBRINA ADYACENTE, MARCADA DISTENSION DE ASAS INTESTINALES DELGADAS, CAMARA GASTRICA COLAPSADA, SE REALIZA RECAMBIO DE SONDA NASOGASTRICA Y SE VERIFICA POSICIONAMIENTO.

**Información del folio No. 40**

Dr. Carlos A. Hernández Rincón
CIRUJANO GENERAL
C.C. No. 80.178.198 Bogotá D.C.
R.M. 95603/2003
NACIONAL DE COLOMBIA

**HERNANDEZ RINCON CARLOS ALBERTO**
CIRUGIA GENERAL
**R.M.** 95-0603-03



LICENCIADO A: [SOCIEDAD MEDICA RIONEGRO S.A. SOMER S.A.] NIT [890939936-9]

**Complicaciones**
SIN MENCION DE COMPLICACION INTRAOPERATORIA** RIESGO ABSCESO, FLTRACIONES, FISTULAS, ABDOMEN ABIERTO ***
**Clasificación de la cirugía**
Infectada
**Profilaxis Antibiótica:**
Antibiótico Adulto: TERAPEUTICO

**¿Pérdida sanguínea mayor de 500 cc?**
NO
**¿Se solicita cultivo?**
Sí
**¿Se ordena biopsia?**
Sí

**Días de reposo:** 30

**Antecedentes** *** (El antecedente fue resaltado en la HC, implica una situación importante).**

| Fecha | Tipo Antecedente | * Detalle |
|---|---|---|
| 06/06/2021 05:28 | Médicos | ☐ Niega |
| 06/06/2021 05:28 | Quirúrgicos | ☐ Apendicectomia 06/06/2021 |
| 06/06/2021 05:28 | Familiares | ☐ Niega |

**Diagnósticos Registrados en este folio** **** (El diagnóstico fue resaltado en el folio, implica una situación importante).**

| Código CIE10 | ** | Nombre del diagnóstico Según CIE 10 | Princi | DxIng | DxEgr | Presuntivo ó definitivo | Clasificación RIPS | Clásificación Pre/Post QX | Detalle ú Observaciones médicas |
|---|---|---|---|---|---|---|---|---|---|
| K564 | ☐ | OTRAS OBSTRUCCIONES DEL INTESTINO | ☑ | ☐ | ☑ | Presuntivo | Confirmado_Repetido | Posoperatorio | MASA ESTENOSANTE UNION RECTOSIGMOIDEASOSPECHA ENFERMEDAD DE CROHN COMPLICADA |

**Indicaciones Médicas (Órdenes Médicas las cuales seran vistas en el control de enfermería para su respectivo registro).**

**Tipo Indicación:** Hospitalizacion

**Órd. Médicas:** NADA VIA ORAL
SONDA NASOGASTRICA A LIBRE DRENAJE
INSERCION DE CATETER P.I.C.C x RADIOLOGIA INTERVENCIONISTA
SOPORTE NUTRICIONAL PARENTERAL TOTAL
CUIDADOS DE CECOSTOMIA
** PERMEABILIZAR CECOSTOMIA CON 20 CC DE AGUA O SUERO SALINO CADA 8 HORAS
VALORACION SOPORTE NUTRICIONAL
SS/ ELECTROLITOS CONTROL MAÑANA
CUIDADOS DE HERIDA QUIRURGICA
SS/ ESTUDIO DE PATOLOGIA
SS/ CULTIVO LIQUIDO PERITONEAL
TERAPIA RESPIRATORIA E INCENTIVO
DEAMBULACION TEMPRANA
ATENTOS A EVOLUCION CLINICA

**Solicitud de Exámenes Clínicos y Ayudas Diagnósticas**

| Cod CUPS | Cod ISS/SOAT + Descripción Examen Clinico ó ayuda Diagnóstica | Cant | Urgente/Rutinario | Detalles, Indicaciones u Observaciones médicas |
|---|---|---|---|---|
| 903864 | 903864 - SODIO EN SUERO U OTROS FLUIDOS | 1 | Rutinario | |
| 903813 | 903813 - CLORO | 1 | Rutinario | |
| 903859 | 903859 - POTASIO EN SUERO U OTROS FLUIDOS | 1 | Rutinario | |
| ICC9184 | ICC9184 - INSERCION DE CATETER VENOSO PERIFERICO CENTRAL | 1 | Urgente | |
| 510002 | 510400 - INSTRUMENTACION PERCUTANEA COLECISTOSTOMIA PERCUTANEA DRENAJE DILATACION Y DERIVACION | 1 | Urgente | CATETER P.I.C.C. |
| 882840 | 882840 - ECOGRAFIA DOPPLER COMO GUIA EN COLOCACION DE CATETERES | 1 | Urgente | INSERCION CATETER P.I.C.C |
| 873501 | 872580 - FLUOROSCOPIA GUIA PARA PROCEDIMIENTO QUIRURGICO O INTERVENCIONISTA EN VIAS BILIARES | 1 | Urgente | INSERCION CATETER P.I.C.C. |
| 901217 | 901217 - CULTIVO PARA MICROORGANISMOS EN CUALQUIER MUESTRA DIFERENTE A MEDULA OSEA ORINA Y HECES | 1 | Rutinario | LIQUIDO PERITONEAL |

**Información del folio No. 40**

Dr. Carlos A. Hernández Rincón
CIRUJANO GENERAL
C.C. No. 80.178.190 Bogotá D.C.
R.M. 95603/2003
NACIONAL DE COLOMBIA

**HERNANDEZ RINCON CARLOS ALBERTO**
CIRUGIA GENERAL
**R.M.** 95-0603-03



LICENCIADO A: [SOCIEDAD MEDICA RIONEGRO S.A. SOMER S.A.] NIT [890939936-9]

**Solicitud de Patologías**

| Cod CUPS | Cod ISS/SOAT + Descripción Patologías | Cant | Urgente/Rutinario | Detalles, Indicaciones u Observaciones médicas | Origen Muestra |
|---|---|---|---|---|---|
| 898201 | 020201I - ESPECIMENES QUIRURGICOS ESTUDIO CON TINCIONES DE RUTINA | 1 | Rutinario | PRODUCTO DE PROTOSIGMOIDECTOMIASOSPECHA DE ENFERMEDAD CROHN COMPLICADA ** SE MARCA CON 2 SEDAS BORDE DISTAL | PRODUCTO DE PROTOSIGMOIDECTO MIASOSPECHA DE ENFERMEDAD CROHN COMPLICADA ** SE MARCA CON 2 SEDAS BORDE DISTAL |

**Solicitud de Interconsulta**

| Consec, Especialidad | Dx | Motivo | Observaciones |
|---|---|---|---|
| 191332 | | Atencion post quirurgica | Atencion post quirurgica |

**Información del folio No. 40**

**HERNANDEZ RINCON CARLOS ALBERTO**
CIRUGIA GENERAL
**R.M.** 95-0603-03



LICENCIADO A: [SOCIEDAD MEDICA RIONEGRO S.A. SOMER S.A.] NIT [890939936-9]

# SOCIEDAD MEDICA RIONEGRO S.A. SOMER S.A.
# 890939936

## TRANSOPERATORIO ENFERMERÍA

**N° Historia Clínica: 769443**

**Datos personales del Paciente**

| | | | | | | | |
|---|---|---|---|---|---|---|---|
| **Paciente:** | Cédula_Extranjería 769443 TOM MOLLOY PEDOUSSAUT | | | | **Sexo:** | Masculino | **F. Nacim:** 19/11/1987 |
| **Edad en la atencion:** | 33 Años / 6 Meses / 19 Días | **Estado Civil:** | Casado | **Dirección:** | TRANSVERSAL 17 a 55 22 | | |
| **Teléfono:** | 3223639433 | **Procedencia:** | RIONEGRO | **Ocupación:** | INDEPENDIENTE | | |
| **Responsable:** | NATALY PRETELT | **Tel.responsable:** | 3505214885 | **Dir.responsable:** | TRANSVERSAL 17 a 55 22 | **Parentesco:** | ESPOSA |
| **Acompañante:** | NATALY PRETELT | | | **Tel. Acompañante:** | | | |
| **Entidad:** | EPS SURA | | | | | | |
| **Plan Beneficios:** | EPS SURA (CONTRIBUTIVO) | | | | | **Rango:** | RANGO 1 (CONTRIBUTIVO CATEGORIA A) |

**FOLIO N° 42** **Fecha del Folio: 08/06/2021 23:19**

| | | | | | | | |
|---|---|---|---|---|---|---|---|
| **N° Ingreso:** | 4382103 | **Fecha:** | 06/06/2021 03:27 | **F. Consulta:** | No_Aplica | **C. Externa:** | Enfermedad_General |

**Detalle del folio:**

### REGISTRO QUIRURGICO ENFERMERIA

**Fecha** 08/06/2021 20:50 **Quirófanos** Primero **Especialidad** Cirugía General **Intervención** laparatomia exploratoria

**Sitio Oper** abdomen **Tipo de Cirugia** Prioritaria **Clasificación Herida** Limpia-Contaminada

**Antibiotico:** Si

**Tipo de antibiótico** Ampiciliana sulbactan **Dosis** 3 gr **Fecha-Hora de administración de antibiótico** 08/06/2021 22:00:00

**Profilaxis antibiotica** SI **Refuerzo de profilaxis** NO **OBSERVACION(ANTIBIOTICO UTILIZADO)** unasyn 3 gr por horario a las 22.00

**Hora Llegada** 08/06/2021 20:50 **Destino** Hospitalización **Hora Incio Anestesia** 08/06/2021 21:00

**Hora Insición** 08/06/2021 21:15 **Hora Apósito** 08/06/2021 22:45 **Hora Salida** 08/06/2021 23:00 **Posición** Decúbito supino

**Monitorización** ☐ Diuresis ☑ Ecg ☐ Gasometria ☑ Pulsoximetria ☑ TA no invas ☐ TA Directa ☐ Pvc **Otros**

**Material Osteosíntesis(Incluir liga Clips)** **Biopsias** **Bacteriología** **Sondas y drenes** Sonda vesical **Sondaje Uretral** **Situación de Placa** Miembro inferior derecho

**Canulacion Via** ☐ Arterial ☐ Central **Bisturí Eléctrico** Si **Observación S.D**

**ASEPSIA ZONA** **Rasurado** No **Lavado con** Clorhexidina 4% **Pintado con** na **Tiempo Total** na

**ISQUEMIA** **Hora Inicio** **Hora Final** **Localizacion** na

**Compresa Usadas N°** 24 **Und** **Gasas Usadas N°** 10 **Und** **Agujas Usadas N°** 10 **Und** **Pinzas Usadas N°** 50 **Und**

**Conteo Verificado** Si **Conteo Verificado** Si **Conteo Verificado** Si **Conteo Verificado** Si

**Tipo de Anestesia:** Anestesia General **Anestesia Regional:** **Anestesia**

**Observaciones** Recibo usuario en sala de cirugia quirofano # 1 proveniente de sala de hospitalizacion programado para laparatomia exploratoria, usuario en buenas condiciones generales, consciente, afebril, hidratado,tranquilo,con acceso venoso en extremidad superior izquierda pasando liquidos de sostenimiento, abdomen boluminoso depresible relatando dolor, genitales externos sanos, extremidades inferiores sin edemas, ayuno completo, consentimientos firmados y diligenciados, se ubica en mesa quirúrgica se monitoriza.
previa utilizacion de los elementos de proteccion personal por parte del personal asistencial.
realizo primer pausa quirúrgica con el anestesiólogo e instrumentadora material quirurgico esteril disponible.
Dr. sanchez induce anestesia general con gases inhalatorios, ordena administrar medicamentos I,V, realiza intubacion con TOT # 8.0, infal neumo lo fija y conecta a ventilador de máquina de anestesia, realiza proteccion ocular sin aparentes complicaciones.
Se realiza asepsia en área abdominal con soluprep esponja y genital con prepodyne jabón se deja actuar por 3 minutos y se barre, se pasa sonda vesical foley N.14 se insufla balón con 10 cc de agua estéril, se conecta a cistoflo quedando permeable, procedimiento realizado por john jacomen
se realiza segunda pausa quirúrgica con todo el grupo quirúrgico, visten con campos estériles, indicadores químicos ok.
Dan inicio al procedimiento, Dr hernandez realiza incisión en línea media abdominal, visualiza cavidad, toma muestra para cultivo de líquido peritoneal, + mustra para patologia de colon proctosigmoides se rotula y se conserva en formol realiza lavado peritoneal con 2000 cc de solución salina tibios, se pasa sonda nasogástrica # 22 y se conecta a cistoflo pediatrico, continua acto quirurgico sin complicaciomes aparentes, instala sonda foley 24 de dos vias la fija a piel y conecta a cystoflo adulto, verifica hemostasia e inicia suturas por planos , la instrumentadora realiza curacion y cubre con apositos esteriles mas fixomull.
termina procedimiento quirurgico, realizo tercer pausa qca conteo de gasas completo.
Dr. sanchez ventila paciente retira TOT e instala canula de guedell, se traslada paciente a camilla de transporte y posteriormente a sala de recuperacion somnoliento aun bajo efectos residuales de anestesia general, ventilando espontaneamente, con sonda nasogastrica activa, acceso venoso periferico permeable pasando liquidos de sostenimiento, abdomen laparotomizado, sonda foley 24 de dos vias a cavidad poco activo con material fecaloide, sonda vesical a cystoflo con eliminacion clara, extremidades inferiores sin edemas, se entrega en sala de recuperacion, se monitoriza entrego muestra de cultivo y patologia a la auxiliar john jacomen

**Cirujano:** 80178198 HERNANDEZ RINCON CARLOS ALBERTO **Anestesiólogo:** 77187350 SANCHEZ MAZZIRI DAGOBERTO **Instrumentador:** 1020419331 ZAPATA SANCHEZ SARA

### PROCEDIMIENTOS MENORES

**MARTINEZ PEREZ JOHN FELIPE**
AUXILIAR DE ENFERMERIA
**R.M.** 05-6704-16



LICENCIADO A: [SOCIEDAD MEDICA RIONEGRO S.A. SOMER S.A.] NIT [890939936-9]

**Fecha:** **Quirófanos:** **Especialidad:** **Intervención:**
**Sitio Oper:** **Tipo de Cirugia:** **Clasificación Herida:**
**Hora Llegada:**
**Hora Salida:**
**ASEPSIA ZONA**
**Lavado con:**
**Cirujano:**
**Intrumentador(es):**
**Anestesiólogo:**
**Observaciones:**

## CONTROL DE MEDICAMENTOS

### REGISTRO DE MEDICAMENTOS EN EL TRASOPERATORIO

| Medicamento | Dosis | Vía | Hora | Observaciones |
|---|---|---|---|---|

**MARTINEZ PEREZ JOHN FELIPE**
AUXILIAR DE ENFERMERIA
**R.M.** 05-6704-16



LICENCIADO A: [SOCIEDAD MEDICA RIONEGRO S.A. SOMER S.A.] NIT [890939936-9]

# SOCIEDAD MEDICA RIONEGRO S.A. SOMER S.A.
# 890939936

## EVOLUCIÓN CIRUGÍA

**N° Historia Clínica: 769443**

| **Datos personales del Paciente** | | | | | | | |
|---|---|---|---|---|---|---|---|
| **Paciente:** | Cédula_Extranjería 769443 TOM MOLLOY PEDOUSSAUT | | | **Sexo:** | Masculino | **F. Nacim:** | 19/11/1987 |
| **Edad en la atencion:** | 33 Años / 6 Meses / 20 Días | **Estado Civil:** | Casado | **Dirección:** | TRANSVERSAL 17 a 55 22 | | |
| **Teléfono:** | 3223639433 | **Procedencia:** | RIONEGRO | **Ocupación:** | INDEPENDIENTE | | |
| **Responsable:** | NATALY PRETELT | **Tel.responsable:** | 3505214885 | **Dir.responsable:** | TRANSVERSAL 17 a 55 22 | **Parentesco:** | ESPOSA |
| **Acompañante:** | NATALY PRETELT | | | **Tel. Acompañante:** | | | |
| **Entidad:** | EPS SURA | | | | | | |
| **Plan Beneficios:** | EPS SURA (CONTRIBUTIVO) | | | | | **Rango:** | RANGO 1 (CONTRIBUTIVO CATEGORIA A) |

| **FOLIO N°43** | | **Fecha del Folio:** 09/06/2021 00:28 | | | | | |
|---|---|---|---|---|---|---|---|
| **N° Ingreso:** | 4382103 | **Fecha:** | 06/06/2021 03:27 | **F. Consulta:** | No_Aplica | **C. Externa:** | Enfermedad_General |

☐ **Se adiciona conducta al plan de manejo.**

**Detalle del folio:**

**SUBJETIVO**

APERTURA DE FOLIO PARA ORDEN DE VALORACION x MEDICINA DEL DOLOR
REQUIERE AJUSTE TERAPEUTICO DE ANALGESICO
DIFICIL CONTROL DEL DOLOR POSTQUIRURGICO
CONSIDERAR USO PSA

**OBJETIVO**

APERTURA DE FOLIO PARA ORDEN DE VALORACION x MEDICINA DEL DOLOR
REQUIERE AJUSTE TERAPEUTICO DE ANALGESICO
DIFICIL CONTROL DEL DOLOR POSTQUIRURGICO
CONSIDERAR USO PSA

**ANALISIS**

APERTURA DE FOLIO PARA ORDEN DE VALORACION x MEDICINA DEL DOLOR
REQUIERE AJUSTE TERAPEUTICO DE ANALGESICO
DIFICIL CONTROL DEL DOLOR POSTQUIRURGICO
CONSIDERAR USO PSA

**EPICRISIS**

**Antecedentes**

*** (El antecedente fue resaltado en la HC, implica una situación importante).**

| Fecha | Tipo Antecedente | * Detalle |
|---|---|---|
| 06/06/2021 05:28 | Médicos | ☐ Niega |
| 06/06/2021 05:28 | Quirúrgicos | ☐ Apendicectomia 06/06/2021 |
| 06/06/2021 05:28 | Familiares | ☐ Niega |

**Diagnósticos Registrados en este folio**

**** (El diagnóstico fue resaltado en el folio, implica una situación importante).**

| Código CIE10 * * | Nombre del diagnóstico Según CIE 10 | Princi | DxIng | DxEgr | Presuntivo ó definitivo | Clasificación RIPS | Clásificación Pre/Post QX | Detalle ú Observaciones médicas |
|---|---|---|---|---|---|---|---|---|
| K564 | ☐ OTRAS OBSTRUCCIONES DEL INTESTINO | ☑ | ☐ | ☑ | Presuntivo | Confirmado_Repetido | Posoperatorio | MASA ESTENOSANTE UNION RECTOSIGMOIDEASOSPECHA ENFERMEDAD DE CROHN COMPLICADA |

**Plan de manejo - Medicamentos**

| Cod Medicam | Nombre ó descripción del medicamento | POS | Via administr. | Cant | Término definido/Dias | Posología, Indicaciones, Detalles u Observaciones médicas |
|---|---|---|---|---|---|---|

**Plan de manejo Intrahospitalario**

**Información del folio No. 43**

Dr. Carlos A. Hernández Rincón
CIRUJANO GENERAL
C.C. No. 80.178.190 Bogotá D.C.
R.M. 95603/2003
NACIONAL DE COLOMBIA

**HERNANDEZ RINCON CARLOS ALBERTO**
CIRUGIA GENERAL
**R.M.** 95-0603-03



LICENCIADO A: [SOCIEDAD MEDICA RIONEGRO S.A. SOMER S.A.] NIT [890939936-9]

| | | | | | | | |
|---|---|---|---|---|---|---|---|
| N02AA050248 | OXICODONA SLN INY 10MG/ML | True | Endovenosa | 0 | True | 0 | 3 MILIGRAMO Cada 6 Horas Indefinido<br>- |

**Indicaciones Médicas (Órdenes Médicas las cuales seran vistas en el control de enfermería para su respectivo registro).**

**Tipo Indicación:** Hospitalizacion

**Órd. Médicas:** APERTURA DE FOLIO PARA ORDEN DE VALORACION x MEDICINA DEL DOLOR
REQUIERE AJUSTE TERAPEUTICO DE ANALGESICO
DIFICIL CONTROL DEL DOLOR POSTQUIRURGICO
CONSIDERAR USO PSA

**Solicitud de Interconsulta**

| Consec, Especialidad | Dx | Motivo | Observaciones |
|---|---|---|---|
| 191335 | | APERTURA DE FOLIO PARA ORDEN DE VALORACION x MEDICINA DEL DOLOR REQUIERE AJUSTE TERAPEUTICO DE ANALGESICO DIFICIL CONTROL DEL DOLOR POSTQUIRURGICO CONSIDERAR USO PSA | |

**Información del folio No. 43**

Dr. Carlos A. Hernández Rincón
CIRUJANO GENERAL
C.C. No. 93.176.190 Bogotá D.C.
R.M. 95603/2003
NACIONAL DE COLOMBIA

**HERNANDEZ RINCON CARLOS ALBERTO**
CIRUGIA GENERAL
**R.M.** 95-0603-03



LICENCIADO A: [SOCIEDAD MEDICA RIONEGRO S.A. SOMER S.A.] NIT [890939936-9]

# SOCIEDAD MEDICA RIONEGRO S.A. SOMER S.A.
# 890939936

## INSTRUMENTACION QUIRURGICA

**N° Historia Clínica: 769443**

| **Datos personales del Paciente** | | | | | | | |
|---|---|---|---|---|---|---|---|
| **Paciente:** | Cédula_Extranjería 769443 TOM MOLLOY PEDOUSSAUT | | | **Sexo:** | Masculino | **F. Nacim:** | 19/11/1987 |
| **Edad en la atencion:** | 33 Años / 6 Meses / 20 Días | **Estado Civil:** | Casado | **Dirección:** | TRANSVERSAL 17 a 55 22 | | |
| **Teléfono:** | 3223639433 | **Procedencia:** | RIONEGRO | **Ocupación:** | INDEPENDIENTE | | |
| **Responsable:** | NATALY PRETELT | **Tel.responsable:** | 3505214885 | **Dir.responsable:** | TRANSVERSAL 17 a 55 22 | **Parentesco:** | ESPOSA |
| **Acompañante:** | NATALY PRETELT | | | **Tel. Acompañante:** | | | |
| **Entidad:** | EPS SURA | | | | | | |
| **Plan Beneficios:** | EPS SURA (CONTRIBUTIVO) | | | | | **Rango:** | RANGO 1 (CONTRIBUTIVO CATEGORIA A) |

**FOLIO N° 44** **Fecha del Folio: 09/06/2021 02:00**

| **N° Ingreso:** | 4382103 | **Fecha:** | 06/06/2021 03:27 | **F. Consulta:** | No_Aplica | **C. Externa:** | Enfermedad_General |
|---|---|---|---|---|---|---|---|

**El Codigo del tejido corresponde con el nombre del paciente.**

**Nombre del tejido** **Cantidad** **Codigo**

**Hay evidencias de los rotulos adhesivos**

**MANIPULACION DEL TEJIDO**

- Se verifica integridad del hielo testigo
- Se manipula el tejido en condiciones esteriles
- Se realiza descongelacion con suero fisiologico (30º-40º C)
- El injerto osteotendinoso se descongela dentro de la bolsa esteril para evitar sobre hidratacion
- Se manipula injerto completamente descongelado para evitarfracturas del tejido

**Nota del procedimiento**

**Nombre del especialista que implanta el tejido**

***DATOS DEL TEJIDO***

**Donante de Sexo**

**Edad**

**Fecha de Extraccion**

**Fecha de Procesamiento**

**Lugar de extraccion**

**Se evidencian pruebas Serologicas del tejido**

**TOM MOLLOY PEDOUSSAUT**
Cédula_Extranjería
769443

**ZAPATA SANCHEZ SARA**
INSTRUMENTACION
**R.M.** 5-7397-13



LICENCIADO A: [SOCIEDAD MEDICA RIONEGRO S.A. SOMER S.A.] NIT [890939936-9]

# CONTEO DE INSTRUMENTACION QUIRURGICA

***DISPONIBILIDAD***

**Ropa** SI

**Equipos** SI

**Insumos** SI

**Suturas** SI

**Injerto** N.A.

**Material de Osteosintesis (OTS)** N.A.

**Observaciones** .

***ESTERILIZACION***

**Ropa** SI

**Equipos** SI

**Insumos** SI

**Suturas** SI

**Injerto** N.A.

**Material de Osteosintesis (OTS)** N.A.

**Observaciones** .

***CONTEO***

| | | | | |
|---|---|---|---|---|
| **Pinzas** | Completo | SI | Cantidad | 50 |
| **Agujas** | Completo | SI | Cantidad | 8 |
| **Hojas Bisturi** | Completo | SI | Cantidad | 2 |
| **Gasas** | Completo | SI | Cantidad | 10 |
| **Compresas** | Completo | SI | Cantidad | 24 |
| **Torundas** | Completo | NO APLICA | Cantidad | |
| **Cotones** | Completo | NO APLICA | Cantidad | |
| **Hiladillas** | Completo | NO APLICA | Cantidad | |

**Observaciones** LAPAROTOMIA EXPLORATORIA POR OBSTRUCCION INTESTINAL.
CONTEO COMPLETO

## INFORMACION PROCEDIMIENTO

| | | |
|---|---|---|
| **Procedimiento 1:** | 08131 PROCTOSIGMOIDECTOMIA CON COLOSTOMIA INCLUYE ABORDAJE PERINEAL | |
| **Procedimiento 2:** | | |
| **Especialista:** | CARLOS ALBERTO HERNANDEZ | |
| **Sustituto Oseo:** | NO | . |
| **Cemento oseo:** | NO | . |
| **Casa Comercial:** | . | |

## MATERIAL DE OSTEOSINTESIS

| Nombre O Descripcion | Referencia | Fabricante | Num Lote | Registro INVIMA | Cantidad |
|---|---|---|---|---|---|
| GRAPADORA LINEAL CORTANTE 75MM | NTLC75 | ETHICON ENDOSURGERY | 143A95 | 2012DM-0001054-R1 | 1,0000 |
| RECARGA GRAPADORA LINEAL CORTANTE 75MM | SR75 | ETHICON ENDOSURGERY | 107A81 | 2012DM-0001054-R1 | 2,0000 |

**Esta tarjeta contiene información importante sobre su implante.**
**Debe presentarla cada vez que acuda a una atención de servicios de salud.**
**En caso de extravió solicitar copia Historia Clínica en la institución Clínica SOMER.**

**TOM MOLLOY PEDOUSSAUT**
Cédula_Extranjería
769443

**ZAPATA SANCHEZ SARA**
INSTRUMENTACION
**R.M.** 5-7397-13



LICENCIADO A: [SOCIEDAD MEDICA RIONEGRO S.A. SOMER S.A.] NIT [890939936-9]

# SOCIEDAD MEDICA RIONEGRO S.A. SOMER S.A.
# 890939936

## EVOLUCION EN DOLOR Y CUIDADO PALIATIVO

**N° Historia Clínica: 769443**

| **Datos personales del Paciente** | | | | | | | |
|---|---|---|---|---|---|---|---|
| **Paciente:** | Cédula_Extranjería 769443 TOM MOLLOY PEDOUSSAUT | | | **Sexo:** | Masculino | **F. Nacim:** | 19/11/1987 |
| **Edad en la atencion:** | 33 Años / 6 Meses / 20 Días | **Estado Civil:** | Casado | **Dirección:** | TRANSVERSAL 17 a 55 22 | | |
| **Teléfono:** | 3223639433 | **Procedencia:** | RIONEGRO | **Ocupación:** | INDEPENDIENTE | | |
| **Responsable:** | NATALY PRETELT | **Tel.responsable:** | 3505214885 | **Dir.responsable:** | TRANSVERSAL 17 a 55 22 | **Parentesco:** | ESPOSA |
| **Acompañante:** | NATALY PRETELT | | | **Tel. Acompañante:** | | | |
| **Entidad:** | EPS SURA | | | | | | |
| **Plan Beneficios:** | EPS SURA (CONTRIBUTIVO) | | | | | **Rango:** | RANGO 1 (CONTRIBUTIVO CATEGORIA A) |

**FOLIO N° 47** **Fecha del Folio: 09/06/2021 10:33**

| **N° Ingreso:** | 4382103 | **Fecha:** | 06/06/2021 03:27 | **F. Consulta:** | No_Aplica | **C. Externa:** | Enfermedad_General |
|---|---|---|---|---|---|---|---|

☐ **Se adiciona conducta al plan de manejo.**

**Detalle del folio:**

**SIGNOS VITALES**

**Peso:**
**Presión Arterial:** 138/77
**Frecuencia Respiratoria:** 15
**Fracción Inspirada de Oxígeno:**
**Temperatura:** 36.5
**Frecuencia Cardíaca:** 76
**Saturación de Oxígeno:** 95
**Dolor :** 2

**SUBJETIVO**

MEDICINA DEL DOLOR

Tom, 33 años de edad, Residente en San Antonio, Economista

Diagnósticos:
- Obstrucción intestinal resuelta
- Dolor agudo postoperatorio
- Sospecha de enfermedad inflamatoria intestinal

Procedimientos:
* POP sigmoidectomía + cecostomía 08/06/2021
* POP adependicetomia por laparoscopia 03/06/2021

Antecedentes:
- Medicos: Niega
- Alergicos: Niega
- Quirurgicos: Apendicectomía 03/06/2021
- Farmacologicos: Niega
- Toxicologicos: Niega
- Familiares: Niega

Subjetivo:
Presenta crisis de dolor dolor abdominal tipo cólico frecuentemente que molesta su calidad de vida. No nauseas ni vómito.

**OBJETIVO**

Aceptables condiciones generales, alerta, orientado, por momentos gestos de dolor
Mucosas rosadas e hidratadas, escleras anictéricas.
Cardiopulmonar sin alteraciones
Abdomen con herida quirurgica cubierta por apositos limpios y drenes funcionantes, dolor leve a la palpación sin signos de irritación peritoneal
Extremidades bien perfundidas, sin edemas
Neurológico sin focalización.

Laboratorios:
09/06/2021 Sodio 144 Potasio 3.61 Cloro 108
08/06/20201 Lactato 2.58 PCR 221 Hb 16.68 Hto 19.2 VCM 84 Leucocitos9530 Neutrofilos 7900 Plaquetas 271000
**Información del folio No. 47**

Catalina T
RM 050406-15

**1128397715 - TABARES QUINTERO CATALINA**
MEDICINA DEL DOLOR
**R.M.** 05040615



LICENCIADO A: [SOCIEDAD MEDICA RIONEGRO S.A. SOMER S.A.] NIT [890939936-9]

Imagenes:
08/06/2021 TOMOGRAFÍA DE ABDOMEN CONTRASTADO: El hígado tiene tamaño, forma y densidades normales sin evidencia de lesiones focales. Vesícula distendida sin lesiones. No hay alteraciones en lo visualizado de la porta. La vía biliar intra extra-hepática de calibre normal. El bazo, glándulas suprarrenales y páncreas sin alteraciones. Riñones de tamaño y forma y densidades normales sin evidencia de lesiones focales. No hay cálculos ni dilataciones de los sistema pielocaliciales. Estructuras vasculares con curso y calibre normal sin evidencia de masas o adenomegalias. La vejiga se encuentra mínimamente distendida sin lesiones. Hay líquido libre en la pelvis e interasas. Llama la atención distensión de asas intestinales delgadas y marcada distensión del marco cólico identificando una transición abrupta del calibre hacia la topografía del sigmoide distal. El recto se encuentra colapsado. Estos hallazgos indican una obstrucción intestinal mecánica distal en el sigmoides a correlacionar con los antecedentes clínicos. En este nivel no identifico masas ni alteración de los tejidos blandos adyacentes. Se anota que el ciego alcanza un diámetro de 91 mm. No hay aire libre en el presente control. Se observa sonda enteral en trayecto esofágico con extremo distal dirigido hacia el estómago, encontrando que este se encuentra colapsado. Hay derrame pleural laminar izquierdo. No se identifican lesiones óseas, traumáticas, líticas, blásticas o expansivas.
CONCLUSIÓN:
Signos de obstrucción intestinal mecánica que compromete al sigmoide distal como fue descrito con marcada dilatación del marco cólico a correlacionar con los antecedentes clínicos.

**ANALISIS**

Paciente con dolor agudo postoperatorio por cirugía abdominal, en el momento mal control sintomático por lo que ajusto manejo farmacológico. Explico a paciente y acompañante manejo a seguir, entienden y están de acuerdo.

Plan
Oxicodona 3 mg IV cada 6 horas por horario
Iniciar bomba PCA con oxicodona así:** Bolo demanda: 1mg ** Bloqueo bolo: 6 minutos ** NO Velocidad continua, solo bolo a demanda
Infusión venosa de lidocaína a 60 cc/hora
Suspender diclofenaco
Nueva valoración mañana

**¿Desea seguir tratando el paciente?** SI MAÑANA

**Antecedentes** *** (El antecedente fue resaltado en la HC, implica una situación importante).**

| Fecha | Tipo Antecedente | * | Detalle |
|---|---|---|---|
| 06/06/2021 05:28 | Médicos | ☐ | Niega |
| 06/06/2021 05:28 | Quirúrgicos | ☐ | Apendicectomia 06/06/2021 |
| 06/06/2021 05:28 | Familiares | ☐ | Niega |

**Diagnósticos Registrados en este folio** **** (El diagnóstico fue resaltado en el folio, implica una situación importante).**

| Código CIE10 | ** | Nombre del diagnóstico Según CIE 10 | Princi | DxIng | DxEgr | Presuntivo ó definitivo | Clasificación RIPS | Clásificación Pre/Post QX | Detalle ú Observaciones médicas |
|---|---|---|---|---|---|---|---|---|---|
| R520 | ☐ | DOLOR AGUDO | ☐ | ☐ | ☐ | Presuntivo | Impresion_Diagnostica | No_Corresponde | |
| K564 | ☐ | OTRAS OBSTRUCCIONES DEL INTESTINO | ☑ | ☐ | ☑ | Presuntivo | Confirmado_Repetido | Posoperatorio | MASA ESTENOSANTE UNION RECTOSIGMOIDEA SOSPECHA ENFERMEDAD DE CROHN COMPLICADA |

**Plan de manejo - Medicamentos**

| Cod Medicam | Nombre ó descripción del medicamento | POS | Via administr. | Cant | Término definido/Dias | Posología, Indicaciones, Detalles u Observaciones médicas |
|---|---|---|---|---|---|---|
| **Plan de manejo Intrahospitalario** | | | | | | |
| N02AA050248 | OXICODONA SLN INY 10MG/ML | ☑ | Endovenosa | 0 | ☑ 0 | 3 MILIGRAMO Cada 6 Horas Indefinido - horario |
| N01BL0117011 | LIDOCAINA SIMPLE SLN INY 1% AMP | ☑ | Endovenosa | 0 | ☐ 0 | 60 MILILITRO Dosis Unica - Infusión venosa de lidocaina simple al 1%:<br><br>Lidocaina simple al 1%(10 mg/ml),,,,

| | | | | | |
|---|---|---|---|---|---|
| N02AA050248 | OXICODONA SLN INY 10MG/ML | ☑ Endovenosa | 0 | ☑ 0 | 50 MILIGRAMO Cada 24 Horas Indefinido - Cada 24 horas - Reformular en caso de temrinarse antes del tiempo<br><br>Preparar mezcla para PCA Así:<br>Oxicodona (Ampollas 10mg/ml) # 5 ampollas ..... 5ml (50mg)<br>Cloruro de sodio 0,9% .....,... 95ml,<br>Volumen total: .....,,...,100ml,<br><br>Programar equipo de PCA así:<br>1, Nombre del programa: Oxicodona<br>2, VAI: 100ml<br>3, Concentración: 0,5mg/ml<br>4, Cantidad de fármaco: 50mg<br>5, Volumen diluyente: 100 ml<br>6, Velocidad continua: No aplica, es sólo bolo demanda,<br>7, Bolo demanda: 1mg<br>8, Bloqueo bolo: 6 minutos<br>9, Máximo bolo por 4 horas: 35<br><br>Parar equipo de PCA si presenta:<br>Sedación excesiva, PAM menor de 60mmHg, FR menor de 10, |

**Medicamentos Suspendidos**

| Cod Medicam | Nombre ó descripción del medicamento | POS | Proviene del folio No. | Fecha de Suspensión | Cantidad solicitada | Cantidad Sumin. Enfermeria | Cantidad Suspendida |
|---|---|---|---|---|---|---|---|
| M01AD015701 | DICLOFENACO SLN INY 75MG/3ML | ☑ | 27 | 09/06/2021 10:13 | | | |
| N02AA050248 | OXICODONA SLN INY 10MG/ML | ☑ | 43 | 09/06/2021 10:13 | | | |

**Indicaciones Médicas (Órdenes Médicas las cuales seran vistas en el control de enfermería para su respectivo registro).**

**Tipo Indicación:** Hospitalizacion

**Órd. Médicas:** Oxicodona 3 mg IV cada 6 horas por horario
Iniciar bomba PCA con oxicodona así:
Infusión de lidocaína a 60 cc/hora por 12 horas
Suspender diclofenaco
Nueva valoración mañana

**Información del folio No. 47**

Catalina T Q
RM 050406-15

**1128397715 - TABARES QUINTERO CATALINA**
MEDICINA DEL DOLOR
**R.M.** 05040615



LICENCIADO A: [SOCIEDAD MEDICA RIONEGRO S.A. SOMER S.A.] NIT [890939936-9]

# SOCIEDAD MEDICA RIONEGRO S.A. SOMER S.A.
# 890939936

## EVOLUCIÓN CIRUGÍA

**N° Historia Clínica: 769443**

| **Datos personales del Paciente** | | | | | | | |
|---|---|---|---|---|---|---|---|
| **Paciente:** | Cédula_Extranjería 769443 TOM MOLLOY PEDOUSSAUT | | | **Sexo:** | Masculino | **F. Nacim:** | 19/11/1987 |
| **Edad en la atencion:** | 33 Años / 6 Meses / 20 Días | **Estado Civil:** | Casado | **Dirección:** | TRANSVERSAL 17 a 55 22 | | |
| **Teléfono:** | 3223639433 | **Procedencia:** | RIONEGRO | **Ocupación:** | INDEPENDIENTE | | |
| **Responsable:** | NATALY PRETELT | **Tel.responsable:** | 3505214885 | **Dir.responsable:** | TRANSVERSAL 17 a 55 22 | **Parentesco:** | ESPOSA |
| **Acompañante:** | NATALY PRETELT | | | **Tel. Acompañante:** | | | |
| **Entidad:** | EPS SURA | | | | | | |
| **Plan Beneficios:** | EPS SURA (CONTRIBUTIVO) | | | | | **Rango:** | RANGO 1 (CONTRIBUTIVO CATEGORIA A) |

| **FOLIO N°48** | | **Fecha del Folio:** 09/06/2021 11:45 | | | | | |
|---|---|---|---|---|---|---|---|
| **N° Ingreso:** | 4382103 | **Fecha:** | 06/06/2021 03:27 | **F. Consulta:** | No_Aplica | **C. Externa:** | Enfermedad_General |

☐ **Se adiciona conducta al plan de manejo.**

**Detalle del folio:**

**SUBJETIVO**

= cirugia general =

atiendo paciente con equipo de proteccion personal y medidas de bioseguridad protocolo pandemia covid19

dx:// 1. pop de le + colectomia izq con cabo proximal y distal cerrados, cecostomia para descompresion
2. pop de apendicectomia por via laparoscopica

s:// dolor controlado, sng activa, diuresis+, no vomito

**OBJETIVO**

o:// aeg, conciente, alerta, orientado
fc: 85 min
escleras anictericas, mucosa oral humeda
abdomen: distendido timpanico, ri+, blando, depresible, no masas, dolor a la palpacion en area qiururgica

**ANALISIS**

opinion:// buena evolucion postquirurgica en el momento sin indicacion de reinervencion, tiene pendiente cirugia planeada para anastomosis diferida colo colonica, actualmente se iniciara plan de replecion nutricional par nuevo tiempo quirurgico, explico al paciente y al acompañante

plan:// nada via oral
soporte nutricional parenteral
deambular
terapia respiratoria

**EPICRISIS**

**Antecedentes** *** (El antecedente fue resaltado en la HC, implica una situación importante).**

| Fecha | Tipo Antecedente | * Detalle |
|---|---|---|
| 06/06/2021 05:28 | Médicos | ☐ Niega |
| 06/06/2021 05:28 | Quirúrgicos | ☐ Apendicectomia 06/06/2021 |
| 06/06/2021 05:28 | Familiares | ☐ Niega |

**Diagnósticos Registrados en este folio** **** (El diagnóstico fue resaltado en el folio, implica una situación importante).**

| Código CIE10 * * | Nombre del diagnóstico Según CIE 10 | Princi | DxIng | DxEgr | Presuntivo ó definitivo | Clasificación RIPS | Clásificación Pre/Post QX | Detalle ú Observaciones médicas |
|---|---|---|---|---|---|---|---|---|
| K639 | ☐ ENFERMEDAD DEL INTESTINO NO ESPECIFICADA | ☑ | ☑ | ☐ | Definitivo | Confirmado_Nuevo | No_Corresponde | |

**Información del folio No. 48**

**LOZANO ORTIZ JOSE RICARDO**
CIRUGIA GENERAL
**R.M.** 80088654



LICENCIADO A: [SOCIEDAD MEDICA RIONEGRO S.A. SOMER S.A.] NIT [890939936-9]

**Indicaciones Médicas (Órdenes Médicas las cuales seran vistas en el control de enfermería para su respectivo registro).**

**Tipo Indicación:** Hospitalizacion

**Órd. Médicas:** opinion:// buena evolucion postquirurgica en el momento sin indicacion de reinervencion, tiene pendiente cirugia planeada para anastomosis diferida colo colonica, actualmente se iniciara plan de replecion nutricional par nuevo tiempo quirurgico, explico al paciente y al acompañante

plan:// nada via oral
soporte nutricional parenteral
deambular
terapia respiratoria

**Información del folio No. 48**



**LOZANO ORTIZ JOSE RICARDO**
CIRUGIA GENERAL
**R.M.** 80088654



LICENCIADO A: [SOCIEDAD MEDICA RIONEGRO S.A. SOMER S.A.] NIT [890939936-9]

# SOCIEDAD MEDICA RIONEGRO S.A. SOMER S.A.
# 890939936

## EVOLUCION NUTRICION

**N° Historia Clínica: 769443**

| **Datos personales del Paciente** | | | | | | | |
|---|---|---|---|---|---|---|---|
| **Paciente:** | Cédula_Extranjería 769443 TOM MOLLOY PEDOUSSAUT | | | **Sexo:** | Masculino | **F. Nacim:** | 19/11/1987 |
| **Edad en la atencion:** | 33 Años / 6 Meses / 20 Días | **Estado Civil:** | Casado | **Dirección:** | TRANSVERSAL 17 a 55 22 | | |
| **Teléfono:** | 3223639433 | **Procedencia:** | RIONEGRO | **Ocupación:** | INDEPENDIENTE | | |
| **Responsable:** | NATALY PRETELT | **Tel.responsable:** | 3505214885 | **Dir.responsable:** | TRANSVERSAL 17 a 55 22 | **Parentesco:** | ESPOSA |
| **Acompañante:** | NATALY PRETELT | | | **Tel. Acompañante:** | | | |
| **Entidad:** | EPS SURA | | | | | | |
| **Plan Beneficios:** | EPS SURA (CONTRIBUTIVO) | | | | | **Rango:** | RANGO 1 (CONTRIBUTIVO CATEGORIA A) |

**FOLIO N°51** **Fecha del Folio:** 09/06/2021 16:08

| **N° Ingreso:** | 4382103 | **Fecha:** | 06/06/2021 03:27 | **F. Consulta:** | No_Aplica | **C. Externa:** | Enfermedad_General |
|---|---|---|---|---|---|---|---|

☐ **Se adiciona conducta al plan de manejo.** ☑ **pulse valor**

### Nutrición Humana

**Detalle del folio:**

**EVOLUCION NUTRICION**

**SUBJETIVO**

Paciente masculino de 33 años de edad, residente del municipio de Rionegro, en unidad de hospitalizacion por diagnostico medico de
1. pop de le + colectomia izq con cabo proximal y distal cerrados, cecostomia para descompresion
2. pop de apendicectomia por via laparoscopica
Estable, tranquilo, duerme por periodos largos, sin signos de dificultad para respirar, con dolor modulado, sin via oral por indicacion medica, en el momento sin terapia nutricional.

**OBJETIVO**

Paciente en unidad, acostado en cama, sin acompañamiento familiar, despierto, tranquilo, consciente, orientado, afebril, hidratado, un poco palido, piel sana, tolerando con oxigeno al ambiente, sin dificultad para respirar; sin via oral por indicacion medica; sin nauseas o emesis, abdomen blando, levemente doloroso en toda su extension, no distendido, con herida quirurgica en linea media abdominal cubierta, con dren a cavidad conectado a sonda foley activa drenando material fecaloide, elimina por sonda vesical, con diuresis colurica; sin edemas, con adecuada motisensibilidad. Por indicacion de cirugia general se inicia soporte nutricional parenteral.
Paraclinicos
09-06-2021 NA 144.11 K 3.61

**ANALISIS**

Paciente en hospitalizacion, con diagnostico medico de 1. pop de le + colectomia izq con cabo proximal y distal cerrados, cecostomia para descompresion, 2. pop de apendicectomia por via laparoscopica, Moderadamente Mal Nutrido segun Valoracion Globlal Subjetiva, con contraindicación para recibir la vía oral, por lo que requiere iniciar soporte nutricional parenteral con el fin de cubrir sus altas demandas de calorías y nutrientes, evitar deterioro de su estado nutricional y complicaciones asociadas a estados de malnutrición que puedan prolongar su estancia hospitalaria.

**EPICRISIS**

**PLAN**

1. NVO hasta nueva indicacion medica
2. Iniciar soporte nutricional parenteral planeado con peso actual para 24 horas, con un aporte de 2, 8.64 y 2 gr/kg de proteinas, carbohidratos y lípidos, respectivamente con un FMG de 6, complementado con electrólitos y multivitaminas, con un aporte calorico de 298 kcal (57.3 kcal/kg) que le cubre el 71% de sus requerimientos de energia, liquidos totales 120 cc/kg (solo por la NPT)
3. Solicito control de electrolitos y prealbumina para hacerle ajustes a la terapia nutricional
4. Explico tratamiento nutricional al paciente

### EVALUACIÓN NUTRICIÓN

**ANTROPOMETRÍA**

**FECHA:** 09-06-2021
**TALLA:** 1,83
**PESO USUAL:** ,00
**PESO ACTUAL:** 93,00
**PESO IDEAL:** 80,00
**INDICE DE MASA CORPORAL:** 27,77
**Información del folio No. 51**

Diana Carolina M.E
Diana Carolina Martinez E
Nutricionista Dietista
Universidad de Antioquia
Reg No 6-3083-07

**MARTINEZ ECHEVERRI DIANA CAROLINA**
NUTRICION HUMANA
**R.M.** 6-3083-07



LICENCIADO A: [SOCIEDAD MEDICA RIONEGRO S.A. SOMER S.A.] NIT [890939936-9]

**% CAMBIO DE PESO:** ,00

## REQUERIMIENTOS

**REQUERIMIENTO DE ENERGÍA:** 2400 Kcal (30 Kcal/Kg de peso ideal)
**REQUERIMIENTO DE PROTEÍNA:** 2g/Kg

## LABORATORIOS

**FECHA ALBÚMINA:**
**ALBÚMINA:**
**FECHA PREALBÚMINA:**
**PREALBÚMINA:**

## BALANCE DE NITRÓGENO

**FECHA DE BN:**
**NUU:**
**APORTE DE PROTEÍNA:** 0,0000

**BALANCE NITRÓGENO:**
**INTERPRETACIÓN:**

**DIAGNÓSTICO NUTRICIONAL:** PACIENTE MODERADAMENTE MAL NUTRIDO

**OBSERVACIONES:**

**TIPO DE INTERVENCIÓN:** Nutrición parenteral

## VALORACIÓN GLOBAL SUBJETIVA

**Tabla diligenciada por el paciente**
Puntuación VGS - GP: 10

**Enfermedad y su relación con los requerimiento nutricionles**
Diagnóstico principal
Cáncer: N/A
SIDA: N/A
Caquexia cardiaca o pulmonar: N/A
Úlcera por decúbito, herida o fístula: N/A
Existencia de trauma: N/A
Estadio de la enfermedad (indicar el estadio si se conoce o el más próximo a él): Otro:
Edad: 33
Puntuación numérica: 0

**Demanda metabólica**
Fiebre: No Duración de la fiebre:
Esteroides: Sin esteroides
Puntuación numérica: 0

**Evaluación física**
Pérdida de masa muscular: Sí Grado: Déficit Leve
Pérdida de tejido adiposo: Sí Grado: Déficit Leve
Edemas y/o ascitis: No Grado: No aplica
Puntuación numérica: 1

**EVALUACIÓN GLOBAL**
Puntuación total: 11 Valoración global: PACIENTE MODERADAMENTE MAL NUTRIDO
**Información del folio No. 51**

Diana Carolina M.E
Diana Carolina Martínez E
Nutricionista Dietista
Universidad de Antioquia
Reg. No. 6-3083-07

**MARTINEZ ECHEVERRI DIANA CAROLINA**
NUTRICION HUMANA
**R.M.** 6-3083-07



LICENCIADO A: [SOCIEDAD MEDICA RIONEGRO S.A. SOMER S.A.] NIT [890939936-9]

Recomendaciones: Requiere educación nutricional, modificaciones en su alimentación según los síntomas (recuadro 3) y suplementación nutricional oral. Volver a realizar VGS en 2 semanas.

**Antecedentes** *** (El antecedente fue resaltado en la HC, implica una situación importante).**

| Fecha | Tipo Antecedente | * Detalle |
|---|---|---|
| 06/06/2021 05:28 | Médicos | ☐ Niega |
| 06/06/2021 05:28 | Quirúrgicos | ☐ Apendicectomia 06/06/2021 |
| 06/06/2021 05:28 | Familiares | ☐ Niega |

**Indicaciones Médicas (Órdenes Médicas las cuales seran vistas en el control de enfermería para su respectivo registro).**

**Tipo Indicación:** Hospitalizacion

**Órd. Médicas:** 1. NVO hasta nueva indicacion medica
2. Iniciar soporte nutricional parenteral por cateter central para 20 horas asi:
AMINOVEN 15% S.E. 1.00 grams/Kg 533cc
DEXTROSA 50% 2.40 grams/Kg 384cc
LIPOPLUS 20% 0.80 grams/Kg 320cc
CLORURO DE SODIO 2 mEq/mL 2.00 mEq/Kg 80.0cc
CLORURO DE POTASIO 2 mEq/mL 1.50 mEq/Kg 60.0cc
FOSFATO DE POTASIO 0.30 mmol/Kg 9.2cc
MAGNESIO SULFATO 20% (mEq) 0.25 mEq/Kg 12.3cc
MULTIVIT ADULTOS (CERNEVIT) 10.00 mL 10.0cc
VITAMINA C 1000.00 mg 10.0cc
CALCIO GLUCONATO 10% (mEq) 0.35 mEq/Kg 60.3cc
Volumen total de la mezcla 2000cc, instalar en infusion continua a 100cc/hora
3. Solicito control de electrolitos y prealbumina para hacerle ajustes a la terapia nutricional
4. Explico tratamiento nutricional al paciente

**Solicitud de Exámenes Clínicos y Ayudas Diagnósticas**

| Cod CUPS | Cod ISS/SOAT + Descripción Examen Clinico ó ayuda Diagnóstica | Cant | Urgente/Rutinario | Detalles, Indicaciones u Observaciones médicas |
|---|---|---|---|---|
| 903864 | 903864 - SODIO EN SUERO U OTROS FLUIDOS | 1 | Rutinario | |
| 903859 | 903859 - POTASIO EN SUERO U OTROS FLUIDOS | 1 | Rutinario | |
| 903604 | 903604 - CALCIO IONICO | 1 | Rutinario | |
| 903835 | 903835 - FOSFORO EN SUERO U OTROS FLUIDOS | 1 | Rutinario | |
| 903854 | 903854 - MAGNESIO EN SUERO U OTROS FLUIDOS | 1 | Rutinario | |
| 906912 | 906912 - PREALBUMINA SEMIAUTOMATIZADO O AUTOMATIZADO | 1 | Rutinario | PREALBÚMINA (NEFELOMETRÍA) |

**Información del folio No. 51**

Diana Carolina M.E
Diana Carolina Martinez E
Nutricionista Dietista
Universidad de Antioquia
Reg No 6-3083-07

**MARTINEZ ECHEVERRI DIANA CAROLINA**
NUTRICION HUMANA
**R.M.** 6-3083-07



LICENCIADO A: [SOCIEDAD MEDICA RIONEGRO S.A. SOMER S.A.] NIT [890939936-9]

# SOCIEDAD MEDICA RIONEGRO S.A. SOMER S.A.
# 890939936

## INFORME DE PROCEDIMIENTO

**N° Historia Clínica: 769443**

| **Datos personales del Paciente** | | | | | | | |
|---|---|---|---|---|---|---|---|
| **Paciente:** | Cédula_Extranjería 769443 TOM MOLLOY PEDOUSSAUT | | | **Sexo:** | Masculino | **F. Nacim:** | 19/11/1987 |
| **Edad en la atencion:** | 33 Años / 6 Meses / 20 Días | **Estado Civil:** | Casado | **Dirección:** | TRANSVERSAL 17 a 55 22 | | |
| **Teléfono:** | 3223639433 | **Procedencia:** | RIONEGRO | **Ocupación:** | INDEPENDIENTE | | |
| **Responsable:** | NATALY PRETELT | **Tel.responsable:** | 3505214885 | **Dir.responsable:** | TRANSVERSAL 17 a 55 22 | **Parentesco:** | ESPOSA |
| **Acompañante:** | NATALY PRETELT | | | **Tel. Acompañante:** | | | |
| **Entidad:** | EPS SURA | | | | | | |
| **Plan Beneficios:** | EPS SURA (CONTRIBUTIVO) | | | | | **Rango:** | RANGO 1 (CONTRIBUTIVO CATEGORIA A) |

**FOLIO N° 52** **Fecha del Folio: 09/06/2021 18:57**

| **N° Ingreso:** | 4382103 | **Fecha:** | 06/06/2021 03:27 | **F. Consulta:** | No_Aplica | **C. Externa:** | Enfermedad_General |
|---|---|---|---|---|---|---|---|

☐ **Se adiciona conducta al plan de manejo.**

**Detalle del folio:**

**INFORME DE PROCEDIMIENTO**

**CODIGO:** 890606 **TIPO DE PROCEDIMIENTO:** ADMINISTRACIÓN NUTRICIÓN PARENTERAL

**FECHA REALIZACION:** 09/06/2021 **HORA DE INICIO:** 18:00 **HORA DE FIN:**

**Intervención realizada en sala de procedimientos**

| **DETALLE** | **CANTIDAD** |
|---|---|
| | 0 |
| Isopañiles | 2 |
| Equipo de bomba fotosensible más filtro + bolsa | 1 |
| Guantes estériles | 1 |

**COMPLICACIONES:** NO

**DESCRIPCION DEL PROCEDIMIENTOS:**

Con previa verificación de orden médica y prescripción de nutrición, consentimiento informado completo y correctamente diligenciado, explicándole al paciente y familiar el procedimiento a realizar, corroborando que entendió la información suministrada, cumpliendo con el lavado de manos, con el protocolo institucional del procedimiento y siguiendo las normas de bioseguridad, con técnica aséptica se purga equipo fotosensible, se instala nutrición parenteral por cateter picc en miembro superior derecho se programa 2000 centímetros de Nutrición Parenteral a100 centímetros/hora para 20 horas por vía exclusiva, se deja rotulada con datos de identificación. Procedimiento bien tolerado y sin complicaciones. Se dan indicaciones al paciente y familiar sobre los cuidados que debe tener. Se deja paciente en estables condiciones, con barandas elevadas y acompañante.

**Antecedentes** *** (El antecedente fue resaltado en la HC, implica una situación importante).**

| **Fecha** | **Tipo Antecedente** | *** Detalle** |
|---|---|---|
| 06/06/2021 05:28 | Médicos | ☐ Niega |
| 06/06/2021 05:28 | Quirúrgicos | ☐ Apendicectomia 06/06/2021 |
| 06/06/2021 05:28 | Familiares | ☐ Niega |

**Indicaciones Médicas (Órdenes Médicas las cuales seran vistas en el control de enfermería para su respectivo registro).**

**Tipo Indicación:** Hospitalizacion

**Órd. Médicas:**

**Información del folio No. 52**

Magdy Mera Diaz

**MERA DIAZ MAGALI YOLIMA**
ENFERMERO JEFE
**R.M.** 1112880233



LICENCIADO A: [SOCIEDAD MEDICA RIONEGRO S.A. SOMER S.A.] NIT [890939936-9]

# SOCIEDAD MEDICA RIONEGRO S.A. SOMER S.A.
# 890939936

## TROMBOEMBOLISMO

**N° Historia Clínica: 769443**

| **Datos personales del Paciente** | | | | | | | |
|---|---|---|---|---|---|---|---|
| **Paciente:** | Cédula_Extranjería 769443 TOM MOLLOY PEDOUSSAUT | | | **Sexo:** | Masculino | **F. Nacim:** | 19/11/1987 |
| **Edad en la atencion:** | 33 Años / 6 Meses / 21 Días | **Estado Civil:** | Casado | **Dirección:** | TRANSVERSAL 17 a 55 22 | | |
| **Teléfono:** | 3223639433 | **Procedencia:** | RIONEGRO | **Ocupación:** | INDEPENDIENTE | | |
| **Responsable:** | NATALY PRETELT | **Tel.responsable:** | 3505214885 | **Dir.responsable:** | TRANSVERSAL 17 a 55 22 | **Parentesco:** | ESPOSA |
| **Acompañante:** | NATALY PRETELT | | | **Tel. Acompañante:** | | | |
| **Entidad:** | EPS SURA | | | | | | |
| **Plan Beneficios:** | EPS SURA (CONTRIBUTIVO) | | | | | **Rango:** | RANGO 1 (CONTRIBUTIVO CATEGORIA A) |

**FOLIO N° 55** **Fecha del Folio: 10/06/2021 10:31**

| **N° Ingreso:** | 4382103 | **Fecha:** | 06/06/2021 03:27 | **F. Consulta:** | No_Aplica | **C. Externa:** | Otra |
|---|---|---|---|---|---|---|---|

**Detalle del folio:**

## ESCALA DE CAPRINI

| 1 PUNTO | 2 PUNTOS | 3 PUNTOS | 5 PUNTOS |
|---|---|---|---|
| ☐ Edad 41-60 años | ☐ Edad de 61 a 74 años | ☐ Edad ≥ a 75 años | ☐ ACV (< 1 mes) |
| ☐ IMC > 25g/m2 | ☐ Cirugía abierta > 45 mins | ☐ Historia de TEV | ☐ Fractura de pelvis, cadera o pierna |
| ☐ Edema en piernas | ☑ Cirugía laparoscópica > 45 mins | ☐ Historia familiar de TEV | ☐ Injuria aguda de la médula espinal (<1 mes) |
| ☐ Venas varicosas | ☐ Malignidad | ☐ Factor V Leiden | |
| ☐ Embarazo o postparto | ☑ Reposo en cama > 72 horas | ☐ Protrombina 20210A | |
| ☐ Historia de aborto recurrente | ☐ Inmovilización con yeso | ☐ Anticoagulante lupico | |
| ☐ Anticonceptivos orales o terapia de reemplazo hormonal | ☐ Cateter venoso central. | ☐ Anticuerpos anticardiolipinas | |
| ☐ Sepsis < 1 mes | | ☐ Homocisteína elevada en suero | |
| ☐ Enfermedad pulmonar grave incluida neumonia < 1 mes | | ☐ Trombocitopenia inducida por heparinas | |
| ☐ Función pulmonar anormal | | ☐ Otras trombofilias congénitas o adquiridas | |
| ☐ IAM | | | |
| ☐ ICC < 1 mes | | | |
| ☐ Enfermedad inflamatoriaintestinal | | | |
| ☐ Cirugia Menor | | | |

**Valor:** **4** **Nivel de Riesgo: Moderado, Riesgo de TEV en ausencia de profilaxis: 3,00%% , Otros procedimientos en esta categoría de Riesgo: La mayoría de cirugías torácicas, cirugía espinal para enfermedad maligna..**

**Antecedentes** *** (El antecedente fue resaltado en la HC, implica una situación importante).**

| **Fecha** | **Tipo Antecedente** | *** Detalle** |
|---|---|---|
| 06/06/2021 05:28 | Médicos | ☐ Niega |
| 06/06/2021 05:28 | Quirúrgicos | ☐ Apendicectomia 06/06/2021 |

**Información del folio No. 55**

Daniel Cifuentes Diaz
RM 1.044.101.211

**CIFUENTES DIAZ DANIEL ESTIBEN**
MEDICINA GENERAL
**R.M.** 1044101211

06/06/2021 05:28 Familiares ☐ Niega

**Indicaciones Médicas (Órdenes Médicas las cuales seran vistas en el control de enfermería para su respectivo registro).**

**Tipo Indicación:** Hospitalizacion

**Órd. Médicas:**

**Información del folio No. 55**

Daniel Cifuentes Diaz
RM 1.044.101.211

**CIFUENTES DIAZ DANIEL ESTIBEN**
MEDICINA GENERAL
**R.M.** 1044101211



LICENCIADO A: [SOCIEDAD MEDICA RIONEGRO S.A. SOMER S.A.] NIT [890939936-9]

# SOCIEDAD MEDICA RIONEGRO S.A. SOMER S.A.
# 890939936

## EVOLUCIÓN CIRUGÍA

**N° Historia Clínica: 769443**

| **Datos personales del Paciente** | | | | | | | |
|---|---|---|---|---|---|---|---|
| **Paciente:** | Cédula_Extranjería 769443 TOM MOLLOY PEDOUSSAUT | | | **Sexo:** | Masculino | **F. Nacim:** | 19/11/1987 |
| **Edad en la atencion:** | 33 Años / 6 Meses / 21 Días | **Estado Civil:** | Casado | **Dirección:** | TRANSVERSAL 17 a 55 22 | | |
| **Teléfono:** | 3223639433 | **Procedencia:** | RIONEGRO | **Ocupación:** | INDEPENDIENTE | | |
| **Responsable:** | NATALY PRETELT | **Tel.responsable:** | 3505214885 | **Dir.responsable:** | TRANSVERSAL 17 a 55 22 | **Parentesco:** | ESPOSA |
| **Acompañante:** | NATALY PRETELT | | | **Tel. Acompañante:** | | | |
| **Entidad:** | EPS SURA | | | | | | |
| **Plan Beneficios:** | EPS SURA (CONTRIBUTIVO) | | | | | **Rango:** | RANGO 1 (CONTRIBUTIVO CATEGORIA A) |

| **FOLIO N°56** | | **Fecha del Folio:** 10/06/2021 11:23 | | | | | |
|---|---|---|---|---|---|---|---|
| **N° Ingreso:** | 4382103 | **Fecha:** | 06/06/2021 03:27 | **F. Consulta:** | No_Aplica | **C. Externa:** | Enfermedad_General |

☐ **Se adiciona conducta al plan de manejo.**

**Detalle del folio:**

**SUBJETIVO**

CIRUGIA GENERAL
PROTOCOLO BIOSEGURIDAD

DIAGNÓSTICOS
OBSTRRUCCION INTESTINAL MECANICA
** ESTENOSIS COMPLETA COLON SIGMOIDES
POP PROCTOSIGMOIDECTOMIA (LIGADURA CABOS DISTAL - PROXIMAL ) + CECOSTOMIA DE DECOMPRESION + CIERRE DE PIEL
ANTECEDENTE APENDICECTOMÍA LAPAROSCÓPICA 03/06/21
ILEO ADINÁMICO POSTQUIRÚRGICO
HIPOKALEMIA LEVE
NEUMATOSIS INTESTINAL
SOSPECHA DE ENFERMEDAD DE CRONH COMPLICADA

SUBJETIVO
MAL CONTROL DEL DOLOR
SIN PICOS FEBRILES
SENSACION DE DISTENSION ABDOMINAL
SOPORTE NUTRICIONAL PARENTERAL TOTAL
NO PICOS FEBRILES

**OBJETIVO**

ACEPTABLES CONDICIONES GENERALES
ALERTA, COLABORADOR
FC 100 TA 120/72 FR 20
SONDA NASOGÁSTRICA ACTIVA 300 CC
MUCOSAS ROSADAS HUMEDAS, NO ICTERICIA
ABDOMEN BLANDO DEPRESIBLE LEVEMENTE DISTENDIDO, DOLOROSO A LA PALPACIÓN
HERIDA QUIRURGICA CUBIERTA CON APOSITO ESTERIL SECRECION SEROSANGUINOLENTO MODERADA
CECOSTOMIA ACTIVA MINIMA PRODUCCION
NO SIGNOS DE IRRITACION PERITONEAL
NO EDEMAS
NO FOCALIZACION NEUROLOGICA

**ANALISIS**

PACIENTE POSTQUIRURGICO DE APENDICECTOMIA NO COMPLICADA, CON EVOLUCIÓN POSTOPERATORIA TÓRPIDA, INADECUADO CONTROL DEL DOLOR Y SIN TOLERANCIA A LA VÍA ORAL, CON SOSPECHA DE ENFERMEAD INFLAMATORIA INTESTINAL POR HISTORIA CLÍNCA Y CON HALLAZGOS IMAGINOLÓGICOS QUE INDICA EXPLORACION QUIRURGICA, SE REALIZA RESECCION DE LESION ESTENOSANTE TOTAL A NIVEL DEL UNION RECTOSIGMOIDEA Y CECOSTOMIA DE DECOMPRESION, AMERITA SEGUNDO TIEMPO OPERATORIO PARA RECONSTITUCION DEL TRACTO DIGESTIVO. SE INDICIO SOPORTE NUTRICIONAL PARENTERAL TOTAL Y EN AJUSTE DE DOLOR POR GRUPO ESPECIALIZADO ANTE DIFICIL CONTROL. SE REQUIERE SEGUIMIENTO IONICO Y MANTENER ESQUEMA TERAPEUTICO. EXPLICO AMPLIA Y CLARAMENTE AL PACIENTE Y SU ACOMPAÑANTE.

**Información del folio No. 56**

Dr. Carlos A. Hernández Rincón
CIRUJANO GENERAL
C.C. No. 83.178.190 Bogotá D.C.
R.M. 95603/2003
NACIONAL DE COLOMBIA

**HERNANDEZ RINCON CARLOS ALBERTO**
CIRUGIA GENERAL
**R.M.** 95-0603-03



LICENCIADO A: [SOCIEDAD MEDICA RIONEGRO S.A. SOMER S.A.] NIT [890939936-9]

**EPICRISIS**

**Antecedentes** *** (El antecedente fue resaltado en la HC, implica una situación importante).**

| Fecha | Tipo Antecedente | * Detalle |
|---|---|---|
| 06/06/2021 05:28 | Médicos | ☐ Niega |
| 06/06/2021 05:28 | Quirúrgicos | ☐ Apendicectomia 06/06/2021 |
| 06/06/2021 05:28 | Familiares | ☐ Niega |

**Diagnósticos Registrados en este folio** **** (El diagnóstico fue resaltado en el folio, implica una situación importante).**

| Código CIE10 ** | Nombre del diagnóstico Según CIE 10 | Princi | DxIng | DxEgr | Presuntivo ó definitivo | Clasificación RIPS | Clásificación Pre/Post QX | Detalle ú Observaciones médicas |
|---|---|---|---|---|---|---|---|---|
| K564 | ☐ OTRAS OBSTRUCCIONES DEL INTESTINO | ☑ | ☐ | ☑ | Presuntivo | Confirmado_Repetido | Posoperatorio | MASA ESTENOSANTE UNION RECTOSIGMOIDEASOSPECHA ENFERMEDAD DE CROHN COMPLICADA |

**Indicaciones Médicas (Órdenes Médicas las cuales seran vistas en el control de enfermería para su respectivo registro).**

**Tipo Indicación:** Hospitalizacion

**Órd. Médicas:** NADA VIA ORAL
SONDA NASOGASTRICA A LIBRE DRENAJE
SOPORTE NUTRICIONAL PARENTERAL TOTAL x CATETER P.I.C.C.
CUIDADOS DE CECOSTOMIA
** PERMEABILIZAR CECOSTOMIA CON 20 CC DE AGUA O SUERO SALINO CADA 8 HORAS
SEGUIMIENTO SOPORTE NUTRICIONAL
SS/ PARACLINICOS CONTROL MAÑANA
CUIDADOS DE HERIDA QUIRURGICA
REPORTE ESTUDIO DE PATOLOGIA
REPORTE CULTIVO LIQUIDO PERITONEAL
TERAPIA RESPIRATORIA E INCENTIVO
DEAMBULACION TEMPRANA
ATENTOS A EVOLUCION CLINICA

**Solicitud de Exámenes Clínicos y Ayudas Diagnósticas**

| Cod CUPS | Cod ISS/SOAT + Descripción Examen Clinico ó ayuda Diagnóstica | Cant | Urgente/Rutinario | Detalles, Indicaciones u Observaciones médicas |
|---|---|---|---|---|
| 906913 | 906913 - PROTEINA C REACTIVA ALTA PRECISION AUTOMATIZADO | 1 | Rutinario | . |
| 903895 | 903895 - CREATININA EN SUERO U OTROS FLUIDOS | 1 | Rutinario | . |
| 902210 | 902210 - HEMOGRAMA IV HEMOGLOBINA HEMATOCRITO RECUENTO DE ERITROCITOS INDICES ERITROCITARIOS LEUCOGRAMA RECUENTO DE PLAQUETAS INDICES PLAQUETARIOS Y MORFOLOGIA ELECTRONICA E HISTOGRAMA AUTOMATIZADO | 1 | Rutinario | . |
| 903813 | 903813 - CLORO | 1 | Rutinario | . |
| 903859 | 903859 - POTASIO EN SUERO U OTROS FLUIDOS | 1 | Rutinario | . |
| 903864 | 903864 - SODIO EN SUERO U OTROS FLUIDOS | 1 | Rutinario | . |

**Solicitud de Interconsulta**

| Consec, Especialidad | Dx | Motivo | Observaciones |
|---|---|---|---|
| 191630 | | PACIENTE POSTQUIRURGICO DE APENDICECTOMIA NO COMPLICADA, CON EVOLUCIÓN POSTOPERATORIA TÓRPIDA, INADECUADO CONTROL DEL DOLOR Y SIN TOLERANCIA A LA VÍA ORAL, CON SOSPECHA DE ENFERMEAD INFLAMATORIA INTESTINAL POR HISTORIA CLÍNCA Y CON HALLAZGOS IMAGINOLÓGICOS QUE INDICA EXPLORACION QUIRURGICA, SE REALIZA RESECCION DE LESION ESTENOSANTE TOTAL A NIVEL DEL UNION RECTOSIGMOIDEA Y CECOSTOMIA DE DECOMPRESION, AMERITA SEGUNDO TIEMPO OPERATORIO PARA RECONSTITUCION DEL TRACTO DIGESTIVO. SE INDICIO SOPORTE NUTRICIONAL PARENTERAL TOTAL Y EN AJUSTE DE DOLOR POR GRUPO ESPECIALIZADO ANTE DIFICIL CONTROL. SE REQUIERE SEGUIMIENTO IONICO Y MANTENER ESQUEMA TERAPEUTICO. EXPLICO AMPLIA Y CLARAMENTE AL PACIENTE Y SU ACOMPAÑANTE. | |

**Información del folio No. 56**

Dr. Carlos A. Hernández Rincón
CIRUJANO GENERAL
C.C. No. 80.178.190 Bogotá D.C.
R.M. 95603/2003
NACIONAL DE COLOMBIA

**HERNANDEZ RINCON CARLOS ALBERTO**
CIRUGIA GENERAL
**R.M.** 95-0603-03



LICENCIADO A: [SOCIEDAD MEDICA RIONEGRO S.A. SOMER S.A.] NIT [890939936-9]

# SOCIEDAD MEDICA RIONEGRO S.A. SOMER S.A.
# 890939936

## EVOLUCION NUTRICION

**N° Historia Clínica: 769443**

| **Datos personales del Paciente** | | | | | | | |
|---|---|---|---|---|---|---|---|
| **Paciente:** | Cédula_Extranjería 769443 TOM MOLLOY PEDOUSSAUT | | | **Sexo:** | Masculino | **F. Nacim:** | 19/11/1987 |
| **Edad en la atencion:** | 33 Años / 6 Meses / 21 Días | **Estado Civil:** | Casado | **Dirección:** | TRANSVERSAL 17 a 55 22 | | |
| **Teléfono:** | 3223639433 | **Procedencia:** | RIONEGRO | **Ocupación:** | INDEPENDIENTE | | |
| **Responsable:** | NATALY PRETELT | **Tel.responsable:** | 3505214885 | **Dir.responsable:** | TRANSVERSAL 17 a 55 22 | **Parentesco:** | ESPOSA |
| **Acompañante:** | NATALY PRETELT | | | **Tel. Acompañante:** | | | |
| **Entidad:** | EPS SURA | | | | | | |
| **Plan Beneficios:** | EPS SURA (CONTRIBUTIVO) | | | | | **Rango:** | RANGO 1 (CONTRIBUTIVO CATEGORIA A) |

**FOLIO N°57** **Fecha del Folio:** 10/06/2021 12:01

| **N° Ingreso:** | 4382103 | **Fecha:** | 06/06/2021 03:27 | **F. Consulta:** | No_Aplica | **C. Externa:** | Enfermedad_General |
|---|---|---|---|---|---|---|---|

☐ **Se adiciona conducta al plan de manejo.** ☐ **pulse valor**

### Nutrición Humana

**Detalle del folio:**

**EVOLUCION NUTRICION**

**SUBJETIVO**

Tom, paciente de 33 años, hospitalizado con Dx:
- Obstrucción intestinal resuelta
- Dolor agudo postoperatorio
- Sospecha de enfermedad inflamatoria intestinal

Procedimientos:
* POP sigmoidectomía + cecostomía 08/06/2021
* POP adependicetomia por laparoscopia 03/06/2021

Antecedentes:
- Medicos: Niega
- Alergicos: Niega
- Quirurgicos: Apendicectomía 03/06/2021
- Farmacologicos: Niega
- Toxicologicos: Niega
- Familiares: Niega

Refiere sentirse regular, sin via oral. Con soporte nutricional parenteral.

**OBJETIVO**

Paciente en unidad, en compañia de su esposa. Tranquilo, consciente, orientado en tiempo, persona y lugar, colaborador, responde al interrogatorio. Sin requerimiento de oxigeno suplementario, sin trabajo respiratorio. Afebril, hidratado. Moviliza extremidades sin edemas. Abdomen blando, levemente distendido, doloroso en toda su extension. Con SNG a libre drenaje activa con material bilioso. Sin via oral, con soporte nutricional parenteral con adecuada tolerancia. No refiere emesis. Cecostomia activa en poca cantidad.
Electrolitos: 10-06-21: MAGNESIO 2.21 mg/dL, PREALBUMINA 5.48 mg/dL, SODIO (POR ION SELECTIVO) 148.22 mEq/L, POTASIO (POR ION SELECTIVO) 3.82 mEq/L, FOSFORO INORGANICO [FOSFATOS] 2.14 mg/dL, CALCIO IONICO 1.08 mmol/L.

**ANALISIS**

Paciente en hospitalizacion, con diagnostico medico de pop de le + colectomia izq con cabo proximal y distal cerrados, cecostomia para descompresion, pop de apendicectomia por via laparoscopica, Moderadamente Mal Nutrido segun Valoracion Globlal Subjetiva, con contraindicación para recibir la vía oral, por lo que requiere continuar soporte nutricional parenteral con el fin de cubrir sus altas demandas de calorías y nutrientes, evitar deterioro de su estado nutricional y complicaciones asociadas a estados de malnutrición que puedan prolongar su estancia hospitalaria.

**EPICRISIS**

**PLAN**

1. NVO hasta nueva indicacion medica
2. Continuar soporte nutricional parenteral planeado con peso actual para 20 horas, con un aporte de 1.2, 2.4 y 0.8 gr/kg de proteinas, carbohidratos y lípidos, respectivamente con un FMG de 2.0 mg/kg/min, complementado con electrólitos, multivitaminas, oligoelementos y vitamina C, y glutamina Dia 1. Con un aporte calorico de 1808 kcal (23 kcal/kg).
3. Explico tratamiento nutricional actual.

### EVALUACIÓN NUTRICIÓN

**ANTROPOMETRÍA**

**Información del folio No. 57**

Manuela Varela G.

**VARELA GIRALDO MANUELA**
NUTRICION HUMANA
**R.M.** 05734716



LICENCIADO A: [SOCIEDAD MEDICA RIONEGRO S.A. SOMER S.A.] NIT [890939936-9]

**FECHA:** 09-06-2021
**TALLA:** 1,83
**PESO USUAL:** ,00
**PESO ACTUAL:** 93,00
**PESO IDEAL:** 80,00
**INDICE DE MASA CORPORAL:** 27,77
**% CAMBIO DE PESO:** ,00

## REQUERIMIENTOS

**REQUERIMIENTO DE ENERGÍA:** 2400 Kcal (30 Kcal/Kg de peso ideal)
**REQUERIMIENTO DE PROTEÍNA:** 2g/Kg

## LABORATORIOS

**FECHA ALBÚMINA:** No aplica
**ALBÚMINA:** No aplica
**FECHA PREALBÚMINA:** 10-06-21
**PREALBÚMINA:** PREALBUMINA 5.48 mg/dL

## BALANCE DE NITRÓGENO

**FECHA DE BN:** No aplica
**NUU:** No aplica
**APORTE DE PROTEÍNA:** 0,0000

**BALANCE NITRÓGENO:** No aplica
**INTERPRETACIÓN:** No aplica

**DIAGNÓSTICO NUTRICIONAL:** PACIENTE MODERADAMENTE MAL NUTRIDO

**OBSERVACIONES:**

**TIPO DE INTERVENCIÓN:** Nutrición parenteral

---

**Antecedentes** *** (El antecedente fue resaltado en la HC, implica una situación importante).**

| Fecha | Tipo Antecedente | * Detalle |
|---|---|---|
| 06/06/2021 05:28 | Médicos | Niega |
| 06/06/2021 05:28 | Quirúrgicos | Apendicectomia 06/06/2021 |
| 06/06/2021 05:28 | Familiares | Niega |

---

**Indicaciones Médicas (Órdenes Médicas las cuales seran vistas en el control de enfermería para su respectivo registro).**

**Tipo Indicación:** Hospitalizacion

**Órd. Médicas:** 1. NVO hasta nueva indicacion medica
2. Continuar soporte nutricional parenteral planeado con peso actual para 20 horas, asi:
AMINOVEN 15% S.E. 1.20 grams /Kg 640 cc
DEXTROSA 50% 2.40 grams /Kg 384 cc ( FM 2.0 mg/kg/min)
LIPOPLUS 20% 0.80 grams /Kg 320 cc
GLUTAMINA 20% 0.50 grams /Kg 200 cc
CLORURO DE POTASIO 2 mEq/mL 1.00 mEq /Kg 40.0 cc
MAGNESIO SULFATO 20% (mEq) 0.25 mEq /Kg 12.3 cc
MULTIVIT ADULTOS (CERNEVIT) 10.00 mL 10.0 cc
TRAZAS ADULTO (TRACUTIL) 10.00 mL 10.0 cc
VITAMINA C 1000.00 mg 10.0 cc
CALCIO GLUCONATO 10% (mEq) 0.50 mEq /Kg 86.2 cc
FOSFATO DE POTASIO 0.30 mmol /Kg 9.2 cc
Volumen total 1740 cc, instalar a 87.0 cc/h.
3. Explico tratamiento nutricional actual.
4. Favor tomar glucometrias cada 12 horas.

**Información del folio No. 57**

Manuela Varela G.

**VARELA GIRALDO MANUELA**
NUTRICION HUMANA
**R.M.** 05734716



LICENCIADO A: [SOCIEDAD MEDICA RIONEGRO S.A. SOMER S.A.] NIT [890939936-9]

**Solicitud de Exámenes Clínicos y Ayudas Diagnósticas**

| Cod CUPS | Cod ISS/SOAT + Descripción Examen Clinico ó ayuda Diagnóstica | Cant | Urgente/Rutinario | Detalles, Indicaciones u Observaciones médicas |
|---|---|---|---|---|
| 903883 | 01912735 - GLUCOMETRIA | 1 | Rutinario | Tomar cada 12 horas |

**Información del folio No. 57**

Manuela Varela G.

**VARELA GIRALDO MANUELA**
NUTRICION HUMANA
**R.M.** 05734716



LICENCIADO A: [SOCIEDAD MEDICA RIONEGRO S.A. SOMER S.A.] NIT [890939936-9]

# SOCIEDAD MEDICA RIONEGRO S.A. SOMER S.A.
# 890939936

## EVOLUCION EN DOLOR Y CUIDADO PALIATIVO

**N° Historia Clínica: 769443**

| **Datos personales del Paciente** | | | | | | | |
|---|---|---|---|---|---|---|---|
| **Paciente:** | Cédula_Extranjería 769443 TOM MOLLOY PEDOUSSAUT | | | **Sexo:** | Masculino | **F. Nacim:** | 19/11/1987 |
| **Edad en la atencion:** | 33 Años / 6 Meses / 21 Días | **Estado Civil:** | Casado | **Dirección:** | TRANSVERSAL 17 a 55 22 | | |
| **Teléfono:** | 3223639433 | **Procedencia:** | RIONEGRO | **Ocupación:** | INDEPENDIENTE | | |
| **Responsable:** | NATALY PRETELT | **Tel.responsable:** | 3505214885 | **Dir.responsable:** | TRANSVERSAL 17 a 55 22 | **Parentesco:** | ESPOSA |
| **Acompañante:** | NATALY PRETELT | | | **Tel. Acompañante:** | | | |
| **Entidad:** | EPS SURA | | | | | | |
| **Plan Beneficios:** | EPS SURA (CONTRIBUTIVO) | | | | | **Rango:** | RANGO 1 (CONTRIBUTIVO CATEGORIA A) |

**FOLIO N° 58** **Fecha del Folio: 10/06/2021 13:21**

| **N° Ingreso:** | 4382103 | **Fecha:** | 06/06/2021 03:27 | **F. Consulta:** | No_Aplica | **C. Externa:** | Enfermedad_General |
|---|---|---|---|---|---|---|---|

☐ **Se adiciona conducta al plan de manejo.**

**Detalle del folio:**

**SIGNOS VITALES**

**Peso:**
**Presión Arterial:** 139/85
**Frecuencia Respiratoria:** 15
**Fracción Inspirada de Oxígeno:** 28
**Temperatura:** 37
**Frecuencia Cardíaca:** 79
**Saturación de Oxígeno:** 95
**Dolor :** 3

**SUBJETIVO**

MEDICINA DEL DOLOR

Tom, 33 años de edad, Residente en San Antonio, Economista

Diagnósticos:
- Obstrucción intestinal resuelta
- Dolor agudo postoperatorio
- Sospecha de enfermedad inflamatoria intestinal

Procedimientos:
* POP sigmoidectomía + cecostomía 08/06/2021
* POP adependicetomia por laparoscopia 03/06/2021

Antecedentes:
- Medicos: Niega
- Alergicos: Niega
- Quirurgicos: Apendicectomía 03/06/2021
- Farmacologicos: Niega
- Toxicologicos: Niega
- Familiares: Niega

Subjetivo:
Refiere dolor abdominal no controlado con medicación actual. Refiere que el dolor no presenta mejoría con rescates por bomba PCA pero sí cuando se administra directamente en la vena. Cuando se administra directamente por la vena presenta mejoría casi total del dolor. No episodios eméticos.

**OBJETIVO**

Aceptables condiciones generales, alerta, orientado, por momentos gestos de dolor
Mucosas rosadas e hidratadas, escleras anictéricas.
Cardiopulmonar sin alteraciones.
Abdomen con herida quirurgica cubierta por apositos limpios y drenes funcionantes, dolor leve a la palpación sin signos de irritación peritoneal
Extremidades bien perfundidas, sin edemas
Neurológico sin focalización.

Laboratorios:
10/06/2021 Sodio 148 Potasio 3.82 Magnesio 2.21 Fosf 2.14 Calcio iónico 1.08
**Información del folio No. 58**

Dra. Juliana Serna Gutiérrez
Médica y Anestesióloga UPB
Especialista de Dolor CES
R.M. 2928-12 - C.C. 43.984.939

**43984939 - SERNA GUTIERREZ JULIANA**
MEDICINA DEL DOLOR
**R.M.** 5-3841-09



LICENCIADO A: [SOCIEDAD MEDICA RIONEGRO S.A. SOMER S.A.] NIT [890939936-9]

09/06/2021 Sodio 144 Potasio 3.61 Cloro 108
08/06/20201 Lactato 2.58 PCR 221 Hb 16.68 Hto 19.2 VCM 84 Leucocitos9530 Neutrofilos 7900 Plaquetas 271000

Imagenes:
08/06/2021 TOMOGRAFÍA DE ABDOMEN CONTRASTADO: El hígado tiene tamaño, forma y densidades normales sin evidencia de lesiones focales. Vesícula distendida sin lesiones. No hay alteraciones en lo visualizado de la porta. La vía biliar intra extra-hepática de calibre normal. El bazo, glándulas suprarrenales y páncreas sin alteraciones. Riñones de tamaño y forma y densidades normales sin evidencia de lesiones focales. No hay cálculos ni dilataciones de los sistema pielocaliciales. Estructuras vasculares con curso y calibre normal sin evidencia de masas o adenomegalias. La vejiga se encuentra mínimamente distendida sin lesiones. Hay líquido libre en la pelvis e interasas. Llama la atención distensión de asas intestinales delgadas y marcada distensión del marco cólico identificando una transición abrupta del calibre hacia la topografía del sigmoide distal. El recto se encuentra colapsado. Estos hallazgos indican una obstrucción intestinal mecánica distal en el sigmoides a correlacionar con los antecedentes clínicos. En este nivel no identifico masas ni alteración de los tejidos blandos adyacentes. Se anota que el ciego alcanza un diámetro de 91 mm. No hay aire libre en el presente control. Se observa sonda enteral en trayecto esofágico con extremo distal dirigido hacia el estómago, encontrando que este se encuentra colapsado. Hay derrame pleural laminar izquierdo. No se identifican lesiones óseas, traumáticas, líticas, blásticas o expansivas.
CONCLUSIÓN:
Signos de obstrucción intestinal mecánica que compromete al sigmoide distal como fue descrito con marcada dilatación del marco cólico a correlacionar con los antecedentes clínicos.

**ANALISIS**

Paciente con dolor agudo postoperatorio por cirugía abdominal, en el momento mal control sintomático a pesar de ajustes realizados el día de ayer. Sospecha de conductas aberrantes ya que únicamente siente mejoría con el medicamento vía venosa directa y no refiere mejoría con rescates por bomba PCA. Con el fin de disminuir riesgo de uso inadecuado de opioides y lograr un adecuado control sintomático, realizo ajustes farmacológicos. Nueva valoración mañana. Pendiente cirugía de reconstrucción de tubo digestivo.

Plan
Cuando sea llevado a cirugía, por favor informar a anestesiología la posibilidad de dejar CATETER EPIDURAL para control del dolor postoperatorio.
Oxicodona por horario así: 3 mg IV cada 6 horas diluidos en 30 cc de solución salina para administrar en 20 minutos.
Ajuste en bomba PCA con oxicodona así:** Bolo demanda: 1mg ** Bloqueo bolo: 15 minutos ** NO Velocidad continua, solo bolo a demanda.
Resto según cirugía general.
Nueva valoración mañana.

**¿Desea seguir tratando el paciente?** SI MAÑANA

**Antecedentes** *** (El antecedente fue resaltado en la HC, implica una situación importante).**

| Fecha | Tipo Antecedente | * Detalle |
|---|---|---|
| 06/06/2021 05:28 | Médicos | ☐ Niega |
| 06/06/2021 05:28 | Quirúrgicos | ☐ Apendicectomia 06/06/2021 |
| 06/06/2021 05:28 | Familiares | ☐ Niega |

**Diagnósticos Registrados en este folio** **** (El diagnóstico fue resaltado en el folio, implica una situación importante).**

| Código CIE10 | ** | Nombre del diagnóstico Según CIE 10 | Princi | DxIng | DxEgr | Presuntivo ó definitivo | Clasificación RIPS | Clásificación Pre/Post QX | Detalle ú Observaciones médicas |
|---|---|---|---|---|---|---|---|---|---|
| K564 | ☐ | OTRAS OBSTRUCCIONES DEL INTESTINO | ☐ | ☐ | ☑ | Presuntivo | Confirmado_Repetido | Posoperatorio | MASA ESTENOSANTE UNION RECTOSIGMOIDEA SOSPECHA ENFERMEDAD DE CROHN COMPLICADA |
| R520 | ☐ | DOLOR AGUDO | ☐ | ☐ | ☐ | Presuntivo | Impresion_Diagnostica | No_Corresponde | |
| K639 | ☐ | ENFERMEDAD DEL INTESTINO NO ESPECIFICADA | ☑ | ☑ | ☐ | Definitivo | Confirmado_Nuevo | No_Corresponde | |

**Plan de manejo - Medicamentos**

| Cod Medicam | Nombre ó descripción del medicamento | POS | Via administr. | Cant | Término definido/Dias | Posología, Indicaciones, Detalles u Observaciones médicas |
|---|---|---|---|---|---|---|
| **Plan de manejo Intrahospitalario** | | | | | | |
| N02AA050248 | OXICODONA SLN INY 10MG/ML | ☑ | Endovenosa | 0 | ☑ 0 | 3 MILIGRAMO Cada 6 Horas Indefinido - Oxicodona por horario así: 3 mg IV cada 6 horas SIEMPRE diluidos en 30 cc de solución salina para administrar en 20 minutos, |

**Información del folio No. 58**

Dra. Juliana Serna Gutiérrez
Médica y Anestesióloga UPB
Especialista de Dolor CES
R.M. 2928-12 - C.C. 43.984.939

**43984939 - SERNA GUTIERREZ JULIANA**
MEDICINA DEL DOLOR
**R.M.** 5-3841-09



LICENCIADO A: [SOCIEDAD MEDICA RIONEGRO S.A. SOMER S.A.] NIT [890939936-9]

| | | | | | |
|---|---|---|---|---|---|
| N02AA050248 | OXICODONA SLN INY 10MG/ML | ☑ Endovenosa | 0 | ☑ 0 | 50 MILIGRAMO Cada 24 Horas Indefinido - Cada 24 horas - Reformular en caso de temrinarse antes del tiempo<br><br>Preparar mezcla para PCA Así:<br>Oxicodona (Ampollas 10mg/ml) # 5 ampollas ..... 5ml (50mg)<br>Cloruro de sodio 0,9% ..... 95ml<br>Volumen total: .....100ml<br><br>Programar equipo de PCA así:<br>1, Nombre del programa: Oxicodona<br>2, VAI: 100ml<br>3, Concentración: 0,5mg/ml<br>4, Cantidad de fármaco: 50mg<br>5, Volumen diluyente: 100 ml<br>6, Velocidad continua: No aplica, es sólo bolo demanda,<br>7, Bolo demanda: 1mg<br>8, Bloqueo bolo: 15 minutos<br>9, Máximo bolo por 4 horas: 16<br><br>Parar equipo de PCA si presenta: Sedación excesiva, PAM menor de 60mmHg, FR menor de 10, |

**Medicamentos Suspendidos**

| Cod Medicam | Nombre ó descripción del medicamento | POS | Proviene del folio No. | Fecha de Suspensión | Cantidad solicitada | Cantidad Sumin. Enfermeria | Cantidad Suspendida |
|---|---|---|---|---|---|---|---|
| N02AA050248 | OXICODONA SLN INY 10MG/ML | ☑ | 47 | 10/06/2021 13:04 | | | |
| N02AA050248 | OXICODONA SLN INY 10MG/ML | ☑ | 47 | 10/06/2021 13:04 | | | |

**Indicaciones Médicas (Órdenes Médicas las cuales seran vistas en el control de enfermería para su respectivo registro).**

**Tipo Indicación:** Hospitalizacion

**Órd. Médicas:** Cuando sea llevado a cirugía, por favor informar a anestesiología la posibilidad de dejar CATETER EPIDURAL para control del dolor postoperatorio.
Oxicodona por horario así: 3 mg IV cada 6 horas diluidos en 30 cc de solución salina para administrar en 20 minutos.
Ajuste en bomba PCA con oxicodona así:** Bolo demanda: 1mg ** Bloqueo bolo: 15 minutos ** NO Velocidad continua, solo bolo a demanda.
Resto según cirugía general.
Nueva valoración mañana.

**Información del folio No. 58**

Dra. Juliana Serna Gutiérrez
Médica y Anestesióloga UPB
Especialista de Dolor CES
R.M. 2928-12 - C.C. 43.984.939

**43984939 - SERNA GUTIERREZ JULIANA**
MEDICINA DEL DOLOR
**R.M.** 5-3841-09



LICENCIADO A: [SOCIEDAD MEDICA RIONEGRO S.A. SOMER S.A.] NIT [890939936-9]

# SOCIEDAD MEDICA RIONEGRO S.A. SOMER S.A.
# 890939936

## INFORME DE PROCEDIMIENTO

**N° Historia Clínica: 769443**

| **Datos personales del Paciente** | | | | | | | |
|---|---|---|---|---|---|---|---|
| **Paciente:** | Cédula_Extranjería 769443 TOM MOLLOY PEDOUSSAUT | | | **Sexo:** | Masculino | **F. Nacim:** | 19/11/1987 |
| **Edad en la atencion:** | 33 Años / 6 Meses / 21 Días | **Estado Civil:** | Casado | **Dirección:** | TRANSVERSAL 17 a 55 22 | | |
| **Teléfono:** | 3223639433 | **Procedencia:** | RIONEGRO | **Ocupación:** | INDEPENDIENTE | | |
| **Responsable:** | NATALY PRETELT | **Tel.responsable:** | 3505214885 | **Dir.responsable:** | TRANSVERSAL 17 a 55 22 | **Parentesco:** | ESPOSA |
| **Acompañante:** | NATALY PRETELT | | | **Tel. Acompañante:** | | | |
| **Entidad:** | EPS SURA | | | | | | |
| **Plan Beneficios:** | EPS SURA (CONTRIBUTIVO) | | | | | **Rango:** | RANGO 1 (CONTRIBUTIVO CATEGORIA A) |

**FOLIO N° 60** **Fecha del Folio: 10/06/2021 18:56**

| **N° Ingreso:** | 4382103 | **Fecha:** | 06/06/2021 03:27 | **F. Consulta:** | No_Aplica | **C. Externa:** | Enfermedad_General |
|---|---|---|---|---|---|---|---|

☐ **Se adiciona conducta al plan de manejo.**

**Detalle del folio:**

**INFORME DE PROCEDIMIENTO**

**CODIGO:** 890606 **TIPO DE PROCEDIMIENTO:** ADMINISTRACIÓN NUTRICIÓN PARENTERAL

**FECHA REALIZACION:** 10/06/2021 **HORA DE INICIO:** 18:00 **HORA DE FIN:**

**Intervención realizada en sala de procedimientos**

| **DETALLE** | **CANTIDAD** |
|---|---|
| | 0 |
| Isopañiles | 1 |
| Equipo de bomba fotosensible más filtro + bolsa | 1 |
| Guantes estériles | 1 |

**COMPLICACIONES:** NO

**DESCRIPCION DEL PROCEDIMIENTOS:**

Con previa verificación de orden médica y prescripción de nutrición, consentimiento informado completo y correctamente diligenciado, explicándole al paciente y familiar el procedimiento a realizar, corroborando que entendió la información suministrada, cumpliendo con el lavado de manos, con el protocolo institucional del procedimiento y siguiendo las normas de bioseguridad, se realiza doble verificación con: nutricionista, con técnica aséptica se purga equipo fotosensible, se instala nutrición o aminoácidos parenteral por catéter venoso central periferico derecho, se programa 1740 cc a 87 centímetros/hora para 20 horas por vía exclusiva, se deja rotulada con datos de identificación. Procedimiento bien tolerado y sin complicaciones. Se dan indicaciones al paciente y familiar sobre los cuidados que debe tener ( no manipular ni desconectar el equipo) . Se deja paciente en estables condiciones, con barandas elevadas y acompañante.

**Antecedentes** *** (El antecedente fue resaltado en la HC, implica una situación importante).**

| **Fecha** | **Tipo Antecedente** | *** Detalle** |
|---|---|---|
| 06/06/2021 05:28 | Médicos | ☐ Niega |
| 06/06/2021 05:28 | Quirúrgicos | ☐ Apendicectomia 06/06/2021 |
| 06/06/2021 05:28 | Familiares | ☐ Niega |

**Indicaciones Médicas (Órdenes Médicas las cuales seran vistas en el control de enfermería para su respectivo registro).**

**Tipo Indicación:** Hospitalizacion

**Órd. Médicas:**

**Información del folio No. 60**

Sandra Castaño

**CASTAÑO ZULUAGA SANDRA JHOANA**
ENFERMERO JEFE
**R.M.** 1036948396



LICENCIADO A: [SOCIEDAD MEDICA RIONEGRO S.A. SOMER S.A.] NIT [890939936-9]

# SOCIEDAD MEDICA RIONEGRO S.A. SOMER S.A.
# 890939936

## EVOLUCION NUTRICION

**N° Historia Clínica: 769443**

| **Datos personales del Paciente** | | | | | | | |
|---|---|---|---|---|---|---|---|
| **Paciente:** | Cédula_Extranjería 769443 TOM MOLLOY PEDOUSSAUT | | | **Sexo:** | Masculino | **F. Nacim:** | 19/11/1987 |
| **Edad en la atencion:** | 33 Años / 6 Meses / 22 Días | **Estado Civil:** | Casado | **Dirección:** | TRANSVERSAL 17 a 55 22 | | |
| **Teléfono:** | 3223639433 | **Procedencia:** | RIONEGRO | **Ocupación:** | INDEPENDIENTE | | |
| **Responsable:** | NATALY PRETELT | **Tel.responsable:** | 3505214885 | **Dir.responsable:** | TRANSVERSAL 17 a 55 22 | **Parentesco:** | ESPOSA |
| **Acompañante:** | NATALY PRETELT | | | **Tel. Acompañante:** | | | |
| **Entidad:** | EPS SURA | | | | | | |
| **Plan Beneficios:** | EPS SURA (CONTRIBUTIVO) | | | | | **Rango:** | RANGO 1 (CONTRIBUTIVO CATEGORIA A) |

**FOLIO N°64** **Fecha del Folio:** 11/06/2021 10:12

| **N° Ingreso:** | 4382103 | **Fecha:** | 06/06/2021 03:27 | **F. Consulta:** | No_Aplica | **C. Externa:** | Enfermedad_General |
|---|---|---|---|---|---|---|---|

☐ **Se adiciona conducta al plan de manejo.** ☐ **pulse valor**

### Nutrición Humana

**Detalle del folio:**

**EVOLUCION NUTRICION**

**SUBJETIVO**

Tom, paciente de 33 años, hospitalizado con Dx:
- Obstrucción intestinal resuelta
- Dolor agudo postoperatorio
- Sospecha de enfermedad inflamatoria intestinal

Procedimientos:
* POP sigmoidectomía + cecostomía 08/06/2021
* POP adependicetomia por laparoscopia 03/06/2021

Antecedentes:
- Medicos: Niega
- Alergicos: Niega
- Quirurgicos: Apendicectomía 03/06/2021
- Farmacologicos: Niega
- Toxicologicos: Niega
- Familiares: Niega

Refiere sentirse mejor. Sin via oral, con soporte nutricional parenteral.

**OBJETIVO**

Encuentro paciente en unidad, pasa en estables condiciones durante la noche, en compañia de su esposa. Sin requerimiento de oxigeno suplementario, sin trabajo respiratorio. Tranquilo, consciente, orientado en tiempo, persona y lugar, colaborador, responde al interrogatorio. Afebril, hidratado. Extremidades sin edemas. Abdomen blando, levemente distendido, doloroso en toda su extension. Sin via oral, con SNG a libre drenaje activa con material bilioso, dreno 300 cc, con soporte nutricional parenteral con adecuada tolerancia. No refiere nauseas o emesis. Cecostomia activa en poca cantidad. Glucometrias estables, ultimas de 142 mg/dL.
Electrolitos: 11-06-21: HB 13.63 g/dL, SODIO (POR ION SELECTIVO) 146.00 mEq/L, POTASIO (POR ION SELECTIVO) 3.99 mEq/L, CREATININA EN SUERO 0.77 mg/dL .

**ANALISIS**

Paciente en hospitalizacion, con diagnostico medico de pop de le + colectomia izq con cabo proximal y distal cerrados, cecostomia para descompresion, pop de apendicectomia por via laparoscopica, Moderadamente Mal Nutrido segun Valoracion Globlal Subjetiva, con contraindicación para recibir la vía oral, por lo que requiere continuar soporte nutricional parenteral con el fin de cubrir sus altas demandas de calorías y nutrientes, evitar deterioro de su estado nutricional y complicaciones asociadas a estados de malnutrición que puedan prolongar su estancia hospitalaria.

**EPICRISIS**

**PLAN**

1. NVO hasta nueva indicacion medica
2. Continuar soporte nutricional parenteral planeado con peso actual para 20 horas, con un aporte de 1.3, 2.64 y 0.8 gr/kg de proteinas, carbohidratos y lípidos, respectivamente con un FMG de 2.2 mg/kg/min, complementado con electrólitos, multivitaminas, oligoelementos y vitamina C, y glutamina Dia 2. Con un aporte calorico de 1904 kcal (24 kcal/kg).
3. Explico tratamiento nutricional actual.
4. Favor tomar glucometrias cada 12 horas

### EVALUACIÓN NUTRICIÓN

**Información del folio No. 64**

Manuela Varela G.

**VARELA GIRALDO MANUELA**
NUTRICION HUMANA
**R.M.** 05734716



LICENCIADO A: [SOCIEDAD MEDICA RIONEGRO S.A. SOMER S.A.] NIT [890939936-9]

## ANTROPOMETRÍA

**FECHA:** 09-06-2021
**TALLA:** 1,83
**PESO USUAL:** ,00
**PESO ACTUAL:** 93,00
**PESO IDEAL:** 80,00
**INDICE DE MASA CORPORAL:** 27,77
**% CAMBIO DE PESO:** ,00

## REQUERIMIENTOS

**REQUERIMIENTO DE ENERGÍA:** 2400 Kcal (30 Kcal/Kg de peso ideal)
**REQUERIMIENTO DE PROTEÍNA:** 2g/Kg

## LABORATORIOS

**FECHA ALBÚMINA:** No aplica
**ALBÚMINA:** No aplica
**FECHA PREALBÚMINA:** 10-06-21
**PREALBÚMINA:** PREALBUMINA 5.48 mg/dL

## BALANCE DE NITRÓGENO

**FECHA DE BN:** No aplica
**NUU:** No aplica
**APORTE DE PROTEÍNA:** 0,0000

**BALANCE NITRÓGENO:** No aplica
**INTERPRETACIÓN:** No aplica

**DIAGNÓSTICO NUTRICIONAL:** PACIENTE MODERADAMENTE MAL NUTRIDO

**OBSERVACIONES:**

**TIPO DE INTERVENCIÓN:** Nutrición parenteral

---

**Antecedentes** *** (El antecedente fue resaltado en la HC, implica una situación importante).**

| Fecha | Tipo Antecedente | * Detalle |
|---|---|---|
| 06/06/2021 05:28 | Médicos | Niega |
| 06/06/2021 05:28 | Quirúrgicos | Apendicectomia 06/06/2021 |
| 06/06/2021 05:28 | Familiares | Niega |

---

**Indicaciones Médicas (Órdenes Médicas las cuales seran vistas en el control de enfermería para su respectivo registro).**

**Tipo Indicación:** Hospitalizacion

**Órd. Médicas:** 1. NVO hasta nueva indicacion medica
2. Continuar soporte nutricional parenteral planeado con peso actual para 20 horas, asi:
AMINOVEN 15% S.E. 1.30 grams /Kg 693 cc
DEXTROSA 50% 2.64 grams /Kg 422 cc ( FM 2.2 mg/kg/min)
LIPOPLUS 20% 0.80 grams /Kg 320 cc
GLUTAMINA 20% 0.50 grams /Kg 200 cc
CLORURO DE POTASIO 2 mEq/mL 1.00 mEq /Kg 40.0 cc
MAGNESIO SULFATO 20% (mEq) 0.25 mEq /Kg 12.3 cc
MULTIVIT ADULTOS (CERNEVIT) 10.00 mL 10.0 cc
TRAZAS ADULTO (TRACUTIL) 10.00 mL 10.0 cc
VITAMINA C 1000.00 mg 10.0 cc
CALCIO GLUCONATO 10% (mEq) 0.27 mEq /Kg 46.6 cc
FOSFATO DE POTASIO 0.30 mmol /Kg 9.2 cc
Volumen total 1780 cc, instalar a 89.0 cc/h.
3. Favor tomar glucometrias cada 12 horas.

**Información del folio No. 64**

Manuela Varela G.

**VARELA GIRALDO MANUELA**
NUTRICION HUMANA
**R.M.** 05734716

# SOCIEDAD MEDICA RIONEGRO S.A. SOMER S.A.
# 890939936

## EVOLUCIÓN CIRUGÍA

**N° Historia Clínica: 769443**

| **Datos personales del Paciente** | | | | | | | |
|---|---|---|---|---|---|---|---|
| **Paciente:** | Cédula_Extranjería 769443 TOM MOLLOY PEDOUSSAUT | | | **Sexo:** | Masculino | **F. Nacim:** | 19/11/1987 |
| **Edad en la atencion:** | 33 Años / 6 Meses / 22 Días | **Estado Civil:** | Casado | **Dirección:** | TRANSVERSAL 17 a 55 22 | | |
| **Teléfono:** | 3223639433 | **Procedencia:** | RIONEGRO | **Ocupación:** | INDEPENDIENTE | | |
| **Responsable:** | NATALY PRETELT | **Tel.responsable:** | 3505214885 | **Dir.responsable:** | TRANSVERSAL 17 a 55 22 | **Parentesco:** | ESPOSA |
| **Acompañante:** | NATALY PRETELT | | | **Tel. Acompañante:** | | | |
| **Entidad:** | EPS SURA | | | | | | |
| **Plan Beneficios:** | EPS SURA (CONTRIBUTIVO) | | | | | **Rango:** | RANGO 1 (CONTRIBUTIVO CATEGORIA A) |

| **FOLIO N°65** | | **Fecha del Folio:** 11/06/2021 11:44 | | | | | |
|---|---|---|---|---|---|---|---|
| **N° Ingreso:** | 4382103 | **Fecha:** | 06/06/2021 03:27 | **F. Consulta:** | No_Aplica | **C. Externa:** | Enfermedad_General |

☐ **Se adiciona conducta al plan de manejo.**

**Detalle del folio:**

**SUBJETIVO**

CIRUGIA GENERAL
PROTOCOLO BIOSEGURIDAD

DIAGNÓSTICOS
OBSTRRUCCION INTESTINAL MECANICA
** ESTENOSIS COMPLETA COLON SIGMOIDES
POP PROCTOSIGMOIDECTOMIA (LIGADURA CABOS DISTAL - PROXIMAL ) + CECOSTOMIA DE DECOMPRESION + CIERRE DE PIEL
ANTECEDENTE APENDICECTOMÍA LAPAROSCÓPICA 03/06/21
ILEO ADINÁMICO POSTQUIRÚRGICO
HIPOKALEMIA LEVE
NEUMATOSIS INTESTINAL
SOSPECHA DE ENFERMEDAD DE CRONH COMPLICADA

SUBJETIVO
TRANQUILO, BUEN CONTORL DE DOLOR, NO HA PRESENTADO EMESIS

**OBJETIVO**

BUEN ASPECTO GENERAL NO LUCE SEPTICO
PULSO 88
TORAX SIN RETRACCIONES
ABDOMEN BLANDO NO DISTENDIDO, DREN DE CECOSTOMIA CON ESCASO MATEIRAL INTESTINAL.
EXTREMIDADES BIEN PEFUNDIDAS.

**ANALISIS**

PACIENTE EN POP DESCRITO, TIENE PENDIENTE REINTERVENCION QUIRURGICA MAÑANA PARA DEFINIR POSIBLE RECONSTRUCCION DE TRACTO GASTROINTESTINAL.
CLINICAMENTE ESTABLE SIN DETERIORO CLÍNICO.
POR EL MOMENTO SIN NUEVOS CAMBIOS EN MANEJO, CONTINUA NPT Y NVO.

**EPICRISIS**

**Antecedentes** *** (El antecedente fue resaltado en la HC, implica una situación importante).**

| Fecha | Tipo Antecedente | * Detalle |
|---|---|---|
| 06/06/2021 05:28 | Médicos | ☐ Niega |
| 06/06/2021 05:28 | Quirúrgicos | ☐ Apendicectomia 06/06/2021 |
| 06/06/2021 05:28 | Familiares | ☐ Niega |

**Diagnósticos Registrados en este folio** **** (El diagnóstico fue resaltado en el folio, implica una situación importante).**

| Código CIE10 * * | Nombre del diagnóstico Según CIE 10 | Princi | DxIng | DxEgr | Presuntivo ó definitivo | Clasificación RIPS | Clásificación Pre/Post QX | Detalle ú Observaciones médicas |
|---|---|---|---|---|---|---|---|---|

**Información del folio No. 65**

**TURIZO AGAMEZ ALVARO**
CIRUGIA GENERAL
**R.M.** R-M: 63-0125-13



LICENCIADO A: [SOCIEDAD MEDICA RIONEGRO S.A. SOMER S.A.] NIT [890939936-9]

K639 ☐ ENFERMEDAD DEL INTESTINO NO ESPECIFICADA ☑ ☑ ☐ Definitivo Confirmado_Nuevo No_Corresponde

**Indicaciones Médicas (Órdenes Médicas las cuales seran vistas en el control de enfermería para su respectivo registro).**

**Tipo Indicación:** Hospitalizacion

**Órd. Médicas:** NADA VIA ORAL
CSV
CUIDADOS DE DRENES.

**Información del folio No. 65**

**TURIZO AGAMEZ ALVARO**
CIRUGIA GENERAL
**R.M.** R-M: 63-0125-13



LICENCIADO A: [SOCIEDAD MEDICA RIONEGRO S.A. SOMER S.A.] NIT [890939936-9]

# SOCIEDAD MEDICA RIONEGRO S.A. SOMER S.A.
# 890939936

## EVOLUCION EN DOLOR Y CUIDADO PALIATIVO

**N° Historia Clínica: 769443**

| **Datos personales del Paciente** | | | | | | | |
|---|---|---|---|---|---|---|---|
| **Paciente:** | Cédula_Extranjería 769443 TOM MOLLOY PEDOUSSAUT | | | **Sexo:** | Masculino | **F. Nacim:** | 19/11/1987 |
| **Edad en la atencion:** | 33 Años / 6 Meses / 22 Días | **Estado Civil:** | Casado | **Dirección:** | TRANSVERSAL 17 a 55 22 | | |
| **Teléfono:** | 3223639433 | **Procedencia:** | RIONEGRO | **Ocupación:** | INDEPENDIENTE | | |
| **Responsable:** | NATALY PRETELT | **Tel.responsable:** | 3505214885 | **Dir.responsable:** | TRANSVERSAL 17 a 55 22 | **Parentesco:** | ESPOSA |
| **Acompañante:** | NATALY PRETELT | | | **Tel. Acompañante:** | | | |
| **Entidad:** | EPS SURA | | | | | | |
| **Plan Beneficios:** | EPS SURA (CONTRIBUTIVO) | | | | | **Rango:** | RANGO 1 (CONTRIBUTIVO CATEGORIA A) |

**FOLIO N° 67** **Fecha del Folio: 11/06/2021 14:34**

| **N° Ingreso:** | 4382103 | **Fecha:** | 06/06/2021 03:27 | **F. Consulta:** | No_Aplica | **C. Externa:** | Enfermedad_General |
|---|---|---|---|---|---|---|---|

☐ **Se adiciona conducta al plan de manejo.**

**Detalle del folio:**

**SIGNOS VITALES**

**Peso:**
**Presión Arterial:** 128/74
**Frecuencia Respiratoria:** 18
**Fracción Inspirada de Oxígeno:**

**Temperatura:** 37.2
**Frecuencia Cardíaca:** 88
**Saturación de Oxígeno:** 95
**Dolor :** 3

**SUBJETIVO**

MEDICINA DEL DOLOR

Tom, 33 años de edad, Residente en San Antonio, Economista

Diagnósticos:
- Obstrucción intestinal resuelta
- Dolor agudo postoperatorio
- Sospecha de enfermedad inflamatoria intestinal

Procedimientos:
* POP sigmoidectomía + cecostomía 08/06/2021
* POP adependicetomia por laparoscopia 03/06/2021

Antecedentes:
- Medicos: Niega
- Alergicos: Niega
- Quirurgicos: Apendicectomía 03/06/2021
- Farmacologicos: Niega
- Toxicologicos: Niega
- Familiares: Niega

Subjetivo:
Hoy con mejor control del dolor. Tranquilo. Requerimiento de 15 mg de oxicodona por PCA en 24 horas.

**OBJETIVO**

Aceptables condiciones generales, alerta, orientado, tranquilo
Sonda nasogástrica activa. Mucosas rosadas, escleras anictéricas.
Cardiopulmonar sin alteraciones.
Abdomen con herida quirurgica cubierta por apositos limpios y drenes funcionantes, dolor leve a la palpación sin signos de irritación peritoneal
Extremidades bien perfundidas, sin edemas
Neurológico sin focalización.

Laboratorios:
10/06/2021 Sodio 148 Potasio 3.82 Magnesio 2.21 Fosf 2.14 Calcio iónico 1.08
09/06/2021 Sodio 144 Potasio 3.61 Cloro 108
**Información del folio No. 67**

**43590935 - MAYUNGO HENAO TATIANA**
MEDICINA DEL DOLOR
**R.M.** 01-2614-03



LICENCIADO A: [SOCIEDAD MEDICA RIONEGRO S.A. SOMER S.A.] NIT [890939936-9]

08/06/20201 Lactato 2.58 PCR 221 Hb 16.68 Hto 19.2 VCM 84 Leucocitos9530 Neutrofilos 7900 Plaquetas 271000

Imagenes:
08/06/2021 TOMOGRAFÍA DE ABDOMEN CONTRASTADO: El hígado tiene tamaño, forma y densidades normales sin evidencia de lesiones focales. Vesícula distendida sin lesiones. No hay alteraciones en lo visualizado de la porta. La vía biliar intra extra-hepática de calibre normal. El bazo, glándulas suprarrenales y páncreas sin alteraciones. Riñones de tamaño y forma y densidades normales sin evidencia de lesiones focales. No hay cálculos ni dilataciones de los sistema pielocaliciales. Estructuras vasculares con curso y calibre normal sin evidencia de masas o adenomegalias. La vejiga se encuentra mínimamente distendida sin lesiones. Hay líquido libre en la pelvis e interasas. Llama la atención distensión de asas intestinales delgadas y marcada distensión del marco cólico identificando una transición abrupta del calibre hacia la topografía del sigmoide distal. El recto se encuentra colapsado. Estos hallazgos indican una obstrucción intestinal mecánica distal en el sigmoides a correlacionar con los antecedentes clínicos. En este nivel no identifico masas ni alteración de los tejidos blandos adyacentes. Se anota que el ciego alcanza un diámetro de 91 mm. No hay aire libre en el presente control. Se observa sonda enteral en trayecto esofágico con extremo distal dirigido hacia el estómago, encontrando que este se encuentra colapsado. Hay derrame pleural laminar izquierdo. No se identifican lesiones óseas, traumáticas, líticas, blásticas o expansivas.
CONCLUSIÓN:
Signos de obstrucción intestinal mecánica que compromete al sigmoide distal como fue descrito con marcada dilatación del marco cólico a correlacionar con los antecedentes clínicos.

**ANALISIS**

Paciente con dolor agudo postoperatorio por cirugía abdominal, en el momento con mejor control sintomático luego de ajustes realizados el día de ayer sin efectos adversos. Mañana cirugía de reconstrucción de tubo digestivo. Por parte de grupo de dolor se sugiere la posibilidad de dejar cateter epidural para control del dolor postoperatorio.

Plan
Se sugiere la posibilidad de dejar cateter epidural para control del dolor postoperatorio.
Oxicodona por horario así: 3 mg IV cada 6 horas diluidos en 30 cc de solución salina para administrar en 20 minutos.
Bomba PCA con oxicodona así:** Bolo demanda: 1mg ** Bloqueo bolo: 15 minutos ** NO Velocidad continua, solo bolo a demanda.
Resto según cirugía general.
Nueva valoración martes 15/06/2021

**¿Desea seguir tratando el paciente?** SI DEFINIR DIAS 4

**Antecedentes** *** (El antecedente fue resaltado en la HC, implica una situación importante).**

| Fecha | Tipo Antecedente | * Detalle |
|---|---|---|
| 06/06/2021 05:28 | Médicos | Niega |
| 06/06/2021 05:28 | Quirúrgicos | Apendicectomia 06/06/2021 |
| 06/06/2021 05:28 | Familiares | Niega |

**Diagnósticos Registrados en este folio** **** (El diagnóstico fue resaltado en el folio, implica una situación importante).**

| Código CIE10 | * * | Nombre del diagnóstico Según CIE 10 | Princi | DxIng | DxEgr | Presuntivo ó definitivo | Clasificación RIPS | Clásificación Pre/Post QX | Detalle ú Observaciones médicas |
|---|---|---|---|---|---|---|---|---|---|
| K639 | | ENFERMEDAD DEL INTESTINO NO ESPECIFICADA | ☑ | ☑ | ☐ | Definitivo | Confirmado_Nuevo | No_Corresponde | |

**Medicamentos Suspendidos**

| Cod Medicam | Nombre ó descripción del medicamento | POS | Proviene del folio No. | Fecha de Suspensión | Cantidad solicitada | Cantidad Sumin. Enfermeria | Cantidad Suspendida |
|---|---|---|---|---|---|---|---|
| N01BL0117 011 | LIDOCAINA SIMPLE SLN INY 1% AMP | ☑ | 35 | 11/06/2021 14:27 | | | |

**Indicaciones Médicas (Órdenes Médicas las cuales seran vistas en el control de enfermería para su respectivo registro).**

**Tipo Indicación:** Hospitalizacion

**Órd. Médicas:** Se sugiere la posibilidad de dejar cateter epidural para control del dolor postoperatorio.
Oxicodona por horario así: 3 mg IV cada 6 horas diluidos en 30 cc de solución salina para administrar en 20 minutos.
Bomba PCA con oxicodona así:** Bolo demanda: 1mg ** Bloqueo bolo: 15 minutos ** NO Velocidad continua, solo bolo a demanda.
Resto según cirugía general.
Nueva valoración martes 15/06/2021

**Información del folio No. 67**

**43590935 - MAYUNGO HENAO TATIANA**
MEDICINA DEL DOLOR
**R.M.** 01-2614-03



LICENCIADO A: [SOCIEDAD MEDICA RIONEGRO S.A. SOMER S.A.] NIT [890939936-9]

# SOCIEDAD MEDICA RIONEGRO S.A. SOMER S.A.
# 890939936

## INFORME DE PROCEDIMIENTO

**N° Historia Clínica: 769443**

| **Datos personales del Paciente** | | | | | | | |
|---|---|---|---|---|---|---|---|
| **Paciente:** | Cédula_Extranjería 769443 TOM MOLLOY PEDOUSSAUT | | | **Sexo:** | Masculino | **F. Nacim:** | 19/11/1987 |
| **Edad en la atencion:** | 33 Años / 6 Meses / 22 Días | **Estado Civil:** | Casado | **Dirección:** | TRANSVERSAL 17 a 55 22 | | |
| **Teléfono:** | 3223639433 | **Procedencia:** | RIONEGRO | **Ocupación:** | INDEPENDIENTE | | |
| **Responsable:** | NATALY PRETELT | **Tel.responsable:** | 3505214885 | **Dir.responsable:** | TRANSVERSAL 17 a 55 22 | **Parentesco:** | ESPOSA |
| **Acompañante:** | NATALY PRETELT | | | **Tel. Acompañante:** | | | |
| **Entidad:** | EPS SURA | | | | | | |
| **Plan Beneficios:** | EPS SURA (CONTRIBUTIVO) | | | | | **Rango:** | RANGO 1 (CONTRIBUTIVO CATEGORIA A) |

**FOLIO N° 69** **Fecha del Folio: 11/06/2021 18:48**

| **N° Ingreso:** | 4382103 | **Fecha:** | 06/06/2021 03:27 | **F. Consulta:** | No_Aplica | **C. Externa:** | Enfermedad_General |
|---|---|---|---|---|---|---|---|

☐ **Se adiciona conducta al plan de manejo.**

**Detalle del folio:**

**INFORME DE PROCEDIMIENTO**

**CODIGO:** 890606 **TIPO DE PROCEDIMIENTO:** ADMINISTRACIÓN NUTRICIÓN PARENTERAL

**FECHA REALIZACION:** 11/06/2021 **HORA DE INICIO:** 17:00 **HORA DE FIN:**

**Intervención realizada en sala de procedimientos**

| **DETALLE** | **CANTIDAD** |
|---|---|
| | 0 |
| Isopañiles | 2 |
| Equipo de bomba fotosensible más filtro + bolsa | 1 |
| Guantes estériles | 1 |

**COMPLICACIONES:** NO

**DESCRIPCION DEL PROCEDIMIENTOS:**

Con previa verificación de orden médica y prescripción de nutrición, consentimiento informado completo y correctamente diligenciado, explicándole al paciente y familiar el procedimiento a realizar, corroborando que entendió la información suministrada, cumpliendo con el lavado de manos, con el protocolo institucional del procedimiento y siguiendo las normas de bioseguridad, se realiza doble verificación con: nutricionista, con técnica aséptica se purga equipo fotosensible, se instala nutrición o aminoácidos parenteral por catéter venoso central periferico derecho, se programa 1780 cc a 89 centímetros/hora para 20 horas por vía exclusiva, se deja rotulada con datos de identificación. Procedimiento bien tolerado y sin complicaciones. Se dan indicaciones al paciente y familiar sobre los cuidados que debe tener ( no manipular ni desconectar el equipo) . Se deja paciente en estables condiciones, con barandas elevadas y acompañante.

**Antecedentes** *** (El antecedente fue resaltado en la HC, implica una situación importante).**

| **Fecha** | **Tipo Antecedente** | *** Detalle** |
|---|---|---|
| 06/06/2021 05:28 | Médicos | ☐ Niega |
| 06/06/2021 05:28 | Quirúrgicos | ☐ Apendicectomia 06/06/2021 |
| 06/06/2021 05:28 | Familiares | ☐ Niega |

**Indicaciones Médicas (Órdenes Médicas las cuales seran vistas en el control de enfermería para su respectivo registro).**

**Tipo Indicación:** Hospitalizacion

**Órd. Médicas:**

**Información del folio No. 69**

Victor Perez

**PEREZ LOPEZ VICTOR HUGO**
ENFERMERO JEFE
**R.M.** 1022124034



LICENCIADO A: [SOCIEDAD MEDICA RIONEGRO S.A. SOMER S.A.] NIT [890939936-9]

# SOCIEDAD MEDICA RIONEGRO S.A. SOMER S.A.
# 890939936

## EVOLUCIÓN CIRUGÍA

**N° Historia Clínica: 769443**

| **Datos personales del Paciente** | | | | | | | |
|---|---|---|---|---|---|---|---|
| **Paciente:** | Cédula_Extranjería 769443 TOM MOLLOY PEDOUSSAUT | | | **Sexo:** | Masculino | **F. Nacim:** | 19/11/1987 |
| **Edad en la atencion:** | 33 Años / 6 Meses / 23 Días | **Estado Civil:** | Casado | **Dirección:** | TRANSVERSAL 17 a 55 22 | | |
| **Teléfono:** | 3223639433 | **Procedencia:** | RIONEGRO | **Ocupación:** | INDEPENDIENTE | | |
| **Responsable:** | NATALY PRETELT | **Tel.responsable:** | 3505214885 | **Dir.responsable:** | TRANSVERSAL 17 a 55 22 | **Parentesco:** | ESPOSA |
| **Acompañante:** | NATALY PRETELT | | | **Tel. Acompañante:** | | | |
| **Entidad:** | EPS SURA | | | | | | |
| **Plan Beneficios:** | EPS SURA (CONTRIBUTIVO) | | | | | **Rango:** | RANGO 1 (CONTRIBUTIVO CATEGORIA A) |

| **FOLIO N°73** | | **Fecha del Folio:** 12/06/2021 09:26 | | | | | |
|---|---|---|---|---|---|---|---|
| **N° Ingreso:** | 4382103 | **Fecha:** | 06/06/2021 03:27 | **F. Consulta:** | No_Aplica | **C. Externa:** | Enfermedad_General |

☐ **Se adiciona conducta al plan de manejo.**

**Detalle del folio:**

**SUBJETIVO**

CIRUGIA GENERAL
PROTOCOLO BIOSEGURIDAD

DIAGNÓSTICOS
OBSTRRUCCION INTESTINAL MECANICA
** ESTENOSIS COMPLETA COLON SIGMOIDES
POP PROCTOSIGMOIDECTOMIA (LIGADURA CABOS DISTAL - PROXIMAL ) + CECOSTOMIA DE DECOMPRESION + CIERRE DE PIEL
ANTECEDENTE APENDICECTOMÍA LAPAROSCÓPICA 03/06/21
ILEO ADINÁMICO POSTQUIRÚRGICO
HIPOKALEMIA LEVE
NEUMATOSIS INTESTINAL
SOSPECHA DE ENFERMEDAD DE CRONH COMPLICADA

SUBJETIVO
REFIERE SENTIRSE MEJOR, TRANQUILO, BUEN CONTROL DE DOLOR, NO HA PRESENTADO EMESIS

**OBJETIVO**

BUEN ASPECTO GENERAL NO LUCE SEPTICO
SNG CON DEBITO DE ASPECTO BILIAR 1000 CC
PULSO 90
TORAX SIN RETRACCIONES
ABDOMEN BLANDO, DISTENDIDO, DREN DE CECOSTOMIA CON ESCASO MATEIRAL INTESTINAL.
EXTREMIDADES BIEN PEFUNDIDAS.

**ANALISIS**

PACIENTE EN POP DESCRITO, TIENE PENDIENTE REINTERVENCION QUIRURGICA PARA DEFINIR POSIBLE RECONSTRUCCION DE TRACTO GASTROINTESTINAL.
CLINICAMENTE ESTABLE SIN DETERIORO CLÍNICO.
POR EL MOMENTO SIN NUEVOS CAMBIOS EN MANEJO, CONTINUA NPT Y NVO.
SOLICITO PARACLINICOS DE CONTROL.
SE EXPLICA Y SE ACLARAN DUDAS.

**EPICRISIS**

**Antecedentes**

*** (El antecedente fue resaltado en la HC, implica una situación importante).**

| **Fecha** | **Tipo Antecedente** | *** Detalle** |
|---|---|---|
| 06/06/2021 05:28 | Médicos | ☐ Niega |
| 06/06/2021 05:28 | Quirúrgicos | ☐ Apendicectomia 06/06/2021 |
| 06/06/2021 05:28 | Familiares | ☐ Niega |

**Información del folio No. 73**

**AGAMEZ FUENTES JOSE EDUARDO**
CIRUGIA GENERAL
**R.M.** 1020416895



LICENCIADO A: [SOCIEDAD MEDICA RIONEGRO S.A. SOMER S.A.] NIT [890939936-9]

**Diagnósticos Registrados en este folio** **** (El diagnóstico fue resaltado en el folio, implica una situación importante).**

| Código CIE10 | * * Nombre del diagnóstico Según CIE 10 | Princi | DxIng | DxEgr | Presuntivo ó definitivo | Clasificación RIPS | Clásificación Pre/Post QX | Detalle ú Observaciones médicas |
|---|---|---|---|---|---|---|---|---|
| R100 | ABDOMEN AGUDO | ☑ | ☑ | ☐ | Definitivo | Impresion_Diagnostica | Preoperatorio | |

**Indicaciones Médicas (Órdenes Médicas las cuales seran vistas en el control de enfermería para su respectivo registro).**

**Tipo Indicación:** Hospitalizacion

**Órd. Médicas:** NADA VIA ORAL
CSV
CUIDADOS DE DRENES.
PARACLINICOS DE CONTROL: FUNCION RENAL, HEPATICA, ELECTROLITOS, ALBUMINA Y PREALBUMINA

**Solicitud de Exámenes Clínicos y Ayudas Diagnósticas**

| Cod CUPS | Cod ISS/SOAT + Descripción Examen Clinico ó ayuda Diagnóstica | Cant | Urgente/Rutinario | Detalles, Indicaciones u Observaciones médicas |
|---|---|---|---|---|
| 906912 | 906912 - PREALBUMINA SEMIAUTOMATIZADO O AUTOMATIZADO | 1 | Rutinario | SANGRAR MAÑNAA 5 AM |
| 903803 | 903803 - ALBUMINA EN SUERO U OTROS FLUIDOS | 1 | Rutinario | SANGRAR MAÑNAA 5 AM |
| 903833 | 903833 - FOSFATASA ALCALINA | 1 | Rutinario | SANGRAR MAÑNAA 5 AM |
| 903867 | 903867 - TRANSAMINASA GLUTAMICO OXALACETICA ASPARTATO AMINO TRANSFERASA | 1 | Rutinario | SANGRAR MAÑNAA 5 AM |
| 903866 | 903866 - TRANSAMINASA GLUTAMICO-PIRUVICA ALANINO AMINO TRANSFERASA | 1 | Rutinario | SANGRAR MAÑNAA 5 AM |
| 903809 | 903809 - BILIRRUBINAS TOTAL Y DIRECTA | 1 | Rutinario | SANGRAR MAÑNAA 5 AM |
| 903835 | 903835 - FOSFORO EN SUERO U OTROS FLUIDOS | 1 | Rutinario | SANGRAR MAÑNAA 5 AM |
| 903854 | 903854 - MAGNESIO EN SUERO U OTROS FLUIDOS | 1 | Rutinario | SANGRAR MAÑNAA 5 AM |
| 903859 | 903859 - POTASIO EN SUERO U OTROS FLUIDOS | 1 | Rutinario | SANGRAR MAÑNAA 5 AM |
| 903813 | 903813 - CLORO | 1 | Rutinario | SANGRAR MAÑNAA 5 AM |
| 903864 | 903864 - SODIO EN SUERO U OTROS FLUIDOS | 1 | Rutinario | SANGRAR MAÑNAA 5 AM |
| 903856 | 903856 - NITROGENO UREICO | 1 | Rutinario | SANGRAR MAÑNAA 5 AM |
| 903895 | 903895 - CREATININA EN SUERO U OTROS FLUIDOS | 1 | Rutinario | SANGRAR MAÑNAA 5 AM |

**Información del folio No. 73**

**AGAMEZ FUENTES JOSE EDUARDO**
CIRUGIA GENERAL
**R.M.** 1020416895



LICENCIADO A: [SOCIEDAD MEDICA RIONEGRO S.A. SOMER S.A.] NIT [890939936-9]

# SOCIEDAD MEDICA RIONEGRO S.A. SOMER S.A.
# 890939936

## EVOLUCION NUTRICION

**N° Historia Clínica: 769443**

| **Datos personales del Paciente** | | | | | | | |
|---|---|---|---|---|---|---|---|
| **Paciente:** | Cédula_Extranjería 769443 TOM MOLLOY PEDOUSSAUT | | | **Sexo:** | Masculino | **F. Nacim:** | 19/11/1987 |
| **Edad en la atencion:** | 33 Años / 6 Meses / 23 Días | **Estado Civil:** | Casado | **Dirección:** | TRANSVERSAL 17 a 55 22 | | |
| **Teléfono:** | 3223639433 | **Procedencia:** | RIONEGRO | **Ocupación:** | INDEPENDIENTE | | |
| **Responsable:** | NATALY PRETELT | **Tel.responsable:** | 3505214885 | **Dir.responsable:** | TRANSVERSAL 17 a 55 22 | **Parentesco:** | ESPOSA |
| **Acompañante:** | NATALY PRETELT | | | **Tel. Acompañante:** | | | |
| **Entidad:** | EPS SURA | | | | | | |
| **Plan Beneficios:** | EPS SURA (CONTRIBUTIVO) | | | | | **Rango:** | RANGO 1 (CONTRIBUTIVO CATEGORIA A) |

**FOLIO N°75** **Fecha del Folio:** 12/06/2021 11:52

| **N° Ingreso:** | 4382103 | **Fecha:** | 06/06/2021 03:27 | **F. Consulta:** | No_Aplica | **C. Externa:** | Enfermedad_General |
|---|---|---|---|---|---|---|---|

☐ **Se adiciona conducta al plan de manejo.** ☐ **pulse valor**

### Nutrición Humana

**Detalle del folio:**

**EVOLUCION NUTRICION**

**SUBJETIVO**

Paciente masculino de 33 años de edad, hospitalizado con los siguientes diagnosticos medicos:
- Obstrucción intestinal resuelta
- Dolor agudo postoperatorio
- Sospecha de enfermedad inflamatoria intestinal

Procedimientos:
* POP sigmoidectomía + cecostomía 08/06/2021
* POP adependicetomia por laparoscopia 03/06/2021

Antecedentes:
- Medicos: Niega
- Alergicos: Niega
- Quirurgicos: Apendicectomía 03/06/2021
- Farmacologicos: Niega
- Toxicologicos: Niega
- Familiares: Niega

Paciente en estables condiciones generales, Recibisndo soporte nutricional parenteral con adecuada tolerancia.

**OBJETIVO**

Encuentro paciente en unidad, en estables condiciones generales, en compañia de familiar, sin requerimiento de oxigeno suplementario, sin signos de trabajo respiratorio, afebril, hidratado, consciente, orientado, colaborador, responde adecuadamente al interrogatorio, continua nada via oral segun indicacion medica, hoy con nuevo turno quirurgico, sin presencia de sintomas gastrointestinales como nauseas, emesis, o deposiciones liquidas, abdomen blando, depresible, doloroso a la palpacion, con herida quirurgica en linea abdominal cubierta, con dren a nivel de fosa iliaca poco activo, eliminacion espontanea, extremidades sin edemas. Glucometrias:100 mg/dl.
Paraclinicos 12-06-21: No nuevos.

**ANALISIS**

Paciente en hospitalizacion, con diagnostico medico de pop de le + colectomia izq con cabo proximal y distal cerrados, cecostomia para descompresion, pop de apendicectomia por via laparoscopica, Moderadamente Mal Nutrido segun Valoracion Globlal Subjetiva, con contraindicación para recibir la vía oral, por lo que requiere continuar soporte nutricional parenteral con el fin de cubrir sus altas demandas de calorías y nutrientes, evitar deterioro de su estado nutricional y complicaciones asociadas a estados de malnutrición que puedan prolongar su estancia hospitalaria.

**EPICRISIS**

**PLAN**

1. NVO hasta nueva indicacion medica
2. Continuar soporte nutricional parenteral planeado con peso actual para 20 horas, con un aporte de 1.3, 3.0 y 0.8 gr/kg de proteinas, carbohidratos y lípidos, respectivamente con un FMG de 2.5 mg/kg/min, complementado con electrólitos, multivitaminas, oligoelementos y vitamina C, y glutamina Dia 3. Con un aporte calorico de 2003 kcal (25 kcal/kg).
3. Explico tratamiento nutricional actual.
4. Favor tomar glucometrias cada 12 horas

### EVALUACIÓN NUTRICIÓN

**Información del folio No. 75**

Jenny Valencia

**VALENCIA QUINCHIA JENNY ALEJANDRA**
NUTRICION HUMANA
**R.M.** 1036955952



LICENCIADO A: [SOCIEDAD MEDICA RIONEGRO S.A. SOMER S.A.] NIT [890939936-9]

## ANTROPOMETRÍA

**FECHA:** 09-06-2021
**TALLA:** 1,83
**PESO USUAL:** ,00
**PESO ACTUAL:** 93,00
**PESO IDEAL:** 80,00
**INDICE DE MASA CORPORAL:** 27,77
**% CAMBIO DE PESO:** ,00

## REQUERIMIENTOS

**REQUERIMIENTO DE ENERGÍA:** 2400 Kcal (30 Kcal/Kg de peso ideal)
**REQUERIMIENTO DE PROTEÍNA:** 2g/Kg

## LABORATORIOS

**FECHA ALBÚMINA:** No aplica
**ALBÚMINA:** No aplica
**FECHA PREALBÚMINA:** 10-06-21
**PREALBÚMINA:** PREALBUMINA 5.48 mg/dL

## BALANCE DE NITRÓGENO

**FECHA DE BN:** No aplica
**NUU:** No aplica
**APORTE DE PROTEÍNA:** 0,0000

**BALANCE NITRÓGENO:** No aplica
**INTERPRETACIÓN:** No aplica

**DIAGNÓSTICO NUTRICIONAL:** PACIENTE MODERADAMENTE MAL NUTRIDO

**OBSERVACIONES:**

**TIPO DE INTERVENCIÓN:** Nutrición parenteral

---

**Antecedentes** *** (El antecedente fue resaltado en la HC, implica una situación importante).**

| Fecha | Tipo Antecedente | * Detalle |
|---|---|---|
| 06/06/2021 05:28 | Médicos | ☐ Niega |
| 06/06/2021 05:28 | Quirúrgicos | ☐ Apendicectomia 06/06/2021 |
| 06/06/2021 05:28 | Familiares | ☐ Niega |

---

**Indicaciones Médicas (Órdenes Médicas las cuales seran vistas en el control de enfermería para su respectivo registro).**

**Tipo Indicación:** Hospitalizacion

**Órd. Médicas:** 1. NVO hasta nueva indicacion medica
2. Continuar soporte nutricional parenteral planeado con peso actual para 20 horas, asi:
AMINOVEN 15% S.E. 1.30 grams /Kg 693 cc
DEXTROSA 50% 3.00 grams /Kg 480 ( FM 2.5 mg/kg/min)
LIPOPLUS 20% 0.80 grams /Kg 320 cc
GLUTAMINA 20% 0.50 grams /Kg 200 cc
CLORURO DE POTASIO 2 mEq/mL 1.00 mEq /Kg 40.0 cc
MAGNESIO SULFATO 20% (mEq) 0.25 mEq /Kg 12.3 cc
MULTIVIT ADULTOS (CERNEVIT) 10.00 mL 10.0 cc
TRAZAS ADULTO (TRACUTIL) 10.00 mL 10.0 cc
VITAMINA C 1000.00 mg 10.0 cc
CALCIO GLUCONATO 10% (mEq) 0.27 mEq /Kg 46.6 cc
FOSFATO DE POTASIO 0.30 mmol /Kg 9.2 cc
Volumen total 1840 cc, instalar a 92 cc/h.
3. Favor tomar glucometrias cada 12 horas.

**Información del folio No. 75**

Jenny Valencia

**VALENCIA QUINCHIA JENNY ALEJANDRA**
NUTRICION HUMANA
**R.M.** 1036955952



LICENCIADO A: [SOCIEDAD MEDICA RIONEGRO S.A. SOMER S.A.] NIT [890939936-9]

# SOCIEDAD MEDICA RIONEGRO S.A. SOMER S.A.
# 890939936

## EVOLUCIÓN CIRUGÍA

**N° Historia Clínica: 769443**

| **Datos personales del Paciente** | | | | | | | |
|---|---|---|---|---|---|---|---|
| **Paciente:** | Cédula_Extranjería 769443 TOM MOLLOY PEDOUSSAUT | | | **Sexo:** | Masculino | **F. Nacim:** | 19/11/1987 |
| **Edad en la atencion:** | 33 Años / 6 Meses / 23 Días | **Estado Civil:** | Casado | **Dirección:** | TRANSVERSAL 17 a 55 22 | | |
| **Teléfono:** | 3223639433 | **Procedencia:** | RIONEGRO | **Ocupación:** | INDEPENDIENTE | | |
| **Responsable:** | NATALY PRETELT | **Tel.responsable:** | 3505214885 | **Dir.responsable:** | TRANSVERSAL 17 a 55 22 | **Parentesco:** | ESPOSA |
| **Acompañante:** | NATALY PRETELT | | | **Tel. Acompañante:** | | | |
| **Entidad:** | EPS SURA | | | | | | |
| **Plan Beneficios:** | EPS SURA (CONTRIBUTIVO) | | | | | **Rango:** | RANGO 1 (CONTRIBUTIVO CATEGORIA A) |

| **FOLIO N°76** | | **Fecha del Folio:** 12/06/2021 15:39 | | | | | |
|---|---|---|---|---|---|---|---|
| **N° Ingreso:** | 4382103 | **Fecha:** | 06/06/2021 03:27 | **F. Consulta:** | No_Aplica | **C. Externa:** | Enfermedad_General |

☐ **Se adiciona conducta al plan de manejo.**

**Detalle del folio:**

**SUBJETIVO**

= cirugia general =

paciente de 33 años de edad en pop de colectomia izquierda con anastomosis diferida, tiene pendiente reconstruccion del tracto gastrointestinal con anastomosis colo colonica, programo para anastomosis mañana, a las 7:00 am

**OBJETIVO**

paciente de 33 años de edad en pop de colectomia izquierda con anastomosis diferida, tiene pendiente reconstruccion del tracto gastrointestinal con anastomosis colo colonica, programo para anastomosis mañana, a las 7:00 am

**ANALISIS**

paciente de 33 años de edad en pop de colectomia izquierda con anastomosis diferida, tiene pendiente reconstruccion del tracto gastrointestinal con anastomosis colo colonica, programo para anastomosis mañana, a las 7:00 am

**EPICRISIS**

**Antecedentes** *** (El antecedente fue resaltado en la HC, implica una situación importante).**

| Fecha | Tipo Antecedente | * Detalle |
|---|---|---|
| 06/06/2021 05:28 | Médicos | ☐ Niega |
| 06/06/2021 05:28 | Quirúrgicos | ☐ Apendicectomia 06/06/2021 |
| 06/06/2021 05:28 | Familiares | ☐ Niega |

**Diagnósticos Registrados en este folio** **** (El diagnóstico fue resaltado en el folio, implica una situación importante).**

| Código CIE10 ** | Nombre del diagnóstico Según CIE 10 | Princi | DxIng | DxEgr | Presuntivo ó definitivo | Clasificación RIPS | Clásificación Pre/Post QX | Detalle ú Observaciones médicas |
|---|---|---|---|---|---|---|---|---|
| K639 | ☐ ENFERMEDAD DEL INTESTINO NO ESPECIFICADA | ☑ | ☑ | ☐ | Definitivo | Confirmado_Nuevo | No_Corresponde | |

**Indicaciones Médicas (Órdenes Médicas las cuales seran vistas en el control de enfermería para su respectivo registro).**

**Tipo Indicación:** Cirugia

**Órd. Médicas:** paciente de 33 años de edad en pop de colectomia izquierda con anastomosis diferida, tiene pendiente reconstruccion del tracto gastrointestinal con anastomosis colo colonica, programo para anastomosis mañana, a las 7:00 am

**Información del folio No. 76**

**LOZANO ORTIZ JOSE RICARDO**
CIRUGIA GENERAL
**R.M.** 80088654



LICENCIADO A: [SOCIEDAD MEDICA RIONEGRO S.A. SOMER S.A.] NIT [890939936-9]

| | |
|---|---|
| **FECHA CONSENTIMIENTO INFORMADO:** | 12/06/2021 3:39:58 p. m. |

**N° Historia Clínica: 769443**

**Datos personales del Paciente**

| | | | | | | | |
|---|---|---|---|---|---|---|---|
| **Paciente:** | Cédula_Extranjería 769443 TOM MOLLOY PEDOUSSAUT | | | **Sexo:** | Masculino | **F. Nacim:** | 19/11/1987 |
| **Edad en la atencion:** | tableCell150 | **Estado Civil:** | Casado | **Dirección:** | TRANSVERSAL 17 a 55 22 | | |
| **Teléfono:** | 3223639433 | **Procedencia:** | RIONEGRO | **Ocupación:** | INDEPENDIENTE | | |
| **Responsable:** | NATALY PRETELT | **Tel.responsable:** | 3505214885 | **Dir.responsable:** | TRANSVERSAL 17 a 55 22 | | |
| **Entidad:** | EPS SURA | | | | | | |
| **Plan Beneficios:** | EPS SURA (CONTRIBUTIVO) | | | | | | |

## CONSENTIMIENTO INFORMADO PARA LA REALIZACION DE PROCEDIMIENTOS QUIRURGICOS

**DIAGNOSTICO**

**PROCEDIMIENTO**

**DESCRIPCION DEL PROCEDIMIENTO**

**CONSECUENCIAS DE NO REALIZACION DEL PROCEDIMIENTO**

**ALTERNATIVAS AL PROCEDIMIENTO**

**A CRITERIO DEL PROFESIONAL Y DE ACUERDO A MIS ANTECEDENTES PERSONALES, SE ME EXPLICA QUE PRESENTO LOS SIGUIENTES RIESGOS ADICIONALES**

**INTRODUCCION**

El Consentimiento Informado; es la autorización que el paciente, (consciente y libre, para tomar decisiones, sobre todo lo relacionado con su salud y su vida), otorga al profesional de la salud para la realización del acto médico. Después de recibir información; oportuna, cierta, clara, precisa, completa y adecuada sobre la cirugía que se le va a realizar, su objetivo, las alternativas posibles y sus consecuencias, es decir; los beneficios y los riesgos previstos si se realiza o no se realiza el procedimiento. Si la edad o cualquier otra condición del paciente, no le permiten, de manera consciente y libre, tomar las decisiones relacionadas con su salud y su vida, estas podrán ser autorizadas por su representante.

**ANESTESIA**

En la valoración pre anestésica (si es pertinente), el anestesiólogo, explicara los riesgos derivados del tipo de anestesia, que se llevara a cabo durante la realización del procedimiento.

**RIESGOS GENERALES DE UNA CIRUGIA**

1. Pequeñas áreas de los pulmones pueden colapsarse y predisponerse a Neumonía.
2. Coágulos en las piernas, con dolor e hinchazón. Rara vez puede irse al pulmón y podría ser fatal.
3. Infarto, paro cardiaco o derrame cerebral.
4. Muerte. Es rara pero posible.
5. Infección.
6. Reacciones alérgicas a medicamentos, suturas, esparadrapo o preparados tópicos.
7. Quemaduras por el uso de electro bisturí (raras).
8.Podría requerirse la utilización de sangre o sus derivados.
9.Descompensación de enfermedades previas como hipertensión, asma,bronquitis, diabetes, cardiopatía,anemia

**RIESGOS ESPECIFICOS DE ESTA CIRUGIA**

Complicaciones mas frecuentes: Nauseas, vomito,dolor, inflamación ,moretones, seromas, (acumulación de liquido en la cicatriz),granulomas (reacción a cuerpos extraños o suturas), queloide (crecimiento excesivo de la cicatriz), hematomas (acumulación de sangre) internos o externos, apraxias (cambios en la sensibilidad de la piel),cistitis,retención urinaria, sangrado o hemorragias, con la posible necesidad de transfusión(durante o luego de la cirugía), infecciones con posible evolución febril (urinarias, de pared abdominal, pélvicas, etc), reacciones alérgicas, irritación frénica, anemia,heridas involuntarias en vasos sanguíneos,vejiga,intestino u otros órganos, eventración (hernias en la cicatriz).
También se me informo sobre la posibilidad de complicaciones severas como pelvi-peritonitis,choque hemorrágico o trombosis, que aunque son poco frecuentes, representan como en toda intervención quirúrgica un riesgo excepcional de perder la vida, como consecuencia del acto quirúrgico o de la situación de cada paciente

**DECLARACION DEL PACIENTE**

1.Me han explicado y he comprendido satisfactoriamente la naturaleza y los propósitos de este procedimiento. También me han aclarado todas las dudas y me han dichos los posibles riesgos y complicaciones, así como las otras alternativas de tratamiento.Además, me han explicado los riesgos posibles de la anestesia que me van a aplicar. Soy consciente que no existen garantías absolutas del resultado del procedimiento.

**Información del folio No. 76**

**LOZANO ORTIZ JOSE RICARDO**
CIRUGIA GENERAL
**R.M.** 80088654

2. Doy mi consentimiento para que me efectúen el procedimiento descrito y los procedimientos complementarios que sean necesarios o convenientes durante la realización de este, a juicio de los profesionales que lo lleven a cabo.
3. Doy mi consentimiento para que me administren la anestesia señalada, así como las medidas complementarias que se estimen oportunas.
4. En cualquiera de los casos deseo que se me respeten las siguientes condiciones:

_____

NOTA: Si no hay condiciones, escríbase ninguna. Si no se aceptan alguno de los otros puntos hágase constar:

_____

5. Entiendo que en caso de no aceptar el tratamiento aquí propuesto, puedo continuar recibiendo atención médica en esta institución.

**DECLARACION DEL PROFESIONAL**

En mi calidad de médico responsable, declaro que he informado al paciente del propósito y la naturaleza del procedimiento descrito, de sus alternativas, posibles riesgos de los resultados que se esperan.

**DECLARACION DEL TUTOR LEGAL O FAMILIAR**

Sé que el paciente ha sido considerado por ahora incapaz de tomar por sí mismo la decisión de aceptar o rechazar el procedimiento descrito.
El médico me ha explicado de forma satisfactoria que es, como se hace y para qué sirve este procedimiento. También se me ha explicado sus riesgos y complicaciones. He comprendido todo lo anterior perfectamente y por ello
YO _____ con Documento de Identidad_____
doy mi consentimiento para que el (los) profesional (es) y el personal auxiliar que el/ella precise (n) le realicen este procedimiento. puedo revocar este consentimiento cuando en bien del paciente se presuma oportuno.

**DISENTIMIENTO**

Yo_____después de ser informado/a de la naturaleza y riesgo del procedimiento propuesto, manifiesto de forma libre y consiente mi denegación /revocación (táchese lo que no proceda) para su realización, haciéndome responsable de las consecuencias que puedan derivarse de esta decisión.

**ACLARACION**

Manifiesto que no se leer, por lo tanto el contenido de este documento, me fue leído por_____ con documento de identificación_____

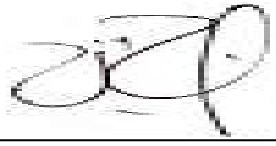

**TOM MOLLOY PEDOUSSAUT**
**C.C 769443**

**Testigo**

**LOZANO ORTIZ JOSE RICARDO**
CIRUGIA GENERAL
**R.M.** 80088654

**Información del folio No. 76**



**LOZANO ORTIZ JOSE RICARDO**
CIRUGIA GENERAL
**R.M.** 80088654

# SOCIEDAD MEDICA RIONEGRO S.A. SOMER S.A.
# 890939936

## LISTA DE VERIFICACION CONDICIONES PREVIAS A LA INTERVENCIÓN QUIRURGICA

**N° Historia Clínica: 769443**

| **Datos personales del Paciente** | | | | | | | |
|---|---|---|---|---|---|---|---|
| **Paciente:** | Cédula_Extranjería 769443 TOM MOLLOY PEDOUSSAUT | | | **Sexo:** | Masculino | **F. Nacim:** | 19/11/1987 |
| **Edad en la atencion:** | 33 Años / 6 Meses / 24 Días | **Estado Civil:** | Casado | **Dirección:** | TRANSVERSAL 17 a 55 22 | | |
| **Teléfono:** | 3223639433 | **Procedencia:** | RIONEGRO | **Ocupación:** | INDEPENDIENTE | | |
| **Responsable:** | NATALY PRETELT | **Tel.responsable:** | 3505214885 | **Dir.responsable:** | TRANSVERSAL 17 a 55 22 | **Parentesco:** | ESPOSA |
| **Acompañante:** | NATALY PRETELT | | | **Tel. Acompañante:** | | | |
| **Entidad:** | EPS SURA | | | | | | |
| **Plan Beneficios:** | EPS SURA (CONTRIBUTIVO) | | | | | **Rango:** | RANGO 1 (CONTRIBUTIVO CATEGORIA A) |

**FOLIO N° 79** **Fecha del Folio: 13/06/2021 02:36**

| **N° Ingreso:** | 4382103 | **Fecha:** | 06/06/2021 03:27 | **F. Consulta:** | No_Aplica | **C. Externa:** | Otra |
|---|---|---|---|---|---|---|---|

**Talla** 1,83 **Peso** 93,00 **IMC** 27,77

**Un día antes de la fecha de la cirugía**

- [x] Verificar programación electrónica en el quirófano
- [x] Verificar comprensión de la información sobre preparación y hora prevista de la cirugía

### Medidas Higiénicas

Baño con clorhexidina al 4% (aplica para usuarios con estancias mayores a 3 días) incluir cabello: SI

Retiro de esmalte de uñas: N/A

Colocar ropa de cama y pijama limpia: SI

### Medidas dietéticas

NVO a partir de las 24 horas o de 6 a 8 horas antes de la intervención: SI

### Preparación intestinal según preparación

Enemas de limpieza (aplica para cirugías del tracto gastrointestinal bajo, cirugías en pelvis y protesis total de rodilla): N/A

Solución evacuante: N/A

### Otros

Administrar la medicación prescrita relativa a la cirugía: SI

Colocar cartel en la cabecera de la cama indicando "HOY ME OPERAN": SI

Verificar exámenes de laboratorio previos a la valoración preanestésica: SI

Verificar que se realizó evaluación pre-anestésica y el cumplimiento de órdenes: N/A

Verificar consentimiento informado anestésico: N/A

Verificar consentimiento informado quirúrgico: SI

**Día de la cirugía**

### Medidas Higiénicas

Baño con clorhexidina al 4% énfasis en el sitio operatorio. No lavar cabello: SI

Informar al paciente el NO utilizar productos cosméticos: SI

No rasurar, si es imprescindible se realizará antes de la cirugía en el área quirúrgica y usando cortadora eléctrica: SI

Retirar la ropa interior y colocar pijama de la quirúrgica: SI

**Una hora antes de la cirugía.**

**Información del folio No. 79**

**ALVAREZ OTALVARO JUAN DAVID**
ENFERMERO JEFE
**R.M.** 5-7877-13

Retirar de prótesis y objetos metálicos: N/A

Objetos personales con la familia: SI

Tender la cama con ropa limpia (En el posoperatorio): SI

Alergias: niega

Aislamiento:

Antibiótico profiláctico medicamento:

Vía: Hora:

Medir y registrar los signos vitales: SI

Eliminación antes de llevarlo a cirugía: SI

Indicar al paciente que debe permanecer en la cama hasta la hora de la cirugía: SI

Administrar de medicación prescrita: SI

Manilla de identificación: SI

Valorar y registrar el estado emocional del paciente y proporcionar el apoyo que necesite: SI

Verificar ayudas Dx antes de traslado al quirófano (laboratorio e imagenología): SI

Verificar disponibilidad de hemoderivados para transfusión: N/A

Verificar la reserva de cama en UCI o UCE: N/A

Informar a la familia donde puede permanecer durante la intervención quirúrgica, tranquilizarla y confortarla en la medida de lo posible: SI

**Formato de evidencia de realización de adherencia a procedimientos o protocolos de enfermería.**

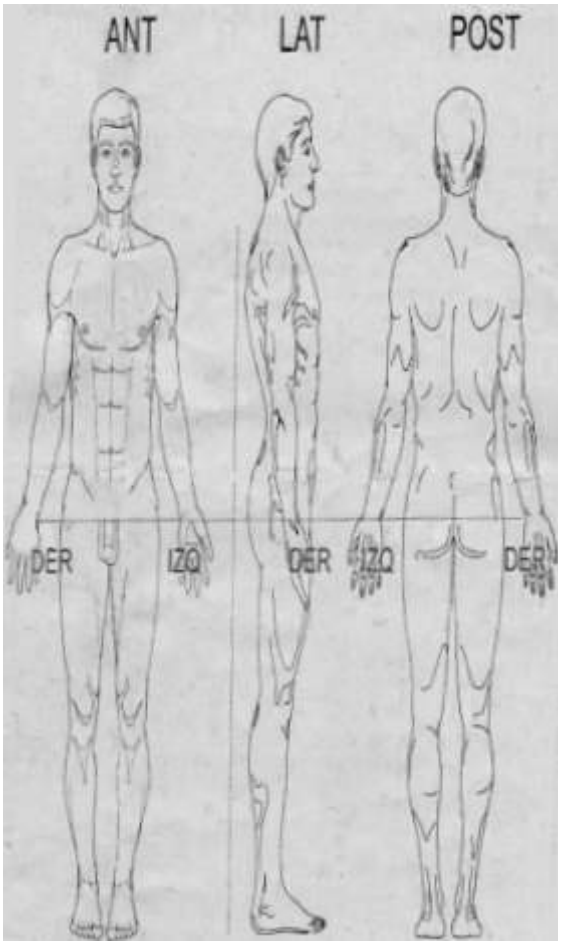


**Antecedentes**

*** (El antecedente fue resaltado en la HC, implica una situación importante).**

| Fecha | Tipo Antecedente | * Detalle |
|---|---|---|
| 06/06/2021 05:28 | Médicos | ☐ Niega |

**Información del folio No. 79**

**ALVAREZ OTALVARO JUAN DAVID**
ENFERMERO JEFE
**R.M.** 5-7877-13



LICENCIADO A: [SOCIEDAD MEDICA RIONEGRO S.A. SOMER S.A.] NIT [890939936-9]

| | | |
|---|---|---|
| 06/06/2021 05:28 | Quirúrgicos | ☐ Apendicectomia 06/06/2021 |
| 06/06/2021 05:28 | Familiares | ☐ Niega |

**Indicaciones Médicas (Órdenes Médicas las cuales seran vistas en el control de enfermería para su respectivo registro).**

**Tipo Indicación:** Hospitalizacion

**Órd. Médicas:**

**Información del folio No. 79**

Juan David Alvarez O.
Reg. 5-7877-13

**ALVAREZ OTALVARO JUAN DAVID**
ENFERMERO JEFE
**R.M.** 5-7877-13



LICENCIADO A: [SOCIEDAD MEDICA RIONEGRO S.A. SOMER S.A.] NIT [890939936-9]

# SOCIEDAD MEDICA RIONEGRO S.A. SOMER S.A.
# 890939936

## EVOLUCION NUTRICION

**N° Historia Clínica: 769443**

| **Datos personales del Paciente** | | | | | | | |
|---|---|---|---|---|---|---|---|
| **Paciente:** | Cédula_Extranjería 769443 TOM MOLLOY PEDOUSSAUT | | | **Sexo:** | Masculino | **F. Nacim:** | 19/11/1987 |
| **Edad en la atencion:** | 33 Años / 6 Meses / 24 Días | **Estado Civil:** | Casado | **Dirección:** | TRANSVERSAL 17 a 55 22 | | |
| **Teléfono:** | 3223639433 | **Procedencia:** | RIONEGRO | **Ocupación:** | INDEPENDIENTE | | |
| **Responsable:** | NATALY PRETELT | **Tel.responsable:** | 3505214885 | **Dir.responsable:** | TRANSVERSAL 17 a 55 22 | **Parentesco:** | ESPOSA |
| **Acompañante:** | NATALY PRETELT | | | **Tel. Acompañante:** | | | |
| **Entidad:** | EPS SURA | | | | | | |
| **Plan Beneficios:** | EPS SURA (CONTRIBUTIVO) | | | | | **Rango:** | RANGO 1 (CONTRIBUTIVO CATEGORIA A) |

**FOLIO N°82** **Fecha del Folio:** 13/06/2021 11:39

| **N° Ingreso:** | 4382103 | **Fecha:** | 06/06/2021 03:27 | **F. Consulta:** | No_Aplica | **C. Externa:** | Enfermedad_General |
|---|---|---|---|---|---|---|---|

☐ **Se adiciona conducta al plan de manejo.** ☐ **pulse valor**

**Nutrición Humana**

**Detalle del folio:**

**EVOLUCION NUTRICION**

**SUBJETIVO**

Paciente masculino de 33 años de edad, hospitalizado con los siguientes diagnosticos medicos:
- Obstrucción intestinal resuelta
- Dolor agudo postoperatorio
- Sospecha de enfermedad inflamatoria intestinal

Procedimientos:
* POP sigmoidectomía + cecostomía 08/06/2021
* POP adependicetomia por laparoscopia 03/06/2021

Antecedentes:
- Medicos: Niega
- Alergicos: Niega
- Quirurgicos: Apendicectomía 03/06/2021
- Farmacologicos: Niega
- Toxicologicos: Niega
- Familiares: Niega

Paciente en estables condiciones generales, Recibisndo soporte nutricional parenteral con adecuada tolerancia.
Programado para cirugia el dia de hoy.

**OBJETIVO**

Encuentro paciente en unidad, en estables condiciones generales, en compañia de familiar, sin requerimiento de oxigeno suplementario, sin signos de trabajo respiratorio, afebril, hidratado, consciente, orientado, colaborador, responde adecuadamente al interrogatorio, continua nada via oral segun indicacion medica, hoy programado para cirugia, sin presencia de sintomas gastrointestinales como nauseas, emesis, o deposiciones liquidas, abdomen blando, depresible, doloroso a la palpacion, con herida quirurgica en linea abdominal cubierta, con dren a nivel de fosa iliaca poco activo, eliminacion espontanea, extremidades sin edemas. Glucometrias: 93 mg/dl.
Paraclinicos 13-06-21: FOSFATASA ALCALINA 61.0 U/L, TRANSAMINASA ASPARTATO AMINOTRANSFERASA 24.50, MAGNESIO 2.14 mg/dL, NITROGENO UREICO [BUN] 16.2 mg/dL, PREALBUMINA 13.47 mg/dL, TRANSAMINASA GLUTAMICOPIRUVICA O ALANINO 26.80, UREA 34.73 mg/dL, ALBUMINA EN SUERO 2.5 g/dL, SODIO (POR ION SELECTIVO) 139.71 mEq/L, POTASIO (POR ION SELECTIVO) 4.55 mEq/L, CLORO (POR ION SELECTIVO) 108.2 mEq/L, FOSFORO INORGANICO [FOSFATOS] 4.26 mg/dL, BILIRRUBINA DIRECTA 1.03 mg/dL, BILIRRUBINA TOTAL 1.37 mg/dL, BILIRRUBINA INDIRECTA 0.34 , CREATININA EN SUERO 0.62 mg/dL.

**ANALISIS**

Paciente en hospitalizacion, con diagnostico medico de pop de le + colectomia izq con cabo proximal y distal cerrados, cecostomia para descompresion, pop de apendicectomia por via laparoscopica, Moderadamente Mal Nutrido segun Valoracion Globlal Subjetiva, con contraindicación para recibir la vía oral, hoy programado para cirugia, por lo que requiere continuar soporte nutricional parenteral con el fin de cubrir sus altas demandas de calorías y nutrientes, evitar deterioro de su estado nutricional y complicaciones asociadas a estados de malnutrición que puedan prolongar su estancia hospitalaria.

**EPICRISIS**

**PLAN**

1. NVO hasta nueva indicacion medica
2. Continuar soporte nutricional parenteral planeado con peso actual para 20 horas, con un aporte de 1.3, 3.0 y 1.0 gr/kg de proteinas, carbohidratos y lípidos, respectivamente con

**Información del folio No. 82**

Jenny Valencia

**VALENCIA QUINCHIA JENNY ALEJANDRA**
NUTRICION HUMANA
**R.M.** 1036955952



LICENCIADO A: [SOCIEDAD MEDICA RIONEGRO S.A. SOMER S.A.] NIT [890939936-9]

un FMG de 2.5 mg/kg/min, complementado con electrólitos, multivitaminas, oligoelementos y vitamina C, y glutamina Dia 4. Con un aporte calorico de 2156 kcal (27 kcal/kg).
3. Explico tratamiento nutricional actual.
4. Favor tomar glucometrias cada 12 horas

## EVALUACIÓN NUTRICIÓN

### ANTROPOMETRÍA

**FECHA:** 09-06-2021
**TALLA:** 1,83
**PESO USUAL:** ,00
**PESO ACTUAL:** 93,00
**PESO IDEAL:** 80,00
**INDICE DE MASA CORPORAL:** 27,77
**% CAMBIO DE PESO:** ,00

### REQUERIMIENTOS

**REQUERIMIENTO DE ENERGÍA:** 2400 Kcal (30 Kcal/Kg de peso ideal)
**REQUERIMIENTO DE PROTEÍNA:** 2g/Kg

### LABORATORIOS

**FECHA ALBÚMINA:** No aplica
**ALBÚMINA:** No aplica
**FECHA PREALBÚMINA:** 10-06-21
**PREALBÚMINA:** PREALBUMINA 5.48 mg/dL

### BALANCE DE NITRÓGENO

**FECHA DE BN:** No aplica
**NUU:** No aplica
**APORTE DE PROTEÍNA:** 0,0000

**BALANCE NITRÓGENO:** No aplica
**INTERPRETACIÓN:** No aplica

**DIAGNÓSTICO NUTRICIONAL:** PACIENTE MODERADAMENTE MAL NUTRIDO

**OBSERVACIONES:**

**TIPO DE INTERVENCIÓN:** Nutrición parenteral

---

**Antecedentes**

*** (El antecedente fue resaltado en la HC, implica una situación importante).**

| Fecha | Tipo Antecedente | * Detalle |
|---|---|---|
| 06/06/2021 05:28 | Médicos | Niega |
| 06/06/2021 05:28 | Quirúrgicos | Apendicectomia 06/06/2021 |
| 06/06/2021 05:28 | Familiares | Niega |

**Información del folio No. 82**

Jenny Valencia

**VALENCIA QUINCHIA JENNY ALEJANDRA**
NUTRICION HUMANA
**R.M.** 1036955952



LICENCIADO A: [SOCIEDAD MEDICA RIONEGRO S.A. SOMER S.A.] NIT [890939936-9]

**Indicaciones Médicas (Órdenes Médicas las cuales seran vistas en el control de enfermería para su respectivo registro).**

**Tipo Indicación:** Hospitalizacion

**Órd. Médicas:** 1. NVO hasta nueva indicacion medica
2. Continuar soporte nutricional parenteral planeado con peso actual para 20 horas, asi:
AMINOVEN 15% S.E. 1.30 grams /Kg 693 cc
DEXTROSA 50% 3.00 grams /Kg 480 ( FM 2.5 mg/kg/min)
LIPOPLUS 20% 1.00 grams /Kg 400
GLUTAMINA 20% 0.50 grams /Kg 200 cc
CLORURO DE POTASIO 2 mEq/mL 1.00 mEq /Kg 40.0 cc
MAGNESIO SULFATO 20% (mEq) 0.25 mEq /Kg 12.3 cc
MULTIVIT ADULTOS (CERNEVIT) 10.00 mL 10.0 cc
TRAZAS ADULTO (TRACUTIL) 10.00 mL 10.0 cc
VITAMINA C 1000.00 mg 10.0 cc
CALCIO GLUCONATO 10% (mEq) 0.27 mEq /Kg 46.6 cc
FOSFATO DE POTASIO 0.30 mmol /Kg 9.2 cc
Volumen total 1920 cc, instalar a 96 cc/h.

3. Favor tomar glucometrias cada 12 horas.

**Información del folio No. 82**

Jenny Valencia

**VALENCIA QUINCHIA JENNY ALEJANDRA**
NUTRICION HUMANA
**R.M.** 1036955952



LICENCIADO A: [SOCIEDAD MEDICA RIONEGRO S.A. SOMER S.A.] NIT [890939936-9]

# SOCIEDAD MEDICA RIONEGRO S.A. SOMER S.A.
# 890939936

## EVOLUCION ANESTESIA

**N° Historia Clínica: 769443**

| **Datos personales del Paciente** | | | | | | | |
|---|---|---|---|---|---|---|---|
| **Paciente:** | Cédula_Extranjería 769443 TOM MOLLOY PEDOUSSAUT | | | **Sexo:** | Masculino | **F. Nacim:** | 19/11/1987 |
| **Edad en la atencion:** | 33 Años / 6 Meses / 24 Días | **Estado Civil:** | Casado | **Dirección:** | TRANSVERSAL 17 a 55 22 | | |
| **Teléfono:** | 3223639433 | **Procedencia:** | RIONEGRO | **Ocupación:** | INDEPENDIENTE | | |
| **Responsable:** | NATALY PRETELT | **Tel.responsable:** | 3505214885 | **Dir.responsable:** | TRANSVERSAL 17 a 55 22 | **Parentesco:** | ESPOSA |
| **Acompañante:** | NATALY PRETELT | | | **Tel. Acompañante:** | | | |
| **Entidad:** | EPS SURA | | | | | | |
| **Plan Beneficios:** | EPS SURA (CONTRIBUTIVO) | | | | | **Rango:** | RANGO 1 (CONTRIBUTIVO CATEGORIA A) |

**83** **Fecha del Folio: 13/06/2021 11:41**

| **N° Ingreso:** | 4382103 | **Fecha:** | 06/06/2021 03:27 | **F. Consulta:** | No_Aplica | **C. Externa:** | Enfermedad_General |
|---|---|---|---|---|---|---|---|

☐ **Se adiciona conducta al plan de manejo.**

**Detalle del folio:**

**SUBJETIVO**

Anestesia

Tom de 33 años, programado para reconstruccion de tracto gastrointestinal con anastomosis colono colonica
Antecedentes patologicos negados
Quirurgicos: POP apendicectomia VDLP, laparotomia exploratoria con Proctosigmoidectomía/colostomía, cecostomía
Niega antecedentes alergicos
Ayuno relativo mayor a 8 horas

**OBJETIVO**

Alerta, con dolor, posicion antalgica, dolor 8/10 por EVA
Leve taquipenico por dolor
PA 120/80 FC 96 Sat 93%
Cardiopulmonar con disminucion delk murmullo vesicular basal
Acceso venoso permeable y tiene un central de incersion periferica

**ANALISIS**

ASAIU, con ayuno pero se induce e intuba en secuencia rapida, doy plan anestesico para anestesia geenral y una vez bajo hipnosis colocacion de cateter epidural para manejo del dolor trans y postoperatorio, explico riesgos, resuelvo dudas, paciente de acuerdo con el plan brindado.

**EPICRISIS**

**Antecedentes**

*** (El antecedente fue resaltado en la HC, implica una situación importante).**

| Fecha | Tipo Antecedente | * Detalle |
|---|---|---|
| 06/06/2021 05:28 | Médicos | ☐ Niega |
| 06/06/2021 05:28 | Quirúrgicos | ☐ Apendicectomia 06/06/2021 |
| 06/06/2021 05:28 | Familiares | ☐ Niega |

**Diagnósticos Registrados en este folio**

**** (El diagnóstico fue resaltado en el folio, implica una situación importante).**

| Código CIE10 | * * | Nombre del diagnóstico Según CIE 10 | Princi | DxIng | DxEgr | Presuntivo ó definitivo | Clasificación RIPS | Clásificación Pre/Post QX | Detalle ú Observaciones médicas |
|---|---|---|---|---|---|---|---|---|---|
| K564 | ☐ | OTRAS OBSTRUCCIONES DEL INTESTINO | ☑ | ☐ | ☑ | Presuntivo | Confirmado_Repetido | Posoperatorio | MASA ESTENOSANTE UNION RECTOSIGMOIDEASOSPECHA ENFERMEDAD DE CROHN COMPLICADA |

**Plan de manejo - Medicamentos**

| Cod Medicam | Nombre ó descripción del medicamento | POS | Via administr. | Cant | Término definido/Dias | Posología, Indicaciones, Detalles u Observaciones médicas |
|---|---|---|---|---|---|---|

**Información del folio No. 83**

Alejandro Jaramillo R.

**JARAMILLO RAMIREZ ALEJANDRO**
ANESTESIOLOGIA
**R.M.** RE.1738-20



LICENCIADO A: [SOCIEDAD MEDICA RIONEGRO S.A. SOMER S.A.] NIT [890939936-9]

**Plan de manejo Intrahospitalario**

| | | | | |
|---|---|---|---|---|
| N01AH010251 | FENTANILO SLN INY 0.1MG/2ML | ☑ Endovenosa | ☐ 0 | 5 MILILITRO Dosis Unica - |
| N01BL0117021 | LIDOCAINA SIMPLE SLN INY 2% | ☑ Endovenosa | ☐ 0 | 4 MILILITRO Dosis Unica - |
| N01AX010702 | PROPOFOL EMULSION SLN INY 1%/0.20G AMP X 20ML | ☑ Endovenosa | ☐ 0 | 14 MILILITRO Dosis Unica - |
| M03AC009701 | BROMURO ROCURONIO SLN INY 50MG/5ML | ☑ Endovenosa | ☐ 0 | 70 MILIGRAMO Dosis Unica - |
| N01AH062401 | REMIFENTANIL 2 MG POLVO LIOF PARA INY | ☑ Endovenosa | ☐ 0 | 2 MILIGRAMO Dosis Unica - 0,1mcg/k/M |
| A03DH013701 | HIOSCINA N-BUTIL BROMURO+DIPIRONA SLN INY 0.02G +2.5G/5ML | ☑ Endovenosa | ☐ 0 | 1 AMPOLLA Dosis Unica - |
| B05XR007701 | LACTATO RINGER X 1000ML SLN INY | ☑ Endovenosa | ☐ 0 | 2000 MILILITRO Dosis Unica - |
| N01BB013702 | BUPIVACAINA SIMPLE SLN INY 0.5% | ☑ Otras | ☑ 5 | 40 MILILITRO Cada 12 Horas Definido por 5 Dias - Epidural bomba convencional - Bupivacaina:Preparar mezcla para epidural así:Bupivacaina 0,5% ……,……,……,40mlCloruro de sodio 0,9%,,,

# SOCIEDAD MEDICA RIONEGRO S.A. SOMER S.A.
# 890939936

## INFORME QUIRURGICO

**N° Historia Clínica: 769443**

| **Datos personales del Paciente** | | | | | | | |
|---|---|---|---|---|---|---|---|
| **Paciente:** | Cédula_Extranjería 769443 TOM MOLLOY PEDOUSSAUT | | | | **Sexo:** | Masculino | **F. Nacim:** 19/11/1987 |
| **Edad en la atencion:** | 33 Años / 6 Meses / 24 Días | **Estado Civil:** | Casado | **Dirección:** | TRANSVERSAL 17 a 55 22 | | |
| **Teléfono:** | 3223639433 | **Procedencia:** | RIONEGRO | **Ocupación:** | INDEPENDIENTE | | |
| **Responsable:** | NATALY PRETELT | **Tel.responsable:** | 3505214885 | **Dir.responsable:** | TRANSVERSAL 17 a 55 22 | **Parentesco:** | ESPOSA |
| **Acompañante:** | NATALY PRETELT | | | **Tel. Acompañante:** | | | |
| **Entidad:** | EPS SURA | | | | | | |
| **Plan Beneficios:** | EPS SURA (CONTRIBUTIVO) | | | | | **Rango:** | RANGO 1 (CONTRIBUTIVO CATEGORIA A) |

**FOLIO N°84** **Fecha del Folio:** 13/06/2021 13:09

| **N° Ingreso:** | 4382103 | **Fecha:** | 06/06/2021 03:27 | **F. Consulta:** | No_Aplica | **C. Externa:** | Enfermedad_General |
|---|---|---|---|---|---|---|---|

**Detalle del folio:**

**1er Cirujano** 80178198 HERNANDEZ RINCON CARLOS ALBERTO
**2do Cirujano**
**3er Cirujano**
**1er Ayudante** JOSE RICARDO LOZANO
**2o Ayudante**
**3er Ayudante**
**Anestesiologo** ALEJANDRO JARAMILLO
**Instrumentador** OCTAVIO PUENTES
**Fecha y Hora de Inicio** 13/06/2021 11:00 **Fecha y Hora de Finalizacion** 13/06/2021 12:50
**Tipo de anestesia:**
GENERAL
**Intervencion practicada** Via abordaje anal
07722 Anastomosis intestinales (Colorectoanastomosis TT) uvr 150

Via laparotomia
07752 Cierre de fístula entérica (Cequectomia) uvr 140
07146 Lavado peritoneal post-quirúrgico por laparotomía con o sin abdomen abierto uvr 100
07109 Eventrorrafia uvr 80

**Descripcion de quirurgica y procedimientos.**
**Información del folio No. 84**

Dr. Carlos A. Hernández Rincón
CIRUJANO GENERAL
C.C. No. 80.178.198 Bogotá D.C.
R.M. 95603/2003
NACIONAL DE COLOMBIA

**HERNANDEZ RINCON CARLOS ALBERTO**
CIRUGIA GENERAL
**R.M.** 95-0603-03



LICENCIADO A: [SOCIEDAD MEDICA RIONEGRO S.A. SOMER S.A.] NIT [890939936-9]

EN SALAS DE CIRUGIA, PREVIA REVISION DE HISTORIA CLINICA, ESTUDIOS DIAGNOSTICOS Y EXAMEN FISICO
PROTOCOLO BIOSEGURIDAD EN PANDEMIA
VERIFICACION DE LISTA DE CHEQUEO Y SEGURIDAD DEL PACIENTE
BAJO ANESTESIA GENERAL, ASEPSIA Y ANTISEPSIA, COLOCACION CAMPOS QUIRURGICOS

VIA ABORDAJE LAPAROTOMIA
RETIRO DE MATERIAL DE SUTURA DE LAPAROTOMIA PREVIA
DISECCION ROMA Y ABORDAJE A CAVIDAD ABDOMINAL
RETIRO DE BOLSA VIAFLEX LIBRE EN CAVIDAD Y TOMA DE MUESTREO PARA CULTIVO LIQUIDO PERITONEAL
EXPOSICION Y LIBERACION DE OSTOMA CECAL
SECCION CON SUTURA ECHELON 75 mm A NIVEL DEL CIEGO PREVIA EXTRACCION DE CECOSTOMIA BAJO VISION DIRECTA
SUTURA INVAGINANTE CON PDS 4.00 DEL PLANO DE SECCION DEL OSTOMA DESCRITO
PREPARACION DE BORDES , INSERCION DE MUÑON DISTAL PARA AVANCE DE SUTURA TRANSANAL
(VER VIA DE ABORDAJE ANAL)
CIERRE DE 2 PLANO CON PUNTOS INVAGINANTES SEROMUSCULARES CON PDS 4-00
LAVADO PERITONEAL POR CUADRANTES HASTA OBTENER LIQUIDO CLARO
SECADO EXHAUSTIVO Y PRUEBA NEUMATICA SIN FILTRACION DE LA ANASTOMOSIS
SE ME INFORMA RECUENTO COMPLETO DE MATERIAL MEDICO QUIRURGICO Y COMPRESAS COMPLETO POR PESONAL A CARGO DEL CONTEO
AVANCE DE DRENES FENESTRADOS (BLAKE) POR CONTRAINSICION Y FIJACION A PIEL
EVENTRORRAFIA CON PSD EN PLANO CONTINUO SIN TENSION
LAVADO Y HEMOSTASIA EN PARED ABDOMIN AL
SUTURA DE PIEL CON PUNTOS SEPARADOS MATERIAL NO ABSORBIBLE

VIA ABORDAJE TRANSANAL
INSERCION DE SUTURA MECANICA TRANSANAL No. 29 PREVIA LUBRICACION DEL CANAL ANAL
AVANCE Y POSICIONAMIENTO EN MUÑON DISTAL A NIVEL DEL RECTO MEDIO
ÉXPOSICION DE PUNZON Y CONECCION CON DISPOSITIVO PROXIMAL
AVANCE Y FIJACION POR COMPRESION DE LA SUTURA MECANICA
GRAPADO Y EXTRACCION DEL DISPOSITIVO TRANSANAL CON VERIFICACION DE ADECUADOS MARGENES Y DONAS DE SECCION DISTAL Y PROXIMAL

**Tejidos enviados a Anatomia Patologia**

BORDE DE RECCION CEQUECTOMIA DONAS DISTAL Y PROXIMAL ANASTOMOSIS COLORECTAL

**Hallazgos operatorios**

CICATRIZ DE LAPAROTOMIA MEDIANA, BOLSA DE VIAFLEX LIBRE EN CAVIDAD, LIQUIDO PERITONEAL TURBIO NO PURULENTO NI CONTENIDO INTESTINAL, EDEMA Y DISTENSION DE ASAS INTESTINALES Y CAMARA GASTRICA, BORDES DE SECCION EN COLON DESCENDENTE Y RECTO MEDIO SIN FILTRACIONES, PRUEBA NEUMATICA SIN FUGAS, NO OTRAS LESIONES EN CAVIDAD.

**Complicaciones**

SIN MENCION DE COMPLICACION INTRAOPERATORIA** RIESGO ABSCESO, FLTRACIONES, FISTULAS, ABDOMEN ABIERTO ***

**Clasificación de la cirugía**

Limpia contaminada

**Profilaxis Antibiótica:**

Antibiótico Adulto: TERAPEUTICO

**¿Pérdida sanguínea mayor de 500 cc?**

NO

**¿Se solicita cultivo?**

No

**¿Se ordena biopsia?**

Sí

**Días de reposo:** 30

**Antecedentes**

*** (El antecedente fue resaltado en la HC, implica una situación importante).**

| Fecha | Tipo Antecedente | * Detalle |
|---|---|---|
| 06/06/2021 05:28 | Médicos | ☐ Niega |
| 06/06/2021 05:28 | Quirúrgicos | ☐ Apendicectomia 06/06/2021 |
| 06/06/2021 05:28 | Familiares | ☐ Niega |

**Diagnósticos Registrados en este folio**

**** (El diagnóstico fue resaltado en el folio, implica una situación importante).**

| Código CIE10 | * * Nombre del diagnóstico Según CIE 10 | Princi | DxIng | DxEgr | Presuntivo ó definitivo | Clasificación RIPS | Clásificación Pre/Post QX | Detalle ú Observaciones médicas |
|---|---|---|---|---|---|---|---|---|
| K564 | ☐ OTRAS OBSTRUCCIONES DEL INTESTINO | ☑ | ☐ | ☑ | Presuntivo | Confirmado_Repetido | Posoperatorio | MASA ESTENOSANTE UNION RECTOSIGMOIDEASOSPECHA ENFERMEDAD DE CROHN COMPLICADA |

**Información del folio No. 84**

Dr. Carlos A. Hernández Rincón
CIRUJANO GENERAL
C.C. No. 80.178.190 Bogotá D.C.
R.M. 95603/2003
NACIONAL DE COLOMBIA

**HERNANDEZ RINCON CARLOS ALBERTO**
CIRUGIA GENERAL
**R.M.** 95-0603-03



LICENCIADO A: [SOCIEDAD MEDICA RIONEGRO S.A. SOMER S.A.] NIT [890939936-9]

**Indicaciones Médicas (Órdenes Médicas las cuales seran vistas en el control de enfermería para su respectivo registro).**

**Tipo Indicación:** Hospitalizacion

**Órd. Médicas:** NADA VIA ORAL
SONDA NASOGASTRICA
SOPORTE NUTRICIONAL PARENTERAL
CONTROL LA / LE
SONDA VESICAL A CISTOFLO
GLUCOMETRIA SEGUN PROTOCOLO
SS/ PARACLINICOS CONTROL
SS/ ESTUDIO PATOLOGIA
SS/ CULTIVO LIQUIDO PERITONEAL
CUIDADOS DE HERIDA QUIRURGICA
CUIDADOS DE DRENES
CSV - AC

**Solicitud de Exámenes Clínicos y Ayudas Diagnósticas**

| Cod CUPS | Cod ISS/SOAT + Descripción Examen Clinico ó ayuda Diagnóstica | Cant | Urgente/Rutinario | Detalles, Indicaciones u Observaciones médicas |
|---|---|---|---|---|
| 902210 | 902210 - HEMOGRAMA IV HEMOGLOBINA HEMATOCRITO RECUENTO DE ERITROCITOS INDICES ERITROCITARIOS LEUCOGRAMA RECUENTO DE PLAQUETAS INDICES PLAQUETARIOS Y MORFOLOGIA ELECTRONICA E HISTOGRAMA AUTOMATIZADO | 1 | Rutinario | |
| 903859 | 903859 - POTASIO EN SUERO U OTROS FLUIDOS | 1 | Rutinario | |
| 903813 | 903813 - CLORO | 1 | Rutinario | |
| 903864 | 903864 - SODIO EN SUERO U OTROS FLUIDOS | 1 | Rutinario | |

**Solicitud de Patologías**

| Cod CUPS | Cod ISS/SOAT + Descripción Patologías | Cant | Urgente/Rutinario | Detalles, Indicaciones u Observaciones médicas | Origen Muestra |
|---|---|---|---|---|---|
| 898201 | 020201I - ESPECIMENES QUIRURGICOS ESTUDIO CON TINCIONES DE RUTINA | 3 | Rutinario | BORDE DE CECOSTOMIA (CEQUECTOMIA) DONA DISTAL DE ANASTOMOSIS COLORECTAL DONA PROXIKMAL DE ANASTOMOSIS COLORECTAL | BORDE DE CECOSTOMIA (CEQUECTOMIA) DONA DISTAL DE ANASTOMOSIS COLORECTAL DONA PROXIKMAL DE ANASTOMOSIS COLORECTAL SOSPECHO DE CROHN LESION ESTENOSANTE (VER PATOLOGIA PREVIA) |

**Solicitud de Interconsulta**

| Consec, Especialidad | Dx | Motivo | Observaciones |
|---|---|---|---|
| 192188 | | Atencion post quirurgica | Atencion post quirurgica |

**Información del folio No. 84**

**HERNANDEZ RINCON CARLOS ALBERTO**
CIRUGIA GENERAL
**R.M.** 95-0603-03



LICENCIADO A: [SOCIEDAD MEDICA RIONEGRO S.A. SOMER S.A.] NIT [890939936-9]

# SOCIEDAD MEDICA RIONEGRO S.A. SOMER S.A.
# 890939936

## TRANSOPERATORIO ENFERMERÍA

**N° Historia Clínica: 769443**

**Datos personales del Paciente**

| | | | | | | | |
|---|---|---|---|---|---|---|---|
| **Paciente:** | Cédula_Extranjería 769443 TOM MOLLOY PEDOUSSAUT | | | | **Sexo:** | Masculino | **F. Nacim:** 19/11/1987 |
| **Edad en la atencion:** | 33 Años / 6 Meses / 24 Días | **Estado Civil:** | Casado | **Dirección:** | TRANSVERSAL 17 a 55 22 | | |
| **Teléfono:** | 3223639433 | **Procedencia:** | RIONEGRO | **Ocupación:** | INDEPENDIENTE | | |
| **Responsable:** | NATALY PRETELT | **Tel.responsable:** | 3505214885 | **Dir.responsable:** | TRANSVERSAL 17 a 55 22 | **Parentesco:** | ESPOSA |
| **Acompañante:** | NATALY PRETELT | | | **Tel. Acompañante:** | | | |
| **Entidad:** | EPS SURA | | | | | | |
| **Plan Beneficios:** | EPS SURA (CONTRIBUTIVO) | | | | | **Rango:** | RANGO 1 (CONTRIBUTIVO CATEGORIA A) |

**FOLIO N° 86** **Fecha del Folio: 13/06/2021 13:42**

| | | | | | | | |
|---|---|---|---|---|---|---|---|
| **N° Ingreso:** | 4382103 | **Fecha:** | 06/06/2021 03:27 | **F. Consulta:** | No_Aplica | **C. Externa:** | Enfermedad_General |

**Detalle del folio:**

## REGISTRO QUIRURGICO ENFERMERIA

**Fecha** 13/06/2021 10:50 **Quirófanos** Primero **Especialidad** Cirugía General **Intervención** laparotomia po obstruccion intestinal

**Sitio Oper** abdomen **Tipo de Cirugia** Prioritaria **Clasificación Herida** Limpia-Contaminada

**Antibiotico:** No

**Tipo de antibiótico** **Dosis** **Fecha-Hora de administración de antibiótico**

**Profilaxis antibiotica** SI **Refuerzo de profilaxis** SI **OBSERVACION(ANTIBIOTICO UTILIZADO)** unasyn 3 gr por horario

**Hora Llegada** 13/06/2021 10:50 **Destino** Hospitalización **Hora Incio Anestesia** 13/06/2021 11:00

**Hora Insición** 13/06/2021 11:20 **Hora Apósito** 13/06/2021 13:25 **Hora Salida** 13/06/2021 13:30 **Posición** Decúbito supino

**Monitorización** ☐ Diuresis ☑ Ecg ☐ Gasometria ☑ Pulsoximetria ☑ TA no invas ☐ TA Directa ☐ Pvc **Otros**

| Material Osteosíntesis(Incluir liga Clips) | Biopsias | Bacteriología | Sondas y drenes | Sondaje Uretral | Situación de Placa |
|---|---|---|---|---|---|
| | BORDE DE CIEGO DONA DISTALDONA PROXIMAL | cultivo de liquido peritoneal, se rotula y se entrega en sala de recuperacion para mandar al laboratorio. | | | Espalda |

**Canulacion Via** ☐ Arterial ☐ Central **Bisturí Eléctrico** Si **Observación S.D**

**ASEPSIA ZONA** **Rasurado** No **Lavado con** Clorhexidina 4% **Pintado con** n-a **Tiempo Total** n-a

**ISQUEMIA** **Hora Inicio** **Hora Final** **Localizacion** n-a

**Compresa Usadas N°** **Und** **Gasas Usadas N°** **Und** **Agujas Usadas N°** **Und** **Pinzas Usadas N°** **Und**

**Conteo Verificado** Si **Conteo Verificado** Si **Conteo Verificado** Si **Conteo Verificado** Si

**Tipo de Anestesia:** Anestesia General **Anestesia Regional:** **Anestesia**

**Observaciones** Traslado usuario de hospitalizacion a sala de cx # 1 para laparotomia para recostruccion intestinal
paciente con sonda nasogastrica , cateter pic en mano derecha por el que le esta pasando NPT y a nivel de mano izquierda liquidos funcionales
Abdomen globuloso, distendido con herida media abdominal una sonda de cecostomia a cystoflo con material fecaloide sonda vesical permeable, diuresis colurica en poca cantidad.se observa testiculos levemente edematizados
se realiza primer pausa de lista de chequeo con todo el grupo quirurgico
Se acomoda en mesa de cx, monitoria completa, Dr Jaramillo ordena administrar mcts IV para anestesia general, intuba con t.o.t # 8.0 y se conecta a maquina de anestesia.se realiza proteccion ocular se ubica el Dr Jaramillo procede a colocar cateter epidural se fija
Yasmin Grisales realiza asepsia de area qx deja actuar por 3 min y realza barrido, visten con campos esteriles, indicadores quimicos O.K.
con todo el grupo quirurgico se realiza segunda pausa de lista de chequeo
Inicia acto qx, retiran suturas de anterior cirugia visualizan aspiran material fecaloide en abundante cantidad retiran cecostomia revisan toman muestra para cultivo y patologia revizan cavidad realizan anastomosis + drenaje de peritonitis generalizada , revisan hemostasia,dejan dos dren de blacke , trascurre proceso ( ver informe quirurgico y de instrumentacion )
Reacomodan asas,suturan hasta piel , y cubren co fixomull esteril.
Realizan procedimiento sin complicación, se traslada usuario a recuperacion bajo efectos de anestesia general ventilando en compañía de anestesiólogos se entrega a Lina

**Cirujano:** 80178198 HERNANDEZ RINCON CARLOS ALBERTO **Anestesiólogo:** 15374913 JARAMILLO RAMIREZ ALEJANDRO **Instrumentador:** 11078213 PUENTES SIBAJA OCTAVIO JOSE

## PROCEDIMIENTOS MENORES

**Fecha:** **Quirófanos:** **Especialidad:** **Intervención:**

**Sitio Oper:** **Tipo de Cirugia:** **Clasificación Herida:**

Luz Ayda Montoya García.

**MONTOYA GARCIA LUZ AYDA**
AUXILIAR DE ENFERMERIA
**R.M.** 20-067-02



LICENCIADO A: [SOCIEDAD MEDICA RIONEGRO S.A. SOMER S.A.] NIT [890939936-9]

**Hora Llegada:**
**Hora Salida:**
**ASEPSIA ZONA**
**Lavado con:**
**Cirujano:**
**Intrumentador(es):**
**Anestesiólogo:**
**Observaciones:**

## CONTROL DE MEDICAMENTOS

### REGISTRO DE MEDICAMENTOS EN EL TRASOPERATORIO

| Medicamento | Dosis | Vía | Hora | Observaciones |
|---|---|---|---|---|

Luz Ayda Montoya García.

**MONTOYA GARCIA LUZ AYDA**
AUXILIAR DE ENFERMERIA
**R.M.** 20-067-02



LICENCIADO A: [SOCIEDAD MEDICA RIONEGRO S.A. SOMER S.A.] NIT [890939936-9]

# SOCIEDAD MEDICA RIONEGRO S.A. SOMER S.A.
# 890939936

## INSTRUMENTACION QUIRURGICA

**N° Historia Clínica: 769443**

| **Datos personales del Paciente** | | | | | | | |
|---|---|---|---|---|---|---|---|
| **Paciente:** | Cédula_Extranjería 769443 TOM MOLLOY PEDOUSSAUT | | | **Sexo:** | Masculino | **F. Nacim:** | 19/11/1987 |
| **Edad en la atencion:** | 33 Años / 6 Meses / 24 Días | **Estado Civil:** | Casado | **Dirección:** | TRANSVERSAL 17 a 55 22 | | |
| **Teléfono:** | 3223639433 | **Procedencia:** | RIONEGRO | **Ocupación:** | INDEPENDIENTE | | |
| **Responsable:** | NATALY PRETELT | **Tel.responsable:** | 3505214885 | **Dir.responsable:** | TRANSVERSAL 17 a 55 22 | **Parentesco:** | ESPOSA |
| **Acompañante:** | NATALY PRETELT | | | **Tel. Acompañante:** | | | |
| **Entidad:** | EPS SURA | | | | | | |
| **Plan Beneficios:** | EPS SURA (CONTRIBUTIVO) | | | | | **Rango:** | RANGO 1 (CONTRIBUTIVO CATEGORIA A) |

**FOLIO N° 87** **Fecha del Folio: 13/06/2021 14:06**

| **N° Ingreso:** | 4382103 | **Fecha:** | 06/06/2021 03:27 | **F. Consulta:** | No_Aplica | **C. Externa:** | Enfermedad_General |
|---|---|---|---|---|---|---|---|

**El Codigo del tejido corresponde con el nombre del paciente.**

**Nombre del tejido** **Cantidad** **Codigo**

**Hay evidencias de los rotulos adhesivos**

**MANIPULACION DEL TEJIDO**

- Se verifica integridad del hielo testigo
- Se manipula el tejido en condiciones esteriles
- Se realiza descongelacion con suero fisiologico (30º-40º C)
- El injerto osteotendinoso se descongela dentro de la bolsa esteril para evitar sobre hidratacion
- Se manipula injerto completamente descongelado para evitarfracturas del tejido

**Nota del procedimiento**

**Nombre del especialista que implanta el tejido**

***DATOS DEL TEJIDO***

**Donante de Sexo**

**Edad**

**Fecha de Extraccion**

**Fecha de Procesamiento**

**Lugar de extraccion**

**Se evidencian pruebas Serologicas del tejido**

**TOM MOLLOY PEDOUSSAUT**
Cédula_Extranjería
769443

**PUENTES SIBAJA OCTAVIO JOSE**
INSTRUMENTACION
**R.M.** 13008-07



LICENCIADO A: [SOCIEDAD MEDICA RIONEGRO S.A. SOMER S.A.] NIT [890939936-9]

# CONTEO DE INSTRUMENTACION QUIRURGICA

***DISPONIBILIDAD***

**Ropa** SI

**Equipos** SI

**Insumos** SI

**Suturas** SI

**Injerto** N.A.

**Material de Osteosintesis (OTS)** N.A.

**Observaciones** X

***ESTERILIZACION***

**Ropa** SI

**Equipos** SI

**Insumos** SI

**Suturas** SI

**Injerto** N.A.

**Material de Osteosintesis (OTS)** N.A.

**Observaciones** X

***CONTEO***

| | | | | |
|---|---|---|---|---|
| **Pinzas** | Completo | SI | Cantidad | 50 |
| **Agujas** | Completo | SI | Cantidad | 8 |
| **Hojas Bisturi** | Completo | SI | Cantidad | 2 |
| **Gasas** | Completo | NO APLICA | Cantidad | |
| **Compresas** | Completo | SI | Cantidad | 16 |
| **Torundas** | Completo | NO APLICA | Cantidad | |
| **Cotones** | Completo | NO APLICA | Cantidad | |
| **Hiladillas** | Completo | NO APLICA | Cantidad | |

**Observaciones** CX SIN COMPLICACIONES

## INFORMACION PROCEDIMIENTO

| | | |
|---|---|---|
| **Procedimiento 1:** | 07120 LAPAROTOMIA EXPLORATORIA | |
| **Procedimiento 2:** | | |
| **Especialista:** | HERNANDEZ | |
| **Sustituto Oseo:** | NO | X |
| **Cemento oseo:** | NO | X |
| **Casa Comercial:** | JOHNSON Y JOHNSON | |

## MATERIAL DE OSTEOSINTESIS

| Nombre O Descripcion | Referencia | Fabricante | Num Lote | Registro INVIMA | Cantidad |
|---|---|---|---|---|---|
| GRAPADORA CIRCULAR 29MM | CDH29A | JYJ | U40C6L | 2017DM 0000699-R2 | 1,0000 |
| GRAPADORA ECHELON 60MM (R) | EC60A | JYJ | X | XX | 1,0000 |
| RECARGA AZUL 60MM | GST60B | JYJ | 113A11 | 2016DM 000131-R1 | 2,0000 |

**Esta tarjeta contiene información importante sobre su implante.**
**Debe presentarla cada vez que acuda a una atención de servicios de salud.**
**En caso de extravió solicitar copia Historia Clínica en la institución Clínica SOMER.**

**TOM MOLLOY PEDOUSSAUT**
Cédula_Extranjería
769443

**PUENTES SIBAJA OCTAVIO JOSE**
INSTRUMENTACION
**R.M.** 13008-07



LICENCIADO A: [SOCIEDAD MEDICA RIONEGRO S.A. SOMER S.A.] NIT [890939936-9]

# SOCIEDAD MEDICA RIONEGRO S.A. SOMER S.A.
# 890939936

## EVOLUCIÓN CIRUGÍA

**N° Historia Clínica: 769443**

| **Datos personales del Paciente** | | | | | | | |
|---|---|---|---|---|---|---|---|
| **Paciente:** | Cédula_Extranjería 769443 TOM MOLLOY PEDOUSSAUT | | | **Sexo:** | Masculino | **F. Nacim:** | 19/11/1987 |
| **Edad en la atencion:** | 33 Años / 6 Meses / 24 Días | **Estado Civil:** | Casado | **Dirección:** | TRANSVERSAL 17 a 55 22 | | |
| **Teléfono:** | 3223639433 | **Procedencia:** | RIONEGRO | **Ocupación:** | INDEPENDIENTE | | |
| **Responsable:** | NATALY PRETELT | **Tel.responsable:** | 3505214885 | **Dir.responsable:** | TRANSVERSAL 17 a 55 22 | **Parentesco:** | ESPOSA |
| **Acompañante:** | NATALY PRETELT | | | **Tel. Acompañante:** | | | |
| **Entidad:** | EPS SURA | | | | | | |
| **Plan Beneficios:** | EPS SURA (CONTRIBUTIVO) | | | | | **Rango:** | RANGO 1 (CONTRIBUTIVO CATEGORIA A) |

| **FOLIO N°88** | | **Fecha del Folio:** 13/06/2021 15:04 | | | | | |
|---|---|---|---|---|---|---|---|
| **N° Ingreso:** | 4382103 | **Fecha:** | 06/06/2021 03:27 | **F. Consulta:** | No_Aplica | **C. Externa:** | Enfermedad_General |

☑ **Se adiciona conducta al plan de manejo.**

**Antecedentes** *** (El antecedente fue resaltado en la HC, implica una situación importante).**

| Fecha | Tipo Antecedente | * Detalle |
|---|---|---|
| 06/06/2021 05:28 | Médicos | ☐ Niega |
| 06/06/2021 05:28 | Quirúrgicos | ☐ Apendicectomia 06/06/2021 |
| 06/06/2021 05:28 | Familiares | ☐ Niega |

**Diagnósticos Registrados en este folio** **** (El diagnóstico fue resaltado en el folio, implica una situación importante).**

| Código CIE10 | ** | Nombre del diagnóstico Según CIE 10 | Princi | DxIng | DxEgr | Presuntivo ó definitivo | Clasificación RIPS | Clásificación Pre/Post QX | Detalle ú Observaciones médicas |
|---|---|---|---|---|---|---|---|---|---|
| R100 | ☐ | ABDOMEN AGUDO | ☑ | ☐ | ☐ | Definitivo | Impresion_Diagnostica | Preoperatorio | |

**Indicaciones Médicas (Órdenes Médicas las cuales seran vistas en el control de enfermería para su respectivo registro).**

**Tipo Indicación:** Cirugia

**Órd. Médicas:**

**Solicitud de Exámenes Clínicos y Ayudas Diagnósticas**

| Cod CUPS | Cod ISS/SOAT + Descripción Examen Clinico ó ayuda Diagnóstica | Cant | Urgente/Rutinario | Detalles, Indicaciones u Observaciones médicas |
|---|---|---|---|---|
| 901217 | 901217 - CULTIVO PARA MICROORGANISMOS EN CUALQUIER MUESTRA DIFERENTE A MEDULA OSEA ORINA Y HECES | 1 | Rutinario | cultivo de liquido peritoneal |

**Información del folio No. 88**

**LOZANO ORTIZ JOSE RICARDO**
CIRUGIA GENERAL
**R.M.** 80088654



LICENCIADO A: [SOCIEDAD MEDICA RIONEGRO S.A. SOMER S.A.] NIT [890939936-9]

# SOCIEDAD MEDICA RIONEGRO S.A. SOMER S.A.
# 890939936

## EVOLUCIÓN CIRUGÍA

**N° Historia Clínica: 769443**

| **Datos personales del Paciente** | | | | | | | |
|---|---|---|---|---|---|---|---|
| **Paciente:** | Cédula_Extranjería 769443 TOM MOLLOY PEDOUSSAUT | | | **Sexo:** | Masculino | **F. Nacim:** | 19/11/1987 |
| **Edad en la atencion:** | 33 Años / 6 Meses / 25 Días | **Estado Civil:** | Casado | **Dirección:** | TRANSVERSAL 17 a 55 22 | | |
| **Teléfono:** | 3223639433 | **Procedencia:** | RIONEGRO | **Ocupación:** | INDEPENDIENTE | | |
| **Responsable:** | NATALY PRETELT | **Tel.responsable:** | 3505214885 | **Dir.responsable:** | TRANSVERSAL 17 a 55 22 | **Parentesco:** | ESPOSA |
| **Acompañante:** | NATALY PRETELT | | | **Tel. Acompañante:** | | | |
| **Entidad:** | EPS SURA | | | | | | |
| **Plan Beneficios:** | EPS SURA (CONTRIBUTIVO) | | | | | **Rango:** | RANGO 1 (CONTRIBUTIVO CATEGORIA A) |

| **FOLIO N°93** | | **Fecha del Folio:** 14/06/2021 09:46 | | | | | |
|---|---|---|---|---|---|---|---|
| **N° Ingreso:** | 4382103 | **Fecha:** | 06/06/2021 03:27 | **F. Consulta:** | No_Aplica | **C. Externa:** | Enfermedad_General |

☐ **Se adiciona conducta al plan de manejo.**

**Detalle del folio:**

**SUBJETIVO**

CIRUGIA GENERAL
PROTOCOLO BIOSEGURIDAD

DIAGNÓSTICOS
OBSTRRUCCION INTESTINAL MECANICA
** ESTENOSIS COMPLETA COLON SIGMOIDES
POP LAVADO PERITONEAL POSTQUIRURGICO + ANASTOSMOSIS COLORECTAL + CIERRE DE CECOSTOMIA + EVENTRORRAFIA + DREN (12/06/2021)
POP PROCTOSIGMOIDECTOMIA (LIGADURA CABOS DISTAL - PROXIMAL ) + CECOSTOMIA DE DECOMPRESION + CIERRE DE PIEL (08/06/2021)
ANTECEDENTE APENDICECTOMÍA LAPAROSCÓPICA 03/06/21
ILEO ADINÁMICO POSTQUIRÚRGICO EN RESOLUCION
NEUMATOSIS INTESTINAL
SOSPECHA DE ENFERMEDAD DE CRONH COMPLICADA vs LESION NEOPLASICA

SUBJETIVO
NOTORIA MEJORIA, ADECUADO CONTROL DEL DOLOR
SIN PICOS FEBRILES
AYER MULTIPLES DEPOSICIONES
NO SENSACION DE DISTENSION ABDOMINAL
SOPORTE NUTRICIONAL PARENTERAL TOTAL

**OBJETIVO**

NO LUCE SEPTICO
ALERTA, COLABORADOR
FC 80 TA 110/72 FR 18
SONDA NASOGÁSTRICA ACTIVA 1200 CC
MUCOSAS ROSADAS HUMEDAS, NO ICTERICIA
ABDOMEN BLANDO DEPRESIBLE LEVEMENTE DOLOROSO A LA PALPACIÓN
HERIDA QUIRURGICA CUBIERTA SIN SIGNOS INFLAMATORIOS
DREN DERECHO 65 CC SEROSO DREN IZQUIERDO 45 CC SEROSO
SONDA VESICAL 3300 CC
NO SIGNOS DE IRRITACION PERITONEAL
NO EDEMAS
NO FOCALIZACION NEUROLOGICA

**ANALISIS**

PACIENTE PATOLOGIA OBSTRUCTIVA DEL TRACTO DIGESTIVO, ANTECEDENTE DE APENDICECTOMIA NO COMPLICADA, SOSPECHA DE ENFERMEDAD INFLAMATORIA INTESTINAL POR HISTORIA CLÍNCA Y CON HALLAZGOS IMAGINOLÓGICOS , RESECCION DE LESION ESTENOSANTE TOTAL A NIVEL DEL UNION RECTOSIGMOIDEA Y CECOSTOMIA DE DECOMPRESION, AYER SEGUNDO TIEMPO OPERATORIO PARA RECONSTITUCION DEL TRACTO DIGESTIVO CON NOTORIA MEJORIA CLINICA, ACTUALMENTE BAJO SOPORTE NUTRICIONAL PARENTERAL TOTAL, AJUSTE DE DOLOR POR GRUPO ESPECIALIZADO Y EN SEGUIMIENTO IONICO. SE MANTIENE ESQUEMA TERAPEUTICO INSTAURADO Y SE EXPLICO AMPLIA Y CLARAMENTE AL PACIENTE Y SU ACOMPAÑANTE.

**EPICRISIS**

**Información del folio No. 93**

Dr. Carlos A. Hernández Rincón
CIRUJANO GENERAL
C.C. No. 80.178.190 Bogotá D.C.
R.M. 95603/2003
NACIONAL DE COLOMBIA

**HERNANDEZ RINCON CARLOS ALBERTO**
CIRUGIA GENERAL
**R.M.** 95-0603-03



LICENCIADO A: [SOCIEDAD MEDICA RIONEGRO S.A. SOMER S.A.] NIT [890939936-9]

**Antecedentes** *** (El antecedente fue resaltado en la HC, implica una situación importante).**

| Fecha | Tipo Antecedente | * Detalle |
|---|---|---|
| 06/06/2021 05:28 | Médicos | Niega |
| 06/06/2021 05:28 | Quirúrgicos | Apendicectomia 06/06/2021 |
| 06/06/2021 05:28 | Familiares | Niega |

**Diagnósticos Registrados en este folio** **** (El diagnóstico fue resaltado en el folio, implica una situación importante).**

| Código CIE10 * * | Nombre del diagnóstico Según CIE 10 | Princi | DxIng | DxEgr | Presuntivo ó definitivo | Clasificación RIPS | Clásificación Pre/Post QX | Detalle ú Observaciones médicas |
|---|---|---|---|---|---|---|---|---|
| K564 | OTRAS OBSTRUCCIONES DEL INTESTINO | ✔ | | ✔ | Presuntivo | Confirmado_Repetido | Posoperatorio | MASA ESTENOSANTE UNION RECTOSIGMOIDEASOSPECHA ENFERMEDAD DE CROHN COMPLICADA |

**Plan de manejo - Medicamentos**

| Cod Medicam | Nombre ó descripción del medicamento | POS | Via administr. | Cant | | Término definido/Dias | Posología, Indicaciones, Detalles u Observaciones médicas |
|---|---|---|---|---|---|---|---|
| **Plan de manejo Intrahospitalario** | | | | | | | |
| B05XR007701 | LACTATO RINGER X 1000ML SLN INY | True | Endovenosa | 0 | True | 0 | 1000 MILILITRO Cada 12 Horas Indefinido - PARA REPOSICION DE PERDIDAS 1:1 DE SONDA NASOGASTRICA |

**Indicaciones Médicas (Órdenes Médicas las cuales seran vistas en el control de enfermería para su respectivo registro).**

**Tipo Indicación:** Hospitalizacion

**Órd. Médicas:** NADA VIA ORAL
SONDA NASOGASTRICA A LIBRE DRENAJE
REPÓNER PERDIDAS SONDA NASOGASTRICA 1:1 CON L. RINGER CADA 12 HORAS
SOPORTE NUTRICIONAL PARENTERAL TOTAL x CATETER P.I.C.C.
SEGUIMIENTO SOPORTE NUTRICIONAL
SS/ PARACLINICOS CONTROL MAÑANA
CUIDADOS DE HERIDA QUIRURGICA
CUIDADOS DE DRENES - CUANTIFICAR
VIGILAR TRANSITO INTESTINAL
CONTROL ESTRICTO LA / LE
GLUCOMETRIA SEGUN PROTOCOLO
REPORTE ESTUDIO DE PATOLOGIA
REPORTE CULTIVO LIQUIDO PERITONEAL
TERAPIA RESPIRATORIA E INCENTIVO
DEAMBULACION TEMPRANA
ATENTOS A EVOLUCION CLINICA

**Solicitud de Exámenes Clínicos y Ayudas Diagnósticas**

| Cod CUPS | Cod ISS/SOAT + Descripción Examen Clinico ó ayuda Diagnóstica | Cant | Urgente/Rutinario | Detalles, Indicaciones u Observaciones médicas |
|---|---|---|---|---|
| 903813 | 903813 - CLORO | 1 | Rutinario | |
| 903859 | 903859 - POTASIO EN SUERO U OTROS FLUIDOS | 1 | Rutinario | |
| 903864 | 903864 - SODIO EN SUERO U OTROS FLUIDOS | 1 | Rutinario | |

**Información del folio No. 93**

Dr. Carlos A. Hernández Rincón
CIRUJANO GENERAL
C.C. No. 93.178.190 Bogotá D.C.
R.M. 95603/2003
NACIONAL DE COLOMBIA

**HERNANDEZ RINCON CARLOS ALBERTO**
CIRUGIA GENERAL
**R.M.** 95-0603-03



LICENCIADO A: [SOCIEDAD MEDICA RIONEGRO S.A. SOMER S.A.] NIT [890939936-9]

# SOCIEDAD MEDICA RIONEGRO S.A. SOMER S.A.
# 890939936

## EVOLUCION NUTRICION

**N° Historia Clínica: 769443**

| **Datos personales del Paciente** | | | | | | | |
|---|---|---|---|---|---|---|---|
| **Paciente:** | Cédula_Extranjería 769443 TOM MOLLOY PEDOUSSAUT | | | **Sexo:** | Masculino | **F. Nacim:** | 19/11/1987 |
| **Edad en la atencion:** | 33 Años / 6 Meses / 25 Días | **Estado Civil:** | Casado | **Dirección:** | TRANSVERSAL 17 a 55 22 | | |
| **Teléfono:** | 3223639433 | **Procedencia:** | RIONEGRO | **Ocupación:** | INDEPENDIENTE | | |
| **Responsable:** | NATALY PRETELT | **Tel.responsable:** | 3505214885 | **Dir.responsable:** | TRANSVERSAL 17 a 55 22 | **Parentesco:** | ESPOSA |
| **Acompañante:** | NATALY PRETELT | | | **Tel. Acompañante:** | | | |
| **Entidad:** | EPS SURA | | | | | | |
| **Plan Beneficios:** | EPS SURA (CONTRIBUTIVO) | | | | | **Rango:** | RANGO 1 (CONTRIBUTIVO CATEGORIA A) |

**FOLIO N°95** **Fecha del Folio:** 14/06/2021 11:38

| **N° Ingreso:** | 4382103 | **Fecha:** | 06/06/2021 03:27 | **F. Consulta:** | No_Aplica | **C. Externa:** | Enfermedad_General |
|---|---|---|---|---|---|---|---|

☐ **Se adiciona conducta al plan de manejo.** ☐ **pulse valor**

**Nutrición Humana**

**Detalle del folio:**

**EVOLUCION NUTRICION**

**SUBJETIVO**

Paciente masculino de 33 años de edad, hospitalizado con los sigueinets diagnosticos medicos:
OBSTRRUCCION INTESTINAL MECANICA
** ESTENOSIS COMPLETA COLON SIGMOIDES
POP LAVADO PERITONEAL POSTQUIRURGICO + ANASTOSMOSIS COLORECTAL + CIERRE DE CECOSTOMIA + EVENTRORRAFIA + DREN (12/06/2021)
POP PROCTOSIGMOIDECTOMIA (LIGADURA CABOS DISTAL - PROXIMAL ) + CECOSTOMIA DE DECOMPRESION + CIERRE DE PIEL (08/06/2021)
ANTECEDENTE APENDICECTOMÍA LAPAROSCÓPICA 03/06/21
ILEO ADINÁMICO POSTQUIRÚRGICO EN RESOLUCION
NEUMATOSIS INTESTINAL
SOSPECHA DE ENFERMEDAD DE CRONH COMPLICADA vs LESION NEOPLASICA
Paciente en estables condiciones generales, aun sin indicacion de inicio de via oral, Recibiendo soporte nutricional parneteral con adecuada tolerancia.

**OBJETIVO**

Encuentro paciente en unidad, en estables condiciones generales, en compañia de familiar, sin requerimiento de oxigeno suplementario, sin signos de trabajo respiratorio, afebril, hidratado, consciente, orientado, colaborador, responde adecuadamente al interrogatorio, continua nada via oral segun indicacion medica, hoy programado para cirugia, sin presencia de sintomas gastrointestinales como nauseas, emesis, o deposiciones liquidas, abdomen blando, depresible, doloroso a la palpacion, con herida quirurgica en linea abdominal cubierta, con dren a nivel de fosa iliaca poco activo, eliminacion espontanea, extremidades sin edemas. Glucometrias: 93 mg/dl.
Control metabolico 13-06-21
Paraclinicos 14-06-21: Hemoglobina HB 14.75 g/dL, Hematocrito HTO 42.50 %, SODIO (POR ION SELECTIVO) 137.45 mEq/L, POTASIO (POR ION SELECTIVO) 4.72 mEq/L, CLORO (POR ION SELECTIVO) 105.8 mEq/L,

**ANALISIS**

Paciente en hospitalizacion, con diagnostico medico de pop de le + colectomia izq con cabo proximal y distal cerrados, cecostomia para descompresion, pop de apendicectomia por via laparoscopica, Moderadamente Mal Nutrido segun Valoracion Globlal Subjetiva, con contraindicación para recibir la vía oral, ayer en cirugia, por lo que requiere continuar soporte nutricional parenteral con el fin de cubrir sus altas demandas de calorías y nutrientes, evitar deterioro de su estado nutricional y complicaciones asociadas a estados de malnutrición que puedan prolongar su estancia hospitalaria.

**EPICRISIS**

**PLAN**

1. NVO hasta nueva indicacion medica
2. Continuar soporte nutricional parenteral planeado con peso actual para 20 horas, con un aporte de 1.3, 3.0 y 1.0 gr/kg de proteinas, carbohidratos y lípidos, respectivamente con un FMG de 2.5 mg/kg/min, complementado con electrólitos, multivitaminas, oligoelementos y vitamina C, y glutamina Dia 5, Libre de potasio.. Con un aporte calorico de 2156 kcal (27 kcal/kg).
3. Explico tratamiento nutricional actual.
4. Favor tomar glucometrias cada 12 horas

**Información del folio No. 95**

Jenny Valencia

**VALENCIA QUINCHIA JENNY ALEJANDRA**
NUTRICION HUMANA
**R.M.** 1036955952



LICENCIADO A: [SOCIEDAD MEDICA RIONEGRO S.A. SOMER S.A.] NIT [890939936-9]

# EVALUACIÓN NUTRICIÓN

## ANTROPOMETRÍA

**FECHA:** 09-06-2021
**TALLA:** 1,83
**PESO USUAL:** ,00
**PESO ACTUAL:** 93,00
**PESO IDEAL:** 80,00
**INDICE DE MASA CORPORAL:** 27,77
**% CAMBIO DE PESO:** ,00

## REQUERIMIENTOS

**REQUERIMIENTO DE ENERGÍA:** 2400 Kcal (30 Kcal/Kg de peso ideal)
**REQUERIMIENTO DE PROTEÍNA:** 2g/Kg

## LABORATORIOS

**FECHA ALBÚMINA:** No aplica
**ALBÚMINA:** No aplica
**FECHA PREALBÚMINA:** 10-06-21
**PREALBÚMINA:** PREALBUMINA 5.48 mg/dL

## BALANCE DE NITRÓGENO

**FECHA DE BN:** No aplica
**NUU:** No aplica
**APORTE DE PROTEÍNA:** 0,0000

**BALANCE NITRÓGENO:** No aplica
**INTERPRETACIÓN:** No aplica

**DIAGNÓSTICO NUTRICIONAL:** PACIENTE MODERADAMENTE MAL NUTRIDO

**OBSERVACIONES:**

**TIPO DE INTERVENCIÓN:** Nutrición parenteral

---

**Antecedentes**

*** (El antecedente fue resaltado en la HC, implica una situación importante).**

| Fecha | Tipo Antecedente | * Detalle |
|---|---|---|
| 06/06/2021 05:28 | Médicos | ☐ Niega |
| 06/06/2021 05:28 | Quirúrgicos | ☐ Apendicectomia 06/06/2021 |
| 06/06/2021 05:28 | Familiares | ☐ Niega |

**Información del folio No. 95**

Jenny Valencia

**VALENCIA QUINCHIA JENNY ALEJANDRA**
NUTRICION HUMANA
**R.M.** 1036955952



LICENCIADO A: [SOCIEDAD MEDICA RIONEGRO S.A. SOMER S.A.] NIT [890939936-9]

**Indicaciones Médicas (Órdenes Médicas las cuales seran vistas en el control de enfermería para su respectivo registro).**

**Tipo Indicación:** Hospitalizacion

**Órd. Médicas:** 1. NVO hasta nueva indicacion medica
2. Continuar soporte nutricional parenteral planeado con peso actual para 20 horas, asi:
AMINOVEN 15% S.E. 1.30 grams /Kg 693
DEXTROSA 50% 3.00 grams /Kg 480 ( FLUJO METABOLICO 2.5)
LIPOPLUS 20% 1.00 grams /Kg 400
GLUTAMINA 20% 0.50 grams /Kg 200
MAGNESIO SULFATO 20% (mEq) 0.25 mEq /Kg 12.3
MULTIVIT ADULTOS (CERNEVIT) 10.00 mL 10.0
TRAZAS ADULTO (TRACUTIL) 10.00 mL 10.0
VITAMINA C 1000.00 mg 10.0
CALCIO GLUCONATO 10% (mEq) 0.27 mEq /Kg 46.6
GLYCOPHOS 0.30 mmol /Kg 24.0
Volumen total 1920 cc, instalar a 96 cc/h.
2. Mezcla de nutricion parenteral: Libre de potasio.
3. Favor tomar glucometrias cada 12 horas.

**Información del folio No. 95**

Jenny Valencia

**VALENCIA QUINCHIA JENNY ALEJANDRA**
NUTRICION HUMANA
**R.M.** 1036955952



LICENCIADO A: [SOCIEDAD MEDICA RIONEGRO S.A. SOMER S.A.] NIT [890939936-9]

# SOCIEDAD MEDICA RIONEGRO S.A. SOMER S.A.
# 890939936

## EVOLUCIÓN CIRUGÍA

**N° Historia Clínica: 769443**

| **Datos personales del Paciente** | | | | | | | |
|---|---|---|---|---|---|---|---|
| **Paciente:** | Cédula_Extranjería 769443 TOM MOLLOY PEDOUSSAUT | | | **Sexo:** | Masculino | **F. Nacim:** | 19/11/1987 |
| **Edad en la atencion:** | 33 Años / 6 Meses / 26 Días | **Estado Civil:** | Casado | **Dirección:** | TRANSVERSAL 17 a 55 22 | | |
| **Teléfono:** | 3223639433 | **Procedencia:** | RIONEGRO | **Ocupación:** | INDEPENDIENTE | | |
| **Responsable:** | NATALY PRETELT | **Tel.responsable:** | 3505214885 | **Dir.responsable:** | TRANSVERSAL 17 a 55 22 | **Parentesco:** | ESPOSA |
| **Acompañante:** | NATALY PRETELT | | | **Tel. Acompañante:** | | | |
| **Entidad:** | EPS SURA | | | | | | |
| **Plan Beneficios:** | EPS SURA (CONTRIBUTIVO) | | | | | **Rango:** | RANGO 1 (CONTRIBUTIVO CATEGORIA A) |

| **FOLIO N°98** | | **Fecha del Folio:** 15/06/2021 08:31 | | | | | |
|---|---|---|---|---|---|---|---|
| **N° Ingreso:** | 4382103 | **Fecha:** | 06/06/2021 03:27 | **F. Consulta:** | No_Aplica | **C. Externa:** | Enfermedad_General |

☐ **Se adiciona conducta al plan de manejo.**

**Detalle del folio:**

**SUBJETIVO**

= cirugía general =

atiendo paciente con elementos de protección personal y medidas de biosefurada protocolo pandemia covid 19

Dx:// 1. POP anastomosis colocolónica + cierre de cecostomía + cierre de pared + dren

Subjetivo://
dolor controlado, flatos+, deposiciones+ diarréics, sin picos febriles.

**OBJETIVO**

O://
aeg, conciente, orientado, colaborador.
mucosas rosadas e hidrtadas, escleras anictéricas
cardiopulmonar normal
abdomen blando, depresible, dolor leve a la palpación, herida cubierta con apósitos limpios y secos, no signos de irritaión
SNG con drenaje activo material de aspecto intestinal, drenes serosos .
extremidades sin edemas

15.06.21 - Ionograma normal

**ANALISIS**

Opinion://
paciente con obstrucción mecánica, llevado a cirugía para anastomosis diferiia luego de colectomía, buena evolución postquirúrgica, aún sonda muy activa, buen control del dolor, sin desorden hidroelectrolítico, por lo pronto continúa vigilancia sin via oral,

Plan:// 1- Nada via oral
2- SNG a libre drenaje
3- Moivilizar fuera de cama

**EPICRISIS**

**Antecedentes** *** (El antecedente fue resaltado en la HC, implica una situación importante).**

| Fecha | Tipo Antecedente | * Detalle |
|---|---|---|
| 06/06/2021 05:28 | Médicos | ☐ Niega |
| 06/06/2021 05:28 | Quirúrgicos | ☐ Apendicectomia 06/06/2021 |
| 06/06/2021 05:28 | Familiares | ☐ Niega |

**Diagnósticos Registrados en este folio** **** (El diagnóstico fue resaltado en el folio, implica una situación importante).**

| Código CIE10 * * | Nombre del diagnóstico Según CIE 10 | Princi | DxIng | DxEgr | Presuntivo ó definitivo | Clasificación RIPS | Clásificación Pre/Post QX | Detalle ú Observaciones médicas |
|---|---|---|---|---|---|---|---|---|

**Información del folio No. 98**

**LOZANO ORTIZ JOSE RICARDO**
CIRUGIA GENERAL
**R.M.** 80088654



LICENCIADO A: [SOCIEDAD MEDICA RIONEGRO S.A. SOMER S.A.] NIT [890939936-9]

| | | | | | |
|---|---|---|---|---|---|
| K564 | ☐ OTRAS OBSTRUCCIONES DEL INTESTINO | ☑ ☐ ☑ Presuntivo | Confirmado_Repetido | Posoperatorio | MASA ESTENOSANTE UNION RECTOSIGMOIDEASOSPECHA ENFERMEDAD DE CROHN COMPLICADA |

**Indicaciones Médicas (Órdenes Médicas las cuales seran vistas en el control de enfermería para su respectivo registro).**

**Tipo Indicación:** Hospitalizacion

**Órd. Médicas:** 1- Nada via oral
2- SNG a libre drenaje
3- Moivilizar fuera de cama

**Información del folio No. 98**

**LOZANO ORTIZ JOSE RICARDO**
CIRUGIA GENERAL
**R.M.** 80088654



LICENCIADO A: [SOCIEDAD MEDICA RIONEGRO S.A. SOMER S.A.] NIT [890939936-9]

# SOCIEDAD MEDICA RIONEGRO S.A. SOMER S.A.
# 890939936

## EVOLUCION EN DOLOR Y CUIDADO PALIATIVO

**N° Historia Clínica: 769443**

| **Datos personales del Paciente** | | | | | | | |
|---|---|---|---|---|---|---|---|
| **Paciente:** | Cédula_Extranjería 769443 TOM MOLLOY PEDOUSSAUT | | | **Sexo:** | Masculino | **F. Nacim:** | 19/11/1987 |
| **Edad en la atencion:** | 33 Años / 6 Meses / 26 Días | **Estado Civil:** | Casado | **Dirección:** | TRANSVERSAL 17 a 55 22 | | |
| **Teléfono:** | 3223639433 | **Procedencia:** | RIONEGRO | **Ocupación:** | INDEPENDIENTE | | |
| **Responsable:** | NATALY PRETELT | **Tel.responsable:** | 3505214885 | **Dir.responsable:** | TRANSVERSAL 17 a 55 22 | **Parentesco:** | ESPOSA |
| **Acompañante:** | NATALY PRETELT | | | **Tel. Acompañante:** | | | |
| **Entidad:** | EPS SURA | | | | | | |
| **Plan Beneficios:** | EPS SURA (CONTRIBUTIVO) | | | | | **Rango:** | RANGO 1 (CONTRIBUTIVO CATEGORIA A) |

**FOLIO N° 99** **Fecha del Folio: 15/06/2021 15:55**

| **N° Ingreso:** | 4382103 | **Fecha:** | 06/06/2021 03:27 | **F. Consulta:** | No_Aplica | **C. Externa:** | Enfermedad_General |
|---|---|---|---|---|---|---|---|

☐ **Se adiciona conducta al plan de manejo.**

**Detalle del folio:**

**SIGNOS VITALES**

**Peso:**
**Presión Arterial:** 151/86
**Frecuencia Respiratoria:** 16
**Fracción Inspirada de Oxígeno:** 21
**Temperatura:** 36.3
**Frecuencia Cardíaca:** 106
**Saturación de Oxígeno:** 95
**Dolor :** 3

**SUBJETIVO**

MEDICINA DEL DOLOR

Tom, 33 años de edad, Residente en San Antonio, Economista

Diagnósticos:
- Obstrucción intestinal resuelta
- Dolor agudo postoperatorio
- Sospecha de enfermedad inflamatoria intestinal

Procedimientos:
*POP anastomosis + cierre de pared 12/06/2021
* POP sigmoidectomía + cecostomía 08/06/2021
* POP adependicetomia por laparoscopia 03/06/2021

Antecedentes:
- Medicos: Niega
- Alergicos: Niega
- Quirurgicos: Apendicectomía 03/06/2021
- Farmacologicos: Niega
- Toxicologicos: Niega
- Familiares: Niega

Subjetivo:
Mejoría del dolor abdominal desde inicio de cateter epidural aunque con episodios de mareo que se autolimitaron. Aún sin vía oral por indicacion de cirugía general.
Uso de oxicodona por PCA 3 mg en 24 horas.

**OBJETIVO**

Aceptables condiciones generales, alerta, orientado, por momentos gestos de dolor
Mucosas rosadas e hidratadas, escleras anictéricas.
Cardiopulmonar sin alteraciones.
Abdomen con herida quirurgica cubierta por apositos limpios y drenes funcionantes, dolor leve a la palpación sin signos de irritación peritoneal
Extremidades bien perfundidas, sin edemas
Epidural normofuncionante a 3cc/hora
No bloqueo motor
Neurológico sin focalización.
**Información del folio No. 99**

**43590935 - MAYUNGO HENAO TATIANA**
MEDICINA DEL DOLOR
**R.M.** 01-2614-03



LICENCIADO A: [SOCIEDAD MEDICA RIONEGRO S.A. SOMER S.A.] NIT [890939936-9]

Laboratorios:
10/06/2021 Sodio 148 Potasio 3.82 Magnesio 2.21 Fosf 2.14 Calcio iónico 1.08
09/06/2021 Sodio 144 Potasio 3.61 Cloro 108
08/06/20201 Lactato 2.58 PCR 221 Hb 16.68 Hto 19.2 VCM 84 Leucocitos9530 Neutrofilos 7900 Plaquetas 271000

Imagenes:
08/06/2021 TOMOGRAFÍA DE ABDOMEN CONTRASTADO: El hígado tiene tamaño, forma y densidades normales sin evidencia de lesiones focales. Vesícula distendida sin lesiones. No hay alteraciones en lo visualizado de la porta. La vía biliar intra extra-hepática de calibre normal. El bazo, glándulas suprarrenales y páncreas sin alteraciones. Riñones de tamaño y forma y densidades normales sin evidencia de lesiones focales. No hay cálculos ni dilataciones de los sistema pielocaliciales. Estructuras vasculares con curso y calibre normal sin evidencia de masas o adenomegalias. La vejiga se encuentra mínimamente distendida sin lesiones. Hay líquido libre en la pelvis e interasas. Llama la atención distensión de asas intestinales delgadas y marcada distensión del marco cólico identificando una transición abrupta del calibre hacia la topografía del sigmoide distal. El recto se encuentra colapsado. Estos hallazgos indican una obstrucción intestinal mecánica distal en el sigmoides a correlacionar con los antecedentes clínicos. En este nivel no identifico masas ni alteración de los tejidos blandos adyacentes. Se anota que el ciego alcanza un diámetro de 91 mm. No hay aire libre en el presente control. Se observa sonda enteral en trayecto esofágico con extremo distal dirigido hacia el estómago, encontrando que este se encuentra colapsado. Hay derrame pleural laminar izquierdo. No se identifican lesiones óseas, traumáticas, líticas, blásticas o expansivas.
CONCLUSIÓN:
Signos de obstrucción intestinal mecánica que compromete al sigmoide distal como fue descrito con marcada dilatación del marco cólico a correlacionar con los antecedentes clínicos.

**ANALISIS**

Paciente en acompañamiento por dolor agudo mixto por patología abdominal con buen control luego de manejo instaurado sin efectos adversos. Por parte de medicina del dolor se solicita retiro de cateter epidural y se ajusta medicamento venoso. Nueva valoración en 48 horas. Explico conducta a paciente y a su suegra quienes están de acuerdo.

Plan
Retirar cateter epidural
Retirar sonda vesical posterior a retiro de epidural si no hay contraindicaciones
Infusión venosa de lidocaína a 50 cc/hora hasta terminar. Repetir cada día por 3 días
Ajuste en bomba de PCA **Bloqueos cada 30 minutos
Nueva valoración en 48 horas

**¿Desea seguir tratando el paciente?** SI DEFINIR DIAS 2

**Antecedentes** *** (El antecedente fue resaltado en la HC, implica una situación importante).**

| Fecha | Tipo Antecedente | * Detalle |
|---|---|---|
| 06/06/2021 05:28 | Médicos | ☐ Niega |
| 06/06/2021 05:28 | Quirúrgicos | ☐ Apendicectomia 06/06/2021 |
| 06/06/2021 05:28 | Familiares | ☐ Niega |

**Diagnósticos Registrados en este folio** **** (El diagnóstico fue resaltado en el folio, implica una situación importante).**

| Código CIE10 | ** | Nombre del diagnóstico Según CIE 10 | Princi | DxIng | DxEgr | Presuntivo ó definitivo | Clasificación RIPS | Clásificación Pre/Post QX | Detalle ú Observaciones médicas |
|---|---|---|---|---|---|---|---|---|---|
| R520 | ☐ | DOLOR AGUDO | ☐ | ☐ | ☐ | Presuntivo | Impresion_Diagnostica | No_Corresponde | |
| K564 | ☐ | OTRAS OBSTRUCCIONES DEL INTESTINO | ☑ | ☐ | ☑ | Presuntivo | Confirmado_Repetido | Posoperatorio | MASA ESTENOSANTE UNION RECTOSIGMOIDEA SOSPECHA ENFERMEDAD DE CROHN COMPLICADA |

**Plan de manejo - Medicamentos**

| Cod Medicam | Nombre ó descripción del medicamento | POS | Via administr. | Cant | Término definido/Dias | Posología, Indicaciones, Detalles u Observaciones médicas |
|---|---|---|---|---|---|---|

**Plan de manejo Intrahospitalario**

**Información del folio No. 99**

**43590935 - MAYUNGO HENAO TATIANA**
MEDICINA DEL DOLOR
**R.M.** 01-2614-03



LICENCIADO A: [SOCIEDAD MEDICA RIONEGRO S.A. SOMER S.A.] NIT [890939936-9]

| | | | | | | |
|---|---|---|---|---|---|---|
| N01BL0117011 | LIDOCAINA SIMPLE SLN INY 1% AMP | ☑ Endovenosa | 0 | ☑ 3 | | 50 MILILITRO Cada 24 Horas Definido por 3 Dias - Infusión venosa de lidocaina simple al 1%:<br><br>Lidocaina simple al 1%(10 mg/ml),,,,

**Indicaciones Médicas (Órdenes Médicas las cuales seran vistas en el control de enfermería para su respectivo registro).**

**Tipo Indicación:** Hospitalizacion

**Órd. Médicas:** Retirar cateter epidural
Retirar sonda vesical posterior a retiro de epidural si no hay contraindicaciones
Infusión venosa de lidocaína a 50 cc/hora hasta terminar. Repetir cada día por 3 días
Ajuste en bomba de PCA **Bloqueos cada 30 minutos
Nueva valoración en 48 horas

**Información del folio No. 99**

**43590935 - MAYUNGO HENAO TATIANA**
MEDICINA DEL DOLOR
**R.M.** 01-2614-03



LICENCIADO A: [SOCIEDAD MEDICA RIONEGRO S.A. SOMER S.A.] NIT [890939936-9]

# SOCIEDAD MEDICA RIONEGRO S.A. SOMER S.A.
# 890939936

## EVOLUCION NUTRICION

**N° Historia Clínica: 769443**

| **Datos personales del Paciente** | | | | | | | |
|---|---|---|---|---|---|---|---|
| **Paciente:** | Cédula_Extranjería 769443 TOM MOLLOY PEDOUSSAUT | | | **Sexo:** | Masculino | **F. Nacim:** | 19/11/1987 |
| **Edad en la atencion:** | 33 Años / 6 Meses / 26 Días | **Estado Civil:** | Casado | **Dirección:** | TRANSVERSAL 17 a 55 22 | | |
| **Teléfono:** | 3223639433 | **Procedencia:** | RIONEGRO | **Ocupación:** | INDEPENDIENTE | | |
| **Responsable:** | NATALY PRETELT | **Tel.responsable:** | 3505214885 | **Dir.responsable:** | TRANSVERSAL 17 a 55 22 | **Parentesco:** | ESPOSA |
| **Acompañante:** | NATALY PRETELT | | | **Tel. Acompañante:** | | | |
| **Entidad:** | EPS SURA | | | | | | |
| **Plan Beneficios:** | EPS SURA (CONTRIBUTIVO) | | | | | **Rango:** | RANGO 1 (CONTRIBUTIVO CATEGORIA A) |

**FOLIO N°100** **Fecha del Folio:** 15/06/2021 16:04

| **N° Ingreso:** | 4382103 | **Fecha:** | 06/06/2021 03:27 | **F. Consulta:** | No_Aplica | **C. Externa:** | Enfermedad_General |
|---|---|---|---|---|---|---|---|

☐ **Se adiciona conducta al plan de manejo.** ☐ **pulse valor**

### Nutrición Humana

**Detalle del folio:**

**EVOLUCION NUTRICION**

**SUBJETIVO**

Paciente masculino de 33 años de edad, en unidad de hospitalizacion por diagnostico medico de
1. POP anastomosis colocolónica + cierre de cecostomía + cierre de pared + dren
En compañia de familiar, la cual refiere que pasa la noche tranquilo, con dolor controlado, sin dificultad para respirar, continua sin alimentacion oral por indicacion medica, con sonda nasogastrica muy activa, recibe sin complicaciones nutricion parenteral para 20 horas.

**OBJETIVO**

Encuentro al paciente en cama, despierto, adinamico,, tranquilo, afebril, hidratado, sin lesiones en piel, un poco palido, tolerando con oxigeno al ambiente, sin signos de dificultad para respirar; sin via oral por indicacion medica, con sonda nasogastrica a libre drenaje activa drenando material gastrico en moderada cantidad, abdomen blando, levemente doloroso, no distendido, con herida quirurgica en linea media abdominal cubierta, sin sintomas gastricos, con buena diuresis, ha realizado deposiciones liquidas; no presenta edemas, moviliza sus extremidades. Glucometria de 129 mg/dl. Recibe nutricion parenteral para 20 horas sin complicaciones.
Paraclinicos
15-06-2021 NA 138.85 K 3.54

**ANALISIS**

Paciente en hospitalizacion, con diagnostico medico de pop de le + colectomia izq con cabo proximal y distal cerrados, cecostomia para descompresion, pop de apendicectomia por via laparoscopica, Moderadamente Mal Nutrido segun Valoracion Globlal Subjetiva, con contraindicación para recibir la vía oral, ayer en cirugia, por lo que requiere continuar soporte nutricional parenteral con el fin de cubrir sus altas demandas de calorías y nutrientes, evitar deterioro de su estado nutricional y complicaciones asociadas a estados de malnutrición que puedan prolongar su estancia hospitalaria.

**EPICRISIS**

**PLAN**

1. NVO hasta nueva indicacion medica
2. Continuar soporte nutricional parenteral planeado con peso actual para 20 horas, con un aporte de 1.3, 3.0 y 1.0 gr/kg de proteinas, carbohidratos y lípidos, respectivamente con un FMG de 2.5 mg/kg/min, complementado con electrólitos, multivitaminas, oligoelementos y vitamina C, y glutamina Dia 5, Libre de potasio.. Con un aporte calorico de 2156 kcal (27 kcal/kg).
3. Explico tratamiento nutricional actual.
4. Favor tomar glucometrias cada 12 horas
5. Solicito control metabolico para hacer ajustes a la terapia nutricional

### EVALUACIÓN NUTRICIÓN

**ANTROPOMETRÍA**

**FECHA:** 09-06-2021
**Información del folio No. 100**

Diana Carolina M.E
Diana Carolina Martinez E
Nutricionista Dietista
Universidad de Antioquia
Reg No 6-3083-07

**MARTINEZ ECHEVERRI DIANA CAROLINA**
NUTRICION HUMANA
**R.M.** 6-3083-07



LICENCIADO A: [SOCIEDAD MEDICA RIONEGRO S.A. SOMER S.A.] NIT [890939936-9]

**TALLA:** 1,83
**PESO USUAL:** ,00
**PESO ACTUAL:** 93,00
**PESO IDEAL:** 80,00
**INDICE DE MASA CORPORAL:** 27,77
**% CAMBIO DE PESO:** ,00

## REQUERIMIENTOS

**REQUERIMIENTO DE ENERGÍA:** 2400 Kcal (30 Kcal/Kg de peso ideal)
**REQUERIMIENTO DE PROTEÍNA:** 2g/Kg

## LABORATORIOS

**FECHA ALBÚMINA:** No aplica
**ALBÚMINA:** No aplica
**FECHA PREALBÚMINA:** 10-06-21
**PREALBÚMINA:** PREALBUMINA 5.48 mg/dL

## BALANCE DE NITRÓGENO

**FECHA DE BN:** No aplica
**NUU:** No aplica
**APORTE DE PROTEÍNA:** 0,0000

**BALANCE NITRÓGENO:** No aplica
**INTERPRETACIÓN:** No aplica

**DIAGNÓSTICO NUTRICIONAL:** PACIENTE MODERADAMENTE MAL NUTRIDO

**OBSERVACIONES:**

**TIPO DE INTERVENCIÓN:** Nutrición parenteral

**Antecedentes** *** (El antecedente fue resaltado en la HC, implica una situación importante).**

| Fecha | Tipo Antecedente | * Detalle |
|---|---|---|
| 06/06/2021 05:28 | Médicos | ☐ Niega |
| 06/06/2021 05:28 | Quirúrgicos | ☐ Apendicectomia 06/06/2021 |
| 06/06/2021 05:28 | Familiares | ☐ Niega |

**Indicaciones Médicas (Órdenes Médicas las cuales seran vistas en el control de enfermería para su respectivo registro).**

**Tipo Indicación:** Hospitalizacion

**Órd. Médicas:** 1. NVO hasta nueva indicacion medica
2. Continuar soporte nutricional parenteral planeado con peso actual para 20 horas, asi:
AMINOVEN 15% S.E. 1.30 grams /Kg 693
DEXTROSA 50% 3.00 grams /Kg 480 ( FLUJO METABOLICO 2.5)
LIPOPLUS 20% 1.00 grams /Kg 400
GLUTAMINA 20% 0.50 grams /Kg 200
MAGNESIO SULFATO 20% (mEq) 0.25 mEq /Kg 12.3
MULTIVIT ADULTOS (CERNEVIT) 10.00 mL 10.0
TRAZAS ADULTO (TRACUTIL) 10.00 mL 10.0
VITAMINA C 1000.00 mg 10.0
CALCIO GLUCONATO 10% (mEq) 0.27 mEq /Kg 46.6
GLYCOPHOS 0.30 mmol /Kg 24.0
Volumen total 1920 cc, instalar a 96 cc/h.
3. Explico tratamiento nutricional actual.
4. Favor tomar glucometrias cada 12 horas
5. Solicito control metabolico para hacer ajustes a la terapia nutricional

**Información del folio No. 100**

Diana Carolina M.E
Diana Carolina Martinez E
Nutricionista Dietista
Universidad de Antioquia
Reg No 6-3083-07

**MARTINEZ ECHEVERRI DIANA CAROLINA**
NUTRICION HUMANA
**R.M.** 6-3083-07



LICENCIADO A: [SOCIEDAD MEDICA RIONEGRO S.A. SOMER S.A.] NIT [890939936-9]

**Solicitud de Exámenes Clínicos y Ayudas Diagnósticas**

| Cod CUPS | Cod ISS/SOAT + Descripción Examen Clinico ó ayuda Diagnóstica | Cant | Urgente/Rutinario | Detalles, Indicaciones u Observaciones médicas |
|---|---|---|---|---|
| 903864 | 903864 - SODIO EN SUERO U OTROS FLUIDOS | 1 | Rutinario | |
| 903859 | 903859 - POTASIO EN SUERO U OTROS FLUIDOS | 1 | Rutinario | |
| 903604 | 903604 - CALCIO IONICO | 1 | Rutinario | |
| 903835 | 903835 - FOSFORO EN SUERO U OTROS FLUIDOS | 1 | Rutinario | |
| 903854 | 903854 - MAGNESIO EN SUERO U OTROS FLUIDOS | 1 | Rutinario | |
| 903809 | 903809 - BILIRRUBINAS TOTAL Y DIRECTA | 1 | Rutinario | |
| 903818 | 903818 - COLESTEROL TOTAL | 1 | Rutinario | |
| 903866 | 903866 - TRANSAMINASA GLUTAMICO-PIRUVICA ALANINO AMINO TRANSFERASA | 1 | Rutinario | |
| 903833 | 903833 - FOSFATASA ALCALINA | 1 | Rutinario | |
| 903867 | 903867 - TRANSAMINASA GLUTAMICO OXALACETICA ASPARTATO AMINO TRANSFERASA | 1 | Rutinario | |
| 903868 | 903868 - TRIGLICERIDOS | 1 | Rutinario | |
| 906912 | 906912 - PREALBUMINA SEMIAUTOMATIZADO O AUTOMATIZADO | 1 | Rutinario | PREALBÚMINA (NEFELOMETRÍA) |
| 903895 | 903895 - CREATININA EN SUERO U OTROS FLUIDOS | 1 | Rutinario | 903895 |

**Información del folio No. 100**

Diana Carolina M.E
Diana Carolina Martínez E
Nutricionista Dietista
Universidad de Antioquia
Reg. No. 6-3083-07

**MARTINEZ ECHEVERRI DIANA CAROLINA**
NUTRICION HUMANA
**R.M.** 6-3083-07



LICENCIADO A: [SOCIEDAD MEDICA RIONEGRO S.A. SOMER S.A.] NIT [890939936-9]

# SOCIEDAD MEDICA RIONEGRO S.A. SOMER S.A.
# 890939936

## TROMBOEMBOLISMO

**N° Historia Clínica: 769443**

| **Datos personales del Paciente** | | | | | | | |
|---|---|---|---|---|---|---|---|
| **Paciente:** | Cédula_Extranjería 769443 TOM MOLLOY PEDOUSSAUT | | | **Sexo:** | Masculino | **F. Nacim:** | 19/11/1987 |
| **Edad en la atencion:** | 33 Años / 6 Meses / 26 Días | **Estado Civil:** | Casado | **Dirección:** | TRANSVERSAL 17 a 55 22 | | |
| **Teléfono:** | 3223639433 | **Procedencia:** | RIONEGRO | **Ocupación:** | INDEPENDIENTE | | |
| **Responsable:** | NATALY PRETELT | **Tel.responsable:** | 3505214885 | **Dir.responsable:** | TRANSVERSAL 17 a 55 22 | **Parentesco:** | ESPOSA |
| **Acompañante:** | NATALY PRETELT | | | **Tel. Acompañante:** | | | |
| **Entidad:** | EPS SURA | | | | | | |
| **Plan Beneficios:** | EPS SURA (CONTRIBUTIVO) | | | | | **Rango:** | RANGO 1 (CONTRIBUTIVO CATEGORIA A) |

**FOLIO N° 105** **Fecha del Folio: 15/06/2021 17:31**

| **N° Ingreso:** | 4382103 | **Fecha:** | 06/06/2021 03:27 | **F. Consulta:** | No_Aplica | **C. Externa:** | Otra |
|---|---|---|---|---|---|---|---|

**Detalle del folio:**

## ESCALA DE CAPRINI

| 1 PUNTO | 2 PUNTOS | 3 PUNTOS | 5 PUNTOS |
|---|---|---|---|
| ☐ Edad 41-60 años | ☐ Edad de 61 a 74 años | ☐ Edad ≥ a 75 años | ☐ ACV (< 1 mes) |
| ☑ IMC > 25g/m2 | ☐ Cirugía abierta > 45 mins | ☐ Historia de TEV | ☐ Fractura de pelvis, cadera o pierna |
| ☐ Edema en piernas | ☑ Cirugía laparoscópica > 45 mins | ☐ Historia familiar de TEV | ☐ Injuria aguda de la médula espinal (<1 mes) |
| ☐ Venas varicosas | ☐ Malignidad | ☐ Factor V Leiden | |
| ☐ Embarazo o postparto | ☑ Reposo en cama > 72 horas | ☐ Protrombina 20210A | |
| ☐ Historia de aborto recurrente | ☐ Inmovilización con yeso | ☐ Anticoagulante lupico | |
| ☐ Anticonceptivos orales o terapia de reemplazo hormonal | ☐ Cateter venoso central. | ☐ Anticuerpos anticardiolipinas | |
| ☐ Sepsis < 1 mes | | ☐ Homocisteína elevada en suero | |
| ☐ Enfermedad pulmonar grave incluida neumonia < 1 mes | | ☐ Trombocitopenia inducida por heparinas | |
| ☐ Función pulmonar anormal | | ☐ Otras trombofilias congénitas o adquiridas | |
| ☐ IAM | | | |
| ☐ ICC < 1 mes | | | |
| ☑ Enfermedad inflamatoriaintestinal | | | |
| ☐ Cirugia Menor | | | |

**Valor:** **6** **Nivel de Riesgo: Alto Riesgo, Riesgo de TEV en ausencia de profilaxis: 6,00%, Otros procedimientos en esta categoría de Riesgo: Cirgía bariatrica, neumonecto-mia, craneotomia, Lesión cerebral traumática, lesión de medula espinal, otros traumas mayores..**

**Antecedentes** *** (El antecedente fue resaltado en la HC, implica una situación importante).**

| **Fecha** | **Tipo Antecedente** | *** Detalle** |
|---|---|---|
| 06/06/2021 05:28 | Médicos | ☐ Niega |
| 06/06/2021 05:28 | Quirúrgicos | ☐ Apendicectomia 06/06/2021 |

**Información del folio No. 105**

Yolima Porto Jaramillo
1017220768

**PORTO JARAMILLO YOLIMA**
MEDICINA GENERAL
**R.M.** 1017220768



LICENCIADO A: [SOCIEDAD MEDICA RIONEGRO S.A. SOMER S.A.] NIT [890939936-9]

06/06/2021 05:28 Familiares ☐ Niega

**Plan de manejo - Medicamentos**

| Cod Medicam | Nombre ó descripción del medicamento | POS | Via administr. | Cant | Término definido/Dias | Posología, Indicaciones, Detalles u Observaciones médicas |
|---|---|---|---|---|---|---|
| **Plan de manejo Intrahospitalario** | | | | | | |
| B01AE020702 | HEPARINA BAJO PESO MOLECULAR SLN INY 40MG/0.4ML JERINGA PRELLENADA | ☑ | Subcutaneo | 0 | ☑ 0 | 40 MILIGRAMO Cada 24 Horas Indefinido - |

**Indicaciones Médicas (Órdenes Médicas las cuales seran vistas en el control de enfermería para su respectivo registro).**

**Tipo Indicación:** Hospitalizacion

**Órd. Médicas:** Se inicia tromboprofilaxis

**Información del folio No. 105**

Yolima Porto Jaramillo
1017220768

**PORTO JARAMILLO YOLIMA**
MEDICINA GENERAL
**R.M.** 1017220768



LICENCIADO A: [SOCIEDAD MEDICA RIONEGRO S.A. SOMER S.A.] NIT [890939936-9]

# SOCIEDAD MEDICA RIONEGRO S.A. SOMER S.A.
# 890939936

## EVOLUCIÓN CIRUGÍA

**N° Historia Clínica: 769443**

| **Datos personales del Paciente** | | | | | | | |
|---|---|---|---|---|---|---|---|
| **Paciente:** | Cédula_Extranjería 769443 TOM MOLLOY PEDOUSSAUT | | | **Sexo:** | Masculino | **F. Nacim:** | 19/11/1987 |
| **Edad en la atencion:** | 33 Años / 6 Meses / 27 Días | **Estado Civil:** | Casado | **Dirección:** | TRANSVERSAL 17 a 55 22 | | |
| **Teléfono:** | 3223639433 | **Procedencia:** | RIONEGRO | **Ocupación:** | INDEPENDIENTE | | |
| **Responsable:** | NATALY PRETELT | **Tel.responsable:** | 3505214885 | **Dir.responsable:** | TRANSVERSAL 17 a 55 22 | **Parentesco:** | ESPOSA |
| **Acompañante:** | NATALY PRETELT | | | **Tel. Acompañante:** | | | |
| **Entidad:** | EPS SURA | | | | | | |
| **Plan Beneficios:** | EPS SURA (CONTRIBUTIVO) | | | | | **Rango:** | RANGO 1 (CONTRIBUTIVO CATEGORIA A) |

| **FOLIO N°110** | | **Fecha del Folio:** 16/06/2021 09:27 | | | | | |
|---|---|---|---|---|---|---|---|
| **N° Ingreso:** | 4382103 | **Fecha:** | 06/06/2021 03:27 | **F. Consulta:** | No_Aplica | **C. Externa:** | Enfermedad_General |

☐ **Se adiciona conducta al plan de manejo.**

**Detalle del folio:**

**SUBJETIVO**

CIRUGIA GENERAL
PROTOCOLO BIOSEGURIDAD

DIAGNÓSTICOS
OBSTRRUCCION INTESTINAL MECANICA
** ESTENOSIS COMPLETA COLON SIGMOIDES EN ESTUDIO
POP LAVADO PERITONEAL POSTQUIRURGICO + ANASTOSMOSIS COLORECTAL + CIERRE DE CECOSTOMIA + EVENTRORRAFIA + DREN (12/06/2021)
POP PROCTOSIGMOIDECTOMIA (LIGADURA CABOS DISTAL - PROXIMAL ) + CECOSTOMIA DE DECOMPRESION + CIERRE DE PIEL (08/06/2021)
ANTECEDENTE APENDICECTOMÍA LAPAROSCÓPICA 03/06/21
ILEO ADINÁMICO POSTQUIRÚRGICO
NEUMATOSIS INTESTINAL
SOSPECHA DE ENFERMEDAD DE CRONH COMPLICADA vs LESION NEOPLASICA

SUBJETIVO
ADECUADO CONTROL DEL DOLOR
SIN PICOS FEBRILES
DEPOSICION PRESENTE
NO SENSACION DE DISTENSION ABDOMINAL
SE SIENTE MEJOR
SOPORTE NUTRICIONAL PARENTERAL TOTAL

**OBJETIVO**

NO SIGNOS DE DIFICULTAD RESPIRATORIA
TRANQUILO COLABORADOR
TA 120/72 FC 72 FR 17 T 36.9
SONDA NASOGÁSTRICA 1900 CC
MUCOSAS ROSADAS HUMEDAS, NO ICTERICIA
ABDOMEN BLANDO DEPRESIBLE LEVEMENTE DOLOROSO A LA PALPACIÓN
HERIDA QUIRURGICA CUBIERTA SIN SIGNOS INFLAMATORIOS
DREN DERECHO 11 CC DREN IZQUIERDO 4 CC
NO SIGNOS DE IRRITACION PERITONEAL
SONDA VESICAL A CISTOFLO
NO EDEMAS
NO FOCALIZACION NEUROLOGICA

**ANALISIS**

PACIENTE PATOLOGIA OBSTRUCTIVA DEL TRACTO DIGESTIVO, SOSPECHA DE ENFERMEDAD INFLAMATORIA INTESTINAL POR HISTORIA CLÍNCA Y CON HALLAZGOS IMAGINOLÓGICOS , RESECCION DE LESION ESTENOSANTE TOTAL A NIVEL DEL UNION RECTOSIGMOIDEA Y CECOSTOMIA DE DECOMPRESION, EN SEGUNDO TIEMPO OPERATORIO RECONSTITUCION DEL TRACTO DIGESTIVO Y CIERRE DE PARED ABDOMINAL. EVOLUCION CLINICA LENTA HACIA LA MEJORIA, SIN DESEQUILIBRIO IONICO QUE AMERITA SEGUIMIENTO ESTRICTO, DRENES MINIMA PRODUCCION DE PERSISTIR ASI MAÑANA DEFINIR RETIRO, BAJO SOPORTE NUTRICIONAL PARENTERAL TOTAL, AJUSTE DE DOLOR POR GRUPO ESPECIALIZADO Y EN SEGUIMIENTO INTRAHOSPITALARIO. SE INSISTE EN MOVILIDAD Y SE

**Información del folio No. 110**

Dr. Carlos A. Hernández Rincón
CIRUJANO GENERAL
C.C. No. 80.178.190 Bogotá D.C.
R.M. 95603/2003
NACIONAL DE COLOMBIA

**HERNANDEZ RINCON CARLOS ALBERTO**
CIRUGIA GENERAL
**R.M.** 95-0603-03



LICENCIADO A: [SOCIEDAD MEDICA RIONEGRO S.A. SOMER S.A.] NIT [890939936-9]

EXPLICO AMPLIAMENTE AL PACIENTE Y SU ACOMPAÑANTE PLAN TERAPEUTICO A SEGUIR

**EPICRISIS**

**Antecedentes** *** (El antecedente fue resaltado en la HC, implica una situación importante).**

| Fecha | Tipo Antecedente | * Detalle |
|---|---|---|
| 06/06/2021 05:28 | Médicos | ☐ Niega |
| 06/06/2021 05:28 | Quirúrgicos | ☐ Apendicectomia 06/06/2021 |
| 06/06/2021 05:28 | Familiares | ☐ Niega |

**Diagnósticos Registrados en este folio** **** (El diagnóstico fue resaltado en el folio, implica una situación importante).**

| Código CIE10 | ** | Nombre del diagnóstico Según CIE 10 | Princi | DxIng | DxEgr | Presuntivo ó definitivo | Clasificación RIPS | Clásificación Pre/Post QX | Detalle ú Observaciones médicas |
|---|---|---|---|---|---|---|---|---|---|
| K564 | ☐ | OTRAS OBSTRUCCIONES DEL INTESTINO | ☑ | ☐ | ☑ | Presuntivo | Confirmado_Repetido | Posoperatorio | MASA ESTENOSANTE UNION RECTOSIGMOIDEASOSPECHA ENFERMEDAD DE CROHN COMPLICADA |

**Indicaciones Médicas (Órdenes Médicas las cuales seran vistas en el control de enfermería para su respectivo registro).**

**Tipo Indicación:** Hospitalizacion

**Órd. Médicas:** NADA VIA ORAL
SONDA NASOGASTRICA A LIBRE DRENAJE
REPÓNER PERDIDAS SONDA NASOGASTRICA 1:1 CON L. RINGER CADA 12 HORAS
SOPORTE NUTRICIONAL PARENTERAL TOTAL x CATETER P.I.C.C.
SEGUIMIENTO SOPORTE NUTRICIONAL
CUIDADOS DE HERIDA QUIRURGICA
CUIDADOS DE DRENES - CUANTIFICAR
VIGILAR TRANSITO INTESTINAL
CONTROL ESTRICTO LA / LE
SS/ ELECTROLITOS CONTROL MAÑANA
GLUCOMETRIA SEGUN PROTOCOLO
REPORTE ESTUDIO DE PATOLOGIA
REPORTE CULTIVO LIQUIDO PERITONEAL
TERAPIA RESPIRATORIA E INCENTIVO
DEAMBULACION TEMPRANA
ATENTOS A EVOLUCION CLINICA

**Solicitud de Exámenes Clínicos y Ayudas Diagnósticas**

| Cod CUPS | Cod ISS/SOAT + Descripción Examen Clinico ó ayuda Diagnóstica | Cant | Urgente/Rutinario | Detalles, Indicaciones u Observaciones médicas |
|---|---|---|---|---|
| 903813 | 903813 - CLORO | 1 | Rutinario | |
| 903859 | 903859 - POTASIO EN SUERO U OTROS FLUIDOS | 1 | Rutinario | |
| 903864 | 903864 - SODIO EN SUERO U OTROS FLUIDOS | 1 | Rutinario | |

**Información del folio No. 110**

Dr. Carlos A. Hernández Rincón
CIRUJANO GENERAL
C.C. No. 93.178.190 Bogotá D.C.
R.M. 95603/2003
NACIONAL DE COLOMBIA

**HERNANDEZ RINCON CARLOS ALBERTO**
CIRUGIA GENERAL
**R.M.** 95-0603-03



LICENCIADO A: [SOCIEDAD MEDICA RIONEGRO S.A. SOMER S.A.] NIT [890939936-9]

# SOCIEDAD MEDICA RIONEGRO S.A. SOMER S.A.
# 890939936

## EVOLUCION NUTRICION

**N° Historia Clínica: 769443**

| **Datos personales del Paciente** | | | | | | | |
|---|---|---|---|---|---|---|---|
| **Paciente:** | Cédula_Extranjería 769443 TOM MOLLOY PEDOUSSAUT | | | **Sexo:** | Masculino | **F. Nacim:** | 19/11/1987 |
| **Edad en la atencion:** | 33 Años / 6 Meses / 27 Días | **Estado Civil:** | Casado | **Dirección:** | TRANSVERSAL 17 a 55 22 | | |
| **Teléfono:** | 3223639433 | **Procedencia:** | RIONEGRO | **Ocupación:** | INDEPENDIENTE | | |
| **Responsable:** | NATALY PRETELT | **Tel.responsable:** | 3505214885 | **Dir.responsable:** | TRANSVERSAL 17 a 55 22 | **Parentesco:** | ESPOSA |
| **Acompañante:** | NATALY PRETELT | | | **Tel. Acompañante:** | | | |
| **Entidad:** | EPS SURA | | | | | | |
| **Plan Beneficios:** | EPS SURA (CONTRIBUTIVO) | | | | | **Rango:** | RANGO 1 (CONTRIBUTIVO CATEGORIA A) |

**FOLIO N°111** **Fecha del Folio:** 16/06/2021 11:01

| **N° Ingreso:** | 4382103 | **Fecha:** | 06/06/2021 03:27 | **F. Consulta:** | No_Aplica | **C. Externa:** | Enfermedad_General |
|---|---|---|---|---|---|---|---|

☐ **Se adiciona conducta al plan de manejo.** ☐ **pulse valor**

### Nutrición Humana

**Detalle del folio:**

**EVOLUCION NUTRICION**

**SUBJETIVO**

Paciente Tom de sexo masculino con 33 años de edad, hospitalizado con diagnosticos:
OBSTRRUCCION INTESTINAL MECANICA
** ESTENOSIS COMPLETA COLON SIGMOIDES EN ESTUDIO
POP LAVADO PERITONEAL POSTQUIRURGICO + ANASTOSMOSIS COLORECTAL + CIERRE DE CECOSTOMIA + EVENTRORRAFIA + DREN (12/06/2021)
POP PROCTOSIGMOIDECTOMIA (LIGADURA CABOS DISTAL - PROXIMAL ) + CECOSTOMIA DE DECOMPRESION + CIERRE DE PIEL (08/06/2021)
ANTECEDENTE APENDICECTOMÍA LAPAROSCÓPICA 03/06/21
ILEO ADINÁMICO POSTQUIRÚRGICO
NEUMATOSIS INTESTINAL
SOSPECHA DE ENFERMEDAD DE CRONH COMPLICADA vs LESION NEOPLASICA
Paciente en unidad, con soporte nutricional parenteral total, con contraindicacion de via oral.

**OBJETIVO**

Paciente en unidad, en estables condiciones, encuentro en compañía de familiar, tranquilo, afebril, ubicado en tiempo y espacio, colaborador a la evaluación nutricional, sin requerimiento de oxígeno, sin trabajo respiratorio, con sonda nasogastrica activa de material fecaloide 1900 cc, abdomen doloroso, herida quirurgica cubierta y limpia, con dren derecho y izquierdo con un drenaje hematico de 11 y 4 cc respectivamente,, no presenta síntomas gastrointestinales como náuseas, emesis, pero si deposiciones líquidas an abundante cantidad y frecuencia, sin via oral, bajo soporte nutricional parenteral con adecuada tolernaica, sin edemas en extremidades. Glucometrias ultimas 129-107 mg/dl.
Paraclinicos 2021/06/16:Hemoglobina HB 12.83 g/dL ,Hematocrito HTO 36.60 %.
2021/06/15:FOSFATASA ALCALINA 61.3 U/L,TRANSAMINASA ASPARTATO AMINOTRANSFERASA 29.10, MAGNESIO 2.23 mg/dL,PREALBUMINA 12.37 mg/dL,TRANSAMINASA GLUTAMICOPIRUVICA O ALANINO 53.60, COLESTEROL TOTAL 59 mg/dL ,TRIGLICERIDOS 123 mg/dL
,SODIO (POR ION SELECTIVO) 138.16 mEq/L,POTASIO (POR ION SELECTIVO) 3.74 mEq/L ,FOSFORO INORGANICO [FOSFATOS] 3.99 mg/dL ,BILIRRUBINA DIRECTA 1.06 mg/dL,BILIRRUBINA TOTAL 1.48 mg/dL, BILIRRUBINA INDIRECTA 0.42 m, CREATININA EN SUERO 0.73 mg/dL,CALCIO IONICO 1.07 mmol/L.

**ANALISIS**

Paciente en hospitalizacion, con diagnostico medico de pop de le + colectomia izq con cabo proximal y distal cerrados, cecostomia para descompresion, pop de apendicectomia por via laparoscopica, Moderadamente Mal Nutrido segun Valoracion Globlal Subjetiva, con contraindicación para recibir la vía oral, por lo que requiere continuar soporte nutricional parenteral con el fin de cubrir sus altas demandas de calorías y nutrientes, evitar deterioro de su estado nutricional y complicaciones asociadas a estados de malnutrición que puedan prolongar su estancia hospitalaria.

**EPICRISIS**

**PLAN**

1. Nada via oral hasta nueva indicacion medica
2. Continuar soporte nutricional parenteral planeado con peso actual para 20 horas, con un aporte de 1.5, 3.0 y 1.0 gr/kg de proteinas, carbohidratos y lípidos, respectivamente con un Flujo metabolico de 2.5 mg/kg/min, complementado con electrólitos, multivitaminas, oligoelementos y vitamina C, y glutamina Dia 6, Con un aporte calorico de 2220 kcal (27.8 kcal/kg). Liquidos 28 cc/kg
3. Explico tratamiento nutricional actual.
4. Favor tomar glucometrias cada 12 horas

### EVALUACIÓN NUTRICIÓN

**ANTROPOMETRÍA**

**Información del folio No. 111**

**VALENCIA GOMEZ GIRLESA**
NUTRICION HUMANA
**R.M.** 05-6912-16



LICENCIADO A: [SOCIEDAD MEDICA RIONEGRO S.A. SOMER S.A.] NIT [890939936-9]

**FECHA:** 09-06-2021
**TALLA:** 1,83
**PESO USUAL:** ,00
**PESO ACTUAL:** 93,00
**PESO IDEAL:** 80,00
**INDICE DE MASA CORPORAL:** 27,77
**% CAMBIO DE PESO:** ,00

## REQUERIMIENTOS

**REQUERIMIENTO DE ENERGÍA:** 2400 Kcal (30 Kcal/Kg de peso ideal)
**REQUERIMIENTO DE PROTEÍNA:** 2g/Kg

## LABORATORIOS

**FECHA ALBÚMINA:** No aplica
**ALBÚMINA:** No aplica
**FECHA PREALBÚMINA:** 10-06-21
**PREALBÚMINA:** PREALBUMINA 5.48 mg/dL

## BALANCE DE NITRÓGENO

**FECHA DE BN:** No aplica
**NUU:** No aplica
**APORTE DE PROTEÍNA:** 0,0000

**BALANCE NITRÓGENO:** No aplica
**INTERPRETACIÓN:** No aplica

**DIAGNÓSTICO NUTRICIONAL:** PACIENTE MODERADAMENTE MAL NUTRIDO

**OBSERVACIONES:**

**TIPO DE INTERVENCIÓN:** Nutrición parenteral

**Antecedentes** *** (El antecedente fue resaltado en la HC, implica una situación importante).**

| Fecha | Tipo Antecedente | * Detalle |
|---|---|---|
| 06/06/2021 05:28 | Médicos | Niega |
| 06/06/2021 05:28 | Quirúrgicos | Apendicectomia 06/06/2021 |
| 06/06/2021 05:28 | Familiares | Niega |

**Indicaciones Médicas (Órdenes Médicas las cuales seran vistas en el control de enfermería para su respectivo registro).**

**Tipo Indicación:** Hospitalizacion

**Órd. Médicas:** 1. Nada via oral hasta nueva indicacion medica
2. Continuar soporte nutricional parenteral planeado con peso actual para 20 horas, asi:
AMINOVEN 15% S.E. 1.50 grams /Kg 800
DEXTROSA 50% 3.00 grams /Kg 480 (Flujo metabolico de 2.5 mg/kg/min)
LIPOPLUS 20% 1.00 grams /Kg 400
GLUTAMINA 20% 0.50 grams /Kg 200
CLORURO DE POTASIO 2 mEq/mL 1.00 mEq /Kg 40.0
MAGNESIO SULFATO 20% (mEq) 0.25 mEq /Kg 12.3
MULTIVIT ADULTOS (CERNEVIT) 10.00 mL 10.0
TRAZAS ADULTO (TRACUTIL) 10.00 mL 10.0
VITAMINA C 1000.00 mg 10.0
CALCIO GLUCONATO 10% (mEq) 0.50 mEq /Kg 86.2
GLYCOPHOS 0.30 mmol /Kg 24.0
Volumen total 2240 mL, instalar a 112 mL/hr.
3. Explico tratamiento nutricional actual.
4. Favor tomar glucometrias cada 12 horas

**Información del folio No. 111**

**VALENCIA GOMEZ GIRLESA**
NUTRICION HUMANA
**R.M.** 05-6912-16



LICENCIADO A: [SOCIEDAD MEDICA RIONEGRO S.A. SOMER S.A.] NIT [890939936-9]

# SOCIEDAD MEDICA RIONEGRO S.A. SOMER S.A.
# 890939936

## INFORME DE PROCEDIMIENTO

**N° Historia Clínica: 769443**

| **Datos personales del Paciente** | | | | | | | |
|---|---|---|---|---|---|---|---|
| **Paciente:** | Cédula_Extranjería 769443 TOM MOLLOY PEDOUSSAUT | | | **Sexo:** | Masculino | **F. Nacim:** | 19/11/1987 |
| **Edad en la atencion:** | 33 Años / 6 Meses / 27 Días | **Estado Civil:** | Casado | **Dirección:** | TRANSVERSAL 17 a 55 22 | | |
| **Teléfono:** | 3223639433 | **Procedencia:** | RIONEGRO | **Ocupación:** | INDEPENDIENTE | | |
| **Responsable:** | NATALY PRETELT | **Tel.responsable:** | 3505214885 | **Dir.responsable:** | TRANSVERSAL 17 a 55 22 | **Parentesco:** | ESPOSA |
| **Acompañante:** | NATALY PRETELT | | | **Tel. Acompañante:** | | | |
| **Entidad:** | EPS SURA | | | | | | |
| **Plan Beneficios:** | EPS SURA (CONTRIBUTIVO) | | | | | **Rango:** | RANGO 1 (CONTRIBUTIVO CATEGORIA A) |

**FOLIO N° 113** **Fecha del Folio: 16/06/2021 14:59**

| **N° Ingreso:** | 4382103 | **Fecha:** | 06/06/2021 03:27 | **F. Consulta:** | No_Aplica | **C. Externa:** | Enfermedad_General |
|---|---|---|---|---|---|---|---|

☐ **Se adiciona conducta al plan de manejo.**

**Detalle del folio:**

**INFORME DE PROCEDIMIENTO**

**CODIGO:** 890606 **TIPO DE PROCEDIMIENTO:** ADMINISTRACIÓN NUTRICIÓN PARENTERAL

**FECHA REALIZACION:** 15/06/2021 **HORA DE INICIO:** 17:00 **HORA DE FIN:**

**Intervención realizada en sala de procedimientos**

| **DETALLE** | **CANTIDAD** |
|---|---|
| | 0 |
| Isopañiles | 1 |
| Equipo de bomba fotosensible más filtro + bolsa | 1 |
| Guantes estériles | 1 |

**COMPLICACIONES:** NO

**DESCRIPCION DEL PROCEDIMIENTOS:**

Nota correspondiente a procedimiento realizado el día 15/06/2021. Con previa verificación de orden médica y prescripción de nutrición, explicándole al paciente y familiar el procedimiento a realizar, corroborando que entendió la información suministrada,cumpliendo con el lavado de manos, con el protocolo institucional del procedimiento y siguiendo las normas de bioseguridad, con técnica aséptica se purga equipo fotosensible, se instala nutrición parenteral por PICC en miembro superior derecho, se programa 1920 cc a 96 centímetros/hora para 20 horas por vía exclusiva, se deja rotulada con datos de identificación. Procedimiento bien tolerado y sin complicaciones. Se dan indicaciones al paciente y familiar sobre los cuidados que debe tener (no manipular ni desconectar el equipo) . Se deja paciente en estables condiciones, con barandas elevadas y acompañante.

**Antecedentes** *** (El antecedente fue resaltado en la HC, implica una situación importante).**

| **Fecha** | **Tipo Antecedente** | *** Detalle** |
|---|---|---|
| 06/06/2021 05:28 | Médicos | ☐ Niega |
| 06/06/2021 05:28 | Quirúrgicos | ☐ Apendicectomia 06/06/2021 |
| 06/06/2021 05:28 | Familiares | ☐ Niega |

**Indicaciones Médicas (Órdenes Médicas las cuales seran vistas en el control de enfermería para su respectivo registro).**

**Tipo Indicación:** Hospitalizacion

**Órd. Médicas:**

**Información del folio No. 113**

**GARCIA ZAPATA MAYRA ALEJANDRA**
ENFERMERO JEFE
**R.M.** TP - 1037238133



LICENCIADO A: [SOCIEDAD MEDICA RIONEGRO S.A. SOMER S.A.] NIT [890939936-9]

# SOCIEDAD MEDICA RIONEGRO S.A. SOMER S.A.
# 890939936

## EVOLUCION HOSPITALIZACION

**N° Historia Clínica: 769443**

| **Datos personales del Paciente** | | | | | | | |
|---|---|---|---|---|---|---|---|
| **Paciente:** | Cédula_Extranjería 769443 TOM MOLLOY PEDOUSSAUT | | | **Sexo:** | Masculino | **F. Nacim:** | 19/11/1987 |
| **Edad en la atencion:** | 33 Años / 6 Meses / 27 Días | **Estado Civil:** | Casado | **Dirección:** | TRANSVERSAL 17 a 55 22 | | |
| **Teléfono:** | 3223639433 | **Procedencia:** | RIONEGRO | **Ocupación:** | INDEPENDIENTE | | |
| **Responsable:** | NATALY PRETELT | **Tel.responsable:** | 3505214885 | **Dir.responsable:** | TRANSVERSAL 17 a 55 22 | **Parentesco:** | ESPOSA |
| **Acompañante:** | NATALY PRETELT | | | **Tel. Acompañante:** | | | |
| **Entidad:** | EPS SURA | | | | | | |
| **Plan Beneficios:** | EPS SURA (CONTRIBUTIVO) | | | | | **Rango:** | RANGO 1 (CONTRIBUTIVO CATEGORIA A) |

**FOLIO N°114** **Fecha del Folio:** 16/06/2021 15:19

| **N° Ingreso:** | 4382103 | **Fecha:** | 06/06/2021 03:27 | **F. Consulta:** | No_Aplica | **C. Externa:** | Enfermedad_General |
|---|---|---|---|---|---|---|---|

☐ **Se adiciona conducta al plan de manejo.**

**Detalle del folio:**

**SIGNOS VITALES**

**Peso:**
**Presión Arterial:** 120/70
**Frecuencia Respiratoria:** 19
**Fracción Inspirada de Oxígeno:** 0.21

**Temperatura:**
**Frecuencia Cardíaca:** 97
**Saturación de Oxígeno:** 94
**Dolor:**

**EVOLUCION HOSPITALIZACION**
**SUBJETIVO**

TOM MOLLOY PEDOUSSAUT
33 años.

Diagnósticos:
- Obstrruccion intestinal mecanica
** estenosis completa colon sigmoides en estudio
- pop lavado peritoneal postquirurgico + anastosmosis colorectal + cierre de cecostomia + eventrorrafia + dren (12/06/2021)
- pop proctosigmoidectomia (ligadura cabos distal - proximal ) + cecostomia de decompresion + cierre de piel (08/06/2021)
antecedente apendicectomía laparoscópica 03/06/21
- ileo adinámico postquirúrgico
- neumatosis intestinal
- sospecha de enfermedad de cronh complicada vs lesion neoplasica
- Síndrome febril en estudio

Subjetivo:
Paciente refiere se siente bien, febril, sin dolor, niega síntomas respiratorios, niega síntomas genitourinarios, no dolor abdominal, niega dolor torácico.

**OBJETIVO**

Aceptables condiciones generales, alerta, orientado en las tres esféras, colaborador, sin aspecto tóxico.
Conjuntivas rosadas, escleras anictéricas.
Mucosa oral húmeda sin lesiones.
Cuello móvil, no palpo adenopatías.
Tórax simétrico, no retracciones ni tiraje.
Ruidos cardíacos rítmicos sin soplos.
Murmullo vesicular conservado en ambos campos pulmonares sin sobreagregados.
Abdomen blando, depresible, dolor difuso a la palpación, se observa herida quirúrgica en línea media cubierta con apósitos limpios y secos, sin signos de infección, sin secreción, se observa sitios de inserción de drenes encontrando en sitio de inserción de dren derecho salida de material purulento de mal olor, asociado a eritema perilesional, sitio de inserción de dren izquierdo sin signos de infección, sin secreción, poco activo.
Extremidades móviles, sin edemas, llenado capilar menor de 2 segundos. Pulsos periféricos presentes de buena intensidad de forma bilateral.
Piel sin lesiones.
Nuerológico sin déficit motor ni sensitivo aparente, glasgow 15/15.

**Información del folio No. 114**

1026156718

**OSORIO HOYOS ANA MARIA**
MEDICINA GENERAL
**R.M.** 1026156718


LICENCIADO A: [SOCIEDAD MEDICA RIONEGRO S.A. SOMER S.A.] NIT [890939936-9]

Paraclínicos:
- 16/06/2021: Hb 12.83 Hto 36.6 Leucos 8530 Neutros 6800 Plaq 266000 PCR 168.3 (previa
- 14/06/2021: Hb 14.75 Hto 42.5 Leucos 15500 Neutros 13100 Plaq 284000
- 13/06/2021: Cultivo de líquido abdominal con aislamiento de E. coli, CGP en tipificación.
- 11/06/2021: PCR 273

**ANALISIS**

Paciente masculino de 33 años, con diagnósticos anotados, recibo llamada de enfermería por nuevo pico febril, previo en la madrugada, en el momento estable hemodinámicamente, sin SIRS, qSOFA 0, sin apecto tóxico, con salida de material purulento de mal olor a nivel del sitio de inserción del dren abdominal derecho, considero ese como posible foco de su síndrome febril, tiene paraclínicos de control con disminución de los reactantes de fase aguda, además de modulación inflamatoria sin leucocitosis ni neutrofilia en comparación con previos. En ese orden de ideas solicito ecografía de abdomen para descartar colección y paraclínicos de control para mañana, adicionalmente si bien tiene cultivo de líquido peritoneal con aislamiento de E.Coli por sitio quirúrgico podría tratarse de flora normal intrabdominal, por lo que de momento no inicio antibioticoterapia, considero según resultados de paraclínicos y hallazgos en ecografía definir conducta e inicio de antibiótico.

Plan:
- Continúa hospitalizados.
- Nada vía oral.
- Vigilar curva térmica.
- Signos vitales según protocolo.
- Curación de herida en sitio de inserción de dren derecho.
- Se solicita ecografía de abdomen.
- Se solicitan paraclínicos de control.
- Ya con antipirético ordenado.
- Resto de manejo igual.

**EPICRISIS**

**Antecedentes** *** (El antecedente fue resaltado en la HC, implica una situación importante).**

| Fecha | Tipo Antecedente | * Detalle |
|---|---|---|
| 06/06/2021 05:28 | Médicos | ☐ Niega |
| 06/06/2021 05:28 | Quirúrgicos | ☐ Apendicectomia 06/06/2021 |
| 06/06/2021 05:28 | Familiares | ☐ Niega |

**Diagnósticos Registrados en este folio** **** (El diagnóstico fue resaltado en el folio, implica una situación importante).**

| Código CIE10 | ** | Nombre del diagnóstico Según CIE 10 | Princi | DxIng | DxEgr | Presuntivo ó definitivo | Clasificación RIPS | Clásificación Pre/Post QX | Detalle ú Observaciones médicas |
|---|---|---|---|---|---|---|---|---|---|
| R509 | ☐ | FIEBRE NO ESPECIFICADA | ☐ | ☐ | ☐ | Presuntivo | Impresion_Diagnostica | No_Corresponde | |
| K564 | ☐ | OTRAS OBSTRUCCIONES DEL INTESTINO | ☑ | ☐ | ☑ | Presuntivo | Confirmado_Repetido | Posoperatorio | MASA ESTENOSANTE UNION RECTOSIGMOIDEA SOSPECHA ENFERMEDAD DE CROHN COMPLICADA |

**Indicaciones Médicas (Órdenes Médicas las cuales seran vistas en el control de enfermería para su respectivo registro).**

**Tipo Indicación:** Hospitalizacion

**Órd. Médicas:**

**Solicitud de Exámenes Clínicos y Ayudas Diagnósticas**

| Cod CUPS | Cod ISS/SOAT + Descripción Examen Clinico ó ayuda Diagnóstica | Cant | Urgente/Rutinario | Detalles, Indicaciones u Observaciones médicas |
|---|---|---|---|---|
| 881302 | 881302 - ECOGRAFIA DE ABDOMEN TOTAL HIGADO PANCREAS VESICULA VIAS BILIARES RIÑONES BAZO GRANDES VASOS PELVIS Y FLANCOS | 1 | Rutinario | |
| 906913 | 906913 - PROTEINA C REACTIVA ALTA PRECISION AUTOMATIZADO | 1 | Rutinario | |
| 902205 | 902205 - ERITROSEDIMENTACION VELOCIDAD SEDIMENTACION GLOBULAR - VSG AUTOMATIZADA | 1 | Rutinario | |
| 902210 | 902210 - HEMOGRAMA IV HEMOGLOBINA HEMATOCRITO RECUENTO DE ERITROCITOS INDICES ERITROCITARIOS LEUCOGRAMA RECUENTO DE PLAQUETAS INDICES PLAQUETARIOS Y MORFOLOGIA ELECTRONICA E HISTOGRAMA AUTOMATIZADO | 1 | Rutinario | |

**Información del folio No. 114**

1026156718

**OSORIO HOYOS ANA MARIA**
MEDICINA GENERAL
**R.M.** 1026156718


LICENCIADO A: [SOCIEDAD MEDICA RIONEGRO S.A. SOMER S.A.] NIT [890939936-9]

# SOCIEDAD MEDICA RIONEGRO S.A. SOMER S.A.
# 890939936

## INFORME DE PROCEDIMIENTO

**N° Historia Clínica: 769443**

**Datos personales del Paciente**

| | | | | | | | |
|---|---|---|---|---|---|---|---|
| **Paciente:** | Cédula_Extranjería 769443 TOM MOLLOY PEDOUSSAUT | | | **Sexo:** | Masculino | **F. Nacim:** | 19/11/1987 |
| **Edad en la atencion:** | 33 Años / 6 Meses / 27 Días | **Estado Civil:** | Casado | **Dirección:** | TRANSVERSAL 17 a 55 22 | | |
| **Teléfono:** | 3223639433 | **Procedencia:** | RIONEGRO | **Ocupación:** | INDEPENDIENTE | | |
| **Responsable:** | NATALY PRETELT | **Tel.responsable:** | 3505214885 | **Dir.responsable:** | TRANSVERSAL 17 a 55 22 | **Parentesco:** | ESPOSA |
| **Acompañante:** | NATALY PRETELT | | | **Tel. Acompañante:** | | | |
| **Entidad:** | EPS SURA | | | | | | |
| **Plan Beneficios:** | EPS SURA (CONTRIBUTIVO) | | | | | **Rango:** | RANGO 1 (CONTRIBUTIVO CATEGORIA A) |

**FOLIO N° 115** **Fecha del Folio: 16/06/2021 17:38**

| | | | | | | | |
|---|---|---|---|---|---|---|---|
| **N° Ingreso:** | 4382103 | **Fecha:** | 06/06/2021 03:27 | **F. Consulta:** | No_Aplica | **C. Externa:** | Enfermedad_General |

☐ **Se adiciona conducta al plan de manejo.**

**Detalle del folio:**

**INFORME DE PROCEDIMIENTO**

**CODIGO:** 890606 **TIPO DE PROCEDIMIENTO:** ADMINISTRACIÓN NUTRICIÓN PARENTERAL

**FECHA REALIZACION:** 16/06/2021 **HORA DE INICIO:** 17:30 **HORA DE FIN:** 16/6/21 17:35:00

**Intervención realizada en sala de procedimientos**

| DETALLE | CANTIDAD |
|---|---|
| | 0 |
| Isopañiles | 1 |
| Equipo de bomba fotosensible más filtro + bolsa | 1 |
| Guantes estériles | 1 |

**COMPLICACIONES:** NO

**DESCRIPCION DEL PROCEDIMIENTOS:**

Con previa verificación de orden médica y prescripción de nutrición, consentimiento informado completo y correctamente diligenciado, explicándole al paciente y familiar el procedimiento a realizar, corroborando que entendió la información suministrada, cumpliendo con el lavado de manos, con el protocolo institucional del procedimiento y siguiendo las normas de bioseguridad, se realiza doble verificación, con técnica aséptica se purga equipo fotosensible, se instala nutrición parenteral por catéter venoso central de vía periférica en miembro superior derecho , se programa 2240 cc a 112 centímetros/hora para 20 horas por vía exclusiva, se deja rotulada con datos de identificación. Procedimiento bien tolerado y sin complicaciones. Se dan indicaciones al paciente y familiar sobre los cuidados que debe tener ( no manipular, no desconectar el equipo) . Se deja paciente en estables condiciones, con barandas elevadas y acompañante.

**Antecedentes** *** (El antecedente fue resaltado en la HC, implica una situación importante).**

| Fecha | Tipo Antecedente | * Detalle |
|---|---|---|
| 06/06/2021 05:28 | Médicos | ☐ Niega |
| 06/06/2021 05:28 | Quirúrgicos | ☐ Apendicectomia 06/06/2021 |
| 06/06/2021 05:28 | Familiares | ☐ Niega |

**Indicaciones Médicas (Órdenes Médicas las cuales seran vistas en el control de enfermería para su respectivo registro).**

**Tipo Indicación:** Hospitalizacion

**Órd. Médicas:**

**Información del folio No. 115**

**OROZCO CEDEÑO MARGARITA MARIA**
ENFERMERO JEFE
**R.M.** 1053794214



LICENCIADO A: [SOCIEDAD MEDICA RIONEGRO S.A. SOMER S.A.] NIT [890939936-9]

# SOCIEDAD MEDICA RIONEGRO S.A. SOMER S.A.
# 890939936

## EVOLUCIÓN CIRUGÍA

**N° Historia Clínica: 769443**

| **Datos personales del Paciente** | | | | | | | |
|---|---|---|---|---|---|---|---|
| **Paciente:** | Cédula_Extranjería 769443 TOM MOLLOY PEDOUSSAUT | | | **Sexo:** | Masculino | **F. Nacim:** | 19/11/1987 |
| **Edad en la atencion:** | 33 Años / 6 Meses / 28 Días | **Estado Civil:** | Casado | **Dirección:** | TRANSVERSAL 17 a 55 22 | | |
| **Teléfono:** | 3223639433 | **Procedencia:** | RIONEGRO | **Ocupación:** | INDEPENDIENTE | | |
| **Responsable:** | NATALY PRETELT | **Tel.responsable:** | 3505214885 | **Dir.responsable:** | TRANSVERSAL 17 a 55 22 | **Parentesco:** | ESPOSA |
| **Acompañante:** | NATALY PRETELT | | | **Tel. Acompañante:** | | | |
| **Entidad:** | EPS SURA | | | | | | |
| **Plan Beneficios:** | EPS SURA (CONTRIBUTIVO) | | | | | **Rango:** | RANGO 1 (CONTRIBUTIVO CATEGORIA A) |

| **FOLIO N°118** | | **Fecha del Folio:** 17/06/2021 09:47 | | | | | |
|---|---|---|---|---|---|---|---|
| **N° Ingreso:** | 4382103 | **Fecha:** | 06/06/2021 03:27 | **F. Consulta:** | No_Aplica | **C. Externa:** | Enfermedad_General |

☐ **Se adiciona conducta al plan de manejo.**

**Detalle del folio:**

**SUBJETIVO**

= cirugía general =

atiendo paciente con elementos de protección personal y medidas de bioseguridad protocolo pandemia covid 19

Dx:// 1. POP anastomosis colocolónica + cierre de cecostomía + cierre de pared + dren

Subjetivo://
dolor controlado, flatos y deposiciones presnetes de consistencia diarréicas, sin picos febriles, no demabula

**OBJETIVO**

O://
aeg, conciente, orientado, colaborador.
mucosas rosadas e hidrtadas, escleras anictéricas
abdomen blando, depresible, dolor leve a la palpació
SNG poco activa, drenes con drenaje escaso seroso .
extremidades sin edemas

17.06.21: hB: 12.6, hTO: 36.10 / Leucocitos: 7940 / Plaquetas: 334.000, Na: 139.76 - K: 3.31 - PCr: 120.30

**ANALISIS**

Opinion://
paciente con obstrucción mecánica, llevado a cirugía para anastomosis diferida luego de colectomía, buena evolución postquirúrgica, ya sonda poco activa, buen control del dolor, sin desorden hidroelectrolítico, modulando la respuesta inflamatoria.

Plan:// 1- Nada via oral
2- Retiro de sonda nasogástrica y sonda vesical
3- Promover demabulación

**EPICRISIS**

**Antecedentes**

*** (El antecedente fue resaltado en la HC, implica una situación importante).**

| Fecha | Tipo Antecedente | * Detalle |
|---|---|---|
| 06/06/2021 05:28 | Médicos | ☐ Niega |
| 06/06/2021 05:28 | Quirúrgicos | ☐ Apendicectomia 06/06/2021 |
| 06/06/2021 05:28 | Familiares | ☐ Niega |

**Diagnósticos Registrados en este folio**

**** (El diagnóstico fue resaltado en el folio, implica una situación importante).**

| Código CIE10 * * | Nombre del diagnóstico Según CIE 10 | Princi | DxIng | DxEgr | Presuntivo ó definitivo | Clasificación RIPS | Clásificación Pre/Post QX | Detalle ú Observaciones médicas |
|---|---|---|---|---|---|---|---|---|

**Información del folio No. 118**

**LOZANO ORTIZ JOSE RICARDO**
CIRUGIA GENERAL
**R.M.** 80088654



LICENCIADO A: [SOCIEDAD MEDICA RIONEGRO S.A. SOMER S.A.] NIT [890939936-9]

| | | | | | |
|---|---|---|---|---|---|
| K564 | ☐ OTRAS OBSTRUCCIONES DEL INTESTINO | ☑ ☐ ☑ Presuntivo | Confirmado_Repetido | Posoperatorio | MASA ESTENOSANTE UNION RECTOSIGMOIDEASOSPECHA ENFERMEDAD DE CROHN COMPLICADA |

**Indicaciones Médicas (Órdenes Médicas las cuales seran vistas en el control de enfermería para su respectivo registro).**

**Tipo Indicación:** Hospitalizacion

**Órd. Médicas:** Nada via oral
Retiro de sonda nasogástrica
Retiro de sonda vesical
Vigilar y avisar cambios

**Información del folio No. 118**

**LOZANO ORTIZ JOSE RICARDO**
CIRUGIA GENERAL
**R.M.** 80088654



LICENCIADO A: [SOCIEDAD MEDICA RIONEGRO S.A. SOMER S.A.] NIT [890939936-9]

# SOCIEDAD MEDICA RIONEGRO S.A. SOMER S.A.
# 890939936

## EVOLUCION NUTRICION

**N° Historia Clínica: 769443**

| **Datos personales del Paciente** | | | | | | | |
|---|---|---|---|---|---|---|---|
| **Paciente:** | Cédula_Extranjería 769443 TOM MOLLOY PEDOUSSAUT | | | **Sexo:** | Masculino | **F. Nacim:** | 19/11/1987 |
| **Edad en la atencion:** | 33 Años / 6 Meses / 28 Días | **Estado Civil:** | Casado | **Dirección:** | TRANSVERSAL 17 a 55 22 | | |
| **Teléfono:** | 3223639433 | **Procedencia:** | RIONEGRO | **Ocupación:** | INDEPENDIENTE | | |
| **Responsable:** | NATALY PRETELT | **Tel.responsable:** | 3505214885 | **Dir.responsable:** | TRANSVERSAL 17 a 55 22 | **Parentesco:** | ESPOSA |
| **Acompañante:** | NATALY PRETELT | | | **Tel. Acompañante:** | | | |
| **Entidad:** | EPS SURA | | | | | | |
| **Plan Beneficios:** | EPS SURA (CONTRIBUTIVO) | | | | | **Rango:** | RANGO 1 (CONTRIBUTIVO CATEGORIA A) |

**FOLIO N°119** **Fecha del Folio:** 17/06/2021 11:40

| **N° Ingreso:** | 4382103 | **Fecha:** | 06/06/2021 03:27 | **F. Consulta:** | No_Aplica | **C. Externa:** | Enfermedad_General |
|---|---|---|---|---|---|---|---|

☐ **Se adiciona conducta al plan de manejo.** ☐ **pulse valor**

### Nutrición Humana

**Detalle del folio:**

**EVOLUCION NUTRICION**

**SUBJETIVO**

Paciente Tom de sexo masculino con 33 años de edad, hospitalizado con diagnosticos:
OBSTRRUCCION INTESTINAL MECANICA
** ESTENOSIS COMPLETA COLON SIGMOIDES EN ESTUDIO
POP LAVADO PERITONEAL POSTQUIRURGICO + ANASTOSMOSIS COLORECTAL + CIERRE DE CECOSTOMIA + EVENTRORRAFIA + DREN (12/06/2021)
POP PROCTOSIGMOIDECTOMIA (LIGADURA CABOS DISTAL - PROXIMAL ) + CECOSTOMIA DE DECOMPRESION + CIERRE DE PIEL (08/06/2021)
ANTECEDENTE APENDICECTOMÍA LAPAROSCÓPICA 03/06/21
ILEO ADINÁMICO POSTQUIRÚRGICO
NEUMATOSIS INTESTINAL
SOSPECHA DE ENFERMEDAD DE CRONH COMPLICADA vs LESION NEOPLASICA
Paciente en unidad, con soporte nutricional parenteral total, con contraindicacion de via oral.

**OBJETIVO**

Paciente en unidad, en estables condiciones, encuentro en compañía de familiar, tranquilo, afebril, ubicado en tiempo y espacio, colaborador a la evaluación nutricional, sin requerimiento de oxígeno, sin trabajo respiratorio, con sonda nasogastrica, abdomen doloroso, herida quirurgica cubierta y limpia, con dren derecho y izquierdo con un drenaje hematico de 11 y 4 cc respectivamente, no presenta síntomas gastrointestinales como náuseas, emesis, pero si deposiciones líquidas an abundante cantidad y frecuencia, sin via oral, bajo soporte nutricional parenteral con adecuada tolernaica, sin edemas en extremidades. Glucometrias ultimas 99 mg/dl.
Paraclinicos 2021/06/16:Hemoglobina HB 12.83 g/dL ,Hematocrito HTO 36.60 %.
Control metabolico 2021/06/15
2021/06/17:Hemoglobina HB 12.46 g/dL ,Hematocrito HTO 36.10 %,SODIO (POR ION SELECTIVO) 139.76 mEq/L ,POTASIO (POR ION SELECTIVO) 3.31 mEq/L,CLORO (POR ION SELECTIVO) 107.2 mEq/L .

**ANALISIS**

Paciente en hospitalizacion, con diagnostico medico de pop de le + colectomia izq con cabo proximal y distal cerrados, cecostomia para descompresion, pop de apendicectomia por via laparoscopica, Moderadamente Mal Nutrido segun Valoracion Globlal Subjetiva, con contraindicación para recibir la vía oral, por lo que requiere continuar soporte nutricional parenteral con el fin de cubrir sus altas demandas de calorías y nutrientes, evitar deterioro de su estado nutricional y complicaciones asociadas a estados de malnutrición que puedan prolongar su estancia hospitalaria.

**EPICRISIS**

**PLAN**

1. Nada via oral hasta nueva indicacion medica
2. Continuar soporte nutricional parenteral planeado con peso actual para 20 horas, con un aporte de 1.5, 3.0 y 1.0 gr/kg de proteinas, carbohidratos y lípidos, respectivamente con un Flujo metabolico de 2.5 mg/kg/min, complementado con electrólitos, multivitaminas, oligoelementos y vitamina C, y glutamina Dia 7, Con un aporte calorico de 2220 kcal (27.8 kcal/kg). Liquidos 28 cc/kg
3. Explico tratamiento nutricional actual.
4. Favor tomar glucometrias cada 12 horas

### EVALUACIÓN NUTRICIÓN

**ANTROPOMETRÍA**

**Información del folio No. 119**

**VALENCIA GOMEZ GIRLESA**
NUTRICION HUMANA
**R.M.** 05-6912-16



LICENCIADO A: [SOCIEDAD MEDICA RIONEGRO S.A. SOMER S.A.] NIT [890939936-9]

**FECHA:** 09-06-2021
**TALLA:** 1,83
**PESO USUAL:** ,00
**PESO ACTUAL:** 93,00
**PESO IDEAL:** 80,00
**INDICE DE MASA CORPORAL:** 27,77
**% CAMBIO DE PESO:** ,00

## REQUERIMIENTOS

**REQUERIMIENTO DE ENERGÍA:** 2400 Kcal (30 Kcal/Kg de peso ideal)
**REQUERIMIENTO DE PROTEÍNA:** 2g/Kg

## LABORATORIOS

**FECHA ALBÚMINA:** No aplica
**ALBÚMINA:** No aplica
**FECHA PREALBÚMINA:** 10-06-21
**PREALBÚMINA:** PREALBUMINA 5.48 mg/dL

## BALANCE DE NITRÓGENO

**FECHA DE BN:** No aplica
**NUU:** No aplica
**APORTE DE PROTEÍNA:** 0,0000

**BALANCE NITRÓGENO:** No aplica
**INTERPRETACIÓN:** No aplica

**DIAGNÓSTICO NUTRICIONAL:** PACIENTE MODERADAMENTE MAL NUTRIDO

**OBSERVACIONES:**

**TIPO DE INTERVENCIÓN:** Nutrición parenteral

---

**Antecedentes** *** (El antecedente fue resaltado en la HC, implica una situación importante).**

| Fecha | Tipo Antecedente | * Detalle |
|---|---|---|
| 06/06/2021 05:28 | Médicos | Niega |
| 06/06/2021 05:28 | Quirúrgicos | Apendicectomia 06/06/2021 |
| 06/06/2021 05:28 | Familiares | Niega |

---

**Indicaciones Médicas (Órdenes Médicas las cuales seran vistas en el control de enfermería para su respectivo registro).**

**Tipo Indicación:** Hospitalizacion

**Órd. Médicas:** 1. Nada via oral hasta nueva indicacion medica
2. Continuar soporte nutricional parenteral planeado con peso actual para 20 horas, asi:
AMINOVEN 15% S.E. 1.50 grams /Kg 800
DEXTROSA 50% 3.00 grams /Kg 480 (Flujo metabolico de 2.5 mg/kg/min)
LIPOPLUS 20% 1.00 grams /Kg 400
GLUTAMINA 20% 0.50 grams /Kg 200
CLORURO DE POTASIO 2 mEq/mL 1.50 mEq /Kg 60.0
MAGNESIO SULFATO 20% (mEq) 0.25 mEq /Kg 12.3
MULTIVIT ADULTOS (CERNEVIT) 10.00 mL 10.0
TRAZAS ADULTO (TRACUTIL) 10.00 mL 10.0
VITAMINA C 1000.00 mg 10.0
CALCIO GLUCONATO 10% (mEq) 0.50 mEq /Kg 86.2
GLYCOPHOS 0.30 mmol /Kg 24.0
Volumen total 2240 mL, instalar a 112 mL/hr.
3. Explico tratamiento nutricional actual.
4. Favor tomar glucometrias cada 12 horas

**Información del folio No. 119**

**VALENCIA GOMEZ GIRLESA**
NUTRICION HUMANA
**R.M.** 05-6912-16



LICENCIADO A: [SOCIEDAD MEDICA RIONEGRO S.A. SOMER S.A.] NIT [890939936-9]

# SOCIEDAD MEDICA RIONEGRO S.A. SOMER S.A.
# 890939936

## EVOLUCION EN DOLOR Y CUIDADO PALIATIVO

**N° Historia Clínica: 769443**

| **Datos personales del Paciente** | | | | | | | |
|---|---|---|---|---|---|---|---|
| **Paciente:** | Cédula_Extranjería 769443 TOM MOLLOY PEDOUSSAUT | | | **Sexo:** | Masculino | **F. Nacim:** | 19/11/1987 |
| **Edad en la atencion:** | 33 Años / 6 Meses / 28 Días | **Estado Civil:** | Casado | **Dirección:** | TRANSVERSAL 17 a 55 22 | | |
| **Teléfono:** | 3223639433 | **Procedencia:** | RIONEGRO | **Ocupación:** | INDEPENDIENTE | | |
| **Responsable:** | NATALY PRETELT | **Tel.responsable:** | 3505214885 | **Dir.responsable:** | TRANSVERSAL 17 a 55 22 | **Parentesco:** | ESPOSA |
| **Acompañante:** | NATALY PRETELT | | | **Tel. Acompañante:** | | | |
| **Entidad:** | EPS SURA | | | | | | |
| **Plan Beneficios:** | EPS SURA (CONTRIBUTIVO) | | | | | **Rango:** | RANGO 1 (CONTRIBUTIVO CATEGORIA A) |

**FOLIO N° 120** **Fecha del Folio: 17/06/2021 13:46**

| **N° Ingreso:** | 4382103 | **Fecha:** | 06/06/2021 03:27 | **F. Consulta:** | No_Aplica | **C. Externa:** | Enfermedad_General |
|---|---|---|---|---|---|---|---|

☐ **Se adiciona conducta al plan de manejo.**

**Detalle del folio:**

**SIGNOS VITALES**

**Peso:**
**Presión Arterial:** 114/75
**Frecuencia Respiratoria:** 15
**Fracción Inspirada de Oxígeno:** 21
**Temperatura:** 36.2
**Frecuencia Cardíaca:** 97
**Saturación de Oxígeno:** 95
**Dolor :** 2

**SUBJETIVO**

MEDICINA DEL DOLOR

Tom, 33 años de edad, Residente en San Antonio, Economista
Solo al momento de la valoración

Diagnósticos:
- Obstrucción intestinal resuelta
- Dolor agudo postoperatorio
- Sospecha de enfermedad inflamatoria intestinal

Procedimientos:
* POP anastomosis + cierre de pared 12/06/2021
* POP sigmoidectomía + cecostomía 08/06/2021
* POP adependicetomia por laparoscopia 03/06/2021

Antecedentes:
- Medicos: Niega
- Alergicos: Niega
- Quirurgicos: Apendicectomía 03/06/2021
- Farmacologicos: Niega
- Toxicologicos: Niega
- Familiares: Niega

Subjetivo:
Tranquilo. Por momentos dolor no controlado en hemiabdomen izquierdo que mejora con la administración de rescate por PCA. Ha requerido 12 mg en 24 horas. No nauseas ni vómito.

**OBJETIVO**

Aceptables condiciones generales, alerta, orientado, por momentos gestos de dolor
Mucosas rosadas e hidratadas, escleras anictéricas.
Cardiopulmonar sin alteraciones.
Abdomen con herida quirurgica cubierta por apositos limpios y drenes funcionantes, dolor leve a la palpación sin signos de irritación peritoneal
Extremidades bien perfundidas, sin edemas
Epidural normofuncionante a 3cc/hora
No bloqueo motor
**Información del folio No. 120**

Dra. Juliana Serna Gutiérrez
Médica y Anestesióloga UPB
Especialista de Dolor CES
R.M. 2928-12 - C.C. 43.984.939

**43984939 - SERNA GUTIERREZ JULIANA**
MEDICINA DEL DOLOR
**R.M.** 5-3841-09



LICENCIADO A: [SOCIEDAD MEDICA RIONEGRO S.A. SOMER S.A.] NIT [890939936-9]

Neurológico sin focalización.

Laboratorios:
10/06/2021 Sodio 148 Potasio 3.82 Magnesio 2.21 Fosf 2.14 Calcio iónico 1.08
09/06/2021 Sodio 144 Potasio 3.61 Cloro 108
08/06/20201 Lactato 2.58 PCR 221 Hb 16.68 Hto 19.2 VCM 84 Leucocitos9530 Neutrofilos 7900 Plaquetas 271000

Imagenes:
16/06/2021 ECOGRAFÍA ABDOMINAL TOTAL: Se limita la evaluación de la región pelvica por aire intestinal, definir complemento tomografico contrastado para descarta colección. Barro biliar en vesícula.
08/06/2021 TOMOGRAFÍA DE ABDOMEN CONTRASTADO: El hígado tiene tamaño, forma y densidades normales sin evidencia de lesiones focales. Vesícula distendida sin lesiones. No hay alteraciones en lo visualizado de la porta. La vía biliar intra extra-hepática de calibre normal. El bazo, glándulas suprarrenales y páncreas sin alteraciones. Riñones de tamaño y forma y densidades normales sin evidencia de lesiones focales. No hay cálculos ni dilataciones de los sistema pielocaliciales. Estructuras vasculares con curso y calibre normal sin evidencia de masas o adenomegalias. La vejiga se encuentra mínimamente distendida sin lesiones. Hay líquido libre en la pelvis e interasas. Llama la atención distensión de asas intestinales delgadas y marcada distensión del marco cólico identificando una transición abrupta del calibre hacia la topografía del sigmoide distal. El recto se encuentra colapsado. Estos hallazgos indican una obstrucción intestinal mecánica distal en el sigmoides a correlacionar con los antecedentes clínicos. En este nivel no identifico masas ni alteración de los tejidos blandos adyacentes. Se anota que el ciego alcanza un diámetro de 91 mm. No hay aire libre en el presente control. Se observa sonda enteral en trayecto esofágico con extremo distal dirigido hacia el estómago, encontrando que este se encuentra colapsado. Hay derrame pleural laminar izquierdo. No se identifican lesiones óseas, traumáticas, líticas, blásticas o expansivas.
CONCLUSIÓN:
Signos de obstrucción intestinal mecánica que compromete al sigmoide distal como fue descrito con marcada dilatación del marco cólico a correlacionar con los antecedentes clínicos.

**ANALISIS**

Paciente en acompañamiento por dolor agudo mixto por patología abdominal con buen control luego de manejo instaurado sin efectos adversos. Por parte de la especialidad se ajusta tratamiento opioide y se realizará nueva valoración el día lunes para definir pertinencia de nuevos ajustes.

Plan
Suspender y retirar bomba de PCA
Oxicodona 2 mg IV cada 6 horas siempre diluidos en 30 cc de salino para pasar en 20 minutos por horario
** rescates de 1 mg interdosis en caso de crisis de dolor no controlado
BB hioscina cada 8 horas según dolor
Resto según cirugía general
Nueva valoración el lunes 21/06/2021

**¿Desea seguir tratando el paciente?** SI DEFINIR DIAS 4

**Antecedentes** *** (El antecedente fue resaltado en la HC, implica una situación importante).**

| Fecha | Tipo Antecedente | * Detalle |
|---|---|---|
| 06/06/2021 05:28 | Médicos | ☐ Niega |
| 06/06/2021 05:28 | Quirúrgicos | ☐ Apendicectomia 06/06/2021 |
| 06/06/2021 05:28 | Familiares | ☐ Niega |

**Diagnósticos Registrados en este folio** **** (El diagnóstico fue resaltado en el folio, implica una situación importante).**

| Código CIE10 | ** | Nombre del diagnóstico Según CIE 10 | Princi | DxIng | DxEgr | Presuntivo ó definitivo | Clasificación RIPS | Clásificación Pre/Post QX | Detalle ú Observaciones médicas |
|---|---|---|---|---|---|---|---|---|---|
| R520 | ☐ | DOLOR AGUDO | ☐ | ☐ | ☐ | Presuntivo | Impresion_Diagnostica | No_Corresponde | |
| K564 | ☐ | OTRAS OBSTRUCCIONES DEL INTESTINO | ☑ | ☐ | ☑ | Presuntivo | Confirmado_Repetido | Posoperatorio | MASA ESTENOSANTE UNION RECTOSIGMOIDEA SOSPECHA ENFERMEDAD DE CROHN COMPLICADA |

**Plan de manejo - Medicamentos**

| Cod Medicam | Nombre ó descripción del medicamento | POS | Via administr. | Cant | Término definido/Dias | Posología, Indicaciones, Detalles u Observaciones médicas |
|---|---|---|---|---|---|---|
| **Plan de manejo Intrahospitalario** | | | | | | |
| N02AA050248 | OXICODONA SLN INY 10MG/ML | ☑ | Endovenosa | 0 | ☑ 0 | 1 MILIGRAMO Cada 6 Horas Indefinido - SOLO en caso de crisis de dolor, administrar como rescate SIEMPRE diluidos en 30 cc de solución salina para administrar en 20 minutos |

**Información del folio No. 120**

Dra. Juliana Serna Gutiérrez
Médica y Anestesióloga UPB
Especialista de Dolor CES
R.M. 2928-12 - C.C. 43.984.939

**43984939 - SERNA GUTIERREZ JULIANA**
MEDICINA DEL DOLOR
**R.M.** 5-3841-09



LICENCIADO A: [SOCIEDAD MEDICA RIONEGRO S.A. SOMER S.A.] NIT [890939936-9]

| | | | | | | |
|---|---|---|---|---|---|---|
| N02AA050248 | OXICODONA SLN INY 10MG/ML | ☑ | Endovenosa | 0 | ☑ 0 | 2 MILIGRAMO Cada 6 Horas Indefinido<br>- Oxicodona por horario así:<br><br>2 mg IV cada 6 horas SIEMPRE diluidos en 30 cc de solución salina para administrar en 20 minutos |
| A03BH013701 | HIOSCINA N-BUTIL BROMURO SLN INY 20MG/ML | ☑ | Endovenosa | 0 | ☑ 0 | 20 MILIGRAMO Cada 8 Horas Indefinido<br>- en caso de dolor |

**Medicamentos Suspendidos**

| Cod Medicam | Nombre ó descripción del medicamento | POS | Proviene del folio No. | Fecha de Suspensión | Cantidad solicitada | Cantidad Sumin. Enfermeria | Cantidad Suspendida |
|---|---|---|---|---|---|---|---|
| N02AA050248 | OXICODONA SLN INY 10MG/ML | ☑ | 99 | 17/06/2021 13:25 | | | |
| N02AA050248 | OXICODONA SLN INY 10MG/ML | ☑ | 99 | 17/06/2021 13:25 | | | |

**Indicaciones Médicas (Órdenes Médicas las cuales seran vistas en el control de enfermería para su respectivo registro).**

**Tipo Indicación:** Hospitalizacion

**Órd. Médicas:** Suspender y retirar bomba de PCA
Oxicodona 2 mg IV cada 6 horas siempre diluidos en 30 cc de salino para pasar en 20 minutos por horario
** rescates de 1 mg interdosis en caso de crisis de dolor no controlado
BB hioscina cada 8 horas según dolor
Resto según cirugía general
Nueva valoración el lunes 21/06/2021

**Información del folio No. 120**

Dra. Juliana Serna Gutiérrez
Médica y Anestesióloga UPB
Especialista de Dolor CES
R.M. 2928-12 - C.C. 43.984.939

**43984939 - SERNA GUTIERREZ JULIANA**
MEDICINA DEL DOLOR
**R.M.** 5-3841-09



LICENCIADO A: [SOCIEDAD MEDICA RIONEGRO S.A. SOMER S.A.] NIT [890939936-9]

# SOCIEDAD MEDICA RIONEGRO S.A. SOMER S.A.
# 890939936

## INFORME DE PROCEDIMIENTO

**N° Historia Clínica: 769443**

**Datos personales del Paciente**

| | | | | | | | |
|---|---|---|---|---|---|---|---|
| **Paciente:** | Cédula_Extranjería 769443 TOM MOLLOY PEDOUSSAUT | | | **Sexo:** | Masculino | **F. Nacim:** | 19/11/1987 |
| **Edad en la atencion:** | 33 Años / 6 Meses / 28 Días | **Estado Civil:** | Casado | **Dirección:** | TRANSVERSAL 17 a 55 22 | | |
| **Teléfono:** | 3223639433 | **Procedencia:** | RIONEGRO | **Ocupación:** | INDEPENDIENTE | | |
| **Responsable:** | NATALY PRETELT | **Tel.responsable:** | 3505214885 | **Dir.responsable:** | TRANSVERSAL 17 a 55 22 | **Parentesco:** | ESPOSA |
| **Acompañante:** | NATALY PRETELT | | | **Tel. Acompañante:** | | | |
| **Entidad:** | EPS SURA | | | | | | |
| **Plan Beneficios:** | EPS SURA (CONTRIBUTIVO) | | | | | **Rango:** | RANGO 1 (CONTRIBUTIVO CATEGORIA A) |

**FOLIO N° 122** **Fecha del Folio: 17/06/2021 18:20**

| | | | | | | | |
|---|---|---|---|---|---|---|---|
| **N° Ingreso:** | 4382103 | **Fecha:** | 06/06/2021 03:27 | **F. Consulta:** | No_Aplica | **C. Externa:** | Enfermedad_General |

☐ **Se adiciona conducta al plan de manejo.**

**Detalle del folio:**

**INFORME DE PROCEDIMIENTO**

**CODIGO:** 908309 **TIPO DE PROCEDIMIENTO:** ADMINISTRACIÓN ANMINOACIDOS

**FECHA REALIZACION:** 17/06/2021 **HORA DE INICIO:** **HORA DE FIN:**

**Intervención realizada en sala de procedimientos**

| DETALLE | CANTIDAD |
|---|---|
| | . |
| Isopañiles | 1 |
| Equipo de bomba fotosensible más filtro | 1 |
| Guantes estériles | 2 |

**COMPLICACIONES:** NO

**DESCRIPCION DEL PROCEDIMIENTOS:**

Con previa verificación de orden médica y prescripción de nutrición, consentimiento informado completo y correctamente diligenciado, explicándole al paciente y familiar el procedimiento a realizar, corroborando que entendió la información suministrada, cumpliendo con el lavado de manos, con el protocolo institucional del procedimiento y siguiendo las normas de bioseguridad, se realiza doble verificación con técnica aséptica se purga equipo fotosensible, se instala nutrición parenteral por catéter venoso central de via periférica derecha, se programa 2240 cc a 112 centímetros/hora para 20 horas por vía exclusiva, deja rotulada con datos de identificación. Procedimiento bien tolerado y sin complicaciones. Se dan indicaciones al paciente y familiar sobre los cuidados que debe tener ( no manipular ni desconectar el equipo) . Se deja paciente en estables condiciones, con barandas elevadas y acompañante.

**Antecedentes** *** (El antecedente fue resaltado en la HC, implica una situación importante).**

| Fecha | Tipo Antecedente | * Detalle |
|---|---|---|
| 06/06/2021 05:28 | Médicos | ☐ Niega |
| 06/06/2021 05:28 | Quirúrgicos | ☐ Apendicectomia 06/06/2021 |
| 06/06/2021 05:28 | Familiares | ☐ Niega |

**Indicaciones Médicas (Órdenes Médicas las cuales seran vistas en el control de enfermería para su respectivo registro).**

**Tipo Indicación:** Hospitalizacion

**Órd. Médicas:**

**Información del folio No. 122**

**VASQUEZ MUÑOZ LUISA FERNANDA**
ENFERMERO JEFE
**R.M.** 1045021611



LICENCIADO A: [SOCIEDAD MEDICA RIONEGRO S.A. SOMER S.A.] NIT [890939936-9]

# SOCIEDAD MEDICA RIONEGRO S.A. SOMER S.A.
# 890939936

## EVOLUCIÓN CIRUGÍA

**N° Historia Clínica: 769443**

| **Datos personales del Paciente** | | | | | | | |
|---|---|---|---|---|---|---|---|
| **Paciente:** | Cédula_Extranjería 769443 TOM MOLLOY PEDOUSSAUT | | | **Sexo:** | Masculino | **F. Nacim:** | 19/11/1987 |
| **Edad en la atencion:** | 33 Años / 6 Meses / 29 Días | **Estado Civil:** | Casado | **Dirección:** | TRANSVERSAL 17 a 55 22 | | |
| **Teléfono:** | 3223639433 | **Procedencia:** | RIONEGRO | **Ocupación:** | INDEPENDIENTE | | |
| **Responsable:** | NATALY PRETELT | **Tel.responsable:** | 3505214885 | **Dir.responsable:** | TRANSVERSAL 17 a 55 22 | **Parentesco:** | ESPOSA |
| **Acompañante:** | NATALY PRETELT | | | **Tel. Acompañante:** | | | |
| **Entidad:** | EPS SURA | | | | | | |
| **Plan Beneficios:** | EPS SURA (CONTRIBUTIVO) | | | | | **Rango:** | RANGO 1 (CONTRIBUTIVO CATEGORIA A) |

| **FOLIO N°125** | | **Fecha del Folio:** 18/06/2021 10:37 | | | | | |
|---|---|---|---|---|---|---|---|
| **N° Ingreso:** | 4382103 | **Fecha:** | 06/06/2021 03:27 | **F. Consulta:** | No_Aplica | **C. Externa:** | Enfermedad_General |

☐ **Se adiciona conducta al plan de manejo.**

**Detalle del folio:**

**SUBJETIVO**

Cirugía general

Tom Molloy Pedoussaut, 33 años

1- Obstrruccion intestinal mecanica
   * estenosis completa colon sigmoides
2- POP lavado peritoneal postquirurgico + anastosmosis colorectal + cierre de cecostomia + eventrorrafia + dren (12/06/2021)
3- Pop proctosigmoidectomia (ligadura cabos distal - proximal ) + cecostomia de decompresion + cierre de piel (08/06/2021)
4- Antecedente apendicectomía laparoscópica 03/06/21
5- Ileo adinámico postquirúrgico en resolucion
6- Neumatosis intestinal
7- Sospecha de enfermedad de cronh complicada vs lesion neoplasica

Buen control de dolor, ha presentado deposiciones , relata fiebre.

**OBJETIVO**

Aceptables condiciones.
Mucosas rosadas hidratadas, escleras anictéricas.
Pulso 78
Cardiopulmonar normal
Abdomen blando, depresible, dolor leve a la palpación, sin signos de irritación peritoneal, herida quirúrgicas con secrecion fetida en su extremo inferior seropurulenta con tejido desvitalizado en los bordes. dren con debito seroso
Extremidades bien perfundidas, sin edemas

**ANALISIS**

Paciente con evolucion favorable sin embargo presenta signos de ISO superficial.
Ha presentado varios picos febriles .
Requiere realizar tc de abdomen contrastado.
Control de rfa y potasio para mañana

**EPICRISIS**

**Antecedentes**

*** (El antecedente fue resaltado en la HC, implica una situación importante).**

| **Fecha** | **Tipo Antecedente** | *** Detalle** |
|---|---|---|
| 06/06/2021 05:28 | Médicos | ☐ Niega |
| 06/06/2021 05:28 | Quirúrgicos | ☐ Apendicectomia 06/06/2021 |
| 06/06/2021 05:28 | Familiares | ☐ Niega |

**Información del folio No. 125**

**TURIZO AGAMEZ ALVARO**
CIRUGIA GENERAL
**R.M.** R-M: 63-0125-13



LICENCIADO A: [SOCIEDAD MEDICA RIONEGRO S.A. SOMER S.A.] NIT [890939936-9]

**Diagnósticos Registrados en este folio** **** (El diagnóstico fue resaltado en el folio, implica una situación importante).**

| Código CIE10 | ** | Nombre del diagnóstico Según CIE 10 | Princi | DxIng | DxEgr | Presuntivo ó definitivo | Clasificación RIPS | Clásificación Pre/Post QX | Detalle ú Observaciones médicas |
|---|---|---|---|---|---|---|---|---|---|
| K639 | ☐ | ENFERMEDAD DEL INTESTINO NO ESPECIFICADA | ☑ | ☑ | ☐ | Definitivo | Confirmado_Nuevo | No_Corresponde | |

**Indicaciones Médicas (Órdenes Médicas las cuales seran vistas en el control de enfermería para su respectivo registro).**

**Tipo Indicación:** Hospitalizacion

**Órd. Médicas:** tc de abodmen contrsatado
continuar nvo
npt.
lev
cuidados de dren.
vigilar fiebre

**Solicitud de Exámenes Clínicos y Ayudas Diagnósticas**

| Cod CUPS | Cod ISS/SOAT + Descripción Examen Clinico ó ayuda Diagnóstica | Cant | Urgente/Rutinario | Detalles, Indicaciones u Observaciones médicas |
|---|---|---|---|---|
| 903859 | 903859 - POTASIO EN SUERO U OTROS FLUIDOS | 1 | Rutinario | control mañana 6 am |
| 903895 | 903895 - CREATININA EN SUERO U OTROS FLUIDOS | 1 | Rutinario | control mañana 6 am |
| 906913 | 906913 - PROTEINA C REACTIVA ALTA PRECISION AUTOMATIZADO | 1 | Rutinario | control mañana 6 am |
| 902210 | 902210 - HEMOGRAMA IV HEMOGLOBINA HEMATOCRITO RECUENTO DE ERITROCITOS INDICES ERITROCITARIOS LEUCOGRAMA RECUENTO DE PLAQUETAS INDICES PLAQUETARIOS Y MORFOLOGIA ELECTRONICA E HISTOGRAMA AUTOMATIZADO | 1 | Rutinario | control mañana 6 am |
| 879420 | 879420 - TOMOGRAFIA COMPUTADA DE ABDOMEN Y PELVIS ABDOMEN TOTAL | 1 | Rutinario | contrastada. descartar colecciones. AP de anastomosis colorectal |

**Información del folio No. 125**

**TURIZO AGAMEZ ALVARO**
CIRUGIA GENERAL
**R.M.** R-M: 63-0125-13



LICENCIADO A: [SOCIEDAD MEDICA RIONEGRO S.A. SOMER S.A.] NIT [890939936-9]

# SOCIEDAD MEDICA RIONEGRO S.A. SOMER S.A.
# 890939936

## INFORME DE PROCEDIMIENTO

**N° Historia Clínica: 769443**

**Datos personales del Paciente**

| | | | | | | | |
|---|---|---|---|---|---|---|---|
| **Paciente:** | Cédula_Extranjería 769443 TOM MOLLOY PEDOUSSAUT | | | **Sexo:** | Masculino | **F. Nacim:** | 19/11/1987 |
| **Edad en la atencion:** | 33 Años / 6 Meses / 29 Días | **Estado Civil:** | Casado | **Dirección:** | TRANSVERSAL 17 a 55 22 | | |
| **Teléfono:** | 3223639433 | **Procedencia:** | RIONEGRO | **Ocupación:** | INDEPENDIENTE | | |
| **Responsable:** | NATALY PRETELT | **Tel.responsable:** | 3505214885 | **Dir.responsable:** | TRANSVERSAL 17 a 55 22 | **Parentesco:** | ESPOSA |
| **Acompañante:** | NATALY PRETELT | | | **Tel. Acompañante:** | | | |
| **Entidad:** | EPS SURA | | | | | | |
| **Plan Beneficios:** | EPS SURA (CONTRIBUTIVO) | | | | | **Rango:** | RANGO 1 (CONTRIBUTIVO CATEGORIA A) |

**FOLIO N° 126** **Fecha del Folio: 18/06/2021 11:49**

| | | | | | | | |
|---|---|---|---|---|---|---|---|
| **N° Ingreso:** | 4382103 | **Fecha:** | 06/06/2021 03:27 | **F. Consulta:** | No_Aplica | **C. Externa:** | Enfermedad_General |

☐ **Se adiciona conducta al plan de manejo.**

**Detalle del folio:**

**INFORME DE PROCEDIMIENTO**

**CODIGO:** 899501 **TIPO DE PROCEDIMIENTO:** CURACION MAYOR

**FECHA REALIZACION:** 18/06/2021 **HORA DE INICIO:** 10:00 **HORA DE FIN:** 8/6/21 11:00:00

**Intervención realizada en sala de procedimientos**

| DETALLE | CANTIDAD |
|---|---|
| Par de Guantes Estériles | 1 |
| Paquetes de Gasas Estériles | 4 |
| Paquetes de Compresas Estériles | 2 |
| SSN x 500 ml al 0.9 % | 1 |
| Bata estéril | 1 |

**COMPLICACIONES:** NO

**DESCRIPCION DEL PROCEDIMIENTOS:**

Con previa verificación de orden médica, consentimiento informado completo y correctamente diligenciado, explicándole al paciente y familiar el procedimiento a realizar, verificando que entendió la información suministrada, cumpliendo con el lavado de manos , con el protocolo institucional del procedimiento y siguiendo las normas de bioseguridad se realiza curación en herida quirúrgica pororden medica en abdomen, se retiran apósitos impregnados material serohemático, fétido. Se retiran puntos en herida quirurgica, Se observa herida sucio y con signos de infeccion, suturada con puntos continuos de aproximadamente 2 de longitud, en parte superior abdominal con salida de material purulento, con leve induración, rubor y calor. Con técnica estéril se irriga herida con solución salina 0.9%, e retira humedad, se deja gasa estéril y se fija con fixomull. Se dan indicaciones al paciente y familiar ( No mojar ni retirar apósitos) se dan signos y síntomas de alarma ( Sangrado, dolor, enrojecimiento, olor fétido). rocedimiento bien tolerado y sin complicaciones, Se deja paciente en estables condiciones, con barandas levadas y acompañante. Se clasifican desechos.

**Antecedentes** *** (El antecedente fue resaltado en la HC, implica una situación importante).**

| Fecha | Tipo Antecedente | * Detalle |
|---|---|---|
| 06/06/2021 05:28 | Médicos | ☐ Niega |
| 06/06/2021 05:28 | Quirúrgicos | ☐ Apendicectomia 06/06/2021 |
| 06/06/2021 05:28 | Familiares | ☐ Niega |

**Indicaciones Médicas (Órdenes Médicas las cuales seran vistas en el control de enfermería para su respectivo registro).**

**Tipo Indicación:** Hospitalizacion

**Órd. Médicas:**

**Información del folio No. 126**

**GONZALEZ VALENCIA ANDRES**
ENFERMERO JEFE
**R.M.** 1038412533

# SOCIEDAD MEDICA RIONEGRO S.A. SOMER S.A.
# 890939936

## EVOLUCION NUTRICION

**N° Historia Clínica: 769443**

| **Datos personales del Paciente** | | | | | | | |
|---|---|---|---|---|---|---|---|
| **Paciente:** | Cédula_Extranjería 769443 TOM MOLLOY PEDOUSSAUT | | | **Sexo:** | Masculino | **F. Nacim:** | 19/11/1987 |
| **Edad en la atencion:** | 33 Años / 6 Meses / 29 Días | **Estado Civil:** | Casado | **Dirección:** | TRANSVERSAL 17 a 55 22 | | |
| **Teléfono:** | 3223639433 | **Procedencia:** | RIONEGRO | **Ocupación:** | INDEPENDIENTE | | |
| **Responsable:** | NATALY PRETELT | **Tel.responsable:** | 3505214885 | **Dir.responsable:** | TRANSVERSAL 17 a 55 22 | **Parentesco:** | ESPOSA |
| **Acompañante:** | NATALY PRETELT | | | **Tel. Acompañante:** | | | |
| **Entidad:** | EPS SURA | | | | | | |
| **Plan Beneficios:** | EPS SURA (CONTRIBUTIVO) | | | | | **Rango:** | RANGO 1 (CONTRIBUTIVO CATEGORIA A) |

**FOLIO N°127** **Fecha del Folio:** 18/06/2021 12:32

| **N° Ingreso:** | 4382103 | **Fecha:** | 06/06/2021 03:27 | **F. Consulta:** | No_Aplica | **C. Externa:** | Enfermedad_General |
|---|---|---|---|---|---|---|---|

☐ **Se adiciona conducta al plan de manejo.** ☐ **pulse valor**

### Nutrición Humana

**Detalle del folio:**

**EVOLUCION NUTRICION**

**SUBJETIVO**

Paciente Tom de sexo masculino con 33 años de edad, hospitalizado con diagnosticos:
1- Obstrruccion intestinal mecanica
* estenosis completa colon sigmoides
2- POP lavado peritoneal postquirurgico + anastosmosis colorectal + cierre de cecostomia + eventrorrafia + dren (12/06/2021)
3- Pop proctosigmoidectomia (ligadura cabos distal - proximal ) + cecostomia de decompresion + cierre de piel (08/06/2021)
4- Antecedente apendicectomía laparoscópica 03/06/21
5- Ileo adinámico postquirúrgico en resolucion
6- Neumatosis intestinal
7- Sospecha de enfermedad de cronh complicada vs lesion neoplasica
Paciente en unidad, con soporte nutricional parenteral total, con contraindicacion de via oral.

**OBJETIVO**

Paciente en unidad, en estables condiciones, encuentro en compañía de familiar, tranquilo, afebril, ubicado en tiempo y espacio, colaborador a la evaluación nutricional, sin requerimiento de oxígeno, sin trabajo respiratorio, abdomen doloroso, herida quirurgica cubierta y limpia, con dren derecho y izquierdo con un drenaje hematico, no presenta síntomas gastrointestinales como náuseas, emesis, pero si deposiciones líquidas an abundante cantidad y frecuencia, sin via oral, bajo soporte nutricional parenteral con adecuada tolernaica, sin edemas en extremidades. Glucometrias ultimas 98 mg/dl.
Paraclinicos sin nuevos
Control metabolico 2021/06/15

**ANALISIS**

Paciente en hospitalizacion, con diagnostico medico de pop de le + colectomia izq con cabo proximal y distal cerrados, cecostomia para descompresion, pop de apendicectomia por via laparoscopica, Moderadamente Mal Nutrido segun Valoracion Globlal Subjetiva, con contraindicación para recibir la vía oral, por lo que requiere continuar soporte nutricional parenteral con el fin de cubrir sus altas demandas de calorías y nutrientes, evitar deterioro de su estado nutricional y complicaciones asociadas a estados de malnutrición que puedan prolongar su estancia hospitalaria.

**EPICRISIS**

**PLAN**

1. Nada via oral hasta nueva indicacion medica
2. Continuar soporte nutricional parenteral planeado con peso actual para 20 horas, con un aporte de 1.5, 3.0 y 1.0 gr/kg de proteinas, carbohidratos y lípidos, respectivamente con un Flujo metabolico de 2.5 mg/kg/min, complementado con electrólitos, multivitaminas, oligoelementos y vitamina C, y glutamina Dia 8, Con un aporte calorico de 2220 kcal (27.8 kcal/kg). Liquidos 28 cc/kg
3. Explico tratamiento nutricional actual.
4. Favor tomar glucometrias cada 12 horas

### EVALUACIÓN NUTRICIÓN

**ANTROPOMETRÍA**

**FECHA:** 09-06-2021
**TALLA:** 1,83
**Información del folio No. 127**

**VALENCIA GOMEZ GIRLESA**
NUTRICION HUMANA
**R.M.** 05-6912-16



LICENCIADO A: [SOCIEDAD MEDICA RIONEGRO S.A. SOMER S.A.] NIT [890939936-9]

**PESO USUAL:** ,00
**PESO ACTUAL:** 93,00
**PESO IDEAL:** 80,00
**INDICE DE MASA CORPORAL:** 27,77
**% CAMBIO DE PESO:** ,00

## REQUERIMIENTOS

**REQUERIMIENTO DE ENERGÍA:** 2400 Kcal (30 Kcal/Kg de peso ideal)
**REQUERIMIENTO DE PROTEÍNA:** 2g/Kg

## LABORATORIOS

**FECHA ALBÚMINA:** No aplica
**ALBÚMINA:** No aplica
**FECHA PREALBÚMINA:** 10-06-21
**PREALBÚMINA:** PREALBUMINA 5.48 mg/dL

## BALANCE DE NITRÓGENO

**FECHA DE BN:** No aplica
**NUU:** No aplica
**APORTE DE PROTEÍNA:** 0,0000

**BALANCE NITRÓGENO:** No aplica
**INTERPRETACIÓN:** No aplica

**DIAGNÓSTICO NUTRICIONAL:** PACIENTE MODERADAMENTE MAL NUTRIDO

**OBSERVACIONES:**

**TIPO DE INTERVENCIÓN:** Nutrición parenteral

---

**Antecedentes** *** (El antecedente fue resaltado en la HC, implica una situación importante).**

| Fecha | Tipo Antecedente | * Detalle |
|---|---|---|
| 06/06/2021 05:28 | Médicos | ☐ Niega |
| 06/06/2021 05:28 | Quirúrgicos | ☐ Apendicectomia 06/06/2021 |
| 06/06/2021 05:28 | Familiares | ☐ Niega |

---

**Indicaciones Médicas (Órdenes Médicas las cuales seran vistas en el control de enfermería para su respectivo registro).**

**Tipo Indicación:** Hospitalizacion

**Órd. Médicas:** 1. Nada via oral hasta nueva indicacion medica
2. Continuar soporte nutricional parenteral planeado con peso actual para 20 horas, asi:
AMINOVEN 15% S.E. 1.50 grams /Kg 800
DEXTROSA 50% 3.00 grams /Kg 480 (Flujo metabolico de 2.5 mg/kg/min)
LIPOPLUS 20% 1.00 grams /Kg 400
GLUTAMINA 20% 0.50 grams /Kg 200
CLORURO DE POTASIO 2 mEq/mL 1.50 mEq /Kg 60.0
MAGNESIO SULFATO 20% (mEq) 0.25 mEq /Kg 12.3
MULTIVIT ADULTOS (CERNEVIT) 10.00 mL 10.0
TRAZAS ADULTO (TRACUTIL) 10.00 mL 10.0
VITAMINA C 1000.00 mg 10.0
CALCIO GLUCONATO 10% (mEq) 0.50 mEq /Kg 86.2
GLYCOPHOS 0.30 mmol /Kg 24.0
Volumen total 2240 mL, instalar a 112 mL/hr.
3. Explico tratamiento nutricional actual.
4. Favor tomar glucometrias cada 12 horas

**Información del folio No. 127**

**VALENCIA GOMEZ GIRLESA**
NUTRICION HUMANA
**R.M.** 05-6912-16

# SOCIEDAD MEDICA RIONEGRO S.A. SOMER S.A.
# 890939936

## INFORME DE PROCEDIMIENTO

**N° Historia Clínica: 769443**

**Datos personales del Paciente**

| | | | | | | | |
|---|---|---|---|---|---|---|---|
| **Paciente:** | Cédula_Extranjería 769443 TOM MOLLOY PEDOUSSAUT | | | **Sexo:** | Masculino | **F. Nacim:** | 19/11/1987 |
| **Edad en la atencion:** | 33 Años / 6 Meses / 29 Días | **Estado Civil:** | Casado | **Dirección:** | TRANSVERSAL 17 a 55 22 | | |
| **Teléfono:** | 3223639433 | **Procedencia:** | RIONEGRO | **Ocupación:** | INDEPENDIENTE | | |
| **Responsable:** | NATALY PRETELT | **Tel.responsable:** | 3505214885 | **Dir.responsable:** | TRANSVERSAL 17 a 55 22 | **Parentesco:** | ESPOSA |
| **Acompañante:** | NATALY PRETELT | | | **Tel. Acompañante:** | | | |
| **Entidad:** | EPS SURA | | | | | | |
| **Plan Beneficios:** | EPS SURA (CONTRIBUTIVO) | | | | | **Rango:** | RANGO 1 (CONTRIBUTIVO CATEGORIA A) |

**FOLIO N° 129** **Fecha del Folio: 18/06/2021 17:04**

| | | | | | | | |
|---|---|---|---|---|---|---|---|
| **N° Ingreso:** | 4382103 | **Fecha:** | 06/06/2021 03:27 | **F. Consulta:** | No_Aplica | **C. Externa:** | Enfermedad_General |

☐ **Se adiciona conducta al plan de manejo.**

**Detalle del folio:**

**INFORME DE PROCEDIMIENTO**

**CODIGO:** 890606 **TIPO DE PROCEDIMIENTO:** ADMINISTRACIÓN NUTRICIÓN PARENTERAL

**FECHA REALIZACION:** 18/06/2021 **HORA DE INICIO:** 17:00 **HORA DE FIN:** 19/6/21 0:00:00

**Intervención realizada en sala de procedimientos**

| DETALLE | CANTIDAD |
|---|---|
| | - |
| Isopañiles | 1 |
| Equipo de bomba fotosensible más filtro + bolsa | 1 |
| Guantes estériles | 1 |

**COMPLICACIONES:** NO

**DESCRIPCION DEL PROCEDIMIENTOS:**

Con previa verificación de orden médica y prescripción de nutrición, consentimiento informado completo y correctamente diligenciado, explicándole al paciente y familiar el procedimiento a realizar, corroborando que entendió la información suministrada, cumpliendo con el lavado de manos, con el protocolo institucional del procedimiento y siguiendo las normas de bioseguridad, se realiza doble verificación con técnica aséptica se purga equipo fotosensible, se instala nutrición parenteral por catéter venoso central de via periférica derecha, se programa 2240 cc a 112 centímetros/hora para 20 horas por vía exclusiva, deja rotulada con datos de identificación. Procedimiento bien tolerado y sin complicaciones. Se dan indicaciones al paciente y familiar sobre los cuidados que debe tener ( no manipular ni desconectar el equipo) . Se deja paciente en estables condiciones, con barandas elevadas y acompañante.

**Antecedentes** *** (El antecedente fue resaltado en la HC, implica una situación importante).**

| Fecha | Tipo Antecedente | ∗ Detalle |
|---|---|---|
| 06/06/2021 05:28 | Médicos | ☐ Niega |
| 06/06/2021 05:28 | Quirúrgicos | ☐ Apendicectomia 06/06/2021 |
| 06/06/2021 05:28 | Familiares | ☐ Niega |

**Indicaciones Médicas (Órdenes Médicas las cuales seran vistas en el control de enfermería para su respectivo registro).**

**Tipo Indicación:** Hospitalizacion

**Órd. Médicas:**

**Información del folio No. 129**

**GONZALEZ VALENCIA ANDRES**
ENFERMERO JEFE
**R.M.** 1038412533

# SOCIEDAD MEDICA RIONEGRO S.A. SOMER S.A.
# 890939936

## EVOLUCIÓN CIRUGÍA

**N° Historia Clínica: 769443**

| **Datos personales del Paciente** | | | | | | | |
|---|---|---|---|---|---|---|---|
| **Paciente:** | Cédula_Extranjería 769443 TOM MOLLOY PEDOUSSAUT | | | **Sexo:** | Masculino | **F. Nacim:** | 19/11/1987 |
| **Edad en la atencion:** | 33 Años / 6 Meses / 30 Días | **Estado Civil:** | Casado | **Dirección:** | TRANSVERSAL 17 a 55 22 | | |
| **Teléfono:** | 3223639433 | **Procedencia:** | RIONEGRO | **Ocupación:** | INDEPENDIENTE | | |
| **Responsable:** | NATALY PRETELT | **Tel.responsable:** | 3505214885 | **Dir.responsable:** | TRANSVERSAL 17 a 55 22 | **Parentesco:** | ESPOSA |
| **Acompañante:** | NATALY PRETELT | | | **Tel. Acompañante:** | | | |
| **Entidad:** | EPS SURA | | | | | | |
| **Plan Beneficios:** | EPS SURA (CONTRIBUTIVO) | | | | | **Rango:** | RANGO 1 (CONTRIBUTIVO CATEGORIA A) |

| **FOLIO N°137** | | **Fecha del Folio:** 19/06/2021 07:38 | | | | | |
|---|---|---|---|---|---|---|---|
| **N° Ingreso:** | 4382103 | **Fecha:** | 06/06/2021 03:27 | **F. Consulta:** | No_Aplica | **C. Externa:** | Enfermedad_General |

☑ **Se adiciona conducta al plan de manejo.**

**Antecedentes**

*** (El antecedente fue resaltado en la HC, implica una situación importante).**

| Fecha | Tipo Antecedente | * Detalle |
|---|---|---|
| 06/06/2021 05:28 | Médicos | ☐ Niega |
| 06/06/2021 05:28 | Quirúrgicos | ☐ Apendicectomia 06/06/2021 |
| 06/06/2021 05:28 | Familiares | ☐ Niega |

**Diagnósticos Registrados en este folio**

**** (El diagnóstico fue resaltado en el folio, implica una situación importante).**

| Código CIE10 ** | Nombre del diagnóstico Según CIE 10 | Princi | DxIng | DxEgr | Presuntivo ó definitivo | Clasificación RIPS | Clásificación Pre/Post QX | Detalle ú Observaciones médicas |
|---|---|---|---|---|---|---|---|---|
| K639 | ☐ ENFERMEDAD DEL INTESTINO NO ESPECIFICADA | ☑ | ☑ | ☐ | Definitivo | Confirmado_Nuevo | No_Corresponde | |

**Plan de manejo - Medicamentos**

| Cod Medicam | Nombre ó descripción del medicamento | POS | Via administr. | Cant | | Término definido/Dias | Posología, Indicaciones, Detalles u Observaciones médicas |
|---|---|---|---|---|---|---|---|
| **Plan de manejo Intrahospitalario** | | | | | | | |
| N02AA030247 | HIDROMORFONA CLORHIDRATO SLN INY 2 MG/ML | True | Endovenosa | 0 | True | 0 | 0,40 MILIGRAMO / MILILITRO Cada 6 Horas Indefinido - |
| N02BA001011 | ACETAMINOFEN TAB 500MG | True | Oral | 0 | True | 0 | 1000 MILIGRAMO Cada 8 Horas Indefinido - |

**Medicamentos Suspendidos**

| Cod Medicam | Nombre ó descripción del medicamento | POS | Proviene del folio No. | Fecha de Suspensión | Cantidad solicitada | Cantidad Sumin. Enfermeria | Cantidad Suspendida |
|---|---|---|---|---|---|---|---|
| N02AA050248 | OXICODONA SLN INY 10MG/ML | ☑ | 120 | 19/06/2021 07:34 | | | |
| N02AA050248 | OXICODONA SLN INY 10MG/ML | ☑ | 120 | 19/06/2021 07:34 | | | |

**Indicaciones Médicas (Órdenes Médicas las cuales seran vistas en el control de enfermería para su respectivo registro).**

**Tipo Indicación:** Hospitalizacion

**Órd. Médicas:** IC a otorrino por parotida

**Solicitud de Interconsulta**

| Consec, Especialidad | Dx | Motivo | Observaciones |
|---|---|---|---|

**Información del folio No. 137**



**GRISALES RAMIREZ SEBASTIAN**
CIRUGIA GENERAL
**R.M.** RM 05-1253-14



LICENCIADO A: [SOCIEDAD MEDICA RIONEGRO S.A. SOMER S.A.] NIT [890939936-9]

valoracion por ORL ya que elpaciente presenta dolor otico y en cara, el cual es de gran intensidad

valoracion por ORL ya que elpaciente presenta dolor otico y en cara, el cual es de gran intensidad

**Información del folio No. 137**



**GRISALES RAMIREZ SEBASTIAN**
CIRUGIA GENERAL
**R.M.** RM 05-1253-14

# SOCIEDAD MEDICA RIONEGRO S.A. SOMER S.A.
# 890939936

## EVOLUCIÓN CIRUGÍA

**N° Historia Clínica: 769443**

| **Datos personales del Paciente** | | | | | | | |
|---|---|---|---|---|---|---|---|
| **Paciente:** | Cédula_Extranjería 769443 TOM MOLLOY PEDOUSSAUT | | | **Sexo:** | Masculino | **F. Nacim:** | 19/11/1987 |
| **Edad en la atencion:** | 33 Años / 6 Meses / 30 Días | **Estado Civil:** | Casado | **Dirección:** | TRANSVERSAL 17 a 55 22 | | |
| **Teléfono:** | 3223639433 | **Procedencia:** | RIONEGRO | **Ocupación:** | INDEPENDIENTE | | |
| **Responsable:** | NATALY PRETELT | **Tel.responsable:** | 3505214885 | **Dir.responsable:** | TRANSVERSAL 17 a 55 22 | **Parentesco:** | ESPOSA |
| **Acompañante:** | NATALY PRETELT | | | **Tel. Acompañante:** | | | |
| **Entidad:** | EPS SURA | | | | | | |
| **Plan Beneficios:** | EPS SURA (CONTRIBUTIVO) | | | | | **Rango:** | RANGO 1 (CONTRIBUTIVO CATEGORIA A) |

| **FOLIO N°138** | | **Fecha del Folio:** 19/06/2021 08:48 | | | | | |
|---|---|---|---|---|---|---|---|
| **N° Ingreso:** | 4382103 | **Fecha:** | 06/06/2021 03:27 | **F. Consulta:** | No_Aplica | **C. Externa:** | Enfermedad_General |

☐ **Se adiciona conducta al plan de manejo.**

**Detalle del folio:**

**SUBJETIVO**

Cirugia General

Cirugía general

Tom Molloy Pedoussaut, 33 años

Diagnosticos
1- Obstrruccion intestinal mecanica
 * Estenosis completa colon sigmoides
 * Neumatosis intestinal
 * Sospecha de enfermedad de cronh complicada vs lesion neoplasica
2- POP lavado peritoneal postquirurgico + anastosmosis colorectal + cierre de cecostomia + eventrorrafia + dren (12/06/2021)
3- Pop proctosigmoidectomia (ligadura cabos distal - proximal ) + cecostomia de decompresion + cierre de piel (08/06/2021)

Tratamiento
- 19/06/2021 Piperacilina Tazobactam

dolor controlado en abdomen, presenta mucho dolor en oido izq, tolera via oral, flatos y deposiciones presentes abundantes,niega nauseas, vomito, fiebre o sintomas respiratorios

**OBJETIVO**

Aceptables condiciones, alerta, orientado
Pulso 60
Mucosa humeda
Ruidos cardiacos ritmicos sin soplos
Murmullo vesicular conservado
Abdomen globoso, depresible, no doloroso
Herida quirurgica con singos de ISO superficial
Extremidades bien perfundidas

PCR 91-120-168-273
K 3.66

TAC multipls colecciones laminares, no suseptibles de drenaje percutaneo

**ANALISIS**

paciente masculino 33 años, pop colectomia por estenosis, sospehca de enfermedad inflamatoria intestinal complicada, evolucion estable, con ISO superficial en tto con curaciones, tolera via oral, dolor contorl, TAC muestra colecciones que parecieran ser residuales, reactantes de control con notoria mejoria, PCR en rango de seguridad, el dolor abdominal es minimo, pero tiene mucho dolor en oido izq, solicito IC a otorrino para concepto, continua vigilancia pop, continua NPT, progreso dieta blanda

**EPICRISIS**

**Antecedentes**

**Información del folio No. 138**

*** (El antecedente fue resaltado en la HC, implica una situación importante).**



**GRISALES RAMIREZ SEBASTIAN**
CIRUGIA GENERAL
**R.M.** RM 05-1253-14



LICENCIADO A: [SOCIEDAD MEDICA RIONEGRO S.A. SOMER S.A.] NIT [890939936-9]

| Fecha | Tipo Antecedente | * Detalle |
|---|---|---|
| 06/06/2021 05:28 | Médicos | Niega |
| 06/06/2021 05:28 | Quirúrgicos | Apendicectomia 06/06/2021 |
| 06/06/2021 05:28 | Familiares | Niega |

**Diagnósticos Registrados en este folio**

** (El diagnóstico fue resaltado en el folio, implica una situación importante).

| Código CIE10 | ** | Nombre del diagnóstico Según CIE 10 | Princi | DxIng | DxEgr | Presuntivo ó definitivo | Clasificación RIPS | Clásificación Pre/Post QX | Detalle ú Observaciones médicas |
|---|---|---|---|---|---|---|---|---|---|
| K639 | | ENFERMEDAD DEL INTESTINO NO ESPECIFICADA | ✓ | ✓ | | Definitivo | Confirmado_Nuevo | No_Corresponde | |

**Indicaciones Médicas (Órdenes Médicas las cuales seran vistas en el control de enfermería para su respectivo registro).**

**Tipo Indicación:** Hospitalizacion

**Órd. Médicas:** interconsulta a otorrinolaringologia
dieta blanda a tolerancia

**Información del folio No. 138**



**GRISALES RAMIREZ SEBASTIAN**
CIRUGIA GENERAL
**R.M.** RM 05-1253-14



LICENCIADO A: [SOCIEDAD MEDICA RIONEGRO S.A. SOMER S.A.] NIT [890939936-9]

# SOCIEDAD MEDICA RIONEGRO S.A. SOMER S.A.
# 890939936

## EVOLUCION NUTRICION

**N° Historia Clínica: 769443**

| **Datos personales del Paciente** | | | | | | | |
|---|---|---|---|---|---|---|---|
| **Paciente:** | Cédula_Extranjería 769443 TOM MOLLOY PEDOUSSAUT | | | **Sexo:** | Masculino | **F. Nacim:** | 19/11/1987 |
| **Edad en la atencion:** | 33 Años / 6 Meses / 30 Días | **Estado Civil:** | Casado | **Dirección:** | TRANSVERSAL 17 a 55 22 | | |
| **Teléfono:** | 3223639433 | **Procedencia:** | RIONEGRO | **Ocupación:** | INDEPENDIENTE | | |
| **Responsable:** | NATALY PRETELT | **Tel.responsable:** | 3505214885 | **Dir.responsable:** | TRANSVERSAL 17 a 55 22 | **Parentesco:** | ESPOSA |
| **Acompañante:** | NATALY PRETELT | | | **Tel. Acompañante:** | | | |
| **Entidad:** | EPS SURA | | | | | | |
| **Plan Beneficios:** | EPS SURA (CONTRIBUTIVO) | | | | | **Rango:** | RANGO 1 (CONTRIBUTIVO CATEGORIA A) |

**FOLIO N°139** **Fecha del Folio:** 19/06/2021 12:09

| **N° Ingreso:** | 4382103 | **Fecha:** | 06/06/2021 03:27 | **F. Consulta:** | No_Aplica | **C. Externa:** | Enfermedad_General |
|---|---|---|---|---|---|---|---|

☐ **Se adiciona conducta al plan de manejo.** ☐ **pulse valor**

### Nutrición Humana

**Detalle del folio:**

**EVOLUCION NUTRICION**

**SUBJETIVO**

Paciente Tom de sexo masculino con 33 años de edad, hospitalizado con diagnosticos:
1- Obstrruccion intestinal mecanica
* estenosis completa colon sigmoides
2- POP lavado peritoneal postquirurgico + anastosmosis colorectal + cierre de cecostomia + eventrorrafia + dren (12/06/2021)
3- Pop proctosigmoidectomia (ligadura cabos distal - proximal ) + cecostomia de decompresion + cierre de piel (08/06/2021)
4- Antecedente apendicectomía laparoscópica 03/06/21
5- Ileo adinámico postquirúrgico en resolucion
6- Neumatosis intestinal
7- Sospecha de enfermedad de cronh complicada vs lesion neoplasica
Paciente en unidad, con soporte nutricional parenteral total, con contraindicacion de via oral.

**OBJETIVO**

Paciente en unidad, en estables condiciones, encuentro en compañía de familiar, tranquilo, febril, ubicado en tiempo y espacio, colaborador a la evaluación nutricional, sin requerimiento de oxígeno, sin trabajo respiratorio, abdomen doloroso, herida quirurgica cubierta y limpia, con dren derecho y izquierdo con un drenaje hematico, no presenta síntomas gastrointestinales como náuseas, emesis, pero si deposiciones líquidas an abundante cantidad y frecuencia, sin via oral, bajo soporte nutricional parenteral con adecuada tolernaica, sin edemas en extremidades. Glucometrias ultimas 139 mg/dl.
Paraclinicos2021/06/19:Hemoglobina HB 12.34 g/dL,Hematocrito HTO 36.50 %,POTASIO (POR ION SELECTIVO) 3.66 mEq/L .
Control metabolico 2021/06/15

**ANALISIS**

Paciente en hospitalizacion, con diagnostico medico de pop de le + colectomia izq con cabo proximal y distal cerrados, cecostomia para descompresion, pop de apendicectomia por via laparoscopica, Moderadamente Mal Nutrido segun Valoracion Globlal Subjetiva, medico tratante autoriza inicio de via oral, hasta que por esta via no tolere el 70% de sus requerimientos, debecontinuar soporte nutricional parenteral con el fin de cubrir sus altas demandas de calorías y nutrientes, evitar deterioro de su estado nutricional y complicaciones asociadas a estados de malnutrición que puedan prolongar su estancia hospitalaria.

**EPICRISIS**

**PLAN**

1.Liquidos claros, sin azucares.
*En caso de tolerar por favor avanzar a regimen dietetico especializado: Blando mecanico, quimico, astringente, sin lacteos, hiperproteico, sin azucares, hipograso.
2. Continuar soporte nutricional parenteral planeado con peso actual para 20 horas, con un aporte de 1.5, 3.0 y 1.0 gr/kg de proteinas, carbohidratos y lípidos, respectivamente con un Flujo metabolico de 2.5 mg/kg/min, complementado con electrólitos, multivitaminas, oligoelementos y vitamina C, y glutamina Dia 9, Con un aporte calorico de 2220 kcal (27.8 kcal/kg). Liquidos 28 cc/kg
3. Explico tratamiento nutricional actual.
4. Favor tomar glucometrias cada 12 horas

### EVALUACIÓN NUTRICIÓN

**ANTROPOMETRÍA**

**FECHA:** 09-06-2021
**Información del folio No. 139**

**VALENCIA GOMEZ GIRLESA**
NUTRICION HUMANA
**R.M.** 05-6912-16



LICENCIADO A: [SOCIEDAD MEDICA RIONEGRO S.A. SOMER S.A.] NIT [890939936-9]

**TALLA:** 1,83
**PESO USUAL:** ,00
**PESO ACTUAL:** 93,00
**PESO IDEAL:** 80,00
**INDICE DE MASA CORPORAL:** 27,77
**% CAMBIO DE PESO:** ,00

## REQUERIMIENTOS

**REQUERIMIENTO DE ENERGÍA:** 2400 Kcal (30 Kcal/Kg de peso ideal)
**REQUERIMIENTO DE PROTEÍNA:** 2g/Kg

## LABORATORIOS

**FECHA ALBÚMINA:** No aplica
**ALBÚMINA:** No aplica
**FECHA PREALBÚMINA:** 10-06-21
**PREALBÚMINA:** PREALBUMINA 5.48 mg/dL

## BALANCE DE NITRÓGENO

**FECHA DE BN:** No aplica
**NUU:** No aplica
**APORTE DE PROTEÍNA:** 0,0000

**BALANCE NITRÓGENO:** No aplica
**INTERPRETACIÓN:** No aplica

**DIAGNÓSTICO NUTRICIONAL:** PACIENTE MODERADAMENTE MAL NUTRIDO

**OBSERVACIONES:**

**TIPO DE INTERVENCIÓN:** Nutrición parenteral

**Antecedentes** *** (El antecedente fue resaltado en la HC, implica una situación importante).**

| Fecha | Tipo Antecedente | * Detalle |
|---|---|---|
| 06/06/2021 05:28 | Médicos | ☐ Niega |
| 06/06/2021 05:28 | Quirúrgicos | ☐ Apendicectomia 06/06/2021 |
| 06/06/2021 05:28 | Familiares | ☐ Niega |

**Indicaciones Médicas (Órdenes Médicas las cuales seran vistas en el control de enfermería para su respectivo registro).**

**Tipo Indicación:** Hospitalizacion

**Órd. Médicas:** 1.Liquidos claros, sin azucares.
*En caso de tolerar por favor avanzar a regimen dietetico especializado: Blando mecanico, quimico, astringente, sin lacteos, hiperproteico, sin azucares, hipograso.
2. Continuar soporte nutricional parenteral planeado con peso actual para 20 horas, asi:
AMINOVEN 15% S.E. 1.50 grams /Kg 800
DEXTROSA 50% 3.00 grams /Kg 480 (Flujo metabolico de 2.5 mg/kg/min)
LIPOPLUS 20% 1.00 grams /Kg 400
GLUTAMINA 20% 0.50 grams /Kg 200
CLORURO DE POTASIO 2 mEq/mL 1.50 mEq /Kg 60.0
MAGNESIO SULFATO 20% (mEq) 0.25 mEq /Kg 12.3
MULTIVIT ADULTOS (CERNEVIT) 10.00 mL 10.0
TRAZAS ADULTO (TRACUTIL) 10.00 mL 10.0
VITAMINA C 1000.00 mg 10.0
CALCIO GLUCONATO 10% (mEq) 0.50 mEq /Kg 86.2
GLYCOPHOS 0.30 mmol /Kg 24.0
Volumen total 2240 mL, instalar a 112 mL/hr.
3. Explico tratamiento nutricional actual.
4. Favor tomar glucometrias cada 12 horas

**Información del folio No. 139**

**VALENCIA GOMEZ GIRLESA**
NUTRICION HUMANA
**R.M.** 05-6912-16

# SOCIEDAD MEDICA RIONEGRO S.A. SOMER S.A.
# 890939936

## INFORME DE PROCEDIMIENTO

**N° Historia Clínica: 769443**

**Datos personales del Paciente**

| | | | | | | | |
|---|---|---|---|---|---|---|---|
| **Paciente:** | Cédula_Extranjería 769443 TOM MOLLOY PEDOUSSAUT | | | **Sexo:** | Masculino | **F. Nacim:** | 19/11/1987 |
| **Edad en la atencion:** | 33 Años / 6 Meses / 30 Días | **Estado Civil:** | Casado | **Dirección:** | TRANSVERSAL 17 a 55 22 | | |
| **Teléfono:** | 3223639433 | **Procedencia:** | RIONEGRO | **Ocupación:** | INDEPENDIENTE | | |
| **Responsable:** | NATALY PRETELT | **Tel.responsable:** | 3505214885 | **Dir.responsable:** | TRANSVERSAL 17 a 55 22 | **Parentesco:** | ESPOSA |
| **Acompañante:** | NATALY PRETELT | | | **Tel. Acompañante:** | | | |
| **Entidad:** | EPS SURA | | | | | | |
| **Plan Beneficios:** | EPS SURA (CONTRIBUTIVO) | | | | | **Rango:** | RANGO 1 (CONTRIBUTIVO CATEGORIA A) |

**FOLIO N° 140** **Fecha del Folio: 19/06/2021 13:58**

| | | | | | | | |
|---|---|---|---|---|---|---|---|
| **N° Ingreso:** | 4382103 | **Fecha:** | 06/06/2021 03:27 | **F. Consulta:** | No_Aplica | **C. Externa:** | Enfermedad_General |

☐ **Se adiciona conducta al plan de manejo.**

**Detalle del folio:**

**INFORME DE PROCEDIMIENTO**

**CODIGO:** 899501 **TIPO DE PROCEDIMIENTO:** CURACION MAYOR

**FECHA REALIZACION:** 19/06/2021 **HORA DE INICIO:** 11:00 **HORA DE FIN:** 19/6/21 11:40:00

**Intervención realizada en sala de procedimientos**

| DETALLE | CANTIDAD |
|---|---|
| Par de Guantes Estériles | 1 |
| Paquetes de Gasas Estériles | 6 |
| Paquetes de Compresas Estériles | 2 |
| SSN x 500 ml al 0.9 % | 1 |
| Bata estéril | 1 |

**COMPLICACIONES:** NO

**DESCRIPCION DEL PROCEDIMIENTOS:**

Con previa verificación de orden médica, consentimiento informado completo y correctamente diligenciado, explicándole al paciente y familiar el procedimiento a realizar, verificando que entendió la información suministrada, cumpliendo con el lavado de manos, con el protocolo institucional y siguiendo las normas de bioseguridad se realiza curación en herida quirúrgica en linea media abdominal, se retiran apósitos impregnados de material serohemático, fétido. Se observa Herida abierta de aproximadamente 15 de longitud y 3 cm de profundidad con bordes regulares, sin eversión, con leve salida de material purulento, se observa tejido subcutáneo en proceso de granulación, sin tejido necrótico . Con técnica estéril se irriga herida con solución salina 0.9%, se hace lavado mecánico, se retira humedad, se deja gasa estéril semi-húmeda y se fija con fixomull. Se dan indicaciones al paciente y familiar. Procedimiento bien tolerado y sin complicaciones, Se deja paciente en estables condiciones, con barandas elevadas y acompañante. Se clasifica desechos. Curación cada 24 horas.

**Antecedentes** *** (El antecedente fue resaltado en la HC, implica una situación importante).**

| Fecha | Tipo Antecedente | * Detalle |
|---|---|---|
| 06/06/2021 05:28 | Médicos | ☐ Niega |
| 06/06/2021 05:28 | Quirúrgicos | ☐ Apendicectomia 06/06/2021 |
| 06/06/2021 05:28 | Familiares | ☐ Niega |

**Indicaciones Médicas (Órdenes Médicas las cuales seran vistas en el control de enfermería para su respectivo registro).**

**Tipo Indicación:** Hospitalizacion

**Órd. Médicas:**

**Información del folio No. 140**

Maria Cristina Ospina Duque

**OSPINA DUQUE MARIA CRISTINA**
ENFERMERO JEFE
**R.M.** 1038415273



LICENCIADO A: [SOCIEDAD MEDICA RIONEGRO S.A. SOMER S.A.] NIT [890939936-9]

# SOCIEDAD MEDICA RIONEGRO S.A. SOMER S.A.
# 890939936

## INFORME DE PROCEDIMIENTO

**N° Historia Clínica: 769443**

| **Datos personales del Paciente** | | | | | | | |
|---|---|---|---|---|---|---|---|
| **Paciente:** | Cédula_Extranjería 769443 TOM MOLLOY PEDOUSSAUT | | | **Sexo:** | Masculino | **F. Nacim:** | 19/11/1987 |
| **Edad en la atencion:** | 33 Años / 6 Meses / 30 Días | **Estado Civil:** | Casado | **Dirección:** | TRANSVERSAL 17 a 55 22 | | |
| **Teléfono:** | 3223639433 | **Procedencia:** | RIONEGRO | **Ocupación:** | INDEPENDIENTE | | |
| **Responsable:** | NATALY PRETELT | **Tel.responsable:** | 3505214885 | **Dir.responsable:** | TRANSVERSAL 17 a 55 22 | **Parentesco:** | ESPOSA |
| **Acompañante:** | NATALY PRETELT | | | **Tel. Acompañante:** | | | |
| **Entidad:** | EPS SURA | | | | | | |
| **Plan Beneficios:** | EPS SURA (CONTRIBUTIVO) | | | | | **Rango:** | RANGO 1 (CONTRIBUTIVO CATEGORIA A) |

**FOLIO N° 141** **Fecha del Folio: 19/06/2021 17:47**

| **N° Ingreso:** | 4382103 | **Fecha:** | 06/06/2021 03:27 | **F. Consulta:** | No_Aplica | **C. Externa:** | Enfermedad_General |
|---|---|---|---|---|---|---|---|

☐ **Se adiciona conducta al plan de manejo.**

**Detalle del folio:**

**INFORME DE PROCEDIMIENTO**

**CODIGO:** 890606 **TIPO DE PROCEDIMIENTO:** ADMINISTRACIÓN NUTRICIÓN PARENTERAL

**FECHA REALIZACION:** 19/06/2021 **HORA DE INICIO:** 18:00 **HORA DE FIN:** 19/6/21 6:10:00

**Intervención realizada en sala de procedimientos**

| **DETALLE** | **CANTIDAD** |
|---|---|
| | 0 |
| Isopañiles | 1 |
| Equipo de bomba fotosensible más filtro + bolsa | 1 |
| Guantes estériles | 1 |

**COMPLICACIONES:** NO

**DESCRIPCION DEL PROCEDIMIENTOS:**

Con previa verificación de orden médica y prescripción de nutrición, consentimiento informado completo y correctamente diligenciado, explicándole al paciente y familiar el procedimiento a realizar, corroborando que entendió la información suministrada,
cumpliendo con el lavado de manos, con el protocolo institucional del procedimiento y siguiendo las normas de bioseguridad, con técnica aséptica se purga equipo fotosensible, se instala nutrición o aminoácidos parenteral por catéter venoso central de insercion periferica en MSD, se programa 2240 centímetros de Nutrición Parenteral a 112 centímetros/hora para 12 horas por vía exclusiva, se deja rotulada con datos de identificación. Procedimiento bien tolerado y sin complicaciones. Se dan indicaciones al paciente y familiar sobre los cuidados que debe tener. Se deja paciente en estables condiciones, con barandas elevadas y acompañante.

**Antecedentes** *** (El antecedente fue resaltado en la HC, implica una situación importante).**

| **Fecha** | **Tipo Antecedente** | *** Detalle** |
|---|---|---|
| 06/06/2021 05:28 | Médicos | ☐ Niega |
| 06/06/2021 05:28 | Quirúrgicos | ☐ Apendicectomia 06/06/2021 |
| 06/06/2021 05:28 | Familiares | ☐ Niega |

**Indicaciones Médicas (Órdenes Médicas las cuales seran vistas en el control de enfermería para su respectivo registro).**

**Tipo Indicación:** Hospitalizacion

**Órd. Médicas:**

**Información del folio No. 141**

**OSPINA DUQUE MARIA CRISTINA**
ENFERMERO JEFE
**R.M.** 1038415273



LICENCIADO A: [SOCIEDAD MEDICA RIONEGRO S.A. SOMER S.A.] NIT [890939936-9]

# SOCIEDAD MEDICA RIONEGRO S.A. SOMER S.A.
# 890939936

## EVOLUCIÓN CIRUGÍA

**N° Historia Clínica: 769443**

| **Datos personales del Paciente** | | | | | | | |
|---|---|---|---|---|---|---|---|
| **Paciente:** | Cédula_Extranjería 769443 TOM MOLLOY PEDOUSSAUT | | | **Sexo:** | Masculino | **F. Nacim:** | 19/11/1987 |
| **Edad en la atencion:** | 33 Años / 7 Meses / 1 Días | **Estado Civil:** | Casado | **Dirección:** | TRANSVERSAL 17 a 55 22 | | |
| **Teléfono:** | 3223639433 | **Procedencia:** | RIONEGRO | **Ocupación:** | INDEPENDIENTE | | |
| **Responsable:** | NATALY PRETELT | **Tel.responsable:** | 3505214885 | **Dir.responsable:** | TRANSVERSAL 17 a 55 22 | **Parentesco:** | ESPOSA |
| **Acompañante:** | NATALY PRETELT | | | **Tel. Acompañante:** | | | |
| **Entidad:** | EPS SURA | | | | | | |
| **Plan Beneficios:** | EPS SURA (CONTRIBUTIVO) | | | | | **Rango:** | RANGO 1 (CONTRIBUTIVO CATEGORIA A) |

| **FOLIO N°146** | | **Fecha del Folio:** 20/06/2021 09:32 | | | | | |
|---|---|---|---|---|---|---|---|
| **N° Ingreso:** | 4382103 | **Fecha:** | 06/06/2021 03:27 | **F. Consulta:** | No_Aplica | **C. Externa:** | Enfermedad_General |

☐ **Se adiciona conducta al plan de manejo.**

**Detalle del folio:**

**SUBJETIVO**

CIRUGIA GENERAL
PROTOCOLO BIOSEGURIDAD

DIAGNÓSTICOS
OBSTRUCCION INTESTINAL MECANICA
** ESTENOSIS COMPLETA COLON SIGMOIDES EN ESTUDIO
POP LAVADO PERITONEAL POSTQUIRURGICO + ANASTOSMOSIS COLORECTAL + CIERRE DE CECOSTOMIA + EVENTRORRAFIA + DREN (12/06/2021)
POP PROCTOSIGMOIDECTOMIA (LIGADURA CABOS DISTAL - PROXIMAL ) + CECOSTOMIA DE DECOMPRESION + CIERRE DE PIEL (08/06/2021)
ANTECEDENTE APENDICECTOMÍA LAPAROSCÓPICA 03/06/21
ILEO ADINÁMICO POSTQUIRÚRGICO
NEUMATOSIS INTESTINAL
SOSPECHA DE ENFERMEDAD DE CRONH COMPLICADA vs LESION NEOPLASICA

SUBJETIVO
SEVERO DOLOR EN REGION PREAURICULAR IZQUIERDA CON CAMBIOS INFLAMATORIOS
LIMITACION PARA LA MOVILIDAD
SE INICIARON LIQUIDOS CLAROS
SIN NUEVOS PICOS FEBRILES
DEPOSICION PRESENTE
OTALGIA SEVERA
NO DISTENSION ABDOMINAL
SOPORTE NUTRICIONAL PARENTERAL TOTAL

**OBJETIVO**

LUCE ALGIDO
NO SIGNOS DE DIFICULTAD RESPIRATORIA
TA 130/66 FC 100 FR 17 T 36.8
MUCOSAS ROSADAS HUMEDAS, NO ICTERICIA
SEVERO EDEMA EN REGION MALAR IZQUIERDA QUE SE EXTIENDE DESDE LA ATM HACIA LA REGION SUPERIOR DEL HEMICUELLO IZQUIERDO CON CAMBIOS INFLAMATORIOS, ERITEMA Y DOLOR A LA DIGITOPRESION SIN ZONA RENITENTE, APARENTA CONGLOMERADO GANGLIONAR SUBMADIBULAR.
NO AGREGADOS CARDIOPULMONARES
ABDOMEN BLANDO DEPRESIBLE NO DOLOROSO A LA PALPACIÓN
DESALOJO ACCIDENTAL DREN ABDOMINAL DERECHO
DREN IZQUIERDO 20 CC SEROSO
HERIDA QUIRURGICA CUBIERTA SIN SIGNOS INFLAMATORIOS ADYACENTES ESCASA SECRECION
NO SIGNOS DE IRRITACION PERITONEAL
NO EDEMAS
NO FOCALIZACION NEUROLOGICA

**ANALISIS**

PACIENTE PATOLOGIA OBSTRUCTIVA DEL TRACTO DIGESTIVO, SOSPECHA DE ENFERMEDAD INFLAMATORIA INTESTINAL POR HISTORIA CLÍNCA Y CON HALLAZGOS

**Información del folio No. 146**

Dr. Carlos A. Hernández Rincón
CIRUJANO GENERAL
C.C. No. 80.178.190 Bogotá D.C.
R.M. 95603/2003
NACIONAL DE COLOMBIA

**HERNANDEZ RINCON CARLOS ALBERTO**
CIRUGIA GENERAL
**R.M.** 95-0603-03



LICENCIADO A: [SOCIEDAD MEDICA RIONEGRO S.A. SOMER S.A.] NIT [890939936-9]

IMAGINOLÓGICOS , RESECCION DE LESION ESTENOSANTE TOTAL A NIVEL DEL UNION RECTOSIGMOIDEA Y CECOSTOMIA DE DECOMPRESION, EN SEGUNDO TIEMPO OPERATORIO RECONSTITUCION DEL TRACTO DIGESTIVO Y CIERRE DE PARED ABDOMINAL. EVOLUCION DIGESTIVA HA SIDO HACIA LA MEJORIA, CAMBIOS INFLAMATORIOS EN HERIDA QUIRURGICA EN PLAN DE CURACIONES, DRENES TESTIGO SIN EVIDENCIA DE FUGA INTESTINAL, CON ORDEN DE INICIAR LENTO PROGRESION DEL ESTIMULO ENTERAL CON ADECUADA TOLERANCIA, SE MANTIENE SOPORTE NUTRICIONAL PARENTERAL TOTAL. ACTUALMENTE LLAMA LA ATENCION CUADRO INFLAMATORIO FACIAL EXTENDIDO A REGION CERVICAL SUPERIOR, DOLOR AHUNADO DE DIFICIL CONTROL . DADO EL CONTEXTO INFLAMATORIO SOSPECHOSO POR PATOLOGIA DIGESTIVA SE REQUIERE LA REALIZACION DE ESTUDIO TOMOGRAFICO CRANEOFACIAL Y VALORACION POR MEDICINA INTERNA Y OTL PARA ENFOQUE DIAGNOSTICO Y TERAPEUTICO. CONTINUAMOS SEGUIMIENTO INTRAHOSPITALARIO. SE INSISTE EN MOVILIDAD Y SE EXPLICO AMPLIAMENTE AL PACIENTE Y SU ACOMPAÑANTE PLAN TERAPEUTICO A SEGUIR

**EPICRISIS**

**Antecedentes** *** (El antecedente fue resaltado en la HC, implica una situación importante).**

| Fecha | Tipo Antecedente | * Detalle |
|---|---|---|
| 06/06/2021 05:28 | Médicos | ☐ Niega |
| 06/06/2021 05:28 | Quirúrgicos | ☐ Apendicectomia 06/06/2021 |
| 06/06/2021 05:28 | Familiares | ☐ Niega |

**Diagnósticos Registrados en este folio** **** (El diagnóstico fue resaltado en el folio, implica una situación importante).**

| Código CIE10 | * * | Nombre del diagnóstico Según CIE 10 | Princi | DxIng | DxEgr | Presuntivo ó definitivo | Clasificación RIPS | Clásificación Pre/Post QX | Detalle ú Observaciones médicas |
|---|---|---|---|---|---|---|---|---|---|
| K564 | ☐ | OTRAS OBSTRUCCIONES DEL INTESTINO | ☑ | ☐ | ☑ | Presuntivo | Confirmado_Repetido | Posoperatorio | MASA ESTENOSANTE UNION RECTOSIGMOIDEASOSPECHA ENFERMEDAD DE CROHN COMPLICADA |

**Medicamentos Suspendidos**

| Cod Medicam | Nombre ó descripción del medicamento | POS | Proviene del folio No. | Fecha de Suspensión | Cantidad solicitada | Cantidad Sumin. Enfermeria | Cantidad Suspendida |
|---|---|---|---|---|---|---|---|
| B05BS004703 | SODIO CLORURO 0.9% X 500ML SLN INY | ☑ | 30 | 20/06/2021 09:18 | | | |
| A12BP022701 | POTASIO CLORURO SLN INY 2MEQ/ML AMP X 10ML | ☑ | 30 | 20/06/2021 09:18 | | | |
| B05XR007701 | LACTATO RINGER X 1000ML SLN INY | ☑ | 93 | 20/06/2021 09:18 | | | |

**Indicaciones Médicas (Órdenes Médicas las cuales seran vistas en el control de enfermería para su respectivo registro).**

**Tipo Indicación:** Hospitalizacion

**Órd. Médicas:**
DIETA LICUADA
SOPORTE NUTRICIONAL PARENTERAL TOTAL x CATETER P.I.C.C.
SEGUIMIENTO SOPORTE NUTRICIONAL
CUIDADOS DE HERIDA QUIRURGICA
CUIDADOS DE DREN - CUANTIFICAR
VIGILAR TRANSITO INTESTINAL
CONTROL ESTRICTO LA / LE
SS/ CREATININA
SEGUIMIENTO x DOLOR
SS/ TAC CARA Y CUELLO SIMPLE Y CONTRASTADO
VALORACION MEDICINA INTERNA
GLUCOMETRIA SEGUN PROTOCOLO
REPORTE ESTUDIO DE PATOLOGIA
TERAPIA RESPIRATORIA E INCENTIVO
DEAMBULACION TEMPRANA
ATENTOS A EVOLUCION CLINICA

**Solicitud de Exámenes Clínicos y Ayudas Diagnósticas**

| Cod CUPS | Cod ISS/SOAT + Descripción Examen Clinico ó ayuda Diagnóstica | Cant | Urgente/Rutinario | Detalles, Indicaciones u Observaciones médicas |
|---|---|---|---|---|

**Información del folio No. 146**

Dr. Carlos A. Hernández Rincón
CIRUJANO GENERAL
C.C. No. 93.176.190 Bogotá D.C.
R.M. 95603/2003
NACIONAL DE COLOMBIA

**HERNANDEZ RINCON CARLOS ALBERTO**
CIRUGIA GENERAL
**R.M.** 95-0603-03



LICENCIADO A: [SOCIEDAD MEDICA RIONEGRO S.A. SOMER S.A.] NIT [890939936-9]

| | | | | |
|---|---|---|---|---|
| 879161 | 879161 - TOMOGRAFIA COMPUTADA DE CUELLO | 1 | Urgente | SS/ TAC CUELLO SIMPLE Y CONTRASTADO PACIENTE PATOLOGIA OBSTRUCTIVA DEL TRACTO DIGESTIVO, SOSPECHA DE ENFERMEDAD INFLAMATORIA INTESTINAL POR HISTORIA CLÍNCA ACTUALMENTE LLAMA LA ATENCION CUADRO INFLAMATORIO FACIAL EXTENDIDO A REGION CERVICAL SUPERIOR, DOLOR AHUNADO DE DIFICIL CONTROL . DADO EL CONTEXTO INFLAMATORIO SOSPECHOSO POR PATOLOGIA DIGESTIVA SE REQUIERE LA REALIZACION DE ESTUDIO TOMOGRAFICO FACIAL EXTENDIDO A CUELLO PARA ENFOQUE DIAGNOSTICO |
| 879131 | 879131 - TOMOGRAFIA COMPUTADA DE SENOS PARANASALES O CARA | 1 | Urgente | SS/ TAC DE CARA SIMPLE Y CONTRASTADO PACIENTE PATOLOGIA OBSTRUCTIVA DEL TRACTO DIGESTIVO, SOSPECHA DE ENFERMEDAD INFLAMATORIA INTESTINAL POR HISTORIA CLÍNCA ACTUALMENTE LLAMA LA ATENCION CUADRO INFLAMATORIO FACIAL EXTENDIDO A REGION CERVICAL SUPERIOR, DOLOR AHUNADO DE DIFICIL CONTROL . DADO EL CONTEXTO INFLAMATORIO SOSPECHOSO POR PATOLOGIA DIGESTIVA SE REQUIERE LA REALIZACION DE ESTUDIO TOMOGRAFICO FACIAL EXTENDIDO A CUELLO PARA ENFOQUE DIAGNOSTICO |
| 903895 | 903895 - CREATININA EN SUERO U OTROS FLUIDOS | 1 | Urgente | |

**Solicitud de Interconsulta**

| Consec, Especialidad | Dx | Motivo | Observaciones |
|---|---|---|---|
| 193417 | | PACIENTE PATOLOGIA OBSTRUCTIVA DEL TRACTO DIGESTIVO, SOSPECHA DE ENFERMEDAD INFLAMATORIA INTESTINAL POR HISTORIA CLÍNCA Y CON HALLAZGOS IMAGINOLÓGICOS , RESECCION DE LESION ESTENOSANTE TOTAL A NIVEL DEL UNION RECTOSIGMOIDEA Y CECOSTOMIA DE DECOMPRESION, EN SEGUNDO TIEMPO OPERATORIO RECONSTITUCION DEL TRACTO DIGESTIVO Y CIERRE DE PARED ABDOMINAL. EVOLUCION DIGESTIVA HA SIDO HACIA LA MEJORIA, CAMBIOS INFLAMATORIOS EN HERIDA QUIRURGICA EN PLAN DE CURACIONES, DRENES TESTIGO SIN EVIDENCIA DE FUGA INTESTINAL, CON ORDEN DE INICIAR LENTO PROGRESION DEL ESTIMULO ENTERAL CON ADECUADA TOLERANCIA, SE MANTIENE SOPORTE NUTRICIONAL PARENTERAL TOTAL. ACTUALMENTE LLAMA LA ATENCION CUADRO INFLAMATORIO FACIAL EXTENDIDO A REGION CERVICAL SUPERIOR, DOLOR AHUNADO DE DIFICIL CONTROL . DADO EL CONTEXTO INFLAMATORIO SOSPECHOSO POR PATOLOGIA DIGESTIVA SE REQUIERE LA REALIZACION DE ESTUDIO TOMOGRAFICO CRANEOFACIAL Y VALORACION POR MEDICINA INTERNA Y OTL PARA ENFOQUE DIAGNOSTICO Y TERAPEUTICO. CONTINUAMOS SEGUIMIENTO INTRAHOSPITALARIO. SE INSISTE EN MOVILIDAD Y SE EXPLICO AMPLIAMENTE AL PACIENTE Y SU ACOMPAÑANTE PLAN TERAPEUTICO A SEGUIR | |

**Información del folio No. 146**

Dr. Carlos A. Hernández Rincón
CIRUJANO GENERAL
C.C. No. 93.176.190 Bogotá D.C.
R.M. 95603/2003
NACIONAL DE COLOMBIA

**HERNANDEZ RINCON CARLOS ALBERTO**
CIRUGIA GENERAL
**R.M.** 95-0603-03



LICENCIADO A: [SOCIEDAD MEDICA RIONEGRO S.A. SOMER S.A.] NIT [890939936-9]

# SOCIEDAD MEDICA RIONEGRO S.A. SOMER S.A.
# 890939936

## EVOLUCION NUTRICION

**N° Historia Clínica: 769443**

| **Datos personales del Paciente** | | | | | | | |
|---|---|---|---|---|---|---|---|
| **Paciente:** | Cédula_Extranjería 769443 TOM MOLLOY PEDOUSSAUT | | | **Sexo:** | Masculino | **F. Nacim:** | 19/11/1987 |
| **Edad en la atencion:** | 33 Años / 7 Meses / 1 Días | **Estado Civil:** | Casado | **Dirección:** | TRANSVERSAL 17 a 55 22 | | |
| **Teléfono:** | 3223639433 | **Procedencia:** | RIONEGRO | **Ocupación:** | INDEPENDIENTE | | |
| **Responsable:** | NATALY PRETELT | **Tel.responsable:** | 3505214885 | **Dir.responsable:** | TRANSVERSAL 17 a 55 22 | **Parentesco:** | ESPOSA |
| **Acompañante:** | NATALY PRETELT | | | **Tel. Acompañante:** | | | |
| **Entidad:** | EPS SURA | | | | | | |
| **Plan Beneficios:** | EPS SURA (CONTRIBUTIVO) | | | | | **Rango:** | RANGO 1 (CONTRIBUTIVO CATEGORIA A) |

**FOLIO N°148** **Fecha del Folio:** 20/06/2021 11:49

| **N° Ingreso:** | 4382103 | **Fecha:** | 06/06/2021 03:27 | **F. Consulta:** | No_Aplica | **C. Externa:** | Enfermedad_General |
|---|---|---|---|---|---|---|---|

☐ **Se adiciona conducta al plan de manejo.** ☐ **pulse valor**

### Nutrición Humana

**Detalle del folio:**

Consumo alimentario: 25 - 50%

**EVOLUCION NUTRICION**

**SUBJETIVO**

Paciente Tom de sexo masculino con 33 años de edad, hospitalizado con diagnosticos:
1- Obstrruccion intestinal mecanica
* estenosis completa colon sigmoides
2- POP lavado peritoneal postquirurgico + anastosmosis colorectal + cierre de cecostomia + eventrorrafia + dren (12/06/2021)
3- Pop proctosigmoidectomia (ligadura cabos distal - proximal ) + cecostomia de decompresion + cierre de piel (08/06/2021)
4- Antecedente apendicectomía laparoscópica 03/06/21
5- Ileo adinámico postquirúrgico en resolucion
6- Neumatosis intestinal
7- Sospecha de enfermedad de cronh complicada vs lesion neoplasica
Paciente en unidad, con soporte nutricional parenteral total, el dia de ayer con inicio de liquidos con adecuada tolerancia.

**OBJETIVO**

Paciente en unidad, en estables condiciones, encuentro en compañía de familiar, tranquilo, afebril, adinamico, hipoactivo, palido, con edema facial extendido a region cervical superiro, sin requerimiento de oxígeno, sin trabajo respiratorio, abdomen doloroso, herida quirurgica cubierta y limpia, con dren derecho y izquierdo con un drenaje hematico, no presenta síntomas gastrointestinales como náuseas, emesis, pero si deposiciones líquidas an abundante cantidad y frecuencia, con inicio de via oral con liquidos claros con adecuada tolerancia, bajo soporte nutricional parenteral con adecuada tolernaica, sin edemas en extremidades. Glucometrias ultimas 139 mg/dl.
Paraclinicos 2021/06/20:CREATININA EN SUERO 0.65 mg/dL
Control metabolico 2021/06/15.

**ANALISIS**

Paciente en hospitalizacion, con diagnostico medico de pop de le + colectomia izq con cabo proximal y distal cerrados, cecostomia para descompresion, pop de apendicectomia por via laparoscopica, Moderadamente Mal Nutrido segun Valoracion Globlal Subjetiva, medico tratante autoriza avance de via oral, hasta que por esta via no tolere el 70% de sus requerimientos, debecontinuar soporte nutricional parenteral con el fin de cubrir sus altas demandas de calorías y nutrientes, evitar deterioro de su estado nutricional y complicaciones asociadas a estados de malnutrición que puedan prolongar su estancia hospitalaria.

**EPICRISIS**

**PLAN**

1.Regimen dietetico especializado: Licuado completo, quimico, astringente, sin lacteos, hiperproteico, sin lacteos, hipograso.
2. Continuar soporte nutricional parenteral planeado con peso actual para 20 horas, con un aporte de 1.5, 2.4 y 0.8 gr/kg de proteinas, carbohidratos y lípidos, respectivamente con un Flujo metabolico de 2 mg/kg/min, complementado con electrólitos, multivitaminas, oligoelementos y vitamina C, y glutamina Dia 10, Con un aporte calorico de 1904 kcal (23.8 kcal/kg). Liquidos 26 cc/kg
3. Explico tratamiento nutricional actual.
4. Favor tomar glucometrias cada 12 horas

### EVALUACIÓN NUTRICIÓN

**ANTROPOMETRÍA**

**FECHA:** 09-06-2021
**TALLA:** 1,83
**Información del folio No. 148**

**VALENCIA GOMEZ GIRLESA**
NUTRICION HUMANA
**R.M.** 05-6912-16

**PESO USUAL:** ,00
**PESO ACTUAL:** 93,00
**PESO IDEAL:** 80,00
**INDICE DE MASA CORPORAL:** 27,77
**% CAMBIO DE PESO:** ,00

## REQUERIMIENTOS

**REQUERIMIENTO DE ENERGÍA:** 2400 Kcal (30 Kcal/Kg de peso ideal)
**REQUERIMIENTO DE PROTEÍNA:** 2g/Kg

## LABORATORIOS

**FECHA ALBÚMINA:** No aplica
**ALBÚMINA:** No aplica
**FECHA PREALBÚMINA:** 10-06-21
**PREALBÚMINA:** PREALBUMINA 5.48 mg/dL

## BALANCE DE NITRÓGENO

**FECHA DE BN:** No aplica
**NUU:** No aplica
**APORTE DE PROTEÍNA:** 0,0000

**BALANCE NITRÓGENO:** No aplica
**INTERPRETACIÓN:** No aplica

**DIAGNÓSTICO NUTRICIONAL:** PACIENTE MODERADAMENTE MAL NUTRIDO

**OBSERVACIONES:**

**TIPO DE INTERVENCIÓN:** Mixta Dieta + Nutrición Parenteral

---

**Antecedentes** *** (El antecedente fue resaltado en la HC, implica una situación importante).**

| Fecha | Tipo Antecedente | * Detalle |
|---|---|---|
| 06/06/2021 05:28 | Médicos | ☐ Niega |
| 06/06/2021 05:28 | Quirúrgicos | ☐ Apendicectomia 06/06/2021 |
| 06/06/2021 05:28 | Familiares | ☐ Niega |

---

**Indicaciones Médicas (Órdenes Médicas las cuales seran vistas en el control de enfermería para su respectivo registro).**

**Tipo Indicación:** Hospitalizacion

**Órd. Médicas:** 1.Regimen dietetico especializado: Licuado completo, quimico, astringente, sin lacteos, hiperproteico, sin lacteos, hipograso.
2. Continuar soporte nutricional parenteral planeado con peso actual para 20 horas, asi:
AMINOVEN 15% S.E. 1.50 grams /Kg 800
DEXTROSA 50% 2.40 grams /Kg 384 (Flujo metabolico de 2.0 mg/kg/min)
LIPOPLUS 20% 0.80 grams /Kg 320
GLUTAMINA 20% 0.50 grams /Kg 200
CLORURO DE POTASIO 2 mEq/mL 1.50 mEq /Kg 60.0
MAGNESIO SULFATO 20% (mEq) 0.25 mEq /Kg 12.3
MULTIVIT ADULTOS (CERNEVIT) 10.00 mL 10.0
TRAZAS ADULTO (TRACUTIL) 10.00 mL 10.0
VITAMINA C 1000.00 mg 10.0
CALCIO GLUCONATO 10% (mEq) 0.50 mEq /Kg 86.2
GLYCOPHOS 0.30 mmol /Kg 24.0
Volumen total 2100 mL instalar a 105 mL/hr
3. Explico tratamiento nutricional actual.
4. Favor tomar glucometrias cada 12 horas

**Información del folio No. 148**

**VALENCIA GOMEZ GIRLESA**
NUTRICION HUMANA
**R.M.** 05-6912-16

# SOCIEDAD MEDICA RIONEGRO S.A. SOMER S.A.
# 890939936

## EVOLUCIÓN CIRUGÍA

**N° Historia Clínica: 769443**

| **Datos personales del Paciente** | | | | | | | |
|---|---|---|---|---|---|---|---|
| **Paciente:** | Cédula_Extranjería 769443 TOM MOLLOY PEDOUSSAUT | | | **Sexo:** | Masculino | **F. Nacim:** | 19/11/1987 |
| **Edad en la atencion:** | 33 Años / 7 Meses / 2 Días | **Estado Civil:** | Casado | **Dirección:** | TRANSVERSAL 17 a 55 22 | | |
| **Teléfono:** | 3223639433 | **Procedencia:** | RIONEGRO | **Ocupación:** | INDEPENDIENTE | | |
| **Responsable:** | NATALY PRETELT | **Tel.responsable:** | 3505214885 | **Dir.responsable:** | TRANSVERSAL 17 a 55 22 | **Parentesco:** | ESPOSA |
| **Acompañante:** | NATALY PRETELT | | | **Tel. Acompañante:** | | | |
| **Entidad:** | EPS SURA | | | | | | |
| **Plan Beneficios:** | EPS SURA (CONTRIBUTIVO) | | | | | **Rango:** | RANGO 1 (CONTRIBUTIVO CATEGORIA A) |

| **FOLIO N°155** | | **Fecha del Folio:** 21/06/2021 10:42 | | | | | |
|---|---|---|---|---|---|---|---|
| **N° Ingreso:** | 4382103 | **Fecha:** | 06/06/2021 03:27 | **F. Consulta:** | No_Aplica | **C. Externa:** | Enfermedad_General |

☐ **Se adiciona conducta al plan de manejo.**

**Detalle del folio:**

**SUBJETIVO**

CIRUGIA GENERAL
PROTOCOLO BIOSEGURIDAD

DIAGNÓSTICOS
OBSTRUCCION INTESTINAL MECANICA
** ESTENOSIS COMPLETA COLON SIGMOIDES EN ESTUDIO
POP LAVADO PERITONEAL POSTQUIRURGICO + ANASTOSMOSIS COLORECTAL + CIERRE DE CECOSTOMIA + EVENTRORRAFIA + DREN (12/06/2021)
POP PROCTOSIGMOIDECTOMIA (LIGADURA CABOS DISTAL - PROXIMAL ) + CECOSTOMIA DE DECOMPRESION + CIERRE DE PIEL (08/06/2021)
ANTECEDENTE APENDICECTOMÍA LAPAROSCÓPICA 03/06/21
ILEO ADINÁMICO POSTQUIRÚRGICO
NEUMATOSIS INTESTINAL
SOSPECHA DE ENFERMEDAD DE CRONH COMPLICADA vs LESION NEOPLASICA
ARTROPATIA INFLAMATORIO ATM vs CELULITIS FACIAL

SUBJETIVO
MEJORIA DEL DOLOR EN REGION PREAURICULAR IZQUIERDA CON PERSISTENCIA DE CAMBIOS INFLAMATORIOS
MENOR LIMITACION PARA LA MOVILIDAD
TOLERA DIETA LIQUIDA COMPLETA
SIN FIEBRE
DEPOSICION PRESENTE
NO DISTENSION ABDOMINAL
SOPORTE NUTRICIONAL PARENTERAL TOTAL

**OBJETIVO**

TRANQUILO NO LUCE SEPTICO
COLABORADOR ALERTA HIDRATADO
TA 116/72 FC 80 FR 18
MUCOSAS ROSADAS HUMEDAS, NO ICTERICIA
DISMINUCION DEL EDEMA EN REGION MALAR IZQUIERDO
PERSISTE ERITEMA QUE SE EXTIENDE DESDE LA ATM HACIA LA REGION SUPERIOR DEL HEMICUELLO IZQUIERDO CON AREA DESCAMATIVOA
DOLOR A LA DIGITOPRESION SIN ZONA RENITENTE, APARENTA CONGLOMERADO GANGLIONAR SUBMADIBULAR.
NO AGREGADOS CARDIOPULMONARES
ABDOMEN BLANDO DEPRESIBLE NO DOLOROSO A LA PALPACIÓN
DREN IZQUIERDO INACTIVO
HERIDA QUIRURGICA CUBIERTA SIN SIGNOS INFLAMATORIOS ADYACENTES ESCASA SECRECION EN TERCIO INFERIOR
NO SIGNOS DE IRRITACION PERITONEAL
NO EDEMAS
NO FOCALIZACION NEUROLOGICA

**ANALISIS**

PACIENTE PATOLOGIA OBSTRUCTIVA DEL TRACTO DIGESTIVO, SOSPECHA DE ENFERMEDAD INFLAMATORIA INTESTINAL POR HISTORIA CLÍNCA Y CON HALLAZGOS

**Información del folio No. 155**

Dr. Carlos A. Hernández Rincón
CIRUJANO GENERAL
C.C. No. 80.178.190 Bogotá D.C.
R.M. 95603/2003
NACIONAL DE COLOMBIA

**HERNANDEZ RINCON CARLOS ALBERTO**
CIRUGIA GENERAL
**R.M.** 95-0603-03



LICENCIADO A: [SOCIEDAD MEDICA RIONEGRO S.A. SOMER S.A.] NIT [890939936-9]

IMAGINOLÓGICOS , RESECCION DE LESION ESTENOSANTE TOTAL A NIVEL DEL UNION RECTOSIGMOIDEA Y CECOSTOMIA DE DECOMPRESION, EN SEGUNDO TIEMPO OPERATORIO RECONSTITUCION DEL TRACTO DIGESTIVO Y CIERRE DE PARED ABDOMINAL. EVOLUCION DIGESTIVA HACIA LA MEJORIA, CAMBIOS INFLAMATORIOS EN HERIDA QUIRURGICA QUE REQUIERE MANEJO POR CLINICA DE HERIDAS. TOLERANDO DIETA CON DREN INACTIVO DESDE HACE 48 HORAS CON CRITERIO DE RETIRO. EN PROGRESION DEL ESTIMULO ENTERAL CON ADECUADA TOLERANCIA, SE MANTIENE SOPORTE NUTRICIONAL PARENTERAL TOTAL HASTA LOGRAR META ENTERAL. SE ESPERA CONCEPTO INTERDISCIPLINARIO POR CUADRO INFLAMATORIO FACIAL EXTENDIDO A REGION CERVICAL IZQUIERDA SUPERIOR. CONTINUAMOS SEGUIMIENTO INTRAHOSPITALARIO. SE INSISTE EN MOVILIDAD Y SE EXPLICO AMPLIAMENTE AL PACIENTE Y SU ACOMPAÑANTE PLAN TERAPEUTICO A SEGUIR

**EPICRISIS**

**Antecedentes** *** (El antecedente fue resaltado en la HC, implica una situación importante).**

| Fecha | Tipo Antecedente | * Detalle |
|---|---|---|
| 06/06/2021 05:28 | Médicos | ☐ Niega |
| 06/06/2021 05:28 | Quirúrgicos | ☐ Apendicectomia 06/06/2021 |
| 06/06/2021 05:28 | Familiares | ☐ Niega |

**Diagnósticos Registrados en este folio** **** (El diagnóstico fue resaltado en el folio, implica una situación importante).**

| Código CIE10 | * * | Nombre del diagnóstico Según CIE 10 | Princi | DxIng | DxEgr | Presuntivo ó definitivo | Clasificación RIPS | Clásificación Pre/Post QX | Detalle ú Observaciones médicas |
|---|---|---|---|---|---|---|---|---|---|
| K564 | ☐ | OTRAS OBSTRUCCIONES DEL INTESTINO | ☑ | ☐ | ☑ | Presuntivo | Confirmado_Repetido | Posoperatorio | MASA ESTENOSANTE UNION RECTOSIGMOIDEASOSPECHA ENFERMEDAD DE CROHN COMPLICADA |

**Indicaciones Médicas (Órdenes Médicas las cuales seran vistas en el control de enfermería para su respectivo registro).**

**Tipo Indicación:** Hospitalizacion

**Órd. Médicas:** DIETA LICUADA COMPLETA
SI TOLERA MAÑANA PROGRESION A DIETA BLANDA
SOPORTE NUTRICIONAL PARENTERAL TOTAL x CATETER P.I.C.C.
SEGUIMIENTO SOPORTE NUTRICIONAL
CUIDADOS DE HERIDA QUIRURGICA
RETIRO DEL DREN ABDOMINAL
VIGILAR TRANSITO INTESTINAL
CONTROL ESTRICTO LA / LE
SS/ VALORACION x CLINICA DE HERIDAS
SEGUIMIENTO x DOLOR
REPORTE TAC CARA Y CUELLO SIMPLE Y CONTRASTADO
VALORACION MEDICINA INTERNA
VALORACION x OTL
GLUCOMETRIA SEGUN PROTOCOLO
REPORTE ESTUDIO DE PATOLOGIA
TERAPIA RESPIRATORIA E INCENTIVO
DEAMBULACION TEMPRANA
ATENTOS A EVOLUCION CLINICA

**Información del folio No. 155**

Dr. Carlos A. Hernández Rincón
CIRUJANO GENERAL
C.C. No. 80.178.190 Bogotá D.C.
R.M. 95603/2003
NACIONAL DE COLOMBIA

**HERNANDEZ RINCON CARLOS ALBERTO**
CIRUGIA GENERAL
**R.M.** 95-0603-03



LICENCIADO A: [SOCIEDAD MEDICA RIONEGRO S.A. SOMER S.A.] NIT [890939936-9]

# SOCIEDAD MEDICA RIONEGRO S.A. SOMER S.A.
# 890939936

## EVOLUCION OTORRINOLARINGOLOGIA

**N° Historia Clínica: 769443**

| **Datos personales del Paciente** | | | | | | | |
|---|---|---|---|---|---|---|---|
| **Paciente:** | Cédula_Extranjería 769443 TOM MOLLOY PEDOUSSAUT | | | **Sexo:** | Masculino | **F. Nacim:** | 19/11/1987 |
| **Edad en la atencion:** | 33 Años / 7 Meses / 2 Días | **Estado Civil:** | Casado | **Dirección:** | TRANSVERSAL 17 a 55 22 | | |
| **Teléfono:** | 3223639433 | **Procedencia:** | RIONEGRO | **Ocupación:** | INDEPENDIENTE | | |
| **Responsable:** | NATALY PRETELT | **Tel.responsable:** | 3505214885 | **Dir.responsable:** | TRANSVERSAL 17 a 55 22 | **Parentesco:** | ESPOSA |
| **Acompañante:** | NATALY PRETELT | | | **Tel. Acompañante:** | | | |
| **Entidad:** | EPS SURA | | | | | | |
| **Plan Beneficios:** | EPS SURA (CONTRIBUTIVO) | | | | | **Rango:** | RANGO 1 (CONTRIBUTIVO CATEGORIA A) |

**FOLIO N°156** **Fecha del Folio:** 21/06/2021 13:03

| **N° Ingreso:** | 4382103 | **Fecha:** | 06/06/2021 03:27 | **F. Consulta:** | No_Aplica | **C. Externa:** | Enfermedad_General |
|---|---|---|---|---|---|---|---|

☐ **Se adiciona conducta al plan de manejo.**

**Detalle del folio:**

**EVOLUCION OTORRINOLARINGOLOGIA**

**SUBJETIVO**

DIAGNÓSTICOS
OBSTRUCCION INTESTINAL MECANICA
** ESTENOSIS COMPLETA COLON SIGMOIDES EN ESTUDIO
POP LAVADO PERITONEAL POSTQUIRURGICO + ANASTOSMOSIS COLORECTAL + CIERRE DE CECOSTOMIA + EVENTRORRAFIA + DREN (12/06/2021)
POP PROCTOSIGMOIDECTOMIA (LIGADURA CABOS DISTAL - PROXIMAL ) + CECOSTOMIA DE DECOMPRESION + CIERRE DE PIEL (08/06/2021)
ANTECEDENTE APENDICECTOMÍA LAPAROSCÓPICA 03/06/21
ILEO ADINÁMICO POSTQUIRÚRGICO
NEUMATOSIS INTESTINAL
SOSPECHA DE ENFERMEDAD DE CRONH COMPLICADA vs LESION NEOPLASICA

SUBJETIVO
SEVERO DOLOR EN REGION PREAURICULAR IZQUIERDA CON CAMBIOS INFLAMATORIOS
LIMITACION PARA LA MOVILIDAD
LIMITACION PARA LA APERTURA ORAL, NIEGA OTORREA, REFIERE QUE HA MEJORADO SIGNIFICATIVAMENTE EL DOLOR Y LA INFLAMACION CON RESPECTO A AYER

**OBJETIVO**

LUCE ALGIDO
NO SIGNOS DE DIFICULTAD RESPIRATORIA
MUCOSAS ROSADAS HUMEDAS, NO ICTERICIA
EDEMA IMPORTANTE Y RENITENCIA DE TEJIDOS EN REGION PREAURICULAR Y PAROTIDEA IZQUIERDA, CON CAMBIOS INFLAMATORIOS, APARENTA CONGLOMERADO GANGLIONAR SUBMADIBULAR.
OTOSCOPIA BILATERAL NORMAL
DRENAJE DE SECRECION PURULENTA POR STENON IZQUIERDO A LA MANIOBRA DE ORDEÑO DE GLANDULA PAROTIDA IPSILATERAL
TRISMUS
OROFARINGE SANA

**ANALISIS**

PACIENTE CON PATOLOGIA OBSTRUCTIVA DEL TRACTO DIGESTIVO, SOSPECHA DE ENFERMEDAD INFLAMATORIA INTESTINAL POR HISTORIA CLÍNCA Y CON HALLAZGOS IMAGINOLÓGICOS , RESECCION DE LESION ESTENOSANTE TOTAL A NIVEL DEL UNION RECTOSIGMOIDEA Y CECOSTOMIA DE DECOMPRESION, EN SEGUNDO TIEMPO OPERATORIO RECONSTITUCION DEL TRACTO DIGESTIVO Y CIERRE DE PARED ABDOMINAL. EVOLUCION DIGESTIVA HA SIDO HACIA LA MEJORIA, AHORA CON CUADRO SUGESTIVO DE PAROTIDITIS BACTERIANA IZQUIERDA, SE REVISA TOMOGRAFIA DE CARA Y CUELLO DONDE SE EVIDENCIA AUMENTO DE GLANDULA PAROTIDA CON PEQUEÑA COLECCION. SE DESCARTA INFECCION OTOLOGICA
AHORA CON CUBRIMIENTO ANTIBIOTICO IV CON PIPTAZO, CON MARCADA MEJORIA SEGUN EL PACIENTE CON RESPECTO AL DIA DE AYER
SE SUGIERE CONSUMIR SIALOGOGOS (ESTIMULANTES DE SALIVACION) PARA MEJORIA EN DRENAJE SALIVAR Y COMPRESAS CON AGUA CALIENTE
EN CASO DE COLECCION MAYOR SE PUEDE REALIZAR DRENAJE GUIADO POR ECO
NO REQUIERE MANEJO ADICIONAL POR ORL

**EPICRISIS**

**Antecedentes** *** (El antecedente fue resaltado en la HC, implica una situación importante).**

**Información del folio No. 156**

Dra. Carolina Campuzano H.
Otorrinolaringología
Reg. Mod. 5-5524-09

**CAMPUZANO HINCAPIE CAROLINA**
OTORRINOLARINGOLOGIA
**R.M.** 5552409

| Fecha | Tipo Antecedente | * Detalle |
|---|---|---|
| 06/06/2021 05:28 | Médicos | ☐ Niega |
| 06/06/2021 05:28 | Quirúrgicos | ☐ Apendicectomia 06/06/2021 |
| 06/06/2021 05:28 | Familiares | ☐ Niega |

**Diagnósticos Registrados en este folio**

**** (El diagnóstico fue resaltado en el folio, implica una situación importante).**

| Código CIE10 | ** | Nombre del diagnóstico Según CIE 10 | Princi | DxIng | DxEgr | Presuntivo ó definitivo | Clasificación RIPS | Clásificación Pre/Post QX | Detalle ú Observaciones médicas |
|---|---|---|---|---|---|---|---|---|---|
| B269 | ☐ | PAROTIDITIS SIN COMPLICACIONES | ☑ | ☐ | ☐ | Presuntivo | Impresion_Diagnostica | No_Corresponde | |

**Indicaciones Médicas (Órdenes Médicas las cuales seran vistas en el control de enfermería para su respectivo registro).**

**Tipo Indicación:** Hospitalizacion

**Órd. Médicas:**

**Información del folio No. 156**

Carolina Campuzano H.
Dra. Carolina Campuzano H.
Otorrinolaringología
Reg. Mod. 5-5524-09

**CAMPUZANO HINCAPIE CAROLINA**
OTORRINOLARINGOLOGIA
**R.M.** 5552409



LICENCIADO A: [SOCIEDAD MEDICA RIONEGRO S.A. SOMER S.A.] NIT [890939936-9]

# SOCIEDAD MEDICA RIONEGRO S.A. SOMER S.A.
# 890939936

## EVOLUCION NUTRICION

**N° Historia Clínica: 769443**

| **Datos personales del Paciente** | | | | | | | |
|---|---|---|---|---|---|---|---|
| **Paciente:** | Cédula_Extranjería 769443 TOM MOLLOY PEDOUSSAUT | | | **Sexo:** | Masculino | **F. Nacim:** | 19/11/1987 |
| **Edad en la atencion:** | 33 Años / 7 Meses / 2 Días | **Estado Civil:** | Casado | **Dirección:** | TRANSVERSAL 17 a 55 22 | | |
| **Teléfono:** | 3223639433 | **Procedencia:** | RIONEGRO | **Ocupación:** | INDEPENDIENTE | | |
| **Responsable:** | NATALY PRETELT | **Tel.responsable:** | 3505214885 | **Dir.responsable:** | TRANSVERSAL 17 a 55 22 | **Parentesco:** | ESPOSA |
| **Acompañante:** | NATALY PRETELT | | | **Tel. Acompañante:** | | | |
| **Entidad:** | EPS SURA | | | | | | |
| **Plan Beneficios:** | EPS SURA (CONTRIBUTIVO) | | | | | **Rango:** | RANGO 1 (CONTRIBUTIVO CATEGORIA A) |

**FOLIO N°157** **Fecha del Folio:** 21/06/2021 13:23

| **N° Ingreso:** | 4382103 | **Fecha:** | 06/06/2021 03:27 | **F. Consulta:** | No_Aplica | **C. Externa:** | Enfermedad_General |
|---|---|---|---|---|---|---|---|

☐ **Se adiciona conducta al plan de manejo.** ☐ **pulse valor**

### Nutrición Humana

**Detalle del folio:**

Consumo alimentario: >75%

**EVOLUCION NUTRICION**

**SUBJETIVO**

Paciente msculino de 33años de edad, hospitalizado con los siguientes diagnosticos medicos:
OBSTRUCCION INTESTINAL MECANICA
** ESTENOSIS COMPLETA COLON SIGMOIDES EN ESTUDIO
POP LAVADO PERITONEAL POSTQUIRURGICO + ANASTOSMOSIS COLORECTAL + CIERRE DE CECOSTOMIA + EVENTRORRAFIA + DREN (12/06/2021)
POP PROCTOSIGMOIDECTOMIA (LIGADURA CABOS DISTAL - PROXIMAL ) + CECOSTOMIA DE DECOMPRESION + CIERRE DE PIEL (08/06/2021)
ANTECEDENTE APENDICECTOMÍA LAPAROSCÓPICA 03/06/21
ILEO ADINÁMICO POSTQUIRÚRGICO
NEUMATOSIS INTESTINAL
SOSPECHA DE ENFERMEDAD DE CRONH COMPLICADA vs LESION NEOPLASICA
ARTROPATIA INFLAMATORIO ATM vs CELULITIS FACIAL
Paciente en estables condiciones generales, Recibiendo soporte nutricional parenteral + Dieta blanda con adecuada tolerancia.

**OBJETIVO**

Encuentro paciente en unidad, en estables condiciones generales, en compañia de familiar, sin requerimiento de oxigeno suplementario, sin signos de trabajo respiratorio, afebril, hidratado, consciente, orientado, colaborador, responde adecuadamente al interrogatorio, acepta y tolera adecuadamente dieta licuada, sin presencia de sintomas gastrointestinales como nauseas, emesis, o deposiciones liquidas, abdomen voluminoso, tenso, doloroso a la palpacion, con herida quirurgica en linea abdominal cubierta, eliminacion espontanea, extremidades sin edemas. Glucometrias: 93 mg/dl.
Control metabolico 15-06-21
Paraclinicos 21-06-21: No nuevos.

**ANALISIS**

Paciente en hospitalizacion, con diagnostico medico de pop de le + colectomia izq con cabo proximal y distal cerrados, cecostomia para descompresion, pop de apendicectomia por via laparoscopica, Moderadamente Mal Nutrido segun Valoracion Globlal Subjetiva, medico tratante autoriza avance de via oral, hasta que por esta via no tolere el 70% de sus requerimientos, debe continuar soporte nutricional parenteral con el fin de cubrir sus altas demandas de calorías y nutrientes, evitar deterioro de su estado nutricional y complicaciones asociadas a estados de malnutrición que puedan prolongar su estancia hospitalaria.

**EPICRISIS**

**PLAN**

1.Regimen dietetico especializado: Licuado completo, quimico, astringente, sin lacteos, hiperproteico, sin lacteos, hipograso.
2. Continuar soporte nutricional parenteral planeado con peso actual para 20 horas, con un aporte de 1.5, 2.4 y 0.8 gr/kg de proteinas, carbohidratos y lípidos, respectivamente con un Flujo metabolico de 2 mg/kg/min, complementado con electrólitos, multivitaminas, oligoelementos y vitamina C, y glutamina Dia 11, Con un aporte calorico de 1904 kcal (23.8 kcal/kg). Liquidos 26 cc/kg
3. Explico tratamiento nutricional actual.
4. Favor tomar glucometrias cada 12 horas
5. Solicito control metabolico por protocolo de soporte nutricional parenteral, con el fin de evcitar deficit o excesos de micronutrientes que conlleven al deterioro del estado clinico del páciente.

### EVALUACIÓN NUTRICIÓN

**Información del folio No. 157**

Jenny Valencia

**VALENCIA QUINCHIA JENNY ALEJANDRA**
NUTRICION HUMANA
**R.M.** 1036955952



LICENCIADO A: [SOCIEDAD MEDICA RIONEGRO S.A. SOMER S.A.] NIT [890939936-9]

## ANTROPOMETRÍA

**FECHA:** 09-06-2021
**TALLA:** 1,83
**PESO USUAL:** ,00
**PESO ACTUAL:** 93,00
**PESO IDEAL:** 80,00
**INDICE DE MASA CORPORAL:** 27,77
**% CAMBIO DE PESO:** ,00

## REQUERIMIENTOS

**REQUERIMIENTO DE ENERGÍA:** 2400 Kcal (30 Kcal/Kg de peso ideal)
**REQUERIMIENTO DE PROTEÍNA:** 2g/Kg

## LABORATORIOS

**FECHA ALBÚMINA:** No aplica
**ALBÚMINA:** No aplica
**FECHA PREALBÚMINA:** 10-06-21
**PREALBÚMINA:** PREALBUMINA 5.48 mg/dL

## BALANCE DE NITRÓGENO

**FECHA DE BN:** No aplica
**NUU:** No aplica
**APORTE DE PROTEÍNA:** 0,0000

**BALANCE NITRÓGENO:** No aplica
**INTERPRETACIÓN:** No aplica

**DIAGNÓSTICO NUTRICIONAL:** PACIENTE MODERADAMENTE MAL NUTRIDO

**OBSERVACIONES:**

**TIPO DE INTERVENCIÓN:** Mixta Dieta + Nutrición Parenteral

---

**Antecedentes**

*** (El antecedente fue resaltado en la HC, implica una situación importante).**

| Fecha | Tipo Antecedente | * Detalle |
|---|---|---|
| 06/06/2021 05:28 | Médicos | ☐ Niega |
| 06/06/2021 05:28 | Quirúrgicos | ☐ Apendicectomia 06/06/2021 |
| 06/06/2021 05:28 | Familiares | ☐ Niega |

**Información del folio No. 157**

Jenny Valencia

**VALENCIA QUINCHIA JENNY ALEJANDRA**
NUTRICION HUMANA
**R.M.** 1036955952



LICENCIADO A: [SOCIEDAD MEDICA RIONEGRO S.A. SOMER S.A.] NIT [890939936-9]

**Indicaciones Médicas (Órdenes Médicas las cuales seran vistas en el control de enfermería para su respectivo registro).**

**Tipo Indicación:** Hospitalizacion

**Órd. Médicas:** 1. NVO hasta nueva indicacion medica
2. Continuar soporte nutricional parenteral planeado con peso actual para 20 horas, asi:
AMINOVEN 15% S.E. 1.30 grams /Kg 693
DEXTROSA 50% 3.00 grams /Kg 480 ( FLUJO METABOLICO 2.5)
LIPOPLUS 20% 1.00 grams /Kg 400
GLUTAMINA 20% 0.50 grams /Kg 200
MAGNESIO SULFATO 20% (mEq) 0.25 mEq /Kg 12.3
MULTIVIT ADULTOS (CERNEVIT) 10.00 mL 10.0
TRAZAS ADULTO (TRACUTIL) 10.00 mL 10.0
VITAMINA C 1000.00 mg 10.0
CALCIO GLUCONATO 10% (mEq) 0.27 mEq /Kg 46.6
GLYCOPHOS 0.30 mmol /Kg 24.0
Volumen total 1920 cc, instalar a 96 cc/h.
2. Mezcla de nutricion parenteral: Libre de potasio.
3. Favor tomar glucometrias cada 12 horas.
4. FAVOR SANGRAR PARA CONTROL METABOLICO

**Solicitud de Exámenes Clínicos y Ayudas Diagnósticas**

| Cod CUPS | Cod ISS/SOAT + Descripción Examen Clinico ó ayuda Diagnóstica | Cant | Urgente/Rutinario | Detalles, Indicaciones u Observaciones médicas |
|---|---|---|---|---|
| 903864 | 903864 - SODIO EN SUERO U OTROS FLUIDOS | 1 | Rutinario | |
| 903859 | 903859 - POTASIO EN SUERO U OTROS FLUIDOS | 1 | Rutinario | |
| 903835 | 903835 - FOSFORO EN SUERO U OTROS FLUIDOS | 1 | Rutinario | |
| 903854 | 903854 - MAGNESIO EN SUERO U OTROS FLUIDOS | 1 | Rutinario | |
| 903809 | 903809 - BILIRRUBINAS TOTAL Y DIRECTA | 1 | Rutinario | |
| 903818 | 903818 - COLESTEROL TOTAL | 1 | Rutinario | |
| 903866 | 903866 - TRANSAMINASA GLUTAMICO-PIRUVICA ALANINO AMINO TRANSFERASA | 1 | Rutinario | |
| 903867 | 903867 - TRANSAMINASA GLUTAMICO OXALACETICA ASPARTATO AMINO TRANSFERASA | 1 | Rutinario | |
| 903833 | 903833 - FOSFATASA ALCALINA | 1 | Rutinario | |
| 903803 | 903803 - ALBUMINA EN SUERO U OTROS FLUIDOS | 1 | Rutinario | |
| 903868 | 903868 - TRIGLICERIDOS | 1 | Rutinario | |
| 903895 | 903895 - CREATININA EN SUERO U OTROS FLUIDOS | 1 | Rutinario | 903895 |
| 903810 | 903810 - CALCIO SEMIAUTOMATIZADO | 1 | Rutinario | |

**Información del folio No. 157**

Jenny Valencia

**VALENCIA QUINCHIA JENNY ALEJANDRA**
NUTRICION HUMANA
**R.M.** 1036955952



LICENCIADO A: [SOCIEDAD MEDICA RIONEGRO S.A. SOMER S.A.] NIT [890939936-9]

# SOCIEDAD MEDICA RIONEGRO S.A. SOMER S.A.
# 890939936

## EVOLUCION EN DOLOR Y CUIDADO PALIATIVO

**N° Historia Clínica: 769443**

| **Datos personales del Paciente** | | | | | | | |
|---|---|---|---|---|---|---|---|
| **Paciente:** | Cédula_Extranjería 769443 TOM MOLLOY PEDOUSSAUT | | | **Sexo:** | Masculino | **F. Nacim:** | 19/11/1987 |
| **Edad en la atencion:** | 33 Años / 7 Meses / 2 Días | **Estado Civil:** | Casado | **Dirección:** | TRANSVERSAL 17 a 55 22 | | |
| **Teléfono:** | 3223639433 | **Procedencia:** | RIONEGRO | **Ocupación:** | INDEPENDIENTE | | |
| **Responsable:** | NATALY PRETELT | **Tel.responsable:** | 3505214885 | **Dir.responsable:** | TRANSVERSAL 17 a 55 22 | **Parentesco:** | ESPOSA |
| **Acompañante:** | NATALY PRETELT | | | **Tel. Acompañante:** | | | |
| **Entidad:** | EPS SURA | | | | | | |
| **Plan Beneficios:** | EPS SURA (CONTRIBUTIVO) | | | | | **Rango:** | RANGO 1 (CONTRIBUTIVO CATEGORIA A) |

**FOLIO N° 159** **Fecha del Folio: 21/06/2021 15:18**

| **N° Ingreso:** | 4382103 | **Fecha:** | 06/06/2021 03:27 | **F. Consulta:** | No_Aplica | **C. Externa:** | Enfermedad_General |
|---|---|---|---|---|---|---|---|

☐ **Se adiciona conducta al plan de manejo.**

**Detalle del folio:**

**SIGNOS VITALES**

**Peso:**
**Presión Arterial:** 120/72
**Frecuencia Respiratoria:** 15
**Fracción Inspirada de Oxígeno:** 21
**Temperatura:** 35.2
**Frecuencia Cardíaca:** 75
**Saturación de Oxígeno:** 95
**Dolor :** 3

**SUBJETIVO**

MEDICINA DEL DOLOR

Tom, 33 años de edad, Residente en San Antonio, Economista
Solo al momento de la valoración

Diagnósticos:
- Parotiditis bacteriana izquierda
- Obstrucción intestinal resuelta
- Dolor agudo postoperatorio

Procedimientos:
* POP anastomosis + cierre de pared 12/06/2021
* POP sigmoidectomía + cecostomía 08/06/2021
* POP adependicetomia por laparoscopia 03/06/2021

Antecedentes:
- Medicos: Niega
- Alergicos: Niega
- Quirurgicos: Apendicectomía 03/06/2021
- Farmacologicos: Niega
- Toxicologicos: Niega
- Familiares: Niega

Subjetivo:
Dolor abdominal controlado con analgesia actual. Disminución de dolor en hemicara izquierda luego de ajustes realizados por medicina general el día de ayer. no nauseas ni vómito. Tranquilo. No estreñimiento.

**OBJETIVO**

Aceptables condiciones generales, alerta, orientado, por momentos gestos de dolor
Mucosas rosadas e hidratadas, escleras anictéricas.
Cardiopulmonar sin alteraciones.
Abdomen con herida quirurgica cubierta por apositos limpios y drenes funcionantes, dolor leve a la palpación sin signos de irritación peritoneal
Extremidades bien perfundidas, sin edemas
Epidural normofuncionante a 3cc/hora
No bloqueo motor
**Información del folio No. 159**

**43590935 - MAYUNGO HENAO TATIANA**
MEDICINA DEL DOLOR
**R.M.** 01-2614-03



LICENCIADO A: [SOCIEDAD MEDICA RIONEGRO S.A. SOMER S.A.] NIT [890939936-9]

Neurológico sin focalización.

Laboratorios:
20/06/2021 Creatinina 0.65
19/06/2021 Hb 12.34 Hto 36.5 VCM 84 Leucocitos 9700 Neutrofilos 8100 Plaquetas 378000 PCR 91.8 K 3.66
17/06/2021 PCR 120

Imagenes:
16/06/2021 ECOGRAFÍA ABDOMINAL TOTAL: Se limita la evaluación de la región pelvica por aire intestinal, definir complemento tomografico contrastado para descarta colección. Barro biliar en vesícula.
08/06/2021 TOMOGRAFÍA DE ABDOMEN CONTRASTADO: El hígado tiene tamaño, forma y densidades normales sin evidencia de lesiones focales. Vesícula distendida sin lesiones. No hay alteraciones en lo visualizado de la porta. La vía biliar intra extra-hepática de calibre normal. El bazo, glándulas suprarrenales y páncreas sin alteraciones. Riñones de tamaño y forma y densidades normales sin evidencia de lesiones focales. No hay cálculos ni dilataciones de los sistema pielocaliciales. Estructuras vasculares con curso y calibre normal sin evidencia de masas o adenomegalias. La vejiga se encuentra mínimamente distendida sin lesiones. Hay líquido libre en la pelvis e interasas. Llama la atención distensión de asas intestinales delgadas y marcada distensión del marco cólico identificando una transición abrupta del calibre hacia la topografía del sigmoide distal. El recto se encuentra colapsado. Estos hallazgos indican una obstrucción intestinal mecánica distal en el sigmoides a correlacionar con los antecedentes clínicos. En este nivel no identifico masas ni alteración de los tejidos blandos adyacentes. Se anota que el ciego alcanza un diámetro de 91 mm. No hay aire libre en el presente control. Se observa sonda enteral en trayecto esofágico con extremo distal dirigido hacia el estómago, encontrando que este se encuentra colapsado. Hay derrame pleural laminar izquierdo. No se identifican lesiones óseas, traumáticas, líticas, blásticas o expansivas.
CONCLUSIÓN: Signos de obstrucción intestinal mecánica que compromete al sigmoide distal como fue descrito con marcada dilatación del marco cólico a correlacionar con los antecedentes clínicos.

**ANALISIS**

Paciente con dolor agudo multifactorial. Dolor abdominal controlado con analgesia actual sin efectos adversos. Dolor en hemicara izquierda por sospecha de parotiditis bacteriana en mejoría luego de ajustes con AINE, dipirona y neuromodulador. Por parte de la especialidad se recomienda continuar igual plan de manejo intrahospitalario sin modificaciones. Dejo plan de manejo externo desde hoy. Cierro interconsulta.

Plan
Apoyo por Terapia física para reacondicionamiento
Continuar plan de manejo intrahospitalario sin modificaciones
Dejo plan de manejo externo desde hoy
Cierro interconsulta.

**¿Desea seguir tratando el paciente?** NO

**Antecedentes** *** (El antecedente fue resaltado en la HC, implica una situación importante).**

| Fecha | Tipo Antecedente | * | Detalle |
|---|---|---|---|
| 06/06/2021 05:28 | Médicos | ☐ | Niega |
| 06/06/2021 05:28 | Quirúrgicos | ☐ | Apendicectomia 06/06/2021 |
| 06/06/2021 05:28 | Familiares | ☐ | Niega |

**Diagnósticos Registrados en este folio** **** (El diagnóstico fue resaltado en el folio, implica una situación importante).**

| Código CIE10 | ** | Nombre del diagnóstico Según CIE 10 | Princi | DxIng | DxEgr | Presuntivo ó definitivo | Clasificación RIPS | Clásificación Pre/Post QX | Detalle ú Observaciones médicas |
|---|---|---|---|---|---|---|---|---|---|
| R520 | ☐ | DOLOR AGUDO | ☐ | ☐ | ☐ | Presuntivo | Impresion_Diagnostica | No_Corresponde | |
| K564 | ☐ | OTRAS OBSTRUCCIONES DEL INTESTINO | ☐ | ☐ | ☑ | Presuntivo | Confirmado_Repetido | Posoperatorio | MASA ESTENOSANTE UNION RECTOSIGMOIDEA SOSPECHA ENFERMEDAD DE CROHN COMPLICADA |
| F419 | ☐ | TRASTORNO DE ANSIEDAD NO ESPECIFICADO | ☐ | ☐ | ☐ | Presuntivo | Impresion_Diagnostica | No_Corresponde | |
| B269 | ☐ | PAROTIDITIS SIN COMPLICACIONES | ☑ | ☐ | ☐ | Presuntivo | Impresion_Diagnostica | No_Corresponde | |

**Plan de manejo - Medicamentos**

| Cod Medicam | Nombre ó descripción del medicamento | POS | Via administr. | Cant | Término definido/Dias | Posología, Indicaciones, Detalles u Observaciones médicas |
|---|---|---|---|---|---|---|
| **Plan de Manejo Externo** | | | | | | |
| N02BA001011 | ACETAMINOFEN TAB 500MG | ☑ | Oral | 90 | ☑ 15 | tomar 2 tabletas vía oral cada 8 horas |
| A03BH013021 | HIOSCINA BUTILBROMURO TAB 10 MG | ☑ | Oral | 45 | ☑ 15 | una cada 8 horas según dolor abdominal |

**Información del folio No. 159**

**43590935 - MAYUNGO HENAO TATIANA**
MEDICINA DEL DOLOR
**R.M.** 01-2614-03



LICENCIADO A: [SOCIEDAD MEDICA RIONEGRO S.A. SOMER S.A.] NIT [890939936-9]

| | | | | | | | |
|---|---|---|---|---|---|---|---|
| N03AX016701 | PREGABALINA CAP 75MG /REG | ☑ | Oral | 15 | ☑ | 15 | tomar una capsula vía oral cada noche<br><br>No requiere MIPRES, medicamento PBS para F419 |

**Indicaciones Médicas (Órdenes Médicas las cuales seran vistas en el control de enfermería para su respectivo registro).**

**Tipo Indicación:** Hospitalizacion

**Órd. Médicas:** Continuar plan de manejo intrahospitalario sin modificaciones
Dejo plan de manejo externo desde hoy
Cierro interconsulta.

**Solicitud de Interconsulta**

| Consec, | Especialidad | Dx | Motivo | Observaciones |
|---|---|---|---|---|
| 193676 | FISIOTERAPIA EN CUIDADO CRITICO | | Paciente en cama por multiples postoperatorios abdominales. Ahora con infección en parotida izquierda.<br>Apoyo por Terapia física para reacondicionamiento físico. Muchas gracias | |

**Información del folio No. 159**

**43590935 - MAYUNGO HENAO TATIANA**
MEDICINA DEL DOLOR
**R.M.** 01-2614-03



LICENCIADO A: [SOCIEDAD MEDICA RIONEGRO S.A. SOMER S.A.] NIT [890939936-9]

# SOCIEDAD MEDICA RIONEGRO S.A. SOMER S.A.
# 890939936

## EVOLUCION MEDICINA INTERNA

**N° Historia Clínica: 769443**

| **Datos personales del Paciente** | | | | | | | |
|---|---|---|---|---|---|---|---|
| **Paciente:** | Cédula_Extranjería 769443 TOM MOLLOY PEDOUSSAUT | | | **Sexo:** | Masculino | **F. Nacim:** | 19/11/1987 |
| **Edad en la atencion:** | 33 Años / 7 Meses / 2 Días | **Estado Civil:** | Casado | **Dirección:** | TRANSVERSAL 17 a 55 22 | | |
| **Teléfono:** | 3223639433 | **Procedencia:** | RIONEGRO | **Ocupación:** | INDEPENDIENTE | | |
| **Responsable:** | NATALY PRETELT | **Tel.responsable:** | 3505214885 | **Dir.responsable:** | TRANSVERSAL 17 a 55 22 | **Parentesco:** | ESPOSA |
| **Acompañante:** | NATALY PRETELT | | | **Tel. Acompañante:** | | | |
| **Entidad:** | EPS SURA | | | | | | |
| **Plan Beneficios:** | EPS SURA (CONTRIBUTIVO) | | | | | **Rango:** | RANGO 1 (CONTRIBUTIVO CATEGORIA A) |

**FOLIO N° 160** **Fecha del Folio: 21/06/2021 15:19**

| **N° Ingreso:** | 4382103 | **Fecha:** | 06/06/2021 03:27 | **F. Consulta:** | No_Aplica | **C. Externa:** | Enfermedad_General |
|---|---|---|---|---|---|---|---|

☐ **Se adiciona conducta al plan de manejo.**

**Detalle del folio:**

**SUBJETIVO**

769443
Refiere mejoria de la tumafaccion parotidea izquierda, tolerando la via oral, persiste con diarrea, febril al tacto.

**SIGNOS VITALES**

**Peso:** _
**Presión Arterial:** -
**Frecuencia Respiratoria:** -
**Fracción Inspirada de Oxígeno:** -
**Temperatura:** -
**Frecuencia Cardíaca:** -
**Saturación de Oxígeno:** -
**Dolor:** 0,0000

**OBJETIVO**

Realizo examen fisico con medidas de seguridad en pandemia de COVID-19: Guantes, tapabocas, monogafas
Niega sintomas respiratorios recientes, contacto epidemiologico con COVID-19
Al EF ... Paciente con estabilidad Hemodinamica, conciente, hidratado, PA 118/65, FC 107, FR 18, S02 94%, Febril. 38.5°C, GM 103, 139, 108
Alimentado por NPT
Cabeza, Cuello y Tiroides Normal
Rs Cs Rs sin Soplos, sin Galope, sin frote
MV crepitos basales
Abdomen sin masa, sin dolor, peristalsis Normal. Herida Qx abierta, pero cubierta. Dren peritoneal poco activo
TR No Realisado
Ms Is Sin edemas, pulsos Bien
E Neurologico Normal, sin deficit Motor ni sensitivo. Sin Signos Meningeos

Imagenes
- TOMOGRAFIA DE ABDOMEN CONTRASTADA (06-06-2021) CONCLUSION: Dilatación del colon descrito predominando en la región cecal con signos de megacolon tóxico sin signos de peritonitis actual o

perforación. Cambios inflamatorios de colitis y enteritis con áreas de reemplazo graso de las paredes como se describió que se describe en inflamación crónica a considerar enfermedad inflamatoria intestinal con

compromiso de la región anal.
- TOMOGRAFÍA DE ABDOMEN CONTRASTADO (08-06-2021) CONCLUSIÓN: Signos de obstrucción intestinal mecánica que compromete al sigmoide distal como fue descrito con marcada dilatación del marco cólico

a correlacionar con los antecedentes clínicos. Ver descripción.
- ANGIOTAC DE AORTA-TORACICA (15-06-2021) CONCLUSIÓN: Estudio negativo para tromboembolismo pulmonar. Derrames pleurales bilaterales de predominio izquierdo. Atelectasias bibasales. Ver descripción.
- ECOGRAFÍA ABDOMINAL TOTAL (16-06-2021) CONCLUSIÓN: Se limita la evaluación de la región pelvica por aire intestinal, definir complemento tomografico contrastado para descarta colección. Barro biliar en

**Información del folio No. 160**

Gustavo Vásquez
Internista U. de A.
R.M. 07900 / 84
C.C. 70.081.198

**VASQUEZ VELASQUEZ GUSTAVO ALONSO**
MEDICINA INTERNA
**R.M.** 07900-84



LICENCIADO A: [SOCIEDAD MEDICA RIONEGRO S.A. SOMER S.A.] NIT [890939936-9]

vesícula.
- TOMOGRAFÍA DE ABDOMEN CONTRASTADO (18-06-2021) CONCLUSIÓN: Colecciones intra-abdominales no susceptible de drenaje. Si hay sospecha de infiltración de anastomosis colonica recomiendo inyección

de contraste por vía rectal y control tomográfico. Signos de fenómeno sub-oclusivo intestinal.
- TOMOGRAFÍA DE SENOS PARANASALES (21-06-2021) CONCLUSIÓN: Signos de proceso inflamatorio sinusal, crónico de predominio maxilar derecho con quiste de retención maxilar derecho, frontal derecho y

opacidad de celdillas etmoidales. No hay formación de niveles hidroaéreos, no hay pólipos.

Laboratorio Clinico
- 19-06-2021 Blancos 9700, N 8100, L 700, Hb 12.34, VCM 84.0, Plaq 378000, Cr 0.65, K 3.66, PCR 91.8 (Inicial 224.70)
- LIQUIDO PERITONEAL Escherichia coli Sensible
- 06-06-2021 CORONAVIRUS, RT-PCR SARS COV-2 (COVID-19)
Negativo

Tratamiento AB
- piperacilina+tazobactam IV desde 19-06-2021

**ANALISIS Y JUSTIFICACIÓN A LA ESTANCIA DEL PACIENTE**

Paciente de 33 años de edad, Residente en San Antonio, frances, Economista, con AP:
- Niega HTA, DM, EPOC, Asma, Tiropatia
- Quirurgicos: Apendicectomía 03/06/2021
- Farmacologicos: Niega
- Toxicologicos: Niega tabaco, alucinogenos. Consumo de licor esporadico
- Alergicos: Niega
- Familiares: Niega

Dx Actual
- Obstrucción intestinal resuelta
- Dolor agudo postoperatorio
- Sospecha de enfermedad inflamatoria intestinal
- Parotiditis Bacteriana Izquierda en mejoria
- S febril persistente
- Descartar neumonia
- Descartar COVID-19

Procedimientos:
* POP anastomosis + cierre de pared 12/06/2021
* POP sigmoidectomía + cecostomía 08/06/2021
* POP adependicetomia por laparoscopia 03/06/2021

Plan
- Lectura TAC del Cuello
- SS PCR- Sars-CO2
- SS TACAR Torax
- Toma ya tres Hemocultivos: Aerobios, Anaerobios, Hongos
- SS Mañana HLG, Cr, Na, K, PCR
- IC Gastroenterologia
- Terapia Respiratoria
- Manejo actual igual

**EPICRISIS**

Paciente de 33 años de edad, Residente en San Antonio, frances, Economista, con AP:
- Niega HTA, DM, EPOC, Asma, Tiropatia
- Quirurgicos: Apendicectomía 03/06/2021
- Farmacologicos: Niega
- Toxicologicos: Niega tabaco, alucinogenos. Consumo de licor esporadico
- Alergicos: Niega
- Familiares: Niega

Dx Actual
- Obstrucción intestinal resuelta
- Dolor agudo postoperatorio
- Sospecha de enfermedad inflamatoria intestinal
- Parotiditis Bacteriana Izquierda en mejoria
- S febril persistente
- Descartar neumonia
- Descartar COVID-19

**Información del folio No. 160**

Gustavo Vásquez
Internista U. de A.
R.M. 07900 / 84
C.C. 70.081.198

**VASQUEZ VELASQUEZ GUSTAVO ALONSO**
MEDICINA INTERNA
**R.M.** 07900-84



LICENCIADO A: [SOCIEDAD MEDICA RIONEGRO S.A. SOMER S.A.] NIT [890939936-9]

Procedimientos:
* POP anastomosis + cierre de pared 12/06/2021
* POP sigmoidectomía + cecostomía 08/06/2021
* POP adependicetomia por laparoscopia 03/06/2021

Plan
- Lectura TAC del Cuello
- SS PCR- Sars-CO2
- SS TACAR Torax
- Toma ya tres Hemocultivos: Aerobios, Anaerobios, Hongos
- SS Mañana HLG, Cr, Na, K, PCR
- IC Gastroenterologia
- Terapia Respiratoria
- Manejo actual igual

**Antecedentes** *** (El antecedente fue resaltado en la HC, implica una situación importante).**

| Fecha | Tipo Antecedente | * Detalle |
|---|---|---|
| 06/06/2021 05:28 | Médicos | ☐ Niega |
| 06/06/2021 05:28 | Quirúrgicos | ☐ Apendicectomia 06/06/2021 |
| 06/06/2021 05:28 | Familiares | ☐ Niega |

**Diagnósticos Registrados en este folio** **** (El diagnóstico fue resaltado en el folio, implica una situación importante).**

| Código CIE10 | ** | Nombre del diagnóstico Según CIE 10 | Princi | DxIng | DxEgr | Presuntivo ó definitivo | Clasificación RIPS | Clásificación Pre/Post QX | Detalle ú Observaciones médicas |
|---|---|---|---|---|---|---|---|---|---|
| K639 | ☐ | ENFERMEDAD DEL INTESTINO NO ESPECIFICADA | ☑ | ☑ | ☐ | Definitivo | Confirmado_Nuevo | No_Corresponde | |

**Indicaciones Médicas (Órdenes Médicas las cuales seran vistas en el control de enfermería para su respectivo registro).**

**Tipo Indicación:** Hospitalizacion

**Órd. Médicas:** Plan
- Lectura TAC del Cuello
- SS PCR- Sars-CO2
- SS TACAR Torax
- Toma ya tres Hemocultivos: Aerobios, Anaerobios, Hongos
- SS Mañana HLG, Cr, Na, K, PCR
- IC Gastroenterologia
- Terapia Respiratoria
- Manejo actual igual

**Solicitud de Exámenes Clínicos y Ayudas Diagnósticas**

| Cod CUPS | Cod ISS/SOAT + Descripción Examen Clinico ó ayuda Diagnóstica | Cant | Urgente/Rutinario | Detalles, Indicaciones u Observaciones médicas |
|---|---|---|---|---|
| 903859 | 903859 - POTASIO EN SUERO U OTROS FLUIDOS | 1 | Rutinario | Mañana |
| 903864 | 903864 - SODIO EN SUERO U OTROS FLUIDOS | 1 | Rutinario | Mañana |
| 906913 | 906913 - PROTEINA C REACTIVA ALTA PRECISION AUTOMATIZADO | 1 | Rutinario | Mañana |
| 903895 | 903895 - CREATININA EN SUERO U OTROS FLUIDOS | 1 | Rutinario | CREATININA EN SUERO U OTROS FUIDOS |
| 902210 | 902210 - HEMOGRAMA IV HEMOGLOBINA HEMATOCRITO RECUENTO DE ERITROCITOS INDICES ERITROCITARIOS LEUCOGRAMA RECUENTO DE PLAQUETAS INDICES PLAQUETARIOS Y MORFOLOGIA ELECTRONICA E HISTOGRAMA AUTOMATIZADO | 1 | Rutinario | 902210 |
| 908856 | 908856 - IDENTIFICACION DE OTRO VIRUS ESPECIFICA POR PRUEBAS MOLECULARES | 1 | Urgente | - SS PCR- Sars-CO2 |
| 901225 | 901225 - HEMOCULTIVO PARA HONGOS CADA MUESTRA | 5 | Urgente | |
| 901223 | 901223 - HEMOCULTIVO ANAEROBIO AUTOMATIZADO CADA MUESTRA | 3 | Urgente | |
| 901221 | 901221 - HEMOCULTIVO AEROBIO AUTOMATIZADO CADA MUESTRA | 3 | Urgente | |

**Información del folio No. 160**

Gustavo Vásquez
Internista U. de A.
R.M. 07900 / 84
C.C. 70.081.198

**VASQUEZ VELASQUEZ GUSTAVO ALONSO**
MEDICINA INTERNA
**R.M.** 07900-84



LICENCIADO A: [SOCIEDAD MEDICA RIONEGRO S.A. SOMER S.A.] NIT [890939936-9]

| | | | | |
|---|---|---|---|---|
| 02136131 | 02136131 - TACAR | 1 | Rutinario | SIMPLEPaciente de 33 años de edad, Residente en San Antonio, frances, Economista, con AP:- Niega HTA, DM, EPOC, Asma, Tiropatia- Quirurgicos: Apendicectomía 03/06/2021- Farmacologicos: Niega - Toxicologicos: Niega tabaco, alucinogenos. Consumo de licor esporadico- Alergicos: Niega- Familiares: NiegaDx Actual- Obstrucción intestinal resuelta- Dolor agudo postoperatorio- Sospecha de enfermedad inflamatoria intestinal- Parotiditis Bacteriana Izquierda en mejoria- S febril persistente- Descartar neumonia- Descartar COVID-19Procedimientos:* POP anastomosis + cierre de pared 12/06/2021* POP sigmoidectomía + cecostomía 08/06/2021* POP adependicetomia por laparoscopia 03/06/2021Plan- Lectura TAC del Cuello - SS PCR- Sars-CO2- SS TACAR Torax - Toma ya tres Hemocultivos: Aerobios, Anaerobios, Hongos- SS Mañana HLG, Cr, Na, K, PCR- IC Gastroenterologia- Terapia Respiratoria- Manejo actual igual |

**Solicitud de Interconsulta**

| Consec, Especialidad | Dx | Motivo | Observaciones |
|---|---|---|---|
| 193677 | | Paciente de 33 años de edad, Residente en San Antonio, frances, Economista, con AP:- Niega HTA, DM, EPOC, Asma, Tiropatia- Quirurgicos: Apendicectomía 03/06/2021- Farmacologicos: Niega - Toxicologicos: Niega tabaco, alucinogenos. Consumo de licor esporadico- Alergicos: Niega- Familiares: NiegaDx Actual- Obstrucción intestinal resuelta- Dolor agudo postoperatorio- Sospecha de enfermedad inflamatoria intestinal- Parotiditis Bacteriana Izquierda en mejoria- S febril persistente- Descartar neumonia- Descartar COVID-19Procedimientos:* POP anastomosis + cierre de pared 12/06/2021* POP sigmoidectomía + cecostomía 08/06/2021* POP adependicetomia por laparoscopia 03/06/2021Plan- Lectura TAC del Cuello- SS PCR- Sars-CO2- SS TACAR Torax - Toma ya tres Hemocultivos: Aerobios, Anaerobios, Hongos- SS Mañana HLG, Cr, Na, K, PCR- IC Gastroenterologia- Terapia Respiratoria- Manejo actual igual | |
| 193678 | | Paciente de 33 años de edad, Residente en San Antonio, frances, Economista, con AP:- Niega HTA, DM, EPOC, Asma, Tiropatia- Quirurgicos: Apendicectomía 03/06/2021- Farmacologicos: Niega - Toxicologicos: Niega tabaco, alucinogenos. Consumo de licor esporadico- Alergicos: Niega- Familiares: NiegaDx Actual- Obstrucción intestinal resuelta- Dolor agudo postoperatorio- Sospecha de enfermedad inflamatoria intestinal- Parotiditis Bacteriana Izquierda en mejoria- S febril persistente- Descartar neumonia- Descartar COVID-19Procedimientos:* POP anastomosis + cierre de pared 12/06/2021* POP sigmoidectomía + cecostomía 08/06/2021* POP adependicetomia por laparoscopia 03/06/2021Plan- Lectura TAC del Cuello- SS PCR- Sars-CO2- SS TACAR Torax - Toma ya tres Hemocultivos: Aerobios, Anaerobios, Hongos- SS Mañana HLG, Cr, Na, K, PCR- IC Gastroenterologia- Terapia Respiratoria- Manejo actual igual | |

**Información del folio No. 160**

Gustavo Vásquez
Internista U. de A.
R.M. 07900 / 84
C.C. 70.081.198

**VASQUEZ VELASQUEZ GUSTAVO ALONSO**
MEDICINA INTERNA
**R.M.** 07900-84



LICENCIADO A: [SOCIEDAD MEDICA RIONEGRO S.A. SOMER S.A.] NIT [890939936-9]

# SOCIEDAD MEDICA RIONEGRO S.A. SOMER S.A.
# 890939936

## INFORME DE PROCEDIMIENTO

**N° Historia Clínica: 769443**

**Datos personales del Paciente**

| | | | | | | | |
|---|---|---|---|---|---|---|---|
| **Paciente:** | Cédula_Extranjería 769443 TOM MOLLOY PEDOUSSAUT | | | **Sexo:** | Masculino | **F. Nacim:** | 19/11/1987 |
| **Edad en la atencion:** | 33 Años / 7 Meses / 2 Días | **Estado Civil:** | Casado | **Dirección:** | TRANSVERSAL 17 a 55 22 | | |
| **Teléfono:** | 3223639433 | **Procedencia:** | RIONEGRO | **Ocupación:** | INDEPENDIENTE | | |
| **Responsable:** | NATALY PRETELT | **Tel.responsable:** | 3505214885 | **Dir.responsable:** | TRANSVERSAL 17 a 55 22 | **Parentesco:** | ESPOSA |
| **Acompañante:** | NATALY PRETELT | | | **Tel. Acompañante:** | | | |
| **Entidad:** | EPS SURA | | | | | | |
| **Plan Beneficios:** | EPS SURA (CONTRIBUTIVO) | | | | | **Rango:** | RANGO 1 (CONTRIBUTIVO CATEGORIA A) |

**FOLIO N° 161** **Fecha del Folio: 21/06/2021 16:44**

| | | | | | | | |
|---|---|---|---|---|---|---|---|
| **N° Ingreso:** | 4382103 | **Fecha:** | 06/06/2021 03:27 | **F. Consulta:** | No_Aplica | **C. Externa:** | Enfermedad_General |

☐ **Se adiciona conducta al plan de manejo.**

**Detalle del folio:**

**INFORME DE PROCEDIMIENTO**

**CODIGO:** 901221 **TIPO DE PROCEDIMIENTO:** HEMOCULTIVOS

**FECHA REALIZACION:** 21/06/2021 **HORA DE INICIO:** 16:00 **HORA DE FIN:** 21/6/21 0:16:40

**Intervención realizada en sala de procedimientos**

| DETALLE | CANTIDAD |
|---|---|
| Par de Guantes Estériles | 6 |
| Paquetes de Gasas Estériles | 5 |
| Soluprep al 2% + alcohol 70% o Sachet Clorhexidina 4% | 2 |
| Aguja Mariposa | 3 |

**COMPLICACIONES:** NO

**DESCRIPCION DEL PROCEDIMIENTOS:**

Con previa verificación de orden médica, consentimiento informado completo y correctamente diligenciado, explicándole al paciente y familiar el procedimiento a realizar, verificando que entendió la información suministrada, cumpliendo con el lavado de manos, con el protocolo institucional del procedimiento y siguiendo las normas de bioseguridad , se toman hemocultivos #3 por picos febriles persistentes sin foco, se verifican accesos venosos, con técnica aséptica se realiza limpieza con clorhexidina jabón al 2% del centro a la periferia, se deja actuar el tiempo recomendado y se sellan con alcohol al 70 % se toma hemocultivo # 1 en miembro superior derecho en PICC con circuito cerrado se obtiene 10 cc de sangre con intervalo de 30 min se toma hemocultivo # 2 en miembro superior izquierdo VENA basilica con circuito cerrado se obtiene 10 cc de sangre, Hemocultivo # 3 en miembro superior izquierdo en vena basilica con circuito cerrado se obtiene 10 cc de sangre- Se envían muestras rótulas al laboratorio con datos de identificación del paciente, sitio anatómico, hora y quien
realiza el procedimiento y antibiótico actual. Procedimiento bien tolerado y sin complicaciones. Se dan indicaciones al paciente y familiar. Se deja paciente en estables condiciones, con barandas elevadas y acompañante. Se clasifican desechos.

**Antecedentes** *** (El antecedente fue resaltado en la HC, implica una situación importante).**

| Fecha | Tipo Antecedente | * Detalle |
|---|---|---|
| 06/06/2021 05:28 | Médicos | ☐ Niega |
| 06/06/2021 05:28 | Quirúrgicos | ☐ Apendicectomia 06/06/2021 |
| 06/06/2021 05:28 | Familiares | ☐ Niega |

**Indicaciones Médicas (Órdenes Médicas las cuales seran vistas en el control de enfermería para su respectivo registro).**

**Tipo Indicación:** Hospitalizacion

**Órd. Médicas:**

**Información del folio No. 161**

Tatiana Castaño

**CASTAÑO CASTRO ANGIE TATIANA**
ENFERMERO JEFE
**R.M.** 1038416873



LICENCIADO A: [SOCIEDAD MEDICA RIONEGRO S.A. SOMER S.A.] NIT [890939936-9]

# SOCIEDAD MEDICA RIONEGRO S.A. SOMER S.A.
# 890939936

## INFORME DE PROCEDIMIENTO

**N° Historia Clínica: 769443**

| **Datos personales del Paciente** | | | | | | | |
|---|---|---|---|---|---|---|---|
| **Paciente:** | Cédula_Extranjería 769443 TOM MOLLOY PEDOUSSAUT | | | **Sexo:** | Masculino | **F. Nacim:** | 19/11/1987 |
| **Edad en la atencion:** | 33 Años / 7 Meses / 2 Días | **Estado Civil:** | Casado | **Dirección:** | TRANSVERSAL 17 a 55 22 | | |
| **Teléfono:** | 3223639433 | **Procedencia:** | RIONEGRO | **Ocupación:** | INDEPENDIENTE | | |
| **Responsable:** | NATALY PRETELT | **Tel.responsable:** | 3505214885 | **Dir.responsable:** | TRANSVERSAL 17 a 55 22 | **Parentesco:** | ESPOSA |
| **Acompañante:** | NATALY PRETELT | | | **Tel. Acompañante:** | | | |
| **Entidad:** | EPS SURA | | | | | | |
| **Plan Beneficios:** | EPS SURA (CONTRIBUTIVO) | | | | | **Rango:** | RANGO 1 (CONTRIBUTIVO CATEGORIA A) |

**FOLIO N° 163** **Fecha del Folio: 21/06/2021 18:16**

| **N° Ingreso:** | 4382103 | **Fecha:** | 06/06/2021 03:27 | **F. Consulta:** | No_Aplica | **C. Externa:** | Enfermedad_General |
|---|---|---|---|---|---|---|---|

☐ **Se adiciona conducta al plan de manejo.**

**Detalle del folio:**

**INFORME DE PROCEDIMIENTO**

**CODIGO:** 890606 **TIPO DE PROCEDIMIENTO:** ADMINISTRACIÓN NUTRICIÓN PARENTERAL

**FECHA REALIZACION:** 21/06/2021 **HORA DE INICIO:** 17:00 **HORA DE FIN:** 21/6/21 0:05:00

**Intervención realizada en sala de procedimientos**

| **DETALLE** | **CANTIDAD** |
|---|---|
| | 0 |
| Isopañiles | 1 |
| Equipo de bomba fotosensible más filtro + bolsa | 1 |
| Guantes estériles | 1 |

**COMPLICACIONES:** NO

**DESCRIPCION DEL PROCEDIMIENTOS:**

Con previa verificación de orden médica y prescripción de nutrición, consentimiento informado completo y correctamente diligenciado, explicándole al paciente y familiar el procedimiento a realizar, corroborando que entendió la información suministrada, cumpliendo con el lavado de manos, con el protocolo institucional del procedimiento y siguiendo las normas de bioseguridad, con técnica aséptica se purga equipo fotosensible, se instala nutricion parenteral por catéter PICC en MSD, se programa 2100 centímetros de Nutrición Parenteral a 105 centímetros/hora para 20 horas por vía exclusiva, se deja rotulada con datos de identificación. Procedimiento bien tolerado y sin complicaciones. Se dan indicaciones al paciente y familiar sobre los cuidados que debe tener. Se deja paciente en estables condiciones, con barandas elevadas y acompañante.

**Antecedentes** *** (El antecedente fue resaltado en la HC, implica una situación importante).**

| **Fecha** | **Tipo Antecedente** | *** Detalle** |
|---|---|---|
| 06/06/2021 05:28 | Médicos | ☐ Niega |
| 06/06/2021 05:28 | Quirúrgicos | ☐ Apendicectomia 06/06/2021 |
| 06/06/2021 05:28 | Familiares | ☐ Niega |

**Indicaciones Médicas (Órdenes Médicas las cuales seran vistas en el control de enfermería para su respectivo registro).**

**Tipo Indicación:** Hospitalizacion

**Órd. Médicas:**

**Información del folio No. 163**

Tatiana Castaño

**CASTAÑO CASTRO ANGIE TATIANA**
ENFERMERO JEFE
**R.M.** 1038416873



LICENCIADO A: [SOCIEDAD MEDICA RIONEGRO S.A. SOMER S.A.] NIT [890939936-9]

# SOCIEDAD MEDICA RIONEGRO S.A. SOMER S.A.
# 890939936

## EVOLUCIÓN CIRUGÍA

**N° Historia Clínica: 769443**

| **Datos personales del Paciente** | | | | | | | |
|---|---|---|---|---|---|---|---|
| **Paciente:** | Cédula_Extranjería 769443 TOM MOLLOY PEDOUSSAUT | | | **Sexo:** | Masculino | **F. Nacim:** | 19/11/1987 |
| **Edad en la atencion:** | 33 Años / 7 Meses / 3 Días | **Estado Civil:** | Casado | **Dirección:** | TRANSVERSAL 17 a 55 22 | | |
| **Teléfono:** | 3223639433 | **Procedencia:** | RIONEGRO | **Ocupación:** | INDEPENDIENTE | | |
| **Responsable:** | NATALY PRETELT | **Tel.responsable:** | 3505214885 | **Dir.responsable:** | TRANSVERSAL 17 a 55 22 | **Parentesco:** | ESPOSA |
| **Acompañante:** | NATALY PRETELT | | | **Tel. Acompañante:** | | | |
| **Entidad:** | EPS SURA | | | | | | |
| **Plan Beneficios:** | EPS SURA (CONTRIBUTIVO) | | | | | **Rango:** | RANGO 1 (CONTRIBUTIVO CATEGORIA A) |

| **FOLIO N°166** | | **Fecha del Folio:** 22/06/2021 07:56 | | | | | |
|---|---|---|---|---|---|---|---|
| **N° Ingreso:** | 4382103 | **Fecha:** | 06/06/2021 03:27 | **F. Consulta:** | No_Aplica | **C. Externa:** | Enfermedad_General |

☐ **Se adiciona conducta al plan de manejo.**

**Detalle del folio:**

**SUBJETIVO**

= cirugía general =

atiendo paciente con elementos de protección personal y medidas de bioseguridad protocolo pandemia covid 19

Dx:// 1. POP anastomosis colocolónica + cierre de cecostomía + cierre de pared

Subjetivo:// dolor controlado, flatos y deposiciones presnetes de consistencia diarréicas, sin picos febriles, no demabula

**OBJETIVO**

O:// aeg, conciente, orientado, colaborador.
fc: 68 min
mucosas rosadas e hidrtadas, escleras anictéricas
abdomen blando, depresible, dolor leve a la palpació

**ANALISIS**

opinion:// buena evolucion postquirurgica en el momento sin indicacion de reintervencion, explico la importancia de la deambulacion, avanzo a dieta blanda, suspender NPT

plan:// dieta blanda
suspender NPT
deambular

**EPICRISIS**

**Antecedentes** *** (El antecedente fue resaltado en la HC, implica una situación importante).**

| **Fecha** | **Tipo Antecedente** | *** Detalle** |
|---|---|---|
| 06/06/2021 05:28 | Médicos | ☐ Niega |
| 06/06/2021 05:28 | Quirúrgicos | ☐ Apendicectomia 06/06/2021 |
| 06/06/2021 05:28 | Familiares | ☐ Niega |

**Diagnósticos Registrados en este folio** **** (El diagnóstico fue resaltado en el folio, implica una situación importante).**

| **Código CIE10** | ***** | **Nombre del diagnóstico Según CIE 10** | **Princi** | **DxIng** | **DxEgr** | **Presuntivo ó definitivo** | **Clasificación RIPS** | **Clásificación Pre/Post QX** | **Detalle ú Observaciones médicas** |
|---|---|---|---|---|---|---|---|---|---|
| K639 | ☐ | ENFERMEDAD DEL INTESTINO NO ESPECIFICADA | ☑ | ☑ | ☐ | Definitivo | Confirmado_Nuevo | No_Corresponde | |

**Información del folio No. 166**

**LOZANO ORTIZ JOSE RICARDO**
CIRUGIA GENERAL
**R.M.** 80088654



LICENCIADO A: [SOCIEDAD MEDICA RIONEGRO S.A. SOMER S.A.] NIT [890939936-9]

**Indicaciones Médicas (Órdenes Médicas las cuales seran vistas en el control de enfermería para su respectivo registro).**

**Tipo Indicación:** Hospitalizacion

**Órd. Médicas:** opinion:// buena evolucion postquirurgica en el momento sin indicacion de reintervencion, explico la importancia de la deambulacion, avanzo a dieta blanda, suspender NPT

plan:// dieta blanda
suspender NPT
deambular

**Información del folio No. 166**

**LOZANO ORTIZ JOSE RICARDO**
CIRUGIA GENERAL
**R.M.** 80088654



LICENCIADO A: [SOCIEDAD MEDICA RIONEGRO S.A. SOMER S.A.] NIT [890939936-9]

# SOCIEDAD MEDICA RIONEGRO S.A. SOMER S.A.
# 890939936

## TROMBOEMBOLISMO

**N° Historia Clínica: 769443**

| **Datos personales del Paciente** | | | | | | | |
|---|---|---|---|---|---|---|---|
| **Paciente:** | Cédula_Extranjería 769443 TOM MOLLOY PEDOUSSAUT | | | **Sexo:** | Masculino | **F. Nacim:** | 19/11/1987 |
| **Edad en la atencion:** | 33 Años / 7 Meses / 3 Días | **Estado Civil:** | Casado | **Dirección:** | TRANSVERSAL 17 a 55 22 | | |
| **Teléfono:** | 3223639433 | **Procedencia:** | RIONEGRO | **Ocupación:** | INDEPENDIENTE | | |
| **Responsable:** | NATALY PRETELT | **Tel.responsable:** | 3505214885 | **Dir.responsable:** | TRANSVERSAL 17 a 55 22 | **Parentesco:** | ESPOSA |
| **Acompañante:** | NATALY PRETELT | | | **Tel. Acompañante:** | | | |
| **Entidad:** | EPS SURA | | | | | | |
| **Plan Beneficios:** | EPS SURA (CONTRIBUTIVO) | | | | | **Rango:** | RANGO 1 (CONTRIBUTIVO CATEGORIA A) |

**FOLIO N° 167** **Fecha del Folio: 22/06/2021 08:58**

| **N° Ingreso:** | 4382103 | **Fecha:** | 06/06/2021 03:27 | **F. Consulta:** | No_Aplica | **C. Externa:** | Otra |
|---|---|---|---|---|---|---|---|

**Detalle del folio:**

## ESCALA DE CAPRINI

| 1 PUNTO | 2 PUNTOS | 3 PUNTOS | 5 PUNTOS |
|---|---|---|---|
| ☐ Edad 41-60 años | ☐ Edad de 61 a 74 años | ☐ Edad ≥ a 75 años | ☐ ACV (< 1 mes) |
| ☑ IMC > 25g/m2 | ☐ Cirugía abierta > 45 mins | ☐ Historia de TEV | ☐ Fractura de pelvis, cadera o pierna |
| ☐ Edema en piernas | ☑ Cirugía laparoscópica > 45 mins | ☐ Historia familiar de TEV | ☐ Injuria aguda de la médula espinal (<1 mes) |
| ☐ Venas varicosas | ☐ Malignidad | ☐ Factor V Leiden | |
| ☐ Embarazo o postparto | ☑ Reposo en cama > 72 horas | ☐ Protrombina 20210A | |
| ☐ Historia de aborto recurrente | ☐ Inmovilización con yeso | ☐ Anticoagulante lupico | |
| ☐ Anticonceptivos orales o terapia de reemplazo hormonal | ☐ Cateter venoso central. | ☐ Anticuerpos anticardiolipinas | |
| ☐ Sepsis < 1 mes | | ☐ Homocisteína elevada en suero | |
| ☐ Enfermedad pulmonar grave incluida neumonia < 1 mes | | ☐ Trombocitopenia inducida por heparinas | |
| ☐ Función pulmonar anormal | | ☐ Otras trombofilias congénitas o adquiridas | |
| ☐ IAM | | | |
| ☐ ICC < 1 mes | | | |
| ☑ Enfermedad inflamatoriaintestinal | | | |
| ☐ Cirugia Menor | | | |

**Valor:** **6** **Nivel de Riesgo: Alto Riesgo, Riesgo de TEV en ausencia de profilaxis: 6,00%, Otros procedimientos en esta categoría de Riesgo: Cirgía bariatrica, neumonecto-mia, craneotomia, Lesión cerebral traumática, lesión de medula espinal, otros traumas mayores..**

**Antecedentes** *** (El antecedente fue resaltado en la HC, implica una situación importante).**

| **Fecha** | **Tipo Antecedente** | *** Detalle** |
|---|---|---|
| 06/06/2021 05:28 | Médicos | ☐ Niega |
| 06/06/2021 05:28 | Quirúrgicos | ☐ Apendicectomia 06/06/2021 |

**Información del folio No. 167**

Daniel Cifuentes Diaz
RM 1.044.101.211

**CIFUENTES DIAZ DANIEL ESTIBEN**
MEDICINA GENERAL
**R.M.** 1044101211



LICENCIADO A: [SOCIEDAD MEDICA RIONEGRO S.A. SOMER S.A.] NIT [890939936-9]

06/06/2021 05:28 Familiares ☐ Niega

**Indicaciones Médicas (Órdenes Médicas las cuales seran vistas en el control de enfermería para su respectivo registro).**

**Tipo Indicación:** Hospitalizacion

**Órd. Médicas:**

**Información del folio No. 167**

Daniel Cifuentes Diaz
RM 1.044.101.211

**CIFUENTES DIAZ DANIEL ESTIBEN**
MEDICINA GENERAL
**R.M.** 1044101211



LICENCIADO A: [SOCIEDAD MEDICA RIONEGRO S.A. SOMER S.A.] NIT [890939936-9]

# SOCIEDAD MEDICA RIONEGRO S.A. SOMER S.A.
# 890939936

## EVOLUCION HOSPITALIZACION

**N° Historia Clínica: 769443**

**Datos personales del Paciente**

| | | | | | | | |
|---|---|---|---|---|---|---|---|
| **Paciente:** | Cédula_Extranjería 769443 TOM MOLLOY PEDOUSSAUT | | | **Sexo:** | Masculino | **F. Nacim:** | 19/11/1987 |
| **Edad en la atencion:** | 33 Años / 7 Meses / 3 Días | **Estado Civil:** | Casado | **Dirección:** | TRANSVERSAL 17 a 55 22 | | |
| **Teléfono:** | 3223639433 | **Procedencia:** | RIONEGRO | **Ocupación:** | INDEPENDIENTE | | |
| **Responsable:** | NATALY PRETELT | **Tel.responsable:** | 3505214885 | **Dir.responsable:** | TRANSVERSAL 17 a 55 22 | **Parentesco:** | ESPOSA |
| **Acompañante:** | NATALY PRETELT | | | **Tel. Acompañante:** | | | |
| **Entidad:** | EPS SURA | | | | | | |
| **Plan Beneficios:** | EPS SURA (CONTRIBUTIVO) | | | | | **Rango:** | RANGO 1 (CONTRIBUTIVO CATEGORIA A) |

**FOLIO N°168** **Fecha del Folio:** 22/06/2021 11:42

| | | | | | | | |
|---|---|---|---|---|---|---|---|
| **N° Ingreso:** | 4382103 | **Fecha:** | 06/06/2021 03:27 | **F. Consulta:** | No_Aplica | **C. Externa:** | Enfermedad_General |

☑ **Se adiciona conducta al plan de manejo.**

**Peso:**
**Presión Arterial:**
**Frecuencia Respiratoria:**
**Fracción Inspirada de Oxígeno:**
**Temperatura:**
**Frecuencia Cardíaca:**
**Saturación de Oxígeno:**
**Dolor:**

**Antecedentes** *** (El antecedente fue resaltado en la HC, implica una situación importante).**

| Fecha | Tipo Antecedente | * Detalle |
|---|---|---|
| 06/06/2021 05:28 | Médicos | ☐ Niega |
| 06/06/2021 05:28 | Quirúrgicos | ☐ Apendicectomia 06/06/2021 |
| 06/06/2021 05:28 | Familiares | ☐ Niega |

**Diagnósticos Registrados en este folio** **** (El diagnóstico fue resaltado en el folio, implica una situación importante).**

| Código CIE10 | ** | Nombre del diagnóstico Según CIE 10 | Princi | DxIng | DxEgr | Presuntivo ó definitivo | Clasificación RIPS | Clásificación Pre/Post QX | Detalle ú Observaciones médicas |
|---|---|---|---|---|---|---|---|---|---|
| U071 | ☑ | COVID-19 (virus identificado) | ☐ | ☐ | ☐ | Definitivo | Confirmado_Nuevo | No_Corresponde | |
| K564 | ☐ | OTRAS OBSTRUCCIONES DEL INTESTINO | ☑ | ☐ | ☑ | Presuntivo | Confirmado_Repetido | Posoperatorio | MASA ESTENOSANTE UNION RECTOSIGMOIDEA SOSPECHA ENFERMEDAD DE CROHN COMPLICADA |

**Indicaciones Médicas (Órdenes Médicas las cuales seran vistas en el control de enfermería para su respectivo registro).**

**Tipo Indicación:** Hospitalizacion

**Órd. Médicas:** Paciente con resultado positivo de prueba COVID realizado el dìa de ayer
- Aislamiento código 346

**Información del folio No. 168**

Maria Fernanda HR
1036 944532

**HERRERA RIVILLAS MARIA FERNANDA**
MEDICINA GENERAL
**R.M.** 1036944532


LICENCIADO A: [SOCIEDAD MEDICA RIONEGRO S.A. SOMER S.A.] NIT [890939936-9]

# SOCIEDAD MEDICA RIONEGRO S.A. SOMER S.A.
# 890939936

## TERAPIA RESPIRATORIA HOSPITALIZACION

**N° Historia Clínica: 769443**

| **Datos personales del Paciente** | | | | | | | |
|---|---|---|---|---|---|---|---|
| **Paciente:** | Cédula_Extranjería 769443 TOM MOLLOY PEDOUSSAUT | | | **Sexo:** | Masculino | **F. Nacim:** | 19/11/1987 |
| **Edad en la atencion:** | 33 Años / 7 Meses / 3 Días | **Estado Civil:** | Casado | **Dirección:** | TRANSVERSAL 17 a 55 22 | | |
| **Teléfono:** | 3223639433 | **Procedencia:** | RIONEGRO | **Ocupación:** | INDEPENDIENTE | | |
| **Responsable:** | NATALY PRETELT | **Tel.responsable:** | 3505214885 | **Dir.responsable:** | TRANSVERSAL 17 a 55 22 | **Parentesco:** | ESPOSA |
| **Acompañante:** | NATALY PRETELT | | | **Tel. Acompañante:** | | | |
| **Entidad:** | EPS SURA | | | | | | |
| **Plan Beneficios:** | EPS SURA (CONTRIBUTIVO) | | | | | **Rango:** | RANGO 1 (CONTRIBUTIVO CATEGORIA A) |

**FOLIO N° 169** **Fecha del Folio: 22/06/2021 12:08**

| **N° Ingreso:** | 4382103 | **Fecha:** | 06/06/2021 03:27 | **F. Consulta:** | No_Aplica | **C. Externa:** | Enfermedad_General |
|---|---|---|---|---|---|---|---|

**Detalle del folio:**

**EVOLUCIÓN**

**Fecha y Hora de Evolución** 22 de junio de 2021 12:06 p. m.

**Frecuencia Cardiaca** 115 **Frecuencia Respiratoria** 15 **Saturación** 90 **%**

**Auscultación** Murmullo pulmonar disminuido.

**Oxigeno Suplementario** Ninguno **Cantidad** **Lts**

**Trabajo Respiratorio** NO

- [ ] Supraclavicular
- [ ] Intercostal
- [ ] Subcostales
- [ ] Disbalance Toraco Abdominal

**MANIOBRAS**

- [ ] Percusión
- [ ] Vibración
- [x] Aceleración e Flujo
- [ ] Lavado de Nasal
- [x] Tos Asistida
- [x] Estímulo de Tos
- [ ] Aspiración de Secreciones
- [x] Movilizaciones Torácicas

**Drenaje Postural** No Aplica

- [x] para Aumentar CPT
- [x] Para Mejorar Ventilación Pulmonar
- [x] Labios Fruncidos
- [x] Reacondicionamiento Pulmonar

**Terapia Incentiva** Mixto

**Observaciones** Se evalúa paciente bajo normas de bioseguridad recomendadas por ministerio de salud, con todos los EPP debido a la pandemia actual por covid-19.

Tom, con diagnosticos anotados, evaluo paciente en buenas condiciones generales, en el momento acompañado de familiar, acostado en cama, adinamico, conciente, alerta, tranquilo, afebril al tacto, mucosas hidratadas, patron respiratorio toracoabdominal, ritmo regular, amplitud superficial, expansión simetrica. Refiere dolor abdominal.
Se realiza valoracion pulmonar mas ejercicios de aceleracion de flujo, tos asistida, se pide incentivo mixto, se da indicaciones.

**Antecedentes** *** (El antecedente fue resaltado en la HC, implica una situación importante).**

| Fecha | Tipo Antecedente | * Detalle |
|---|---|---|
| 06/06/2021 05:28 | Médicos | Niega |
| 06/06/2021 05:28 | Quirúrgicos | Apendicectomia 06/06/2021 |
| 06/06/2021 05:28 | Familiares | Niega |

**Indicaciones Médicas (Órdenes Médicas las cuales seran vistas en el control de enfermería para su respectivo registro).**

**Tipo Indicación:** Hospitalizacion

**Órd. Médicas:**

**Información del folio No. 169**

Somer
Diana Maria Duque Vélez
5-6259-11 Terapeuta Respiratoria
DIANA DUQUE

**DUQUE VELEZ DIANA MARIA**
TERAPIA RESPIRATORIA
**R.M.** 1128277895



LICENCIADO A: [SOCIEDAD MEDICA RIONEGRO S.A. SOMER S.A.] NIT [890939936-9]

# SOCIEDAD MEDICA RIONEGRO S.A. SOMER S.A.
# 890939936

## EVOLUCION NUTRICION

**N° Historia Clínica: 769443**

| **Datos personales del Paciente** | | | | | | | |
|---|---|---|---|---|---|---|---|
| **Paciente:** | Cédula_Extranjería 769443 TOM MOLLOY PEDOUSSAUT | | | **Sexo:** | Masculino | **F. Nacim:** | 19/11/1987 |
| **Edad en la atencion:** | 33 Años / 7 Meses / 3 Días | **Estado Civil:** | Casado | **Dirección:** | TRANSVERSAL 17 a 55 22 | | |
| **Teléfono:** | 3223639433 | **Procedencia:** | RIONEGRO | **Ocupación:** | INDEPENDIENTE | | |
| **Responsable:** | NATALY PRETELT | **Tel.responsable:** | 3505214885 | **Dir.responsable:** | TRANSVERSAL 17 a 55 22 | **Parentesco:** | ESPOSA |
| **Acompañante:** | NATALY PRETELT | | | **Tel. Acompañante:** | | | |
| **Entidad:** | EPS SURA | | | | | | |
| **Plan Beneficios:** | EPS SURA (CONTRIBUTIVO) | | | | | **Rango:** | RANGO 1 (CONTRIBUTIVO CATEGORIA A) |

**FOLIO N°170** **Fecha del Folio:** 22/06/2021 12:09

| **N° Ingreso:** | 4382103 | **Fecha:** | 06/06/2021 03:27 | **F. Consulta:** | No_Aplica | **C. Externa:** | Enfermedad_General |
|---|---|---|---|---|---|---|---|

☐ **Se adiciona conducta al plan de manejo.** ☐ **pulse valor**

### Nutrición Humana

**Detalle del folio:**

Consumo alimentario: >75%

**EVOLUCION NUTRICION**

**SUBJETIVO**

Tom, paciente de 33 años, hospitalizado con Dx:
- Parotiditis bacteriana izquierda
- Obstrucción intestinal resuelta
- Dolor agudo postoperatorio

Procedimientos:
* POP anastomosis + cierre de pared 12/06/2021
* POP sigmoidectomía + cecostomía 08/06/2021
* POP adependicetomia por laparoscopia 03/06/2021

Antecedentes:
- Medicos: Niega
- Alergicos: Niega
- Quirurgicos: Apendicectomía 03/06/2021
- Farmacologicos: Niega
- Toxicologicos: Niega
- Familiares: Niega

Pasa estable, tolera via oral con dieta licuada con buen consumo. Con soporte nutricional parenteral.

**OBJETIVO**

Paciente que pasa estable, en compañia de su esposa. Sin requerimiento de oxigeno suplementario, sin trabajo respiratorio. Tranquilo, consciente, orientado en tiempo, persona y lugar. Afebril, hidratado. Extremidades sin edemas. Abdomen blando, depresible, no doloroso. Acepta y tolera via oral con dieta licuada, consume aproximadamente el 80% de los alimentos ofrecidos, con soporte nutricional parenteral con adecuada tolerancia. No presenta sintomas gastrointestinales. Realiza deposicion.
Paraclinicos: 22-06-21: HB 12.17 g/dL, FOSFATASA ALCALINA 86.3 U/L, AST 83.50 U/L, MAGNESIO 2.20 mg/dL, ALT 86.30 U/L, ALBUMINA EN SUERO 3.1 g/dL, COLESTEROL TOTAL 63 mg/dL, TRIGLICERIDOS 124 mg/dL, SODIO (POR ION SELECTIVO) 135.88 mEq/L, POTASIO (POR ION SELECTIVO) 4.74 mEq/L, CALCIO TOTAL 7.37 mg/dL, FOSFORO INORGANICO [FOSFATOS] 4.40 mg/dL , BILIRRUBINA DIRECTA 0.38 mg/dL, BILIRRUBINA TOTAL 0.59 mg/dL, CREATININA EN SUERO 0.91 mg/dL.

**ANALISIS**

Paciente estable, con diagnostico medico de pop de le + colectomia izq con cabo proximal y distal cerrados, cecostomia para descompresion, pop de apendicectomia por via laparoscopica, Moderadamente Mal Nutrido segun Valoracion Globlal Subjetiva, con adecuado consumo y tolerancia de la dieta ofrecida, hoy indicacion medica de avanzar a dieta blanda, por lo que se suspende NPT al terminar mezcla actual

**EPICRISIS**

**PLAN**

1.Regimen dietetico especializado: Blanda quimico, hipograsa, hiperproteico, leche deslactosada.
* No ofrecer carnes rojas.
2. Suspender NPT al terminar mezcla actual
3. Explico tratamiento nutricional actual.

### EVALUACIÓN NUTRICIÓN

**Información del folio No. 170**

Manuela Varela G.

**VARELA GIRALDO MANUELA**
NUTRICION HUMANA
**R.M.** 05734716



LICENCIADO A: [SOCIEDAD MEDICA RIONEGRO S.A. SOMER S.A.] NIT [890939936-9]

## ANTROPOMETRÍA

**FECHA:** 09-06-2021
**TALLA:** 1,83
**PESO USUAL:** ,00
**PESO ACTUAL:** 93,00
**PESO IDEAL:** 80,00
**INDICE DE MASA CORPORAL:** 27,77
**% CAMBIO DE PESO:** ,00

## REQUERIMIENTOS

**REQUERIMIENTO DE ENERGÍA:** 2400 Kcal (30 Kcal/Kg de peso ideal)
**REQUERIMIENTO DE PROTEÍNA:** 2g/Kg

## LABORATORIOS

**FECHA ALBÚMINA:** 22-06-21
**ALBÚMINA:** 3.1 g/dL
**FECHA PREALBÚMINA:** 10-06-21
**PREALBÚMINA:** PREALBUMINA 5.48 mg/dL

## BALANCE DE NITRÓGENO

**FECHA DE BN:** No aplica
**NUU:** No aplica
**APORTE DE PROTEÍNA:** 0,0000

**BALANCE NITRÓGENO:** No aplica
**INTERPRETACIÓN:** No aplica

**DIAGNÓSTICO NUTRICIONAL:** PACIENTE MODERADAMENTE MAL NUTRIDO

**OBSERVACIONES:**

**TIPO DE INTERVENCIÓN:** Mixta Dieta + Nutrición Parenteral

**Antecedentes** *** (El antecedente fue resaltado en la HC, implica una situación importante).**

| Fecha | Tipo Antecedente | * Detalle |
|---|---|---|
| 06/06/2021 05:28 | Médicos | Niega |
| 06/06/2021 05:28 | Quirúrgicos | Apendicectomia 06/06/2021 |
| 06/06/2021 05:28 | Familiares | Niega |

**Indicaciones Médicas (Órdenes Médicas las cuales seran vistas en el control de enfermería para su respectivo registro).**

**Tipo Indicación:** Hospitalizacion
**Órd. Médicas:** 1.Regimen dietetico especializado: Blanda quimico, hipograsa, hiperproteico, leche deslactosada.
* No ofrecer carnes rojas.
2. Suspender NPT al terminar mezcla actual
3. Explico tratamiento nutricional actual.

**Información del folio No. 170**

Manuela Varela G.

**VARELA GIRALDO MANUELA**
NUTRICION HUMANA
**R.M.** 05734716



LICENCIADO A: [SOCIEDAD MEDICA RIONEGRO S.A. SOMER S.A.] NIT [890939936-9]

# SOCIEDAD MEDICA RIONEGRO S.A. SOMER S.A.
# 890939936

## EVOLUCION MEDICINA INTERNA

**N° Historia Clínica: 769443**

| **Datos personales del Paciente** | | | | | | | |
|---|---|---|---|---|---|---|---|
| **Paciente:** | Cédula_Extranjería 769443 TOM MOLLOY PEDOUSSAUT | | | **Sexo:** | Masculino | **F. Nacim:** | 19/11/1987 |
| **Edad en la atencion:** | 33 Años / 7 Meses / 3 Días | **Estado Civil:** | Casado | **Dirección:** | TRANSVERSAL 17 a 55 22 | | |
| **Teléfono:** | 3223639433 | **Procedencia:** | RIONEGRO | **Ocupación:** | INDEPENDIENTE | | |
| **Responsable:** | NATALY PRETELT | **Tel.responsable:** | 3505214885 | **Dir.responsable:** | TRANSVERSAL 17 a 55 22 | **Parentesco:** | ESPOSA |
| **Acompañante:** | NATALY PRETELT | | | **Tel. Acompañante:** | | | |
| **Entidad:** | EPS SURA | | | | | | |
| **Plan Beneficios:** | EPS SURA (CONTRIBUTIVO) | | | | | **Rango:** | RANGO 1 (CONTRIBUTIVO CATEGORIA A) |

**FOLIO N° 172** **Fecha del Folio: 22/06/2021 12:18**

| **N° Ingreso:** | 4382103 | **Fecha:** | 06/06/2021 03:27 | **F. Consulta:** | No_Aplica | **C. Externa:** | Enfermedad_General |
|---|---|---|---|---|---|---|---|

☐ **Se adiciona conducta al plan de manejo.**

**Detalle del folio:**

**SUBJETIVO**

769443
Realizo examen fisico con medidas de seguridad en pandemia de COVID-19: Guantes, tapabocas, monogafas
Refiere mejoria de la tumafaccion parotidea izquierda, tolerando la via oral, persiste con diarrea, febril al tacto.

**SIGNOS VITALES**

**Peso:** -
**Presión Arterial:** -
**Frecuencia Respiratoria:** -
**Fracción Inspirada de Oxígeno:** -
**Temperatura:** -
**Frecuencia Cardíaca:** -
**Saturación de Oxígeno:** -
**Dolor:** 0,0000

**OBJETIVO**

Niega sintomas respiratorios recientes, contacto epidemiologico con COVID-19
Al EF ... Paciente con estabilidad Hemodinamica, conciente, hidratado, PA 110/62, FC 90, FR 18, S02 89%, Ayer Febril. 38.5°C, Hoy afebril, GM 103, 139, 108
Alimentado por NPT
Cabeza, Cuello y Tiroides Normal
Rs Cs Rs sin Soplos, sin Galope, sin frote
MV crepitos basales
Abdomen sin masa, sin dolor, peristalsis Normal. Herida Qx abierta, pero cubierta. Dren peritoneal poco activo
TR No Realisado
Ms Is Sin edemas, pulsos Bien
E Neurologico Normal, sin deficit Motor ni sensitivo. Sin Signos Meningeos

Imagenes
- TOMOGRAFIA DE ABDOMEN CONTRASTADA (06-06-2021) CONCLUSION: Dilatación del colon descrito predominando en la región cecal con signos de megacolon tóxico sin signos de peritonitis actual o

perforación. Cambios inflamatorios de colitis y enteritis con áreas de reemplazo graso de las paredes como se describió que se describe en inflamación crónica a considerar enfermedad inflamatoria intestinal con

compromiso de la región anal.
- TOMOGRAFÍA DE ABDOMEN CONTRASTADO (08-06-2021) CONCLUSIÓN: Signos de obstrucción intestinal mecánica que compromete al sigmoide distal como fue descrito con marcada dilatación del marco cólico

a correlacionar con los antecedentes clínicos. Ver descripción.
- ANGIOTAC DE AORTA-TORACICA (15-06-2021) CONCLUSIÓN: Estudio negativo para tromboembolismo pulmonar. Derrames pleurales bilaterales de predominio izquierdo. Atelectasias bibasales. Ver descripción.
- ECOGRAFÍA ABDOMINAL TOTAL (16-06-2021) CONCLUSIÓN: Se limita la evaluación de la región pelvica por aire intestinal, definir complemento tomografico contrastado para descarta colección. Barro biliar en

**Información del folio No. 172**

Gustavo Vásquez
Internista U. de A.
R.M. 07900 / 84
C.C. 70.081.198

**VASQUEZ VELASQUEZ GUSTAVO ALONSO**
MEDICINA INTERNA
**R.M.** 07900-84



LICENCIADO A: [SOCIEDAD MEDICA RIONEGRO S.A. SOMER S.A.] NIT [890939936-9]

vesícula.
- TOMOGRAFÍA DE ABDOMEN CONTRASTADO (18-06-2021) CONCLUSIÓN: Colecciones intra-abdominales no susceptible de drenaje. Si hay sospecha de infiltración de anastomosis colonica recomiendo inyección

de contraste por vía rectal y control tomográfico. Signos de fenómeno sub-oclusivo intestinal.
- TOMOGRAFÍA DE SENOS PARANASALES (21-06-2021) CONCLUSIÓN: Signos de proceso inflamatorio sinusal, crónico de predominio maxilar derecho con quiste de retención maxilar derecho, frontal derecho y

opacidad de celdillas etmoidales. No hay formación de niveles hidroaéreos, no hay pólipos.

Laboratorio Clinico
- 19-06-2021 Blancos 9700, N 8100, L 700, Hb 12.34, VCM 84.0, Plaq 378000, Cr 0.65, K 3.66, PCR 91.8 (Inicial 224.70)
- 22-06-2021 Blancos 5220, N 4100, L 600, Hb 12.17, VCM 83.6, Plaq 309000, Cr 0.91, Na 135.88, K 4.74, PCR 103.0, Ca 7.37
- LIQUIDO PERITONEAL Escherichia coli Sensible
- 06-06-2021 CORONAVIRUS, RT-PCR SARS COV-2 (COVID-19)
Negativo
- 21-06-2021 CORONAVIRUS, RT-PCR SARS COV-2 (COVID-19) POSITIVO COVID19
- Hemocultivos (21-06-2021) Aerobios, Anaerobios, Hongos En proceso

Tratamiento AB
- piperacilina+tazobactam IV desde 19-06-2021

**ANALISIS Y JUSTIFICACIÓN A LA ESTANCIA DEL PACIENTE**

Paciente de 33 años de edad, Residente en San Antonio, frances, Economista, con AP:
- Niega HTA, DM, EPOC, Asma, Tiropatia
- Quirurgicos: Apendicectomía 03/06/2021
- Farmacologicos: Niega
- Toxicologicos: Niega tabaco, alucinogenos. Consumo de licor esporadico
- Alergicos: Niega
- Familiares: Niega

Dx Actual
- Obstrucción intestinal resuelta
- Dolor agudo postoperatorio
- Sospecha de enfermedad inflamatoria intestinal
- Parotiditis Bacteriana Izquierda en mejoria
- S febril persistente
- Descartar neumonia
- COVID-19 positivo (21-06-2021)

Procedimientos:
* POP anastomosis + cierre de pared 12/06/2021
* POP sigmoidectomía + cecostomía 08/06/2021
* POP adependicetomia por laparoscopia 03/06/2021

Plan
- Pendiente TACAR Torax
- Hemocultivos: Aerobios, Anaerobios, Hongos en tramite
- IC Gastroenterologia
- Traslado a piso COVID para manejo protocolisado
- Resto Manejo actual igual

**EPICRISIS**

Paciente de 33 años de edad, Residente en San Antonio, frances, Economista, con AP:
- Niega HTA, DM, EPOC, Asma, Tiropatia
- Quirurgicos: Apendicectomía 03/06/2021
- Farmacologicos: Niega
- Toxicologicos: Niega tabaco, alucinogenos. Consumo de licor esporadico
- Alergicos: Niega
- Familiares: Niega

Dx Actual
- Obstrucción intestinal resuelta
- Dolor agudo postoperatorio
- Sospecha de enfermedad inflamatoria intestinal
- Parotiditis Bacteriana Izquierda en mejoria
- S febril persistente
- Descartar neumonia
- COVID-19 positivo (21-06-2021)

**Información del folio No. 172**

Gustavo Vásquez
Internista U. de A.
R.M. 07900 / 84
C.C. 70.081.198

**VASQUEZ VELASQUEZ GUSTAVO ALONSO**
MEDICINA INTERNA
**R.M.** 07900-84



LICENCIADO A: [SOCIEDAD MEDICA RIONEGRO S.A. SOMER S.A.] NIT [890939936-9]

Procedimientos:
* POP anastomosis + cierre de pared 12/06/2021
* POP sigmoidectomía + cecostomía 08/06/2021
* POP adependicetomia por laparoscopia 03/06/2021

Plan
- Pendiente TACAR Torax
- Hemocultivos: Aerobios, Anaerobios, Hongos en tramite
- IC Gastroenterologia
- Traslado a piso COVID para manejo protocolisado
- Resto Manejo actual igual

**Antecedentes** *** (El antecedente fue resaltado en la HC, implica una situación importante).**

| Fecha | Tipo Antecedente | * Detalle |
|---|---|---|
| 06/06/2021 05:28 | Médicos | ☐ Niega |
| 06/06/2021 05:28 | Quirúrgicos | ☐ Apendicectomia 06/06/2021 |
| 06/06/2021 05:28 | Familiares | ☐ Niega |

**Diagnósticos Registrados en este folio** **** (El diagnóstico fue resaltado en el folio, implica una situación importante).**

| Código CIE10 ** | Nombre del diagnóstico Según CIE 10 | Princi | DxIng | DxEgr | Presuntivo ó definitivo | Clasificación RIPS | Clásificación Pre/Post QX | Detalle ú Observaciones médicas |
|---|---|---|---|---|---|---|---|---|
| U071 | ☑ COVID-19 (virus identificado) | ☑ | ☑ | ☑ | Definitivo | Confirmado_Nuevo | No_Corresponde | |

**Indicaciones Médicas (Órdenes Médicas las cuales seran vistas en el control de enfermería para su respectivo registro).**

**Tipo Indicación:** Hospitalizacion

**Órd. Médicas:** Plan
- Pendiente TACAR Torax
- Hemocultivos: Aerobios, Anaerobios, Hongos en tramite
- IC Gastroenterologia
- Traslado a piso COVID para manejo protocolisado
- Resto Manejo actual igual

**Información del folio No. 172**

Gustavo Vásquez
Internista U. de A.
R.M. 07900 / 84
C.C. 70.081.198

**VASQUEZ VELASQUEZ GUSTAVO ALONSO**
MEDICINA INTERNA
**R.M.** 07900-84



LICENCIADO A: [SOCIEDAD MEDICA RIONEGRO S.A. SOMER S.A.] NIT [890939936-9]

# SOCIEDAD MEDICA RIONEGRO S.A. SOMER S.A.
# 890939936

## CLINICA DE HERIDAS

**N° Historia Clínica: 769443**

| **Datos personales del Paciente** | | | | | | | |
|---|---|---|---|---|---|---|---|
| **Paciente:** | Cédula_Extranjería 769443 TOM MOLLOY PEDOUSSAUT | | | **Sexo:** | Masculino | **F. Nacim:** | 19/11/1987 |
| **Edad en la atencion:** | 33 Años / 7 Meses / 3 Días | **Estado Civil:** | Casado | **Dirección:** | TRANSVERSAL 17 a 55 22 | | |
| **Teléfono:** | 3223639433 | **Procedencia:** | RIONEGRO | **Ocupación:** | INDEPENDIENTE | | |
| **Responsable:** | NATALY PRETELT | **Tel.responsable:** | 3505214885 | **Dir.responsable:** | TRANSVERSAL 17 a 55 22 | **Parentesco:** | ESPOSA |
| **Acompañante:** | NATALY PRETELT | | | **Tel. Acompañante:** | | | |
| **Entidad:** | EPS SURA | | | | | | |
| **Plan Beneficios:** | EPS SURA (CONTRIBUTIVO) | | | | | **Rango:** | RANGO 1 (CONTRIBUTIVO CATEGORIA A) |

**FOLIO N° 173** **Fecha del Folio: 22/06/2021 12:20**

| **N° Ingreso:** | 4382103 | **Fecha:** | 06/06/2021 03:27 | **F. Consulta:** | No_Aplica | **C. Externa:** | Enfermedad_General |
|---|---|---|---|---|---|---|---|

**VALORACIÓN INICIAL DE PIEL A PACIENTE QUE PRESENTA ALGUNA ALTERACIÓN CUTÁNEA**

**Comorbilidades**

**Localización**

Abdomen

**Cantidad de heridas a evaluar**

**1° Herida**

**Etiología y clasificación**

- [ ] Por presión
- [ ] Venosa
- [ ] Diabética
- [ ] LESCAH
- [ ] Arterial
- [ ] MARSI
- [ ] Quemadura
- [ ] Mixta
- [x] Quirúrgica — Grosor parcial (Compromete la epidermis y la dermis)
- [ ] Traumática
- [ ] Desconocida
- [ ] Tumoral

**Aparición**

Tiempo de aparición: Menos de 1 mes

Dónde se adquirió: Adquirida

**Medición**

Logitud: 11,0 centímetros Ancho: 5,0 centímetros Profundidad: 2,5000 centímetros Superficie: 137,5000 centímetros

- [ ] Tunelización — Entre las 12 y las 3; Entre las 3 y las 6; Entre las 6 y las 9; Entre las 9 y las 12
- [x] Cavitación — a las 12:00
- [ ] Tracto sinusal — Entre las 12 y las 3; Entre las 3 y las 6; Entre las 6 y las 9; Entre las 9 y las 12

**Tipo de tejido observado**

**Información del folio No. 173**

**GIRALDO ARISTIZABAL CINDY VANESSA**
ENFERMERIA ESPECIALIZADA EN HERIDAS
**R.M.** 1038412393



LICENCIADO A: [SOCIEDAD MEDICA RIONEGRO S.A. SOMER S.A.] NIT [890939936-9]

Requiere desbridamiento: Sí Mecánico

Escara: 0,0 Esfacelo: 30,0 Granulación: 70,0 Epitelización: 0,0 Hueso: 0,0
Hipergranulación: 0,0 Tendón: 0,0 T. Subcutáneo: 0,0 Cápsula articular: 0,0
Tipo porcentaje de tejido: 100,0

## Exudado

Cantidad de exudado: Moderado Tipo de exudado: Purulento

## Piel circundante

Sana Sana: Normal

## Bordes de la herida

Sano Adherido con efecto borde

## Olor

Ausente

## Infección / Inflamación

Dolor en aumento Exudado purulento

## Dolor

Paciente presenta facies de dolor y/o quejido Requirió analgesia: Sí
Entre 5 y 6 Requirió sedación: No

## Registro fotográfico

**Plan de cuidado**

Control de carga bacteriana + control de exudado + promover proceso de granulación

**Paciente requiere manejo por la clínica de heridas:** Sí

## Insumos a utilizar según valoración realizada

SSN 0.9 100cc
Aguja # 18
Guantes estériles 61/25
Gasas estériles x 2
Compresa estéril 2
Hoja bisturi # 11
Fixomull 150cm
Hidrofibra + plata 15x15 (Aquacel ag 15x15)

**Subjetivo**

Nota correspondiente a procedimeinto realizado el 21/06/2021: Paciente masculino de 33 años de edad. Refiere sentirse bien.

**Objetivo**

Nota correspondiente a procedimeinto realizado el 21/06/2021: Se encuentra paciente en compañía de pareja, se les explica el procedimiento a realizar y dan su consentimiento, se verifica que entendieron la información. Cumpliendo con el lavado de manos, con el protocolo institucional del procedimiento y siguiendo las normas de bioseguridad se retira curación anterior impregnada de material seropurulento. Se realiza valoración integral de herida ubicada línea media abdominal tercio distal, de grosor total. Se realiza lavado de herida con solución salina al 0.9% tibia con técnica estéril guante piel, se realiza secado de herida con gasa estéril mediante toques retirando restos de tejido desvitalizado, se aplica sobre lecho de la herida y rellenando cavitación la cual mide aproximadamente 5cm hidrofibra + plata para acción bactericida contra una amplia variedad de patógenos, reduciendo el riesgo de maceración al absorber y retener cantidades sustanciales de fluido y exudado de moderado a alto, hace disrupción y rompe la capa de biofilm exponiendo las bacterias. Se ponen compresas secundarias y se fija con Fixomull. Se dan indicaciones a paciente, familiar y personal de enfermería de los cuidados que debe de tener. Procedimiento bien tolerado y sin complicaciones. Se deja paciente en estables condiciones, con barandas elevadas. Se clasifican desechos

**Análisis**

Paciente en manejo conjunto con cirugía general.

**Indicaciones y plan**

No mojar, no destapar
Próxima curación el 23/06/2021.

**Información del folio No. 173**

**GIRALDO ARISTIZABAL CINDY VANESSA**
ENFERMERIA ESPECIALIZADA EN HERIDAS
**R.M.** 1038412393



LICENCIADO A: [SOCIEDAD MEDICA RIONEGRO S.A. SOMER S.A.] NIT [890939936-9]

**Antecedentes**

*** (El antecedente fue resaltado en la HC, implica una situación importante).**

| Fecha | Tipo Antecedente | * Detalle |
|---|---|---|
| 06/06/2021 05:28 | Médicos | ☐ Niega |
| 06/06/2021 05:28 | Quirúrgicos | ☐ Apendicectomia 06/06/2021 |
| 06/06/2021 05:28 | Familiares | ☐ Niega |

**Indicaciones Médicas (Órdenes Médicas las cuales seran vistas en el control de enfermería para su respectivo registro).**

**Tipo Indicación:** Hospitalizacion **Aislamiento:** Precaucion_Estandar

**Órd. Médicas:**

**Información del folio No. 173**

**GIRALDO ARISTIZABAL CINDY VANESSA**
ENFERMERIA ESPECIALIZADA EN HERIDAS
**R.M.** 1038412393



LICENCIADO A: [SOCIEDAD MEDICA RIONEGRO S.A. SOMER S.A.] NIT [890939936-9]

# SOCIEDAD MEDICA RIONEGRO S.A. SOMER S.A.
# 890939936

## PRECAUCIONES DE AISLAMIENTO

**N° Historia Clínica: 769443**

| **Datos personales del Paciente** | | | | | | | |
|---|---|---|---|---|---|---|---|
| **Paciente:** | Cédula_Extranjería 769443 TOM MOLLOY PEDOUSSAUT | | | **Sexo:** | Masculino | **F. Nacim:** | 19/11/1987 |
| **Edad en la atencion:** | 33 Años / 7 Meses / 3 Días | **Estado Civil:** | Casado | **Dirección:** | TRANSVERSAL 17 a 55 22 | | |
| **Teléfono:** | 3223639433 | **Procedencia:** | RIONEGRO | **Ocupación:** | INDEPENDIENTE | | |
| **Responsable:** | NATALY PRETELT | **Tel.responsable:** | 3505214885 | **Dir.responsable:** | TRANSVERSAL 17 a 55 22 | **Parentesco:** | ESPOSA |
| **Acompañante:** | NATALY PRETELT | | | **Tel. Acompañante:** | | | |
| **Entidad:** | EPS SURA | | | | | | |
| **Plan Beneficios:** | EPS SURA (CONTRIBUTIVO) | | | | | **Rango:** | RANGO 1 (CONTRIBUTIVO CATEGORIA A) |

**FOLIO N° 174** **Fecha del Folio: 22/06/2021 12:38**

| **N° Ingreso:** | 4382103 | **Fecha:** | 06/06/2021 03:27 | **F. Consulta:** | No_Aplica | **C. Externa:** | Enfermedad_General |
|---|---|---|---|---|---|---|---|

☐ **Se adiciona conducta al plan de manejo.**

**¿Qué deseo hacer?:** Inicial

**CONTACTO:** - Otros
**AEROSOL:** - Otros
**GOTA:** - Otros
**PROTECTOR:**

**Antecedentes** *** (El antecedente fue resaltado en la HC, implica una situación importante).**

| Fecha | Tipo Antecedente | * Detalle |
|---|---|---|
| 06/06/2021 05:28 | Médicos | ☐ Niega |
| 06/06/2021 05:28 | Quirúrgicos | ☐ Apendicectomia 06/06/2021 |
| 06/06/2021 05:28 | Familiares | ☐ Niega |

**Indicaciones Médicas (Órdenes Médicas las cuales seran vistas en el control de enfermería para su respectivo registro).**
**Tipo Indicación:** Hospitalizacion
**Órd. Médicas:**

**Información del folio No. 174**

Maria Cristina Ospina Duque

**OSPINA DUQUE MARIA CRISTINA**
ENFERMERO JEFE
**R.M.** 1038415273



LICENCIADO A: [SOCIEDAD MEDICA RIONEGRO S.A. SOMER S.A.] NIT [890939936-9]

# SOCIEDAD MEDICA RIONEGRO S.A. SOMER S.A.
# 890939936

## EVOLUCIÓN CIRUGÍA

**N° Historia Clínica: 769443**

| **Datos personales del Paciente** | | | | | | | |
|---|---|---|---|---|---|---|---|
| **Paciente:** | Cédula_Extranjería 769443 TOM MOLLOY PEDOUSSAUT | | | **Sexo:** | Masculino | **F. Nacim:** | 19/11/1987 |
| **Edad en la atencion:** | 33 Años / 7 Meses / 4 Días | **Estado Civil:** | Casado | **Dirección:** | TRANSVERSAL 17 a 55 22 | | |
| **Teléfono:** | 3223639433 | **Procedencia:** | RIONEGRO | **Ocupación:** | INDEPENDIENTE | | |
| **Responsable:** | NATALY PRETELT | **Tel.responsable:** | 3505214885 | **Dir.responsable:** | TRANSVERSAL 17 a 55 22 | **Parentesco:** | ESPOSA |
| **Acompañante:** | NATALY PRETELT | | | **Tel. Acompañante:** | | | |
| **Entidad:** | EPS SURA | | | | | | |
| **Plan Beneficios:** | EPS SURA (CONTRIBUTIVO) | | | | | **Rango:** | RANGO 1 (CONTRIBUTIVO CATEGORIA A) |

| **FOLIO N°178** | | **Fecha del Folio:** 23/06/2021 12:28 | | | | | |
|---|---|---|---|---|---|---|---|
| **N° Ingreso:** | 4382103 | **Fecha:** | 06/06/2021 03:27 | **F. Consulta:** | No_Aplica | **C. Externa:** | Enfermedad_General |

☐ **Se adiciona conducta al plan de manejo.**

**Detalle del folio:**

**SUBJETIVO**

= cirugía general =

atiendo paciente con elementos de protección personal y medidas de bioseguridad protocolo pandemia covid 19

Dx:// 1. POP anastomosis colocolónica + cierre de cecostomía + cierre de pared

Subjetivo:// dolor controlado, flatos y deposiciones presnetes de consistencia diarréicas, sin picos febriles, no demabula

**OBJETIVO**

O:// aeg, conciente, orientado, colaborador.
fc: 78 min
mucosas rosadas e hidrtadas, escleras anictéricas
abdomen blando, depresible, dolor leve a la palpació herida quirurgica cubierta con aposito seco y limpio

**ANALISIS**

opinion:// buena evolucion postquirurgica en el momento sin indicacion de reintervencion, explico la importancia de la deambulacion, avanzo a dieta blanda,

plan:// dieta normal
deambular
manejo por clinica de heridas

**EPICRISIS**

**Antecedentes** *** (El antecedente fue resaltado en la HC, implica una situación importante).**

| Fecha | Tipo Antecedente | * Detalle |
|---|---|---|
| 06/06/2021 05:28 | Médicos | ☐ Niega |
| 06/06/2021 05:28 | Quirúrgicos | ☐ Apendicectomia 06/06/2021 |
| 06/06/2021 05:28 | Familiares | ☐ Niega |

**Diagnósticos Registrados en este folio** **** (El diagnóstico fue resaltado en el folio, implica una situación importante).**

| Código CIE10 * | Nombre del diagnóstico Según CIE 10 * | Princi | DxIng | DxEgr | Presuntivo ó definitivo | Clasificación RIPS | Clásificación Pre/Post QX | Detalle ú Observaciones médicas |
|---|---|---|---|---|---|---|---|---|

**Información del folio No. 178**

**LOZANO ORTIZ JOSE RICARDO**
CIRUGIA GENERAL
**R.M.** 80088654



LICENCIADO A: [SOCIEDAD MEDICA RIONEGRO S.A. SOMER S.A.] NIT [890939936-9]

K639 ☐ ENFERMEDAD DEL INTESTINO NO ESPECIFICADA ☑ ☑ ☐ Definitivo Confirmado_Nuevo No_Corresponde

**Indicaciones Médicas (Órdenes Médicas las cuales seran vistas en el control de enfermería para su respectivo registro).**

**Tipo Indicación:** Hospitalizacion

**Órd. Médicas:** opinion:// buena evolucion postquirurgica en el momento sin indicacion de reintervencion, explico la importancia de la deambulacion, avanzo a dieta blanda,

plan:// dieta normal
deambular
manejo por clinica de heridas

**Información del folio No. 178**



**LOZANO ORTIZ JOSE RICARDO**
CIRUGIA GENERAL
**R.M.** 80088654



LICENCIADO A: [SOCIEDAD MEDICA RIONEGRO S.A. SOMER S.A.] NIT [890939936-9]

# SOCIEDAD MEDICA RIONEGRO S.A. SOMER S.A.
# 890939936

## TERAPIA RESPIRATORIA HOSPITALIZACION

**N° Historia Clínica: 769443**

**Datos personales del Paciente**

| | | | | | | | |
|---|---|---|---|---|---|---|---|
| **Paciente:** | Cédula_Extranjería 769443 TOM MOLLOY PEDOUSSAUT | | | **Sexo:** | Masculino | **F. Nacim:** | 19/11/1987 |
| **Edad en la atencion:** | 33 Años / 7 Meses / 4 Días | **Estado Civil:** | Casado | **Dirección:** | TRANSVERSAL 17 a 55 22 | | |
| **Teléfono:** | 3223639433 | **Procedencia:** | RIONEGRO | **Ocupación:** | INDEPENDIENTE | | |
| **Responsable:** | NATALY PRETELT | **Tel.responsable:** | 3505214885 | **Dir.responsable:** | TRANSVERSAL 17 a 55 22 | **Parentesco:** | ESPOSA |
| **Acompañante:** | NATALY PRETELT | | | **Tel. Acompañante:** | | | |
| **Entidad:** | EPS SURA | | | | | | |
| **Plan Beneficios:** | EPS SURA (CONTRIBUTIVO) | | | | | **Rango:** | RANGO 1 (CONTRIBUTIVO CATEGORIA A) |

**FOLIO N° 179** **Fecha del Folio: 23/06/2021 12:30**

| | | | | | | | |
|---|---|---|---|---|---|---|---|
| **N° Ingreso:** | 4382103 | **Fecha:** | 06/06/2021 03:27 | **F. Consulta:** | No_Aplica | **C. Externa:** | Enfermedad_General |

**Detalle del folio:**

**EVOLUCIÓN**

**Fecha y Hora de Evolución** 23 de junio de 2021 12:28 p. m.

**Frecuencia Cardiaca** 71 **Frecuencia Respiratoria** 15 **Saturación** 96 **%**

**Auscultación** Mv conservado, no ruidos sobreagregados

**Oxigeno Suplementario** Ninguno **Cantidad** **Lts**

**Trabajo Respiratorio** NO

- [ ] Supraclavicular
- [ ] Intercostal
- [ ] Subcostales
- [ ] Disbalance Toraco Abdominal

**MANIOBRAS**

- [ ] Percusión
- [ ] Vibración
- [ ] Aceleración e Flujo
- [ ] Lavado de Nasal
- [ ] Tos Asistida
- [ ] Estímulo de Tos
- [ ] Aspiración de Secreciones
- [ ] Movilizaciones Torácicas

**Drenaje Postural** No Aplica

- [x] para Aumentar CPT
- [x] Para Mejorar Ventilación Pulmonar
- [x] Labios Fruncidos
- [x] Reacondicionamiento Pulmonar

**Terapia Incentiva** Mixto

**Observaciones** Se evalúa paciente bajo normas de bioseguridad recomendadas por ministerio de salud, con todos los EPP debido a la pandemia actual por covid-19. Tom, evaluo paciente en aceptables condiciones generales, sentado en cama, orientado, en el momento sin acompañante, afebril al tacto, patron respiratorio toracoabdominal, ritmo regular, amplitud superficial, expansión simetrica, sin oxigeno suplementario STO2:96%
Realizo ejercicios de incentivo respiratorio mixto de flujo movilizando 1200cc/seg 15 repeticiones + elevacion de MMSS, ejercicios diafragmáticos y de control de la respiración, ejercicios de aumento CPT + ejercicio fortalecimiento, tolera, queda estable, se toma saturacion despues de los ejercios, paciente con STO2:97%, se deja indicación para continuar con los ejercicios durante el dia

**Antecedentes** *** (El antecedente fue resaltado en la HC, implica una situación importante).**

| Fecha | Tipo Antecedente | ∗ Detalle |
|---|---|---|
| 06/06/2021 05:28 | Médicos | [ ] Niega |
| 06/06/2021 05:28 | Quirúrgicos | [ ] Apendicectomia 06/06/2021 |
| 06/06/2021 05:28 | Familiares | [ ] Niega |

**Indicaciones Médicas (Órdenes Médicas las cuales seran vistas en el control de enfermería para su respectivo registro).**

**Tipo Indicación:** Hospitalizacion

**Órd. Médicas:**

**Información del folio No. 179**

**PRIETO RODRIGUEZ ALEJANDRA**
TERAPIA RESPIRATORIA
**R.M.** 5-1428-13



LICENCIADO A: [SOCIEDAD MEDICA RIONEGRO S.A. SOMER S.A.] NIT [890939936-9]

# SOCIEDAD MEDICA RIONEGRO S.A. SOMER S.A.
# 890939936

## EVOLUCION MEDICINA INTERNA

**N° Historia Clínica: 769443**

| **Datos personales del Paciente** | | | | | | | |
|---|---|---|---|---|---|---|---|
| **Paciente:** | Cédula_Extranjería 769443 TOM MOLLOY PEDOUSSAUT | | | **Sexo:** | Masculino | **F. Nacim:** | 19/11/1987 |
| **Edad en la atencion:** | 33 Años / 7 Meses / 4 Días | **Estado Civil:** | Casado | **Dirección:** | TRANSVERSAL 17 a 55 22 | | |
| **Teléfono:** | 3223639433 | **Procedencia:** | RIONEGRO | **Ocupación:** | INDEPENDIENTE | | |
| **Responsable:** | NATALY PRETELT | **Tel.responsable:** | 3505214885 | **Dir.responsable:** | TRANSVERSAL 17 a 55 22 | **Parentesco:** | ESPOSA |
| **Acompañante:** | NATALY PRETELT | | | **Tel. Acompañante:** | | | |
| **Entidad:** | EPS SURA | | | | | | |
| **Plan Beneficios:** | EPS SURA (CONTRIBUTIVO) | | | | | **Rango:** | RANGO 1 (CONTRIBUTIVO CATEGORIA A) |

**FOLIO N° 180** **Fecha del Folio: 23/06/2021 13:20**

| **N° Ingreso:** | 4382103 | **Fecha:** | 06/06/2021 03:27 | **F. Consulta:** | No_Aplica | **C. Externa:** | Enfermedad_General |
|---|---|---|---|---|---|---|---|

☐ **Se adiciona conducta al plan de manejo.**

**Detalle del folio:**

**SUBJETIVO**

Antecedentes.
Reside en rionegro, san antinio de pereira, financiero, tiene 1 hijo, en el momeneto con la esposa.
- Quirúrgicos; niega.
- Tóxico alergicos: niega.
- Farmacológicos: niega.
- Hospitalarios: niega.
- Patológicos: Niega.

iDx.
Infección moderada por SARS-CoV2/COVID-19 (Neumonia CURB65+=0, sin signos de hipoxemia).
Material particulado en la traquea (probablemente aspiración traqueal, o tapón de moco).
Infección del sitio operatorio (ISO superficial), mitad inferior de la laparotomia exploratoria.??.
Hipocalcemia (calcio actual 7.37 mg/dL, Hipoalbuminemia 3.1g/dL, calcio corregico 8.09 mg/dL).

Enf Actual.
Ingresó por dolor abdominal, identificaron signos sugestivos de obstrucción intestinal.
* Pop 13 de Junio
° Abordaje Anal.
Anastomosis intestinales (Colorectoanastomosis TT)
° Abordaje laparotomia
Cierre de fístula entérica (Cequectomia)
Lavado peritoneal post-quirúrgico por laparotomía con o sin abdomen abierto
Eventrorrafia

Refiere que el día de ayer fiebre, malestar general.
Refiere herida abierta en la parte inferrior de la laparotomia en maenjo por clínica de heridas.
Por ahora no ha tenido nuevos síntomas.

**SIGNOS VITALES**

**Peso:**
**Presión Arterial:** 103.64
**Frecuencia Respiratoria:** 18
**Fracción Inspirada de Oxígeno:** 21
**Temperatura:**
**Frecuencia Cardíaca:** 83
**Saturación de Oxígeno:** 92
**Dolor:** 0,0000

**Información del folio No. 180**

Dr. Jorge Luis Barrios Meza
C.C. 92.529436
Medico Internista

**BARRIOS MEZA JORGE LUIS**
MEDICINA INTERNA
**R.M.** 15472005



LICENCIADO A: [SOCIEDAD MEDICA RIONEGRO S.A. SOMER S.A.] NIT [890939936-9]

**OBJETIVO**
Aceptable condición general.

Escleras sin ictericia.
Cuello sin presencia de bocio.
Sin adenopatias en el cuello.
Ruidos cardíacos rítmicos.
Ruidos respiratorios presentes.
Abd, blando, no doloroso.
Herida abdominal cubierta.
No palpo masas, no megalias.
Ext, sin edemas, buenos pulsos.
Alerta, conciente, orientado.

TACAR
Se identifican infiltrados de vidrio esmerilado en parches que comprometen especialmente a las zonas mas dependientes de ambos hemitórax, afectando los lóbulos superiores y especialmente los lóbulos inferiores, con algunas áreas de consolidación en parches en los lóbulos inferiores. Hay derrame pleural laminar izquierdo. No hay signos de fibrosis pulmonar. Llama la atención en lo visualizado de la traquea material ocupando parcialmente la luz, hallazgo que debe correlacionarse con el cuadro clínico y antecedentes para descartar broncoaspiración.

- 21 06 2021.
CORONAVIRUS, RT-PCR SARS COV-2 (COVID-19) positivo.

- 23 06 2021.

| | |
|---|---|
| HB. | 12.17 g/dL |
| VCM | 83.60 fL |
| WBC | 5.22 $10^3/mm^3$ |
| PLAQ | 309 $10^3/mm^3$ |
| FALC | 86.3 U/L |
| AST GOT | 83.50 U/L |
| CA | 7.37 mg/dL |
| MG | 2.20 mg/dL |
| FOSF | 4.40 mg/dL |
| CREA | 0.91 mg/dL |
| NA | 135. mEq/L |
| K | 4.74 mEq/L |
| PCR | 103.00 mg/L |
| ALT | 86.30 U/L |
| TRIG | 124 mg/dL |
| ALB | 3.1 g/dL |
| COLT | 63 mg/dL |
| BILDIRE | 0.38 mg/dL |
| BILTOT | 0.59 mg/dL |
| BILIND | 0.21 mg/dL |

Calcio corregido 8.09.

**ANALISIS Y JUSTIFICACIÓN A LA ESTANCIA DEL PACIENTE**

Paciente con antecedente de sobrepeso, quein señala que hace por lo menos 24 a 48 horas tuvo fiebre, está en seguimiento por parte de cirugía general poruqe está en Pop. Se identifica prueba de COVID-10 positiva, con linfopenia, pcr elevada, no otros paraclínicos para definir el pronóstico. Por ahroa solo Enfe moderada pero tiene factores de reisgo para progresión a enfermedad crítica, sin embargo es aún muy temprano para definir riesgo. Sugiero ya que continua hospitalizado seguimiento por parte de servicio tratante, dejo paraclínicos de control en 72 horas para evaluar todos los marcadores pornósticos nuevemente y definir riesgo de progresión. En ese orden de ideas evaluaré nuevemente en 72 horas conel reporte de los mismos. Por ahora la única médida es acetaminofen en caso de fiebre y se seguimiento de las patologías quirúrgicas.

plan.
pendiente reporte de hemocultivos del 21 de JUnio.
pendiente reporte de estudios para hongos.
dejo orden de paraclínicos en 72 horas.

**EPICRISIS**

**Información del folio No. 180**

Dr. Jorge Luis Barrios Meza
C.C. 92.529436
Medico Internista

**BARRIOS MEZA JORGE LUIS**
MEDICINA INTERNA
**R.M.** 15472005



LICENCIADO A: [SOCIEDAD MEDICA RIONEGRO S.A. SOMER S.A.] NIT [890939936-9]

**Antecedentes** *** (El antecedente fue resaltado en la HC, implica una situación importante).**

| Fecha | Tipo Antecedente | * Detalle |
|---|---|---|
| 06/06/2021 05:28 | Médicos | ☐ Niega |
| 06/06/2021 05:28 | Quirúrgicos | ☐ Apendicectomia 06/06/2021 |
| 06/06/2021 05:28 | Familiares | ☐ Niega |

**Diagnósticos Registrados en este folio** **** (El diagnóstico fue resaltado en el folio, implica una situación importante).**

| Código CIE10 ** | Nombre del diagnóstico Según CIE 10 | Princi | DxIng | DxEgr | Presuntivo ó definitivo | Clasificación RIPS | Clásificación Pre/Post QX | Detalle ú Observaciones médicas |
|---|---|---|---|---|---|---|---|---|
| U071 | ☑ COVID-19 (virus identificado) | ☑ | ☑ | ☑ | Presuntivo | Impresion_Diagnostica | No_Corresponde | |

**Plan de manejo - Medicamentos**

| Cod Medicam | Nombre ó descripción del medicamento | POS | Via administr. | Cant | Término definido/Dias | Posología, Indicaciones, Detalles u Observaciones médicas |
|---|---|---|---|---|---|---|
| **Plan de manejo Intrahospitalario** | | | | | | |
| A12AC00270 1 | CALCIO GLUCONATO SLN INY 10% AMP X 10ML | ☑ | Endovenosa | 0 | ☑ 1 | 1 AMPOLLA Cada 8 Horas Definido por 1 Dias - 1 amolla iv cadca 8 hora en 50 cc ssn para pasr en 1 hora |

**Indicaciones Médicas (Órdenes Médicas las cuales seran vistas en el control de enfermería para su respectivo registro).**

**Tipo Indicación:** Espera_de_evolucion_por_especialist a

**Órd. Médicas:**

plan.
pendiente reporte de hemocultivos del 21 de JUnio.
pendiente reporte de estudios para hongos.
dejo orden de paraclínicos en 72 horas.

**Solicitud de Exámenes Clínicos y Ayudas Diagnósticas**

| Cod CUPS | Cod ISS/SOAT + Descripción Examen Clinico ó ayuda Diagnóstica | Cant | Urgente/Rutinario | Detalles, Indicaciones u Observaciones médicas |
|---|---|---|---|---|
| 903016 | 903016 - FERRITINA | 1 | Rutinario | 26 de junio |
| 903859 | 903859 - POTASIO EN SUERO U OTROS FLUIDOS | 1 | Rutinario | 26 de junio |
| 903864 | 903864 - SODIO EN SUERO U OTROS FLUIDOS | 1 | Rutinario | 26 de junio |
| 903856 | 903856 - NITROGENO UREICO | 1 | Rutinario | 26 de junio |
| 906913 | 906913 - PROTEINA C REACTIVA ALTA PRECISION AUTOMATIZADO | 1 | Rutinario | 26 de junio |
| 903839 | 903839 - GASES ARTERIALES EN REPOSO O EN EJERCICIO | 1 | Rutinario | 26 de junio |
| 903828 | 903828 - DESHIDROGENASA LACTICA | 1 | Rutinario | 26 de junio |
| 903895 | 903895 - CREATININA EN SUERO U OTROS FLUIDOS | 1 | Rutinario | 26 de junio |
| 902210 | 902210 - HEMOGRAMA IV HEMOGLOBINA HEMATOCRITO RECUENTO DE ERITROCITOS INDICES ERITROCITARIOS LEUCOGRAMA RECUENTO DE PLAQUETAS INDICES PLAQUETARIOS Y MORFOLOGIA ELECTRONICA E HISTOGRAMA AUTOMATIZADO | 1 | Rutinario | 26 de junio |
| 902104 | 902104 - DIMERO D AUTOMATIZADO | 1 | Rutinario | 26 de junio |
| 906913 | 906913 - PROTEINA C REACTIVA ALTA PRECISION AUTOMATIZADO | 1 | Rutinario | 26 de junio |
| 903810 | 903810 - CALCIO SEMIAUTOMATIZADO | 1 | Rutinario | 26 de junio |

**Información del folio No. 180**

Dr. Jorge Luis Barrios Meza
C.C. 92.529436
Medico Internista

**BARRIOS MEZA JORGE LUIS**
MEDICINA INTERNA
**R.M.** 15472005



LICENCIADO A: [SOCIEDAD MEDICA RIONEGRO S.A. SOMER S.A.] NIT [890939936-9]

# SOCIEDAD MEDICA RIONEGRO S.A. SOMER S.A.
# 890939936

## EVOLUCION FISIOTERAPIA

**N° Historia Clínica: 769443**

| **Datos personales del Paciente** | | | | | | | |
|---|---|---|---|---|---|---|---|
| **Paciente:** | Cédula_Extranjería 769443 TOM MOLLOY PEDOUSSAUT | | | **Sexo:** | Masculino | **F. Nacim:** | 19/11/1987 |
| **Edad en la atencion:** | 33 Años / 7 Meses / 4 Días | **Estado Civil:** | Casado | **Dirección:** | TRANSVERSAL 17 a 55 22 | | |
| **Teléfono:** | 3223639433 | **Procedencia:** | RIONEGRO | **Ocupación:** | INDEPENDIENTE | | |
| **Responsable:** | NATALY PRETELT | **Tel.responsable:** | 3505214885 | **Dir.responsable:** | TRANSVERSAL 17 a 55 22 | **Parentesco:** | ESPOSA |
| **Acompañante:** | NATALY PRETELT | | | **Tel. Acompañante:** | | | |
| **Entidad:** | EPS SURA | | | | | | |
| **Plan Beneficios:** | EPS SURA (CONTRIBUTIVO) | | | | | **Rango:** | RANGO 1 (CONTRIBUTIVO CATEGORIA A) |

**FOLIO N°181** **Fecha del Folio:** 23/06/2021 15:48

| **N° Ingreso:** | 4382103 | **Fecha:** | 06/06/2021 03:27 | **F. Consulta:** | No_Aplica | **C. Externa:** | Enfermedad_General |
|---|---|---|---|---|---|---|---|

☐ **Se adiciona conducta al plan de manejo.**

**Detalle del folio:**

**SUBJETIVO**

Paciente de 33 años de edad, con Dx Actual de:
- Obstrucción intestinal resuelta
- Dolor agudo postoperatorio
- Sospecha de enfermedad inflamatoria intestinal
- Parotiditis Bacteriana Izquierda en mejoria
- S febril persistente
- Descartar neumonia
- COVID-19 positivo (21-06-2021)

SE INGRESA A REALIZAR TERAPIA FISICA CON ELEMENTOS DE PROTECCION PERSONAL Y MEDIDAS DE BIOSEGURIDAD.
ENCUENTRO PACIENTE EN CAMA, ALERTA, TRANQUILO, CONSCIENTE, ORIENTADO EN LAS 3 ESFERAS, SIN SOPORTE DE OXIGENO, SIN SIGNOS DE DIFICULTAD RESPIRATORIA, MOVILIZA 4 EXTREMIDADES, FUERZA MUSCULAR GLOBAL 4/5 EN ESCALA DE DANIELS, SIN INFLAMACION FOVEA (-), ADECUADO CONTROL POSTURAL Y SOSTÉN CEFÁLICO, REALIZA CAMBIOS DE POSICION Y DEAMBULACION CORTA EN HABITACION, CON HERIDA ABDOMINAL ABIERTA CON APOSITOS LIMPIOS Y SECOS, CON ACOMPAÑANTE

**OBJETIVO**

*MEJORAR FUERZA MUSCULAR EN MMSS Y MMSS
*MANTENER RANGOS DE MOVILIDAD ARTICULAR
*REEDUCACION ACTIVIDADES DE LA VIDA DIARIA
*MEJORAR EXPANSION TORACICA
*REEDUCACION POSTURAL GLOBAL
*EVITAR SINDROME DE DEBILIDAD POR HOSPITALZIACIÓN PROLONGADA
*MOVILIZAR FUERA DE CAMA

**ANALISIS**

SE INICIA TERAPIA FISICA EN CAMA CON EJERCICIOS ACTIVOS DE GRUPOS MUSCULARES COMO GLUTEO MAYOR, MEDIO Y MENOR PARA LA CADERA, SE ACTIVAN CUADRICEPS E ISQUIOTIBIALES PARA LA RODILLA, Y GASTROSOLEOS Y TIBIALES PARA TOBILLOS 10 REPETICIONES CADA UNO, SE POSICIONA EN BIPEDO PARA TRABAJAR FORTALECIMIENTO DE CADERA, CON SENTADILLAS A TOLERANCIA DEL PACIENTE, TOLERA, QUEDA ESTABLE EN CAMA, CON ACOMPAÑANTE. SE DEJAN EJERCICIOS QUE PUEDE Y DEBE REALIZAR DURANTE LA HOSPITALIZACION Y FUERA DE ELLA.

**Epicrisis**

**¿REQUIERE TRASLADO A OTRA INSTITUCIÓN?** **¿A QUÉ INSTITUCIÓN?**

**Antecedentes**

*** (El antecedente fue resaltado en la HC, implica una situación importante).**

| **Fecha** | **Tipo Antecedente** | *** Detalle** |
|---|---|---|
| 06/06/2021 05:28 | Médicos | ☐ Niega |
| 06/06/2021 05:28 | Quirúrgicos | ☐ Apendicectomia 06/06/2021 |
| 06/06/2021 05:28 | Familiares | ☐ Niega |

**Información del folio No. 181**

Cristina Alzate
Reg. 05-3548-15

**ALZATE ARBELAEZ ANA CRISTINA**
FISIOTERAPIA EN CUIDADO CRITICO
**R.M.** 05-3548-15



LICENCIADO A: [SOCIEDAD MEDICA RIONEGRO S.A. SOMER S.A.] NIT [890939936-9]

# SOCIEDAD MEDICA RIONEGRO S.A. SOMER S.A.
# 890939936

## EVOLUCIÓN CIRUGÍA

**N° Historia Clínica: 769443**

| **Datos personales del Paciente** | | | | | | | |
|---|---|---|---|---|---|---|---|
| **Paciente:** | Cédula_Extranjería 769443 TOM MOLLOY PEDOUSSAUT | | | **Sexo:** | Masculino | **F. Nacim:** | 19/11/1987 |
| **Edad en la atencion:** | 33 Años / 7 Meses / 5 Días | **Estado Civil:** | Casado | **Dirección:** | TRANSVERSAL 17 a 55 22 | | |
| **Teléfono:** | 3223639433 | **Procedencia:** | RIONEGRO | **Ocupación:** | INDEPENDIENTE | | |
| **Responsable:** | NATALY PRETELT | **Tel.responsable:** | 3505214885 | **Dir.responsable:** | TRANSVERSAL 17 a 55 22 | **Parentesco:** | ESPOSA |
| **Acompañante:** | NATALY PRETELT | | | **Tel. Acompañante:** | | | |
| **Entidad:** | EPS SURA | | | | | | |
| **Plan Beneficios:** | EPS SURA (CONTRIBUTIVO) | | | | | **Rango:** | RANGO 1 (CONTRIBUTIVO CATEGORIA A) |

| **FOLIO N°186** | | **Fecha del Folio:** 24/06/2021 10:54 | | | | | |
|---|---|---|---|---|---|---|---|
| **N° Ingreso:** | 4382103 | **Fecha:** | 06/06/2021 03:27 | **F. Consulta:** | No_Aplica | **C. Externa:** | Enfermedad_General |

☐ **Se adiciona conducta al plan de manejo.**

**Detalle del folio:**

**SUBJETIVO**

CIRUGIA GENERAL
PROTOCOLO BIOSEGURIDAD

DIAGNÓSTICOS
OBSTRUCCION INTESTINAL MECANICA RESUELTA
** ESTENOSIS COMPLETA COLON SIGMOIDES EN ESTUDIO
POP LAVADO PERITONEAL POSTQUIRURGICO + ANASTOSMOSIS COLORECTAL + CIERRE DE CECOSTOMIA + EVENTRORRAFIA + DREN (12/06/2021)
POP PROCTOSIGMOIDECTOMIA (LIGADURA CABOS DISTAL - PROXIMAL ) + CECOSTOMIA DE DECOMPRESION + CIERRE DE PIEL (08/06/2021)
ANTECEDENTE APENDICECTOMÍA LAPAROSCÓPICA 03/06/21
ILEO ADINÁMICO POSTQUIRÚRGICO RESUELTO
SOSPECHA DE ENFERMEDAD DE CRONH COMPLICADA vs LESION NEOPLASICA
PAROTIDITIS INFECCIOSA
INFECCION SARS COV - 2

SUBJETIVO
NO DOLOR MANDIBULAR
TOLERA DIETA
SIN FIEBRE
TOS SECA ESCASA
DEPOSICION PRESENTE
NO DISTENSION ABDOMINAL

**OBJETIVO**

TRANQUILO NO LUCE SEPTICO
COLABORADOR ALERTA HIDRATADO
TA 122/80 FC 72 FR 18 T 36.9
MUCOSAS ROSADAS HUMEDAS, NO ICTERICIA
SIN EDEMA EN REGION MALAR IZQUIERDO NI ERITEMA .
NO AGREGADOS CARDIOPULMONARES
ABDOMEN BLANDO DEPRESIBLE NO DOLOROSO A LA PALPACIÓN
HERIDA QUIRURGICA CUBIERTA CON APOSITOS DE ACUACELL
NO SIGNOS DE IRRITACION PERITONEAL
NO EDEMAS
NO FOCALIZACION NEUROLOGICA

**ANALISIS**

PACIENTE PATOLOGIA OBSTRUCTIVA DEL TRACTO DIGESTIVO, SOSPECHA DE ENFERMEDAD INFLAMATORIA INTESTINAL POR HISTORIA CLÍNCA Y CON HALLAZGOS IMAGINOLÓGICOS , RESECCION DE LESION ESTENOSANTE TOTAL A NIVEL DEL UNION RECTOSIGMOIDEA Y CECOSTOMIA DE DECOMPRESION, EN SEGUNDO TIEMPO OPERATORIO RECONSTITUCION DEL TRACTO DIGESTIVO Y CIERRE DE PARED ABDOMINAL. EVOLUCION CLINICA HACIA LA MEJORIA, SIN PROGRESION DE CAMBIOS INFLAMATORIOS EN HERIDA QUIRURGICA BAJO SEGUIMIENTO POR CLINICA DE HERIDAS. TOLERANDO DIETA CON TRANSITO INTESTINAL, YA SIN

**Información del folio No. 186**

Dr. Carlos A. Hernández Rincón
CIRUJANO GENERAL
C.C. No. 80.178.190 Bogotá D.C.
R.M. 95603/2003
NACIONAL DE COLOMBIA

**HERNANDEZ RINCON CARLOS ALBERTO**
CIRUGIA GENERAL
**R.M.** 95-0603-03



LICENCIADO A: [SOCIEDAD MEDICA RIONEGRO S.A. SOMER S.A.] NIT [890939936-9]

SOPORTE NUTRICIONAL PARENTERAL. SE ENCUENTRA EN SEGUIMIENTO POR MEDICINA INTERNA POR INFECCION x SARS COV - 2. EN MIRAS DE SU PROBABLE EGRESO A CORTO PLAZO SE INDICA INICIAR TRAMITE DE AUTORIZACION PARA CURACIONES MAYORES EN PLAN DOMICILIARIO YA QUE EN 48 HORAS COMPLETA ESQUEMA TERAPEUTICO ABN PARENTERAL. CONTINUAMOS SEGUIMIENTO INTRAHOSPITALARIO Y LE EXPLICO AMPLIAMENTE AL PACIENTE Y SU ACOMPAÑANTE PLAN TERAPEUTICO A SEGUIR.

**EPICRISIS**

**Antecedentes** *** (El antecedente fue resaltado en la HC, implica una situación importante).**

| Fecha | Tipo Antecedente | * Detalle |
|---|---|---|
| 06/06/2021 05:28 | Médicos | ☐ Niega |
| 06/06/2021 05:28 | Quirúrgicos | ☐ Apendicectomia 06/06/2021 |
| 06/06/2021 05:28 | Familiares | ☐ Niega |

**Diagnósticos Registrados en este folio** **** (El diagnóstico fue resaltado en el folio, implica una situación importante).**

| Código CIE10 | * * | Nombre del diagnóstico Según CIE 10 | Princi | DxIng | DxEgr | Presuntivo ó definitivo | Clasificación RIPS | Clásificación Pre/Post QX | Detalle ú Observaciones médicas |
|---|---|---|---|---|---|---|---|---|---|
| K564 | ☐ | OTRAS OBSTRUCCIONES DEL INTESTINO | ☑ | ☐ | ☑ | Presuntivo | Confirmado_Repetido | Posoperatorio | MASA ESTENOSANTE UNION RECTOSIGMOIDEASOSPECHA ENFERMEDAD DE CROHN COMPLICADA |

**Medicamentos Suspendidos**

| Cod Medicam | Nombre ó descripción del medicamento | POS | Proviene del folio No. | Fecha de Suspensión | Cantidad solicitada | Cantidad Sumin. Enfermeria | Cantidad Suspendida |
|---|---|---|---|---|---|---|---|
| A03BH0137 01 | HIOSCINA N-BUTIL BROMURO SLN INY 20MG/ML | ☑ | 120 | 24/06/2021 10:39 | | | |
| N02BD0267 01 | DIPIRONA SLN INY 1G/2ML | ☑ | 150 | 24/06/2021 10:39 | | | |
| N02AA0502 48 | OXICODONA SLN INY 10MG/ML | ☑ | 177 | 24/06/2021 10:39 | | | |

**Indicaciones Médicas (Órdenes Médicas las cuales seran vistas en el control de enfermería para su respectivo registro).**

**Tipo Indicación:** Hospitalizacion

**Órd. Médicas:** AISLAMIENTO x SARS - COV 2
DIETA BLANDA FRACCIONADA
RETIRO DE CATETER P.I.C.C. PREVIO ACCESO VENOSO PERIFERICO
SEGUIMIENTO x NUTRICION
SEGUIMIENTO x CLINICA DE HERIDAS
CUIDADOS DE HERIDA QUIRURGICA
VIGILAR TRANSITO INTESTINAL
SUSPENDER BALANCE HIDRICO ESTRICTO
TRAMITE DE AUTORIZACION DE CURACIONES MAYORES
REVALORACION MEDICINA INTERNA CON ORDENES DE PARACLINICOS CONTROL SOLICITADOS
REPORTE ESTUDIO DE PATOLOGIA
TERAPIA RESPIRATORIA E INCENTIVO
DEAMBULACION
ATENTOS A EVOLUCION CLINICA

**Solicitud de Exámenes Clínicos y Ayudas Diagnósticas**

| Cod CUPS | Cod ISS/SOAT + Descripción Examen Clinico ó ayuda Diagnóstica | Cant | Urgente/Rutinario | Detalles, Indicaciones u Observaciones médicas |
|---|---|---|---|---|
| 899501 | 899501 - CURACION MAYOR | 10 | Rutinario | SS/ AUTORIZACION PLAN DE CURACIONES POR CLINICA DE HERIDAS EN PLAN DE ATENCION DOMICILIARIO PACIENTE PATOLOGIA OBSTRUCTIVA DEL TRACTO DIGESTIVO, SOSPECHA DE ENFERMEDAD INFLAMATORIA INTESTINAL POR HISTORIA CLÍNCA Y CON HALLAZGOS IMAGINOLÓGICOS , RESECCION DE LESION ESTENOSANTE TOTAL A NIVEL DEL UNION RECTOSIGMOIDEA Y CECOSTOMIA DE DECOMPRESION, EN SEGUNDO TIEMPO OPERATORIO RECONSTITUCION DEL TRACTO DIGESTIVO Y CIERRE DE PARED ABDOMINAL. EVOLUCION CLINICA HACIA LA MEJORIA, SIN PROGRESION DE CAMBIOS INFLAMATORIOS EN HERIDA QUIRURGICA BAJO SEGUIMIENTO POR CLINICA DE HERIDAS. |

**Información del folio No. 186**

Dr. Carlos A. Hernández Rincón
CIRUJANO GENERAL
C.C. No. 80.178.190 Bogotá D.C.
R.M. 95603/2003
NACIONAL DE COLOMBIA

**HERNANDEZ RINCON CARLOS ALBERTO**
CIRUGIA GENERAL
**R.M.** 95-0603-03



LICENCIADO A: [SOCIEDAD MEDICA RIONEGRO S.A. SOMER S.A.] NIT [890939936-9]

# SOCIEDAD MEDICA RIONEGRO S.A. SOMER S.A.
# 890939936

## TERAPIA RESPIRATORIA HOSPITALIZACION

**N° Historia Clínica: 769443**

| **Datos personales del Paciente** | | | | | | | |
|---|---|---|---|---|---|---|---|
| **Paciente:** | Cédula_Extranjería 769443 TOM MOLLOY PEDOUSSAUT | | | **Sexo:** | Masculino | **F. Nacim:** | 19/11/1987 |
| **Edad en la atencion:** | 33 Años / 7 Meses / 5 Días | **Estado Civil:** | Casado | **Dirección:** | TRANSVERSAL 17 a 55 22 | | |
| **Teléfono:** | 3223639433 | **Procedencia:** | RIONEGRO | **Ocupación:** | INDEPENDIENTE | | |
| **Responsable:** | NATALY PRETELT | **Tel.responsable:** | 3505214885 | **Dir.responsable:** | TRANSVERSAL 17 a 55 22 | **Parentesco:** | ESPOSA |
| **Acompañante:** | NATALY PRETELT | | | **Tel. Acompañante:** | | | |
| **Entidad:** | EPS SURA | | | | | | |
| **Plan Beneficios:** | EPS SURA (CONTRIBUTIVO) | | | | | **Rango:** | RANGO 1 (CONTRIBUTIVO CATEGORIA A) |

**FOLIO N° 187** **Fecha del Folio: 24/06/2021 11:45**

| **N° Ingreso:** | 4382103 | **Fecha:** | 06/06/2021 03:27 | **F. Consulta:** | No_Aplica | **C. Externa:** | Enfermedad_General |
|---|---|---|---|---|---|---|---|

**Detalle del folio:**

**EVOLUCIÓN**

**Fecha y Hora de Evolución** 24 de junio de 2021 11:44 a. m.

**Frecuencia Cardiaca** 82 **Frecuencia Respiratoria** 15 **Saturación** 96 **%**

**Auscultación** Mv conservado, no ruidos sobreagregados

**Oxigeno Suplementario** Ninguno **Cantidad** **Lts**

**Trabajo Respiratorio** NO

☐ Supraclavicular ☐ Intercostal
☐ Subcostales ☐ Disbalance Toraco Abdominal

**MANIOBRAS**

☐ Percusión ☐ Vibración ☐ Aceleración e Flujo ☐ Lavado de Nasal
☐ Tos Asistida ☐ Estímulo de Tos ☐ Aspiración de Secreciones ☐ Movilizaciones Torácicas

**Drenaje Postural** No Aplica

☐ para Aumentar CPT ☐ Para Mejorar Ventilación Pulmonar
☐ Labios Fruncidos ☐ Reacondicionamiento Pulmonar

**Terapia Incentiva** Mixto

**Observaciones** Se evalúa paciente bajo normas de bioseguridad recomendadas por ministerio de salud, con todos los EPP debido a la pandemia actual por covid-19. Tom, evaluo paciente en aceptables condiciones generales, sentado en cama, orientado, en el momento sin acompañante, afebril al tacto, patron respiratorio toracoabdominal, ritmo regular, amplitud superficial, expansión simetrica, sin oxigeno suplementario STO2:96%
Realizo ejercicios de incentivo respiratorio mixto de flujo movilizando 1200cc/seg 15 repeticiones + elevacion de MMSS, ejercicios diafragmáticos y de control de la respiración, ejercicios de aumento CPT + ejercicio fortalecimiento, tolera, queda estable, se toma saturacion despues de los ejercios, paciente con STO2:97%, se deja indicación para continuar con los ejercicios durante el dia

**Antecedentes** *** (El antecedente fue resaltado en la HC, implica una situación importante).**

| **Fecha** | **Tipo Antecedente** | *** Detalle** |
|---|---|---|
| 06/06/2021 05:28 | Médicos | ☐ Niega |
| 06/06/2021 05:28 | Quirúrgicos | ☐ Apendicectomia 06/06/2021 |
| 06/06/2021 05:28 | Familiares | ☐ Niega |

**Indicaciones Médicas (Órdenes Médicas las cuales seran vistas en el control de enfermería para su respectivo registro).**

**Tipo Indicación:** Hospitalizacion

**Órd. Médicas:**

**Información del folio No. 187**

**PRIETO RODRIGUEZ ALEJANDRA**
TERAPIA RESPIRATORIA
**R.M.** 5-1428-13



LICENCIADO A: [SOCIEDAD MEDICA RIONEGRO S.A. SOMER S.A.] NIT [890939936-9]

# SOCIEDAD MEDICA RIONEGRO S.A. SOMER S.A.
# 890939936

## CLINICA DE HERIDAS

**N° Historia Clínica: 769443**

| **Datos personales del Paciente** | | | | | | | |
|---|---|---|---|---|---|---|---|
| **Paciente:** | Cédula_Extranjería 769443 TOM MOLLOY PEDOUSSAUT | | | **Sexo:** | Masculino | **F. Nacim:** | 19/11/1987 |
| **Edad en la atencion:** | 33 Años / 7 Meses / 5 Días | **Estado Civil:** | Casado | **Dirección:** | TRANSVERSAL 17 a 55 22 | | |
| **Teléfono:** | 3223639433 | **Procedencia:** | RIONEGRO | **Ocupación:** | INDEPENDIENTE | | |
| **Responsable:** | NATALY PRETELT | **Tel.responsable:** | 3505214885 | **Dir.responsable:** | TRANSVERSAL 17 a 55 22 | **Parentesco:** | ESPOSA |
| **Acompañante:** | NATALY PRETELT | | | **Tel. Acompañante:** | | | |
| **Entidad:** | EPS SURA | | | | | | |
| **Plan Beneficios:** | EPS SURA (CONTRIBUTIVO) | | | | | **Rango:** | RANGO 1 (CONTRIBUTIVO CATEGORIA A) |

**FOLIO N° 188** **Fecha del Folio: 24/06/2021 11:52**

| **N° Ingreso:** | 4382103 | **Fecha:** | 06/06/2021 03:27 | **F. Consulta:** | No_Aplica | **C. Externa:** | Enfermedad_General |
|---|---|---|---|---|---|---|---|

### SEGUIMIENTO DE PIEL A PACIENTE QUE PRESENTA ALGUNA ALTERACIÓN CUTÁNEA

**1° Herida**

**Medición**

Logitud: 11,0 centímetros Ancho: 0,0 centímetros Profundidad: 2,5 centímetros Superficie: 137,5 centímetros

- [ ] Tunelización Entre las 12 y las 3 / Entre las 3 y las 6 / Entre las 6 y las 9 / Entre las 9 y las 12
- [ ] Cavitación Entre las 12 y las 3 / Entre las 3 y las 6 / Entre las 6 y las 9 / Entre las 9 y las 12
- [ ] Tracto sinusal Entre las 12 y las 3 / Entre las 3 y las 6 / Entre las 6 y las 9 / Entre las 9 y las 12

**Tipo de tejido observado**

Requiere desbridamiento: Sí Mecánico

Escara: 0,0 Esfacelo: 30,0 Granulación: 70,0 Epitelización: 0,0 Hueso: 0,0

Hipergranulación: 0,0 Tendón: 0,0 T. Subcutáneo: 0,0 Cápsula articular: 0,0

Tipo porcentaje de tejido: 100,0

**Exudado**

Cantidad de exudado: Moderado Tipo de exudado: Purulento

**Piel circundante**

Sana Sana: Normal

**Bordes de la herida**

Sano Adherido con efecto borde

**Olor**

Ausente

**Infección / Inflamación**

Dolor en aumento Exudado purulento

**Dolor**

**Información del folio No. 188**



**GARCIA ZAPATA MAYRA ALEJANDRA**
ENFERMERIA ESPECIALIZADA EN HERIDAS
**R.M.** TP - 1037238133

LICENCIADO A: [SOCIEDAD MEDICA RIONEGRO S.A. SOMER S.A.] NIT [890939936-9]

Paciente presenta facies de dolor y/o quejido
Entre 3 y 4

Requirió analgesia: Sí
Requirió sedación: No

**Registro fotográfico**

**Plan de cuidado**

Control de carga bacteriana + control de exudado + promover proceso de granulación

## Insumos a utilizar según valoración realizada

SSN 0.9 100cc
Aguja # 18
Guantes estériles 61/2
Gasas estériles x 4
Compresa estéril 2
Hoja bisturi # 11
Fixomull 150cm
Hidrofibra + plata 15x15 (Aquacel ag 15x15)

**Subjetivo**

Paciente masculino de 33 años de edad. Refiere sentirse bien.

**Objetivo**

Se encuentra paciente en compañía de pareja, se les explica el procedimiento a realizar y dan su consentimiento, se verifica que entendieron la información. Cumpliendo con el lavado de manos, con el protocolo institucional del procedimiento y siguiendo las normas de bioseguridad se retira curación anterior impregnada de material seropurulento. Se realiza valoración integral de herida ubicada línea media abdominal tercio distal, de grosor total. Se realiza lavado de herida con solución salina al 0.9% tibia con técnica estéril guante piel, se realiza secado de herida con gasa estéril mediante toques retirando restos de tejido desvitalizado, se aplica sobre lecho de la herida y rellenando cavitación la cual mide aproximadamente 5cm hidrofibra + plata para acción bactericida contra una amplia variedad de patógenos, reduciendo el riesgo de maceración al absorber y retener cantidades sustanciales de fluido y exudado de moderado a alto, hace disrupción y rompe la capa de biofilm exponiendo las bacterias. Se ponen compresas secundarias y se fija con Fixomull. Se dan indicaciones a paciente, familiar y personal de enfermería de los cuidados que debe de tener. Procedimiento bien tolerado y sin complicaciones. Se deja paciente en estables condiciones, con barandas elevadas. Se clasifican desechos

**Análisis**

Paciente en manejo conjunto con cirugía general.

**Indicaciones y plan**

No mojar, no destapar
Próxima curacion el 28/06/2021.

**Antecedentes**

*** (El antecedente fue resaltado en la HC, implica una situación importante).**

| Fecha | Tipo Antecedente | * Detalle |
|---|---|---|
| 06/06/2021 05:28 | Médicos | ☐ Niega |
| 06/06/2021 05:28 | Quirúrgicos | ☐ Apendicectomia 06/06/2021 |
| 06/06/2021 05:28 | Familiares | ☐ Niega |

**Indicaciones Médicas (Órdenes Médicas las cuales seran vistas en el control de enfermería para su respectivo registro).**

**Tipo Indicación:** Hospitalizacion **Aislamiento:** Precaucion_Estandar

**Órd. Médicas:**

**Información del folio No. 188**

**GARCIA ZAPATA MAYRA ALEJANDRA**
ENFERMERIA ESPECIALIZADA EN HERIDAS
**R.M.** TP - 1037238133



LICENCIADO A: [SOCIEDAD MEDICA RIONEGRO S.A. SOMER S.A.] NIT [890939936-9]

# SOCIEDAD MEDICA RIONEGRO S.A. SOMER S.A.
# 890939936

## EVOLUCION NUTRICION

**N° Historia Clínica: 769443**

| **Datos personales del Paciente** | | | | | | | |
|---|---|---|---|---|---|---|---|
| **Paciente:** | Cédula_Extranjería 769443 TOM MOLLOY PEDOUSSAUT | | | **Sexo:** | Masculino | **F. Nacim:** | 19/11/1987 |
| **Edad en la atencion:** | 33 Años / 7 Meses / 5 Días | **Estado Civil:** | Casado | **Dirección:** | TRANSVERSAL 17 a 55 22 | | |
| **Teléfono:** | 3223639433 | **Procedencia:** | RIONEGRO | **Ocupación:** | INDEPENDIENTE | | |
| **Responsable:** | NATALY PRETELT | **Tel.responsable:** | 3505214885 | **Dir.responsable:** | TRANSVERSAL 17 a 55 22 | **Parentesco:** | ESPOSA |
| **Acompañante:** | NATALY PRETELT | | | **Tel. Acompañante:** | | | |
| **Entidad:** | EPS SURA | | | | | | |
| **Plan Beneficios:** | EPS SURA (CONTRIBUTIVO) | | | | | **Rango:** | RANGO 1 (CONTRIBUTIVO CATEGORIA A) |

**FOLIO N°189** **Fecha del Folio:** 24/06/2021 13:04

| **N° Ingreso:** | 4382103 | **Fecha:** | 06/06/2021 03:27 | **F. Consulta:** | No_Aplica | **C. Externa:** | Enfermedad_General |
|---|---|---|---|---|---|---|---|

☐ **Se adiciona conducta al plan de manejo.** ☐ **pulse valor**

### Nutrición Humana

**Detalle del folio:**

Consumo alimentario: 50 - 75%

**EVOLUCION NUTRICION**

**SUBJETIVO**

Paciente Tom de sexo masculino con 33 años de edad, hospitalizado con diagnosticos:
1- Obstrruccion intestinal mecanica
* estenosis completa colon sigmoides
2- POP lavado peritoneal postquirurgico + anastosmosis colorectal + cierre de cecostomia + eventrorrafia + dren (12/06/2021)
3- Pop proctosigmoidectomia (ligadura cabos distal - proximal ) + cecostomia de decompresion + cierre de piel (08/06/2021)
4- Antecedente apendicectomía laparoscópica 03/06/21
5- Ileo adinámico postquirúrgico en resolucion
6- Neumatosis intestinal
7- Sospecha de enfermedad de cronh complicada vs lesion neoplasica
Paciente en unidad, se logro desmonte de soporte parenteral con via oral con adecuada tolerancia y consumo.

**OBJETIVO**

Paciente en unidad, en estables condiciones, en compañía de familiar, en aislamiento por codigo 346, se realiza evaluacion nutricional por medio de auxiliar de enfermeria, tranquilo, afebril, adinamico, hipoactivo, palido, con edema facial extendido a region cervical superiro, sin requerimiento de oxígeno, sin trabajo respiratorio, abdomen doloroso, herida quirurgica cubierta y limpia, no presenta síntomas gastrointestinales como náuseas, emesis, no deposiciones líquidas, con via oral con dieta especifica con adecuada tolerancia y consumo.
Sin nuevos paraclinicos.

**ANALISIS**

Paciente en unidad, cursando patologias de alto catabolismo nutricional, por lo cual se debe continuar garantizando un adecuado aporte nutricional con el fin de favorecer su recuperacion.

**EPICRISIS**

**PLAN**

1.Regimen dietetico especializado: Blanda quimico, hipograsa, hiperproteico, leche deslactosada.
* No ofrecer carnes rojas.

### EVALUACIÓN NUTRICIÓN

**ANTROPOMETRÍA**

**FECHA:** 09-06-2021
**TALLA:** 1,83
**PESO USUAL:** ,00
**PESO ACTUAL:** 93,00
**PESO IDEAL:** 80,00
**INDICE DE MASA CORPORAL:** 27,77
**% CAMBIO DE PESO:** ,00

**Información del folio No. 189**

**VALENCIA GOMEZ GIRLESA**
NUTRICION HUMANA
**R.M.** 05-6912-16

## REQUERIMIENTOS

**REQUERIMIENTO DE ENERGÍA:** 2400 Kcal (30 Kcal/Kg de peso ideal)
**REQUERIMIENTO DE PROTEÍNA:** 2g/Kg

## LABORATORIOS

**FECHA ALBÚMINA:** 22-06-21
**ALBÚMINA:** 3.1 g/dL
**FECHA PREALBÚMINA:** 10-06-21
**PREALBÚMINA:** PREALBUMINA 5.48 mg/dL

## BALANCE DE NITRÓGENO

**FECHA DE BN:** No aplica
**NUU:** No aplica
**APORTE DE PROTEÍNA:** 0,0000

**BALANCE NITRÓGENO:** No aplica
**INTERPRETACIÓN:** No aplica

**DIAGNÓSTICO NUTRICIONAL:** PACIENTE MODERADAMENTE MAL NUTRIDO

**OBSERVACIONES:**

**TIPO DE INTERVENCIÓN:** Dieta

**Antecedentes** *** (El antecedente fue resaltado en la HC, implica una situación importante).**

| Fecha | Tipo Antecedente | * | Detalle |
|---|---|---|---|
| 06/06/2021 05:28 | Médicos | ☐ | Niega |
| 06/06/2021 05:28 | Quirúrgicos | ☐ | Apendicectomia 06/06/2021 |
| 06/06/2021 05:28 | Familiares | ☐ | Niega |

**Indicaciones Médicas (Órdenes Médicas las cuales seran vistas en el control de enfermería para su respectivo registro).**

**Tipo Indicación:** Hospitalizacion
**Órd. Médicas:** 1.Regimen dietetico especializado: Blanda quimico, hipograsa, hiperproteico, leche deslactosada.
* No ofrecer carnes rojas.

**Información del folio No. 189**

**VALENCIA GOMEZ GIRLESA**
NUTRICION HUMANA
**R.M.** 05-6912-16



LICENCIADO A: [SOCIEDAD MEDICA RIONEGRO S.A. SOMER S.A.] NIT [890939936-9]

# SOCIEDAD MEDICA RIONEGRO S.A. SOMER S.A.
# 890939936

## EVOLUCIÓN CIRUGÍA

**N° Historia Clínica: 769443**

| **Datos personales del Paciente** | | | | | | | |
|---|---|---|---|---|---|---|---|
| **Paciente:** | Cédula_Extranjería 769443 TOM MOLLOY PEDOUSSAUT | | | **Sexo:** | Masculino | **F. Nacim:** | 19/11/1987 |
| **Edad en la atencion:** | 33 Años / 7 Meses / 6 Días | **Estado Civil:** | Casado | **Dirección:** | TRANSVERSAL 17 a 55 22 | | |
| **Teléfono:** | 3223639433 | **Procedencia:** | RIONEGRO | **Ocupación:** | INDEPENDIENTE | | |
| **Responsable:** | NATALY PRETELT | **Tel.responsable:** | 3505214885 | **Dir.responsable:** | TRANSVERSAL 17 a 55 22 | **Parentesco:** | ESPOSA |
| **Acompañante:** | NATALY PRETELT | | | **Tel. Acompañante:** | | | |
| **Entidad:** | EPS SURA | | | | | | |
| **Plan Beneficios:** | EPS SURA (CONTRIBUTIVO) | | | | | **Rango:** | RANGO 1 (CONTRIBUTIVO CATEGORIA A) |

| **FOLIO N°195** | | **Fecha del Folio:** 25/06/2021 10:59 | | | | | |
|---|---|---|---|---|---|---|---|
| **N° Ingreso:** | 4382103 | **Fecha:** | 06/06/2021 03:27 | **F. Consulta:** | No_Aplica | **C. Externa:** | Enfermedad_General |

☐ **Se adiciona conducta al plan de manejo.**

**Detalle del folio:**

**SUBJETIVO**

Cirugía general

Tom Molloy Pedoussaut, 33 años

1- Infección por SARS Cov 2
2- Parotiditis infecciosa
3- Adenocarcinoma colorectal (pT3N1Mx)
* tipo intestinal moderadamente diferenciado
4- Obstrruccion intestinal mecanica
5- * estenosis completa colon sigmoides
6- POP lavado peritoneal postquirurgico + anastosmosis colorectal + cierre de cecostomia + eventrorrafia + dren (12/06/2021)
7- Pop proctosigmoidectomia (ligadura cabos distal - proximal ) + cecostomia de decompresion + cierre de piel (08/06/2021)
8- Antecedente apendicectomía laparoscópica 03/06/21
9- Ileo adinámico postquirúrgico en resolucion
10- Neumatosis intestinal
11- Sospecha de enfermedad de cronh complicada vs lesion neoplasica

Subjetivo:
Refiere sentirse mejor, con presencia de flatos y deposiciones liquidas ayer 1, sin nuevos picos febriles, niega emesis , sin otros síntomas.

**OBJETIVO**

Buenas condiciones.
Pulso 86 FR 17 afebril
Mucosas rosadas hidratadas, escleras anictéricas.
Cardiopulmonar normal
Abdomen blando, depresible, no doloroso a la palpación, sin signos de irritación peritoneal, herida quirúrgicas cubiertas con apósitos limpios y secos.
Extremidades bien perfundidas, sin edemas

REPORTE DE RESULTADOS:
- 08.06.21 – reporte de patología: colon distal y recto, proctosigmoidectomía: Adenocarcinoma de tipo intestinal moderadamente diferenciado. Tamaño tumoral: 4x3,5x0,5 cm. Extensión tumoral: a través de la muscular propia hacia el tejido pericolorrectal. Invasión linfovascular: no se observa. Invasión perivascular: no se observa. Gemación tumoral: moderada. Borde de sección: proximal, distal y radial negativos para malignidad. 2 de 20 ganglios linfáticos con compromiso metastásico por carcinoma, (2/20).

**ANALISIS**

Paciente 33 años, con obstrucción intestinal mecánica requirió proctosigmoidectomía y anastomisis diferida, ahora con reporte de patología que informa adenocarcioma moderadamente diferenciado de tipo intestinal con bordes de resección negativos y 2/20 ganglios comprometidos (pT3N1Mx). Ha tenido una buena evolución postquirúrgica, actualmente en manejo de ISO profunda por clínica de heridas. Adicionalmente con prubea de covid 19 + , pero en el momento sin compromiso pulmonar significativo.
Se documentó parotiditis la cual se encuentra en resolución, completando esquema de manejo antibiótico parenteral propuesto por med interna y ORL.
Por el momento sin documentar lesiones metastasicas intrabdominales, se complementa estudio de extension con tc de torax y ss ACE.
Solicito valoracion por Oncología clínica para definir a mediano plazo realización de manejo adyuvante teniendo en cuenta hallazgos intraoperatorios de cuadro obstructivo intestinal y algunas zonas de isquemia.

**Información del folio No. 195**

**TURIZO AGAMEZ ALVARO**
CIRUGIA GENERAL
**R.M.** R-M: 63-0125-13



LICENCIADO A: [SOCIEDAD MEDICA RIONEGRO S.A. SOMER S.A.] NIT [890939936-9]

Continua tramite para curaciones por clinica de heridas domiciliarias.

**EPICRISIS**

**Antecedentes** *** (El antecedente fue resaltado en la HC, implica una situación importante).**

| Fecha | Tipo Antecedente | * Detalle |
|---|---|---|
| 06/06/2021 05:28 | Médicos | ☐ Niega |
| 06/06/2021 05:28 | Quirúrgicos | ☐ Apendicectomia 06/06/2021 |
| 06/06/2021 05:28 | Familiares | ☐ Niega |

**Diagnósticos Registrados en este folio** **** (El diagnóstico fue resaltado en el folio, implica una situación importante).**

| Código CIE10 | ** | Nombre del diagnóstico Según CIE 10 | Princi | DxIng | DxEgr | Presuntivo ó definitivo | Clasificación RIPS | Clásificación Pre/Post QX | Detalle ú Observaciones médicas |
|---|---|---|---|---|---|---|---|---|---|
| C187 | ☐ | TUMOR MALIGNO DEL COLON SIGMOIDE | ☑ | ☐ | ☐ | Presuntivo | Impresion_Diagnostica | No_Corresponde | |

**Indicaciones Médicas (Órdenes Médicas las cuales seran vistas en el control de enfermería para su respectivo registro).**

**Tipo Indicación:** Hospitalizacion

**Órd. Médicas:** dieta blanda.
deambulacion.
valoracion por oncologia.
continuar tramite de salud en casa para clinica de heridas.

**Solicitud de Exámenes Clínicos y Ayudas Diagnósticas**

| Cod CUPS | Cod ISS/SOAT + Descripción Examen Clinico ó ayuda Diagnóstica | Cant | Urgente/Rutinario | Detalles, Indicaciones u Observaciones médicas |
|---|---|---|---|---|
| 906603 | 906603 - ANTIGENO CARCINOEMBRIONARIO SEMIAUTOMATIZADO O AUTOMATIZADO | 1 | Rutinario | |
| 903895 | 903895 - CREATININA EN SUERO U OTROS FLUIDOS | 1 | Rutinario | |
| 879301 | 879301 - TOMOGRAFIA COMPUTADA DE TORAX | 1 | Rutinario | CONTRASTADOtc de torax.Ca de colon, estudio de extension en torax. |

**Solicitud de Interconsulta**

| Consec, | Especialidad | Dx | Motivo | Observaciones |
|---|---|---|---|---|
| 194419 | | | Paciente 33 años, con obstrucción intestinal mecánica requirió proctosigmoidectomía y anastomisis diferida, ahora con reporte de patología que informa adenocarcioma moderadamente diferenciado de tipo intestinal con bordes de resección negativos y 2/20 ganglios comprometidos (pT3N1Mx). Ha tenido una buena evolución postquirúrgica, actualmente en manejo de ISO profunda por clínica de heridas. Adicionalmente con prubea de covid 19 + , pero en el momento sin compromiso pulmonar significativo. Se documentó parotiditis la cual se encuentra en resolución, completando esquema de manejo antibiótico parenteral propuesto por med interna y ORL. Por el momento sin documentar lesiones metastasicas intrabdominales, se complementa estudio de extension con tc de torax y ss ACE. Solicito valoracion por Oncología clínica para definir a mediano plazo realización de manejo adyuvante teniendo en cuenta hallazgos intraoperatorios de cuadro obstructivo intestinal y algunas zonas de isquemia. Continua tramite para curaciones por clinica de heridas domiciliarias. | |

**Información del folio No. 195**

**TURIZO AGAMEZ ALVARO**
CIRUGIA GENERAL
**R.M.** R-M: 63-0125-13



LICENCIADO A: [SOCIEDAD MEDICA RIONEGRO S.A. SOMER S.A.] NIT [890939936-9]

# SOCIEDAD MEDICA RIONEGRO S.A. SOMER S.A.
# 890939936

## TERAPIA RESPIRATORIA HOSPITALIZACION

**N° Historia Clínica: 769443**

**Datos personales del Paciente**

| | | | | | | | |
|---|---|---|---|---|---|---|---|
| **Paciente:** | Cédula_Extranjería 769443 TOM MOLLOY PEDOUSSAUT | | | **Sexo:** | Masculino | **F. Nacim:** | 19/11/1987 |
| **Edad en la atencion:** | 33 Años / 7 Meses / 6 Días | **Estado Civil:** | Casado | **Dirección:** | TRANSVERSAL 17 a 55 22 | | |
| **Teléfono:** | 3223639433 | **Procedencia:** | RIONEGRO | **Ocupación:** | INDEPENDIENTE | | |
| **Responsable:** | NATALY PRETELT | **Tel.responsable:** | 3505214885 | **Dir.responsable:** | TRANSVERSAL 17 a 55 22 | **Parentesco:** | ESPOSA |
| **Acompañante:** | NATALY PRETELT | | | **Tel. Acompañante:** | | | |
| **Entidad:** | EPS SURA | | | | | | |
| **Plan Beneficios:** | EPS SURA (CONTRIBUTIVO) | | | | | **Rango:** | RANGO 1 (CONTRIBUTIVO CATEGORIA A) |

**FOLIO N° 196** **Fecha del Folio: 25/06/2021 12:14**

| | | | | | | | |
|---|---|---|---|---|---|---|---|
| **N° Ingreso:** | 4382103 | **Fecha:** | 06/06/2021 03:27 | **F. Consulta:** | No_Aplica | **C. Externa:** | Enfermedad_General |

**Detalle del folio:**

**EVOLUCIÓN**

**Fecha y Hora de Evolución** 25 de junio de 2021 12:10 p. m.

**Frecuencia Cardiaca** 69 **Frecuencia Respiratoria** 15 **Saturación** 96 **%**

**Auscultación** Mv conservado, no ruidos sobreagregados

**Oxigeno Suplementario** Ninguno **Cantidad** **Lts**

**Trabajo Respiratorio** NO

- [ ] Supraclavicular
- [ ] Intercostal
- [ ] Subcostales
- [ ] Disbalance Toraco Abdominal

**MANIOBRAS**

- [ ] Percusión
- [ ] Vibración
- [ ] Aceleración e Flujo
- [ ] Lavado de Nasal
- [ ] Tos Asistida
- [ ] Estímulo de Tos
- [ ] Aspiración de Secreciones
- [ ] Movilizaciones Torácicas

**Drenaje Postural** No Aplica

- [ ] para Aumentar CPT
- [ ] Para Mejorar Ventilación Pulmonar
- [ ] Labios Fruncidos
- [ ] Reacondicionamiento Pulmonar

**Terapia Incentiva** Mixto

**Observaciones** Se evalúa paciente bajo normas de bioseguridad recomendadas por ministerio de salud, con todos los EPP debido a la pandemia actual por covid-19. Tom, evaluo paciente en aceptables condiciones generales, sentado en cama, orientado, en el momento sin acompañante, afebril al tacto, patron respiratorio toracoabdominal, ritmo regular, amplitud superficial, expansión simetrica, sin oxigeno suplementario STO2:96%
Realizo ejercicios de incentivo respiratorio mixto de flujo movilizando 1200cc/seg 15 repeticiones + elevacion de MMSS, ejercicios diafragmáticos y de control de la respiración, ejercicios de aumento CPT + ejercicio fortalecimiento, tolera, queda estable, se toma saturacion despues de los ejercios, paciente con STO2:97%, se deja indicación para continuar con los ejercicios durante el dia

**Antecedentes** *** (El antecedente fue resaltado en la HC, implica una situación importante).**

| Fecha | Tipo Antecedente | * Detalle |
|---|---|---|
| 06/06/2021 05:28 | Médicos | [ ] Niega |
| 06/06/2021 05:28 | Quirúrgicos | [ ] Apendicectomia 06/06/2021 |
| 06/06/2021 05:28 | Familiares | [ ] Niega |

**Indicaciones Médicas (Órdenes Médicas las cuales seran vistas en el control de enfermería para su respectivo registro).**

**Tipo Indicación:** Hospitalizacion

**Órd. Médicas:**

**Información del folio No. 196**

**PRIETO RODRIGUEZ ALEJANDRA**
TERAPIA RESPIRATORIA
**R.M.** 5-1428-13



LICENCIADO A: [SOCIEDAD MEDICA RIONEGRO S.A. SOMER S.A.] NIT [890939936-9]

# SOCIEDAD MEDICA RIONEGRO S.A. SOMER S.A.
# 890939936

## UNIDAD FUNCIONAL CANCER DE ADULTO

## EVOLUCION DE ONCOLOGIA

**N° Historia Clínica: 769443**

| **Datos personales del Paciente** | | | | | | | |
|---|---|---|---|---|---|---|---|
| **Paciente:** | Cédula_Extranjería 769443 TOM MOLLOY PEDOUSSAUT | | | **Sexo:** | Masculino | **F. Nacim:** | 19/11/1987 |
| **Edad en la atencion:** | 33 Años / 7 Meses / 6 Días | **Estado Civil:** | Casado | **Dirección:** | TRANSVERSAL 17 a 55 22 | | |
| **Teléfono:** | 3223639433 | **Procedencia:** | RIONEGRO | **Ocupación:** | INDEPENDIENTE | | |
| **Responsable:** | NATALY PRETELT | **Tel.responsable:** | 3505214885 | **Dir.responsable:** | TRANSVERSAL 17 a 55 22 | **Parentesco:** | ESPOSA |
| **Acompañante:** | NATALY PRETELT | | | **Tel. Acompañante:** | | | |
| **Entidad:** | EPS SURA | | | | | | |
| **Plan Beneficios:** | EPS SURA (CONTRIBUTIVO) | | | | | **Rango:** | RANGO 1 (CONTRIBUTIVO CATEGORIA A) |

| **FOLIO N°198** | | **Fecha del Folio:** 25/06/2021 17:53 | | | | | |
|---|---|---|---|---|---|---|---|
| **N° Ingreso:** | 4382103 | **Fecha:** | 06/06/2021 03:27 | **F. Consulta:** | No_Aplica | **C. Externa:** | Enfermedad_General |

☐ **Se adiciona conducta al plan de manejo.**

**Detalle del folio:**

**SIGNOS VITALES**

**PESO:** Kg **TEMP:** C **PA:** **FC:** /MIN **FR:** /MIN **SATURACION DE OXIGENO:** **FI02:** **DOLOR:**

**EVOLUCION ONCOLOGIA**

**SUBJETIVO**

ENTERADO DE LA HISTORIA CLINICA
---
TOM MOLLOY PEDOUSSAUT
33 Años de edad
Natural: Britanico - Frances
Residente en San Antonio de Pereira - Hace 4 años en Colombia
Financiero - Independiente
Casado
1 hijo

Antecedentes Personales
- Patologicos: Estreñimiento cronico
- Quirurgico: Niega
- Habitos: Niega
- Alergicos: Niega

DIAGNOSTICO
1- Infección por SARS Cov 2
2- Parotiditis infecciosa
3- Adenocarcinoma colorectal (pT3N1Mx)
* tipo intestinal moderadamente diferenciado
4- Obstrruccion intestinal mecanica
5- * estenosis completa colon sigmoides
6- POP lavado peritoneal postquirurgico + anastosmosis colorectal + cierre de cecostomia + eventrorrafia + dren (12/06/2021)
7- Pop proctosigmoidectomia (ligadura cabos distal - proximal ) + cecostomia de decompresion + cierre de piel (08/06/2021)
8- Antecedente apendicectomía laparoscópica 03/06/21
9- Ileo adinámico postquirúrgico en resolucion
10- Neumatosis intestinal

**OBJETIVO**

IMAGENES
06/06/2021 TAC de Abdomen: Se observa marcada dilatación del ciego, colon ascendente y colon transverso con contenido líquido de todo el marco cólico extendiéndose hacia la región sigmoidea. Hay engrosamiento de las paredes de la región sigmoidea en forma difusa sugiriendo fenómeno inflamatorio. Hay neumatosis difusa del ciego, el cual alcanza un diámetro en el eje transverso de 14.5cms. Llama la atención áreas de reemplazo graso de la pared colónica hacia el ángulo esplénico y de las paredes del sigmoides con extensión hacia el recto en toda la extensión hasta la región anal predominando en éste último nivel. También hay asas de yeyuno e íleon con reemplazo graso de la pared, estos hallazgos se describen en fenómeno inflamatorio crónico entre las posibilidades enfermedad inflamatoria intestinal. No hay dilatación de asas de intestino delgado o segmento de transición a este

**Información del folio No. 198**

Dr. Victor Augusto Ramos González
Medicina Interna
Hematología y Oncología Clínica
R.M. 131838
C.C. 73'143.179

**73143179 - RAMOS GONZALEZ VICTOR AUGUSTO**
ONCOLOGIA CLINICA
**R.M.** 13-1838-96



LICENCIADO A: [SOCIEDAD MEDICA RIONEGRO S.A. SOMER S.A.] NIT [890939936-9]

nivel. No observo masa neoplásica de tracto gastrointestinal. Escasa cantidad de líquido libre interasas y pélvico.
CONCLUSION: Dilatación del colon descrito predominando en la región cecal con signos de megacolon tóxico sin signos de peritonitis actual o perforación. Cambios inflamatorios de colitis y enteritis con áreas de reemplazo graso de las paredes como se describió que se describe en inflamación crónica a considerar enfermedad inflamatoria intestinal con compromiso de la región anal.
08/06/2021 TAC de Abdomen: El hígado tiene tamaño, forma y densidades normales sin evidencia de lesiones focales. Hay líquido libre en la pelvis e interasas. Llama la atención distensión de asas intestinales delgadas y marcada distensión del marco cólico identificando una transición abrupta del calibre hacia la topografía del sigmoide distal. El recto se encuentra colapsado. Estos hallazgos indican una obstrucción intestinal mecánica distal en el sigmoides a correlacionar con los antecedentes clínicos. En este nivel no identifico masas ni alteración de los tejidos blandos adyacentes. Se anota que el ciego alcanza un diámetro de 91 mm. No hay aire libre en el presente control. Se observa sonda enteral en trayecto esofágico con extremo distal dirigido hacia el estómago, encontrando que este se encuentra colapsado. Hay derrame pleural laminar izquierdo.
CONCLUSIÓN: Signos de obstrucción intestinal mecánica que compromete al sigmoide distal como fue descrito con marcada dilatación del marco cólico
15/06/2021 AngioTAC: Estudio negativo para tromboembolismo pulmonar. Derrames pleurales bilaterales de predominio izquierdo. Atelectasias bibasales.
21/06/2021 TAC de Cara: Signos de proceso inflamatorio sinusal, crónico de predominio maxilar derecho con quiste de retención maxilar derecho, frontal derecho y opacidad de celdillas etmoidales. No hay formación de niveles hidroaéreos, no hay pólipos.
21/06/2021 TAC de Cuello: Estudio muestra engrosamiento de la región del ligamento gloso y ariepiglóticos. Edema con zonas de enfisema en esta topografía. Cuerdas bucales de aspecto normal.
23/06/2021 TACAR: Se identifican infiltrados de vidrio esmerilado en parches que comprometen especialmente a las zonas mas dependientes de ambos hemitórax, afectando los lóbulos superiores y especialmente los lóbulos inferiores, con algunas áreas de consolidación en parches en los lóbulos inferiores. Hay derrame pleural laminar izquierdo. Llama la atención en lo visualizado de la traquea material ocupando parcialmente la luz, hallazgo que debe correlacionarse con el cuadro clínico y antecedentes para descartar broncoaspiración. Hay un catéter que ingresa por el brazo derecho el cual su extremos distal en la vena cava superior. La ausencia del medio de contraste y el método de reconstrucción utilizado limitan la valoración del cardiomediastino, anotando que en lo que puede ser valorado de este no hay dilataciones anormales de la aorta o vasculatura pulmonar. Se identifican ganglios mediastinales de tamaño normal. En el contexto clínico actual se debe considerar dentro de las posibilidades infección por neumonía viral.

PROCEDIMIENTOS
08/06/2021 Proctosigmoidectomia + Colostomia
Hallazgos: Paniculo adiposo abundantes, sutura en piel de cirugia previa, aponeurosis cerrada en abordaje umbilical, cavidad abdominal con liquido serosanguinolento moderado, marcada distension pancolonica en un eje superior a 12 cm en todos sus segmentos, con zonas de despulimento a nivel del ciego y angulo hepatico del colon, muñon apendicular sin filtraciones, zonas de isquemia en parches sin filtraciones, masa estenosante en la union rectosigmoidea con membranas de fibrina adyacente, marcada distension de asas intestinales delgadas, camara gastrica colapsada, se realiza recambio de sonda nasogastrica y se verifica posicionamiento.

PATOLOGIA 22/06/2021 - CitoPat No. 16409
COLON DISTAL Y RECTO, PROCTOSIGMOIDECTOMÍA:
ADENOCARCINOMA DE TIPO INTESTINAL MODERADAMENTE DIFERENCIADO.
TAMAÑO TUMORAL: 4x3,5x0,5 cm.
EXTENSIÓN TUMORAL: A TRAVÉS DE LA MUSCULAR PROPIA HACIA EL TEJIDO PERICOLORRECTAL.
INVASIÓN LINFOVASCULAR: NO SE OBSERVA.
INVASIÓN PERIVASCULAR: NO SE OBSERVA.
GEMACIÓN TUMORAL: MODERADA.
BORDE DE SECCIÓN: PROXIMAL, DISTAL Y RADIAL NEGATIVOS PARA MALIGNIDAD.
2 DE 20 GANGLIOS LINFÁTICOS CON COMPROMISO METASTÁSICO POR CARCINOMA, (2/20).
OTROS HALLAZGOS: TEJIDO ADIPOSO PERICÓLICO CON EXTENSAS ÁREAS DE NECROSIS, INFLAMACIÓN CRÓNICA ACTIVA SEVERA Y CAMBIOS REPARATIVOS ASOCIADOS.
VER COMENTARIO.
pT3N1bMx
Dra Linda Barcenas Salazar

**ANALISIS**

Paciente en la cuarta decada de la vida con diagnostico de Adenocarcinoma de tipo intestinal de la Union rectosigmoidea, debuto con obstrucción intestinal
Manejo quirugico: Proctosigmoidectomia + Colostomia. 08/06/2021.
Ultimo procedimiento quirurgico el 12/06/2021. lavado peritoneal postquirurgico + anastosmosis colorectal + cierre de cecostomia + eventrorrafia + dren
En el momento cursando con neumonia viral por SARS COVID 19 (Desde el 21/06/2021)
Por parte de Oncologia Clinica considero se beneficia de manejo oncoespecifico adyuvante para iniciar minimo 3-4 semanas despues del diagnostico de COVID
Dejo cita por Oncologia Clinica en 2 semanas.

NOTA: Me comunico con el paciente, se le explica, solicitar cita al 5699999 ext 250

**EPICRISIS**

**Se remite a programa de promoción y prevención?**

**Programa al que se remite:**

**Número de ciclos de quimioterapia administrados al paciente:**

| Fecha de inicio | Fecha de dinalización | Número de ciclos |
|---|---|---|
| **Fecha de inicio** | **Fecha de finalización** | **Número de ciclos** |

**Antecedentes**

*** (El antecedente fue resaltado en la HC, implica una situación importante).**

| Fecha | Tipo Antecedente | * Detalle |
|---|---|---|
| 06/06/2021 05:28 | Médicos | ☐ Niega |
| 06/06/2021 05:28 | Quirúrgicos | ☐ Apendicectomia 06/06/2021 |
| 06/06/2021 05:28 | Familiares | ☐ Niega |

**Información del folio No. 198**

Dr. Victor Augusto Ramos González
Medicina Interna
Hematología y Oncología Clínica
R.M. 131838
C.C. 73'143.179

**73143179 - RAMOS GONZALEZ VICTOR AUGUSTO**
ONCOLOGIA CLINICA
**R.M.** 13-1838-96



LICENCIADO A: [SOCIEDAD MEDICA RIONEGRO S.A. SOMER S.A.] NIT [890939936-9]

**Diagnósticos Registrados en este folio** **** (El diagnóstico fue resaltado en el folio, implica una situación importante).**

| Código CIE10 ** | Nombre del diagnóstico Según CIE 10 | Princi | DxIng | DxEgr | Presuntivo ó definitivo | Clasificación RIPS | Clásificación Pre/Post QX | Detalle ú Observaciones médicas |
|---|---|---|---|---|---|---|---|---|
| C19X | TUMOR MALIGNO DE LA UNION RECTOSIGMOIDEA | ☑ | ☐ | ☐ | Definitivo | Confirmado_Nuevo | No_Corresponde | |

**Indicaciones Médicas (Órdenes Médicas las cuales seran vistas en el control de enfermería para su respectivo registro).**

**Tipo Indicación:** Hospitalizacion

**Órd. Médicas:**

**Solicitud de Exámenes Clínicos y Ayudas Diagnósticas**

| Cod CUPS | Cod ISS/SOAT + Descripción Examen Clinico ó ayuda Diagnóstica | Cant | Urgente/Rutinario | Detalles, Indicaciones u Observaciones médicas |
|---|---|---|---|---|
| 890278 | 890278 - CONSULTA DE PRIMERA VEZ POR ESPECIALISTA EN ONCOLOGIA | 1 | Rutinario | ONCOLOGIA CLINICA EN 2 SEMANAS - DR VICTOR AUGUSTO RAMOS |

**Información del folio No. 198**

Dr. Victor Augusto Ramos González
Medicina Interna
Hematología y Oncología Clínica
R.M. 131838
C.C. 73'143.179

**73143179 - RAMOS GONZALEZ VICTOR AUGUSTO**
ONCOLOGIA CLINICA
**R.M.** 13-1838-96



LICENCIADO A: [SOCIEDAD MEDICA RIONEGRO S.A. SOMER S.A.] NIT [890939936-9]

# SOCIEDAD MEDICA RIONEGRO S.A. SOMER S.A.
# 890939936

## EVOLUCIÓN CIRUGÍA

**N° Historia Clínica: 769443**

| **Datos personales del Paciente** | | | | | | | |
|---|---|---|---|---|---|---|---|
| **Paciente:** | Cédula_Extranjería 769443 TOM MOLLOY PEDOUSSAUT | | | **Sexo:** | Masculino | **F. Nacim:** | 19/11/1987 |
| **Edad en la atencion:** | 33 Años / 7 Meses / 7 Días | **Estado Civil:** | Casado | **Dirección:** | TRANSVERSAL 17 a 55 22 | | |
| **Teléfono:** | 3223639433 | **Procedencia:** | RIONEGRO | **Ocupación:** | INDEPENDIENTE | | |
| **Responsable:** | NATALY PRETELT | **Tel.responsable:** | 3505214885 | **Dir.responsable:** | TRANSVERSAL 17 a 55 22 | **Parentesco:** | ESPOSA |
| **Acompañante:** | NATALY PRETELT | | | **Tel. Acompañante:** | | | |
| **Entidad:** | EPS SURA | | | | | | |
| **Plan Beneficios:** | EPS SURA (CONTRIBUTIVO) | | | | | **Rango:** | RANGO 1 (CONTRIBUTIVO CATEGORIA A) |

| **FOLIO N°201** | | **Fecha del Folio:** 26/06/2021 09:29 | | | | | |
|---|---|---|---|---|---|---|---|
| **N° Ingreso:** | 4382103 | **Fecha:** | 06/06/2021 03:27 | **F. Consulta:** | No_Aplica | **C. Externa:** | Enfermedad_General |

☐ **Se adiciona conducta al plan de manejo.**

**Detalle del folio:**

**SUBJETIVO**

Cirugía general

Tom Molloy Pedoussaut, 33 años

1- Infección por SARS Cov 2
2- Parotiditis infecciosa
3- Adenocarcinoma colorectal (pT3N1Mx)
* tipo intestinal moderadamente diferenciado
4- Obstrruccion intestinal mecanica
5- * estenosis completa colon sigmoides
6- POP lavado peritoneal postquirurgico + anastosmosis colorectal + cierre de cecostomia + eventrorrafia + dren (12/06/2021)
7- Pop proctosigmoidectomia (ligadura cabos distal - proximal ) + cecostomia de decompresion + cierre de piel (08/06/2021)
8- Antecedente apendicectomía laparoscópica 03/06/21
9- Ileo adinámico postquirúrgico en resolucion
10- Neumatosis intestinal
11- Sospecha de enfermedad de cronh complicada vs lesion neoplasica

Subjetivo:
Refiere sentirse mejor, con presencia de flatos y deposiciones, sin picos febriles, niega emesis, pero con hiporexia, sin otros síntomas.

**OBJETIVO**

Buenas condiciones.
Pulso 82 FR 16 afebril
Mucosas rosadas hidratadas, escleras anictéricas.
Cardiopulmonar normal
Abdomen blando, depresible, no doloroso a la palpación, sin signos de irritación peritoneal, herida quirúrgicas cubiertas con apósitos limpios y secos.
Extremidades bien perfundidas, sin edemas

Antigeno carcinoembrionario de 1.23

**ANALISIS**

Paciente 33 años, con obstrucción intestinal mecánica requirió proctosigmoidectomía y anastomisis diferida, ahora con reporte de patología que informa adenocarcioma moderadamente diferenciado de tipo intestinal con bordes de resección negativos y 2/20 ganglios comprometidos (pT3N1Mx). Ha tenido una buena evolución postquirúrgica, actualmente en manejo de ISO profunda por clínica de heridas. Adicionalmente con prubea de covid 19 + , pero en el momento sin compromiso pulmonar significativo.
Se documentó parotiditis la cual se encuentra en resolución, completando esquema de manejo antibiótico parenteral propuesto por med interna y ORL.
Por el momento sin documentar lesiones metastasicas intrabdominales, se complementa estudio de extension, esta pendiente TC de torax y los valores de ACE estan en limites de normalidad.
Oncología clínica difiere manejo adyuvante y deja cita ambulatoria.
Continua tramite para curaciones por clinica de heridas domiciliarias.
Explico y aclaro dudas.

**EPICRISIS**

**Información del folio No. 201**

**AGAMEZ FUENTES JOSE EDUARDO**
CIRUGIA GENERAL
**R.M.** 1020416895



LICENCIADO A: [SOCIEDAD MEDICA RIONEGRO S.A. SOMER S.A.] NIT [890939936-9]

**Antecedentes**

*** (El antecedente fue resaltado en la HC, implica una situación importante).**

| Fecha | Tipo Antecedente | * Detalle |
|---|---|---|
| 06/06/2021 05:28 | Médicos | Niega |
| 06/06/2021 05:28 | Quirúrgicos | Apendicectomia 06/06/2021 |
| 06/06/2021 05:28 | Familiares | Niega |

**Diagnósticos Registrados en este folio**

**** (El diagnóstico fue resaltado en el folio, implica una situación importante).**

| Código CIE10 ** | Nombre del diagnóstico Según CIE 10 | Princi | DxIng | DxEgr | Presuntivo ó definitivo | Clasificación RIPS | Clásificación Pre/Post QX | Detalle ú Observaciones médicas |
|---|---|---|---|---|---|---|---|---|
| R100 | ABDOMEN AGUDO | ✔ | | | Definitivo | Impresion_Diagnostica | Preoperatorio | |

**Indicaciones Médicas (Órdenes Médicas las cuales seran vistas en el control de enfermería para su respectivo registro).**

**Tipo Indicación:** Hospitalizacion

**Órd. Médicas:** dieta blanda.
deambulacion.
continuar tramite de salud en casa para clinica de heridas.
Avisar cambios
Se explica y se aclaran dudas

**Información del folio No. 201**

**AGAMEZ FUENTES JOSE EDUARDO**
CIRUGIA GENERAL
**R.M.** 1020416895



LICENCIADO A: [SOCIEDAD MEDICA RIONEGRO S.A. SOMER S.A.] NIT [890939936-9]

# SOCIEDAD MEDICA RIONEGRO S.A. SOMER S.A.
# 890939936

## EVOLUCION MEDICINA INTERNA

**N° Historia Clínica: 769443**

| **Datos personales del Paciente** | | | | | | | |
|---|---|---|---|---|---|---|---|
| **Paciente:** | Cédula_Extranjería 769443 TOM MOLLOY PEDOUSSAUT | | | **Sexo:** | Masculino | **F. Nacim:** | 19/11/1987 |
| **Edad en la atencion:** | 33 Años / 7 Meses / 7 Días | **Estado Civil:** | Casado | **Dirección:** | TRANSVERSAL 17 a 55 22 | | |
| **Teléfono:** | 3223639433 | **Procedencia:** | RIONEGRO | **Ocupación:** | INDEPENDIENTE | | |
| **Responsable:** | NATALY PRETELT | **Tel.responsable:** | 3505214885 | **Dir.responsable:** | TRANSVERSAL 17 a 55 22 | **Parentesco:** | ESPOSA |
| **Acompañante:** | NATALY PRETELT | | | **Tel. Acompañante:** | | | |
| **Entidad:** | EPS SURA | | | | | | |
| **Plan Beneficios:** | EPS SURA (CONTRIBUTIVO) | | | | | **Rango:** | RANGO 1 (CONTRIBUTIVO CATEGORIA A) |

**FOLIO N° 202** **Fecha del Folio: 26/06/2021 15:51**

| **N° Ingreso:** | 4382103 | **Fecha:** | 06/06/2021 03:27 | **F. Consulta:** | No_Aplica | **C. Externa:** | Enfermedad_General |
|---|---|---|---|---|---|---|---|

☐ **Se adiciona conducta al plan de manejo.**

**Detalle del folio:**

**SUBJETIVO**

Antecedentes.
Reside en rionegro, San Antonio de Pereira, financiero, tiene 1 hijo, en el momento con la esposa.

iDx.
- Infección moderada por SARS-CoV2/COVID-19 (Neumonia CURB65+=0, sin signos de hipoxemia).
  ° NEWS Score actual de 1 punto, y un CALL Score Clase C [10 pts]
- Adenocarcinoma colorectal (pT3N1Mx)
* tipo intestinal moderadamente diferenciado
- Obstrruccion intestinal mecanica
- * estenosis completa colon sigmoides
- POP lavado peritoneal postquirurgico + anastosmosis colorectal + cierre de cecostomia + eventrorrafia + dren (12/06/2021)
- Pop proctosigmoidectomia (ligadura cabos distal - proximal ) + cecostomia de decompresion + cierre de piel (08/06/2021)
- Ileo adinámico postquirúrgico en resolucion
- Neumatosis intestinal

Antecedentes Personales
- Quirúrgicos; niega.
- Tóxico alergicos: niega.
- Farmacológicos: niega.
- Hospitalarios: niega.
- Patológicos: Niega.

Refiere que el día de ayer fiebre, malestar general.
Refiere herida abierta en la parte inferrior de la laparotomia en maenjo por clínica de heridas.
Por ahora no ha tenido nuevos síntomas.

**SIGNOS VITALES**

**Peso:**
**Presión Arterial:** .
**Frecuencia Respiratoria:** .
**Fracción Inspirada de Oxígeno:** .
**Temperatura:**
**Frecuencia Cardíaca:** .
**Saturación de Oxígeno:** .
**Dolor:** 0,0000

**OBJETIVO**

Aceptable condición general.
PA 124/75 FR 17 FC 80 TEMP 36,5 SAT 95 FiO2 21
Escleras sin ictericia.
Cuello sin presencia de bocio.
Sin adenopatias en el cuello.
Ruidos cardíacos rítmicos. no ausculto soplos
Ruidos respiratorios presentes. no ausculto agregados
**Información del folio No. 202**

Paula A. Moreno
Reg 16612

**MORENO AGUDELO PAULA ANDREA**
MEDICINA INTERNA
**R.M.** RP-16612



LICENCIADO A: [SOCIEDAD MEDICA RIONEGRO S.A. SOMER S.A.] NIT [890939936-9]

Abd, blando, no doloroso.Herida abdominal cubierta. sin secreciones, ni sangrado No palpo masas, no megalias.
Ext, sin edemas, buenos pulsos.
Alerta, conciente, orientado.

TACAR
Se identifican infiltrados de vidrio esmerilado en parches que comprometen especialmente a las zonas mas dependientes de ambos hemitórax, afectando los lóbulos superiores y especialmente los lóbulos inferiores, con algunas áreas de consolidación en parches en los lóbulos inferiores. Hay derrame pleural laminar izquierdo. No hay signos de fibrosis pulmonar. Llama la atención en lo visualizado de la traquea material ocupando parcialmente la luz, hallazgo que debe correlacionarse con el cuadro clínico y antecedentes para descartar broncoaspiración.

- 21 06 2021.
CORONAVIRUS, RT-PCR SARS COV-2 (COVID-19) positivo.

- 23 06 2021.

| | |
|---|---|
| HB. | 12.17 g/dL |
| VCM | 83.60 fL |
| WBC | 5.22 $10^3$/mm³ |
| PLAQ | 309 $10^3$/mm³ |
| FALC | 86.3 U/L |
| AST GOT | 83.50 U/L |
| CA | 7.37 mg/dL |
| MG | 2.20 mg/dL |
| FOSF | 4.40 mg/dL |
| CREA | 0.91 mg/dL |
| NA | 135. mEq/L |
| K | 4.74 mEq/L |
| PCR | 103.00 mg/L |
| ALT | 86.30 U/L |
| TRIG | 124 mg/dL |
| ALB | 3.1 g/dL |
| COLT | 63 mg/dL |
| BILDIRE | 0.38 mg/dL |
| BILTOT | 0.59 mg/dL |
| BILIND | 0.21 mg/dL |

Calcio corregido 8.09.

- 26.06.2021 Hb 13.23 Hto 39.3 VCM 83.2 Leu 5250 Neut 3700 Linf 800 Plq 299000 LDH 318 Ca 7.51 (corregido 8.23) Cr 0.73 Na 137 BUN 11.3 PCR 42 urea 24.37 Ferritina > 1650 CEA 1.23 DD 1325

**ANALISIS Y JUSTIFICACIÓN A LA ESTANCIA DEL PACIENTE**

Paciente 33 años, quien ingresó por obstrucción intestinal mecánica, que requirió proctosigmoidectomía y anastomosis diferida, con reporte de patología que informa adenocarcioma moderadamente diferenciado de tipo intestinal con bordes de resección negativos y 2/20 ganglios comprometidos (pT3N1Mx).
Por otro lado se documentó parotiditis la cual se encuentra en resolución, hoy completa 7 días de manejo con piperacilina tazobactam
Se identificó RT PCR SARS COV 2 positiva, con linfopenia, y PCR elevada, adicionalmente con LDH, ferritina y dímero D elevados como marcadores de severidad, no obstante con evolución clínica favorable, sin necesidad de O2 suplementario. Tiene NEWS Score actual de 1 punto, y un CALL Score Clase C [10 pts] Alto riesgo de progresión de la COVID19 (> 50%), por lo que se mantiene seguimiento por medicina interna - dejo nueva valoración en 48 hr.
Oncología clínica difiere manejo adyuvante hasta resolución de COVID 19

**EPICRISIS**

Paciente 33 años, quien ingresó por obstrucción intestinal mecánica, que requirió proctosigmoidectomía y anastomosis diferida, con reporte de patología que informa adenocarcioma moderadamente diferenciado de tipo intestinal con bordes de resección negativos y 2/20 ganglios comprometidos (pT3N1Mx).
Por otro lado se documentó parotiditis la cual se encuentra en resolución, hoy completa 7 días de manejo con piperacilina tazobactam
Se identificó RT PCR SARS COV 2 positiva, con linfopenia, y PCR elevada, adicionalmente con LDH, ferritina y dímero D elevados como marcadores de severidad, no obstante con evolución clínica favorable, sin necesidad de O2 suplementario. Tiene NEWS Score actual de 1 punto, y un CALL Score Clase C [10 pts] Alto riesgo de progresión de la COVID19 (> 50%), por lo que se mantiene seguimiento por medicina interna - dejo nueva valoración en 48 hr.
Oncología clínica difiere manejo adyuvante hasta resolución de COVID 19

**Antecedentes** *** (El antecedente fue resaltado en la HC, implica una situación importante).**

| Fecha | Tipo Antecedente | * Detalle |
|---|---|---|
| 06/06/2021 05:28 | Médicos | ☐ Niega |
| 06/06/2021 05:28 | Quirúrgicos | ☐ Apendicectomia 06/06/2021 |
| 06/06/2021 05:28 | Familiares | ☐ Niega |

**Información del folio No. 202**

Paula A. Moreno
Reg 16612

**MORENO AGUDELO PAULA ANDREA**
MEDICINA INTERNA
**R.M.** RP-16612

**Diagnósticos Registrados en este folio**

** (El diagnóstico fue resaltado en el folio, implica una situación importante).

| Código CIE10 ** | Nombre del diagnóstico Según CIE 10 | Princi | DxIng | DxEgr | Presuntivo ó definitivo | Clasificación RIPS | Clásificación Pre/Post QX | Detalle ú Observaciones médicas |
|---|---|---|---|---|---|---|---|---|
| U071 | COVID-19 (virus identificado) | ☑ | ☐ | ☐ | Presuntivo | Impresion_Diagnostica | No_Corresponde | |

**Indicaciones Médicas (Órdenes Médicas las cuales seran vistas en el control de enfermería para su respectivo registro).**

**Tipo Indicación:** Hospitalizacion

**Órd. Médicas:** continúa aislamiento código 346
dejo nueva valoración en 48 hr, con paraclínicos o antes si tiene algún cambio en la evolución.

**Solicitud de Exámenes Clínicos y Ayudas Diagnósticas**

| Cod CUPS | Cod ISS/SOAT + Descripción Examen Clinico ó ayuda Diagnóstica | Cant | Urgente/Rutinario | Detalles, Indicaciones u Observaciones médicas |
|---|---|---|---|---|
| 903828 | 903828 - DESHIDROGENASA LACTICA | 1 | Rutinario | 48 h |
| 903016 | 903016 - FERRITINA | 1 | Rutinario | 48 h |
| 902104 | 902104 - DIMERO D AUTOMATIZADO | 1 | Rutinario | 48 h |
| 902210 | 902210 - HEMOGRAMA IV HEMOGLOBINA HEMATOCRITO RECUENTO DE ERITROCITOS INDICES ERITROCITARIOS LEUCOGRAMA RECUENTO DE PLAQUETAS INDICES PLAQUETARIOS Y MORFOLOGIA ELECTRONICA E HISTOGRAMA AUTOMATIZADO | 1 | Rutinario | 48 h |

**Información del folio No. 202**

Paula A. Moreno
Reg 16612

**MORENO AGUDELO PAULA ANDREA**
MEDICINA INTERNA
**R.M.** RP-16612



LICENCIADO A: [SOCIEDAD MEDICA RIONEGRO S.A. SOMER S.A.] NIT [890939936-9]

# SOCIEDAD MEDICA RIONEGRO S.A. SOMER S.A.
# 890939936

## EVOLUCIÓN CIRUGÍA

**N° Historia Clínica: 769443**

| **Datos personales del Paciente** | | | | | | | |
|---|---|---|---|---|---|---|---|
| **Paciente:** | Cédula_Extranjería 769443 TOM MOLLOY PEDOUSSAUT | | | **Sexo:** | Masculino | **F. Nacim:** | 19/11/1987 |
| **Edad en la atencion:** | 33 Años / 7 Meses / 8 Días | **Estado Civil:** | Casado | **Dirección:** | TRANSVERSAL 17 a 55 22 | | |
| **Teléfono:** | 3223639433 | **Procedencia:** | RIONEGRO | **Ocupación:** | INDEPENDIENTE | | |
| **Responsable:** | NATALY PRETELT | **Tel.responsable:** | 3505214885 | **Dir.responsable:** | TRANSVERSAL 17 a 55 22 | **Parentesco:** | ESPOSA |
| **Acompañante:** | NATALY PRETELT | | | **Tel. Acompañante:** | | | |
| **Entidad:** | EPS SURA | | | | | | |
| **Plan Beneficios:** | EPS SURA (CONTRIBUTIVO) | | | | | **Rango:** | RANGO 1 (CONTRIBUTIVO CATEGORIA A) |

| **FOLIO N°205** | | **Fecha del Folio:** 27/06/2021 11:00 | | | | | |
|---|---|---|---|---|---|---|---|
| **N° Ingreso:** | 4382103 | **Fecha:** | 06/06/2021 03:27 | **F. Consulta:** | No_Aplica | **C. Externa:** | Enfermedad_General |

☐ **Se adiciona conducta al plan de manejo.**

**Detalle del folio:**

**SUBJETIVO**

Cirugía general

Tom Molloy Pedoussaut, 33 años

1- Infección por SARS Cov 2
2- Parotiditis infecciosa
3- Adenocarcinoma colorectal (pT3N1Mx)
* tipo intestinal moderadamente diferenciado
4- Obstrruccion intestinal mecanica
5- * estenosis completa colon sigmoides
6- POP lavado peritoneal postquirurgico + anastosmosis colorectal + cierre de cecostomia + eventrorrafia + dren (12/06/2021)
7- Pop proctosigmoidectomia (ligadura cabos distal - proximal ) + cecostomia de decompresion + cierre de piel (08/06/2021)
8- Antecedente apendicectomía laparoscópica 03/06/21
9- Ileo adinámico postquirúrgico en resolucion
10- Neumatosis intestinal
11- Sospecha de enfermedad de cronh complicada vs lesion neoplasica

S/ sin dolor abdominal, sin emesis, sin fiebre, muy desesperado por estancia prolongada.

**OBJETIVO**

Buenas condiciones.
Pulso 86 FR 16 afebril
Mucosas rosadas hidratadas, escleras anictéricas.
Cardiopulmonar normal
Abdomen blando, depresible, no doloroso a la palpación, sin signos de irritación peritoneal, herida quirúrgicas cubiertas con apósitos
Extremidades bien perfundidas, sin edemas

**ANALISIS**

Paciente 33 años, con obstrucción intestinal mecánica requirió proctosigmoidectomía y anastomisis diferida. Etiología maligna del cuadro obstructivo ya valorado por Oncología.
Se encuentra en buena evolución, bajo manejo de ISO profunda con curaciones por clínica de heridas.
Ya se solicitó tramite para continuar dichas curaciones por clínica de heridas por salud en casa. Una vez su aseguradora garantice la realizacion de dichas curaciones se podrá dar egreso hospitalario.
Se explica plan a paciente , entiende y acepta.

**EPICRISIS**

**Antecedentes**

*** (El antecedente fue resaltado en la HC, implica una situación importante).**

| **Fecha** | **Tipo Antecedente** | *** Detalle** |
|---|---|---|
| 06/06/2021 05:28 | Médicos | ☐ Niega |
| 06/06/2021 05:28 | Quirúrgicos | ☐ Apendicectomia 06/06/2021 |

**Información del folio No. 205**

**TURIZO AGAMEZ ALVARO**
CIRUGIA GENERAL
**R.M.** R-M: 63-0125-13



LICENCIADO A: [SOCIEDAD MEDICA RIONEGRO S.A. SOMER S.A.] NIT [890939936-9]

06/06/2021 05:28 Familiares ☐ Niega

**Diagnósticos Registrados en este folio** **** (El diagnóstico fue resaltado en el folio, implica una situación importante).**

| Código CIE10 ** | Nombre del diagnóstico Según CIE 10 | Princi | DxIng | DxEgr | Presuntivo ó definitivo | Clasificación RIPS | Clásificación Pre/Post QX | Detalle ú Observaciones médicas |
|---|---|---|---|---|---|---|---|---|
| C19X | ☐ TUMOR MALIGNO DE LA UNION RECTOSIGMOIDEA | ☑ | ☐ | ☐ | Definitivo | Confirmado_Nuevo | No_Corresponde | |

**Indicaciones Médicas (Órdenes Médicas las cuales seran vistas en el control de enfermería para su respectivo registro).**

**Tipo Indicación:** Hospitalizacion

**Órd. Médicas:** continuar tramite de autorizacion de curaciones por clinica de heridas domiciliario.
csv

**Información del folio No. 205**

**TURIZO AGAMEZ ALVARO**
CIRUGIA GENERAL
**R.M.** R-M: 63-0125-13



LICENCIADO A: [SOCIEDAD MEDICA RIONEGRO S.A. SOMER S.A.] NIT [890939936-9]

# SOCIEDAD MEDICA RIONEGRO S.A. SOMER S.A.
# 890939936

## EGRESO HOSPITALARIO

**N° Historia Clínica: 769443**

| **Datos personales del Paciente** | | | | | | | |
|---|---|---|---|---|---|---|---|
| **Paciente:** | Cédula_Extranjería 769443 TOM MOLLOY PEDOUSSAUT | | | **Sexo:** | Masculino | **F. Nacim:** | 19/11/1987 |
| **Edad en la atencion:** | 33 Años / 7 Meses / 9 Días | **Estado Civil:** | Casado | **Dirección:** | TRANSVERSAL 17 a 55 22 | | |
| **Teléfono:** | 3223639433 | **Procedencia:** | RIONEGRO | **Ocupación:** | INDEPENDIENTE | | |
| **Responsable:** | NATALY PRETELT | **Tel.responsable:** | 3505214885 | **Dir.responsable:** | TRANSVERSAL 17 a 55 22 | **Parentesco:** | ESPOSA |
| **Acompañante:** | NATALY PRETELT | | | **Tel. Acompañante:** | | | |
| **Entidad:** | EPS SURA | | | | | | |
| **Plan Beneficios:** | EPS SURA (CONTRIBUTIVO) | | | | | **Rango:** | RANGO 1 (CONTRIBUTIVO CATEGORIA A) |

**FOLIO N° 208** **Fecha del Folio: 28/06/2021 10:07**

| **N° Ingreso:** | 4382103 | **Fecha:** | 06/06/2021 03:27 | **F. Consulta:** | No_Aplica | **C. Externa:** | Enfermedad_General |
|---|---|---|---|---|---|---|---|

**Detalle del folio:**

**TIPO EGRESO:** MEDICO **Estado del paciente a la salida:** MEJOR

**EVOLUCION**

**Subjetivo**

CIRUGIA GENERAL
PROTOCOLO BIOSEGURIDAD

DIAGNÓSTICOS
ADENOCARCINOMA COLORECTAL (pT3N1Mx)
OBSTRUCCION INTESTINAL MECANICA RESUELTA
POP LAVADO PERITONEAL POSTQUIRURGICO + ANASTOSMOSIS COLORECTAL + CIERRE DE CECOSTOMIA + EVENTRORRAFIA + DREN (12/06/2021)
POP PROCTOSIGMOIDECTOMIA (LIGADURA CABOS DISTAL - PROXIMAL ) + CECOSTOMIA DE DECOMPRESION + CIERRE DE PIEL (08/06/2021)
ANTECEDENTE APENDICECTOMÍA LAPAROSCÓPICA 03/06/21
ILEO ADINÁMICO POSTQUIRÚRGICO RESUELTO
INFECCION SARS COV - 2
PAROTIDITIS INFECCIOSA EN RESOLUCION

SUBJETIVO
NO DOLOR ABDOMINAL
TOLERA DIETA
SIN FIEBRE
NO SINTOMAS RESPIRATORIOS
DEPOSICION PRESENTE
NO DISTENSION ABDOMINAL
NO OTROS SINTOMAS

**Signos vitales**

Presión arterial sistólica: Presión arterial diastólica: Frecuencia cardiaca: Frecuencia respiratoria:

Temperatura: Presión arterial media:

**Objetivo**

TRANQUILO COLABORADOR
NO SIGNOS DE DIFICULTAD RESPIRATORIA
TA 110/66 FC 70 FR 18 T 36.5
MUCOSAS ROSADAS HUMEDAS, NO ICTERICIA
NO AGREGADOS CARDIOPULMONARES
ABDOMEN BLANDO DEPRESIBLE NO DOLOROSO A LA PALPACIÓN
HERIDA QUIRURGICA CUBIERTA
NO SIGNOS DE IRRITACION PERITONEAL
NO EDEMAS
NO FOCALIZACION NEUROLOGICA

**Información del folio No. 208**

Dr. Carlos A. Hernández Rincón
CIRUJANO GENERAL
C.C. No. 80.178.190 Bogotá D.C.
R.M. 95603/2003
NACIONAL DE COLOMBIA

**HERNANDEZ RINCON CARLOS ALBERTO**
CIRUGIA GENERAL
**R.M.** 95-0603-03



LICENCIADO A: [SOCIEDAD MEDICA RIONEGRO S.A. SOMER S.A.] NIT [890939936-9]

**Analisis**

PACIENTE PATOLOGIA OBSTRUCTIVA DEL TRACTO DIGESTIVO, INICIALMENTE RESECCION DE LESION ESTENOSANTE TOTAL A NIVEL DEL UNION RECTOSIGMOIDEA Y CECOSTOMIA DE DECOMPRESION Y EN SEGUNDO TIEMPO OPERATORIO RECONSTITUCION DEL TRACTO DIGESTIVO CON CIERRE DE PARED ABDOMINAL, CON LESION NEOPLASICA EN REPORTE HISTOPATOLOGICO, YA EVUALUADO POR ONCOLOGIA CON INDICACION DE QUIMIOTERAPIA ADYUVANTE AL SUPERAR ETAPA DE AISLAMIENTO Y CONVALESCENCIA DEL COVID. EVOLUCION CLINICA FAVORABLE, SIN PROGRESION DE CAMBIOS INFLAMATORIOS EN HERIDA QUIRURGICA BAJO SEGUIMIENTO CON ORDEN DE MANEJO POR CLINICA DE HERIDAS AMBULATORIO. ACTUALMENTE TOLERANDO DIETA CON TRANSITO INTESTINAL, COMPLETO ESQUEMA AB Y SIN CRITERIO DE REINTERVENCION. ORDEN DE EGRESO CON RECOMENDACIONES, SIGNOS DE ALARMA Y SEGUIMIENTO. SE EXPLICA AMPLIAMENTE AL PACIENTE Y SU ACOMPAÑANTE PLAN TERAPEUTICO A SEGUIR. SE ACLARAN DUDAS

**Plan**

**Conciliación medicamentosa:**

1. De donde se obtiene la información:
2. Se concilian medicamentos:

## PROMOCIÓN Y PREVENCIÓN

**Requiere remitir el paciente a un programa de promoción y prevención** NO

**Observaciones:**

## PRÓXIMA REVISIÓN DEL PACIENTE

**Revisión en:** 4SEMANAS **Con** CLINICA SOMER

## RECOMEDACIONES AL ALTA

**Recomendaciones**

1 - SOLICITAR CITA CONTROL CONSULTA EXTERNA EN 4 SEMANAS PARA REVISION POSTQUIRURGICA DC. CARLOS HERNANDEZ CONSULTORIO 223 CLINICA SOMER TELEFONO 5610092 ******* 2 - RETIRO DE PUNTOS EN 10 DIAS EN CLINICA SOMER SALA DE PROCEDIMIENTO EN 3 PISO TORRE 1 O EN CENTRO DE ATENCION MAS CERCANO ****** 3- PLAN DE CURACIONES MAYORES CLINICA DE HERIDAS ******* 4- NO LEVANTAR PESO SUPERIOR A 10 KILOGRAMOS DURANTE EL PRIMER MES POSTQUIRURGICO ****** 5 - HOY REPOSO EN CAMA Y DESDE MAÑANA CAMINAR, PUEDE REALIZAR ACTIVIDADES COTIDIANAS SIN REALIZAR GRANDES ESFUERZOS Y MANTENER FAJADO ******* 6 - DESPLAZAMIENTOS EN VEHICULOS EN TRAYECTOS CORTOS, NO TRANSPORTRSE EN MOTOCICLETA DURANTE 15 DIAS ****** 7- PROCURAR UNA DIETA SALUDABLE, EVITAR COMIDAS GRASOSAS O FRITURAS. NO CONSUMIR LACTEOS NI DERIVADOS HASTA NUEVA ORDEN. ***** 8 - SI PRESENTA CUALQUIER SENSACION DE ANORMALIDAD QUE NO MEJORE CON EL MEDICAMENTO INDICADO ASISTIR AL SERVICIO DE URGENCIAS. ***** 9- MANTENER APOSITO CUBRIENDO HERIDA QUIRURGICA, NO RETIRAR, EVITAR MOJARLO ***** 10 - TOMAR LA MEDICACION INDICADA ***** 11 - INCAPACIDAD MEDICA INICIAL POR 30 DIAS A PARTIR DE LA FECHA DE INGRESO **** 12 - SEGUIR ORDENES DE ONCOLOGIA

**¿El paciente requiere reposo?** Sí **Número de días de reposo** 30

**Antecedentes**

*** (El antecedente fue resaltado en la HC, implica una situación importante).**

| Fecha | Tipo Antecedente | * Detalle |
|---|---|---|
| 06/06/2021 05:28 | Médicos | ☐ Niega |
| 06/06/2021 05:28 | Quirúrgicos | ☐ Apendicectomia 06/06/2021 |
| 06/06/2021 05:28 | Familiares | ☐ Niega |

**Diagnósticos Registrados en este folio**

**** (El diagnóstico fue resaltado en el folio, implica una situación importante).**

| Código CIE10 ** | Nombre del diagnóstico Según CIE 10 | Princi | DxIng | DxEgr | Presuntivo ó definitivo | Clasificación RIPS | Clásificación Pre/Post QX | Detalle ú Observaciones médicas |
|---|---|---|---|---|---|---|---|---|
| C19X | ☐ TUMOR MALIGNO DE LA UNION RECTOSIGMOIDEA | ☑ | ☐ | ☑ | Definitivo | Confirmado_Nuevo | Histopatologico | |

**Plan de manejo - Medicamentos**

| Cod Medicam | Nombre ó descripción del medicamento | POS | Via administr. | Cant | Término definido/Dias | Posología, Indicaciones, Detalles u Observaciones médicas |
|---|---|---|---|---|---|---|
| **Plan de Manejo Externo** | | | | | | |
| A02BC005151 | ESOMEPRAZOL CAP 40 MG | | Oral | 30 | ☑ 30 | TOMAR 1 CAPSULA AL DIA |
| N02BA001011 | ACETAMINOFEN TAB 500MG | | Oral | 20 | ☑ 5 | TOMAR 1 TABLETA VIA ORAL CADA 6 HORAS x 5 DIAS SI HAY DOLOR |

**Información del folio No. 208**

Dr. Carlos A. Hernández Rincón
CIRUJANO GENERAL
C.C. No. 80.178.190 Bogotá D.C.
R.M. 95603/2003
NACIONAL DE COLOMBIA

**HERNANDEZ RINCON CARLOS ALBERTO**
CIRUGIA GENERAL
**R.M.** 95-0603-03



LICENCIADO A: [SOCIEDAD MEDICA RIONEGRO S.A. SOMER S.A.] NIT [890939936-9]

Ninguno 1 ☐ 0

1 - SOLICITAR CITA CONTROL CONSULTA EXTERNA EN 4 SEMANAS PARA REVISION POSTQUIRURGICA DC. CARLOS HERNANDEZ CONSULTORIO 223 CLINICA SOMER TELEFONO 5610092 ******* 2 - RETIRO DE PUNTOS EN 10 DIAS EN CLINICA SOMER SALA DE PROCEDIMIENTO EN 3 PISO TORRE 1 O EN CENTRO DE ATENCION MAS CERCANO ****** 3- PLAN DE CURACIONES MAYORES CLINICA DE HERIDAS ******* 4- NO LEVANTAR PESO SUPERIOR A 10 KILOGRAMOS DURANTE EL PRIMER MES POSTQUIRURGICO ****** 5 - HOY REPOSO EN CAMA Y DESDE MAÑANA CAMINAR, PUEDE REALIZAR ACTIVIDADES COTIDIANAS SIN REALIZAR GRANDES ESFUERZOS Y MANTENER FAJADO ******* 6 - DESPLAZAMIENTOS EN VEHICULOS EN TRAYECTOS CORTOS, NO TRANSPORTRSE EN MOTOCICLETA DURANTE 15 DIAS ****** 7- PROCURAR UNA DIETA SALUDABLE, EVITAR COMIDAS GRASOSAS O FRITURAS. NO CONSUMIR LACTEOS NI DERIVADOS HASTA NUEVA ORDEN. ***** 8 - SI PRESENTA CUALQUIER SENSACION DE ANORMALIDAD QUE NO MEJORE CON EL MEDICAMENTO INDICADO ASISTIR AL SERVICIO DE URGENCIAS. ***** 9- MANTENER APOSITO CUBRIENDO HERIDA QUIRURGICA, NO RETIRAR, EVITAR MOJARLO ***** 10 - TOMAR LA MEDICACION INDICADA ***** 11 - INCAPACIDAD MEDICA INICIAL POR 30 DIAS A PARTIR DE LA FECHA DE INGRESO **** 12 - SEGUIR ORDENES DE ONCOLOGIA

---

**Indicaciones Médicas (Órdenes Médicas las cuales seran vistas en el control de enfermería para su respectivo registro).**

**Tipo Indicación:** Salida

**Órd. Médicas:** SALIDA
CURACION POR CLINICA DE HERIDAS PREVIO AL EGRESO
ENTREGAR PLAN DE MANEJO POR ONCOLOGIA AMBULATORIO
COMPLETAR AISLAMIENTO POR SARS COV -2 (ENTREGAR PLAN DE MANEJO AMBULATORIO x MEDICINA INTERNA)
PLAN DE MANEJO NUTRICIONAL AMBULATORIO

PARA SU SALIDA
1 - SOLICITAR CITA CONTROL CONSULTA EXTERNA EN 4 SEMANAS PARA REVISION POSTQUIRURGICA DC. CARLOS HERNANDEZ CONSULTORIO 223 CLINICA SOMER TELEFONO 5610092 ******* 2 - RETIRO DE PUNTOS EN 10 DIAS EN CLINICA SOMER SALA DE PROCEDIMIENTO EN 3 PISO TORRE 1 O EN CENTRO DE ATENCION MAS CERCANO ****** 3- PLAN DE CURACIONES MAYORES CLINICA DE HERIDAS ******* 4- NO LEVANTAR PESO SUPERIOR A 10 KILOGRAMOS DURANTE EL PRIMER MES POSTQUIRURGICO ****** 5 - HOY REPOSO EN CAMA Y DESDE MAÑANA CAMINAR, PUEDE REALIZAR ACTIVIDADES COTIDIANAS SIN REALIZAR GRANDES ESFUERZOS Y MANTENER FAJADO ******* 6 - DESPLAZAMIENTOS EN VEHICULOS EN TRAYECTOS CORTOS, NO TRANSPORTRSE EN MOTOCICLETA DURANTE 15 DIAS ****** 7- PROCURAR UNA DIETA SALUDABLE, EVITAR COMIDAS GRASOSAS O FRITURAS. NO CONSUMIR LACTEOS NI DERIVADOS HASTA NUEVA ORDEN. ***** 8 - SI PRESENTA CUALQUIER SENSACION DE ANORMALIDAD QUE NO MEJORE CON EL MEDICAMENTO INDICADO ASISTIR AL SERVICIO DE URGENCIAS. ***** 9- MANTENER APOSITO CUBRIENDO HERIDA QUIRURGICA, NO RETIRAR, EVITAR MOJARLO ***** 10 - TOMAR LA MEDICACION INDICADA ***** 11 - INCAPACIDAD MEDICA INICIAL POR 30 DIAS A PARTIR DE LA FECHA DE INGRESO **** 12 - SEGUIR ORDENES DE ONCOLOGIA

**Incapacidad**

**Consecutivo No. ***

264257

**Information del folio No. 208**

***** (Debido al alto volúmen de información, es necesario remitirse al informe de Incapacidad médica desde la opción Informes/Impresión de solicitudes, item Incapacidad)**

Dr. Carlos H. Hernández Rincón
CIRUJANO GENERAL
C.C. No. 80.178.190 Bogotá D.C.
R.M. 95603/2003
NACIONAL DE COLOMBIA

**HERNANDEZ RINCON CARLOS ALBERTO**
CIRUGIA GENERAL
**R.M.** 95-0603-03

# SOCIEDAD MEDICA RIONEGRO S.A. SOMER S.A.
# 890939936

## TERAPIA RESPIRATORIA HOSPITALIZACION

**N° Historia Clínica: 769443**

**Datos personales del Paciente**

| | | | | | | | |
|---|---|---|---|---|---|---|---|
| **Paciente:** | Cédula_Extranjería 769443 TOM MOLLOY PEDOUSSAUT | | | **Sexo:** | Masculino | **F. Nacim:** | 19/11/1987 |
| **Edad en la atencion:** | 33 Años / 7 Meses / 9 Días | **Estado Civil:** | Casado | **Dirección:** | TRANSVERSAL 17 a 55 22 | | |
| **Teléfono:** | 3223639433 | **Procedencia:** | RIONEGRO | **Ocupación:** | INDEPENDIENTE | | |
| **Responsable:** | NATALY PRETELT | **Tel.responsable:** | 3505214885 | **Dir.responsable:** | TRANSVERSAL 17 a 55 22 | **Parentesco:** | ESPOSA |
| **Acompañante:** | NATALY PRETELT | | | **Tel. Acompañante:** | | | |
| **Entidad:** | EPS SURA | | | | | | |
| **Plan Beneficios:** | EPS SURA (CONTRIBUTIVO) | | | | | **Rango:** | RANGO 1 (CONTRIBUTIVO CATEGORIA A) |

**FOLIO N° 209** **Fecha del Folio: 28/06/2021 11:40**

| | | | | | | | |
|---|---|---|---|---|---|---|---|
| **N° Ingreso:** | 4382103 | **Fecha:** | 06/06/2021 03:27 | **F. Consulta:** | No_Aplica | **C. Externa:** | Enfermedad_General |

**Detalle del folio:**

**EVOLUCIÓN**

**Fecha y Hora de Evolución** 28 de junio de 2021 11:39 a. m.

**Frecuencia Cardiaca** 85 **Frecuencia Respiratoria** 15 **Saturación** 96 **%**

**Auscultación** Mv conservado, no ruidos sobreagregados

**Oxigeno Suplementario** Ninguno **Cantidad** **Lts**

**Trabajo Respiratorio** NO

- [ ] Supraclavicular
- [ ] Intercostal
- [ ] Subcostales
- [ ] Disbalance Toraco Abdominal

**MANIOBRAS**

- [ ] Percusión
- [ ] Vibración
- [ ] Aceleración e Flujo
- [ ] Lavado de Nasal
- [ ] Tos Asistida
- [ ] Estímulo de Tos
- [ ] Aspiración de Secreciones
- [ ] Movilizaciones Torácicas

**Drenaje Postural** Selectivo

- [x] para Aumentar CPT
- [x] Para Mejorar Ventilación Pulmonar
- [x] Labios Fruncidos
- [x] Reacondicionamiento Pulmonar

**Terapia Incentiva** Mixto

**Observaciones** Se evalúa paciente bajo normas de bioseguridad recomendadas por ministerio de salud, con todos los EPP debido a la pandemia actual por covid-19. Tom, evaluo paciente en aceptables condiciones generales, sentado en cama, orientado, en el momento sin acompañante, afebril al tacto, patron respiratorio toracoabdominal, ritmo regular, amplitud superficial, expansión simetrica, sin oxigeno suplementario STO2:96%
Realizo ejercicios de incentivo respiratorio mixto de flujo movilizando 1200cc/seg 15 repeticiones + elevacion de MMSS, ejercicios diafragmáticos y de control de la respiración, ejercicios de aumento CPT + ejercicio fortalecimiento, tolera, queda estable, se toma saturacion despues de los ejercios, paciente con STO2:96%, se deja indicación para continuar con los ejercicios durante el dia

**Antecedentes** *** (El antecedente fue resaltado en la HC, implica una situación importante).**

| Fecha | Tipo Antecedente | ∗ Detalle |
|---|---|---|
| 06/06/2021 05:28 | Médicos | [ ] Niega |
| 06/06/2021 05:28 | Quirúrgicos | [ ] Apendicectomia 06/06/2021 |
| 06/06/2021 05:28 | Familiares | [ ] Niega |

**Indicaciones Médicas (Órdenes Médicas las cuales seran vistas en el control de enfermería para su respectivo registro).**

**Tipo Indicación:** Hospitalizacion

**Órd. Médicas:**

**Información del folio No. 209**

**PRIETO RODRIGUEZ ALEJANDRA**
TERAPIA RESPIRATORIA
**R.M.** 5-1428-13



LICENCIADO A: [SOCIEDAD MEDICA RIONEGRO S.A. SOMER S.A.] NIT [890939936-9]

# SOCIEDAD MEDICA RIONEGRO S.A. SOMER S.A.
# 890939936

## TROMBOEMBOLISMO

**N° Historia Clínica: 769443**

| **Datos personales del Paciente** | | | | | | | |
|---|---|---|---|---|---|---|---|
| **Paciente:** | Cédula_Extranjería 769443 TOM MOLLOY PEDOUSSAUT | | | **Sexo:** | Masculino | **F. Nacim:** | 19/11/1987 |
| **Edad en la atencion:** | 33 Años / 7 Meses / 9 Días | **Estado Civil:** | Casado | **Dirección:** | TRANSVERSAL 17 a 55 22 | | |
| **Teléfono:** | 3223639433 | **Procedencia:** | RIONEGRO | **Ocupación:** | INDEPENDIENTE | | |
| **Responsable:** | NATALY PRETELT | **Tel.responsable:** | 3505214885 | **Dir.responsable:** | TRANSVERSAL 17 a 55 22 | **Parentesco:** | ESPOSA |
| **Acompañante:** | NATALY PRETELT | | | **Tel. Acompañante:** | | | |
| **Entidad:** | EPS SURA | | | | | | |
| **Plan Beneficios:** | EPS SURA (CONTRIBUTIVO) | | | | | **Rango:** | RANGO 1 (CONTRIBUTIVO CATEGORIA A) |

**FOLIO N° 212** **Fecha del Folio: 28/06/2021 13:29**

| **N° Ingreso:** | 4382103 | **Fecha:** | 06/06/2021 03:27 | **F. Consulta:** | No_Aplica | **C. Externa:** | Otra |
|---|---|---|---|---|---|---|---|

## ESCALA DE PADUA

| PUNTUACION | FACTOR DE RIESGO |
|---|---|
| ☐ 3 | Cáncer activo. |
| ☐ 3 | TEV previo (excluyendo trombosis superficial). |
| ☐ 3 | Movilidad reducida (más de 3 días). |
| ☑ 3 | Conocimiento de una condición trombofílica. |
| ☐ 2 | Trauma o cirugía reciente (menos de 1 mes). |
| ☐ 1 | Ancianos (>70 años). |
| ☐ 1 | Falla cardiaca o falla respiratoria. |
| ☐ 1 | Infarto agudo de miocardio o accidente cerebrovascular. |
| ☐ 1 | Infección aguda y/o desorden reumatológico. |
| ☐ 1 | Obesidad (IMC >30). |
| ☐ 1 | Tratamiento hormonal en curso. |

**Valor: 3** **Menos de 4 puntos: Bajo Riesgo.**

**Antecedentes** *** (El antecedente fue resaltado en la HC, implica una situación importante).**

| Fecha | Tipo Antecedente | * Detalle |
|---|---|---|
| 06/06/2021 05:28 | Médicos | ☐ Niega |
| 06/06/2021 05:28 | Quirúrgicos | ☐ Apendicectomia 06/06/2021 |
| 06/06/2021 05:28 | Familiares | ☐ Niega |

**Información del folio No. 212**

Daniel Cifuentes Diaz
RM 1.044.101.211

**CIFUENTES DIAZ DANIEL ESTIBEN**
MEDICINA GENERAL
**R.M.** 1044101211

**Indicaciones Médicas (Órdenes Médicas las cuales seran vistas en el control de enfermería para su respectivo registro).**

**Tipo Indicación:** Hospitalizacion

**Órd. Médicas:**

**Información del folio No. 212**

Daniel Cifuentes Diaz
RM 1.044.101.211

**CIFUENTES DIAZ DANIEL ESTIBEN**
MEDICINA GENERAL
**R.M.** 1044101211



LICENCIADO A: [SOCIEDAD MEDICA RIONEGRO S.A. SOMER S.A.] NIT [890939936-9]

# SOCIEDAD MEDICA RIONEGRO S.A. SOMER S.A.
# 890939936

## CONSEJERO ESPIRITUAL

**N° Historia Clínica: 769443**

| **Datos personales del Paciente** | | | | | | | |
|---|---|---|---|---|---|---|---|
| **Paciente:** | Cédula_Extranjería 769443 TOM MOLLOY PEDOUSSAUT | | | **Sexo:** | Masculino | **F. Nacim:** | 19/11/1987 |
| **Edad en la atencion:** | 33 Años \ 7 Meses \ 9 Días | **Estado Civil:** | Casado | **Dirección:** | TRANSVERSAL 17 a 55 22 | | |
| **Teléfono:** | 3223639433 | **Procedencia:** | RIONEGRO | **Ocupación:** | INDEPENDIENTE | | |
| **Responsable:** | NATALY PRETELT | **Tel.responsable:** | 3505214885 | **Dir.responsable:** | TRANSVERSAL 17 a 55 22 | **Parentesco:** | ESPOSA |
| **Acompañante:** | NATALY PRETELT | | | **Tel. Acompañante:** | | | |
| **Entidad:** | EPS SURA | | | | | | |
| **Plan Beneficios:** | EPS SURA (CONTRIBUTIVO) | | | | | **Rango:** | RANGO 1 (CONTRIBUTIVO CATEGORIA A) |

**FOLIO N° 213** **Fecha del Folio: 28/06/2021 16:35**

| **N° Ingreso:** | 4382103 | **Fecha:** | 06/06/2021 03:27 | **F. Consulta:** | No_Aplica | **C. Externa:** | Otra |
|---|---|---|---|---|---|---|---|

☐ **Se adiciona conducta al plan de manejo.**

**Detalle del folio:**

**SUBJETIVO**
No se logra establecer comunicacion, se reprograma llamada
**OBJETIVO**
No aplica
**ANALISIS**
No se logra establecer comunicacion, se reprograma llamada
**EPICRISIS**

**Antecedentes** *** (El antecedente fue resaltado en la HC, implica una situación importante).**

| Fecha | Tipo Antecedente | * Detalle |
|---|---|---|
| 06/06/2021 05:28 | Médicos | ☐ Niega |
| 06/06/2021 05:28 | Quirúrgicos | ☐ Apendicectomia 06/06/2021 |
| 06/06/2021 05:28 | Familiares | ☐ Niega |

**Indicaciones Médicas (Órdenes Médicas las cuales seran vistas en el control de enfermería para su respectivo registro).**
**Tipo Indicación:** Hospitalizacion
**Órd. Médicas:**

**Información del folio No. 213**

**MENDOZA DEL VALLE LUIS DAVID**
CONSEJERO ESPIRITUAL
**R.M.** 1020472410



LICENCIADO A: [SOCIEDAD MEDICA RIONEGRO S.A. SOMER S.A.] NIT [890939936-9]

# SOCIEDAD MEDICA RIONEGRO S.A. SOMER S.A.
# 890939936

## EGRESO HOSPITALARIO

**N° Historia Clínica: 769443**

| **Datos personales del Paciente** | | | | | | | |
|---|---|---|---|---|---|---|---|
| **Paciente:** | Cédula_Extranjería 769443 TOM MOLLOY PEDOUSSAUT | | | **Sexo:** | Masculino | **F. Nacim:** | 19/11/1987 |
| **Edad en la atencion:** | 33 Años / 7 Meses / 9 Días | **Estado Civil:** | Casado | **Dirección:** | TRANSVERSAL 17 a 55 22 | | |
| **Teléfono:** | 3223639433 | **Procedencia:** | RIONEGRO | **Ocupación:** | INDEPENDIENTE | | |
| **Responsable:** | NATALY PRETELT | **Tel.responsable:** | 3505214885 | **Dir.responsable:** | TRANSVERSAL 17 a 55 22 | **Parentesco:** | ESPOSA |
| **Acompañante:** | NATALY PRETELT | | | **Tel. Acompañante:** | | | |
| **Entidad:** | EPS SURA | | | | | | |
| **Plan Beneficios:** | EPS SURA (CONTRIBUTIVO) | | | | | **Rango:** | RANGO 1 (CONTRIBUTIVO CATEGORIA A) |

**FOLIO N° 214** **Fecha del Folio: 28/06/2021 17:02**

| **N° Ingreso:** | 4382103 | **Fecha:** | 06/06/2021 03:27 | **F. Consulta:** | No_Aplica | **C. Externa:** | Enfermedad_General |
|---|---|---|---|---|---|---|---|

**Detalle del folio:**

**TIPO EGRESO:** MEDICO **Estado del paciente a la salida:** MEJOR

**EVOLUCION**

**Subjetivo**

Reside en rionegro, San Antonio de Pereira, financiero, tiene 1 hijo, en el momento con la esposa.

iDx.
- Infección moderada por SARS-CoV2/COVID-19 (Neumonia CURB65+=0, sin signos de hipoxemia).
  ° NEWS Score actual de 1 punto, y un CALL Score Clase C [10 pts]
- Adenocarcinoma colorectal (pT3N1Mx)
* tipo intestinal moderadamente diferenciado
- Obstrruccion intestinal mecanica
- * estenosis completa colon sigmoides
- POP lavado peritoneal postquirurgico + anastosmosis colorectal + cierre de cecostomia + eventrorrafia + dren (12/06/2021)
- Pop proctosigmoidectomia (ligadura cabos distal - proximal ) + cecostomia de decompresion + cierre de piel (08/06/2021)
- Ileo adinámico postquirúrgico en resolucion
- Neumatosis intestinal

Antecedentes Personales
- Quirúrgicos; niega.
- Tóxico alergicos: niega.
- Farmacológicos: niega.
- Hospitalarios: niega.
- Patológicos: Niega.

Paciente en el momento estable clinica y hemodinamicamente, ya cuenta con valoracion el dia de hoy por parte de Cirugia General quien indica por adecuada evolucion alta con plan de manejo ambulatorio, por parte de medicina interna Con mejoria de dimero D y LDH por lo que considera puede ser dado de alta.

Plan:
1. Alta

**Signos vitales**

Presión arterial sistólica: Presión arterial diastólica: Frecuencia cardiaca: Frecuencia respiratoria:

Temperatura: Presión arterial media:

**Información del folio No. 214**

**RODRIGUEZ LOPEZ GUILLERMO HERNANDO**
MEDICINA GENERAL
**R.M.** 1061689519



LICENCIADO A: [SOCIEDAD MEDICA RIONEGRO S.A. SOMER S.A.] NIT [890939936-9]

**Objetivo**

Reside en rionegro, San Antonio de Pereira, financiero, tiene 1 hijo, en el momento con la esposa.

iDx.
- Infección moderada por SARS-CoV2/COVID-19 (Neumonia CURB65+=0, sin signos de hipoxemia).
  ° NEWS Score actual de 1 punto, y un CALL Score Clase C [10 pts]
- Adenocarcinoma colorectal (pT3N1Mx)
* tipo intestinal moderadamente diferenciado
- Obstrruccion intestinal mecanica
- * estenosis completa colon sigmoides
- POP lavado peritoneal postquirurgico + anastosmosis colorectal + cierre de cecostomia + eventrorrafia + dren (12/06/2021)
- Pop proctosigmoidectomia (ligadura cabos distal - proximal ) + cecostomia de decompresion + cierre de piel (08/06/2021)
- Ileo adinámico postquirúrgico en resolucion
- Neumatosis intestinal

Antecedentes Personales
- Quirúrgicos; niega.
- Tóxico alergicos: niega.
- Farmacológicos: niega.
- Hospitalarios: niega.
- Patológicos: Niega.

Paciente en el momento estable clinica y hemodinamicamente, ya cuenta con valoracion el dia de hoy por parte de Cirugia General quien indica por adecuada evolucion alta con plan de manejo ambulatorio, por parte de medicina interna Con mejoria de dimero D y LDH por lo que considera puede ser dado de alta.

Plan:
1. Alta

**Analisis**

Reside en rionegro, San Antonio de Pereira, financiero, tiene 1 hijo, en el momento con la esposa.

iDx.
- Infección moderada por SARS-CoV2/COVID-19 (Neumonia CURB65+=0, sin signos de hipoxemia).
  ° NEWS Score actual de 1 punto, y un CALL Score Clase C [10 pts]
- Adenocarcinoma colorectal (pT3N1Mx)
* tipo intestinal moderadamente diferenciado
- Obstrruccion intestinal mecanica
- * estenosis completa colon sigmoides
- POP lavado peritoneal postquirurgico + anastosmosis colorectal + cierre de cecostomia + eventrorrafia + dren (12/06/2021)
- Pop proctosigmoidectomia (ligadura cabos distal - proximal ) + cecostomia de decompresion + cierre de piel (08/06/2021)
- Ileo adinámico postquirúrgico en resolucion
- Neumatosis intestinal

Antecedentes Personales
- Quirúrgicos; niega.
- Tóxico alergicos: niega.
- Farmacológicos: niega.
- Hospitalarios: niega.
- Patológicos: Niega.

Paciente en el momento estable clinica y hemodinamicamente, ya cuenta con valoracion el dia de hoy por parte de Cirugia General quien indica por adecuada evolucion alta con plan de manejo ambulatorio, por parte de medicina interna Con mejoria de dimero D y LDH por lo que considera puede ser dado de alta.

Plan:
1. Alta

---

**Plan**

**Conciliación medicamentosa:**

1. De donde se obtiene la información:
2. Se concilian medicamentos:

**Información del folio No. 214**

**RODRIGUEZ LOPEZ GUILLERMO HERNANDO**
MEDICINA GENERAL
**R.M.** 1061689519



LICENCIADO A: [SOCIEDAD MEDICA RIONEGRO S.A. SOMER S.A.] NIT [890939936-9]

## PROMOCIÓN Y PREVENCIÓN

**Requiere remitir el paciente a un programa de promoción y prevención** NO

**Observaciones:**

## PRÓXIMA REVISIÓN DEL PACIENTE

**Revisión en:** NO APLICA **Con**

## RECOMEDACIONES AL ALTA

**Recomendaciones**

.

**¿El paciente requiere reposo?** No

**Antecedentes** *** (El antecedente fue resaltado en la HC, implica una situación importante).**

| Fecha | Tipo Antecedente | * Detalle |
|---|---|---|
| 06/06/2021 05:28 | Médicos | ☐ Niega |
| 06/06/2021 05:28 | Quirúrgicos | ☐ Apendicectomia 06/06/2021 |
| 06/06/2021 05:28 | Familiares | ☐ Niega |

**Diagnósticos Registrados en este folio** **** (El diagnóstico fue resaltado en el folio, implica una situación importante).**

| Código CIE10 | * * | Nombre del diagnóstico Según CIE 10 | Princi | DxIng | DxEgr | Presuntivo ó definitivo | Clasificación RIPS | Clásificación Pre/Post QX | Detalle ú Observaciones médicas |
|---|---|---|---|---|---|---|---|---|---|
| C19X | ☐ | TUMOR MALIGNO DE LA UNION RECTOSIGMOIDEA | ☑ | ☐ | ☑ | Definitivo | Confirmado_Nuevo | Histopatologico | |

**Indicaciones Médicas (Órdenes Médicas las cuales seran vistas en el control de enfermería para su respectivo registro).**

**Tipo Indicación:** Salida

**Órd. Médicas:** Reside en rionegro, San Antonio de Pereira, financiero, tiene 1 hijo, en el momento con la esposa.

iDx.
- Infección moderada por SARS-CoV2/COVID-19 (Neumonia CURB65+=0, sin signos de hipoxemia).
  ° NEWS Score actual de 1 punto, y un CALL Score Clase C [10 pts]
- Adenocarcinoma colorectal (pT3N1Mx)
* tipo intestinal moderadamente diferenciado
- Obstrruccion intestinal mecanica
- * estenosis completa colon sigmoides
- POP lavado peritoneal postquirurgico + anastosmosis colorectal + cierre de cecostomia + eventrorrafia + dren (12/06/2021)
- Pop proctosigmoidectomia (ligadura cabos distal - proximal ) + cecostomia de decompresion + cierre de piel (08/06/2021)
- Ileo adinámico postquirúrgico en resolucion
- Neumatosis intestinal

Antecedentes Personales
- Quirúrgicos; niega.
- Tóxico alergicos: niega.
- Farmacológicos: niega.
- Hospitalarios: niega.
- Patológicos: Niega.

Paciente en el momento estable clinica y hemodinamicamente, ya cuenta con valoracion el dia de hoy por parte de Cirugia General quien indica por adecuada evolucion alta con plan de manejo ambulatorio, por parte de medicina interna Con mejoria de dimero D y LDH por lo que considera puede ser dado de alta.

Plan:
1. Alta

**Información del folio No. 214**

**RODRIGUEZ LOPEZ GUILLERMO HERNANDO**
MEDICINA GENERAL
**R.M.** 1061689519



LICENCIADO A: [SOCIEDAD MEDICA RIONEGRO S.A. SOMER S.A.] NIT [890939936-9]

# SOCIEDAD MEDICA RIONEGRO S.A. SOMER S.A.
# 890939936

## CLINICA DE HERIDAS

**N° Historia Clínica: 769443**

| **Datos personales del Paciente** | | | | | | | |
|---|---|---|---|---|---|---|---|
| **Paciente:** | Cédula_Extranjería 769443 TOM MOLLOY PEDOUSSAUT | | | **Sexo:** | Masculino | **F. Nacim:** | 19/11/1987 |
| **Edad en la atencion:** | 33 Años / 7 Meses / 10 Días | **Estado Civil:** | Casado | **Dirección:** | TRANSVERSAL 17 a 55 22 | | |
| **Teléfono:** | 3223639433 | **Procedencia:** | RIONEGRO | **Ocupación:** | INDEPENDIENTE | | |
| **Responsable:** | NATALY PRETELT | **Tel.responsable:** | 3505214885 | **Dir.responsable:** | TRANSVERSAL 17 a 55 22 | **Parentesco:** | ESPOSA |
| **Acompañante:** | NATALY PRETELT | | | **Tel. Acompañante:** | | | |
| **Entidad:** | EPS SURA | | | | | | |
| **Plan Beneficios:** | EPS SURA (CONTRIBUTIVO) | | | | | **Rango:** | RANGO 1 (CONTRIBUTIVO CATEGORIA A) |

**FOLIO N° 215** **Fecha del Folio: 29/06/2021 07:36**

| **N° Ingreso:** | 4382103 | **Fecha:** | 06/06/2021 03:27 | **F. Consulta:** | No_Aplica | **C. Externa:** | Enfermedad_General |
|---|---|---|---|---|---|---|---|

### SEGUIMIENTO DE PIEL A PACIENTE QUE PRESENTA ALGUNA ALTERACIÓN CUTÁNEA

**1° Herida**

**Medición**

Logitud: 11,0 centímetros Ancho: 0,0 centímetros Profundidad: 2,5 centímetros Superficie: 137,5 centímetros

- [ ] Tunelización — Entre las 12 y las 3; Entre las 3 y las 6; Entre las 6 y las 9; Entre las 9 y las 12
- [x] Cavitación — A las 12:00
- [ ] Tracto sinusal — Entre las 12 y las 3; Entre las 3 y las 6; Entre las 6 y las 9; Entre las 9 y las 12

**Tipo de tejido observado**

Requiere desbridamiento: No

Escara: 0,0 Esfacelo: 0,0 Granulación: 100,0 Epitelización: 0,0 Hueso: 0,0

Hipergranulación: 0,0 Tendón: 0,0 T. Subcutáneo: 0,0 Cápsula articular: 0,0

Tipo porcentaje de tejido: 100,0

**Exudado**

Cantidad de exudado: Moderado Tipo de exudado: Purulento

**Piel circundante**

Sana Sana: Normal

**Bordes de la herida**

Sano Adherido con efecto borde

**Olor**

Ausente

**Infección / Inflamación**

Dolor en aumento Exudado purulento

**Dolor**

Paciente presenta facies de dolor y/o quejido Requirió analgesia: Sí

Entre 5 y 6 Requirió sedación: No

**Información del folio No. 215**

**GIRALDO ARISTIZABAL CINDY VANESSA**
ENFERMERIA ESPECIALIZADA EN HERIDAS
**R.M.** 1038412393



LICENCIADO A: [SOCIEDAD MEDICA RIONEGRO S.A. SOMER S.A.] NIT [890939936-9]

**Registro fotográfico**

**Plan de cuidado**

Control de carga bacteriana + control de exudado + promover proceso de granulación

## Insumos a utilizar según valoración realizada

SSN 0.9 100cc
Aguja # 18
Guantes estériles 6 1/2
Compresa estéril 4
Hoja bisturi # 11
Fixomull 200cm
Hidrofibra + plata 15x15 (Aquacel ag 15x15)

**Subjetivo**

Nota correspondiente a procedimeinto realizado el 28/06/2021: Paciente masculino de 33 años de edad. Refiere sentirse bien.

**Objetivo**

ota correspondiente a procedimeinto realizado el 28/06/2021: Se encuentra paciente en compañía de esposa, se les explica el procedimiento a realizar y dan su consentimiento, se verifica que entendieron la información. Cumpliendo con el lavado de manos, con el protocolo institucional del procedimiento y siguiendo las normas de bioseguridad se retira curación anterior impregnada de material seropurulento. Se realiza valoración integral de herida ubicada línea media abdominal tercio distal, de grosor total. Se realiza lavado de herida con solución salina al 0.9% tibia con técnica estéril guante piel, se realiza secado de herida con gasa estéril mediante toques retirando restos de tejido desvitalizado, se aplica sobre lecho de la herida y rellenando cavitación la cual mide aproximadamente 5cm hidrofibra + plata para acción bactericida contra una amplia variedad de patógenos, reduciendo el riesgo de maceración al absorber y retener cantidades sustanciales de fluido y exudado de moderado a alto, hace disrupción y rompe la capa de biofilm exponiendo las bacterias. Se ponen compresas secundarias y se fija con Fixomull. Se dan indicaciones a paciente, familiar y personal de enfermería de los cuidados que debe de tener. Procedimiento bien tolerado y sin complicaciones. Se deja paciente en estables condiciones, con barandas elevadas. Se clasifican desechos

**Análisis**

Paciente en manejo conjunto con cirugía genral, continuará manejo con salud en casa.

**Indicaciones y plan**

No mojar, no destapar
Paciente de alta con curaciones por salud en casa

**Antecedentes**

*** (El antecedente fue resaltado en la HC, implica una situación importante).**

| Fecha | Tipo Antecedente | * Detalle |
|---|---|---|
| 06/06/2021 05:28 | Médicos | ☐ Niega |
| 06/06/2021 05:28 | Quirúrgicos | ☐ Apendicectomia 06/06/2021 |
| 06/06/2021 05:28 | Familiares | ☐ Niega |

**Indicaciones Médicas (Órdenes Médicas las cuales seran vistas en el control de enfermería para su respectivo registro).**

**Tipo Indicación:** Hospitalizacion **Aislamiento:** Precaucion_Estandar

**Órd. Médicas:**

**Orden de Hospitalización**

***** (Debido al alto volúmen de información, es necesario remitirse al informe de Orden de Hospitalización desde la opción Informes/Impresión de solicitudes, item Orden hospitalización)**

**Consecutivo No. *****

177524

**Información del folio No. 215**

**GIRALDO ARISTIZABAL CINDY VANESSA**
ENFERMERIA ESPECIALIZADA EN HERIDAS
**R.M.** 1038412393



LICENCIADO A: [SOCIEDAD MEDICA RIONEGRO S.A. SOMER S.A.] NIT [890939936-9]

# SOCIEDAD MEDICA RIONEGRO S.A. SOMER S.A.
# 890939936

## EVOLUCIÓN CIRUGÍA

**N° Historia Clínica: 769443**

| **Datos personales del Paciente** | | | | | | | |
|---|---|---|---|---|---|---|---|
| **Paciente:** | Cédula_Extranjería 769443 TOM MOLLOY PEDOUSSAUT | | | **Sexo:** | Masculino | **F. Nacim:** | 19/11/1987 |
| **Edad en la atencion:** | 33 Años / 8 Meses / 3 Días | **Estado Civil:** | Casado | **Dirección:** | TRANSVERSAL 17 a 55 22 | | |
| **Teléfono:** | 3223639433 | **Procedencia:** | RIONEGRO | **Ocupación:** | INDEPENDIENTE | | |
| **Responsable:** | NATALY | **Tel.responsable:** | 3505219885 | **Dir.responsable:** | RIONEGRO | **Parentesco:** | ESPOSA |
| **Acompañante:** | NATALY | | | **Tel. Acompañante:** | 3505219885 | | |
| **Entidad:** | EPS SURA | | | | | | |
| **Plan Beneficios:** | EPS SURA - (CONSULTA MEDICA) | | | | | **Rango:** | RANGO 1 (CONTRIBUTIVO CATEGORIA A) |

| **FOLIO N°220** | | **Fecha del Folio:** 23/07/2021 11:29 | | | | | |
|---|---|---|---|---|---|---|---|
| **N° Ingreso:** | 4438529 | **Fecha:** | 23/07/2021 10:21 | **F. Consulta:** | No_Aplica | **C. Externa:** | Enfermedad_General |

☐ **Se adiciona conducta al plan de manejo.**

**Detalle del folio:**

**SUBJETIVO**

CIRUGIA GENERAL
PROTOCOLO BIOSEGURIDAD

MOTIVO
CONTROL POSTQUIRURGICO

EEA
POP LAVADO PERITONEAL POSTQUIRURGICO + ANASTOSMOSIS COLORECTAL + CIERRE DE CECOSTOMIA + EVENTRORRAFIA + DREN (12/06/2021)
POP PROCTOSIGMOIDECTOMIA (LIGADURA CABOS DISTAL - PROXIMAL ) + CECOSTOMIA DE DECOMPRESION + CIERRE DE PIEL (08/06/2021)
ANTECEDENTE APENDICECTOMÍA LAPAROSCÓPICA 03/06/21

REPORTE DE PATOLOGIA
ADENOCARCINOMA COLORECTAL (pT3N1Mx)
OBSTRUCCION INTESTINAL MECANICA RESUELTA

MORBILIDAD ASOCIADA
ILEO ADINÁMICO POSTQUIRÚRGICO RESUELTO
INFECCION SARS COV - 2
PAROTIDITIS INFECCIOSA

SUBJETIVO
NO DOLOR ABDOMINAL
TOLERA DIETA
SIN FIEBRE
DEPOSICION PRESENTE
NO OTROS SINTOMAS

**OBJETIVO**

TRANQUILO COLABORADOR
ALERTA HIDRATADA
FC 78 FR 18 T 36.7
MUCOSAS ROSADAS HUMEDAS, NO ICTERICIA
NO AGREGADOS CARDIOPULMONARES
ABDOMEN BLANDO DEPRESIBLE NO DOLOROSO A LA PALPACIÓN
HERIDA QUIRURGICA CUBIERTA
NO SIGNOS DE IRRITACION PERITONEAL
NO EDEMAS
NO FOCALIZACION NEUROLOGICA

**ANALISIS**

PACIENTE PATOLOGIA OBSTRUCTIVA DEL TRACTO DIGESTIVO, REQUIERE RESECCION DE LESION ESTENOSANTE TOTAL A NIVEL DEL UNION RECTOSIGMOIDEA Y CECOSTOMIA DE DECOMPRESION Y EN SEGUNDO TIEMPO OPERATORIO RECONSTITUCION DEL TRACTO DIGESTIVO CON CIERRE DE PARED ABDOMINAL, EN REPORTE DE LESION NEOPLASICA EVUALUADO POR ONCOLOGIA CON INDICACION DE QUIMIOTERAPIA ADYUVANTE AL SUPERAR ETAPA DE AISLAMIENTO Y

**Información del folio No. 220**

Dr. Carlos A. Hernández Rincón
CIRUJANO GENERAL
C.C. No. 80.178.190 Bogotá D.C.
R.M. 95603/2003
NACIONAL DE COLOMBIA

**HERNANDEZ RINCON CARLOS ALBERTO**
CIRUGIA GENERAL
**R.M.** 95-0603-03



LICENCIADO A: [SOCIEDAD MEDICA RIONEGRO S.A. SOMER S.A.] NIT [890939936-9]

CONVALESCENCIA DEL COVID Y CICATRIZACION POR SEGUNDA INTENCION DE HERIDA QUIRURGICA. EVOLUCION CLINICA FAVORABLE, SIN PROGRESION DE CAMBIOS INFLAMATORIOS EN HERIDA QUIRURGICA EN MANEJO POR CLINICA DE HERIDAS AMBULATORIO. ACTUALMENTE TOLERANDO DIETA CON TRANSITO INTESTINAL, SE CITA A CONTROL EN 2 MESES. SE EXPLICA AMPLIAMENTE AL PACIENTE Y SU ACOMPAÑANTE PLAN TERAPEUTICO A SEGUIR. SE ACLARAN DUDAS

**EPICRISIS**

**Antecedentes** *** (El antecedente fue resaltado en la HC, implica una situación importante).**

| Fecha | Tipo Antecedente | * Detalle |
|---|---|---|
| 06/06/2021 05:28 | Médicos | ☐ Niega |
| 06/06/2021 05:28 | Quirúrgicos | ☐ Apendicectomia 06/06/2021 |
| 06/06/2021 05:28 | Familiares | ☐ Niega |

**Diagnósticos Registrados en este folio** **** (El diagnóstico fue resaltado en el folio, implica una situación importante).**

| Código CIE10 | * * | Nombre del diagnóstico Según CIE 10 | Princi | DxIng | DxEgr | Presuntivo ó definitivo | Clasificación RIPS | Clásificación Pre/Post QX | Detalle ú Observaciones médicas |
|---|---|---|---|---|---|---|---|---|---|
| C19X | ☐ | TUMOR MALIGNO DE LA UNION RECTOSIGMOIDEA | ☑ | ☑ | ☑ | Definitivo | Confirmado_Nuevo | Histopatologico | |

**Indicaciones Médicas (Órdenes Médicas las cuales seran vistas en el control de enfermería para su respectivo registro).**

**Tipo Indicación:** Salida_Consulta_Externa

**Órd. Médicas:** CITA CONTROL CONSULTA EXTERNA 2 MESES CIRUGIA
RECOMENDACIONES GENERALES
RETIRO DE PUNTOS
AFRONTAMIENTO PROGRESIVO DE BORDES DE HERIDA QUIRRUGICA
SEGUIMIENTO CON ONCOLOGIA

**Solicitud de Procedimientos No Quirúrgicos**

| Cod CUPS | Cod ISS/SOAT + Descripción Procedimiento No QX | Cant | Urgente/Rutinario | Detalles, Indicaciones u Observaciones médicas |
|---|---|---|---|---|
| 890202 | 39143 - CONSULTA AMBULATORIA DE MEDICINA ESPECIALIZADA | 1 | Rutinario | SS/ CITA CIRUGIA GENERAL CONTROL DC. CARLOS HERNANDEZ CONSULTIRO 223 |

**Información del folio No. 220**

Dr. Carlos A. Hernández Rincón
CIRUJANO GENERAL
C.C. No. 80.178.190 Bogotá D.C.
R.M. 95603/2003
NACIONAL DE COLOMBIA

**HERNANDEZ RINCON CARLOS ALBERTO**
CIRUGIA GENERAL
**R.M.** 95-0603-03



LICENCIADO A: [SOCIEDAD MEDICA RIONEGRO S.A. SOMER S.A.] NIT [890939936-9]

# SOCIEDAD MEDICA RIONEGRO S.A. SOMER S.A.
# 890939936

## UNIDAD FUNCIONAL CANCER DE ADULTO

## CONSULTA EXTERNA ONCOLOGIA

**N° Historia Clínica: 769443**

| **Datos personales del Paciente** | | | | | | | |
|---|---|---|---|---|---|---|---|
| **Paciente:** | Cédula_Extranjería 769443 TOM MOLLOY PEDOUSSAUT | | | | **Sexo:** | Masculino | **F. Nacim:** 19/11/1987 |
| **Edad en la atencion:** | 33 Años / 8 Meses / 16 Días | **Estado Civil:** | Casado | **Dirección:** | TRANSVERSAL 17 a 55 22 | | |
| **Teléfono:** | 3223639433 | **Procedencia:** | RIONEGRO | **Ocupación:** | INDEPENDIENTE | | |
| **Responsable:** | NATALY PRETELL | **Tel.responsable:** | 3505229885 | **Dir.responsable:** | RIONEGRO | **Parentesco:** | ESPOSA |
| **Acompañante:** | NATALY PRETELL | | | **Tel. Acompañante:** | 3505229885 | | |
| **Entidad:** | EPS SURA | | | | | | |
| **Plan Beneficios:** | EPS SURA (CONTRIBUTIVO) | | | | | **Rango:** | RANGO 1 (CONTRIBUTIVO CATEGORIA A) |

| **FOLIO N°221** | | **Fecha del Folio:** 05/08/2021 10:37 | | | | | |
|---|---|---|---|---|---|---|---|
| **N° Ingreso:** | 4456326 | **Fecha:** | 05/08/2021 09:57 | **F. Consulta:** | No_Aplica | **C. Externa:** | Enfermedad_General |

☐ **Se adiciona conducta al plan de manejo.**

**Detalle del folio:**

**SIGNOS VITALES**

**PESO:** Kg **TEMP:** C **PA:** 120/80 **FC:** 80 /MIN **FR:** 16 /MIN **SATURACION DE OXIGENO:** 95 **FI02:** 0.21 **DOLOR:**

**EVOLUCION ONCOLOGIA**

**SUBJETIVO**

TOM MOLLOY PEDOUSSAUT
Paciente de 33 Años de edad
Natural: Britanico - Francés
Residente en San Antonio de Pereira - Hace 4 años en Colombia
Financiero - Independiente
Casado, 1 hijo

Antecedentes
- Patológicos: Estreñimiento crónico
- Quirúrgico: Niega
- Hábitos: Niega
- Alérgicos: Niega

RESUMEN
Paciente varios años (al menos 5) de estreñimiento y diarrea, sin ningún estudio
Ingresa a clínica somer el 06/06/2021 con clínica de abdomen agudo (dolor abdominal intenso, paro de fecales, vómito y signos de irritación peritoneal)

IMÁGENES
06/06/2021 TAC de Abdomen: Dilatación del colon predominando en la región cecal con signos de megacolon tóxico sin signos de peritonitis actual o perforación. Cambios inflamatorios de colitis y enteritis con áreas de reemplazo graso de las paredes como se describió que se describe en inflamación crónica a considerar enfermedad inflamatoria intestinal con compromiso de la región anal.
08/06/2021 TAC de Abdomen: Signos de obstrucción intestinal mecánica que compromete al sigmoide distal como fue descrito con marcada dilatación del marco cólico
15/06/2021 AngioTAC de tórax: Estudio negativo para TEP. Derrames pleurales bilaterales de predominio izquierdo. Atelectasias bibasales.
21/06/2021 TAC de Cara: Signos de proceso inflamatorio sinusal, crónico de predominio maxilar derecho con quiste de retención maxilar derecho, frontal derecho y opacidad de celdillas etmoidales. No hay formación de niveles hidroaéreos, no hay pólipos.
21/06/2021 TAC de Cuello: Estudio muestra engrosamiento de la región del ligamento gloso y ariepiglóticos. Edema con zonas de enfisema en esta topografía. Cuerdas bucales de aspecto normal.
23/06/2021 TACAR de tórax: Se identifican infiltrados de vidrio esmerilado en parches que comprometen especialmente a las zonas más dependientes de ambos hemitórax, afectando los lóbulos superiores y especialmente los lóbulos inferiores, con algunas áreas de consolidación en parches en los lóbulos inferiores. Hay derrame pleural laminar izquierdo. Llama la atención en lo visualizado de la tráquea material ocupando parcialmente la luz, hallazgo que debe correlacionarse con el cuadro clínico y antecedentes para descartar broncoaspiración. Hay un catéter que ingresa por el brazo derecho el cual su extremo distal en la vena cava superior. La ausencia del medio de contraste y el método de reconstrucción utilizado limitan la valoración del cardiomediastino, anotando que en lo que puede ser valorado de este no hay dilataciones anormales de la aorta o vasculatura pulmonar. Se identifican ganglios mediastinales de tamaño normal. En el contexto clínico actual se debe considerar dentro de las posibilidades infección por neumonía viral.

PROCEDIMIENTOS
08/06/2021 Retossigmoidectomia + Colostomia
**Información del folio No. 221**

Dr. Victor Augusto Ramos González
Medicina Interna
Hematología y Oncología Clínica
R.M. 131838
C.C. 73'143.179

**73143179 - RAMOS GONZALEZ VICTOR AUGUSTO**
ONCOLOGIA CLINICA
**R.M.** 13-1838-96



LICENCIADO A: [SOCIEDAD MEDICA RIONEGRO S.A. SOMER S.A.] NIT [890939936-9]

Hallazgos: Panículo adiposo abundantes, sutura en piel de cirugía previa, aponeurosis cerrada en abordaje umbilical, cavidad abdominal con líquido serosanguinolento moderado, marcada distensión pancolonica en un eje superior a 12 cm en todos sus segmentos, con zonas de despulimiento a nivel del ciego y ángulo hepático del colon, muñón apendicular sin filtraciones, zonas de isquemia en parches sin filtraciones, masa estenosante en la unión rectosigmoidea con membranas de fibrina adyacente, marcada distensión de asas intestinales delgadas, cámara gástrica colapsada, se realiza recambio de sonda nasogástrica y se verifica posicionamiento.
12/06/2021 Lavado peritoneal postquirúrgico + anastomosis colorrectal + cierre de cecostomía + eventrorrafia + dren
08/06/2021 Proctosigmoidectomia (ligadura cabos distal - proximal) + cecostomia descompresión + cierre de piel

PATOLOGIA 22/06/2021 - CitoPat No. 16409
Colon distal y recto, proctosigmoidectomía:
Adenocarcinoma de tipo intestinal moderadamente diferenciado.
Tamaño tumoral: 4 x 3,5 x 0,5 cm.
Extensión tumoral: a través de la muscular propia hacia el tejido pericolorrectal.
Invasión linfovascular y perineural: no se observa.
Gemación tumoral: moderada.
Borde de sección: proximal, distal y radial negativos para malignidad.
Ganglios: 2/10 ganglios linfáticos con compromiso metastásico por carcinoma
Otros hallazgos: tejido adiposo pericólico con extensas áreas de necrosis, inflamación crónica activa severa y cambios reparativos asociados.
pT3N1bMx
Dra Linda Barcenas Salazar

Presentó neumonía viral por COVID 19 (PCR del 21/06/2021)

Subjetivo
Dolor abdominal por herida abierta

**OBJETIVO**

Aceptables condiciones generales, alerta, consciente, orientada, hidratada, sin dificultad respiratoria. EVA 0/10, ECOG 0

Peso: 84.5 Kg Talla: 181 cm SC: 2.0 m2

PINR, conjuntivas pálidas, mucosa oral húmeda sin lesiones
Cuello sin adenopatías ni IY
Tórax simétrico. RsCsRs sin soplos. MV conservado sin sobreagregados
Abdomen Herida quirúrgica abierta cerrando por segunda intención cubierta con apósitos
Extremidades sin edemas, llenado capilar menor de 2 segundos
Neurológico sin déficit mayor aparente, ROT ++/++++ y fuerza muscular conservada 5/5

**ANALISIS**

Paciente de 33 años de edad con diagnóstico de Adenocarcinoma de tipo intestinal de la Unión rectosigmoidea, debutó con obstrucción intestinal
Manejo quirúrgico: Proctosigmoidectomia + Colostomía. 08/06/2021, posteriormente requirió lavados peritoneal y cierre de cecostomía
Patologia quirurgica: pT3N1bMx
Presentó neumonía viral por COVID 19 (PCR del 21/06/2021), ya cumplio asiamiento, asintomatico
Por parte de Oncología Clínica se considera paciente con cáncer de unión rectosigmoidea Estadio IIIB quien debutó con obstrucción, se beneficia de manejo oncoespecifico adyuvante protocolo FOLFOX 6
Se explica intención y metas del tratamiento, posibles efectos adversos, dice entender y aceptar.
Se entregan órdenes del primer ciclo, exámenes previos y cita de control en 3 semanas
Se entrega orden para colocación de catéter de cámara implantable
Requiere además Colonoscopia y realizar RMN contrastada de abdomen y pelvis
Debe ser valorado de manera prioritaria por Genética médica

**EPICRISIS**

**Se remite a programa de promoción y prevención?**

**Programa al que se remite:**

**Número de ciclos de quimioterapia administrados al paciente:**

| | | |
|---|---|---|
| **Fecha de inicio** | **Fecha de dinalización** | **Número de ciclos** |
| **Fecha de inicio** | **Fecha de finalización** | **Número de ciclos** |

**Antecedentes** *** (El antecedente fue resaltado en la HC, implica una situación importante).**

| Fecha | Tipo Antecedente | * Detalle |
|---|---|---|
| 06/06/2021 05:28 | Médicos | ☐ Niega |
| 06/06/2021 05:28 | Quirúrgicos | ☐ Apendicectomia 06/06/2021 |
| 06/06/2021 05:28 | Familiares | ☐ Niega |

**Diagnósticos Registrados en este folio** **** (El diagnóstico fue resaltado en el folio, implica una situación importante).**

| Código CIE10 * * | Nombre del diagnóstico Según CIE 10 | Princi | DxIng | DxEgr | Presuntivo ó definitivo | Clasificación RIPS | Clásificación Pre/Post QX | Detalle ú Observaciones médicas |
|---|---|---|---|---|---|---|---|---|

**Información del folio No. 221**

Dr. Victor Augusto Ramos González
Medicina Interna
Hematología y Oncología Clínica
R.M. 131838
C.C. 73'143.179

**73143179 - RAMOS GONZALEZ VICTOR AUGUSTO**
ONCOLOGIA CLINICA
**R.M.** 13-1838-96



LICENCIADO A: [SOCIEDAD MEDICA RIONEGRO S.A. SOMER S.A.] NIT [890939936-9]

C19X ☐ TUMOR MALIGNO DE LA UNION RECTOSIGMOIDEA ☑ ☐ ☐ Presuntivo Impresion_Diagnostica No_Corresponde

**Indicaciones Médicas (Órdenes Médicas las cuales seran vistas en el control de enfermería para su respectivo registro).**

**Tipo Indicación:** Salida

**Órd. Médicas:**

**Solicitud de Exámenes Clínicos y Ayudas Diagnósticas**

| Cod CUPS | Cod ISS/SOAT + Descripción Examen Clinico ó ayuda Diagnóstica | Cant | Urgente/Rutinario | Detalles, Indicaciones u Observaciones médicas |
|---|---|---|---|---|
| 992505 | 33305 - QUIMIOTERAPIA ALTA | 1 | Rutinario | FAVOR AUTORIZAR URGENTE---------- Poliquimioterapia de alto riesgo así:1. Ondansetrón 16 mg iv día 1 y 15 Amp 8 mg No 4Aplicar 16 mg IV diluidos en 50 mililitros de solución salina normal y administrar en 15 minutos2. Fosaprepitant día 1 Amp 150 mg No 1Aplicar 150 mg IV diluidos en de solución salina normal (obtener un volumen total de 150 ml) y administrar en 30 minutos entre la Dexametasona y el Ondansetrón3. Dexametasona 16 mg iv día 1 y 15 Amp 8 mg No 4Aplicar 16 mg IV diluidos en 50 mililitros de solución salina normal y administrar en 15 minutos4. Metoclopramida 10 mg iv día 1 y 15 Amp 10 mg No 2Aplicar 10 mg IV diluidos en 50 mililitros de solución salina normal y administrar en 15 minutos5. Sulfato de Magnesio día 1 y 15 Amp 10 ml No 26. Gluconato de Calcio día 1 y 15 Amp 10% x 10 ml No 4Diluir una ampolla de Gluconato de Calcio más media ampolla de Sulfato de Magnesio en 250 mililitros de dextrosa en agua destilada al 5% y administrar justo antes de la aplicación del Oxaliplatino. Repetir igual preparación justo después de la aplicación del Oxaliplatino. Cada una administrada en 15 minutos7. Oxaliplatino 170 mg iv día 1 y 15 (85 mg/m2) Amp 50 mg No 8Aplicar 170 mg IV diluidos en 250 mililitros de dextrosa en agua destilada al 5% (mantener concentración entre 0.2 - 0.7 mg/ml) y administrar en 2 horas concomitante con el ácido folínico8. Ácido Folínico 800 mg iv día 1 y 15 (400 mg/m2) Amp 50 mg No 32Aplicar 800 mg IV diluidos en 250 mililitros de dextrosa en agua destilada al 5% (mantener concentración entre 0.4 - 4.8 mg/ml) y administrar concomitante con el Oxaliplatino9. Fluorouracilo 800 mg iv día 1 y 15 (400 mg/m2) Amp 500 mg No Aplicar 800 mg IV diluidos en 100 mililitros de solución salina normal (mantener concentración entre 0.5 - 10 mg/ml) y administrar en bolo10. Fluorouracilo mg iv día 1 y 15 (2400 mg/m2/46h) en infusión de 46 horas Aplicar mg IV diluidos en 100 mililitros de solución salina normal y administrar en infusor de 46 horas11. Ondansetrón Tab 8 mg No 30Tomar una tableta cada 8 horas, iniciar el día siguiente de la quimioterapia12. Infusor de 46 horas No 113. Aplicación, insumos, medicamentos y honorarios |
| 890405 | 890405 - INTERCONSULTA POR ENFERMERIA (CLINICA DE HERIDAS) | 1 | Urgente | curacion de herida de laparotomia abdominal |
| 890337 | 890337 - CONSULTA DE CONTROL O DE SEGUIMIENTO POR ESPECIALISTA EN CIRUGIA ONCOLOGICA | 1 | Urgente | concepto |
| 890248 | 890248 - CONSULTA DE PRIMERA VEZ POR ESPECIALISTA EN GENETICA MEDICA | 1 | Urgente | |
| 883440 | 883440 - RESONANCIA MAGNETICA DE PELVIS | 1 | Rutinario | RMN contrastada de abdomen y pelvis |
| 883401 | 883401 - RESONANCIA MAGNETICA DE ABDOMEN | 1 | Rutinario | RMN contrastada de abdomen y pelvis |
| 452301 | 487401 - COLONOSCOPIA | 1 | Rutinario | |
| 902210 | 902210 - HEMOGRAMA IV HEMOGLOBINA HEMATOCRITO RECUENTO DE ERITROCITOS INDICES ERITROCITARIOS LEUCOGRAMA RECUENTO DE PLAQUETAS INDICES PLAQUETARIOS Y MORFOLOGIA ELECTRONICA E HISTOGRAMA AUTOMATIZADO | 1 | Rutinario | PARA REALIZAR PREVIAMENTE A LA APLICACIÓN DE LA QUIMIOTERAPIA. |
| 903809 | 903809 - BILIRRUBINAS TOTAL Y DIRECTA | 1 | Rutinario | PARA REALIZAR PREVIAMENTE A LA APLICACIÓN DE LA QUIMIOTERAPIA. |
| 903866 | 903866 - TRANSAMINASA GLUTAMICO-PIRUVICA ALANINO AMINO TRANSFERASA | 1 | Rutinario | PARA REALIZAR PREVIAMENTE A LA APLICACIÓN DE LA QUIMIOTERAPIA. |

**Información del folio No. 221**

Dr. Victor Augusto Ramos González
Medicina Interna
Hematología y Oncología Clínica
R.M. 131838
C.C. 73'143.179

**73143179 - RAMOS GONZALEZ VICTOR AUGUSTO**
ONCOLOGIA CLINICA
**R.M.** 13-1838-96



LICENCIADO A: [SOCIEDAD MEDICA RIONEGRO S.A. SOMER S.A.] NIT [890939936-9]

| | | | | |
|---|---|---|---|---|
| 903867 | 903867 - TRANSAMINASA GLUTAMICO OXALACETICA ASPARTATO AMINO TRANSFERASA | 1 | Rutinario | PARA REALIZAR PREVIAMENTE A LA APLICACIÓN DE LA QUIMIOTERAPIA. |
| 903838 | 903838 - GAMMA GLUTAMIL TRANSFERASA | 1 | Rutinario | PARA REALIZAR PREVIAMENTE A LA APLICACIÓN DE LA QUIMIOTERAPIA. |
| 903833 | 903833 - FOSFATASA ALCALINA | 1 | Rutinario | PARA REALIZAR PREVIAMENTE A LA APLICACIÓN DE LA QUIMIOTERAPIA. |
| 903828 | 903828 - DESHIDROGENASA LACTICA | 1 | Rutinario | PARA REALIZAR PREVIAMENTE A LA APLICACIÓN DE LA QUIMIOTERAPIA. |
| 903895 | 903895 - CREATININA EN SUERO U OTROS FLUIDOS | 1 | Rutinario | 903895 |
| 903856 | 903856 - NITROGENO UREICO | 1 | Rutinario | PARA REALIZAR PREVIAMENTE A LA APLICACIÓN DE LA QUIMIOTERAPIA. |
| 906603 | 906603 - ANTIGENO CARCINOEMBRIONARIO SEMIAUTOMATIZADO O AUTOMATIZADO | 1 | Rutinario | |
| 890378 | 890378 - CONSULTA DE CONTROL O DE SEGUIMIENTO POR ESPECIALISTA EN ONCOLOGIA | 1 | Rutinario | control en 3 meses |

**Solicitud de Procedimientos Quirúrgicos**

| Cod CUPS | Cod ISS/SOAT + Descripción Procedimiento Quirúrgico | Cant | Urgente/Rutinario | Detalles, Indicaciones u Observaciones médicas |
|---|---|---|---|---|
| 549004 | NPCXQ001 - CATETER IMPLANTABLE PARA QUIMIOTERAPIA | 1 | Urgente | . |

**Información del folio No. 221**

Dr. Victor Augusto Ramos González
Medicina Interna
Hematología y Oncología Clínica
R.M. 13-1838
C.C. 73'143.179

**73143179 - RAMOS GONZALEZ VICTOR AUGUSTO**
ONCOLOGIA CLINICA
**R.M.** 13-1838-96



LICENCIADO A: [SOCIEDAD MEDICA RIONEGRO S.A. SOMER S.A.] NIT [890939936-9]

# SOCIEDAD MEDICA RIONEGRO S.A. SOMER S.A.
# 890939936

## UNIDAD FUNCIONAL CANCER DE ADULTO

## CONSULTA EXTERNA ONCOLOGIA

**N° Historia Clínica: 769443**

| **Datos personales del Paciente** | | | | | | | |
|---|---|---|---|---|---|---|---|
| **Paciente:** | Cédula_Extranjería 769443 TOM MOLLOY PEDOUSSAUT | | | **Sexo:** | Masculino | **F. Nacim:** | 19/11/1987 |
| **Edad en la atencion:** | 33 Años / 8 Meses / 22 Días | **Estado Civil:** | Casado | **Dirección:** | TRANSVERSAL 17 a 55 22 | | |
| **Teléfono:** | 3223639433 | **Procedencia:** | RIONEGRO | **Ocupación:** | INDEPENDIENTE | | |
| **Responsable:** | | **Tel.responsable:** | | **Dir.responsable:** | | **Parentesco:** | |
| **Acompañante:** | | | | **Tel. Acompañante:** | | | |
| **Entidad:** | EPS SURA | | | | | | |
| **Plan Beneficios:** | EPS SURA - (CONSULTA MEDICA) | | | | | **Rango:** | RANGO 1 (CONTRIBUTIVO CATEGORIA A) |

| **FOLIO N°223** | | **Fecha del Folio:** 11/08/2021 08:46 | | | | | |
|---|---|---|---|---|---|---|---|
| **N° Ingreso:** | 4463744 | **Fecha:** | 11/08/2021 08:33 | **F. Consulta:** | No_Aplica | **C. Externa:** | Enfermedad_General |

☐ **Se adiciona conducta al plan de manejo.**

**Detalle del folio:**

**SIGNOS VITALES**

**PESO:** Kg **TEMP:** C **PA:** . **FC:** . /MIN **FR:** . /MIN **SATURACION DE OXIGENO:** . **FI02:** . **DOLOR:**

**EVOLUCION ONCOLOGIA**

**SUBJETIVO**

SE CORRIGEN ORDENES DE MEDICAMENTOS DE PROTOCOLO DE QUIMIOTERAPIA

**OBJETIVO**

SE CORRIGEN ORDENES DE MEDICAMENTOS DE PROTOCOLO DE QUIMIOTERAPIA

**ANALISIS**

Paciente de 33 años de edad con diagnóstico de Adenocarcinoma de tipo intestinal de la Unión rectosigmoidea, debutó con obstrucción intestinal
Manejo quirúrgico: Proctosigmoidectomia + Colostomía. 08/06/2021, posteriormente requirió lavados peritoneal y cierre de cecostomía
Patologia quirurgica: pT3N1bMx
Presentó neumonía viral por COVID 19 (PCR del 21/06/2021), ya cumplio asiamiento, asintomatico
Por parte de Oncología Clínica se considera paciente con cáncer de unión rectosigmoidea Estadio IIIB quien debutó con obstrucción, se beneficia de manejo oncoespecifico adyuvante protocolo FOLFOX 6
Se explica intención y metas del tratamiento, posibles efectos adversos, dice entender y aceptar.
Se entregan órdenes del primer ciclo, exámenes previos y cita de control en 3 semanas
Se entrega orden para colocación de catéter de cámara implantable
Requiere además Colonoscopia y realizar RMN contrastada de abdomen y pelvis
Debe ser valorado de manera prioritaria por Genética médica
Se remite a clinica de heridas

**EPICRISIS**

**Se remite a programa de promoción y prevención?**

**Programa al que se remite:**

**Número de ciclos de quimioterapia administrados al paciente:**

| **Fecha de inicio** | **Fecha de dinalización** | **Número de ciclos** |
|---|---|---|
| **Fecha de inicio** | **Fecha de finalización** | **Número de ciclos** |

**Antecedentes**

*** (El antecedente fue resaltado en la HC, implica una situación importante).**

| **Fecha** | **Tipo Antecedente** | *** Detalle** |
|---|---|---|
| 06/06/2021 05:28 | Médicos | ☐ Niega |

**Información del folio No. 223**

Dr. Victor Augusto Ramos González
Medicina Interna
Hematología y Oncología Clínica
R.M. 131838
C.C. 73'143.179

**73143179 - RAMOS GONZALEZ VICTOR AUGUSTO**
ONCOLOGIA CLINICA
**R.M.** 13-1838-96



LICENCIADO A: [SOCIEDAD MEDICA RIONEGRO S.A. SOMER S.A.] NIT [890939936-9]

| | | |
|---|---|---|
| 06/06/2021 05:28 | Quirúrgicos | ☐ Apendicectomia 06/06/2021 |
| 06/06/2021 05:28 | Familiares | ☐ Niega |

**Diagnósticos Registrados en este folio**

**** (El diagnóstico fue resaltado en el folio, implica una situación importante).**

| Código CIE10 ** | Nombre del diagnóstico Según CIE 10 | Princi | DxIng | DxEgr | Presuntivo ó definitivo | Clasificación RIPS | Clásificación Pre/Post QX | Detalle ú Observaciones médicas |
|---|---|---|---|---|---|---|---|---|
| C19X | ☐ TUMOR MALIGNO DE LA UNION RECTOSIGMOIDEA | ☑ | ☐ | ☐ | Presuntivo | Impresion_Diagnostica | No_Corresponde | |

**Plan de manejo - Medicamentos**

| Cod Medicam | Nombre ó descripción del medicamento | POS | Via administr. | Cant | Término definido/Dias | Posología, Indicaciones, Detalles u Observaciones médicas |
|---|---|---|---|---|---|---|
| **Plan de Manejo Externo** | | | | | | |
| A04A0008101 | ONDANSETRON TAB 8MG | ☑ | Oral | 30 | ☑ 10 | Ondansetrón Tab 8 mg No 30<br>Tomar una tableta cada 8 horas, iniciar el día siguiente de la quimioterapia |
| L01XA032721 | OXALIPLATINO SLN INY 50MG /REG | ☐ | Endovenosa | 8 | ☑ 2 | Oxaliplatino 170 mg iv día 1 y 15 (85 mg/m2) Amp 50 mg No 8<br>Aplicar 170 mg IV diluidos en 250 mililitros de dextrosa en agua destilada al 5% (mantener concentración entre 0,2 - 0,7 mg/ml) y administrar en 2 horas concomitante con el ácido folínico |

**Indicaciones Médicas (Órdenes Médicas las cuales seran vistas en el control de enfermería para su respectivo registro).**

**Tipo Indicación:** Salida

**Órd. Médicas:**

**Solicitud de Exámenes Clínicos y Ayudas Diagnósticas**

| Cod CUPS | Cod ISS/SOAT + Descripción Examen Clinico ó ayuda Diagnóstica | Cant | Urgente/Rutinario | Detalles, Indicaciones u Observaciones médicas |
|---|---|---|---|---|

**Información del folio No. 223**

Dr. Victor Augusto Ramos González
Medicina Interna
Hematología y Oncología Clínica
R.M. 13-1838
C.C. 73'143.179

**73143179 - RAMOS GONZALEZ VICTOR AUGUSTO**
ONCOLOGIA CLINICA
**R.M.** 13-1838-96



LICENCIADO A: [SOCIEDAD MEDICA RIONEGRO S.A. SOMER S.A.] NIT [890939936-9]

| | | | | |
|---|---|---|---|---|
| 992505 | 33305 - QUIMIOTERAPIA ALTA | 1 | Rutinario | FAVOR AUTORIZAR URGENTE----------Poliquimioterapia de alto riesgo así:1. Ondansetrón 16 mg iv día 1 y 15 Amp 8 mg No 4Aplicar 16 mg IV diluidos en 50 mililitros de solución salina normal y administrar en 15 minutos2. Fosaprepitant día 1 y 15 Amp 150 mg No 2Aplicar 150 mg IV diluidos en de solución salina normal (obtener un volumen total de 150 ml) y administrar en 30 minutos entre la Dexametasona y el Ondansetrón3. Dexametasona 16 mg iv día 1 y 15 Amp 8 mg No 4Aplicar 16 mg IV diluidos en 50 mililitros de solución salina normal y administrar en 15 minutos4. Metoclopramida 10 mg iv día 1 y 15 Amp 10 mg No 2Aplicar 10 mg IV diluidos en 50 mililitros de solución salina normal y administrar en 15 minutos5. Sulfato de Magnesio día 1 y 15 Amp 10 ml No 26. Gluconato de Calcio día 1 y 15 Amp 10% x 10 ml No 4Diluir una ampolla de Gluconato de Calcio más media ampolla de Sulfato de Magnesio en 250 mililitros de dextrosa en agua destilada al 5% y administrar justo antes de la aplicación del Oxaliplatino. Repetir igual preparación justo después de la aplicación del Oxaliplatino. Cada una administrada en 15 minutos7. Oxaliplatino 170 mg iv día 1 y 15 (85 mg/m2) Amp 50 mg No 8Aplicar 170 mg IV diluidos en 250 mililitros de dextrosa en agua destilada al 5% (mantener concentración entre 0.2 - 0.7 mg/ml) y administrar en 2 horas concomitante con el ácido folínico8. Ácido Folínico 800 mg iv día 1 y 15 (400 mg/m2) Amp 50 mg No 32Aplicar 800 mg IV diluidos en 250 mililitros de dextrosa en agua destilada al 5% (mantener concentración entre 0.4 - 4.8 mg/ml) y administrar concomitante con el Oxaliplatino9. Fluorouracilo 800 mg iv día 1 y 15 (400 mg/m2) Amp 500 mg No 24Aplicar 800 mg IV diluidos en 100 mililitros de solución salina normal (mantener concentración entre 0.5 - 10 mg/ml) y administrar en bolo10. Fluorouracilo 4800 mg iv día 1 y 15 (2400 mg/m2/46h) en infusión de 46 horas Aplicar 4800 mg IV diluidos en 100 mililitros de solución salina normal y administrar en infusor de 46 horas11. Ondansetrón Tab 8 mg No 30Tomar una tableta cada 8 horas, iniciar el día siguiente de la quimioterapia12. Infusor de 46 horas No 113. Aplicación, insumos, medicamentos y honorarios |

**Información del folio No. 223**

Dr. Víctor Augusto Ramos González
Medicina Interna
Hematología y Oncología Clínica
R.M. 131838
C.C. 73'143.179

**73143179 - RAMOS GONZALEZ VICTOR AUGUSTO**
ONCOLOGIA CLINICA
**R.M.** 13-1838-96



LICENCIADO A: [SOCIEDAD MEDICA RIONEGRO S.A. SOMER S.A.] NIT [890939936-9]

# SOCIEDAD MEDICA RIONEGRO S.A. SOMER S.A.
# 890939936

## UNIDAD FUNCIONAL CANCER DE ADULTO

## CONSULTA EXTERNA ONCOLOGIA

**N° Historia Clínica: 769443**

| **Datos personales del Paciente** | | | | | | | |
|---|---|---|---|---|---|---|---|
| **Paciente:** | Cédula_Extranjería 769443 TOM MOLLOY PEDOUSSAUT | | | **Sexo:** | Masculino | **F. Nacim:** | 19/11/1987 |
| **Edad en la atencion:** | 33 Años / 8 Meses / 22 Días | **Estado Civil:** | Casado | **Dirección:** | TRANSVERSAL 17 a 55 22 | | |
| **Teléfono:** | 3223639433 | **Procedencia:** | RIONEGRO | **Ocupación:** | INDEPENDIENTE | | |
| **Responsable:** | | **Tel.responsable:** | | **Dir.responsable:** | | **Parentesco:** | |
| **Acompañante:** | | | | **Tel. Acompañante:** | | | |
| **Entidad:** | EPS SURA | | | | | | |
| **Plan Beneficios:** | EPS SURA - (CONSULTA MEDICA) | | | | | **Rango:** | RANGO 1 (CONTRIBUTIVO CATEGORIA A) |

| **FOLIO N°224** | | **Fecha del Folio:** 11/08/2021 14:57 | | | | | |
|---|---|---|---|---|---|---|---|
| **N° Ingreso:** | 4463744 | **Fecha:** | 11/08/2021 08:33 | **F. Consulta:** | No_Aplica | **C. Externa:** | Enfermedad_General |

☐ **Se adiciona conducta al plan de manejo.**

**Detalle del folio:**

**SIGNOS VITALES**

**PESO:** Kg **TEMP:** C **PA:** . **FC:** . /MIN **FR:** . /MIN **SATURACION DE OXIGENO:** . **FI02:** . **DOLOR:**

**EVOLUCION ONCOLOGIA**

**SUBJETIVO**

SE REALIZA CAMBIO DE PROTOCOLO DE QUIMIOTERAPIA

**OBJETIVO**

SE REALIZA CAMBIO DE PROTOCOLO DE QUIMIOTERAPIA

**ANALISIS**

Paciente de 33 años de edad con diagnóstico de Adenocarcinoma de tipo intestinal de la Unión rectosigmoidea, debutó con obstrucción intestinal
Manejo quirúrgico: Proctosigmoidectomia + Colostomía. 08/06/2021, posteriormente requirió lavados peritoneal y cierre de cecostomía
Patologia quirurgica: pT3N1bMx
Presentó neumonía viral por COVID 19 (PCR del 21/06/2021), ya cumplio asiamiento, asintomatico
Por parte de Oncología Clínica se considera paciente con cáncer de unión rectosigmoidea Estadio IIIB quien debutó con obstrucción, se beneficia de manejo oncoespecifico adyuvante protocolo FOLFOX 6
Sin Embargo solicita valorar otras opciones que no incluyan colocación de catéter de cámara implantable de quimioterapia
Optamos entonces por ofrecer manejo con protocolo XELOX (Capecitabina - 5FU) cada 21 días por 8 ciclos, para inicio de manera PRIORITARIA
Se cambia órdenes, se solicita primer ciclo de quimioterapia, no requiere exámenes para iniciar, se dejan cita de control posterior al primer ciclo
Queda pendiente Colonoscopia y realizar RMN contrastada de abdomen y pelvis
Pendiente valoración prioritaria por Genética médica
Continua manejo por clínica de heridas

**EPICRISIS**

**Se remite a programa de promoción y prevención?**

**Programa al que se remite:**

**Número de ciclos de quimioterapia administrados al paciente:**

| **Fecha de inicio** | **Fecha de dinalización** | **Número de ciclos** |
|---|---|---|
| **Fecha de inicio** | **Fecha de finalización** | **Número de ciclos** |

**Antecedentes**

*** (El antecedente fue resaltado en la HC, implica una situación importante).**

| **Fecha** | **Tipo Antecedente** | *** Detalle** |
|---|---|---|
| 06/06/2021 05:28 | Médicos | ☐ Niega |

**Información del folio No. 224**

Dr. Victor Augusto Ramos González
Medicina Interna
Hematología y Oncología Clínica
R.M. 131838
C.C. 73'143.179

**73143179 - RAMOS GONZALEZ VICTOR AUGUSTO**
ONCOLOGIA CLINICA
**R.M.** 13-1838-96



LICENCIADO A: [SOCIEDAD MEDICA RIONEGRO S.A. SOMER S.A.] NIT [890939936-9]

| | | |
|---|---|---|
| 06/06/2021 05:28 | Quirúrgicos | ☐ Apendicectomia 06/06/2021 |
| 06/06/2021 05:28 | Familiares | ☐ Niega |

**Diagnósticos Registrados en este folio**

**** (El diagnóstico fue resaltado en el folio, implica una situación importante).**

| Código CIE10 ** | Nombre del diagnóstico Según CIE 10 | Princi | DxIng | DxEgr | Presuntivo ó definitivo | Clasificación RIPS | Clásificación Pre/Post QX | Detalle ú Observaciones médicas |
|---|---|---|---|---|---|---|---|---|
| C19X | ☐ TUMOR MALIGNO DE LA UNION RECTOSIGMOIDEA | ☑ | ☐ | ☐ | Presuntivo | Impresion_Diagnostica | No_Corresponde | |

**Plan de manejo - Medicamentos**

| Cod Medicam | Nombre ó descripción del medicamento | POS | Via administr. | Cant | Término definido/Dias | Posología, Indicaciones, Detalles u Observaciones médicas |
|---|---|---|---|---|---|---|
| **Plan de Manejo Externo** | | | | | | |
| L01BC061011 | CAPECITABINA TAB 500MG /REG | ☑ | Oral | 112 | ☑ 14 | Capecitabina (1000 mg/m2 dos veces al día) Tab 500 mg No 112<br>Entregar para tomar en casa, Tomar 4 tabletas en la mañana y 4 tabletas en la tarde (cada 12 horas) durante 14 días sin suspender; 30 min después del desayuno y 30 min después de la cena, deglutidos exclusivamente con agua y sin masticarlos, No triturar o macerar los comprimidos; iniciar el día de la quimioterapia |
| L01XA032721 | OXALIPLATINO SLN INY 50MG /REG | ☐ | Endovenosa | 6 | ☑ 1 | Oxaliplatino 260 mg iv día 1 (130 mg/m2) Amp 50 mg No 6<br>Aplicar 260 mg IV diluidos en 500 mililitros de dextrosa en agua destilada al 5% (mantener concentración entre 0,2 - 0,7 mg/ml) y administrar en 2 horas |

**Indicaciones Médicas (Órdenes Médicas las cuales seran vistas en el control de enfermería para su respectivo registro).**

**Tipo Indicación:** Salida

**Órd. Médicas:**

**Solicitud de Exámenes Clínicos y Ayudas Diagnósticas**

| Cod CUPS | Cod ISS/SOAT + Descripción Examen Clinico ó ayuda Diagnóstica | Cant | Urgente/Rutinario | Detalles, Indicaciones u Observaciones médicas |
|---|---|---|---|---|

**Información del folio No. 224**

Dr. Victor Augusto Ramos González
Medicina Interna
Hematología y Oncología Clínica
R.M. 131838
C.C. 73'143.179

**73143179 - RAMOS GONZALEZ VICTOR AUGUSTO**
ONCOLOGIA CLINICA
**R.M.** 13-1838-96



LICENCIADO A: [SOCIEDAD MEDICA RIONEGRO S.A. SOMER S.A.] NIT [890939936-9]

| | | | | |
|---|---|---|---|---|
| 992505 | 33305 - QUIMIOTERAPIA ALTA | 1 | Rutinario | Poliquimioterapia de alto riesgo así:1. Ondansetrón 16 mg iv día 1 Amp 8 mg No 2Aplicar 16 mg IV diluidos en 50 mililitros de solución salina normal y administrar en 15 minutos2. Dexametasona 20 mg iv día 1 Amp 8 mg No 3Aplicar 20 mg IV diluidos en 100 mililitros de solución salina normal y administrar en 20 minutos3. Ranitidina 50 mg iv día 1 Amp 50 mg No 1Aplicar 50 mg IV diluidos en 50 mililitros de solución salina normal y administrar en 15 minutos4. Metoclopramida 10 mg iv día 1 Amp 10 mg No 1Aplicar 10 mg IV diluidos en 50 mililitros de solución salina normal y administrar en 15 minutos5. Sulfato de Magnesio día 1 Amp 10 ml No 16. Gluconato de Calcio día 1 Amp 10% x 10 ml No 2Diluir una ampolla de Gluconato de Calcio más media ampolla de Sulfato de Magnesio en 250 mililitros de dextrosa en agua destilada al 5% y administrar justo antes de la aplicación del Oxaliplatino. Repetir igual preparación justo después de la aplicación del Oxaliplatino. Cada una administrada en 15 minutos7. Oxaliplatino 260 mg iv día 1 (130 mg/m2) Amp 50 mg No 6Aplicar 260 mg IV diluidos en 500 mililitros de dextrosa en agua destilada al 5% (mantener concentración entre 0.2 - 0.7 mg/ml) y administrar en 2 horas8. Capecitabina (1000 mg/m2 dos veces al día) Tab 500 mg No 112Entregar para tomar en casa. Tomar 4 tabletas en la mañana y 4 tabletas en la tarde (cada 12 horas) durante 14 días sin suspender; 30 min después del desayuno y 30 min después de la cena, deglutidos exclusivamente con agua y sin masticarlos. No triturar o macerar los comprimidos; iniciar el día de la quimioterapia9. Ondansetrón Tab 8 mg No 30Iniciar el día siguiente a la quimioterapia. Tomar una tableta cada 8 horas10. Aplicación, insumos, medicamentos y honorarios |

**Información del folio No. 224**

Dr. Víctor Augusto Ramos González
Medicina Interna
Hematología y Oncología Clínica
R.M. 131838
C.C. 73'143.179

**73143179 - RAMOS GONZALEZ VICTOR AUGUSTO**
ONCOLOGIA CLINICA
**R.M.** 13-1838-96



LICENCIADO A: [SOCIEDAD MEDICA RIONEGRO S.A. SOMER S.A.] NIT [890939936-9]

# SOCIEDAD MEDICA RIONEGRO S.A. SOMER S.A.
# 890939936

## UNIDAD FUNCIONAL CANCER DE ADULTO
## SALA DE QUIMIOTERAPIA

**N° Historia Clínica: 769443**

| **Datos personales del Paciente** | | | | | | | |
|---|---|---|---|---|---|---|---|
| **Paciente:** | Cédula_Extranjería 769443 TOM MOLLOY PEDOUSSAUT | | | **Sexo:** | Masculino | **F. Nacim:** | 19/11/1987 |
| **Edad en la atencion:** | 33 Años / 9 Meses / 1 Días | **Estado Civil:** | Casado | **Dirección:** | TRANSVERSAL 17 a 55 22 | | |
| **Teléfono:** | 3223639433 | **Procedencia:** | RIONEGRO | **Ocupación:** | INDEPENDIENTE | | |
| **Responsable:** | NATALY | **Tel.responsable:** | 3505219885 | **Dir.responsable:** | RIONEGRO | **Parentesco:** | ESPOSO |
| **Acompañante:** | NATALY | | | **Tel. Acompañante:** | 3505219885 | | |
| **Entidad:** | EPS SURA | | | | | | |
| **Plan Beneficios:** | EPS SURA (CONTRIBUTIVO) | | | | | **Rango:** | RANGO 1 (CONTRIBUTIVO CATEGORIA A) |

| **FOLIO N°225** | | **Fecha del Folio:** 20/08/2021 16:17 | | | | | |
|---|---|---|---|---|---|---|---|
| **N° Ingreso:** | 4475053 | **Fecha:** | 20/08/2021 07:12 | **F. Consulta:** | No_Aplica | **C. Externa:** | Enfermedad_General |

**Detalle del folio:**

**SIGNOS VITALES**

**Peso:**

**Presión Arterial:** 130/80

**Frecuencia Respiratoria:** 17

**Fracción Inspirada de Oxígeno:** 0.21

**Temperatura:**

**Frecuencia Cardíaca:** 71

**Saturación de Oxígeno:** 98

**Dolor:** 0,0000

**EVOLUCION ONCOLOGIA**

**SUBJETIVO**

MOTIVO DE CONSULTA
"Para la quimioterapia"

PROCEDENTE DE ONCOLOGIA
---
TOM MOLLOY PEDOUSSAUT
Paciente de 33 Años de edad
Natural: Britanico - Francés
Residente en San Antonio de Pereira - Hace 4 años en Colombia
Financiero - Independiente
Casado, 1 hijo

Antecedentes
- Patológicos: Estreñimiento crónico
- Quirúrgico: Niega
- Hábitos: Niega
- Alérgicos: Niega

DIAGNOSTICO
Adenocarcinoma de tipo intestinal de la Unión rectosigmoidea, debutó con obstrucción intestinal
Manejo quirúrgico: Proctosigmoidectomia + Colostomía. 08/06/2021, posteriormente requirió lavados peritoneal y cierre de cecostomía. Patologia quirurgica: pT3N1bMx

Valorado por Oncologia Clinica quien considera: paciente con cáncer de unión rectosigmoidea Estadio IIIB quien debutó con obstrucción, se beneficia de manejo oncoespecifico adyuvante protocolo XELOX

Poliquimioterapia de alto riesgo protocolo XELOX
-1° Ciclo el 20/08/2021 - 03/09/2021

Subjetivo
Sintomas controlados

**Información del folio No. 225**

Jesús A. Guisao M.
Médico y Cirujano U de A.
c.c 8.032.610

**8032610 - GUISAO MENDEZ JESUS ANTONIO**
MEDICINA GENERAL(ONCOLOGIA)
**R.M.** 8032610



LICENCIADO A: [SOCIEDAD MEDICA RIONEGRO S.A. SOMER S.A.] NIT [890939936-9]

**OBJETIVO**

Aceptables condiciones generales, alerta, consciente, orientada, hidratada, sin dificultad respiratoria. EVA 0/10, ECOG 0

Peso: 84.5 Kg Talla: 181 cm SC: 2.0 m2

PINR, conjuntivas pálidas, mucosa oral húmeda sin lesiones
Cuello sin adenopatías ni IY
Tórax simétrico. RsCsRs sin soplos. MV conservado sin sobreagregados
Abdomen Herida quirúrgica abierta cerrando por segunda intención cubierta con apósitos
Extremidades sin edemas, llenado capilar menor de 2 segundos
Neurológico sin déficit mayor aparente, ROT ++/++++ y fuerza muscular conservada 5/5

Paraclinicos
17/08/2021 Hb 15.93, Hto 47, Plaquetas 216.000, WBC 5.320, Neutro 3.200, LDH 140.3, FA 57.2, AST 33.8, GGT 25.2, BUN 11.9, ALT 48.1, Urea 25.53, BT 0.67, BD 0.30, BI 0.37, Creat 0.89, ACE CEA 0.82

**ANALISIS**

Paciente de 33 años de edad con diagnóstico de Adenocarcinoma de tipo intestinal de la Unión rectosigmoidea, Patologia quirurgica: pT3N1bMx
Valorado por Oncologia Clinica quien considera: paciente con cáncer de unión rectosigmoidea Estadio IIIB quien debutó con obstrucción, se beneficia de manejo oncoespecifico adyuvante protocolo XELOX
Acude por primer vez a la unidad de Oncologia para 1° Ciclo de quimioterapia, En aceptables condiciones generales, paraclinicos aceptables. Se ordena medicamento. Se dan instrucciones, recomendaciones y signos de alarma.

**EPICRISIS**

**Se remite a programa de pormoción y prevención?**

**Programa al que se remite**

**Antecedentes** *** (El antecedente fue resaltado en la HC, implica una situación importante).**

| Fecha | Tipo Antecedente | * Detalle |
|---|---|---|
| 06/06/2021 05:28 | Médicos | Niega |
| 06/06/2021 05:28 | Quirúrgicos | Apendicectomia 06/06/2021 |
| 06/06/2021 05:28 | Familiares | Niega |

**Diagnósticos Registrados en este folio** **** (El diagnóstico fue resaltado en el folio, implica una situación importante).**

| Código CIE10 | * * | Nombre del diagnóstico Según CIE 10 | Princi | DxIng | DxEgr | Presuntivo ó definitivo | Clasificación RIPS | Clásificación Pre/Post QX | Detalle ú Observaciones médicas |
|---|---|---|---|---|---|---|---|---|---|
| C19X | ☐ | TUMOR MALIGNO DE LA UNION RECTOSIGMOIDEA | ☑ | ☐ | ☐ | Definitivo | Confirmado_Repetido | No_Corresponde | |

**Plan de manejo - Medicamentos**

| Cod Medicam | Nombre ó descripción del medicamento | POS | Via administr. | Cant | Término definido/Dias | Posología, Indicaciones, Detalles u Observaciones médicas |
|---|---|---|---|---|---|---|
| **Plan de manejo Intrahospitalario** | | | | | | |
| A04A0008701 | ONDANSETRON SLN INY 8MG/4ML | ☑ | Endovenosa | 0 | ☐0 | 16 MILIGRAMO / MILILITRO Dosis Unica - Ondansetrón 16 mg iv día 1 Amp 8 mg No 2<br>Aplicar 16 mg IV diluidos en 50 mililitros de solución salina normal y administrar en 15 minutos |
| H02AD005711 | DEXAMETASONA SLN INY 8MG/2ML | ☑ | Endovenosa | 0 | ☐0 | 16 MILIGRAMO / MILILITRO Dosis Unica - Dexametasona 16 mg iv día 1 Amp 8 mg No 2<br>Aplicar 16 mg IV diluidos en 100 mililitros de solución salina normal y administrar en 20 minutos |
| A03FA010176 | METOCLOPRAMIDA 10 MG/100 ML SOLUCION PREMEZCLADA EN SODIO CLORURO AL 0.9 % (BOLSA BFS) | ☑ | Intravenosa | 0 | ☐0 | 10 MILIGRAMO Dosis Unica - Metoclopramida 10 mg iv día 1 Amp 10 mg No 1<br>Aplicar 10 mg IV diluidos en 50 mililitros de solución salina normal y administrar en 15 minutos |

**Información del folio No. 225**

Jesús A. Guisao M.
Médico y Cirujano U de A.
c.c 8.032.610

**8032610 - GUISAO MENDEZ JESUS ANTONIO**
MEDICINA GENERAL(ONCOLOGIA)
**R.M.** 8032610



LICENCIADO A: [SOCIEDAD MEDICA RIONEGRO S.A. SOMER S.A.] NIT [890939936-9]

| | | | | | | |
|---|---|---|---|---|---|---|
| N03AM001701 | MAGNESIO SULFATO SLN INY 20% AMP X 10ML | ☑ | Endovenosa | 0 | ☐ 0 | 1 AMPOLLA Dosis Unica - 5, Sulfato de Magnesio día 1 Amp 10 ml No 1<br>6, Gluconato de Calcio día 1 Amp 10% x 10 ml No 2<br>Diluir una ampolla de Gluconato de Calcio más media ampolla de Sulfato de Magnesio en 250 mililitros de dextrosa en agua destilada al 5% y administrar justo antes de la aplicación del Oxaliplatino, Repetir igual preparación justo después de la aplicación del Oxaliplatino, Cada una administrada en 15 minutos |
| A12AC002701 | CALCIO GLUCONATO SLN INY 10% AMP X 10ML | ☑ | Endovenosa | 0 | ☐ 0 | 2 AMPOLLA Dosis Unica - 5, Sulfato de Magnesio día 1 Amp 10 ml No 1<br>6, Gluconato de Calcio día 1 Amp 10% x 10 ml No 2<br>Diluir una ampolla de Gluconato de Calcio más media ampolla de Sulfato de Magnesio en 250 mililitros de dextrosa en agua destilada al 5% y administrar justo antes de la aplicación del Oxaliplatino, Repetir igual preparación justo después de la aplicación del Oxaliplatino, Cada una administrada en 15 minutos |
| L01BC061011 | XELODA® CAPECITABINA TAB 500MG /REG | ☑ | Oral | 0 | ☐ 0 | 112 TABLETA Dosis Unica - Capecitabina (1000 mg/m2 dos veces al día) Tab 500 mg No 112<br>Entregar para tomar en casa, Tomar 4 tabletas en la mañana y 4 tabletas en la tarde (cada 12 horas) durante 14 días sin suspender; 30 min después del desayuno y 30 min después de |
| A04A0008101 | ONDANSETRON TAB 8MG | ☑ | Oral | 0 | ☐ 0 | 30 TABLETA Dosis Unica - Ondansetrón Tab 8 mg No 30<br>Iniciar el día siguiente a la quimioterapia, Tomar una tableta cada 8 horas |
| L01XA032721 | OXALIPLATINO SLN INY 50MG /REG | ☐ | Endovenosa | 0 | ☐ 0 | 260 MILIGRAMO Dosis Unica - Oxaliplatino 260 mg iv día 1 (130 mg/m2) Amp 50 mg No 6<br>Aplicar 260 mg IV diluidos en 500 mililitros de dextrosa en agua destilada al 5% (mantener concentración entre 0,2 - 0,7 mg/ml) y administrar en 2 horas |

**Plan de Manejo Externo**
**Información del folio No. 225**

Jesús A. Guisao M.
Médico y Cirujano U de A.
c.c 8.032.610

**8032610 - GUISAO MENDEZ JESUS ANTONIO**
MEDICINA GENERAL(ONCOLOGIA)
**R.M.** 8032610



LICENCIADO A: [SOCIEDAD MEDICA RIONEGRO S.A. SOMER S.A.] NIT [890939936-9]

INDICACION MEDICA ☐ Ninguno 1 ☐ 0

Efectos adversos más frecuentes:
Diarrea, náuseas y/o vómitos, úlceras orales/heridas en la boca (aftas orales), aumento del riesgo de infección (neutropenia), lagrimeo, síndrome mano -pie

Signos de alarma:
1. Fiebre (temperatura mayor de 38°C).
2. Intolerancia a la vía oral: vómito que no mejora con medicamentos, no consume ningún alimento.
3. Diarrea de alto gasto: Mayor de 6 deposiciones en un día.
4. Síntomas infecciosos: Respiratorios (tos, dificultad respiratoria, secreción nasal purulenta, dolor de oído persistente o de garganta), urinarios (dolor para orinar, cambio en coloración de orina, orina espumosa o con sangre), gastrointestinales (diarrea, dolor abdominal persistente).
5. Aparición de morados con facilidad o puntos rojos en piel.
6. Alteración en el estado de conciencia: somnolencia o convulsiones.

Precauciones con la alimentación:
1. No consumir: Moras, fresas, uvas, carne que no esté asada por completo, leche, yogurt con pro o prebióticos, alimentos preparados en la calle.
2. Lavar muy bien los alimentos, pelar completamente las frutas, cocinar muy bien carnes.

Recomendaciones adicionales:
1. No realizarse ningún procedimiento odontológico.
2. No vacunarse.
3. No estar cerca de personas enfermas o vacunadas.

Teléfonos unidad de oncología:
• 569 99 99 extensión 249

---

**Indicaciones Médicas (Órdenes Médicas las cuales seran vistas en el control de enfermería para su respectivo registro).**

**Tipo Indicación:** Espera_de_terminacion_de_tratamiento

**Órd. Médicas:**

**Información del folio No. 225**

**8032610 - GUISAO MENDEZ JESUS ANTONIO**
MEDICINA GENERAL(ONCOLOGIA)
**R.M.** 8032610



LICENCIADO A: [SOCIEDAD MEDICA RIONEGRO S.A. SOMER S.A.] NIT [890939936-9]

# SOCIEDAD MEDICA RIONEGRO S.A. SOMER S.A.
# 890939936

## UNIDAD FUNCIONAL CANCER DE ADULTO

## CONSULTA EXTERNA ONCOLOGIA

**N° Historia Clínica: 769443**

| **Datos personales del Paciente** | | | | | | | |
|---|---|---|---|---|---|---|---|
| **Paciente:** | Cédula_Extranjería 769443 TOM MOLLOY PEDOUSSAUT | | | | **Sexo:** | Masculino | **F. Nacim:** 19/11/1987 |
| **Edad en la atencion:** | 33 Años / 9 Meses / 13 Días | **Estado Civil:** | Casado | **Dirección:** | TRANSVERSAL 17 a 55 22 | | |
| **Teléfono:** | 3223639433 | **Procedencia:** | RIONEGRO | **Ocupación:** | INDEPENDIENTE | | |
| **Responsable:** | NATALY | **Tel.responsable:** | 3505219885 | **Dir.responsable:** | RIONEGRO | **Parentesco:** | ESPOSO |
| **Acompañante:** | NATALY | | | **Tel. Acompañante:** | 3505219885 | | |
| **Entidad:** | EPS SURA | | | | | | |
| **Plan Beneficios:** | EPS SURA (CONTRIBUTIVO) | | | | | **Rango:** | RANGO 1 (CONTRIBUTIVO CATEGORIA A) |

| **FOLIO N°226** | | **Fecha del Folio:** 01/09/2021 17:18 | | | | | |
|---|---|---|---|---|---|---|---|
| **N° Ingreso:** | 4475053 | **Fecha:** | 20/08/2021 07:12 | **F. Consulta:** | No_Aplica | **C. Externa:** | Enfermedad_General |

☐ **Se adiciona conducta al plan de manejo.**

**Detalle del folio:**

**SIGNOS VITALES**

**PESO:** Kg **TEMP:** C **PA:** 120/80 **FC:** 75 /MIN **FR:** 16 /MIN **SATURACION DE OXIGENO:** 95 **FI02:** 0.21 **DOLOR:**

**EVOLUCION ONCOLOGIA**

**SUBJETIVO**

TOM MOLLOY PEDOUSSAUT
Paciente de 33 Años de edad
Natural: Britanico - Francés
Residente en San Antonio de Pereira - Hace 5 años en Colombia
Financiero - Independiente
Casado, 1 hijo

Antecedentes
- Patológicos: Estreñimiento crónico
- Quirúrgico: Niega
- Hábitos: Niega
- Alérgicos: Niega
- Familiares: cáncer de colon (abuelo)

RESUMEN
Paciente varios años (al menos 5) de estreñimiento y diarrea, sin ningún estudio
Ingresa a clínica somer el 06/06/2021 con clínica de abdomen agudo (dolor abdominal intenso, paro de fecales, vómito y signos de irritación peritoneal)

IMÁGENES
06/06/2021 TAC de Abdomen: Dilatación del colon predominando en la región cecal con signos de megacolon tóxico sin signos de peritonitis actual o perforación. Cambios inflamatorios de colitis y enteritis con áreas de reemplazo graso de las paredes como se describió que se describe en inflamación crónica a considerar enfermedad inflamatoria intestinal con compromiso de la región anal.
08/06/2021 TAC de Abdomen: Signos de obstrucción intestinal mecánica que compromete al sigmoide distal como fue descrito con marcada dilatación del marco cólico
15/06/2021 AngioTAC de tórax: Estudio negativo para TEP. Derrames pleurales bilaterales de predominio izquierdo. Atelectasias bibasales.
21/06/2021 TAC de Cara: Signos de proceso inflamatorio sinusal, crónico de predominio maxilar derecho con quiste de retención maxilar derecho, frontal derecho y opacidad de celdillas etmoidales. No hay formación de niveles hidroaéreos, no hay pólipos.
21/06/2021 TAC de Cuello: Estudio muestra engrosamiento de la región del ligamento gloso y ariepiglóticos. Edema con zonas de enfisema en esta topografía. Cuerdas bucales de aspecto normal.
23/06/2021 TACAR de tórax: Se identifican infiltrados de vidrio esmerilado en parches que comprometen especialmente a las zonas más dependientes de ambos hemitórax, afectando los lóbulos superiores y especialmente los lóbulos inferiores, con algunas áreas de consolidación en parches en los lóbulos inferiores. Hay derrame pleural laminar izquierdo. Llama la atención en lo visualizado de la tráquea material ocupando parcialmente la luz, hallazgo que debe correlacionarse con el cuadro clínico y antecedentes para descartar broncoaspiración. Hay un catéter que ingresa por el brazo derecho el cual su extremo distal en la vena cava superior. La ausencia del medio de contraste y el método de reconstrucción utilizado limitan la valoración del cardiomediastino, anotando que en lo que puede ser valorado de este no hay dilataciones anormales de la aorta o vasculatura pulmonar. Se identifican ganglios mediastinales de tamaño normal. En el contexto clínico actual se debe considerar dentro de las posibilidades infección por neumonía viral.

PROCEDIMIENTOS
**Información del folio No. 226**

Dr. Victor Augusto Ramos González
Medicina Interna
Hematología y Oncología Clínica
R.M. 131838
C.C. 73'143.179

**73143179 - RAMOS GONZALEZ VICTOR AUGUSTO**
ONCOLOGIA CLINICA
**R.M.** 13-1838-96



LICENCIADO A: [SOCIEDAD MEDICA RIONEGRO S.A. SOMER S.A.] NIT [890939936-9]

08/06/2021 Retossigmoidectomia + Colostomia
Hallazgos: Panículo adiposo abundantes, sutura en piel de cirugía previa, aponeurosis cerrada en abordaje umbilical, cavidad abdominal con líquido serosanguinolento moderado, marcada distensión pancolonica en un eje superior a 12 cm en todos sus segmentos, con zonas de despulimiento a nivel del ciego y ángulo hepático del colon, muñón apendicular sin filtraciones, zonas de isquemia en parches sin filtraciones, masa estenosante en la unión rectosigmoidea con membranas de fibrina adyacente, marcada distensión de asas intestinales delgadas, cámara gástrica colapsada, se realiza recambio de sonda nasogástrica y se verifica posicionamiento.
12/06/2021 Lavado peritoneal postquirúrgico + anastomosis colorrectal + cierre de cecostomía + eventrorrafia + dren
08/06/2021 Proctosigmoidectomia (ligadura cabos distal - proximal) + cecostomia descompresión + cierre de piel

PATOLOGIA 22/06/2021 - CitoPat No. 16409
Colon distal y recto, proctosigmoidectomía:
Adenocarcinoma de tipo intestinal moderadamente diferenciado.
Tamaño tumoral: 4 x 3,5 x 0,5 cm.
Extensión tumoral: a través de la muscular propia hacia el tejido pericolorrectal.
Invasión linfovascular y perineural: no se observa.
Gemación tumoral: moderada.
Borde de sección: proximal, distal y radial negativos para malignidad.
Ganglios: 2/10 ganglios linfáticos con compromiso metastásico por carcinoma
Otros hallazgos: tejido adiposo pericólico con extensas áreas de necrosis, inflamación crónica activa severa y cambios reparativos asociados.
pT3N1bMx
Dra Linda Barcenas Salazar

Presentó neumonía viral por COVID 19 (PCR del 21/06/2021): RESUELTA sin aparentes secuelas

Por parte de oncología se propuso inicialmente manejo adyuvante con FOLFOX6, sin embargo paciente no desea colocación de catéter de cámara implantable. Se opta entonces por esquema XELOX x 8 ciclos

Poliquimioterapia de alto riesgo protocolo XELOX
- 1° Ciclo el 20/08/2021 con adecuada tolerancia

Hoy acude a control y trae
17/08/2021 Hb 15, Hto 47, Plaquetas 216.000, WBC 5.320, N: 3.200, LDH 140, FA 57, AST 33, GGT 25, BUN 11.9, ALT 48, BT 0.67, BD 0.30, BI 0.37, Creatinina: 0.89, ACE CEA 0.82

Subjetivo
Refiere episodio único autolimitado de ánimo triste, llanto inmotivado y estuvo asociado con Ondansetrón
DEl resto con buena tolerancia a los medicamentos

**OBJETIVO**

Aceptables condiciones generales, alerta, consciente, orientada, hidratada, sin dificultad respiratoria. EVA 0/10, ECOG 0

Peso: 85 Kg Talla: 181 cm SC: 2.0 m2

PINR, conjuntivas pálidas, mucosa oral húmeda sin lesiones
Cuello sin adenopatías ni IY
Tórax simétrico. RsCsRs sin soplos. MV conservado sin sobreagregados
Abdomen Herida quirúrgica abierta cerrando por segunda intención cubierta con apósitos
Extremidades sin edemas, llenado capilar menor de 2 segundos
Neurológico sin déficit mayor aparente, ROT ++/++++ y fuerza muscular conservada 5/5

**ANALISIS**

Paciente de 33 años de edad con diagnóstico de Adenocarcinoma de tipo intestinal de la Unión rectosigmoidea, debutó con obstrucción intestinal
Manejo quirúrgico: Proctosigmoidectomia + Colostomía. 08/06/2021, posteriormente requirió lavados peritoneal y cierre de cecostomía
Patologia quirurgica: pT3N1bMx
Presentó neumonía viral por COVID 19 (PCR del 21/06/2021), ya cumplio asiamiento, asintomatico
Por parte de Oncología Clínica se considera paciente con cáncer de unión rectosigmoidea Estadio IIIB quien debutó con obstrucción, se beneficia de manejo oncoespecifico adyuvante protocolo FOLFOX 6
Sin Embargo solicita valorar otras opciones que no incluyan colocación de catéter de cámara implantable de quimioterapia
Optamos entonces por ofrecer manejo con protocolo XELOX (Capecitabina - 5FU) cada 21 días por 8 ciclos
- 1° Ciclo el 20/08/2021 con adecuada tolerancia
Se considera continuar igual
Se entregan ordenes del próximo ciclo de quimioterapia, exámenes previos y cita de control en 3 semanas
Queda pendiente realizar RMN contrastada de abdomen y pelvis, la colonoscopia se realizará al finalizar la quimioterapia
Pendiente valoración prioritaria por Genética médica
Se reporta con gestión de casos UFCA para seguimiento en trámites de quimioterapia y exámenes pendientes

**EPICRISIS**

**Se remite a programa de promoción y prevención?**

**Programa al que se remite:**

**Número de ciclos de quimioterapia administrados al paciente:**

| | | |
|---|---|---|
| **Fecha de inicio** | **Fecha de dinalización** | **Número de ciclos** |
| **Fecha de inicio** | **Fecha de finalización** | **Número de ciclos** |

**Información del folio No. 226**

Dr. Victor Augusto Ramos González
Medicina Interna
Hematología y Oncología Clínica
R.M. 131838
C.C. 73'143.179

**73143179 - RAMOS GONZALEZ VICTOR AUGUSTO**
ONCOLOGIA CLINICA
**R.M.** 13-1838-96



LICENCIADO A: [SOCIEDAD MEDICA RIONEGRO S.A. SOMER S.A.] NIT [890939936-9]

**Antecedentes** *** (El antecedente fue resaltado en la HC, implica una situación importante).**

| Fecha | Tipo Antecedente | * Detalle |
|---|---|---|
| 06/06/2021 05:28 | Médicos | ☐ Niega |
| 06/06/2021 05:28 | Quirúrgicos | ☐ Apendicectomia 06/06/2021 |
| 06/06/2021 05:28 | Familiares | ☐ Niega |

**Diagnósticos Registrados en este folio** **** (El diagnóstico fue resaltado en el folio, implica una situación importante).**

| Código CIE10 | ** | Nombre del diagnóstico Según CIE 10 | Princi | DxIng | DxEgr | Presuntivo ó definitivo | Clasificación RIPS | Clásificación Pre/Post QX | Detalle ú Observaciones médicas |
|---|---|---|---|---|---|---|---|---|---|
| C19X | ☐ | TUMOR MALIGNO DE LA UNION RECTOSIGMOIDEA | ☑ | ☐ | ☐ | Presuntivo | Impresion_Diagnostica | No_Corresponde | |

**Plan de manejo - Medicamentos**

| Cod Medicam | Nombre ó descripción del medicamento | POS | Via administr. | Cant | Término definido/Dias | Posología, Indicaciones, Detalles u Observaciones médicas |
|---|---|---|---|---|---|---|
| **Plan de Manejo Externo** | | | | | | |
| L01BC061011 | CAPECITABINA TAB 500MG /REG | ☑ | Oral | 112 | ☑ 14 | Capecitabina (1000 mg/m2 dos veces al día) Tab 500 mg No 112<br>Entregar para tomar en casa, Tomar 4 tabletas en la mañana y 4 tabletas en la tarde (cada 12 horas) durante 14 días sin suspender; 30 min después del desayuno y 30 min después de la cena, deglutidos exclusivamente con agua y sin masticarlos, No triturar o macerar los comprimidos; iniciar el día de la quimioterapia |
| L01XA032721 | OXALIPLATINO SLN INY 50MG /REG | ☐ | Endovenosa | 6 | ☑ 1 | Oxaliplatino 260 mg iv día 1 (130 mg/m2) Amp 50 mg No 6<br>Aplicar 260 mg IV diluidos en 500 mililitros de dextrosa en agua destilada al 5% (mantener concentración entre 0,2 - 0,7 mg/ml) y administrar en 2 horas |

**Indicaciones Médicas (Órdenes Médicas las cuales seran vistas en el control de enfermería para su respectivo registro).**

**Tipo Indicación:** Salida

**Órd. Médicas:**

**Solicitud de Exámenes Clínicos y Ayudas Diagnósticas**

| Cod CUPS | Cod ISS/SOAT + Descripción Examen Clinico ó ayuda Diagnóstica | Cant | Urgente/Rutinario | Detalles, Indicaciones u Observaciones médicas |
|---|---|---|---|---|

**Información del folio No. 226**

Dr. Victor Augusto Ramos González
Medicina Interna
Hematología y Oncología Clínica
R.M. 131838
C.C. 73'143.179

**73143179 - RAMOS GONZALEZ VICTOR AUGUSTO**
ONCOLOGIA CLINICA
**R.M.** 13-1838-96



LICENCIADO A: [SOCIEDAD MEDICA RIONEGRO S.A. SOMER S.A.] NIT [890939936-9]

| | | | | |
|---|---|---|---|---|
| 992505 | 33305 - QUIMIOTERAPIA ALTA | 1 | Rutinario | FAVOR AUTORIZAR URGENTE----------Poliquimioterapia de alto riesgo así (programado para el 10/09/2021):1. Ondansetrón 16 mg iv día 1 Amp 8 mg No 2Aplicar 16 mg IV diluidos en 50 mililitros de solución salina normal y administrar en 15 minutos2. Dexametasona 20 mg iv día 1 Amp 8 mg No 3Aplicar 20 mg IV diluidos en 100 mililitros de solución salina normal y administrar en 20 minutos3. Fosaprepitant día 1 Amp 150 mg No 1Aplicar 150 mg IV diluidos en de solución salina normal (obtener un volumen total de 150 ml) y administrar en 30 minutos entre la Dexametasona y el Ondansetrón4. Metoclopramida 10 mg iv día 1 Amp 10 mg No 1Aplicar 10 mg IV diluidos en 50 mililitros de solución salina normal y administrar en 15 minutos5. Sulfato de Magnesio día 1 Amp 10 ml No 16. Gluconato de Calcio día 1 Amp 10% x 10 ml No 2Diluir una ampolla de Gluconato de Calcio más media ampolla de Sulfato de Magnesio en 250 mililitros de dextrosa en agua destilada al 5% y administrar justo antes de la aplicación del Oxaliplatino. Repetir igual preparación justo después de la aplicación del Oxaliplatino. Cada una administrada en 15 minutos7. Oxaliplatino 260 mg iv día 1 (130 mg/m2) Amp 50 mg No 6Aplicar 260 mg IV diluidos en 500 mililitros de dextrosa en agua destilada al 5% (mantener concentración entre 0.2 - 0.7 mg/ml) y administrar en 2 horas8. Capecitabina (1000 mg/m2 dos veces al día) Tab 500 mg No 112Entregar para tomar en casa. Tomar 4 tabletas en la mañana y 4 tabletas en la tarde (cada 12 horas) durante 14 días sin suspender; 30 min después del desayuno y 30 min después de la cena, deglutidos exclusivamente con agua y sin masticarlos. No triturar o macerar los comprimidos; iniciar el día de la quimioterapia9. Ondansetrón Tab 8 mg No 30Iniciar el día siguiente a la quimioterapia. Tomar una tableta cada 8 horas10. Aplicación, insumos, medicamentos y honorarios |
| 890378 | 890378 - CONSULTA DE CONTROL O DE SEGUIMIENTO POR ESPECIALISTA EN ONCOLOGIA | 1 | Rutinario | control en 3 semanas |
| 906603 | 906603 - ANTIGENO CARCINOEMBRIONARIO SEMIAUTOMATIZADO O AUTOMATIZADO | 1 | Rutinario | |
| 903895 | 903895 - CREATININA EN SUERO U OTROS FLUIDOS | 1 | Rutinario | 903895 |
| 903856 | 903856 - NITROGENO UREICO | 1 | Rutinario | PARA REALIZAR PREVIAMENTE A LA APLICACIÓN DE LA QUIMIOTERAPIA. |
| 903833 | 903833 - FOSFATASA ALCALINA | 1 | Rutinario | PARA REALIZAR PREVIAMENTE A LA APLICACIÓN DE LA QUIMIOTERAPIA. |
| 903828 | 903828 - DESHIDROGENASA LACTICA | 1 | Rutinario | PARA REALIZAR PREVIAMENTE A LA APLICACIÓN DE LA QUIMIOTERAPIA. |
| 903838 | 903838 - GAMMA GLUTAMIL TRANSFERASA | 1 | Rutinario | PARA REALIZAR PREVIAMENTE A LA APLICACIÓN DE LA QUIMIOTERAPIA. |
| 903867 | 903867 - TRANSAMINASA GLUTAMICO OXALACETICA ASPARTATO AMINO TRANSFERASA | 1 | Rutinario | PARA REALIZAR PREVIAMENTE A LA APLICACIÓN DE LA QUIMIOTERAPIA. |
| 903866 | 903866 - TRANSAMINASA GLUTAMICO-PIRUVICA ALANINO AMINO TRANSFERASA | 1 | Rutinario | PARA REALIZAR PREVIAMENTE A LA APLICACIÓN DE LA QUIMIOTERAPIA. |
| 903809 | 903809 - BILIRRUBINAS TOTAL Y DIRECTA | 1 | Rutinario | PARA REALIZAR PREVIAMENTE A LA APLICACIÓN DE LA QUIMIOTERAPIA. |
| 902210 | 902210 - HEMOGRAMA IV HEMOGLOBINA HEMATOCRITO RECUENTO DE ERITROCITOS INDICES ERITROCITARIOS LEUCOGRAMA RECUENTO DE PLAQUETAS INDICES PLAQUETARIOS Y MORFOLOGIA ELECTRONICA E HISTOGRAMA AUTOMATIZADO | 1 | Rutinario | PARA REALIZAR PREVIAMENTE A LA APLICACIÓN DE LA QUIMIOTERAPIA. |
| 890206 | 890206 - CONSULTA DE PRIMERA VEZ POR NUTRICION Y DIETETICA | 1 | Rutinario | Nutrición oncologica |
| 890208 | 035102A - CONSULTA DE PRIMERA VEZ POR PSICOLOGIA | 1 | Rutinario | psicologia oncologica |

**Información del folio No. 226**

Dr. Victor Augusto Ramos González
Medicina Interna
Hematología y Oncología Clínica
R.M. 131838
C.C. 73'143.179

**73143179 - RAMOS GONZALEZ VICTOR AUGUSTO**
ONCOLOGIA CLINICA
**R.M.** 13-1838-96



LICENCIADO A: [SOCIEDAD MEDICA RIONEGRO S.A. SOMER S.A.] NIT [890939936-9]

# SOCIEDAD MEDICA RIONEGRO S.A. SOMER S.A.
# 890939936

## UNIDAD FUNCIONAL CANCER DE ADULTO
## SALA DE QUIMIOTERAPIA

**N° Historia Clínica: 769443**

| **Datos personales del Paciente** | | | | | | | |
|---|---|---|---|---|---|---|---|
| **Paciente:** | Cédula_Extranjería 769443 TOM MOLLOY PEDOUSSAUT | | | **Sexo:** | Masculino | **F. Nacim:** | 19/11/1987 |
| **Edad en la atencion:** | 33 Años / 9 Meses / 25 Días | **Estado Civil:** | Casado | **Dirección:** | TRANSVERSAL 17 a 55 22 | | |
| **Teléfono:** | 3223639433 | **Procedencia:** | RIONEGRO | **Ocupación:** | INDEPENDIENTE | | |
| **Responsable:** | NATALY | **Tel.responsable:** | 3505219885 | **Dir.responsable:** | RIONEGRO | **Parentesco:** | ESPOSA |
| **Acompañante:** | NATALY | | | **Tel. Acompañante:** | 3505219885 | | |
| **Entidad:** | EPS SURA | | | | | | |
| **Plan Beneficios:** | EPS SURA (CONTRIBUTIVO) | | | | | **Rango:** | RANGO 1 (CONTRIBUTIVO CATEGORIA A) |

| **FOLIO N°227** | | **Fecha del Folio:** 13/09/2021 12:45 | | | | | |
|---|---|---|---|---|---|---|---|
| **N° Ingreso:** | 4508841 | **Fecha:** | 13/09/2021 06:42 | **F. Consulta:** | No_Aplica | **C. Externa:** | Enfermedad_General |

**Detalle del folio:**

**SIGNOS VITALES**

**Peso:**

**Presión Arterial:** 123/74

**Frecuencia Respiratoria:** 16

**Fracción Inspirada de Oxígeno:** 0.21

**Temperatura:**

**Frecuencia Cardíaca:** 75

**Saturación de Oxígeno:** 95

**Dolor:** 0,0000

**EVOLUCION ONCOLOGIA**

**SUBJETIVO**

MC: "Para la quimioterapia"

PROCEDENTE DE ONCOLOGIA
---
TOM MOLLOY PEDOUSSAUT
Paciente de 33 Años de edad. Residente en San Antonio de Pereira. Financiero - Independiente. Casado, 1 hijo
Antecedentes
- Patológicos: Estreñimiento crónico
- Quirúrgico: Niega
- Hábitos: Niega
- Alérgicos: Niega

DIAGNOSTICO
Adenocarcinoma de tipo intestinal de la Unión rectosigmoidea, debutó con obstrucción intestinal
Manejo quirúrgico: Proctosigmoidectomia + Colostomía. 08/06/2021, posteriormente requirió lavados peritoneal y cierre de cecostomía. Patologia quirurgica: pT3N1bMx

Valorado por Oncologia Clinica quien considera: paciente con cáncer de unión rectosigmoidea Estadio IIIB quien debutó con obstrucción, se beneficia de manejo oncoespecifico adyuvante protocolo XELOX

Poliquimioterapia de alto riesgo protocolo XELOX
- 1° Ciclo el 20/08/2021
- 2° Ciclo el 13/09/2021

Subjetivo
Sintomas controlados

**OBJETIVO**

Aceptables condiciones generales, alerta, consciente, orientada, hidratada, sin dificultad respiratoria. EVA 0/10, ECOG 0

Peso: 84.5 Kg Talla: 181 cm SC: 2.0 m2

**Información del folio No. 227**

**10782378 - GUEVARA CASADIEGO MIGUEL ANGEL**
MEDICINA GENERAL(ONCOLOGIA)
**R.M.** 10782378



LICENCIADO A: [SOCIEDAD MEDICA RIONEGRO S.A. SOMER S.A.] NIT [890939936-9]

PINR, conjuntivas pálidas, mucosa oral húmeda sin lesiones
Cuello sin adenopatías ni IY
Tórax simétrico. RsCsRs sin soplos. MV conservado sin sobreagregados
Abdomen Herida quirúrgica abierta cerrando por segunda intención cubierta con apósitos
Extremidades sin edemas, llenado capilar menor de 2 segundos
Neurológico sin déficit mayor aparente, ROT ++/++++ y fuerza muscular conservada 5/5

Laboratorios
06/09/2021 Hb: 14.9, Hcto: 44.6, Leucocitos: 5.770, N: 3.900, Plaquetas 195.000, LDH: 170, FA: 68, AST: 41.9, ALT: 23.6, GGT: 14.5, BT: 0.89, BD: 0.34, ACE-CEA 1.03

**ANALISIS**

Paciente de 33 años de edad con diagnóstico de Adenocarcinoma de tipo intestinal de la Unión rectosigmoidea, Patologia quirurgica: pT3N1bMx
Valorado por Oncologia Clinica quien considera: paciente con cáncer de unión rectosigmoidea Estadio IIIB quien debutó con obstrucción, se beneficia de manejo oncoespecifico adyuvante protocolo XELOX
Acude a la unidad de Oncologia para 2° Ciclo de quimioterapia, En aceptables condiciones generales, paraclinicos aceptables. Se ordena medicamento. Se dan instrucciones, recomendaciones y signos de alarma.

**EPICRISIS**

**Se remite a programa de pormoción y prevención?**

**Programa al que se remite**

**Antecedentes** *** (El antecedente fue resaltado en la HC, implica una situación importante).**

| Fecha | Tipo Antecedente | * Detalle |
|---|---|---|
| 06/06/2021 05:28 | Médicos | ☐ Niega |
| 06/06/2021 05:28 | Quirúrgicos | ☐ Apendicectomia 06/06/2021 |
| 06/06/2021 05:28 | Familiares | ☐ Niega |

**Diagnósticos Registrados en este folio** **** (El diagnóstico fue resaltado en el folio, implica una situación importante).**

| Código CIE10 | * * | Nombre del diagnóstico Según CIE 10 | Princi | DxIng | DxEgr | Presuntivo ó definitivo | Clasificación RIPS | Clásificación Pre/Post QX | Detalle ú Observaciones médicas |
|---|---|---|---|---|---|---|---|---|---|
| C19X | ☐ | TUMOR MALIGNO DE LA UNION RECTOSIGMOIDEA | ☑ | ☐ | ☐ | Presuntivo | Impresion_Diagnostica | No_Corresponde | |

**Plan de manejo - Medicamentos**

| Cod Medicam | Nombre ó descripción del medicamento | POS | Via administr. | Cant | Término definido/Dias | Posología, Indicaciones, Detalles u Observaciones médicas |
|---|---|---|---|---|---|---|
| **Plan de manejo Intrahospitalario** | | | | | | |
| A04AD120247 | FOSAPREPITANT DIMEGLUMINA POLVO LIOF INY 150 MG | ☑ | Endovenosa | 1 | ☐ 0 | 150 MILIGRAMO Dosis Unica - |
| L01BC061011 | XELODA® CAPECITABINA TAB 500MG /REG | ☑ | Oral | 112 | ☐ 0 | 112 TABLETA Dosis Unica - Capecitabina (1000 mg/m2 dos veces al día) Tab 500 mg No 112 Entregar para tomar en casa, Tomar 4 tabletas en la mañana y 4 tabletas en la tarde (cada 12 horas) durante 14 días sin suspender; 30 min después del desayuno y 30 min después de |
| A12AC002701 | CALCIO GLUCONATO SLN INY 10% AMP X 10ML | ☑ | Endovenosa | 0 | ☐ 0 | 2 AMPOLLA Dosis Unica - 2 AMPOLLA Dosis Unica - 5, Sulfato de Magnesio día 1 Amp 10 ml No 1 6, Gluconato de Calcio día 1 Amp 10% x 10 ml No 2 Diluir una ampolla de Gluconato de Calcio más media ampolla de Sulfato de Magnesio en 250 mililitros de dextrosa en agua destilada al 5% y administrar justo antes de la aplicación del Oxaliplatino, Repetir igual preparación justo después de la aplicación del Oxaliplatino, Cada una administrada en 15 minutos |

**Información del folio No. 227**

**10782378 - GUEVARA CASADIEGO MIGUEL ANGEL**
MEDICINA GENERAL(ONCOLOGIA)
**R.M.** 10782378



LICENCIADO A: [SOCIEDAD MEDICA RIONEGRO S.A. SOMER S.A.] NIT [890939936-9]

| | | | | | | |
|---|---|---|---|---|---|---|
| N03AM001701 | MAGNESIO SULFATO SLN INY 20% AMP X 10ML | ☑ | Endovenosa | 0 | ☐ 0 | 1 AMPOLLA Dosis Unica - Sulfato de Magnesio día 1 Amp 10 ml No 1<br>6, Gluconato de Calcio día 1 Amp 10% x 10 ml No 2<br>Diluir una ampolla de Gluconato de Calcio más media ampolla de Sulfato de Magnesio en 250 mililitros de dextrosa en agua destilada al 5% y administrar justo antes de la aplicación del Oxaliplatino, Repetir igual preparación justo después de la aplicación del Oxaliplatino, Cada una administrada en 15 minutos |
| A03FA010176 | METOCLOPRAMIDA 10 MG/100 ML SOLUCION PREMEZCLADA EN SODIO CLORURO AL 0.9 % (BOLSA BFS) | ☑ | Intravenosa | 1 | ☐ 0 | 10 MILIGRAMO Dosis Unica - |
| H02AD005711 | DEXAMETASONA SLN INY 8MG/2ML | ☑ | Endovenosa | 3 | ☐ 0 | 20 MILIGRAMO Dosis Unica - |
| A04A0008701 | ONDANSETRON SLN INY 8MG/4ML | ☑ | Endovenosa | 0 | ☐ 0 | 16 MILIGRAMO Dosis Unica -<br>Ondansetrón 16 mg iv día 1 Amp 8 mg No 2<br>Aplicar 16 mg IV diluidos en 50 mililitros de solución salina normal y administrar en 15 minutos |
| A04A0008101 | ONDANSETRON TAB 8MG | ☑ | Oral | 30 | ☐ 0 | 30 TABLETA Dosis Unica -<br>Ondansetrón Tab 8 mg No 30<br>Iniciar el día siguiente a la quimioterapia, Tomar una tableta cada 8 horas |
| L01XA032721 | OXALIPLATINO SLN INY 50MG /REG | ☐ | Endovenosa | 6 | ☐ 0 | 260 MILIGRAMO Dosis Unica - |

**Plan de Manejo Externo**
**Información del folio No. 227**

**10782378 - GUEVARA CASADIEGO MIGUEL ANGEL**
MEDICINA GENERAL(ONCOLOGIA)
**R.M.** 10782378



LICENCIADO A: [SOCIEDAD MEDICA RIONEGRO S.A. SOMER S.A.] NIT [890939936-9]

INDICACION MEDICA ☐ Ninguno 1 ☐ 0

Efectos adversos más frecuentes:
Diarrea, náuseas y/o vómitos, úlceras orales/heridas en la boca (aftas orales), aumento del riesgo de infección (neutropenia), lagrimeo, síndrome mano -pie

Signos de alarma:
1. Fiebre (temperatura mayor de 38°C).
2. Intolerancia a la vía oral: vómito que no mejora con medicamentos, no consume ningún alimento.
3. Diarrea de alto gasto: Mayor de 6 deposiciones en un día.
4. Síntomas infecciosos: Respiratorios (tos, dificultad respiratoria, secreción nasal purulenta, dolor de oído persistente o de garganta), urinarios (dolor para orinar, cambio en coloración de orina, orina espumosa o con sangre), gastrointestinales (diarrea, dolor abdominal persistente).
5. Aparición de morados con facilidad o puntos rojos en piel.
6. Alteración en el estado de conciencia: somnolencia o convulsiones.

Precauciones con la alimentación:
1. No consumir: Moras, fresas, uvas, carne que no esté asada por completo, leche, yogurt con pro o prebióticos, alimentos preparados en la calle.
2. Lavar muy bien los alimentos, pelar completamente las frutas, cocinar muy bien carnes.

Recomendaciones adicionales:
1. No realizarse ningún procedimiento odontológico.
2. No vacunarse.
3. No estar cerca de personas enfermas o vacunadas.

Teléfonos unidad de oncología:
• 569 99 99 extensión 249

---

**Indicaciones Médicas (Órdenes Médicas las cuales seran vistas en el control de enfermería para su respectivo registro).**

**Tipo Indicación:** Salida

**Órd. Médicas:**

**Información del folio No. 227**

**10782378 - GUEVARA CASADIEGO MIGUEL ANGEL**
MEDICINA GENERAL(ONCOLOGIA)
**R.M.** 10782378

# SOCIEDAD MEDICA RIONEGRO S.A. SOMER S.A.
# 890939936

## EVOLUCION PSICOLOGIA

**N° Historia Clínica: 769443**

| **Datos personales del Paciente** | | | | | | | |
|---|---|---|---|---|---|---|---|
| **Paciente:** | Cédula_Extranjería 769443 TOM MOLLOY PEDOUSSAUT | | | **Sexo:** | Masculino | **F. Nacim:** | 19/11/1987 |
| **Edad en la atencion:** | 33 Años / 10 Meses / 3 Días | **Estado Civil:** | Casado | **Dirección:** | TRANSVERSAL 17 a 55 22 | | |
| **Teléfono:** | 3223639433 | **Procedencia:** | RIONEGRO | **Ocupación:** | INDEPENDIENTE | | |
| **Responsable:** | SIN ACOMPAÑANTE | **Tel.responsable:** | | **Dir.responsable:** | | **Parentesco:** | |
| **Acompañante:** | SIN ACOMPAÑANTE | | | **Tel. Acompañante:** | | | |
| **Entidad:** | EPS SURA | | | | | | |
| **Plan Beneficios:** | EPS SURA - (CONSULTA MEDICA) | | | | | **Rango:** | RANGO 1 (CONTRIBUTIVO CATEGORIA A) |

**FOLIO N° 230** **Fecha del Folio: 22/09/2021 19:57**

| **N° Ingreso:** | 4521195 | **Fecha:** | 21/09/2021 11:07 | **F. Consulta:** | No_Aplica | **C. Externa:** | Enfermedad_General |
|---|---|---|---|---|---|---|---|

☐ **Se adiciona conducta al plan de manejo.**

**Detalle del folio:**

**SUBJETIVO**

Enterado de su hiostoria clínica. LLega a consulta en compañia de su esposa. En el momento alerta y orientado. Refiere dormir bien y descansar. Dice comer adecuadamente y con gusto. Relata buena evolución postoperatoria. Manifiesta sentirse un poco desanimado con los cambios en su estilo de vida. Expresa confianza en el personal de salud. Durante la consulta habla de su familia, de su biografía, de su deseo de recuperación, de sus recursos de afrontamiento y de sus estrategias de adaptación. Facilito la expresión emocional y brindo apoyo psicológico familiar.

**OBJETIVO**

NO APLICA

**ANALISIS**

LLega a consulta en compañia de su esposa. En el momento alerta y orientado. Refiere dormir bien y descansar. Dice comer adecuadamente y con gusto. Relata buena evolución postoperatoria. Manifiesta sentirse un poco desanimado con los cambios en su estilo de vida. Expresa confianza en el personal de salud. Durante la consulta habla de su familia, de su biografía, de su deseo de recuperación, de sus recursos de afrontamiento y de sus estrategias de adaptación. Facilito la expresión emocional y brindo apoyo psicológico familiar.

**EPICRISIS**

**Antecedentes** *** (El antecedente fue resaltado en la HC, implica una situación importante).**

| Fecha | Tipo Antecedente | * Detalle |
|---|---|---|
| 06/06/2021 05:28 | Médicos | ☐ Niega |
| 06/06/2021 05:28 | Quirúrgicos | ☐ Apendicectomia 06/06/2021 |
| 06/06/2021 05:28 | Familiares | ☐ Niega |

**Indicaciones Médicas (Órdenes Médicas las cuales seran vistas en el control de enfermería para su respectivo registro).**

**Tipo Indicación:** Salida_Consulta_Externa

**Órd. Médicas:** Nueva consulta.

**Información del folio No. 230**

**ARAMBURO MEJIA CLAUDIO ANDRES**
PSICOLOGIA ONCOLOGICA
**R.M.** 112030



LICENCIADO A: [SOCIEDAD MEDICA RIONEGRO S.A. SOMER S.A.] NIT [890939936-9]

# SOCIEDAD MEDICA RIONEGRO S.A. SOMER S.A.
# 890939936

## UNIDAD FUNCIONAL CANCER DE ADULTO

## CONSULTA EXTERNA ONCOLOGIA

**N° Historia Clínica: 769443**

| **Datos personales del Paciente** | | | | | | | |
|---|---|---|---|---|---|---|---|
| **Paciente:** | Cédula_Extranjería 769443 TOM MOLLOY PEDOUSSAUT | | | **Sexo:** | Masculino | **F. Nacim:** | 19/11/1987 |
| **Edad en la atencion:** | 33 Años / 10 Meses / 5 Días | **Estado Civil:** | Casado | **Dirección:** | TRANSVERSAL 17 a 55 22 | | |
| **Teléfono:** | 3223639433 | **Procedencia:** | RIONEGRO | **Ocupación:** | INDEPENDIENTE | | |
| **Responsable:** | NATALY | **Tel.responsable:** | 3505219885 | **Dir.responsable:** | RIONEGRO | **Parentesco:** | ESPOSA |
| **Acompañante:** | NATALY | | | **Tel. Acompañante:** | 3505219885 | | |
| **Entidad:** | EPS SURA | | | | | | |
| **Plan Beneficios:** | EPS SURA (CONTRIBUTIVO) | | | | | **Rango:** | RANGO 1 (CONTRIBUTIVO CATEGORIA A) |

| **FOLIO N°231** | | **Fecha del Folio:** 24/09/2021 15:51 | | | | | |
|---|---|---|---|---|---|---|---|
| **N° Ingreso:** | 4508841 | **Fecha:** | 13/09/2021 06:42 | **F. Consulta:** | No_Aplica | **C. Externa:** | Enfermedad_General |

☐ **Se adiciona conducta al plan de manejo.**

**Detalle del folio:**

**SIGNOS VITALES**

**PESO:** Kg **TEMP:** C **PA:** 120/64 **FC:** 74 /MIN **FR:** 18 /MIN **SATURACION DE OXIGENO:** 94 **FI02:** 0.21 **DOLOR:**

**EVOLUCION ONCOLOGIA**

**SUBJETIVO**

TOM MOLLOY PEDOUSSAUT
Paciente de 33 Años de edad
Natural: Britanico - Francés
Residente en San Antonio de Pereira - Hace 5 años en Colombia
Financiero - Independiente
Casado, 1 hijo

Antecedentes
- Patológicos: Estreñimiento crónico
- Quirúrgico: Niega
- Hábitos: Niega
- Alérgicos: Niega
- Familiares: cáncer de colon (abuelo)

RESUMEN
Paciente varios años (al menos 5) de estreñimiento y diarrea, sin ningún estudio
Ingresa a clínica somer el 06/06/2021 con clínica de abdomen agudo (dolor abdominal intenso, paro de fecales, vómito y signos de irritación peritoneal)

IMÁGENES
06/06/2021 TAC de Abdomen: Dilatación del colon predominando en la región cecal con signos de megacolon tóxico sin signos de peritonitis actual o perforación. Cambios inflamatorios de colitis y enteritis con áreas de reemplazo graso de las paredes como se describió que se describe en inflamación crónica a considerar enfermedad inflamatoria intestinal con compromiso de la región anal.
08/06/2021 TAC de Abdomen: Signos de obstrucción intestinal mecánica que compromete al sigmoide distal como fue descrito con marcada dilatación del marco cólico
15/06/2021 AngioTAC de tórax: Estudio negativo para TEP. Derrames pleurales bilaterales de predominio izquierdo. Atelectasias bibasales.
21/06/2021 TAC de Cara: Signos de proceso inflamatorio sinusal, crónico de predominio maxilar derecho con quiste de retención maxilar derecho, frontal derecho y opacidad de celdillas etmoidales. No hay formación de niveles hidroaéreos, no hay pólipos.
21/06/2021 TAC de Cuello: Estudio muestra engrosamiento de la región del ligamento gloso y ariepiglóticos. Edema con zonas de enfisema en esta topografía. Cuerdas bucales de aspecto normal.
23/06/2021 TACAR de tórax: Se identifican infiltrados de vidrio esmerilado en parches que comprometen especialmente a las zonas más dependientes de ambos hemitórax, afectando los lóbulos superiores y especialmente los lóbulos inferiores, con algunas áreas de consolidación en parches en los lóbulos inferiores. Hay derrame pleural laminar izquierdo. Llama la atención en lo visualizado de la tráquea material ocupando parcialmente la luz, hallazgo que debe correlacionarse con el cuadro clínico y antecedentes para descartar broncoaspiración. Hay un catéter que ingresa por el brazo derecho el cual su extremo distal en la vena cava superior. La ausencia del medio de contraste y el método de reconstrucción utilizado limitan la valoración del cardiomediastino, anotando que en lo que puede ser valorado de este no hay dilataciones anormales de la aorta o vasculatura pulmonar. Se identifican ganglios mediastinales de tamaño normal. En el contexto clínico actual se debe considerar dentro de las posibilidades infección por neumonía viral.

PROCEDIMIENTOS
**Información del folio No. 231**

Dr. Victor Augusto Ramos González
Medicina Interna
Hematología y Oncología Clínica
R.M. 131838
C.C. 73'143.179

**73143179 - RAMOS GONZALEZ VICTOR AUGUSTO**
ONCOLOGIA CLINICA
**R.M.** 13-1838-96



LICENCIADO A: [SOCIEDAD MEDICA RIONEGRO S.A. SOMER S.A.] NIT [890939936-9]

08/06/2021 Retossigmoidectomia + Colostomia
Hallazgos: Panículo adiposo abundantes, sutura en piel de cirugía previa, aponeurosis cerrada en abordaje umbilical, cavidad abdominal con líquido serosanguinolento moderado, marcada distensión pancolonica en un eje superior a 12 cm en todos sus segmentos, con zonas de despulimiento a nivel del ciego y ángulo hepático del colon, muñón apendicular sin filtraciones, zonas de isquemia en parches sin filtraciones, masa estenosante en la unión rectosigmoidea con membranas de fibrina adyacente, marcada distensión de asas intestinales delgadas, cámara gástrica colapsada, se realiza recambio de sonda nasogástrica y se verifica posicionamiento.
12/06/2021 Lavado peritoneal postquirúrgico + anastomosis colorrectal + cierre de cecostomía + eventrorrafia + dren
08/06/2021 Proctosigmoidectomia (ligadura cabos distal - proximal) + cecostomia descompresión + cierre de piel

PATOLOGIA 22/06/2021 - CitoPat No. 16409
Colon distal y recto, proctosigmoidectomía:
Adenocarcinoma de tipo intestinal moderadamente diferenciado.
Tamaño tumoral: 4 x 3,5 x 0,5 cm.
Extensión tumoral: a través de la muscular propia hacia el tejido pericolorrectal.
Invasión linfovascular y perineural: no se observa.
Gemación tumoral: moderada.
Borde de sección: proximal, distal y radial negativos para malignidad.
Ganglios: 2/10 ganglios linfáticos con compromiso metastásico por carcinoma
Otros hallazgos: tejido adiposo pericólico con extensas áreas de necrosis, inflamación crónica activa severa y cambios reparativos asociados.
pT3N1bMx
Dra Linda Barcenas Salazar

Presentó neumonía viral por COVID 19 (PCR del 21/06/2021): RESUELTA sin aparentes secuelas

DE CONTROL
17/08/2021 Hb 15, Hto 47, Plaquetas 216.000, WBC 5.320, N: 3.200, LDH 140, FA 57, AST 33, GGT 25, BUN 11.9, ALT 48, BT 0.67, BD 0.30, BI 0.37, Creatinina: 0.89, ACE CEA 0.82

Por parte de oncología se propuso inicialmente manejo adyuvante con FOLFOX6, sin embargo paciente no desea colocación de catéter de cámara implantable. Se opta entonces por esquema XELOX x 8 ciclos

Poliquimioterapia de alto riesgo protocolo XELOX x8
- 1° Ciclo el 20/08/2021 con adecuada tolerancia
- 2° Ciclo el 13/09/2021 con adecuada tolerancia

Hoy acude a control y trae
06/09/2021 Hb: 14.9, Hcto: 44.6, Leucocitos: 5.770, N: 3.900, Plaquetas 195.000, LDH: 170, FA: 68, AST: 41.9, ALT: 23.6, GGT: 14.5, BT: 0.89, BD: 0.34, ACE-CEA 1.03

Subjetivo
Síntomas controlados

**OBJETIVO**

Aceptables condiciones generales, alerta, consciente, orientada, hidratada, sin dificultad respiratoria. EVA 0/10, ECOG 0

Peso: 85 Kg Talla: 181 cm SC: 2.0 m2

PINR, conjuntivas pálidas, mucosa oral húmeda sin lesiones
Cuello sin adenopatías ni IY
Tórax simétrico. RsCsRs sin soplos. MV conservado sin sobreagregados
Abdomen Herida quirúrgica abierta cerrando por segunda intención cubierta con apósitos
Extremidades sin edemas, llenado capilar menor de 2 segundos
Neurológico sin déficit mayor aparente, ROT ++/++++ y fuerza muscular conservada 5/5

**ANALISIS**

Paciente de 33 años de edad con diagnóstico de Adenocarcinoma de tipo intestinal de la Unión rectosigmoidea, debutó con obstrucción intestinal
Manejo quirúrgico: Proctosigmoidectomia + Colostomía. 08/06/2021, posteriormente requirió lavados peritoneal y cierre de cecostomía
Patologia quirurgica: pT3N1bMx
Presentó neumonía viral por COVID 19 (PCR del 21/06/2021), ya cumplio asiamiento, asintomatico
Por parte de Oncología Clínica se considera paciente con cáncer de unión rectosigmoidea Estadio IIIB quien debutó con obstrucción, se beneficia de manejo oncoespecifico adyuvante protocolo FOLFOX 6
Sin Embargo solicita valorar otras opciones que no incluyan colocación de catéter de cámara implantable de quimioterapia
Optamos entonces por ofrecer manejo con protocolo XELOX (Capecitabina - 5FU) cada 21 días por 8 ciclos
2° Ciclo el 13/09/2021 con adecuada tolerancia
Se considera continuar igual
Se entregan órdenes del próximo ciclo de quimioterapia, exámenes previos y cita de control en 3 semanas

**EPICRISIS**

**Se remite a programa de promoción y prevención?**

**Programa al que se remite:**

**Número de ciclos de quimioterapia administrados al paciente:**

| Fecha de inicio | Fecha de dinalización | Número de ciclos |
|---|---|---|
| **Fecha de inicio** | **Fecha de finalización** | **Número de ciclos** |

**Información del folio No. 231**

Dr. Victor Augusto Ramos González
Medicina Interna
Hematología y Oncología Clínica
R.M. 131838
C.C. 73'143.179

**73143179 - RAMOS GONZALEZ VICTOR AUGUSTO**
ONCOLOGIA CLINICA
**R.M.** 13-1838-96



LICENCIADO A: [SOCIEDAD MEDICA RIONEGRO S.A. SOMER S.A.] NIT [890939936-9]

**Antecedentes** *** (El antecedente fue resaltado en la HC, implica una situación importante).**

| Fecha | Tipo Antecedente | * Detalle |
|---|---|---|
| 06/06/2021 05:28 | Médicos | ☐ Niega |
| 06/06/2021 05:28 | Quirúrgicos | ☐ Apendicectomia 06/06/2021 |
| 06/06/2021 05:28 | Familiares | ☐ Niega |

**Diagnósticos Registrados en este folio** **** (El diagnóstico fue resaltado en el folio, implica una situación importante).**

| Código CIE10 | ** | Nombre del diagnóstico Según CIE 10 | Princi | DxIng | DxEgr | Presuntivo ó definitivo | Clasificación RIPS | Clásificación Pre/Post QX | Detalle ú Observaciones médicas |
|---|---|---|---|---|---|---|---|---|---|
| C19X | ☐ | TUMOR MALIGNO DE LA UNION RECTOSIGMOIDEA | ☑ | ☐ | ☐ | Presuntivo | Impresion_Diagnostica | No_Corresponde | |

**Plan de manejo - Medicamentos**

| Cod Medicam | Nombre ó descripción del medicamento | POS | Via administr. | Cant | Término definido/Dias | Posología, Indicaciones, Detalles u Observaciones médicas |
|---|---|---|---|---|---|---|
| **Plan de Manejo Externo** | | | | | | |
| L01BC061011 | CAPECITABINA TAB 500MG /REG | ☑ | Oral | 112 | ☑ 14 | Capecitabina (1000 mg/m2 dos veces al día) Tab 500 mg No 112<br>Entregar para tomar en casa, Tomar 4 tabletas en la mañana y 4 tabletas en la tarde (cada 12 horas) durante 14 días sin suspender; 30 min después del desayuno y 30 min después de la cena, deglutidos exclusivamente con agua y sin masticarlos, No triturar o macerar los comprimidos; iniciar el día de la quimioterapia |
| L01XA032721 | OXALIPLATINO SLN INY 50MG /REG | ☐ | Endovenosa | 6 | ☑ 1 | Oxaliplatino 260 mg iv día 1 (130 mg/m2) Amp 50 mg No 6<br>Aplicar 260 mg IV diluidos en 500 mililitros de dextrosa en agua destilada al 5% (mantener concentración entre 0,2 - 0,7 mg/ml) y administrar en 2 horas |

**Indicaciones Médicas (Órdenes Médicas las cuales seran vistas en el control de enfermería para su respectivo registro).**

**Tipo Indicación:** Salida_Consulta_Externa

**Órd. Médicas:**

**Solicitud de Exámenes Clínicos y Ayudas Diagnósticas**

| Cod CUPS | Cod ISS/SOAT + Descripción Examen Clinico ó ayuda Diagnóstica | Cant | Urgente/Rutinario | Detalles, Indicaciones u Observaciones médicas |
|---|---|---|---|---|

**Información del folio No. 231**

Dr. Victor Augusto Ramos González
Medicina Interna
Hematología y Oncología Clínica
R.M. 131838
C.C. 73'143.179

**73143179 - RAMOS GONZALEZ VICTOR AUGUSTO**
ONCOLOGIA CLINICA
**R.M.** 13-1838-96



LICENCIADO A: [SOCIEDAD MEDICA RIONEGRO S.A. SOMER S.A.] NIT [890939936-9]

| | | | | |
|---|---|---|---|---|
| 992505 | 33305 - QUIMIOTERAPIA ALTA | 1 | Rutinario | FAVOR AUTORIZAR ---------- Poliquimioterapia de alto riesgo así (programado para el 04/10/2021):1. Ondansetrón 16 mg iv día 1 Amp 8 mg No 2Aplicar 16 mg IV diluidos en 50 mililitros de solución salina normal y administrar en 15 minutos2. Dexametasona 20 mg iv día 1 Amp 4 mg No 5Aplicar 20 mg IV diluidos en 100 mililitros de solución salina normal y administrar en 20 minutos3. Fosaprepitant día 1 Amp 150 mg No 1Aplicar 150 mg IV diluidos en de solución salina normal (obtener un volumen total de 150 ml) y administrar en 30 minutos entre la Dexametasona y el Ondansetrón4. Metoclopramida 10 mg iv día 1 Amp 10 mg No 1Aplicar 10 mg IV diluidos en 50 mililitros de solución salina normal y administrar en 15 minutos5. Sulfato de Magnesio día 1 Amp 10 ml No 16. Gluconato de Calcio día 1 Amp 10% x 10 ml No 2Diluir una ampolla de Gluconato de Calcio más media ampolla de Sulfato de Magnesio en 250 mililitros de dextrosa en agua destilada al 5% y administrar justo antes de la aplicación del Oxaliplatino. Repetir igual preparación justo después de la aplicación del Oxaliplatino. Cada una administrada en 15 minutos7. Oxaliplatino 260 mg iv día 1 (130 mg/m2) Amp 50 mg No 6Aplicar 260 mg IV diluidos en 500 mililitros de dextrosa en agua destilada al 5% (mantener concentración entre 0.2 - 0.7 mg/ml) y administrar en 2 horas8. Capecitabina (1000 mg/m2 dos veces al día) Tab 500 mg No 112Entregar para tomar en casa. Tomar 4 tabletas en la mañana y 4 tabletas en la tarde (cada 12 horas) durante 14 días sin suspender; 30 min después del desayuno y 30 min después de la cena, deglutidos exclusivamente con agua y sin masticarlos. No triturar o macerar los comprimidos; iniciar el día de la quimioterapia9. Ondansetrón Tab 8 mg No 30Iniciar el día siguiente a la quimioterapia. Tomar una tableta cada 8 horas10. Aplicación, insumos, medicamentos y honorarios |
| 903895 | 903895 - CREATININA EN SUERO U OTROS FLUIDOS | 1 | Rutinario | 903895 |
| 890302 | 890302 - CONSULTA DE CONTROL O DE SEGUIMIENTO POR OTRAS ESPECIALIDADES MEDICAS | 1 | Rutinario | ONCOLOGIA CLINICA EN 3 SEMANAS |
| 903866 | 903866 - TRANSAMINASA GLUTAMICO-PIRUVICA ALANINO AMINO TRANSFERASA | 1 | Rutinario | PARA REALIZAR PREVIAMENTE A LA APLICACIÓN DE LA QUIMIOTERAPIA. |
| 903867 | 903867 - TRANSAMINASA GLUTAMICO OXALACETICA ASPARTATO AMINO TRANSFERASA | 1 | Rutinario | PARA REALIZAR PREVIAMENTE A LA APLICACIÓN DE LA QUIMIOTERAPIA. |
| 903809 | 903809 - BILIRRUBINAS TOTAL Y DIRECTA | 1 | Rutinario | PARA REALIZAR PREVIAMENTE A LA APLICACIÓN DE LA QUIMIOTERAPIA. |
| 902210 | 902210 - HEMOGRAMA IV HEMOGLOBINA HEMATOCRITO RECUENTO DE ERITROCITOS INDICES ERITROCITARIOS LEUCOGRAMA RECUENTO DE PLAQUETAS INDICES PLAQUETARIOS Y MORFOLOGIA ELECTRONICA E HISTOGRAMA AUTOMATIZADO | 1 | Rutinario | PARA REALIZAR PREVIAMENTE A LA APLICACIÓN DE LA QUIMIOTERAPIA. |

**Información del folio No. 231**

Dr. Victor Augusto Ramos González
Medicina Interna
Hematología y Oncología Clínica
R.M. 131838
C.C. 73'143.179

**73143179 - RAMOS GONZALEZ VICTOR AUGUSTO**
ONCOLOGIA CLINICA
**R.M.** 13-1838-96



LICENCIADO A: [SOCIEDAD MEDICA RIONEGRO S.A. SOMER S.A.] NIT [890939936-9]

# SOCIEDAD MEDICA RIONEGRO S.A. SOMER S.A.
# 890939936

## UNIDAD FUNCIONAL CANCER DE ADULTO

## CONSULTA EXTERNA ONCOLOGIA

**N° Historia Clínica: 769443**

| **Datos personales del Paciente** | | | | | | | |
|---|---|---|---|---|---|---|---|
| **Paciente:** | Cédula_Extranjería 769443 TOM MOLLOY PEDOUSSAUT | | | | **Sexo:** | Masculino | **F. Nacim:** 19/11/1987 |
| **Edad en la atencion:** | 33 Años / 10 Meses / 22 Días | **Estado Civil:** | Casado | **Dirección:** | TRANSVERSAL 17 a 55 22 | | |
| **Teléfono:** | 3223639433 | **Procedencia:** | RIONEGRO | **Ocupación:** | INDEPENDIENTE | | |
| **Responsable:** | NATALY | **Tel.responsable:** | 3505219885 | **Dir.responsable:** | RIONEGRO | **Parentesco:** | ESPOSA |
| **Acompañante:** | NATALY | | | **Tel. Acompañante:** | 3505219885 | | |
| **Entidad:** | EPS SURA | | | | | | |
| **Plan Beneficios:** | EPS SURA (CONTRIBUTIVO) | | | | | **Rango:** | RANGO 1 (CONTRIBUTIVO CATEGORIA A) |

| **FOLIO N°232** | | **Fecha del Folio:** 11/10/2021 07:41 | | | | | |
|---|---|---|---|---|---|---|---|
| **N° Ingreso:** | 4508841 | **Fecha:** | 13/09/2021 06:42 | **F. Consulta:** | No_Aplica | **C. Externa:** | Enfermedad_General |

☐ **Se adiciona conducta al plan de manejo.**

**Detalle del folio:**

**SIGNOS VITALES**

**PESO:** Kg **TEMP:** C **PA:** 120/80 **FC:** 74 /MIN **FR:** 16 /MIN **SATURACION DE OXIGENO:** 95 **FI02:** 0.21 **DOLOR:**

**EVOLUCION ONCOLOGIA**

**SUBJETIVO**

TOM MOLLOY PEDOUSSAUT
Paciente de 33 Años de edad
Natural: Britanico - Francés
Residente en San Antonio de Pereira
Financiero - Independiente
Casado, 1 hijo

Antecedentes
- Patológicos: Estreñimiento crónico
- Quirúrgico: Niega
- Hábitos: Niega
- Alérgicos: Niega
- Familiares: cáncer de colon (abuelo)

RESUMEN
Paciente varios años (al menos 5) de estreñimiento y diarrea, sin ningún estudio
Ingresa a clínica somer el 06/06/2021 con clínica de abdomen agudo (dolor abdominal intenso, paro de fecales, vómito y signos de irritación peritoneal)

IMÁGENES
06/06/2021 TAC de Abdomen: Dilatación del colon predominando en la región cecal con signos de megacolon tóxico sin signos de peritonitis actual o perforación. Cambios inflamatorios de colitis y enteritis con áreas de reemplazo graso de las paredes como se describió que se describe en inflamación crónica a considerar enfermedad inflamatoria intestinal con compromiso de la región anal.
08/06/2021 TAC de Abdomen: Signos de obstrucción intestinal mecánica que compromete al sigmoide distal como fue descrito con marcada dilatación del marco cólico
15/06/2021 AngioTAC de tórax: Estudio negativo para TEP. Derrames pleurales bilaterales de predominio izquierdo. Atelectasias bibasales.
21/06/2021 TAC de Cara: Signos de proceso inflamatorio sinusal, crónico de predominio maxilar derecho con quiste de retención maxilar derecho, frontal derecho y opacidad de celdillas etmoidales. No hay formación de niveles hidroaéreos, no hay pólipos.
21/06/2021 TAC de Cuello: Estudio muestra engrosamiento de la región del ligamento gloso y ariepiglóticos. Edema con zonas de enfisema en esta topografía. Cuerdas bucales de aspecto normal.
23/06/2021 TACAR de tórax: Se identifican infiltrados de vidrio esmerilado en parches que comprometen especialmente a las zonas más dependientes de ambos hemitórax, afectando los lóbulos superiores y especialmente los lóbulos inferiores, con algunas áreas de consolidación en parches en los lóbulos inferiores. Hay derrame pleural laminar izquierdo. Llama la atención en lo visualizado de la tráquea material ocupando parcialmente la luz, hallazgo que debe correlacionarse con el cuadro clínico y antecedentes para descartar broncoaspiración. Hay un catéter que ingresa por el brazo derecho el cual su extremo distal en la vena cava superior. La ausencia del medio de contraste y el método de reconstrucción utilizado limitan la valoración del cardiomediastino, anotando que en lo que puede ser valorado de este no hay dilataciones anormales de la aorta o vasculatura pulmonar. Se identifican ganglios mediastinales de tamaño normal. En el contexto clínico actual se debe considerar dentro de las posibilidades infección por neumonía viral.

PROCEDIMIENTOS
**Información del folio No. 232**

Dr. Victor Augusto Ramos González
Medicina Interna
Hematología y Oncología Clínica
R.M. 131838
C.C. 73'143.179

**73143179 - RAMOS GONZALEZ VICTOR AUGUSTO**
ONCOLOGIA CLINICA
**R.M.** 13-1838-96



LICENCIADO A: [SOCIEDAD MEDICA RIONEGRO S.A. SOMER S.A.] NIT [890939936-9]

08/06/2021 Retossigmoidectomia + Colostomia
Hallazgos: Panículo adiposo abundantes, sutura en piel de cirugía previa, aponeurosis cerrada en abordaje umbilical, cavidad abdominal con líquido serosanguinolento moderado, marcada distensión pancolonica en un eje superior a 12 cm en todos sus segmentos, con zonas de despulimiento a nivel del ciego y ángulo hepático del colon, muñón apendicular sin filtraciones, zonas de isquemia en parches sin filtraciones, masa estenosante en la unión rectosigmoidea con membranas de fibrina adyacente, marcada distensión de asas intestinales delgadas, cámara gástrica colapsada, se realiza recambio de sonda nasogástrica y se verifica posicionamiento.
12/06/2021 Lavado peritoneal postquirúrgico + anastomosis colorrectal + cierre de cecostomía + eventrorrafia + dren
08/06/2021 Proctosigmoidectomia (ligadura cabos distal - proximal) + cecostomia descompresión + cierre de piel

PATOLOGIA 22/06/2021 - CitoPat No. 16409
Colon distal y recto, proctosigmoidectomía:
Adenocarcinoma de tipo intestinal moderadamente diferenciado.
Tamaño tumoral: 4 x 3,5 x 0,5 cm.
Extensión tumoral: a través de la muscular propia hacia el tejido pericolorrectal.
Invasión linfovascular y perineural: no se observa.
Gemación tumoral: moderada.
Borde de sección: proximal, distal y radial negativos para malignidad.
Ganglios: 2/10 ganglios linfáticos con compromiso metastásico por carcinoma
Otros hallazgos: tejido adiposo pericólico con extensas áreas de necrosis, inflamación crónica activa severa y cambios reparativos asociados.
pT3N1bMx
Dra Linda Barcenas Salazar

Presentó neumonía viral por COVID 19 (PCR del 21/06/2021): RESUELTA sin aparentes secuelas

DE CONTROL
17/08/2021 Hb 15, Hto 47, Plaquetas 216.000, WBC 5.320, N: 3.200, LDH 140, FA 57, AST 33, GGT 25, BUN 11.9, ALT 48, BT 0.67, BD 0.30, BI 0.37, Creatinina: 0.89, ACE CEA 0.82

Por parte de oncología se propuso inicialmente manejo adyuvante con FOLFOX6, sin embargo paciente no desea colocación de catéter de cámara implantable. Se opta entonces por esquema XELOX x 8 ciclos

Poliquimioterapia de alto riesgo protocolo XELOX x8
- 1° Ciclo el 20/08/2021 con adecuada tolerancia
- 2° Ciclo el 13/09/2021 con adecuada tolerancia

Hoy acude a control y trae
06/09/2021 Hb: 14.9, Hcto: 44.6, Leucocitos: 5.770, N: 3.900, Plaquetas 195.000, LDH: 170, FA: 68, AST: 41.9, ALT: 23.6, GGT: 14.5, BT: 0.89, BD: 0.34, ACE-CEA 1.03
03/10/2021 RMN de abdomen y pelvis contrastada: cambios posquirúrgicos en pared abdominal y región rectosigmoidea no hay compromiso residual ni recidivante

Subjetivo
Paciente refiere síntomas depresivos, astenia, adinamia, labilidad emocional
Manifiesta el deseo de NO continuar el tratamiento adyuvante

**OBJETIVO**

Aceptables condiciones generales, alerta, consciente, orientada, hidratada, sin dificultad respiratoria. EVA 0/10, ECOG 0

Peso: 87 Kg Talla: 181 cm SC: 2.0 m2

PINR, conjuntivas pálidas, mucosa oral húmeda sin lesiones
Cuello sin adenopatías ni IY
Tórax simétrico. RsCsRs sin soplos. MV conservado sin sobreagregados
Abdomen Herida quirúrgica abierta cerrando por segunda intención cubierta con apósitos
Extremidades sin edemas, llenado capilar menor de 2 segundos
Neurológico sin déficit mayor aparente, ROT ++/++++ y fuerza muscular conservada 5/5

**ANALISIS**

Paciente de 33 años de edad con diagnóstico de Adenocarcinoma de tipo intestinal de la Unión rectosigmoidea, debutó con obstrucción intestinal
Manejo quirúrgico: Proctosigmoidectomia + Colostomía. 08/06/2021, posteriormente requirió lavados peritoneal y cierre de cecostomía
Patologia quirurgica: pT3N1bMx
Presentó neumonía viral por COVID 19 (PCR del 21/06/2021), ya cumplio asiamiento, asintomatico
Por parte de Oncología Clínica se considera paciente con cáncer de unión rectosigmoidea Estadio IIIB quien debutó con obstrucción, se beneficia de manejo oncoespecifico adyuvante protocolo FOLFOX 6
Sin Embargo solicita valorar otras opciones que no incluyan colocación de catéter de cámara implantable de quimioterapia
Optamos entonces por ofrecer manejo con protocolo XELOX (Capecitabina - 5FU) cada 21 días por 8 ciclos
2° Ciclo el 13/09/2021 con adecuada tolerancia
Tiene pendiente la aplicación del 3° ciclo, pero ahora acude con síntomas depresivos marcados y el deseo de no continuar
Se le explica al paciente los riesgos de no continuar la quimioterapia adyuvante y dice entender y aceptar, y por ahora se suspender temporalmente el tratamiento, dejamos cita de control en 3 semanas por oncología
Pendiente valoración prioritaria por Genética médica

NOTA: Paciente con síntomas depresivos marcados que están afectando su vida cotidiana, requiere valoración URGENTE por psiquiatria y psicologia oncologica

**EPICRISIS**

**Se remite a programa de promoción y prevención?**

**Programa al que se remite:**

**Información del folio No. 232**

Dr. Victor Augusto Ramos González
Medicina Interna
Hematología y Oncología Clínica
R.M. 131838
C.C. 73'143.179

**73143179 - RAMOS GONZALEZ VICTOR AUGUSTO**
ONCOLOGIA CLINICA
**R.M.** 13-1838-96



LICENCIADO A: [SOCIEDAD MEDICA RIONEGRO S.A. SOMER S.A.] NIT [890939936-9]

**Número de ciclos de quimioterapia administrados al paciente:**

| Fecha de inicio | Fecha de dinalización | Número de ciclos |
|---|---|---|
| **Fecha de inicio** | **Fecha de finalización** | **Número de ciclos** |

**Antecedentes**

*** (El antecedente fue resaltado en la HC, implica una situación importante).**

| Fecha | Tipo Antecedente | * Detalle |
|---|---|---|
| 06/06/2021 05:28 | Médicos | ☐ Niega |
| 06/06/2021 05:28 | Quirúrgicos | ☐ Apendicectomia 06/06/2021 |
| 06/06/2021 05:28 | Familiares | ☐ Niega |

**Diagnósticos Registrados en este folio**

**** (El diagnóstico fue resaltado en el folio, implica una situación importante).**

| Código CIE10 | * * | Nombre del diagnóstico Según CIE 10 | Princi | DxIng | DxEgr | Presuntivo ó definitivo | Clasificación RIPS | Clásificación Pre/Post QX | Detalle ú Observaciones médicas |
|---|---|---|---|---|---|---|---|---|---|
| C19X | ☐ | TUMOR MALIGNO DE LA UNION RECTOSIGMOIDEA | ☑ | ☐ | ☐ | Presuntivo | Impresion_Diagnostica | No_Corresponde | |

**Indicaciones Médicas (Órdenes Médicas las cuales seran vistas en el control de enfermería para su respectivo registro).**

**Tipo Indicación:** Salida

**Órd. Médicas:**

**Solicitud de Exámenes Clínicos y Ayudas Diagnósticas**

| Cod CUPS | Cod ISS/SOAT + Descripción Examen Clinico ó ayuda Diagnóstica | Cant | Urgente/Rutinario | Detalles, Indicaciones u Observaciones médicas |
|---|---|---|---|---|
| 890378 | 890378 - CONSULTA DE CONTROL O DE SEGUIMIENTO POR ESPECIALISTA EN ONCOLOGIA | 1 | Rutinario | control en 3 semanas |
| 890208 | 035102A - CONSULTA DE PRIMERA VEZ POR PSICOLOGIA | 1 | Urgente | Psicologia oncologica |
| 890284 | 890284 - CONSULTA DE PRIMERA VEZ POR ESPECIALISTA EN PSIQUIATRIA | 1 | Urgente | |

**Información del folio No. 232**

Dr. Victor Augusto Ramos González
Medicina Interna
Hematología y Oncología Clínica
R.M. 13-1838
C.C. 73'143.179

**73143179 - RAMOS GONZALEZ VICTOR AUGUSTO**
ONCOLOGIA CLINICA
**R.M.** 13-1838-96



LICENCIADO A: [SOCIEDAD MEDICA RIONEGRO S.A. SOMER S.A.] NIT [890939936-9]

# SOCIEDAD MEDICA RIONEGRO S.A. SOMER S.A.
# 890939936

## EVOLUCIÓN CIRUGÍA

**N° Historia Clínica: 769443**

| **Datos personales del Paciente** | | | | | | | |
|---|---|---|---|---|---|---|---|
| **Paciente:** | Cédula_Extranjería 769443 TOM MOLLOY PEDOUSSAUT | | | **Sexo:** | Masculino | **F. Nacim:** | 19/11/1987 |
| **Edad en la atencion:** | 33 Años / 10 Meses / 23 Días | **Estado Civil:** | Casado | **Dirección:** | TRANSVERSAL 17 a 55 22 | | |
| **Teléfono:** | 3223639433 | **Procedencia:** | RIONEGRO | **Ocupación:** | INDEPENDIENTE | | |
| **Responsable:** | NATHALY PRETEIT | **Tel.responsable:** | | **Dir.responsable:** | RIONEGRO | **Parentesco:** | COMPAÑERA |
| **Acompañante:** | NATHALY PRETEIT | | | **Tel. Acompañante:** | | | |
| **Entidad:** | EPS SURA | | | | | | |
| **Plan Beneficios:** | EPS SURA (CONTRIBUTIVO) | | | | | **Rango:** | RANGO 1 (CONTRIBUTIVO CATEGORIA A) |

| **FOLIO N°233** | | **Fecha del Folio:** 12/10/2021 16:28 | | | | | |
|---|---|---|---|---|---|---|---|
| **N° Ingreso:** | 4551313 | **Fecha:** | 12/10/2021 15:45 | **F. Consulta:** | No_Aplica | **C. Externa:** | Enfermedad_General |

☐ **Se adiciona conducta al plan de manejo.**

**Detalle del folio:**

**SUBJETIVO**
CIRUGIA GENERAL
PROTOCOLO BIOSEGURIDAD

MOTIVO
CONTROL POSTQUIRURGICO

EEA
POP LAVADO PERITONEAL POSTQUIRURGICO + ANASTOSMOSIS COLORECTAL + CIERRE DE CECOSTOMIA + EVENTRORRAFIA + DREN (12/06/2021)
POP PROCTOSIGMOIDECTOMIA (LIGADURA CABOS DISTAL - PROXIMAL ) + CECOSTOMIA DE DECOMPRESION + CIERRE DE PIEL (08/06/2021)
ANTECEDENTE APENDICECTOMÍA LAPAROSCÓPICA 03/06/21

REPORTE DE PATOLOGIA
ADENOCARCINOMA COLORECTAL (pT3N1Mx)
OBSTRUCCION INTESTINAL MECANICA RESUELTA

MORBILIDAD ASOCIADA
ILEO ADINÁMICO POSTQUIRÚRGICO RESUELTO
INFECCION SARS COV - 2
PAROTIDITIS INFECCIOSA

SUBJETIVO
TERCER CICLO DE QUIMIOTERAPIA
NO DOLOR ABDOMINAL
TOLERA DIETA
SIN FIEBRE
DEPOSICION PRESENTE
NO OTROS SINTOMAS

**OBJETIVO**
NO SIGNOS DE DIFICULTAD RESPIRATORIA
NO LUCE TOXICO
TA 120/72 FC 78 FR 18 T 36
MUCOSAS ROSADAS HUMEDAS, NO ICTERICIA
NO AGREGADOS CARDIOPULMONARES
ABDOMEN BLANDO DEPRESIBLE NO DOLOROSO A LA PALPACIÓN
HERIDA QUIRURGICA CUBIERTA AREA DE GRANULACION EN TERCIO SUPERIOR E INFERIOR
NO SIGNOS DE IRRITACION PERITONEAL
NO EDEMAS
NO FOCALIZACION NEUROLOGICA

RESONANCIA MAGNETICA
CAMBIOS POSTQUIRURGICO EN LA PARED ABDOMINAL
**Información del folio No. 233**

Dr. Carlos A. Hernández Rincón
CIRUJANO GENERAL
C.C. No. 80.178.190 Bogotá D.C.
R.M. 95603/2003
NACIONAL DE COLOMBIA

**HERNANDEZ RINCON CARLOS ALBERTO**
CIRUGIA GENERAL
**R.M.** 95-0603-03



LICENCIADO A: [SOCIEDAD MEDICA RIONEGRO S.A. SOMER S.A.] NIT [890939936-9]

CAMBIOS POSTQUIRURGICOS EN UNION RECTOSIGMOIDOSCOPIA
NO RECIDIVA TUMORAL
NO ENFERMEDAD METASTASICA

**ANALISIS**

PACIENTE PATOLOGIA OBSTRUCTIVA DEL TRACTO DIGESTIVO, REQUIERE RESECCION DE LESION ESTENOSANTE TOTAL A NIVEL DEL UNION RECTOSIGMOIDEA Y CECOSTOMIA DE DECOMPRESION Y EN SEGUNDO TIEMPO OPERATORIO RECONSTITUCION DEL TRACTO DIGESTIVO CON CIERRE DE PARED ABDOMINAL, EN REPORTE DE LESION NEOPLASICA EVUALUADO POR ONCOLOGIA CON QUIMIOTERAPIA ADYUVANTE EN TERCER CICLO. HERIDA QUIRURGICA EN CICATRIZACION POR SEGUNDA INTENCION DE HERIDA QUIRURGICA QUE REQUIERE SEGUIMIENTO POR CLINICA DE HERIDAS. ACTUALMENTE TOLERANDO DIETA CON TRANSITO INTESTINAL, SE CITA A CONTROL EN 3 MESES. SE EXPLICA AMPLIAMENTE AL PACIENTE Y SU ACOMPAÑANTE PLAN TERAPEUTICO A SEGUIR.

**EPICRISIS**

**Antecedentes** *** (El antecedente fue resaltado en la HC, implica una situación importante).**

| Fecha | Tipo Antecedente | * Detalle |
|---|---|---|
| 06/06/2021 05:28 | Médicos | Niega |
| 06/06/2021 05:28 | Quirúrgicos | Apendicectomia 06/06/2021 |
| 06/06/2021 05:28 | Familiares | Niega |

**Diagnósticos Registrados en este folio** **** (El diagnóstico fue resaltado en el folio, implica una situación importante).**

| Código CIE10 | * * | Nombre del diagnóstico Según CIE 10 | Princi | DxIng | DxEgr | Presuntivo ó definitivo | Clasificación RIPS | Clásificación Pre/Post QX | Detalle ú Observaciones médicas |
|---|---|---|---|---|---|---|---|---|---|
| C19X | ☐ | TUMOR MALIGNO DE LA UNION RECTOSIGMOIDEA | ☑ | ☑ | ☑ | Definitivo | Confirmado_Repetido | Histopatologico | |

**Indicaciones Médicas (Órdenes Médicas las cuales seran vistas en el control de enfermería para su respectivo registro).**

**Tipo Indicación:** Salida_Consulta_Externa

**Órd. Médicas:** CITA CONTROL CONSULTA EXTERNA CIRUGIA GENERAL
SEGUIMIENTO ONCOLOGIA
CLINICA DE HERIDAS AMBULATORIA

**Solicitud de Procedimientos No Quirúrgicos**

| Cod CUPS | Cod ISS/SOAT + Descripción Procedimiento No QX | Cant | Urgente/Rutinario | Detalles, Indicaciones u Observaciones médicas |
|---|---|---|---|---|
| 890202 | 39143 - CONSULTA AMBULATORIA DE MEDICINA ESPECIALIZADA | 1 | Rutinario | SOLICITAR CITA CONTROL EN 3 MESES CIRUGIA GENERAL DC. CARLOS HERNANDEZ CONSULTORIO 223 |

**Información del folio No. 233**

Dr. Carlos A. Hernández Rincón
CIRUJANO GENERAL
C.C. No. 80.178.190 Bogotá D.C.
R.M. 95603/2003
NACIONAL DE COLOMBIA

**HERNANDEZ RINCON CARLOS ALBERTO**
CIRUGIA GENERAL
**R.M.** 95-0603-03



LICENCIADO A: [SOCIEDAD MEDICA RIONEGRO S.A. SOMER S.A.] NIT [890939936-9]

# SOCIEDAD MEDICA RIONEGRO S.A. SOMER S.A.
# 890939936

## EVOLUCION PSICOLOGIA

**N° Historia Clínica: 769443**

| **Datos personales del Paciente** | | | | | | | |
|---|---|---|---|---|---|---|---|
| **Paciente:** | Cédula_Extranjería 769443 TOM MOLLOY PEDOUSSAUT | | | **Sexo:** | Masculino | **F. Nacim:** | 19/11/1987 |
| **Edad en la atencion:** | 33 Años / 11 Meses / 7 Días | **Estado Civil:** | Casado | **Dirección:** | TRANSVERSAL 17 a 55 22 | | |
| **Teléfono:** | 3223639433 | **Procedencia:** | RIONEGRO | **Ocupación:** | INDEPENDIENTE | | |
| **Responsable:** | SIN ACOMPAÑANTE | **Tel.responsable:** | | **Dir.responsable:** | | **Parentesco:** | |
| **Acompañante:** | SIN ACOMPAÑANTE | | | **Tel. Acompañante:** | | | |
| **Entidad:** | EPS SURA | | | | | | |
| **Plan Beneficios:** | EPS SURA - (CONSULTA MEDICA) | | | | | **Rango:** | RANGO 1 (CONTRIBUTIVO CATEGORIA A) |

**FOLIO N° 237** **Fecha del Folio: 26/10/2021 19:38**

| **N° Ingreso:** | 4568084 | **Fecha:** | 26/10/2021 09:47 | **F. Consulta:** | No_Aplica | **C. Externa:** | Enfermedad_General |
|---|---|---|---|---|---|---|---|

☐ **Se adiciona conducta al plan de manejo.**

**Detalle del folio:**

**SUBJETIVO**

Enterado de su hiostoria clínica. LLega a consulta en compañia de su esposa. En el momento alerta y orientado. Refiere dormir y descansar. Dice comer adecuadamente y con gusto. Relata mejoría de los efectos secundarios de la quimioterapia después de unos días receso por mala tolerancia. Manifiesta sentirse triste y preocupado por el impacto emocional y físico que su enfermedad y tratamiento han producido en su vida familiar y personal. Expresa confianza en el personal de salud. Durante la consulta habla de su familia, de su biografía, de su deseo de recuperación, de sus recursos de afrontamiento y de sus estrategias de adaptación. Facilito la expresión emocional y brindo apoyo psicológico familiar.

**OBJETIVO**

NO APLICA

**ANALISIS**

LLega a consulta en compañia de su esposa. En el momento alerta y orientado. Refiere dormir y descansar. Dice comer adecuadamente y con gusto. Relata mejoría de los efectos secundarios de la quimioterapia después de unos días receso por mala tolerancia. Manifiesta sentirse triste y preocupado por el impacto emocional y físico que su enfermedad y tratamiento han producido en su vida familiar y personal. Expresa confianza en el personal de salud. Durante la consulta habla de su familia, de su biografía, de su deseo de recuperación, de sus recursos de afrontamiento y de sus estrategias de adaptación. Facilito la expresión emocional y brindo apoyo psicológico familiar.

**EPICRISIS**

**Antecedentes** *** (El antecedente fue resaltado en la HC, implica una situación importante).**

| Fecha | Tipo Antecedente | ∗ Detalle |
|---|---|---|
| 06/06/2021 05:28 | Médicos | ☐ Niega |
| 06/06/2021 05:28 | Quirúrgicos | ☐ Apendicectomia 06/06/2021 |
| 06/06/2021 05:28 | Familiares | ☐ Niega |

**Indicaciones Médicas (Órdenes Médicas las cuales seran vistas en el control de enfermería para su respectivo registro).**

**Tipo Indicación:** Salida_Consulta_Externa

**Órd. Médicas:** Nueva consulta.

**Información del folio No. 237**

**ARAMBURO MEJIA CLAUDIO ANDRES**
PSICOLOGIA ONCOLOGICA
**R.M.** 112030



LICENCIADO A: [SOCIEDAD MEDICA RIONEGRO S.A. SOMER S.A.] NIT [890939936-9]

# SOCIEDAD MEDICA RIONEGRO S.A. SOMER S.A.
# 890939936

## UNIDAD FUNCIONAL CANCER DE ADULTO

## CONSULTA EXTERNA ONCOLOGIA

**N° Historia Clínica: 769443**

| **Datos personales del Paciente** | | | | | | | |
|---|---|---|---|---|---|---|---|
| **Paciente:** | Cédula_Extranjería 769443 TOM MOLLOY PEDOUSSAUT | | | **Sexo:** | Masculino | **F. Nacim:** | 19/11/1987 |
| **Edad en la atencion:** | 33 Años / 11 Meses / 22 Días | **Estado Civil:** | Casado | **Dirección:** | TRANSVERSAL 17 a 55 22 | | |
| **Teléfono:** | 3223639433 | **Procedencia:** | RIONEGRO | **Ocupación:** | INDEPENDIENTE | | |
| **Responsable:** | ASISTE SOLO | **Tel.responsable:** | | **Dir.responsable:** | | **Parentesco:** | |
| **Acompañante:** | ASISTE SOLO | | | **Tel. Acompañante:** | | | |
| **Entidad:** | EPS SURA | | | | | | |
| **Plan Beneficios:** | EPS SURA - (CONSULTA MEDICA) | | | | | **Rango:** | RANGO 1 (CONTRIBUTIVO CATEGORIA A) |

| **FOLIO N°240** | | **Fecha del Folio:** 10/11/2021 15:13 | | | | | |
|---|---|---|---|---|---|---|---|
| **N° Ingreso:** | 4588650 | **Fecha:** | 10/11/2021 13:58 | **F. Consulta:** | No_Aplica | **C. Externa:** | Enfermedad_General |

☐ **Se adiciona conducta al plan de manejo.**

**Detalle del folio:**

**SIGNOS VITALES**

**PESO:** Kg **TEMP:** C **PA:** 120/70 **FC:** 80 /MIN **FR:** 17 /MIN **SATURACION DE OXIGENO:** 94 **FI02:** 0.21 **DOLOR:**

**EVOLUCION ONCOLOGIA**

**SUBJETIVO**

TOM MOLLOY PEDOUSSAUT
Paciente de 33 Años de edad
Natural: Britanico - Francés
Residente en San Antonio de Pereira
Financiero - Independiente
Casado, 1 hijo

Antecedentes
- Patológicos: Estreñimiento crónico
- Quirúrgico: Niega
- Hábitos: Niega
- Alérgicos: Niega
- Familiares: cáncer de colon (abuelo)

RESUMEN
Paciente varios años (al menos 5) de estreñimiento y diarrea, sin ningún estudio
Ingresa a clínica somer el 06/06/2021 con clínica de abdomen agudo (dolor abdominal intenso, paro de fecales, vómito y signos de irritación peritoneal)

IMÁGENES
06/06/2021 TAC de Abdomen: Dilatación del colon predominando en la región cecal con signos de megacolon tóxico sin signos de peritonitis actual o perforación. Cambios inflamatorios de colitis y enteritis con áreas de reemplazo graso de las paredes como se describió que se describe en inflamación crónica a considerar enfermedad inflamatoria intestinal con compromiso de la región anal.
08/06/2021 TAC de Abdomen: Signos de obstrucción intestinal mecánica que compromete al sigmoide distal como fue descrito con marcada dilatación del marco cólico
15/06/2021 AngioTAC de tórax: Estudio negativo para TEP. Derrames pleurales bilaterales de predominio izquierdo. Atelectasias bibasales.
21/06/2021 TAC de Cara: Signos de proceso inflamatorio sinusal, crónico de predominio maxilar derecho con quiste de retención maxilar derecho, frontal derecho y opacidad de celdillas etmoidales. No hay formación de niveles hidroaéreos, no hay pólipos.
21/06/2021 TAC de Cuello: Estudio muestra engrosamiento de la región del ligamento gloso y ariepiglóticos. Edema con zonas de enfisema en esta topografía. Cuerdas bucales de aspecto normal.
23/06/2021 TACAR de tórax: Se identifican infiltrados de vidrio esmerilado en parches que comprometen especialmente a las zonas más dependientes de ambos hemitórax, afectando los lóbulos superiores y especialmente los lóbulos inferiores, con algunas áreas de consolidación en parches en los lóbulos inferiores. Hay derrame pleural laminar izquierdo. Llama la atención en lo visualizado de la tráquea material ocupando parcialmente la luz, hallazgo que debe correlacionarse con el cuadro clínico y antecedentes para descartar broncoaspiración. Hay un catéter que ingresa por el brazo derecho el cual su extremo distal en la vena cava superior. La ausencia del medio de contraste y el método de reconstrucción utilizado limitan la valoración del cardiomediastino, anotando que en lo que puede ser valorado de este no hay dilataciones anormales de la aorta o vasculatura pulmonar. Se identifican ganglios mediastinales de tamaño normal. En el contexto clínico actual se debe considerar dentro de las posibilidades infección por neumonía viral.

PROCEDIMIENTOS
**Información del folio No. 240**

Dr. Victor Augusto Ramos González
Medicina Interna
Hematología y Oncología Clínica
R.M. 131838
C.C. 73'143.179

**73143179 - RAMOS GONZALEZ VICTOR AUGUSTO**
ONCOLOGIA CLINICA
**R.M.** 13-1838-96



LICENCIADO A: [SOCIEDAD MEDICA RIONEGRO S.A. SOMER S.A.] NIT [890939936-9]

08/06/2021 Retossigmoidectomia + Colostomia
Hallazgos: Panículo adiposo abundantes, sutura en piel de cirugía previa, aponeurosis cerrada en abordaje umbilical, cavidad abdominal con líquido serosanguinolento moderado, marcada distensión pancolonica en un eje superior a 12 cm en todos sus segmentos, con zonas de despulimiento a nivel del ciego y ángulo hepático del colon, muñón apendicular sin filtraciones, zonas de isquemia en parches sin filtraciones, masa estenosante en la unión rectosigmoidea con membranas de fibrina adyacente, marcada distensión de asas intestinales delgadas, cámara gástrica colapsada, se realiza recambio de sonda nasogástrica y se verifica posicionamiento.
12/06/2021 Lavado peritoneal postquirúrgico + anastomosis colorrectal + cierre de cecostomía + eventrorrafia + dren
08/06/2021 Proctosigmoidectomia (ligadura cabos distal - proximal) + cecostomia descompresión + cierre de piel

PATOLOGIA 22/06/2021 - CitoPat No. 16409
Colon distal y recto, proctosigmoidectomía:
Adenocarcinoma de tipo intestinal moderadamente diferenciado.
Tamaño tumoral: 4 x 3,5 x 0,5 cm.
Extensión tumoral: a través de la muscular propia hacia el tejido pericolorrectal.
Invasión linfovascular y perineural: no se observa.
Gemación tumoral: moderada.
Borde de sección: proximal, distal y radial negativos para malignidad.
Ganglios: 2/10 ganglios linfáticos con compromiso metastásico por carcinoma
Otros hallazgos: tejido adiposo pericólico con extensas áreas de necrosis, inflamación crónica activa severa y cambios reparativos asociados.
pT3N1bMx
Dra Linda Barcenas Salazar

Presentó neumonía viral por COVID 19 (PCR del 21/06/2021): RESUELTA sin aparentes secuelas

DE CONTROL
17/08/2021 Hb 15, Hto 47, Plaquetas 216.000, WBC 5.320, N: 3.200, LDH 140, FA 57, AST 33, GGT 25, BUN 11.9, ALT 48, BT 0.67, BD 0.30, BI 0.37, Creatinina: 0.89, ACE CEA 0.82
06/09/2021 Hb: 14.9, Hcto: 44.6, Leucocitos: 5.770, N: 3.900, Plaquetas 195.000, LDH: 170, FA: 68, AST: 41.9, ALT: 23.6, GGT: 14.5, BT: 0.89, BD: 0.34, ACE-CEA 1.03
03/10/2021 RMN de abdomen y pelvis contrastada: cambios posquirúrgicos en pared abdominal y región rectosigmoidea no hay compromiso residual ni recidivante

Por parte de oncología se propuso inicialmente manejo adyuvante con FOLFOX6, sin embargo paciente no desea colocación de catéter de cámara implantable. Se opta entonces por esquema XELOX x 8 ciclos

Poliquimioterapia de alto riesgo protocolo XELOX x8
- 1° Ciclo el 20/08/2021 con adecuada tolerancia
- 2° Ciclo el 13/09/2021 con adecuada tolerancia

Había suspendido la quimioterapia, ahora acude con deseos de continuar el tratamiento

Subjetivo
Refiere deseos de continuar la quimioterapia

**OBJETIVO**

Aceptables condiciones generales, alerta, consciente, orientada, hidratada, sin dificultad respiratoria. EVA 0/10, ECOG 0

Peso: 90 Kg Talla: 181 cm SC: 2.0 m2

PINR, conjuntivas pálidas, mucosa oral húmeda sin lesiones
Cuello sin adenopatías ni IY
Tórax simétrico. RsCsRs sin soplos. MV conservado sin sobreagregados
Abdomen Herida quirúrgica abierta cerrando por segunda intención cubierta con apósitos
Extremidades sin edemas, llenado capilar menor de 2 segundos
Neurológico sin déficit mayor aparente, ROT ++/++++ y fuerza muscular conservada 5/5

**ANALISIS**

Paciente de 33 años de edad con diagnóstico de Adenocarcinoma de tipo intestinal de la Unión rectosigmoidea, debutó con obstrucción intestinal
Manejo quirúrgico: Proctosigmoidectomia + Colostomía. 08/06/2021, posteriormente requirió lavados peritoneal y cierre de cecostomía
Patologia quirurgica: pT3N1bMx
Presentó neumonía viral por COVID 19 (PCR del 21/06/2021), ya cumplio asiamiento, asintomatico
Por parte de Oncología Clínica se considera paciente con cáncer de unión rectosigmoidea Estadio IIIB quien debutó con obstrucción, se beneficia de manejo oncoespecifico adyuvante protocolo FOLFOX 6
Sin Embargo solicita valorar otras opciones que no incluyan colocación de catéter de cámara implantable de quimioterapia
Optamos entonces por ofrecer manejo con protocolo XELOX (Capecitabina - 5FU) cada 21 días por 8 ciclos
2° Ciclo el 13/09/2021 con adecuada tolerancia
Había suspendido la quimioterapia, ahora acude con deseos de continuar el tratamiento
Se da el aval para continuar quimioterapia
Cita de control en 3 semanas
Pendiente valoración prioritaria por Genética médica

**EPICRISIS**

**Se remite a programa de promoción y prevención?**

**Programa al que se remite:**

**Número de ciclos de quimioterapia administrados al paciente:**

**Información del folio No. 240**

Dr. Victor Augusto Ramos González
Medicina Interna
Hematología y Oncología Clínica
R.M. 131838
C.C. 73'143.179

**73143179 - RAMOS GONZALEZ VICTOR AUGUSTO**
ONCOLOGIA CLINICA
**R.M.** 13-1838-96



LICENCIADO A: [SOCIEDAD MEDICA RIONEGRO S.A. SOMER S.A.] NIT [890939936-9]

| Fecha de inicio | Fecha de dinalización | Número de ciclos |
|---|---|---|
| **Fecha de inicio** | **Fecha de finalización** | **Número de ciclos** |

**Antecedentes** *** (El antecedente fue resaltado en la HC, implica una situación importante).**

| Fecha | Tipo Antecedente | * Detalle |
|---|---|---|
| 06/06/2021 05:28 | Médicos | ☐ Niega |
| 06/06/2021 05:28 | Quirúrgicos | ☐ Apendicectomia 06/06/2021 |
| 06/06/2021 05:28 | Familiares | ☐ Niega |

**Diagnósticos Registrados en este folio** **** (El diagnóstico fue resaltado en el folio, implica una situación importante).**

| Código CIE10 ** | Nombre del diagnóstico Según CIE 10 | Princi | DxIng | DxEgr | Presuntivo ó definitivo | Clasificación RIPS | Clásificación Pre/Post QX | Detalle ú Observaciones médicas |
|---|---|---|---|---|---|---|---|---|
| C19X | ☐ TUMOR MALIGNO DE LA UNION RECTOSIGMOIDEA | ☑ | ☑ | ☑ | Definitivo | Confirmado_Repetido | Histopatologico | |

**Indicaciones Médicas (Órdenes Médicas las cuales seran vistas en el control de enfermería para su respectivo registro).**

**Tipo Indicación:** Salida_Consulta_Externa

**Órd. Médicas:**

**Solicitud de Exámenes Clínicos y Ayudas Diagnósticas**

| Cod CUPS | Cod ISS/SOAT + Descripción Examen Clinico ó ayuda Diagnóstica | Cant | Urgente/Rutinario | Detalles, Indicaciones u Observaciones médicas |
|---|---|---|---|---|
| 890378 | 890378 - CONSULTA DE CONTROL O DE SEGUIMIENTO POR ESPECIALISTA EN ONCOLOGIA | 1 | Rutinario | ONCOLOGIA CLINICA EN 3 SEMANAS |

**Información del folio No. 240**

Dr. Victor Augusto Ramos González
Medicina Interna
Hematología y Oncología Clínica
R.M. 13-1838
C.C. 73'143.179

**73143179 - RAMOS GONZALEZ VICTOR AUGUSTO**
ONCOLOGIA CLINICA
**R.M.** 13-1838-96



LICENCIADO A: [SOCIEDAD MEDICA RIONEGRO S.A. SOMER S.A.] NIT [890939936-9]

# SOCIEDAD MEDICA RIONEGRO S.A. SOMER S.A.
# 890939936

## UNIDAD FUNCIONAL CANCER DE ADULTO
## SALA DE QUIMIOTERAPIA

**N° Historia Clínica: 769443**

| **Datos personales del Paciente** | | | | | | | |
|---|---|---|---|---|---|---|---|
| **Paciente:** | Cédula_Extranjería 769443 TOM MOLLOY PEDOUSSAUT | | | **Sexo:** | Masculino | **F. Nacim:** | 19/11/1987 |
| **Edad en la atencion:** | 34 Años / 0 Meses / 4 Días | **Estado Civil:** | Casado | **Dirección:** | TRANSVERSAL 17 a 55 22 | | |
| **Teléfono:** | 3223639433 | **Procedencia:** | RIONEGRO | **Ocupación:** | INDEPENDIENTE | | |
| **Responsable:** | NATALLU PRETELL | **Tel.responsable:** | 3505229885 | **Dir.responsable:** | RIONEGRO | **Parentesco:** | ESPOSA |
| **Acompañante:** | NATALLU PRETELL | | | **Tel. Acompañante:** | 3505229885 | | |
| **Entidad:** | EPS SURA | | | | | | |
| **Plan Beneficios:** | EPS SURA (CONTRIBUTIVO) | | | | | **Rango:** | RANGO 1 (CONTRIBUTIVO CATEGORIA A) |

| **FOLIO N°242** | | **Fecha del Folio:** 22/11/2021 12:25 | | | | | |
|---|---|---|---|---|---|---|---|
| **N° Ingreso:** | 4602244 | **Fecha:** | 22/11/2021 07:20 | **F. Consulta:** | No_Aplica | **C. Externa:** | Enfermedad_General |

**Detalle del folio:**

**SIGNOS VITALES**

**Peso:**

**Temperatura:**

**Presión Arterial:** 120/80

**Frecuencia Cardíaca:** 74

**Frecuencia Respiratoria:** 16

**Saturación de Oxígeno:** 95

**Fracción Inspirada de Oxígeno:** 0.21

**Dolor:** 0,0000

**EVOLUCION ONCOLOGIA**

**SUBJETIVO**

MC: "Para la quimioterapia"

PROCEDENTE DE ONCOLOGÍA
---
TOM MOLLOY PEDOUSSAUT
Paciente de 33 Años de edad. Residente en San Antonio de Pereira. Financiero - Independiente. Casado, 1 hijo
Antecedentes
- Patológicos: Estreñimiento crónico
- Quirúrgico: Niega
- Hábitos: Niega
- Alérgicos: Niega

RESUMEN
Paciente con diagnóstico de Adenocarcinoma de tipo intestinal de la Unión rectosigmoidea, debutó con obstrucción intestinal

Fue llevado a cirugía el 08/06/2021: Proctosigmoidectomia + Colostomía
Posteriormente requirió lavado peritoneal y cierre de cecostomía.
Patologia quirurgica: pT3N1bMx

Valorado por Oncología Clínica quien considera: paciente con cáncer de unión rectosigmoidea Estadio IIIB quien debutó con obstrucción, se beneficia de manejo oncoespecifico adyuvante protocolo XELOX

Poliquimioterapia de alto riesgo protocolo XELOX
- 1° Ciclo el 20/08/2021
- 2° Ciclo el 13/09/2021
- 3° Ciclo el 22/11/2021

Subjetivo
Síntomas controlados

**OBJETIVO**

**Información del folio No. 242**

**10782378 - GUEVARA CASADIEGO MIGUEL ANGEL**
MEDICINA GENERAL(ONCOLOGIA)
**R.M.** 10782378



LICENCIADO A: [SOCIEDAD MEDICA RIONEGRO S.A. SOMER S.A.] NIT [890939936-9]

Aceptables condiciones generales, alerta, consciente, orientada, hidratada, sin dificultad respiratoria. EVA 0/10, ECOG 0
Peso: 84.5 Kg Talla: 181 cm SC: 2.0 m2

PINR, conjuntivas pálidas, mucosa oral húmeda sin lesiones
Cuello sin adenopatías ni IY
Tórax simétrico. RsCsRs sin soplos. MV conservado sin sobreagregados
Abdomen Herida quirúrgica abierta cerrando por segunda intención cubierta con apósitos
Extremidades sin edemas, llenado capilar menor de 2 segundos
Neurológico sin déficit mayor aparente, ROT ++/++++ y fuerza muscular conservada 5/5

Laboratorios
09/11/2021 Hb: 16, Hcto: 50, Leucocitos 5.990, N: 3.200, Plaquetas: 188.000, LDH: 160, FA 65, AST: 29, ALT: 31, GGT: 26, BT: 1.08, BD: 0.34, Creatinina: 0.96, ACE-CEA 0.93

**ANALISIS**

Paciente de 33 años de edad con diagnóstico de Adenocarcinoma de tipo intestinal de la Unión rectosigmoidea, Patologia quirurgica: pT3N1bMx
Valorado por Oncología Clínica quien considera: paciente con cáncer de unión rectosigmoidea Estadio IIIB quien debutó con obstrucción, se beneficia de manejo oncoespecifico adyuvante protocolo XELOX
Acude a la unidad de Oncología para 3° Ciclo de quimioterapia, En aceptables condiciones generales, paraclínicos aceptables. Se ordena medicamento. Se dan instrucciones, recomendaciones y signos de alarma.

**EPICRISIS**

**Se remite a programa de pormoción y prevención?**

**Programa al que se remite**

**Antecedentes** *** (El antecedente fue resaltado en la HC, implica una situación importante).**

| Fecha | Tipo Antecedente | * Detalle |
|---|---|---|
| 06/06/2021 05:28 | Médicos | ☐ Niega |
| 06/06/2021 05:28 | Quirúrgicos | ☐ Apendicectomia 06/06/2021 |
| 06/06/2021 05:28 | Familiares | ☐ Niega |

**Diagnósticos Registrados en este folio** **** (El diagnóstico fue resaltado en el folio, implica una situación importante).**

| Código CIE10 | * * | Nombre del diagnóstico Según CIE 10 | Princi | DxIng | DxEgr | Presuntivo ó definitivo | Clasificación RIPS | Clásificación Pre/Post QX | Detalle ú Observaciones médicas |
|---|---|---|---|---|---|---|---|---|---|
| C19X | ☐ | TUMOR MALIGNO DE LA UNION RECTOSIGMOIDEA | ☑ | ☐ | ☐ | Presuntivo | Impresion_Diagnostica | No_Corresponde | |

**Plan de manejo - Medicamentos**

| Cod Medicam | Nombre ó descripción del medicamento | POS | Via administr. | Cant | Término definido/Dias | Posología, Indicaciones, Detalles u Observaciones médicas |
|---|---|---|---|---|---|---|
| **Plan de manejo Intrahospitalario** | | | | | | |
| L01BC061011 | XELODA® CAPECITABINA TAB 500MG /REG | ☑ | Oral | 112 | ☐ 0 | 112 TABLETA Dosis Unica - Capecitabina (1000 mg/m2 dos veces al día) Tab 500 mg No 112 Entregar para tomar en casa, Tomar 4 tabletas en la mañana y 4 tabletas en la tarde (cada 12 horas) durante 14 días sin suspender; 30 min después del desayuno y 30 min después de |
| A04A0008101 | ONDANSETRON TAB 8MG | ☑ | Oral | 30 | ☐ 0 | 30 TABLETA Dosis Unica - Ondansetrón Tab 8 mg No 30 Iniciar el día siguiente a la quimioterapia, Tomar una tableta cada 8 horas |

**Información del folio No. 242**

**10782378 - GUEVARA CASADIEGO MIGUEL ANGEL**
MEDICINA GENERAL(ONCOLOGIA)
**R.M.** 10782378



LICENCIADO A: [SOCIEDAD MEDICA RIONEGRO S.A. SOMER S.A.] NIT [890939936-9]

| | | | | | | |
|---|---|---|---|---|---|---|
| A12AC002701 | CALCIO GLUCONATO SLN INY 10% AMP X 10ML | ☑ | Endovenosa | 2 | ☐ 0 | 2 AMPOLLA Dosis Unica - Sulfato de Magnesio día 1 Amp 10 ml No 1<br>6, Gluconato de Calcio día 1 Amp 10% x 10 ml No 2<br>Diluir una ampolla de Gluconato de Calcio más media ampolla de Sulfato de Magnesio en 250 mililitros de dextrosa en agua destilada al 5% y administrar justo antes de la aplicación del Oxaliplatino, Repetir igual preparación justo después de la aplicación del Oxaliplatino, Cada una administrada en 15 minutos |
| N03AM001701 | MAGNESIO SULFATO SLN INY 20% AMP X 10ML | ☑ | Endovenosa | 1 | ☐ 0 | 1 AMPOLLA Dosis Unica - Sulfato de Magnesio día 1 Amp 10 ml No 1<br>6, Gluconato de Calcio día 1 Amp 10% x 10 ml No 2<br>Diluir una ampolla de Gluconato de Calcio más media ampolla de Sulfato de Magnesio en 250 mililitros de dextrosa en agua destilada al 5% y administrar justo antes de la aplicación del Oxaliplatino, Repetir igual preparación justo después de la aplicación del Oxaliplatino, Cada una administrada en 15 minutos |
| A03FA010176 | METOCLOPRAMIDA 10 MG/100 ML SOLUCION PREMEZCLADA EN SODIO CLORURO AL 0.9 % (BOLSA BFS) | ☑ | Intravenosa | 1 | ☐ 0 | 10 MILIGRAMO Dosis Unica - |
| H02AD006701 | DEXAMETASONA SLN INY 4MG/ML | ☑ | Endovenosa | 5 | ☐ 0 | 20 MILIGRAMO Dosis Unica - |
| A04AD120247 | FOSAPREPITANT DIMEGLUMINA POLVO LIOF INY 150 MG | ☑ | Endovenosa | 1 | ☐ 0 | 150 MILIGRAMO Dosis Unica - |
| A04A0008701 | ONDANSETRON SLN INY 8MG/4ML | ☑ | Endovenosa | 2 | ☐ 0 | 16 MILIGRAMO Dosis Unica - |
| L01XA032721 | OXALIPLATINO SLN INY 50MG /REG | ☐ | Endovenosa | 6 | ☐ 0 | 260 MILIGRAMO Dosis Unica - |

**Indicaciones Médicas (Órdenes Médicas las cuales seran vistas en el control de enfermería para su respectivo registro).**

**Tipo Indicación:** Salida

**Órd. Médicas:**

**Información del folio No. 242**

**10782378 - GUEVARA CASADIEGO MIGUEL ANGEL**

MEDICINA GENERAL(ONCOLOGIA)

**R.M.** 10782378



LICENCIADO A: [SOCIEDAD MEDICA RIONEGRO S.A. SOMER S.A.] NIT [890939936-9]

# SOCIEDAD MEDICA RIONEGRO S.A. SOMER S.A.
# 890939936

## UNIDAD FUNCIONAL CANCER DE ADULTO

## CONSULTA EXTERNA ONCOLOGIA

**N° Historia Clínica: 769443**

| **Datos personales del Paciente** | | | | | | | |
|---|---|---|---|---|---|---|---|
| **Paciente:** | Cédula_Extranjería 769443 TOM MOLLOY PEDOUSSAUT | | | **Sexo:** | Masculino | **F. Nacim:** | 19/11/1987 |
| **Edad en la atencion:** | 34 Años / 0 Meses / 12 Días | **Estado Civil:** | Casado | **Dirección:** | TRANSVERSAL 17 a 55 22 | | |
| **Teléfono:** | 3223639433 | **Procedencia:** | RIONEGRO | **Ocupación:** | INDEPENDIENTE | | |
| **Responsable:** | NATALLU PRETELL | **Tel.responsable:** | 3505229885 | **Dir.responsable:** | RIONEGRO | **Parentesco:** | ESPOSA |
| **Acompañante:** | NATALLU PRETELL | | | **Tel. Acompañante:** | 3505229885 | | |
| **Entidad:** | EPS SURA | | | | | | |
| **Plan Beneficios:** | EPS SURA (CONTRIBUTIVO) | | | | | **Rango:** | RANGO 1 (CONTRIBUTIVO CATEGORIA A) |

| **FOLIO N°244** | | **Fecha del Folio:** 01/12/2021 15:04 | | | | | |
|---|---|---|---|---|---|---|---|
| **N° Ingreso:** | 4602244 | **Fecha:** | 22/11/2021 07:20 | **F. Consulta:** | No_Aplica | **C. Externa:** | Enfermedad_General |

☐ **Se adiciona conducta al plan de manejo.**

**Detalle del folio:**

**SIGNOS VITALES**

**PESO:** Kg **TEMP:** C **PA:** **FC:** /MIN **FR:** /MIN **SATURACION DE OXIGENO:** **FI02:** **DOLOR:**

**EVOLUCION ONCOLOGIA**

**SUBJETIVO**

TOM MOLLOY PEDOUSSAUT
Paciente de 33 Años de edad
Natural: Britanico - Francés
Residente en San Antonio de Pereira
Financiero - Independiente
Casado, 1 hijo

Antecedentes
- Patológicos: Estreñimiento crónico
- Quirúrgico: Niega
- Hábitos: Niega
- Alérgicos: Niega
- Familiares: cáncer de colon (abuelo)

RESUMEN
Paciente varios años (al menos 5) de estreñimiento y diarrea, sin ningún estudio
Ingresa a clínica somer el 06/06/2021 con clínica de abdomen agudo (dolor abdominal intenso, paro de fecales, vómito y signos de irritación peritoneal)

IMÁGENES
06/06/2021 TAC de Abdomen: Dilatación del colon predominando en la región cecal con signos de megacolon tóxico sin signos de peritonitis actual o perforación. Cambios inflamatorios de colitis y enteritis con áreas de reemplazo graso de las paredes como se describió que se describe en inflamación crónica a considerar enfermedad inflamatoria intestinal con compromiso de la región anal.
08/06/2021 TAC de Abdomen: Signos de obstrucción intestinal mecánica que compromete al sigmoide distal como fue descrito con marcada dilatación del marco cólico
15/06/2021 AngioTAC de tórax: Estudio negativo para TEP. Derrames pleurales bilaterales de predominio izquierdo. Atelectasias bibasales.
21/06/2021 TAC de Cara: Signos de proceso inflamatorio sinusal, crónico de predominio maxilar derecho con quiste de retención maxilar derecho, frontal derecho y opacidad de celdillas etmoidales. No hay formación de niveles hidroaéreos, no hay pólipos.
21/06/2021 TAC de Cuello: Estudio muestra engrosamiento de la región del ligamento gloso y ariepiglóticos. Edema con zonas de enfisema en esta topografía. Cuerdas bucales de aspecto normal.
23/06/2021 TACAR de tórax: Se identifican infiltrados de vidrio esmerilado en parches que comprometen especialmente a las zonas más dependientes de ambos hemitórax, afectando los lóbulos superiores y especialmente los lóbulos inferiores, con algunas áreas de consolidación en parches en los lóbulos inferiores. Hay derrame pleural laminar izquierdo. Llama la atención en lo visualizado de la tráquea material ocupando parcialmente la luz, hallazgo que debe correlacionarse con el cuadro clínico y antecedentes para descartar broncoaspiración. Hay un catéter que ingresa por el brazo derecho el cual su extremo distal en la vena cava superior. La ausencia del medio de contraste y el método de reconstrucción utilizado limitan la valoración del cardiomediastino, anotando que en lo que puede ser valorado de este no hay dilataciones anormales de la aorta o vasculatura pulmonar. Se identifican ganglios mediastinales de tamaño normal. En el contexto clínico actual se debe considerar dentro de las posibilidades infección por neumonía viral.

PROCEDIMIENTOS
**Información del folio No. 244**

Dr. Victor Augusto Ramos González
Medicina Interna
Hematología y Oncología Clínica
R.M. 131838
C.C. 73'143.179

**73143179 - RAMOS GONZALEZ VICTOR AUGUSTO**
ONCOLOGIA CLINICA
**R.M.** 13-1838-96



LICENCIADO A: [SOCIEDAD MEDICA RIONEGRO S.A. SOMER S.A.] NIT [890939936-9]

08/06/2021 Retossigmoidectomia + Colostomia
Hallazgos: Panículo adiposo abundantes, sutura en piel de cirugía previa, aponeurosis cerrada en abordaje umbilical, cavidad abdominal con líquido serosanguinolento moderado, marcada distensión pancolonica en un eje superior a 12 cm en todos sus segmentos, con zonas de despulimiento a nivel del ciego y ángulo hepático del colon, muñón apendicular sin filtraciones, zonas de isquemia en parches sin filtraciones, masa estenosante en la unión rectosigmoidea con membranas de fibrina adyacente, marcada distensión de asas intestinales delgadas, cámara gástrica colapsada, se realiza recambio de sonda nasogástrica y se verifica posicionamiento.
12/06/2021 Lavado peritoneal postquirúrgico + anastomosis colorrectal + cierre de cecostomía + eventrorrafia + dren
08/06/2021 Proctosigmoidectomia (ligadura cabos distal - proximal) + cecostomia descompresión + cierre de piel

PATOLOGIA 22/06/2021 - CitoPat No. 16409
Colon distal y recto, proctosigmoidectomía:
Adenocarcinoma de tipo intestinal moderadamente diferenciado.
Tamaño tumoral: 4 x 3,5 x 0,5 cm.
Extensión tumoral: a través de la muscular propia hacia el tejido pericolorrectal.
Invasión linfovascular y perineural: no se observa.
Gemación tumoral: moderada.
Borde de sección: proximal, distal y radial negativos para malignidad.
Ganglios: 2/10 ganglios linfáticos con compromiso metastásico por carcinoma
Otros hallazgos: tejido adiposo pericólico con extensas áreas de necrosis, inflamación crónica activa severa y cambios reparativos asociados.
pT3N1bMx
Dra Linda Barcenas Salazar

Presentó neumonía viral por COVID 19 (PCR del 21/06/2021): RESUELTA sin aparentes secuelas

DE CONTROL
17/08/2021 Hb 15, Hto 47, Plaquetas 216.000, WBC 5.320, N: 3.200, LDH 140, FA 57, AST 33, GGT 25, BUN 11.9, ALT 48, BT 0.67, BD 0.30, BI 0.37, Creatinina: 0.89, ACE CEA 0.82
06/09/2021 Hb: 14.9, Hcto: 44.6, Leucocitos: 5.770, N: 3.900, Plaquetas 195.000, LDH: 170, FA: 68, AST: 41.9, ALT: 23.6, GGT: 14.5, BT: 0.89, BD: 0.34, ACE-CEA 1.03
03/10/2021 RMN de abdomen y pelvis contrastada: cambios posquirúrgicos en pared abdominal y región rectosigmoidea no hay compromiso residual ni recidivante

Por parte de oncología se propuso inicialmente manejo adyuvante con FOLFOX6, sin embargo paciente no desea colocación de catéter de cámara implantable. Se opta entonces por esquema XELOX x 8 ciclos

Poliquimioterapia de alto riesgo protocolo XELOX x8
- 1° Ciclo el 20/08/2021 con adecuada tolerancia
- 2° Ciclo el 13/09/2021 con adecuada tolerancia
Había suspendido la quimioterapia, ahora acude con deseos de continuar el tratamiento
- 3° Ciclo el 22/11/2021 con adecuada tolerancia

Hoy acude a control y trae:
09/11/2021 Hb: 16, Hcto: 50, Leucocitos 5.990, N: 3.200, Plaquetas: 188.000, LDH: 160, FA 65, AST: 29, ALT: 31, GGT: 26, BT: 1.08, BD: 0.34, Creatinina: 0.96, ACE-CEA 0.93

Subjetivo
Síntomas controlados

**OBJETIVO**

TELECONSULTA POR PANDEMIA POR COVID 19

**ANALISIS**

Paciente de 33 años de edad con diagnóstico de Adenocarcinoma de tipo intestinal de la Unión rectosigmoidea, debutó con obstrucción intestinal
Manejo quirúrgico: Proctosigmoidectomia + Colostomía. 08/06/2021, posteriormente requirió lavados peritoneal y cierre de cecostomía
Patologia quirurgica: pT3N1bMx
Presentó neumonía viral por COVID 19 (PCR del 21/06/2021), ya cumplio asiamiento, asintomatico
Por parte de Oncología Clínica se considera paciente con cáncer de unión rectosigmoidea Estadio IIIB quien debutó con obstrucción, se beneficia de manejo oncoespecifico adyuvante protocolo FOLFOX 6
Sin Embargo solicita valorar otras opciones que no incluyan colocación de catéter de cámara implantable de quimioterapia
Optamos entonces por ofrecer manejo con protocolo XELOX (Capecitabina - 5FU) cada 21 días por 8 ciclos
2° Ciclo el 13/09/2021 con adecuada tolerancia
Había suspendido la quimioterapia, ahora acude con deseos de continuar el tratamiento
3° Ciclo el 22/11/2021 con adecuada tolerancia
Se continua igual manejo
Se da orden orden de próximo ciclo de quimioterapia, exámenes previos y cita de control en 3 semanas
Pendiente valoración prioritaria por Genética médica

NOTA: TELECONSULTA POR PANDEMIA POR COVID 19
-- PACIENTE PUEDE SER VACUNADO SIN PROBLEMA

**EPICRISIS**

**Se remite a programa de promoción y prevención?**

**Programa al que se remite:**

**Número de ciclos de quimioterapia administrados al paciente:**

| Fecha de inicio | Fecha de dinalización | Número de ciclos |
|---|---|---|

**Información del folio No. 244**

Dr. Victor Augusto Ramos González
Medicina Interna
Hematología y Oncología Clínica
R.M. 131838
C.C. 73'143.179

**73143179 - RAMOS GONZALEZ VICTOR AUGUSTO**
ONCOLOGIA CLINICA
**R.M.** 13-1838-96



LICENCIADO A: [SOCIEDAD MEDICA RIONEGRO S.A. SOMER S.A.] NIT [890939936-9]

| Fecha de inicio | Fecha de finalización | Número de ciclos |
|---|---|---|

**Antecedentes** *** (El antecedente fue resaltado en la HC, implica una situación importante).**

| Fecha | Tipo Antecedente | * Detalle |
|---|---|---|
| 06/06/2021 05:28 | Médicos | ☐ Niega |
| 06/06/2021 05:28 | Quirúrgicos | ☐ Apendicectomia 06/06/2021 |
| 06/06/2021 05:28 | Familiares | ☐ Niega |

**Diagnósticos Registrados en este folio** **** (El diagnóstico fue resaltado en el folio, implica una situación importante).**

| Código CIE10 | ** | Nombre del diagnóstico Según CIE 10 | Princi | DxIng | DxEgr | Presuntivo ó definitivo | Clasificación RIPS | Clásificación Pre/Post QX | Detalle ú Observaciones médicas |
|---|---|---|---|---|---|---|---|---|---|
| C19X | ☐ | TUMOR MALIGNO DE LA UNION RECTOSIGMOIDEA | ☑ | ☐ | ☐ | Presuntivo | Impresion_Diagnostica | No_Corresponde | |

**Plan de manejo - Medicamentos**

| Cod Medicam | Nombre ó descripción del medicamento | POS | Via administr. | Cant | Término definido/Dias | Posología, Indicaciones, Detalles u Observaciones médicas |
|---|---|---|---|---|---|---|
| **Plan de Manejo Externo** | | | | | | |
| L01BC061011 | CAPECITABINA TAB 500MG /REG | ☑ | Oral | 112 | ☑ 14 | Capecitabina (1000 mg/m2 dos veces al día) Tab 500 mg No 112<br>Entregar para tomar en casa, Tomar 4 tabletas en la mañana y 4 tabletas en la tarde (cada 12 horas) durante 14 días sin suspender; 30 min después del desayuno y 30 min después de la cena, deglutidos exclusivamente con agua y sin masticarlos, No triturar o macerar los comprimidos; iniciar el día de la quimioterapia |
| L01XA032721 | OXALIPLATINO SLN INY 50MG /REG | ☐ | Endovenosa | 6 | ☑ 1 | Oxaliplatino 260 mg iv día 1 (130 mg/m2) Amp 50 mg No 6<br>Aplicar 260 mg IV diluidos en 500 mililitros de dextrosa en agua destilada al 5% (mantener concentración entre 0,2 - 0,7 mg/ml) y administrar en 2 horas |

**Indicaciones Médicas (Órdenes Médicas las cuales seran vistas en el control de enfermería para su respectivo registro).**

**Tipo Indicación:** Salida_Consulta_Externa

**Órd. Médicas:**

**Solicitud de Exámenes Clínicos y Ayudas Diagnósticas**

| Cod CUPS | Cod ISS/SOAT + Descripción Examen Clinico ó ayuda Diagnóstica | Cant | Urgente/Rutinario | Detalles, Indicaciones u Observaciones médicas |
|---|---|---|---|---|

**Información del folio No. 244**

Dr. Victor Augusto Ramos González
Medicina Interna
Hematología y Oncología Clínica
R.M. 131838
C.C. 73'143.179

**73143179 - RAMOS GONZALEZ VICTOR AUGUSTO**
ONCOLOGIA CLINICA
**R.M.** 13-1838-96



LICENCIADO A: [SOCIEDAD MEDICA RIONEGRO S.A. SOMER S.A.] NIT [890939936-9]

| | | | | |
|---|---|---|---|---|
| 992505 | 33305 - QUIMIOTERAPIA ALTA | 1 | Rutinario | FAVOR AUTORIZAR ---------- Poliquimioterapia de alto riesgo así (programado para el 13/12/2021):1. Ondansetrón 16 mg iv día 1 Amp 8 mg No 2Aplicar 16 mg IV diluidos en 50 mililitros de solución salina normal y administrar en 15 minutos2. Dexametasona 20 mg iv día 1 Amp 4 mg No 5Aplicar 20 mg IV diluidos en 100 mililitros de solución salina normal y administrar en 20 minutos3. Fosaprepitant día 1 Amp 150 mg No 1Aplicar 150 mg IV diluidos en de solución salina normal (obtener un volumen total de 150 ml) y administrar en 30 minutos entre la Dexametasona y el Ondansetrón4. Metoclopramida 10 mg iv día 1 Amp 10 mg No 1Aplicar 10 mg IV diluidos en 50 mililitros de solución salina normal y administrar en 15 minutos5. Sulfato de Magnesio día 1 Amp 10 ml No 16. Gluconato de Calcio día 1 Amp 10% x 10 ml No 2Diluir una ampolla de Gluconato de Calcio más media ampolla de Sulfato de Magnesio en 250 mililitros de dextrosa en agua destilada al 5% y administrar justo antes de la aplicación del Oxaliplatino. Repetir igual preparación justo después de la aplicación del Oxaliplatino. Cada una administrada en 15 minutos7. Oxaliplatino 260 mg iv día 1 (130 mg/m2) Amp 50 mg No 6Aplicar 260 mg IV diluidos en 500 mililitros de dextrosa en agua destilada al 5% (mantener concentración entre 0.2 - 0.7 mg/ml) y administrar en 2 horas8. Capecitabina (1000 mg/m2 dos veces al día) Tab 500 mg No 112Entregar para tomar en casa. Tomar 4 tabletas en la mañana y 4 tabletas en la tarde (cada 12 horas) durante 14 días sin suspender; 30 min después del desayuno y 30 min después de la cena, deglutidos exclusivamente con agua y sin masticarlos. No triturar o macerar los comprimidos; iniciar el día de la quimioterapia9. Ondansetrón Tab 8 mg No 30Iniciar el día siguiente a la quimioterapia. Tomar una tableta cada 8 horas10. Aplicación, insumos, medicamentos y honorarios |
| 903895 | 903895 - CREATININA EN SUERO U OTROS FLUIDOS | 1 | Rutinario | 903895 |
| 890302 | 890302 - CONSULTA DE CONTROL O DE SEGUIMIENTO POR OTRAS ESPECIALIDADES MEDICAS | 1 | Rutinario | ONCOLOGIA CLINICA EN 3 SEMANAS |
| 903867 | 903867 - TRANSAMINASA GLUTAMICO OXALACETICA ASPARTATO AMINO TRANSFERASA | 1 | Rutinario | PARA REALIZAR PREVIAMENTE A LA APLICACIÓN DE LA QUIMIOTERAPIA. |
| 903866 | 903866 - TRANSAMINASA GLUTAMICO-PIRUVICA ALANINO AMINO TRANSFERASA | 1 | Rutinario | PARA REALIZAR PREVIAMENTE A LA APLICACIÓN DE LA QUIMIOTERAPIA. |
| 903809 | 903809 - BILIRRUBINAS TOTAL Y DIRECTA | 1 | Rutinario | PARA REALIZAR PREVIAMENTE A LA APLICACIÓN DE LA QUIMIOTERAPIA. |
| 902210 | 902210 - HEMOGRAMA IV HEMOGLOBINA HEMATOCRITO RECUENTO DE ERITROCITOS INDICES ERITROCITARIOS LEUCOGRAMA RECUENTO DE PLAQUETAS INDICES PLAQUETARIOS Y MORFOLOGIA ELECTRONICA E HISTOGRAMA AUTOMATIZADO | 1 | Rutinario | PARA REALIZAR PREVIAMENTE A LA APLICACIÓN DE LA QUIMIOTERAPIA. |

**Información del folio No. 244**

Dr. Victor Augusto Ramos González
Medicina Interna
Hematología y Oncología Clínica
R.M. 131838
C.C. 73'143.179

**73143179 - RAMOS GONZALEZ VICTOR AUGUSTO**
ONCOLOGIA CLINICA
**R.M.** 13-1838-96



LICENCIADO A: [SOCIEDAD MEDICA RIONEGRO S.A. SOMER S.A.] NIT [890939936-9]

# SOCIEDAD MEDICA RIONEGRO S.A. SOMER S.A.
# 890939936

## UNIDAD FUNCIONAL CANCER DE ADULTO
## SALA DE QUIMIOTERAPIA

**N° Historia Clínica: 769443**

| **Datos personales del Paciente** | | | | | | | |
|---|---|---|---|---|---|---|---|
| **Paciente:** | Cédula_Extranjería 769443 TOM MOLLOY PEDOUSSAUT | | | **Sexo:** | Masculino | **F. Nacim:** | 19/11/1987 |
| **Edad en la atencion:** | 34 Años / 1 Meses / 1 Días | **Estado Civil:** | Casado | **Dirección:** | TRANSVERSAL 17 a 55 22 | | |
| **Teléfono:** | 3223639433 | **Procedencia:** | RIONEGRO | **Ocupación:** | INDEPENDIENTE | | |
| **Responsable:** | NATALLU PRETELL | **Tel.responsable:** | 3505229885 | **Dir.responsable:** | RIONEGRO | **Parentesco:** | ESPOSA |
| **Acompañante:** | NATALLU PRETELL | | | **Tel. Acompañante:** | 3505229885 | | |
| **Entidad:** | EPS SURA | | | | | | |
| **Plan Beneficios:** | EPS SURA (CONTRIBUTIVO) | | | | | **Rango:** | RANGO 1 (CONTRIBUTIVO CATEGORIA A) |

| **FOLIO N°245** | | **Fecha del Folio:** 20/12/2021 10:36 | | | | | |
|---|---|---|---|---|---|---|---|
| **N° Ingreso:** | 4640648 | **Fecha:** | 20/12/2021 07:06 | **F. Consulta:** | No_Aplica | **C. Externa:** | Enfermedad_General |

**Detalle del folio:**

**SIGNOS VITALES**

**Peso:**
**Presión Arterial:** 112/86
**Frecuencia Respiratoria:** 19
**Fracción Inspirada de Oxígeno:** 21
**Temperatura:**
**Frecuencia Cardíaca:** 61
**Saturación de Oxígeno:** 98
**Dolor:** 0,0000

**EVOLUCION ONCOLOGIA**

**SUBJETIVO**

MC: "Para la quimioterapia"

PROCEDENTE DE ONCOLOGÍA
---
TOM MOLLOY PEDOUSSAUT
Paciente de 33 Años de edad. Residente en San Antonio de Pereira. Financiero - Independiente. Casado, 1 hijo
Antecedentes
- Patológicos: Estreñimiento crónico
- Quirúrgico: Niega
- Hábitos: Niega
- Alérgicos: Niega

RESUMEN
Paciente con diagnóstico de Adenocarcinoma de tipo intestinal de la Unión rectosigmoidea, debutó con obstrucción intestinal

Fue llevado a cirugía el 08/06/2021: Proctosigmoidectomia + Colostomía
Posteriormente requirió lavado peritoneal y cierre de cecostomía.
Patologia quirurgica: pT3N1bMx

Valorado por Oncología Clínica quien considera: paciente con cáncer de unión rectosigmoidea Estadio IIIB quien debutó con obstrucción, se beneficia de manejo oncoespecifico adyuvante protocolo XELOX

Poliquimioterapia de alto riesgo protocolo XELOX
- 1° Ciclo el 20/08/2021
- 2° Ciclo el 13/09/2021
- 3° Ciclo el 22/11/2021
- 4° ciclo el 20/12/2021

Subjetivo
Síntomas controlados

**Información del folio No. 245**

1017186893

**1017186893 - DOMINGUEZ GUZMAN GERALDINE**
MEDICINA GENERAL
**R.M.** 1017186893



LICENCIADO A: [SOCIEDAD MEDICA RIONEGRO S.A. SOMER S.A.] NIT [890939936-9]

**OBJETIVO**

Aceptables condiciones generales, alerta, consciente, orientada, hidratada, sin dificultad respiratoria. EVA 0/10, ECOG 0
Peso: 84.5 Kg Talla: 181 cm SC: 2.0 m2

PINR, conjuntivas pálidas, mucosa oral húmeda sin lesiones
Cuello sin adenopatías ni IY
Tórax simétrico. RsCsRs sin soplos. MV conservado sin sobreagregados
Abdomen Herida quirúrgica abierta cerrando por segunda intención cubierta con apósitos
Extremidades sin edemas, llenado capilar menor de 2 segundos
Neurológico sin déficit mayor aparente, ROT ++/++++ y fuerza muscular conservada 5/5

Laboratorios
16/12/2021 Hb 17.3, hto 49.7, WBC 6540, N 3380, plaquetas 196.000, crea 1.02, ALT 49, AST 31.4, BT 1.1, BD 0.38, BI 0.72

**ANALISIS**

Paciente de 33 años de edad con diagnóstico de Adenocarcinoma de tipo intestinal de la Unión rectosigmoidea, Patologia quirurgica: pT3N1bMx
Valorado por Oncología Clínica quien considera: paciente con cáncer de unión rectosigmoidea Estadio IIIB quien debutó con obstrucción, se beneficia de manejo oncoespecifico adyuvante protocolo XELOX
Acude a la unidad de Oncología para 4° Ciclo de quimioterapia, En aceptables condiciones generales, paraclínicos aceptables. Se ordena medicamento. Se dan instrucciones, recomendaciones y signos de alarma.

**EPICRISIS**

**Se remite a programa de pormoción y prevención?**

**Programa al que se remite**

**Antecedentes** *** (El antecedente fue resaltado en la HC, implica una situación importante).**

| Fecha | Tipo Antecedente | * Detalle |
|---|---|---|
| 06/06/2021 05:28 | Médicos | ☐ Niega |
| 06/06/2021 05:28 | Quirúrgicos | ☐ Apendicectomia 06/06/2021 |
| 06/06/2021 05:28 | Familiares | ☐ Niega |

**Diagnósticos Registrados en este folio** **** (El diagnóstico fue resaltado en el folio, implica una situación importante).**

| Código CIE10 | ** | Nombre del diagnóstico Según CIE 10 | Princi | DxIng | DxEgr | Presuntivo ó definitivo | Clasificación RIPS | Clásificación Pre/Post QX | Detalle ú Observaciones médicas |
|---|---|---|---|---|---|---|---|---|---|
| C19X | ☐ | TUMOR MALIGNO DE LA UNION RECTOSIGMOIDEA | ☑ | ☐ | ☐ | Presuntivo | Impresion_Diagnostica | No_Corresponde | |

**Plan de manejo - Medicamentos**

| Cod Medicam | Nombre ó descripción del medicamento | POS | Via administr. | Cant | Término definido/Dias | Posología, Indicaciones, Detalles u Observaciones médicas |
|---|---|---|---|---|---|---|
| **Plan de manejo Intrahospitalario** | | | | | | |
| L01BC061011 | XELODA® CAPECITABINA TAB 500MG /REG | ☑ | Oral | 112 | ☐ 0 | 112 TABLETA Dosis Unica - 112 TABLETA Dosis Unica - Capecitabina (1000 mg/m2 dos veces al día) Tab 500 mg No 112<br>Entregar para tomar en casa, Tomar 4 tabletas en la mañana y 4 tabletas en la tarde (cada 12 horas) durante 14 días sin suspender; 30 min después del desayuno y 30 min después de |
| A04A0008101 | ONDANSETRON TAB 8MG | ☑ | Oral | 30 | ☐ 0 | 30 TABLETA Dosis Unica - 30 TABLETA Dosis Unica - Ondansetrón Tab 8 mg No 30<br>Iniciar el día siguiente a la quimioterapia, Tomar una tableta cada 8 horas |

**Información del folio No. 245**

1017186893

**1017186893 - DOMINGUEZ GUZMAN GERALDINE**
MEDICINA GENERAL
**R.M.** 1017186893



LICENCIADO A: [SOCIEDAD MEDICA RIONEGRO S.A. SOMER S.A.] NIT [890939936-9]

| | | | | | | |
|---|---|---|---|---|---|---|
| A12AC002701 | CALCIO GLUCONATO SLN INY 10% AMP X 10ML | ☑ | Endovenosa | 2 | ☐ 0 | 2 AMPOLLA Dosis Unica - 2 AMPOLLA Dosis Unica - Sulfato de Magnesio día 1 Amp 10 ml No 1<br>6, Gluconato de Calcio día 1 Amp 10% x 10 ml No 2<br>Diluir una ampolla de Gluconato de Calcio más media ampolla de Sulfato de Magnesio en 250 mililitros de dextrosa en agua destilada al 5% y administrar justo antes de la aplicación del Oxaliplatino, Repetir igual preparación justo después de la aplicación del Oxaliplatino, Cada una administrada en 15 minutos |
| N03AM001701 | MAGNESIO SULFATO SLN INY 20% AMP X 10ML | ☑ | Endovenosa | 1 | ☐ 0 | 1 AMPOLLA Dosis Unica - 1 AMPOLLA Dosis Unica - Sulfato de Magnesio día 1 Amp 10 ml No 1<br>6, Gluconato de Calcio día 1 Amp 10% x 10 ml No 2<br>Diluir una ampolla de Gluconato de Calcio más media ampolla de Sulfato de Magnesio en 250 mililitros de dextrosa en agua destilada al 5% y administrar justo antes de la aplicación del Oxaliplatino, Repetir igual preparación justo después de la aplicación del Oxaliplatino, Cada una administrada en 15 minutos |
| A03FA010176 | METOCLOPRAMIDA 10 MG/100 ML SOLUCION PREMEZCLADA EN SODIO CLORURO AL 0.9 % (BOLSA BFS) | ☑ | Intravenosa | 1 | ☐ 0 | 10 MILIGRAMO Dosis Unica - 10 MILIGRAMO Dosis Unica - |
| H02AD006701 | DEXAMETASONA SLN INY 4MG/ML | ☑ | Endovenosa | 5 | ☐ 0 | 20 MILIGRAMO Dosis Unica - 20 MILIGRAMO Dosis Unica - |
| A04AD120247 | FOSAPREPITANT DIMEGLUMINA POLVO LIOF INY 150 MG | ☑ | Endovenosa | 1 | ☐ 0 | 150 MILIGRAMO Dosis Unica - 150 MILIGRAMO Dosis Unica - |
| A04A0008701 | ONDANSETRON SLN INY 8MG/4ML | ☑ | Endovenosa | 2 | ☐ 0 | 16 MILIGRAMO Dosis Unica - 16 MILIGRAMO Dosis Unica - |
| L01XA032721 | OXALIPLATINO SLN INY 50MG /REG | ☐ | Endovenosa | 6 | ☐ 0 | 260 MILIGRAMO Dosis Unica - 260 MILIGRAMO Dosis Unica - |

**Información del folio No. 245**

1017186893

**1017186893 - DOMINGUEZ GUZMAN GERALDINE**
MEDICINA GENERAL
**R.M.** 1017186893



LICENCIADO A: [SOCIEDAD MEDICA RIONEGRO S.A. SOMER S.A.] NIT [890939936-9]

INDICACION MEDICA ☐ Ninguno 1 ☐ 0

Efectos adversos más frecuentes:
Diarrea, náuseas y/o vómitos, úlceras orales/heridas en la boca (aftas orales), aumento del riesgo de infección (neutropenia), lagrimeo, síndrome mano -pie

Signos de alarma:
1. Fiebre (temperatura mayor de 38°C).
2. Intolerancia a la vía oral: vómito que no mejora con medicamentos, no consume ningún alimento.
3. Diarrea de alto gasto: Mayor de 6 deposiciones en un día.
4. Síntomas infecciosos: Respiratorios (tos, dificultad respiratoria, secreción nasal purulenta, dolor de oído persistente o de garganta), urinarios (dolor para orinar, cambio en coloración de orina, orina espumosa o con sangre), gastrointestinales (diarrea, dolor abdominal persistente).
5. Aparición de morados con facilidad o puntos rojos en piel.
6. Alteración en el estado de conciencia: somnolencia o convulsiones.

Precauciones con la alimentación:
1. No consumir: Moras, fresas, uvas, carne que no esté asada por completo, leche, yogurt con pro o prebióticos, alimentos preparados en la calle.
2. Lavar muy bien los alimentos, pelar completamente las frutas, cocinar muy bien carnes.

Recomendaciones adicionales:
1. No realizarse ningún procedimiento odontológico.
2. No vacunarse.
3. No estar cerca de personas enfermas o vacunadas.

Teléfonos unidad de oncología:
• 569 99 99 extensión 249

---

**Indicaciones Médicas (Órdenes Médicas las cuales seran vistas en el control de enfermería para su respectivo registro).**

**Tipo Indicación:** Espera_de_terminacion_de_tratamiento

**Órd. Médicas:**

**Información del folio No. 245**

1017186893

**1017186893 - DOMINGUEZ GUZMAN GERALDINE**
MEDICINA GENERAL
**R.M.** 1017186893



LICENCIADO A: [SOCIEDAD MEDICA RIONEGRO S.A. SOMER S.A.] NIT [890939936-9]

# SOCIEDAD MEDICA RIONEGRO S.A. SOMER S.A.
# 890939936

## UNIDAD FUNCIONAL CANCER DE ADULTO

## CONSULTA EXTERNA ONCOLOGIA

**N° Historia Clínica: 769443**

| **Datos personales del Paciente** | | | | | | | |
|---|---|---|---|---|---|---|---|
| **Paciente:** | Cédula_Extranjería 769443 TOM MOLLOY PEDOUSSAUT | | | **Sexo:** | Masculino | **F. Nacim:** | 19/11/1987 |
| **Edad en la atencion:** | 34 Años / 1 Meses / 19 Días | **Estado Civil:** | Casado | **Dirección:** | TRANSVERSAL 17 a 55 22 | | |
| **Teléfono:** | 3223639433 | **Procedencia:** | RIONEGRO | **Ocupación:** | INDEPENDIENTE | | |
| **Responsable:** | NATALLU PRETELL | **Tel.responsable:** | 3505229885 | **Dir.responsable:** | RIONEGRO | **Parentesco:** | ESPOSA |
| **Acompañante:** | NATALLU PRETELL | | | **Tel. Acompañante:** | | | |
| **Entidad:** | EPS SURA | | | | | | |
| **Plan Beneficios:** | EPS SURA - (CONSULTA MEDICA) | | | | | **Rango:** | RANGO 1 (CONTRIBUTIVO CATEGORIA A) |

| **FOLIO N°246** | | **Fecha del Folio:** 07/01/2022 16:40 | | | | | |
|---|---|---|---|---|---|---|---|
| **N° Ingreso:** | 4663434 | **Fecha:** | 07/01/2022 16:33 | **F. Consulta:** | No_Aplica | **C. Externa:** | Enfermedad_General |

☐ **Se adiciona conducta al plan de manejo.**

**Detalle del folio:**

**SIGNOS VITALES**

**PESO:** Kg **TEMP:** C **PA:** **FC:** /MIN **FR:** /MIN **SATURACION DE OXIGENO:** **FI02:** **DOLOR:**

**EVOLUCION ONCOLOGIA**

**SUBJETIVO**

TOM MOLLOY PEDOUSSAUT
Paciente de 33 Años de edad
Natural: Britanico - Francés
Residente en San Antonio de Pereira
Financiero - Independiente
Casado, 1 hijo

Antecedentes
- Patológicos: Estreñimiento crónico
- Quirúrgico: Niega
- Hábitos: Niega
- Alérgicos: Niega
- Familiares: cáncer de colon (abuelo)

RESUMEN
Paciente varios años (al menos 5) de estreñimiento y diarrea, sin ningún estudio
Ingresa a clínica somer el 06/06/2021 con clínica de abdomen agudo (dolor abdominal intenso, paro de fecales, vómito y signos de irritación peritoneal)

IMÁGENES
06/06/2021 TAC de Abdomen: Dilatación del colon predominando en la región cecal con signos de megacolon tóxico sin signos de peritonitis actual o perforación. Cambios inflamatorios de colitis y enteritis con áreas de reemplazo graso de las paredes como se describió que se describe en inflamación crónica a considerar enfermedad inflamatoria intestinal con compromiso de la región anal.
08/06/2021 TAC de Abdomen: Signos de obstrucción intestinal mecánica que compromete al sigmoide distal como fue descrito con marcada dilatación del marco cólico
15/06/2021 AngioTAC de tórax: Estudio negativo para TEP. Derrames pleurales bilaterales de predominio izquierdo. Atelectasias bibasales.
21/06/2021 TAC de Cara: Signos de proceso inflamatorio sinusal, crónico de predominio maxilar derecho con quiste de retención maxilar derecho, frontal derecho y opacidad de celdillas etmoidales. No hay formación de niveles hidroaéreos, no hay pólipos.
21/06/2021 TAC de Cuello: Estudio muestra engrosamiento de la región del ligamento gloso y ariepiglóticos. Edema con zonas de enfisema en esta topografía. Cuerdas bucales de aspecto normal.
23/06/2021 TACAR de tórax: Se identifican infiltrados de vidrio esmerilado en parches que comprometen especialmente a las zonas más dependientes de ambos hemitórax, afectando los lóbulos superiores y especialmente los lóbulos inferiores, con algunas áreas de consolidación en parches en los lóbulos inferiores. Hay derrame pleural laminar izquierdo. Llama la atención en lo visualizado de la tráquea material ocupando parcialmente la luz, hallazgo que debe correlacionarse con el cuadro clínico y antecedentes para descartar broncoaspiración. Hay un catéter que ingresa por el brazo derecho el cual su extremo distal en la vena cava superior. La ausencia del medio de contraste y el método de reconstrucción utilizado limitan la valoración del cardiomediastino, anotando que en lo que puede ser valorado de este no hay dilataciones anormales de la aorta o vasculatura pulmonar. Se identifican ganglios mediastinales de tamaño normal. En el contexto clínico actual se debe considerar dentro de las posibilidades infección por neumonía viral.

PROCEDIMIENTOS
**Información del folio No. 246**

Dr. Victor Augusto Ramos González
Medicina Interna
Hematología y Oncología Clínica
R.M. 131838
C.C. 73'143.179

**73143179 - RAMOS GONZALEZ VICTOR AUGUSTO**
ONCOLOGIA CLINICA
**R.M.** 13-1838-96



LICENCIADO A: [SOCIEDAD MEDICA RIONEGRO S.A. SOMER S.A.] NIT [890939936-9]

08/06/2021 Retossigmoidectomia + Colostomia
Hallazgos: Panículo adiposo abundantes, sutura en piel de cirugía previa, aponeurosis cerrada en abordaje umbilical, cavidad abdominal con líquido serosanguinolento moderado, marcada distensión pancolonica en un eje superior a 12 cm en todos sus segmentos, con zonas de despulimiento a nivel del ciego y ángulo hepático del colon, muñón apendicular sin filtraciones, zonas de isquemia en parches sin filtraciones, masa estenosante en la unión rectosigmoidea con membranas de fibrina adyacente, marcada distensión de asas intestinales delgadas, cámara gástrica colapsada, se realiza recambio de sonda nasogástrica y se verifica posicionamiento.
12/06/2021 Lavado peritoneal postquirúrgico + anastomosis colorrectal + cierre de cecostomía + eventrorrafia + dren
08/06/2021 Proctosigmoidectomia (ligadura cabos distal - proximal) + cecostomia descompresión + cierre de piel

PATOLOGIA 22/06/2021 - CitoPat No. 16409
Colon distal y recto, proctosigmoidectomía:
Adenocarcinoma de tipo intestinal moderadamente diferenciado.
Tamaño tumoral: 4 x 3,5 x 0,5 cm.
Extensión tumoral: a través de la muscular propia hacia el tejido pericolorrectal.
Invasión linfovascular y perineural: no se observa.
Gemación tumoral: moderada.
Borde de sección: proximal, distal y radial negativos para malignidad.
Ganglios: 2/10 ganglios linfáticos con compromiso metastásico por carcinoma
Otros hallazgos: tejido adiposo pericólico con extensas áreas de necrosis, inflamación crónica activa severa y cambios reparativos asociados.
pT3N1bMx
Dra Linda Barcenas Salazar

Presentó neumonía viral por COVID 19 (PCR del 21/06/2021): RESUELTA sin aparentes secuelas

DE CONTROL
17/08/2021 Hb 15, Hto 47, Plaquetas 216.000, WBC 5.320, N: 3.200, LDH 140, FA 57, AST 33, GGT 25, BUN 11.9, ALT 48, BT 0.67, BD 0.30, BI 0.37, Creatinina: 0.89, ACE CEA 0.82
06/09/2021 Hb: 14.9, Hcto: 44.6, Leucocitos: 5.770, N: 3.900, Plaquetas 195.000, LDH: 170, FA: 68, AST: 41.9, ALT: 23.6, GGT: 14.5, BT: 0.89, BD: 0.34, ACE-CEA 1.03
03/10/2021 RMN de abdomen y pelvis contrastada: cambios posquirúrgicos en pared abdominal y región rectosigmoidea no hay compromiso residual ni recidivante
09/11/2021 Hb: 16, Hcto: 50, Leucocitos 5.990, N: 3.200, Plaquetas: 188.000, LDH: 160, FA 65, AST: 29, ALT: 31, GGT: 26, BT: 1.08, BD: 0.34, Creatinina: 0.96, ACE-CEA 0.93

Por parte de oncología se propuso inicialmente manejo adyuvante con FOLFOX6, sin embargo paciente no desea colocación de catéter de cámara implantable. Se opta entonces por esquema XELOX x 8 ciclos

Poliquimioterapia de alto riesgo protocolo XELOX x8
- 1° Ciclo el 20/08/2021 con adecuada tolerancia
- 2° Ciclo el 13/09/2021 con adecuada tolerancia
Había suspendido la quimioterapia, ahora acude con deseos de continuar el tratamiento
- 3° Ciclo el 22/11/2021 con adecuada tolerancia
- 4° Ciclo el 20/12/2021 con adecuada tolerancia

Hoy acude a control y trae:
16/12/2021 Hb 17.3, hto 49.7, WBC 6540, N 3380, plaquetas 196.000, crea 1.02, ALT 49, AST 31.4, BT 1.1, BD 0.38, BI 0.72

Subjetivo
Síntomas controlados

**OBJETIVO**

PACIENTE NO CONTESTA, SE LE DEJAN LAS ORDENES PARA EVITAR RETRASOS

**ANALISIS**

Paciente de 33 años de edad con diagnóstico de Adenocarcinoma de tipo intestinal de la Unión rectosigmoidea, debutó con obstrucción intestinal
Manejo quirúrgico: Proctosigmoidectomia + Colostomía. 08/06/2021, posteriormente requirió lavados peritoneal y cierre de cecostomía
Patologia quirurgica: pT3N1bMx
Presentó neumonía viral por COVID 19 (PCR del 21/06/2021), ya cumplio asiamiento, asintomatico
Por parte de Oncología Clínica se considera paciente con cáncer de unión rectosigmoidea Estadio IIIB quien debutó con obstrucción, se beneficia de manejo oncoespecifico adyuvante protocolo FOLFOX 6
Sin Embargo solicita valorar otras opciones que no incluyan colocación de catéter de cámara implantable de quimioterapia
Optamos entonces por ofrecer manejo con protocolo XELOX (Capecitabina - 5FU) cada 21 días por 8 ciclos
2° Ciclo el 13/09/2021 con adecuada tolerancia
Había suspendido la quimioterapia, ahora acude con deseos de continuar el tratamiento
3° Ciclo el 22/11/2021 con adecuada tolerancia
4° Ciclo el 20/12/2021 con adecuada tolerancia
Se continua igual manejo
Se da orden orden de próximo ciclo de quimioterapia, exámenes previos y cita de control en 3 semanas
Pendiente valoración prioritaria por Genética médica

**EPICRISIS**

**Se remite a programa de promoción y prevención?**

**Programa al que se remite:**

**Número de ciclos de quimioterapia administrados al paciente:**

| Fecha de inicio | Fecha de dinalización | Número de ciclos |
|---|---|---|

**Información del folio No. 246**

Dr. Victor Augusto Ramos González
Medicina Interna
Hematología y Oncología Clínica
R.M. 131838
C.C. 73'143.179

**73143179 - RAMOS GONZALEZ VICTOR AUGUSTO**
ONCOLOGIA CLINICA
**R.M.** 13-1838-96



LICENCIADO A: [SOCIEDAD MEDICA RIONEGRO S.A. SOMER S.A.] NIT [890939936-9]

| Fecha de inicio | Fecha de finalización | Número de ciclos |
|---|---|---|

**Antecedentes** *** (El antecedente fue resaltado en la HC, implica una situación importante).**

| Fecha | Tipo Antecedente | * Detalle |
|---|---|---|
| 06/06/2021 05:28 | Médicos | ☐ Niega |
| 06/06/2021 05:28 | Quirúrgicos | ☐ Apendicectomia 06/06/2021 |
| 06/06/2021 05:28 | Familiares | ☐ Niega |

**Diagnósticos Registrados en este folio** **** (El diagnóstico fue resaltado en el folio, implica una situación importante).**

| Código CIE10 | ** | Nombre del diagnóstico Según CIE 10 | Princi | DxIng | DxEgr | Presuntivo ó definitivo | Clasificación RIPS | Clásificación Pre/Post QX | Detalle ú Observaciones médicas |
|---|---|---|---|---|---|---|---|---|---|
| C19X | ☐ | TUMOR MALIGNO DE LA UNION RECTOSIGMOIDEA | ☑ | ☐ | ☐ | Presuntivo | Impresion_Diagnostica | No_Corresponde | |

**Plan de manejo - Medicamentos**

| Cod Medicam | Nombre ó descripción del medicamento | POS | Via administr. | Cant | Término definido/Dias | Posología, Indicaciones, Detalles u Observaciones médicas |
|---|---|---|---|---|---|---|
| **Plan de Manejo Externo** | | | | | | |
| L01BC061011 | CAPECITABINA TAB 500MG /REG | ☑ | Oral | 112 | ☑ 14 | Capecitabina (1000 mg/m2 dos veces al día) Tab 500 mg No 112<br>Entregar para tomar en casa, Tomar 4 tabletas en la mañana y 4 tabletas en la tarde (cada 12 horas) durante 14 días sin suspender; 30 min después del desayuno y 30 min después de la cena, deglutidos exclusivamente con agua y sin masticarlos, No triturar o macerar los comprimidos; iniciar el día de la quimioterapia |
| L01XA032721 | OXALIPLATINO SLN INY 50MG /REG | ☐ | Endovenosa | 6 | ☑ 1 | Oxaliplatino 260 mg iv día 1 (130 mg/m2) Amp 50 mg No 6<br>Aplicar 260 mg IV diluidos en 500 mililitros de dextrosa en agua destilada al 5% (mantener concentración entre 0,2 - 0,7 mg/ml) y administrar en 2 horas |

**Indicaciones Médicas (Órdenes Médicas las cuales seran vistas en el control de enfermería para su respectivo registro).**

**Tipo Indicación:** Salida_Consulta_Externa

**Órd. Médicas:**

**Solicitud de Exámenes Clínicos y Ayudas Diagnósticas**

| Cod CUPS | Cod ISS/SOAT + Descripción Examen Clinico ó ayuda Diagnóstica | Cant | Urgente/Rutinario | Detalles, Indicaciones u Observaciones médicas |
|---|---|---|---|---|

**Información del folio No. 246**

Dr. Victor Augusto Ramos González
Medicina Interna
Hematología y Oncología Clínica
R.M. 131838
C.C. 73'143.179

**73143179 - RAMOS GONZALEZ VICTOR AUGUSTO**
ONCOLOGIA CLINICA
**R.M.** 13-1838-96



LICENCIADO A: [SOCIEDAD MEDICA RIONEGRO S.A. SOMER S.A.] NIT [890939936-9]

| | | | | |
|---|---|---|---|---|
| 992505 | 33305 - QUIMIOTERAPIA ALTA | 1 | Rutinario | FAVOR AUTORIZAR ---------- Poliquimioterapia de alto riesgo así (programado para el 10/01/2022):1. Ondansetrón 16 mg iv día 1 Amp 8 mg No 2Aplicar 16 mg IV diluidos en 50 mililitros de solución salina normal y administrar en 15 minutos2. Dexametasona 20 mg iv día 1 Amp 4 mg No 5Aplicar 20 mg IV diluidos en 100 mililitros de solución salina normal y administrar en 20 minutos3. Fosaprepitant día 1 Amp 150 mg No 1Aplicar 150 mg IV diluidos en de solución salina normal (obtener un volumen total de 150 ml) y administrar en 30 minutos entre la Dexametasona y el Ondansetrón4. Metoclopramida 10 mg iv día 1 Amp 10 mg No 1Aplicar 10 mg IV diluidos en 50 mililitros de solución salina normal y administrar en 15 minutos5. Sulfato de Magnesio día 1 Amp 10 ml No 16. Gluconato de Calcio día 1 Amp 10% x 10 ml No 2Diluir una ampolla de Gluconato de Calcio más media ampolla de Sulfato de Magnesio en 250 mililitros de dextrosa en agua destilada al 5% y administrar justo antes de la aplicación del Oxaliplatino. Repetir igual preparación justo después de la aplicación del Oxaliplatino. Cada una administrada en 15 minutos7. Oxaliplatino 260 mg iv día 1 (130 mg/m2) Amp 50 mg No 6Aplicar 260 mg IV diluidos en 500 mililitros de dextrosa en agua destilada al 5% (mantener concentración entre 0.2 - 0.7 mg/ml) y administrar en 2 horas8. Capecitabina (1000 mg/m2 dos veces al día) Tab 500 mg No 112Entregar para tomar en casa. Tomar 4 tabletas en la mañana y 4 tabletas en la tarde (cada 12 horas) durante 14 días sin suspender; 30 min después del desayuno y 30 min después de la cena, deglutidos exclusivamente con agua y sin masticarlos. No triturar o macerar los comprimidos; iniciar el día de la quimioterapia9. Ondansetrón Tab 8 mg No 30Iniciar el día siguiente a la quimioterapia. Tomar una tableta cada 8 horas10. Aplicación, insumos, medicamentos y honorarios |
| 902210 | 902210 - HEMOGRAMA IV HEMOGLOBINA HEMATOCRITO RECUENTO DE ERITROCITOS INDICES ERITROCITARIOS LEUCOGRAMA RECUENTO DE PLAQUETAS INDICES PLAQUETARIOS Y MORFOLOGIA ELECTRONICA E HISTOGRAMA AUTOMATIZADO | 1 | Rutinario | PARA REALIZAR PREVIAMENTE A LA APLICACIÓN DE LA QUIMIOTERAPIA. |
| 903809 | 903809 - BILIRRUBINAS TOTAL Y DIRECTA | 1 | Rutinario | PARA REALIZAR PREVIAMENTE A LA APLICACIÓN DE LA QUIMIOTERAPIA. |
| 903866 | 903866 - TRANSAMINASA GLUTAMICO-PIRUVICA ALANINO AMINO TRANSFERASA | 1 | Rutinario | PARA REALIZAR PREVIAMENTE A LA APLICACIÓN DE LA QUIMIOTERAPIA. |
| 903867 | 903867 - TRANSAMINASA GLUTAMICO OXALACETICA ASPARTATO AMINO TRANSFERASA | 1 | Rutinario | PARA REALIZAR PREVIAMENTE A LA APLICACIÓN DE LA QUIMIOTERAPIA. |
| 890302 | 890302 - CONSULTA DE CONTROL O DE SEGUIMIENTO POR OTRAS ESPECIALIDADES MEDICAS | 1 | Rutinario | ONCOLOGIA CLINICA EN 3 SEMANAS |

**Información del folio No. 246**

Dr. Victor Augusto Ramos González
Medicina Interna
Hematología y Oncología Clínica
R.M. 131838
C.C. 73'143.179

**73143179 - RAMOS GONZALEZ VICTOR AUGUSTO**
ONCOLOGIA CLINICA
**R.M.** 13-1838-96



LICENCIADO A: [SOCIEDAD MEDICA RIONEGRO S.A. SOMER S.A.] NIT [890939936-9]

# SOCIEDAD MEDICA RIONEGRO S.A. SOMER S.A.
# 890939936

## UNIDAD FUNCIONAL CANCER DE ADULTO

## CONSULTA EXTERNA ONCOLOGIA

**N° Historia Clínica: 769443**

| **Datos personales del Paciente** | | | | | | | |
|---|---|---|---|---|---|---|---|
| **Paciente:** | Cédula_Extranjería 769443 TOM MOLLOY PEDOUSSAUT | | | **Sexo:** | Masculino | **F. Nacim:** | 19/11/1987 |
| **Edad en la atencion:** | 34 Años / 1 Meses / 25 Días | **Estado Civil:** | Casado | **Dirección:** | TRANSVERSAL 17 a 55 22 | | |
| **Teléfono:** | 3223639433 | **Procedencia:** | RIONEGRO | **Ocupación:** | INDEPENDIENTE | | |
| **Responsable:** | NATALLU PRETELL | **Tel.responsable:** | 3505229885 | **Dir.responsable:** | RIONEGRO | **Parentesco:** | ESPOSA |
| **Acompañante:** | NATALLU PRETELL | | | **Tel. Acompañante:** | 3505229885 | | |
| **Entidad:** | EPS SURA | | | | | | |
| **Plan Beneficios:** | EPS SURA - (CONSULTA MEDICA) | | | | | **Rango:** | RANGO 1 (CONTRIBUTIVO CATEGORIA A) |

| **FOLIO N°249** | | **Fecha del Folio:** 13/01/2022 09:03 | | | | | |
|---|---|---|---|---|---|---|---|
| **N° Ingreso:** | 4668854 | **Fecha:** | 13/01/2022 08:29 | **F. Consulta:** | No_Aplica | **C. Externa:** | Enfermedad_General |

☐ **Se adiciona conducta al plan de manejo.**

**Detalle del folio:**

**SIGNOS VITALES**

**PESO:** Kg **TEMP:** C **PA:** 120/70 **FC:** 72 /MIN **FR:** 18 /MIN **SATURACION DE OXIGENO:** 96 **FI02:** 0.21 **DOLOR:**

**EVOLUCION ONCOLOGIA**

**SUBJETIVO**

TOM MOLLOY PEDOUSSAUT
Paciente de 33 Años de edad
Natural: Britanico - Francés
Residente en San Antonio de Pereira
Financiero - Independiente
Casado, 1 hijo

Antecedentes
- Patológicos: Estreñimiento crónico
- Quirúrgico: Niega
- Hábitos: Niega
- Alérgicos: Niega
- Familiares: cáncer de colon (abuelo)

RESUMEN
Paciente varios años (al menos 5) de estreñimiento y diarrea, sin ningún estudio
Ingresa a clínica somer el 06/06/2021 con clínica de abdomen agudo (dolor abdominal intenso, paro de fecales, vómito y signos de irritación peritoneal)

IMÁGENES
06/06/2021 TAC de Abdomen: Dilatación del colon predominando en la región cecal con signos de megacolon tóxico sin signos de peritonitis actual o perforación. Cambios inflamatorios de colitis y enteritis con áreas de reemplazo graso de las paredes como se describió que se describe en inflamación crónica a considerar enfermedad inflamatoria intestinal con compromiso de la región anal.
08/06/2021 TAC de Abdomen: Signos de obstrucción intestinal mecánica que compromete al sigmoide distal como fue descrito con marcada dilatación del marco cólico
15/06/2021 AngioTAC de tórax: Estudio negativo para TEP. Derrames pleurales bilaterales de predominio izquierdo. Atelectasias bibasales.
21/06/2021 TAC de Cara: Signos de proceso inflamatorio sinusal, crónico de predominio maxilar derecho con quiste de retención maxilar derecho, frontal derecho y opacidad de celdillas etmoidales. No hay formación de niveles hidroaéreos, no hay pólipos.
21/06/2021 TAC de Cuello: Estudio muestra engrosamiento de la región del ligamento gloso y ariepiglóticos. Edema con zonas de enfisema en esta topografía. Cuerdas bucales de aspecto normal.
23/06/2021 TACAR de tórax: Se identifican infiltrados de vidrio esmerilado en parches que comprometen especialmente a las zonas más dependientes de ambos hemitórax, afectando los lóbulos superiores y especialmente los lóbulos inferiores, con algunas áreas de consolidación en parches en los lóbulos inferiores. Hay derrame pleural laminar izquierdo. Llama la atención en lo visualizado de la tráquea material ocupando parcialmente la luz, hallazgo que debe correlacionarse con el cuadro clínico y antecedentes para descartar broncoaspiración. Hay un catéter que ingresa por el brazo derecho el cual su extremo distal en la vena cava superior. La ausencia del medio de contraste y el método de reconstrucción utilizado limitan la valoración del cardiomediastino, anotando que en lo que puede ser valorado de este no hay dilataciones anormales de la aorta o vasculatura pulmonar. Se identifican ganglios mediastinales de tamaño normal. En el contexto clínico actual se debe considerar dentro de las posibilidades infección por neumonía viral.

PROCEDIMIENTOS
**Información del folio No. 249**

Dr. Victor Augusto Ramos González
Medicina Interna
Hematología y Oncología Clínica
R.M. 131838
C.C. 73'143.179

**73143179 - RAMOS GONZALEZ VICTOR AUGUSTO**
ONCOLOGIA CLINICA
**R.M.** 13-1838-96



LICENCIADO A: [SOCIEDAD MEDICA RIONEGRO S.A. SOMER S.A.] NIT [890939936-9]

08/06/2021 Retossigmoidectomia + Colostomia
Hallazgos: Panículo adiposo abundantes, sutura en piel de cirugía previa, aponeurosis cerrada en abordaje umbilical, cavidad abdominal con líquido serosanguinolento moderado, marcada distensión pancolonica en un eje superior a 12 cm en todos sus segmentos, con zonas de despulimiento a nivel del ciego y ángulo hepático del colon, muñón apendicular sin filtraciones, zonas de isquemia en parches sin filtraciones, masa estenosante en la unión rectosigmoidea con membranas de fibrina adyacente, marcada distensión de asas intestinales delgadas, cámara gástrica colapsada, se realiza recambio de sonda nasogástrica y se verifica posicionamiento.
12/06/2021 Lavado peritoneal postquirúrgico + anastomosis colorrectal + cierre de cecostomía + eventrorrafia + dren
08/06/2021 Proctosigmoidectomia (ligadura cabos distal - proximal) + cecostomia descompresión + cierre de piel

PATOLOGIA 22/06/2021 - CitoPat No. 16409
Colon distal y recto, proctosigmoidectomía:
Adenocarcinoma de tipo intestinal moderadamente diferenciado.
Tamaño tumoral: 4 x 3,5 x 0,5 cm.
Extensión tumoral: a través de la muscular propia hacia el tejido pericolorrectal.
Invasión linfovascular y perineural: no se observa.
Gemación tumoral: moderada.
Borde de sección: proximal, distal y radial negativos para malignidad.
Ganglios: 2/10 ganglios linfáticos con compromiso metastásico por carcinoma
Otros hallazgos: tejido adiposo pericólico con extensas áreas de necrosis, inflamación crónica activa severa y cambios reparativos asociados.
pT3N1bMx
Dra Linda Barcenas Salazar

Presentó neumonía viral por COVID 19 (PCR del 21/06/2021): RESUELTA sin aparentes secuelas

DE CONTROL
17/08/2021 Hb 15, Hto 47, Plaquetas 216.000, WBC 5.320, N: 3.200, LDH 140, FA 57, AST 33, GGT 25, BUN 11.9, ALT 48, BT 0.67, BD 0.30, BI 0.37, Creatinina: 0.89, ACE CEA 0.82
06/09/2021 Hb: 14.9, Hcto: 44.6, Leucocitos: 5.770, N: 3.900, Plaquetas 195.000, LDH: 170, FA: 68, AST: 41.9, ALT: 23.6, GGT: 14.5, BT: 0.89, BD: 0.34, ACE-CEA 1.03
03/10/2021 RMN de abdomen y pelvis contrastada: cambios posquirúrgicos en pared abdominal y región rectosigmoidea no hay compromiso residual ni recidivante
09/11/2021 Hb: 16, Hcto: 50, Leucocitos 5.990, N: 3.200, Plaquetas: 188.000, LDH: 160, FA 65, AST: 29, ALT: 31, GGT: 26, BT: 1.08, BD: 0.34, Creatinina: 0.96, ACE-CEA 0.93

Por parte de oncología se propuso inicialmente manejo adyuvante con FOLFOX6, sin embargo paciente no desea colocación de catéter de cámara implantable. Se opta entonces por esquema XELOX x 8 ciclos

Poliquimioterapia de alto riesgo protocolo XELOX x8
- 1° Ciclo el 20/08/2021 con adecuada tolerancia
- 2° Ciclo el 13/09/2021 con adecuada tolerancia
Había suspendido la quimioterapia, ahora acude con deseos de continuar el tratamiento
- 3° Ciclo el 22/11/2021 con adecuada tolerancia
- 4° Ciclo el 20/12/2021 con adecuada tolerancia

Hoy acude a control y trae:
16/12/2021 Hb 17.3, hto 49.7, WBC 6540, N 3380, plaquetas 196.000, crea 1.02, ALT 49, AST 31.4, BT 1.1, BD 0.38, BI 0.72

Subjetivo
Síntomas controlados

**OBJETIVO**

Aceptables condiciones generales, alerta, consciente, orientada, hidratada, sin dificultad respiratoria. EVA 0/10, ECOG 0

Peso: 90 Kg Talla: 181 cm SC: 2.0 m2

PINR, conjuntivas pálidas, mucosa oral húmeda sin lesiones
Cuello sin adenopatías ni IY
Tórax simétrico. RsCsRs sin soplos. MV conservado sin sobreagregados
Abdomen Herida quirúrgica abierta cerrando por segunda intención cubierta con apósitos
Extremidades sin edemas, llenado capilar menor de 2 segundos
Neurológico sin déficit mayor aparente, ROT ++/++++ y fuerza muscular conservada 5/5

**ANALISIS**

Paciente de 33 años de edad con diagnóstico de Adenocarcinoma de tipo intestinal de la Unión rectosigmoidea, debutó con obstrucción intestinal
Manejo quirúrgico: Proctosigmoidectomia + Colostomía. 08/06/2021, posteriormente requirió lavados peritoneal y cierre de cecostomía
Patologia quirurgica: pT3N1bMx
Presentó neumonía viral por COVID 19 (PCR del 21/06/2021), ya cumplio asiamiento, asintomatico
Por parte de Oncología Clínica se considera paciente con cáncer de unión rectosigmoidea Estadio IIIB quien debutó con obstrucción, se beneficia de manejo oncoespecifico adyuvante protocolo FOLFOX 6
Sin Embargo solicita valorar otras opciones que no incluyan colocación de catéter de cámara implantable de quimioterapia
Optamos entonces por ofrecer manejo con protocolo XELOX (Capecitabina - 5FU) cada 21 días por 8 ciclos
2° Ciclo el 13/09/2021 con adecuada tolerancia
Había suspendido la quimioterapia, ahora acude con deseos de continuar el tratamiento
3° Ciclo el 22/11/2021 con adecuada tolerancia
4° Ciclo el 20/12/2021 con adecuada tolerancia

Paciente asiste con la decisión de no continuar con el tratamiento, conoce los riesgos y aun asi acepta.
Se inicia seguimiento con imágenes
Se da orden de TAC de Tórax simple y contrastada, RMN de abdomen y pelvis contrastada, y colonoscopia (los dos primeros años cada 6 meses, luego cada año)
Se da orden nuevamente orden de valoraciò por Genetica medica

**Información del folio No. 249**

Dr. Victor Augusto Ramos González
Medicina Interna
Hematología y Oncología Clínica
R.M. 131838
C.C. 73'143.179

**73143179 - RAMOS GONZALEZ VICTOR AUGUSTO**
ONCOLOGIA CLINICA
**R.M.** 13-1838-96



LICENCIADO A: [SOCIEDAD MEDICA RIONEGRO S.A. SOMER S.A.] NIT [890939936-9]

**EPICRISIS**

**Se remite a programa de promoción y prevención?**

**Programa al que se remite:**

**Número de ciclos de quimioterapia administrados al paciente:**

| Fecha de inicio | Fecha de dinalización | Número de ciclos |
|---|---|---|
| **Fecha de inicio** | **Fecha de finalización** | **Número de ciclos** |

**Antecedentes** *** (El antecedente fue resaltado en la HC, implica una situación importante).**

| Fecha | Tipo Antecedente | * Detalle |
|---|---|---|
| 06/06/2021 05:28 | Médicos | ☐ Niega |
| 06/06/2021 05:28 | Quirúrgicos | ☐ Apendicectomia 06/06/2021 |
| 06/06/2021 05:28 | Familiares | ☐ Niega |

**Diagnósticos Registrados en este folio** **** (El diagnóstico fue resaltado en el folio, implica una situación importante).**

| Código CIE10 | ** | Nombre del diagnóstico Según CIE 10 | Princi | DxIng | DxEgr | Presuntivo ó definitivo | Clasificación RIPS | Clásificación Pre/Post QX | Detalle ú Observaciones médicas |
|---|---|---|---|---|---|---|---|---|---|
| C19X | ☐ | TUMOR MALIGNO DE LA UNION RECTOSIGMOIDEA | ☑ | ☐ | ☐ | Presuntivo | Impresion_Diagnostica | No_Corresponde | |

**Indicaciones Médicas (Órdenes Médicas las cuales seran vistas en el control de enfermería para su respectivo registro).**

**Tipo Indicación:** Salida_Consulta_Externa

**Órd. Médicas:**

**Solicitud de Exámenes Clínicos y Ayudas Diagnósticas**

| Cod CUPS | Cod ISS/SOAT + Descripción Examen Clinico ó ayuda Diagnóstica | Cant | Urgente/Rutinario | Detalles, Indicaciones u Observaciones médicas |
|---|---|---|---|---|
| 890102 | 039126 - CONSULTA AMBULATORIA DE MEDICINA ESPECIALIZADA | 1 | Rutinario | GENETICA MEDICA |
| 890378 | 890378 - CONSULTA DE CONTROL O DE SEGUIMIENTO POR ESPECIALISTA EN ONCOLOGIA | 1 | Rutinario | ONCOLOGIA CON RESULTADOS |
| 906603 | 906603 - ANTIGENO CARCINOEMBRIONARIO SEMIAUTOMATIZADO O AUTOMATIZADO | 1 | Rutinario | . |
| 902210 | 902210 - HEMOGRAMA IV HEMOGLOBINA HEMATOCRITO RECUENTO DE ERITROCITOS INDICES ERITROCITARIOS LEUCOGRAMA RECUENTO DE PLAQUETAS INDICES PLAQUETARIOS Y MORFOLOGIA ELECTRONICA E HISTOGRAMA AUTOMATIZADO | 1 | Rutinario | . |
| 903895 | 903895 - CREATININA EN SUERO U OTROS FLUIDOS | 2 | Rutinario | PARA ESTUDIOS CONTRASTADOS No. 2 |

**Información del folio No. 249**

Dr. Victor Augusto Ramos González
Medicina Interna
Hematología y Oncología Clínica
R.M. 131838
C.C. 73'143.179

**73143179 - RAMOS GONZALEZ VICTOR AUGUSTO**
ONCOLOGIA CLINICA
**R.M.** 13-1838-96



LICENCIADO A: [SOCIEDAD MEDICA RIONEGRO S.A. SOMER S.A.] NIT [890939936-9]

| | | | | |
|---|---|---|---|---|
| 452301 | 487401 - COLONOSCOPIA | 1 | Rutinario | DE CONTROL- MARZO/2022Paciente de 33 años de edad con diagnóstico de Adenocarcinoma de tipo intestinal de la Unión rectosigmoidea, debutó con obstrucción intestinalManejo quirúrgico: Proctosigmoidectomia + Colostomía. 08/06/2021, posteriormente requirió lavados peritoneal y cierre de cecostomía Patologia quirurgica: pT3N1bMxPresentó neumonía viral por COVID 19 (PCR del 21/06/2021), ya cumplio asiamiento, asintomaticoPor parte de Oncología Clínica se considera paciente con cáncer de unión rectosigmoidea Estadio IIIB quien debutó con obstrucción, se beneficia de manejo oncoespecifico adyuvante protocolo FOLFOX 6Sin Embargo solicita valorar otras opciones que no incluyan colocación de catéter de cámara implantable de quimioterapiaOptamos entonces por ofrecer manejo con protocolo XELOX (Capecitabina - 5FU) cada 21 días por 8 ciclos2° Ciclo el 13/09/2021 con adecuada toleranciaHabía suspendido la quimioterapia, ahora acude con deseos de continuar el tratamiento3° Ciclo el 22/11/2021 con adecuada tolerancia4° Ciclo el 20/12/2021 con adecuada toleranciaPaciente asiste con la decisión de no continuar con el tratamiento, conoce los riesgos y aun asi acepta. Se inicia seguimiento con imágenesSe da orden de TAC de Tórax simple y contrastada, RMN de abdomen y pelvis contrastada, y colonoscopia (los dos primeros años cada 6 meses, luego cada año) |
| 883401 | 883401 - RESONANCIA MAGNETICA DE ABDOMEN | 1 | Rutinario | CONTRASTADA - MARZO/2022Paciente de 33 años de edad con diagnóstico de Adenocarcinoma de tipo intestinal de la Unión rectosigmoidea, debutó con obstrucción intestinalManejo quirúrgico: Proctosigmoidectomia + Colostomía. 08/06/2021, posteriormente requirió lavados peritoneal y cierre de cecostomía Patologia quirurgica: pT3N1bMxPresentó neumonía viral por COVID 19 (PCR del 21/06/2021), ya cumplio asiamiento, asintomaticoPor parte de Oncología Clínica se considera paciente con cáncer de unión rectosigmoidea Estadio IIIB quien debutó con obstrucción, se beneficia de manejo oncoespecifico adyuvante protocolo FOLFOX 6Sin Embargo solicita valorar otras opciones que no incluyan colocación de catéter de cámara implantable de quimioterapiaOptamos entonces por ofrecer manejo con protocolo XELOX (Capecitabina - 5FU) cada 21 días por 8 ciclos2° Ciclo el 13/09/2021 con adecuada toleranciaHabía suspendido la quimioterapia, ahora acude con deseos de continuar el tratamiento3° Ciclo el 22/11/2021 con adecuada tolerancia4° Ciclo el 20/12/2021 con adecuada toleranciaPaciente asiste con la decisión de no continuar con el tratamiento, conoce los riesgos y aun asi acepta. Se inicia seguimiento con imágenesSe da orden de TAC de Tórax simple y contrastada, RMN de abdomen y pelvis contrastada, y colonoscopia (los dos primeros años cada 6 meses, luego cada año) |

**Información del folio No. 249**

Dr. Victor Augusto Ramos González
Medicina Interna
Hematología y Oncología Clínica
R.M. 131838
C.C. 73'143.179

**73143179 - RAMOS GONZALEZ VICTOR AUGUSTO**
ONCOLOGIA CLINICA
**R.M.** 13-1838-96



LICENCIADO A: [SOCIEDAD MEDICA RIONEGRO S.A. SOMER S.A.] NIT [890939936-9]

| | | | | |
|---|---|---|---|---|
| 879301 | 879301 - TOMOGRAFIA COMPUTADA DE TORAX | 1 | Rutinario | SIMPLE Y CONTRASTADA - MARZO/2022Paciente de 33 años de edad con diagnóstico de Adenocarcinoma de tipo intestinal de la Unión rectosigmoidea, debutó con obstrucción intestinalManejo quirúrgico: Proctosigmoidectomia + Colostomía. 08/06/2021, posteriormente requirió lavados peritoneal y cierre de cecostomía Patologia quirurgica: pT3N1bMxPresentó neumonía viral por COVID 19 (PCR del 21/06/2021), ya cumplio asiamiento, asintomaticoPor parte de Oncología Clínica se considera paciente con cáncer de unión rectosigmoidea Estadio IIIB quien debutó con obstrucción, se beneficia de manejo oncoespecifico adyuvante protocolo FOLFOX 6Sin Embargo solicita valorar otras opciones que no incluyan colocación de catéter de cámara implantable de quimioterapiaOptamos entonces por ofrecer manejo con protocolo XELOX (Capecitabina - 5FU) cada 21 días por 8 ciclos2° Ciclo el 13/09/2021 con adecuada toleranciaHabía suspendido la quimioterapia, ahora acude con deseos de continuar el tratamiento3° Ciclo el 22/11/2021 con adecuada tolerancia4° Ciclo el 20/12/2021 con adecuada toleranciaPaciente asiste con la decisión de no continuar con el tratamiento, conoce los riesgos y aun asi acepta. Se inicia seguimiento con imágenesSe da orden de TAC de Tórax simple y contrastada, RMN de abdomen y pelvis contrastada, y colonoscopia (los dos primeros años cada 6 meses, luego cada año) |

**Información del folio No. 249**

Dr. Victor Augusto Ramos González
Medicina Interna
Hematología y Oncología Clínica
R.M. 131838
C.C. 73'143.179

**73143179 - RAMOS GONZALEZ VICTOR AUGUSTO**
ONCOLOGIA CLINICA
**R.M.** 13-1838-96



LICENCIADO A: [SOCIEDAD MEDICA RIONEGRO S.A. SOMER S.A.] NIT [890939936-9]

# SOCIEDAD MEDICA RIONEGRO S.A. SOMER S.A.
# 890939936

## UNIDAD FUNCIONAL CANCER DE ADULTO

## CONSULTA EXTERNA ONCOLOGIA

**N° Historia Clínica: 769443**

| **Datos personales del Paciente** | | | | | | | |
|---|---|---|---|---|---|---|---|
| **Paciente:** | Cédula_Extranjería 769443 TOM MOLLOY PEDOUSSAUT | | | **Sexo:** | Masculino | **F. Nacim:** | 19/11/1987 |
| **Edad en la atencion:** | 34 Años / 10 Meses / 9 Días | **Estado Civil:** | Casado | **Dirección:** | TRANSVERSAL 17 a 55 22 | | |
| **Teléfono:** | 3223639433 | **Procedencia:** | RIONEGRO | **Ocupación:** | INDEPENDIENTE | | |
| **Responsable:** | NATALLU PRETELL | **Tel.responsable:** | 3505229885 | **Dir.responsable:** | RIOENGRO | **Parentesco:** | ESPOSA |
| **Acompañante:** | NATALLU PRETELL | | | **Tel. Acompañante:** | 3505229885 | | |
| **Entidad:** | EPS SURA | | | | | | |
| **Plan Beneficios:** | EPS SURA (CONTRIBUTIVO) | | | | | **Rango:** | RANGO 1 (CONTRIBUTIVO CATEGORIA A) |

| **FOLIO N°252** | | **Fecha del Folio:** 28/09/2022 14:42 | | | | | |
|---|---|---|---|---|---|---|---|
| **N° Ingreso:** | 5035674 | **Fecha:** | 28/09/2022 14:02 | **F. Consulta:** | No_Aplica | **C. Externa:** | Enfermedad_General |

☐ **Se adiciona conducta al plan de manejo.**

Tiene resultado de patologia: Fecha de diagnostico oncologico: Estadío:

**Detalle del folio:**

**SIGNOS VITALES**

**PESO:** Kg **TEMP:** C **PA:** 120/70 **FC:** 76 /MIN **FR:** 18 /MIN **SATURACION DE OXIGENO:** 94 **FI02:** 0.21 **DOLOR:**

**EVOLUCION ONCOLOGIA**

**SUBJETIVO**

TOM MOLLOY PEDOUSSAUT
Paciente de 33 Años de edad
Natural: Britanico - Francés
Residente en San Antonio de Pereira
Financiero - Independiente
Casado, 1 hijo

Antecedentes
- Patológicos: Estreñimiento crónico
- Quirúrgico: Niega
- Hábitos: Niega
- Alérgicos: Niega
- Familiares: cáncer de colon (abuelo)

RESUMEN
Paciente varios años (al menos 5) de estreñimiento y diarrea, sin ningún estudio
Ingresa a clínica somer el 06/06/2021 con clínica de abdomen agudo (dolor abdominal intenso, paro de fecales, vómito y signos de irritación peritoneal)

IMÁGENES
06/06/2021 TAC de Abdomen: Dilatación del colon predominando en la región cecal con signos de megacolon tóxico sin signos de peritonitis actual o perforación. Cambios inflamatorios de colitis y enteritis con áreas de reemplazo graso de las paredes como se describió que se describe en inflamación crónica a considerar enfermedad inflamatoria intestinal con compromiso de la región anal.
08/06/2021 TAC de Abdomen: Signos de obstrucción intestinal mecánica que compromete al sigmoide distal como fue descrito con marcada dilatación del marco cólico
15/06/2021 AngioTAC de tórax: Estudio negativo para TEP. Derrames pleurales bilaterales de predominio izquierdo. Atelectasias bibasales.
21/06/2021 TAC de Cara: Signos de proceso inflamatorio sinusal, crónico de predominio maxilar derecho con quiste de retención maxilar derecho, frontal derecho y opacidad de celdillas etmoidales. No hay formación de niveles hidroaéreos, no hay pólipos.
21/06/2021 TAC de Cuello: Estudio muestra engrosamiento de la región del ligamento gloso y ariepiglóticos. Edema con zonas de enfisema en esta topografía. Cuerdas bucales de aspecto normal.
23/06/2021 TACAR de tórax: Se identifican infiltrados de vidrio esmerilado en parches que comprometen especialmente a las zonas más dependientes de ambos hemitórax, afectando los lóbulos superiores y especialmente los lóbulos inferiores, con algunas áreas de consolidación en parches en los lóbulos inferiores. Hay derrame pleural laminar izquierdo. Llama la atención en lo visualizado de la tráquea material ocupando parcialmente la luz, hallazgo que debe correlacionarse con el cuadro clínico y antecedentes para descartar broncoaspiración. Hay un catéter que ingresa por el brazo derecho el cual su extremo distal en la vena cava superior. La ausencia del medio de contraste y el método de reconstrucción utilizado limitan la valoración del cardiomediastino, anotando que en lo que puede ser valorado de este no hay dilataciones anormales de la aorta o vasculatura pulmonar. Se identifican ganglios mediastinales de tamaño normal. En el contexto clínico actual se debe considerar dentro de las posibilidades infección por neumonía viral.
**Información del folio No. 252**

Dr. Victor Augusto Ramos González
Medicina Interna
Hematología y Oncología Clínica
R.M. 131838
C.C. 73'143.179

**73143179 - RAMOS GONZALEZ VICTOR AUGUSTO**
ONCOLOGIA CLINICA
**R.M.** 13-1838-96



LICENCIADO A: [SOCIEDAD MEDICA RIONEGRO S.A. SOMER S.A.] NIT [890939936-9]

PROCEDIMIENTOS
08/06/2021 Retossigmoidectomia + Colostomia
Hallazgos: Panículo adiposo abundantes, sutura en piel de cirugía previa, aponeurosis cerrada en abordaje umbilical, cavidad abdominal con líquido serosanguinolento moderado, marcada distensión pancolonica en un eje superior a 12 cm en todos sus segmentos, con zonas de despulimiento a nivel del ciego y ángulo hepático del colon, muñón apendicular sin filtraciones, zonas de isquemia en parches sin filtraciones, masa estenosante en la unión rectosigmoidea con membranas de fibrina adyacente, marcada distensión de asas intestinales delgadas, cámara gástrica colapsada, se realiza recambio de sonda nasogástrica y se verifica posicionamiento.
12/06/2021 Lavado peritoneal postquirúrgico + anastomosis colorrectal + cierre de cecostomía + eventrorrafia + dren
08/06/2021 Proctosigmoidectomia (ligadura cabos distal - proximal) + cecostomia descompresión + cierre de piel

PATOLOGIA 22/06/2021 - CitoPat No. 16409
Colon distal y recto, proctosigmoidectomía:
Adenocarcinoma de tipo intestinal moderadamente diferenciado.
Tamaño tumoral: 4 x 3,5 x 0,5 cm.
Extensión tumoral: a través de la muscular propia hacia el tejido pericolorrectal.
Invasión linfovascular y perineural: no se observa.
Gemación tumoral: moderada.
Borde de sección: proximal, distal y radial negativos para malignidad.
Ganglios: 2/10 ganglios linfáticos con compromiso metastásico por carcinoma
Otros hallazgos: tejido adiposo pericólico con extensas áreas de necrosis, inflamación crónica activa severa y cambios reparativos asociados.
pT3N1bMx
Dra Linda Barcenas Salazar

Presentó neumonía viral por COVID 19 (PCR del 21/06/2021): RESUELTA sin aparentes secuelas

DE CONTROL
17/08/2021 Hb 15, Hto 47, Plaquetas 216.000, WBC 5.320, N: 3.200, LDH 140, FA 57, AST 33, GGT 25, BUN 11.9, ALT 48, BT 0.67, BD 0.30, BI 0.37, Creatinina: 0.89, ACE CEA 0.82
06/09/2021 Hb: 14.9, Hcto: 44.6, Leucocitos: 5.770, N: 3.900, Plaquetas 195.000, LDH: 170, FA: 68, AST: 41.9, ALT: 23.6, GGT: 14.5, BT: 0.89, BD: 0.34, ACE-CEA 1.03
03/10/2021 RMN de abdomen y pelvis contrastada: cambios posquirúrgicos en pared abdominal y región rectosigmoidea no hay compromiso residual ni recidivante
09/11/2021 Hb: 16, Hcto: 50, Leucocitos 5.990, N: 3.200, Plaquetas: 188.000, LDH: 160, FA 65, AST: 29, ALT: 31, GGT: 26, BT: 1.08, BD: 0.34, Creatinina: 0.96, ACE-CEA 0.93
16/12/2021 Hb 17.3, hto 49.7, WBC 6540, N 3380, plaquetas 196.000, crea 1.02, ALT 49, AST 31.4, BT 1.1, BD 0.38, BI 0.72

Por parte de oncología se propuso inicialmente manejo adyuvante con FOLFOX6, sin embargo paciente no desea colocación de catéter de cámara implantable. Se opta entonces por esquema XELOX x 8 ciclos

Poliquimioterapia de alto riesgo protocolo XELOX x8
- 1° Ciclo el 20/08/2021 con adecuada tolerancia
- 2° Ciclo el 13/09/2021 con adecuada tolerancia
Había suspendido la quimioterapia, ahora acude con deseos de continuar el tratamiento
- 3° Ciclo el 22/11/2021 con adecuada tolerancia
- 4° Ciclo el 20/12/2021 con adecuada tolerancia

Paciente asiste con la decisión de no continuar con el tratamiento, conoce los riesgos y aun así acepta.
Se inicia seguimiento con imágenes

DE CONTROL
22/02/2022 TAC de Tórax simple y contrastada: Nódulo localizado en el LII que mide 4 x 3 mm en el plano axial, el cual ya se identificaba en estudios previos del año 2021 y no presenta variación significativa.
21/02/2022 RMN de abdomen y pelvis contrastada: Paciente en estado posquirúrgico de recto sigmoidectimoia, sin demostrarse por este método signos de recurrencia locorregional a distancia en el abdomen superior o la pelvis. Hepatomegalia leve. La vesícula biliar colapsada a favor de colecistitis crónica, puede considerarse revaloración mediantes estudio ecográfico. Cicatriz quirúrgica de laparotomía mediana con eventración contenida hacia el mesogastrio
05/03/2022 Colonoscopia: ileoscopia distal normal. Colonoscopia total normal. Anastomosis sin recidiva tumoral

Subjetivo
Asintomático

**OBJETIVO**

Aceptables condiciones generales, alerta, consciente, orientada, hidratada, sin dificultad respiratoria. EVA 0/10, ECOG 0

Peso: 92 Kg Talla: 181 cm SC: 2.0 m2

PINR, conjuntivas pálidas, mucosa oral húmeda sin lesiones
Cuello sin adenopatías ni IY
Tórax simétrico. RsCsRs sin soplos. MV conservado sin sobreagregados
Abdomen Herida quirúrgica abierta cerrando por segunda intención cubierta con apósitos
Extremidades sin edemas, llenado capilar menor de 2 segundos
Neurológico sin déficit mayor aparente, ROT ++/++++ y fuerza muscular conservada 5/5

**ANALISIS**

Paciente de 34 años de edad con diagnóstico de Adenocarcinoma de tipo intestinal de la Unión rectosigmoidea, debutó con obstrucción intestinal
Manejo quirúrgico: Proctosigmoidectomia + Colostomía. 08/06/2021, posteriormente requirió lavados peritoneal y cierre de cecostomía
Patologia quirurgica: pT3N1bMx
Presentó neumonía viral por COVID 19 (PCR del 21/06/2021), ya cumplio asiamiento, asintomatico
Por parte de Oncología Clínica se considera paciente con cáncer de unión rectosigmoidea Estadio IIIB quien debutó con obstrucción, se beneficia de manejo oncoespecifico adyuvante protocolo FOLFOX 6
**Información del folio No. 252**

Dr. Victor Augusto Ramos González
Medicina Interna
Hematología y Oncología Clínica
R.M. 131838
C.C. 73'143.179

**73143179 - RAMOS GONZALEZ VICTOR AUGUSTO**
ONCOLOGIA CLINICA
**R.M.** 13-1838-96



LICENCIADO A: [SOCIEDAD MEDICA RIONEGRO S.A. SOMER S.A.] NIT [890939936-9]

Sin Embargo solicita valorar otras opciones que no incluyan colocación de catéter de cámara implantable de quimioterapia
Optamos entonces por ofrecer manejo con protocolo XELOX (Capecitabina - 5FU) cada 21 días por 8 ciclos
2° Ciclo el 13/09/2021 con adecuada tolerancia
Había suspendido la quimioterapia, ahora acude con deseos de continuar el tratamiento
3° Ciclo el 22/11/2021 con adecuada tolerancia
4° Ciclo el 20/12/2021 con adecuada tolerancia
Paciente asiste con la decisión de no continuar con el tratamiento, conoce los riesgos y aun así acepta.
Ultimas imagenes en febrero/2022 sin evidencia de recaída tumoral
Se continua seguimiento
Se da orden de TAC de Tórax simple y contrastada, RMN de abdomen y pelvis contrastada, y colonoscopia (los dos primeros años cada 6 meses, luego cada año)
Cita con resultados

**EPICRISIS**

**Se remite a programa de promoción y prevención?**

**Programa al que se remite:**

**Número de ciclos de quimioterapia administrados al paciente:**

| Fecha de inicio | Fecha de dinalización | Número de ciclos |
|---|---|---|
| **Fecha de inicio** | **Fecha de finalización** | **Número de ciclos** |

**Antecedentes** *** (El antecedente fue resaltado en la HC, implica una situación importante).**

| Fecha | Tipo Antecedente | * Detalle |
|---|---|---|
| 06/06/2021 05:28 | Médicos | ☐ Niega |
| 06/06/2021 05:28 | Quirúrgicos | ☐ Apendicectomia 06/06/2021 |
| 06/06/2021 05:28 | Familiares | ☐ Niega |

**Diagnósticos Registrados en este folio** **** (El diagnóstico fue resaltado en el folio, implica una situación importante).**

| Código CIE10 | * * | Nombre del diagnóstico Según CIE 10 | Princi | DxIng | DxEgr | Presuntivo ó definitivo | Clasificación RIPS | Clásificación Pre/Post QX | Detalle ú Observaciones médicas |
|---|---|---|---|---|---|---|---|---|---|
| C19X | ☐ | TUMOR MALIGNO DE LA UNION RECTOSIGMOIDEA | ☑ | ☐ | ☐ | Presuntivo | Impresion_Diagnostica | No_Corresponde | |

**Indicaciones Médicas (Órdenes Médicas las cuales seran vistas en el control de enfermería para su respectivo registro).**

**Tipo Indicación:** Salida_Consulta_Externa

**Órd. Médicas:**

**Solicitud de Exámenes Clínicos y Ayudas Diagnósticas**

| Cod CUPS | Cod ISS/SOAT + Descripción Examen Clinico ó ayuda Diagnóstica | Cant | Urgente/Rutinario | Detalles, Indicaciones u Observaciones médicas |
|---|---|---|---|---|
| 890378 | 890378 - CONSULTA DE CONTROL O DE SEGUIMIENTO POR ESPECIALISTA EN ONCOLOGIA | 1 | Rutinario | ONCOLOGIA CLINICA CON RESULTADOS |
| 890206 | 890206 - CONSULTA DE PRIMERA VEZ POR NUTRICION Y DIETETICA | 1 | Rutinario | NUTRICIÓN ONCOLOGICA |
| 903895 | 903895 - CREATININA EN SUERO U OTROS FLUIDOS | 2 | Rutinario | PARA ESTUDIOS CONTRASTADOS |

**Información del folio No. 252**

Dr. Victor Augusto Ramos González
Medicina Interna
Hematología y Oncología Clínica
R.M. 131838
C.C. 73'143.179

**73143179 - RAMOS GONZALEZ VICTOR AUGUSTO**
ONCOLOGIA CLINICA
**R.M.** 13-1838-96



LICENCIADO A: [SOCIEDAD MEDICA RIONEGRO S.A. SOMER S.A.] NIT [890939936-9]

| | | | | |
|---|---|---|---|---|
| 452301 | 487401 - COLONOSCOPIA | 1 | Rutinario | DE CONTROLPaciente de 34 años de edad con diagnóstico de Adenocarcinoma de tipo intestinal de la Unión rectosigmoidea, debutó con obstrucción intestinalManejo quirúrgico: Proctosigmoidectomia + Colostomía. 08/06/2021, posteriormente requirió lavados peritoneal y cierre de cecostomía Patologia quirurgica: pT3N1bMxPresentó neumonía viral por COVID 19 (PCR del 21/06/2021), ya cumplio asiamiento, asintomaticoPor parte de Oncología Clínica se considera paciente con cáncer de unión rectosigmoidea Estadio IIIB quien debutó con obstrucción, se beneficia de manejo oncoespecifico adyuvante protocolo FOLFOX 6Sin Embargo solicita valorar otras opciones que no incluyan colocación de catéter de cámara implantable de quimioterapiaOptamos entonces por ofrecer manejo con protocolo XELOX (Capecitabina - 5FU) cada 21 días por 8 ciclos2° Ciclo el 13/09/2021 con adecuada toleranciaHabía suspendido la quimioterapia, ahora acude con deseos de continuar el tratamiento3° Ciclo el 22/11/2021 con adecuada tolerancia4° Ciclo el 20/12/2021 con adecuada toleranciaPaciente asiste con la decisión de no continuar con el tratamiento, conoce los riesgos y aun así acepta.Ultimas imagenes en febrero/2022 sin evidencia de recaída tumoralSe continua seguimientoSe da orden de TAC de Tórax simple y contrastada, RMN de abdomen y pelvis contrastada, y colonoscopia (los dos primeros años cada 6 meses, luego cada año)Cita con resultados |
| 883440 | 883440 - RESONANCIA MAGNETICA DE PELVIS | 1 | Rutinario | CONTRASTADOPaciente de 34 años de edad con diagnóstico de Adenocarcinoma de tipo intestinal de la Unión rectosigmoidea, debutó con obstrucción intestinalManejo quirúrgico: Proctosigmoidectomia + Colostomía. 08/06/2021, posteriormente requirió lavados peritoneal y cierre de cecostomía Patologia quirurgica: pT3N1bMxPresentó neumonía viral por COVID 19 (PCR del 21/06/2021), ya cumplio asiamiento, asintomaticoPor parte de Oncología Clínica se considera paciente con cáncer de unión rectosigmoidea Estadio IIIB quien debutó con obstrucción, se beneficia de manejo oncoespecifico adyuvante protocolo FOLFOX 6Sin Embargo solicita valorar otras opciones que no incluyan colocación de catéter de cámara implantable de quimioterapiaOptamos entonces por ofrecer manejo con protocolo XELOX (Capecitabina - 5FU) cada 21 días por 8 ciclos2° Ciclo el 13/09/2021 con adecuada toleranciaHabía suspendido la quimioterapia, ahora acude con deseos de continuar el tratamiento3° Ciclo el 22/11/2021 con adecuada tolerancia4° Ciclo el 20/12/2021 con adecuada toleranciaPaciente asiste con la decisión de no continuar con el tratamiento, conoce los riesgos y aun así acepta.Ultimas imagenes en febrero/2022 sin evidencia de recaída tumoralSe continua seguimientoSe da orden de TAC de Tórax simple y contrastada, RMN de abdomen y pelvis contrastada, y colonoscopia (los dos primeros años cada 6 meses, luego cada año)Cita con resultados |

**Información del folio No. 252**

Dr. Victor Augusto Ramos González
Medicina Interna
Hematología y Oncología Clínica
R.M. 131838
C.C. 73'143.179

**73143179 - RAMOS GONZALEZ VICTOR AUGUSTO**
ONCOLOGIA CLINICA
**R.M.** 13-1838-96



LICENCIADO A: [SOCIEDAD MEDICA RIONEGRO S.A. SOMER S.A.] NIT [890939936-9]

| | | | | |
|---|---|---|---|---|
| 883401 | 883401 - RESONANCIA MAGNETICA DE ABDOMEN | 1 | Rutinario | CONTRASTADOPaciente de 34 años de edad con diagnóstico de Adenocarcinoma de tipo intestinal de la Unión rectosigmoidea, debutó con obstrucción intestinalManejo quirúrgico: Proctosigmoidectomia + Colostomía. 08/06/2021, posteriormente requirió lavados peritoneal y cierre de cecostomía Patologia quirurgica: pT3N1bMxPresentó neumonía viral por COVID 19 (PCR del 21/06/2021), ya cumplio asiamiento, asintomaticoPor parte de Oncología Clínica se considera paciente con cáncer de unión rectosigmoidea Estadio IIIB quien debutó con obstrucción, se beneficia de manejo oncoespecifico adyuvante protocolo FOLFOX 6Sin Embargo solicita valorar otras opciones que no incluyan colocación de catéter de cámara implantable de quimioterapiaOptamos entonces por ofrecer manejo con protocolo XELOX (Capecitabina - 5FU) cada 21 días por 8 ciclos2° Ciclo el 13/09/2021 con adecuada toleranciaHabía suspendido la quimioterapia, ahora acude con deseos de continuar el tratamiento3° Ciclo el 22/11/2021 con adecuada tolerancia4° Ciclo el 20/12/2021 con adecuada toleranciaPaciente asiste con la decisión de no continuar con el tratamiento, conoce los riesgos y aun así acepta.Ultimas imagenes en febrero/2022 sin evidencia de recaída tumoralSe continua seguimientoSe da orden de TAC de Tórax simple y contrastada, RMN de abdomen y pelvis contrastada, y colonoscopia (los dos primeros años cada 6 meses, luego cada año)Cita con resultados |
| 879301 | 879301 - TOMOGRAFIA COMPUTADA DE TORAX | 1 | Rutinario | SIMPLE Y CONTRASTADOPaciente de 34 años de edad con diagnóstico de Adenocarcinoma de tipo intestinal de la Unión rectosigmoidea, debutó con obstrucción intestinalManejo quirúrgico: Proctosigmoidectomia + Colostomía. 08/06/2021, posteriormente requirió lavados peritoneal y cierre de cecostomía Patologia quirurgica: pT3N1bMxPresentó neumonía viral por COVID 19 (PCR del 21/06/2021), ya cumplio asiamiento, asintomaticoPor parte de Oncología Clínica se considera paciente con cáncer de unión rectosigmoidea Estadio IIIB quien debutó con obstrucción, se beneficia de manejo oncoespecifico adyuvante protocolo FOLFOX 6Sin Embargo solicita valorar otras opciones que no incluyan colocación de catéter de cámara implantable de quimioterapiaOptamos entonces por ofrecer manejo con protocolo XELOX (Capecitabina - 5FU) cada 21 días por 8 ciclos2° Ciclo el 13/09/2021 con adecuada toleranciaHabía suspendido la quimioterapia, ahora acude con deseos de continuar el tratamiento3° Ciclo el 22/11/2021 con adecuada tolerancia4° Ciclo el 20/12/2021 con adecuada toleranciaPaciente asiste con la decisión de no continuar con el tratamiento, conoce los riesgos y aun así acepta.Ultimas imagenes en febrero/2022 sin evidencia de recaída tumoralSe continua seguimientoSe da orden de TAC de Tórax simple y contrastada, RMN de abdomen y pelvis contrastada, y colonoscopia (los dos primeros años cada 6 meses, luego cada año)Cita con resultados |

**Información del folio No. 252**

Dr. Victor Augusto Ramos González
Medicina Interna
Hematología y Oncología Clínica
R.M. 131838
C.C. 73'143.179

**73143179 - RAMOS GONZALEZ VICTOR AUGUSTO**
ONCOLOGIA CLINICA
**R.M.** 13-1838-96



LICENCIADO A: [SOCIEDAD MEDICA RIONEGRO S.A. SOMER S.A.] NIT [890939936-9]

# SOCIEDAD MEDICA RIONEGRO S.A. SOMER S.A.
# 890939936

## EVOLUCION NUTRICION

**N° Historia Clínica: 769443**

| **Datos personales del Paciente** | | | | | | | |
|---|---|---|---|---|---|---|---|
| **Paciente:** | Cédula_Extranjería 769443 TOM MOLLOY PEDOUSSAUT | | | **Sexo:** | Masculino | **F. Nacim:** | 19/11/1987 |
| **Edad en la atencion:** | 34 Años / 11 Meses / 14 Días | **Estado Civil:** | Casado | **Dirección:** | TRANSVERSAL 17 a 55 22 | | |
| **Teléfono:** | 3223639433 | **Procedencia:** | RIONEGRO | **Ocupación:** | INDEPENDIENTE | | |
| **Responsable:** | | **Tel.responsable:** | 3505229885 | **Dir.responsable:** | RIOENGRO | **Parentesco:** | ESPOSA |
| **Acompañante:** | | | | **Tel. Acompañante:** | | | |
| **Entidad:** | EPS SURA | | | | | | |
| **Plan Beneficios:** | EPS SURA - (CONSULTA MEDICA) | | | | | **Rango:** | RANGO 1 (CONTRIBUTIVO CATEGORIA A) |

**FOLIO N° 254** **Fecha del Folio: 02/11/2022 13:47**

| **N° Ingreso:** | 5085388 | **Fecha:** | 02/11/2022 13:09 | **F. Consulta:** | No_Aplica | **C. Externa:** | Enfermedad_General |
|---|---|---|---|---|---|---|---|

### HISTORIA CLÍNICA NUTRICIONAL ADULTO

Motirvo de consulta: Paciente con 34 años de edad, que ingresa a consulta solo
Residencia: Rionegro.
Ocupación: Fiannciero.
Motivo de consulta: Quiero saber que comer.
Antecedentes personales:
- Patológicos: Estreñimiento crónico, denocarcinoma de tipo intestinal de la Unión rectosigmoidea, debutó con obstrucción intestinal
Manejo quirúrgico: Proctosigmoidectomia + Colostomía. 08/06/2021, posteriormente requirió lavados peritoneal y cierre de cecostomía .
- Quirúrgico: Niega
- Hábitos: Niega
- Alérgicos: Niega
- Familiares: cáncer de colon (abuelo)

Alcohol: Sí 2 cervezas a la semana
Cigarrillo: No
Actividad física: Sí 2 horas 4 veces por semana.
Medicamentos: NINGUNO.
Paciente gestante: No Peso pregestacional/kgs: Edad gestacional actual: 0,0000
Peso: 95,1000 Kgs Talla: 1,8300 mts índice de Masa Corporal: 28,4000 Sobrepeso Peso saludable: 85 Kgs
Calorias: 25,0000 Aporte nutricional: 2125,0000
Masculino
Riesgo:
Edema: Grado:
Diagnóstico nutricional:
Otros diagnósticos: % GRASA: 24.1%MASA MUSCULAR: 68.6 KG GRASA VISCERAL:9%

### Interpretación de paraclínicos

| Fecha | Paraclínicos | Valor actual: | Interpretación: |
|---|---|---|---|

**Observaciones** CREATININA EN SUERO 1.03 mg/dL

### Anamnesis alimentaria

Se levanta a las: 2/11/2022 6:30:00 a. m.

| Comida | Hora inicial | Alimento |
|---|---|---|
| Antes del desayuno | 2/11/2022 7:00:00 a. m. | AGUA + NESSPRESO EN LECHE |
| Antes del desayuno | 2/11/2022 8:00:00 a. m. | PROTEINA ISO+AVENA+BANANO+LECHE |
| Desayuno | 2/11/2022 9:00:00 a. m. | 3 HUEVOS+AGUACATE+ PAPA+ CHAMPIÑONES. |
| Almuerzo | 2/11/2022 12:00:00 a. m. | CARNE+VEGETALES+ARROZ+AGUA |
| Comida | 2/11/2022 7:00:00 a. m. | PASTA+ VERDURA+CAMARONES+ AGUA. |
| Merienda | 2/11/2022 9:00:00 a. m. | TORTA O CHOCOLATE. |

**Observaciones** * AGUA: 2 LITROS.

**Información del folio No. 254**

Jenny Valencia

**VALENCIA QUINCHIA JENNY ALEJANDRA**
NUTRICION HUMANA
**R.M.** 1036955952



LICENCIADO A: [SOCIEDAD MEDICA RIONEGRO S.A. SOMER S.A.] NIT [890939936-9]

**Frecuencia de consumo**

| | |
|---|---|
| Cereales, raíces, plátanos, tubérculos | Diario |
| Carnes | Diario |
| Huevos | Diario |
| Derivados lácteos (quesos y yogurt) | Diario |
| Frutas | Diario |
| Verduras | Diario |
| Azúcares y dulces | Nunca |
| Leguminosas | Mensual |
| Frutos secos | Quincenal |
| Gaseosas y/refrescos | Nunca |
| Comidas rápidas | Nunca |
| Productos de paquete | Nunca |

## PLAN

Se realiza plan de alimentación

Normal

Controlada en sodio
Controlada en azucares simples
Fraccionada

Control en: 1 MES.

No

## Recomendaciones

Consume solo el número de porciones establecidos en el Plan de Alimentación.
Establece un horario constante para las comidas.
Mastica despacio para que sientas mayor saciedad al comer.
Toma mínimo un litro de agua durante el día, especialmente fría, antes y después de cada comida para que sientas mayor saciedad.
Si quedas con hambre después de comer, repite más cantidad de verduras.
Prefiere los alimentos asados, sudados o al vapor, pues cada porción de harina frita absorbe mayor cantidad de grasa.
Realiza actividad física (caminar, trotar, bicicleta, aeróbicos, bailar, etc.) mínimo 4 veces por semana, durante 40 minutos.
En caso de ser necesario utiliza endulzantes artificiales a base de sucralosa o stevia.
Prepara los alimentos con poca sal y evita tener salero en la mesa.
Consume pescado 1-2 veces/semana.
Prefiere: Salmón, cachama, atún en filete, atún en agua o sardina.
Prepara los alimentos con condimentos naturales, como: cebolla, cilantro, ajo, especias, vinagre, pimienta, canela y clavos de olor.
Prefiere las verduras crudas, frutas con cáscara, harinas y cereales integrales como avena, salvado de trigo, etc.

**OBSERVACIONES** PACIENTE MASCULINO DE 34 Años quien ingresa a consultya con la intencion de mejorar su composicion corporal realizo plan de alimentacion.

**Antecedentes**

*** (El antecedente fue resaltado en la HC, implica una situación importante).**

| Fecha | Tipo Antecedente | * | Detalle |
|---|---|---|---|
| 06/06/2021 05:28 | Médicos | ☐ | Niega |
| 06/06/2021 05:28 | Quirúrgicos | ☐ | Apendicectomia 06/06/2021 |
| 06/06/2021 05:28 | Familiares | ☐ | Niega |

**Diagnósticos Registrados en este folio**

**** (El diagnóstico fue resaltado en el folio, implica una situación importante).**

| Código CIE10 | ** | Nombre del diagnóstico Según CIE 10 | Princi | DxIng | DxEgr | Presuntivo ó definitivo | Clasificación RIPS | Clásificación Pre/Post QX | Detalle ú Observaciones médicas |
|---|---|---|---|---|---|---|---|---|---|
| Z713 | ☐ | CONSULTA PARA INSTRUCCION Y VIGILANCIA DE LA DIETA | ☑ | ☐ | ☐ | Presuntivo | Impresion_Diagnostica | No_Corresponde | |

**Indicaciones Médicas (Órdenes Médicas las cuales seran vistas en el control de enfermería para su respectivo registro).**

**Tipo Indicación:** Salida_Consulta_Externa

**Órd. Médicas:** PACIENTE MASCULINO DE 34 Años quien ingresa a consultya con la intencion de mejorar su composicion corporal realizo plan de alimentacion.

**Solicitud de Procedimientos No Quirúrgicos**

| Cod CUPS | Cod ISS/SOAT + Descripción Procedimiento No QX | Cant | Urgente/Rutinario | Detalles, Indicaciones u Observaciones médicas |
|---|---|---|---|---|
| 890306 | 890306 - CONSULTA DE CONTROL O DE SEGUIMIENTO POR NUTRICION Y DIETETICA | 1 | Rutinario | 1 mes |

**Información del folio No. 254**

Jenny Valencia

**VALENCIA QUINCHIA JENNY ALEJANDRA**
NUTRICION HUMANA
**R.M.** 1036955952



LICENCIADO A: [SOCIEDAD MEDICA RIONEGRO S.A. SOMER S.A.] NIT [890939936-9]

# SOCIEDAD MEDICA RIONEGRO S.A. SOMER S.A.
# 890939936

## UNIDAD FUNCIONAL CANCER DE ADULTO

## CONSULTA EXTERNA ONCOLOGIA

**N° Historia Clínica: 769443**

| **Datos personales del Paciente** | | | | | | | |
|---|---|---|---|---|---|---|---|
| **Paciente:** | Cédula_Extranjería 769443 TOM MOLLOY PEDOUSSAUT | | | **Sexo:** | Masculino | **F. Nacim:** | 19/11/1987 |
| **Edad en la atencion:** | 35 Años / 0 Meses / 9 Días | **Estado Civil:** | Casado | **Dirección:** | TRANSVERSAL 17 a 55 22 | | |
| **Teléfono:** | 3223639433 | **Procedencia:** | RIONEGRO | **Ocupación:** | INDEPENDIENTE | | |
| **Responsable:** | NATALLU PRETELL | **Tel.responsable:** | 3505229885 | **Dir.responsable:** | RIOENGRO | **Parentesco:** | ESPOSA |
| **Acompañante:** | NATALLU PRETELL | | | **Tel. Acompañante:** | 3505229885 | | |
| **Entidad:** | EPS SURA | | | | | | |
| **Plan Beneficios:** | EPS SURA (CONTRIBUTIVO) | | | | | **Rango:** | RANGO 1 (CONTRIBUTIVO CATEGORIA A) |

| **FOLIO N°256** | | **Fecha del Folio:** 28/11/2022 07:15 | | | | | |
|---|---|---|---|---|---|---|---|
| **N° Ingreso:** | 5117564 | **Fecha:** | 28/11/2022 06:51 | **F. Consulta:** | No_Aplica | **C. Externa:** | Enfermedad_General |

☐ **Se adiciona conducta al plan de manejo.**

Tiene resultado de patologia: Fecha de diagnostico oncologico: Estadío:

**Detalle del folio:**

**SIGNOS VITALES**

**PESO:** Kg **TEMP:** C **PA:** 120/72 **FC:** 72 /MIN **FR:** 18 /MIN **SATURACION DE OXIGENO:** 94 **FI02:** 0.21 **DOLOR:**

**EVOLUCION ONCOLOGIA**

**SUBJETIVO**

TOM MOLLOY PEDOUSSAUT
Paciente de 34 Años de edad
Natural: Britanico - Francés
Residente en San Antonio de Pereira
Financiero - Independiente
Casado, 1 hijo

Antecedentes
- Patológicos: Estreñimiento crónico
- Quirúrgico: Niega
- Hábitos: Niega
- Alérgicos: Niega
- Familiares: cáncer de colon (abuelo)

RESUMEN
Paciente varios años (al menos 5) de estreñimiento y diarrea, sin ningún estudio
Ingresa a clínica somer el 06/06/2021 con clínica de abdomen agudo (dolor abdominal intenso, paro de fecales, vómito y signos de irritación peritoneal)

IMÁGENES
06/06/2021 TAC de Abdomen: Dilatación del colon predominando en la región cecal con signos de megacolon tóxico sin signos de peritonitis actual o perforación. Cambios inflamatorios de colitis y enteritis con áreas de reemplazo graso de las paredes como se describió que se describe en inflamación crónica a considerar enfermedad inflamatoria intestinal con compromiso de la región anal.
08/06/2021 TAC de Abdomen: Signos de obstrucción intestinal mecánica que compromete al sigmoide distal como fue descrito con marcada dilatación del marco cólico
15/06/2021 AngioTAC de tórax: Estudio negativo para TEP. Derrames pleurales bilaterales de predominio izquierdo. Atelectasias bibasales.
21/06/2021 TAC de Cara: Signos de proceso inflamatorio sinusal, crónico de predominio maxilar derecho con quiste de retención maxilar derecho, frontal derecho y opacidad de celdillas etmoidales. No hay formación de niveles hidroaéreos, no hay pólipos.
21/06/2021 TAC de Cuello: Estudio muestra engrosamiento de la región del ligamento gloso y ariepiglóticos. Edema con zonas de enfisema en esta topografía. Cuerdas bucales de aspecto normal.
23/06/2021 TACAR de tórax: Se identifican infiltrados de vidrio esmerilado en parches que comprometen especialmente a las zonas más dependientes de ambos hemitórax, afectando los lóbulos superiores y especialmente los lóbulos inferiores, con algunas áreas de consolidación en parches en los lóbulos inferiores. Hay derrame pleural laminar izquierdo. Llama la atención en lo visualizado de la tráquea material ocupando parcialmente la luz, hallazgo que debe correlacionarse con el cuadro clínico y antecedentes para descartar broncoaspiración. Hay un catéter que ingresa por el brazo derecho el cual su extremo distal en la vena cava superior. La ausencia del medio de contraste y el método de reconstrucción utilizado limitan la valoración del cardiomediastino, anotando que en lo que puede ser valorado de este no hay dilataciones anormales de la aorta o vasculatura pulmonar. Se identifican ganglios mediastinales de tamaño normal. En el contexto clínico actual se debe considerar dentro de las posibilidades infección por neumonía viral.
**Información del folio No. 256**

Dr. Victor Augusto Ramos González
Medicina Interna
Hematología y Oncología Clínica
R.M. 131838
C.C. 73'143.179

**73143179 - RAMOS GONZALEZ VICTOR AUGUSTO**
ONCOLOGIA CLINICA
**R.M.** 13-1838-96



LICENCIADO A: [SOCIEDAD MEDICA RIONEGRO S.A. SOMER S.A.] NIT [890939936-9]

PROCEDIMIENTOS
08/06/2021 Retossigmoidectomia + Colostomia
Hallazgos: Panículo adiposo abundantes, sutura en piel de cirugía previa, aponeurosis cerrada en abordaje umbilical, cavidad abdominal con líquido serosanguinolento moderado, marcada distensión pancolonica en un eje superior a 12 cm en todos sus segmentos, con zonas de despulimiento a nivel del ciego y ángulo hepático del colon, muñón apendicular sin filtraciones, zonas de isquemia en parches sin filtraciones, masa estenosante en la unión rectosigmoidea con membranas de fibrina adyacente, marcada distensión de asas intestinales delgadas, cámara gástrica colapsada, se realiza recambio de sonda nasogástrica y se verifica posicionamiento.
12/06/2021 Lavado peritoneal postquirúrgico + anastomosis colorrectal + cierre de cecostomía + eventrorrafia + dren
08/06/2021 Proctosigmoidectomia (ligadura cabos distal - proximal) + cecostomia descompresión + cierre de piel

PATOLOGIA 22/06/2021 - CitoPat No. 16409
Colon distal y recto, proctosigmoidectomía:
Adenocarcinoma de tipo intestinal moderadamente diferenciado.
Tamaño tumoral: 4 x 3,5 x 0,5 cm.
Extensión tumoral: a través de la muscular propia hacia el tejido pericolorrectal.
Invasión linfovascular y perineural: no se observa.
Gemación tumoral: moderada.
Borde de sección: proximal, distal y radial negativos para malignidad.
Ganglios: 2/10 ganglios linfáticos con compromiso metastásico por carcinoma
Otros hallazgos: tejido adiposo pericólico con extensas áreas de necrosis, inflamación crónica activa severa y cambios reparativos asociados.
pT3N1bMx
Dra Linda Barcenas Salazar

Presentó neumonía viral por COVID 19 (PCR del 21/06/2021): RESUELTA sin aparentes secuelas

DE CONTROL
17/08/2021 Hb 15, Hto 47, Plaquetas 216.000, WBC 5.320, N: 3.200, LDH 140, FA 57, AST 33, GGT 25, BUN 11.9, ALT 48, BT 0.67, BD 0.30, BI 0.37, Creatinina: 0.89, ACE CEA 0.82
06/09/2021 Hb: 14.9, Hcto: 44.6, Leucocitos: 5.770, N: 3.900, Plaquetas 195.000, LDH: 170, FA: 68, AST: 41.9, ALT: 23.6, GGT: 14.5, BT: 0.89, BD: 0.34, ACE-CEA 1.03
03/10/2021 RMN de abdomen y pelvis contrastada: cambios posquirúrgicos en pared abdominal y región rectosigmoidea no hay compromiso residual ni recidivante
09/11/2021 Hb: 16, Hcto: 50, Leucocitos 5.990, N: 3.200, Plaquetas: 188.000, LDH: 160, FA 65, AST: 29, ALT: 31, GGT: 26, BT: 1.08, BD: 0.34, Creatinina: 0.96, ACE-CEA 0.93
16/12/2021 Hb 17.3, hto 49.7, WBC 6540, N 3380, plaquetas 196.000, crea 1.02, ALT 49, AST 31.4, BT 1.1, BD 0.38, BI 0.72

Por parte de oncología se propuso inicialmente manejo adyuvante con FOLFOX6, sin embargo paciente no desea colocación de catéter de cámara implantable. Se opta entonces por esquema XELOX x 8 ciclos

Poliquimioterapia de alto riesgo protocolo XELOX x8
- 1° Ciclo el 20/08/2021 con adecuada tolerancia
- 2° Ciclo el 13/09/2021 con adecuada tolerancia
Había suspendido la quimioterapia, ahora acude con deseos de continuar el tratamiento
- 3° Ciclo el 22/11/2021 con adecuada tolerancia
- 4° Ciclo el 20/12/2021 con adecuada tolerancia

Paciente asiste con la decisión de no continuar con el tratamiento, conoce los riesgos y aun así acepta.
Se inicia seguimiento con imágenes

DE CONTROL
22/02/2022 TAC de Tórax simple y contrastada: Nódulo localizado en el LII que mide 4 x 3 mm en el plano axial, el cual ya se identificaba en estudios previos del año 2021 y no presenta variación significativa.
21/02/2022 RMN de abdomen y pelvis contrastada: Paciente en estado posquirúrgico de recto sigmoidectimoia, sin demostrarse por este método signos de recurrencia locorregional a distancia en el abdomen superior o la pelvis. Hepatomegalia leve. La vesícula biliar colapsada a favor de colecistitis crónica, puede considerarse revaloración mediantes estudio ecográfico. Cicatriz quirúrgica de laparotomía mediana con eventración contenida hacia el mesogastrio
05/03/2022 Colonoscopia: ileoscopia distal normal. Colonoscopia total normal. Anastomosis sin recidiva tumoral

Hoy acude a control y trae:
20/10/2022 TAC de Tórax contrastado: Nódulo de apariencia cicatricial basal posterior izquierdo, con extensión hacia la pleura, sin cambios con respecto a estudio previo. No se definen lesiones metastásicas por este método.
09/11/2022 RMN de Abdomen y pelvis: Anastomosis colorrectal de apariencia normal, no se observan signos de recidiva tumoral, sin cambios con respecto a estudios previos del febrero/2022.
13/10/2022 Colonoscopia: Anastomosis amplia, sin signos de recaída.

Subjetivo
Asintomático
**OBJETIVO**
Aceptables condiciones generales, alerta, consciente, orientada, hidratada, sin dificultad respiratoria. EVA 0/10, ECOG 0

Peso: 92 Kg Talla: 181 cm SC: 2.0 m2

PINR, conjuntivas pálidas, mucosa oral húmeda sin lesiones
Cuello sin adenopatías ni IY
Tórax simétrico. RsCsRs sin soplos. MV conservado sin sobreagregados
Abdomen Herida quirúrgica abierta cerrando por segunda intención cubierta con apósitos
Extremidades sin edemas, llenado capilar menor de 2 segundos
Neurológico sin déficit mayor aparente, ROT ++/++++ y fuerza muscular conservada 5/5
**Información del folio No. 256**

Dr. Victor Augusto Ramos González
Medicina Interna
Hematología y Oncología Clínica
R.M. 131838
C.C. 73'143.179

**73143179 - RAMOS GONZALEZ VICTOR AUGUSTO**
ONCOLOGIA CLINICA
**R.M.** 13-1838-96



LICENCIADO A: [SOCIEDAD MEDICA RIONEGRO S.A. SOMER S.A.] NIT [890939936-9]

**ANALISIS**

Paciente de 34 años de edad con diagnóstico de Adenocarcinoma de tipo intestinal de la Unión rectosigmoidea, debutó con obstrucción intestinal
Manejo quirúrgico: Proctosigmoidectomia + Colostomía. 08/06/2021, posteriormente requirió lavados peritoneal y cierre de cecostomía
Patologia quirurgica: pT3N1bMx
Presentó neumonía viral por COVID 19 (PCR del 21/06/2021), ya cumplio asiamiento, asintomatico
Por parte de Oncología Clínica se considera paciente con cáncer de unión rectosigmoidea Estadio IIIB quien debutó con obstrucción, se beneficia de manejo oncoespecifico adyuvante protocolo FOLFOX 6
Sin Embargo solicita valorar otras opciones que no incluyan colocación de catéter de cámara implantable de quimioterapia
Optamos entonces por ofrecer manejo con protocolo XELOX (Capecitabina - 5FU) cada 21 días por 8 ciclos
2° Ciclo el 13/09/2021 con adecuada tolerancia
Había suspendido la quimioterapia, ahora acude con deseos de continuar el tratamiento
3° Ciclo el 22/11/2021 con adecuada tolerancia
4° Ciclo el 20/12/2021 con adecuada tolerancia
Paciente asiste con la decisión de no continuar con el tratamiento, conoce los riesgos y aun así acepta.
Ahora trae imágenes sin evidencia de recaída tumoral
Se insiste en la importancia de valoración por Genética médica. Se da nuevamente orden.
Se continua seguimiento
Cita de control en 6 meses

**EPICRISIS**

**Se remite a programa de promoción y prevención?**

**Programa al que se remite:**

**Número de ciclos de quimioterapia administrados al paciente:**

| Fecha de inicio | Fecha de dinalización | Número de ciclos |
|---|---|---|
| **Fecha de inicio** | **Fecha de finalización** | **Número de ciclos** |

**Antecedentes** *** (El antecedente fue resaltado en la HC, implica una situación importante).**

| Fecha | Tipo Antecedente | * Detalle |
|---|---|---|
| 06/06/2021 05:28 | Médicos | ☐ Niega |
| 06/06/2021 05:28 | Quirúrgicos | ☐ Apendicectomia 06/06/2021 |
| 06/06/2021 05:28 | Familiares | ☐ Niega |

**Diagnósticos Registrados en este folio** **** (El diagnóstico fue resaltado en el folio, implica una situación importante).**

| Código CIE10 | ** | Nombre del diagnóstico Según CIE 10 | Princi | DxIng | DxEgr | Presuntivo ó definitivo | Clasificación RIPS | Clásificación Pre/Post QX | Detalle ú Observaciones médicas |
|---|---|---|---|---|---|---|---|---|---|
| C19X | ☐ | TUMOR MALIGNO DE LA UNION RECTOSIGMOIDEA | ☑ | ☐ | ☐ | Presuntivo | Impresion_Diagnostica | No_Corresponde | |

**Indicaciones Médicas (Órdenes Médicas las cuales seran vistas en el control de enfermería para su respectivo registro).**

**Tipo Indicación:** Salida_Consulta_Externa

**Órd. Médicas:**

**Solicitud de Exámenes Clínicos y Ayudas Diagnósticas**

| Cod CUPS | Cod ISS/SOAT + Descripción Examen Clinico ó ayuda Diagnóstica | Cant | Urgente/Rutinario | Detalles, Indicaciones u Observaciones médicas |
|---|---|---|---|---|
| 906603 | 906603 - ANTIGENO CARCINOEMBRIONARIO SEMIAUTOMATIZADO O AUTOMATIZADO | 1 | Rutinario | |

**Solicitud de Procedimientos No Quirúrgicos**

| Cod CUPS | Cod ISS/SOAT + Descripción Procedimiento No QX | Cant | Urgente/Rutinario | Detalles, Indicaciones u Observaciones médicas |
|---|---|---|---|---|
| 890378 | 890378 - CONSULTA DE CONTROL O DE SEGUIMIENTO POR ESPECIALISTA EN ONCOLOGIA | 1 | Rutinario | ONCOLOGIA CLINICA EN 6 MESES |
| 890248 | 890248 - CONSULTA DE PRIMERA VEZ POR ESPECIALISTA EN GENETICA MEDICA | 1 | Rutinario | GENETICA MEDICA |

**Información del folio No. 256**

Dr. Victor Augusto Ramos González
Medicina Interna
Hematología y Oncología Clínica
R.M. 131838
C.C. 73'143.179

**73143179 - RAMOS GONZALEZ VICTOR AUGUSTO**
ONCOLOGIA CLINICA
**R.M.** 13-1838-96



LICENCIADO A: [SOCIEDAD MEDICA RIONEGRO S.A. SOMER S.A.] NIT [890939936-9]

# SOCIEDAD MEDICA RIONEGRO S.A. SOMER S.A.
# 890939936

## UNIDAD FUNCIONAL CANCER DE ADULTO

## CONSULTA EXTERNA ONCOLOGIA

**N° Historia Clínica: 769443**

| **Datos personales del Paciente** | | | | | | | |
|---|---|---|---|---|---|---|---|
| **Paciente:** | Cédula_Extranjería 769443 TOM MOLLOY PEDOUSSAUT | | | **Sexo:** | Masculino | **F. Nacim:** | 19/11/1987 |
| **Edad en la atencion:** | 35 Años / 4 Meses / 2 Días | **Estado Civil:** | Casado | **Dirección:** | TRANSVERSAL 17 a 55 22 | | |
| **Teléfono:** | 3223639433 | **Procedencia:** | RIONEGRO | **Ocupación:** | INDEPENDIENTE | | |
| **Responsable:** | NATALLU PRETELL | **Tel.responsable:** | 3505229885 | **Dir.responsable:** | RIOENGRO | **Parentesco:** | ESPOSA |
| **Acompañante:** | NATALLU PRETELL | | | **Tel. Acompañante:** | 3505229885 | | |
| **Entidad:** | EPS SURA | | | | | | |
| **Plan Beneficios:** | EPS SURA (CONTRIBUTIVO) | | | | | **Rango:** | RANGO 1 (CONTRIBUTIVO CATEGORIA A) |

| **FOLIO N°257** | | **Fecha del Folio:** 23/03/2023 07:49 | | | | | |
|---|---|---|---|---|---|---|---|
| **N° Ingreso:** | 5279944 | **Fecha:** | 23/03/2023 07:14 | **F. Consulta:** | No_Aplica | **C. Externa:** | Enfermedad_General |

☐ **Se adiciona conducta al plan de manejo.**

Tiene resultado de patologia: Fecha de diagnostico oncologico: Estadío:

**Detalle del folio:**

**SIGNOS VITALES**

**PESO:** Kg **TEMP:** C **PA:** 120/80 **FC:** 75 /MIN **FR:** 18 /MIN **SATURACION DE OXIGENO:** 98 **FI02:** 21 **DOLOR:**

**EVOLUCION ONCOLOGIA**

**SUBJETIVO**

TOM MOLLOY PEDOUSSAUT
Paciente de 34 Años de edad
Natural: Britanico - Francés
Residente en San Antonio de Pereira
Financiero - Independiente
Casado, 1 hijo

Antecedentes
- Patológicos: Estreñimiento crónico
- Quirúrgico: Niega
- Hábitos: Niega
- Alérgicos: Niega
- Familiares: cáncer de colon (abuelo)

RESUMEN
Paciente varios años (al menos 5) de estreñimiento y diarrea, sin ningún estudio
Ingresa a clínica somer el 06/06/2021 con clínica de abdomen agudo (dolor abdominal intenso, paro de fecales, vómito y signos de irritación peritoneal)

IMÁGENES
06/06/2021 TAC de Abdomen: Dilatación del colon predominando en la región cecal con signos de megacolon tóxico sin signos de peritonitis actual o perforación. Cambios inflamatorios de colitis y enteritis con áreas de reemplazo graso de las paredes como se describió que se describe en inflamación crónica a considerar enfermedad inflamatoria intestinal con compromiso de la región anal.
08/06/2021 TAC de Abdomen: Signos de obstrucción intestinal mecánica que compromete al sigmoide distal como fue descrito con marcada dilatación del marco cólico
15/06/2021 AngioTAC de tórax: Estudio negativo para TEP. Derrames pleurales bilaterales de predominio izquierdo. Atelectasias bibasales.
21/06/2021 TAC de Cara: Signos de proceso inflamatorio sinusal, crónico de predominio maxilar derecho con quiste de retención maxilar derecho, frontal derecho y opacidad de celdillas etmoidales. No hay formación de niveles hidroaéreos, no hay pólipos.
21/06/2021 TAC de Cuello: Estudio muestra engrosamiento de la región del ligamento gloso y ariepiglóticos. Edema con zonas de enfisema en esta topografía. Cuerdas bucales de aspecto normal.
23/06/2021 TACAR de tórax: Se identifican infiltrados de vidrio esmerilado en parches que comprometen especialmente a las zonas más dependientes de ambos hemitórax, afectando los lóbulos superiores y especialmente los lóbulos inferiores, con algunas áreas de consolidación en parches en los lóbulos inferiores. Hay derrame pleural laminar izquierdo. Llama la atención en lo visualizado de la tráquea material ocupando parcialmente la luz, hallazgo que debe correlacionarse con el cuadro clínico y antecedentes para descartar broncoaspiración. Hay un catéter que ingresa por el brazo derecho el cual su extremo distal en la vena cava superior. La ausencia del medio de contraste y el método de reconstrucción utilizado limitan la valoración del cardiomediastino, anotando que en lo que puede ser valorado de este no hay dilataciones anormales de la aorta o vasculatura pulmonar. Se identifican ganglios mediastinales de tamaño normal. En el contexto clínico actual se debe considerar dentro de las posibilidades infección por neumonía viral.
**Información del folio No. 257**

Dr. Victor Augusto Ramos González
Medicina Interna
Hematología y Oncología Clínica
R.M. 131838
C.C. 73'143.179

**73143179 - RAMOS GONZALEZ VICTOR AUGUSTO**
ONCOLOGIA CLINICA
**R.M.** 13-1838-96



LICENCIADO A: [SOCIEDAD MEDICA RIONEGRO S.A. SOMER S.A.] NIT [890939936-9]

PROCEDIMIENTOS
08/06/2021 Retossigmoidectomia + Colostomia
Hallazgos: Panículo adiposo abundantes, sutura en piel de cirugía previa, aponeurosis cerrada en abordaje umbilical, cavidad abdominal con líquido serosanguinolento moderado, marcada distensión pancolonica en un eje superior a 12 cm en todos sus segmentos, con zonas de despulimiento a nivel del ciego y ángulo hepático del colon, muñón apendicular sin filtraciones, zonas de isquemia en parches sin filtraciones, masa estenosante en la unión rectosigmoidea con membranas de fibrina adyacente, marcada distensión de asas intestinales delgadas, cámara gástrica colapsada, se realiza recambio de sonda nasogástrica y se verifica posicionamiento.
12/06/2021 Lavado peritoneal postquirúrgico + anastomosis colorrectal + cierre de cecostomía + eventrorrafia + dren
08/06/2021 Proctosigmoidectomia (ligadura cabos distal - proximal) + cecostomia descompresión + cierre de piel

PATOLOGIA 22/06/2021 - CitoPat No. 16409
Colon distal y recto, proctosigmoidectomía:
Adenocarcinoma de tipo intestinal moderadamente diferenciado.
Tamaño tumoral: 4 x 3,5 x 0,5 cm.
Extensión tumoral: a través de la muscular propia hacia el tejido pericolorrectal.
Invasión linfovascular y perineural: no se observa.
Gemación tumoral: moderada.
Borde de sección: proximal, distal y radial negativos para malignidad.
Ganglios: 2/10 ganglios linfáticos con compromiso metastásico por carcinoma
Otros hallazgos: tejido adiposo pericólico con extensas áreas de necrosis, inflamación crónica activa severa y cambios reparativos asociados.
pT3N1bMx
Dra Linda Barcenas Salazar

Presentó neumonía viral por COVID 19 (PCR del 21/06/2021): RESUELTA sin aparentes secuelas

DE CONTROL
17/08/2021 Hb 15, Hto 47, Plaquetas 216.000, WBC 5.320, N: 3.200, LDH 140, FA 57, AST 33, GGT 25, BUN 11.9, ALT 48, BT 0.67, BD 0.30, BI 0.37, Creatinina: 0.89, ACE CEA 0.82
06/09/2021 Hb: 14.9, Hcto: 44.6, Leucocitos: 5.770, N: 3.900, Plaquetas 195.000, LDH: 170, FA: 68, AST: 41.9, ALT: 23.6, GGT: 14.5, BT: 0.89, BD: 0.34, ACE-CEA 1.03
03/10/2021 RMN de abdomen y pelvis contrastada: cambios posquirúrgicos en pared abdominal y región rectosigmoidea no hay compromiso residual ni recidivante
09/11/2021 Hb: 16, Hcto: 50, Leucocitos 5.990, N: 3.200, Plaquetas: 188.000, LDH: 160, FA 65, AST: 29, ALT: 31, GGT: 26, BT: 1.08, BD: 0.34, Creatinina: 0.96, ACE-CEA 0.93
16/12/2021 Hb 17.3, hto 49.7, WBC 6540, N 3380, plaquetas 196.000, crea 1.02, ALT 49, AST 31.4, BT 1.1, BD 0.38, BI 0.72

Por parte de oncología se propuso inicialmente manejo adyuvante con FOLFOX6, sin embargo paciente no desea colocación de catéter de cámara implantable. Se opta entonces por esquema XELOX x 8 ciclos

Poliquimioterapia de alto riesgo protocolo XELOX x8
- 1° Ciclo el 20/08/2021 con adecuada tolerancia
- 2° Ciclo el 13/09/2021 con adecuada tolerancia
Había suspendido la quimioterapia, ahora acude con deseos de continuar el tratamiento
- 3° Ciclo el 22/11/2021 con adecuada tolerancia
- 4° Ciclo el 20/12/2021 con adecuada tolerancia

Paciente asiste con la decisión de no continuar con el tratamiento, conoce los riesgos y aun así acepta.
Se inicia seguimiento con imágenes

DE CONTROL
22/02/2022 TAC de Tórax simple y contrastada: Nódulo localizado en el LII que mide 4 x 3 mm en el plano axial, el cual ya se identificaba en estudios previos del año 2021 y no presenta variación significativa.
21/02/2022 RMN de abdomen y pelvis contrastada: Paciente en estado posquirúrgico de recto sigmoidectimoia, sin demostrarse por este método signos de recurrencia locorregional a distancia en el abdomen superior o la pelvis. Hepatomegalia leve. La vesícula biliar colapsada a favor de colecistitis crónica, puede considerarse revaloración mediantes estudio ecográfico. Cicatriz quirúrgica de laparotomía mediana con eventración contenida hacia el mesogastrio
05/03/2022 Colonoscopia: ileoscopia distal normal. Colonoscopia total normal. Anastomosis sin recidiva tumoral
20/10/2022 TAC de Tórax contrastado: Nódulo de apariencia cicatricial basal posterior izquierdo, con extensión hacia la pleura, sin cambios con respecto a estudio previo. No se definen lesiones metastásicas por este método.
09/11/2022 RMN de Abdomen y pelvis: Anastomosis colorrectal de apariencia normal, no se observan signos de recidiva tumoral, sin cambios con respecto a estudios previos del febrero/2022.
13/10/2022 Colonoscopia: Anastomosis amplia, sin signos de recaída.

Hoy acude a control y trae:
19/012/2023 Genética médica: panel molecular hereditario 30 genes NGS, Cribado de CNVS Y MLPA para BCRA 1 Y 2 No se identificaron variantes patogénica o probablemente patogénica ni de significado incierto.

Subjetivo: Refiere dolor abdominal, que se exacerba con la ingesta de algunos alimentos.

**OBJETIVO**

Aceptables condiciones generales, alerta, consciente, orientada, hidratada, sin dificultad respiratoria. EVA 0/10, ECOG 0

Peso: 87.9 Kg Talla: 181 cm SC: 2.0 m2

PINR, conjuntivas pálidas, mucosa oral húmeda sin lesiones
Cuello sin adenopatías ni IY
Tórax simétrico. RsCsRs sin soplos. MV conservado sin sobreagregados
Abdomen: Dolor a la palpacion abdominal, Herida quirúrgica sana
Extremidades sin edemas, llenado capilar menor de 2 segundos
Neurológico sin déficit mayor aparente, ROT ++/++++ y fuerza muscular conservada 5/5
**Información del folio No. 257**

Dr. Victor Augusto Ramos González
Medicina Interna
Hematología y Oncología Clínica
R.M. 131838
C.C. 73'143.179

**73143179 - RAMOS GONZALEZ VICTOR AUGUSTO**
ONCOLOGIA CLINICA
**R.M.** 13-1838-96



LICENCIADO A: [SOCIEDAD MEDICA RIONEGRO S.A. SOMER S.A.] NIT [890939936-9]

**ANALISIS**

Paciente de 34 años de edad con diagnóstico de Adenocarcinoma de tipo intestinal de la Unión rectosigmoidea, debutó con obstrucción intestinal
Manejo quirúrgico: Proctosigmoidectomia + Colostomía. 08/06/2021, posteriormente requirió lavados peritoneal y cierre de cecostomía
Patologia quirurgica: pT3N1bMx
Presentó neumonía viral por COVID 19 (PCR del 21/06/2021), ya cumplio asiamiento, asintomatico
Por parte de Oncología Clínica se considera paciente con cáncer de unión rectosigmoidea Estadio IIIB quien debutó con obstrucción, se beneficia de manejo oncoespecifico adyuvante protocolo FOLFOX 6
Sin Embargo solicita valorar otras opciones que no incluyan colocación de catéter de cámara implantable de quimioterapia
Optamos entonces por ofrecer manejo con protocolo XELOX (Capecitabina - 5FU) cada 21 días por 8 ciclos
2° Ciclo el 13/09/2021 con adecuada tolerancia
Había suspendido la quimioterapia, ahora acude con deseos de continuar el tratamiento
3° Ciclo el 22/11/2021 con adecuada tolerancia
4° Ciclo el 20/12/2021 con adecuada tolerancia
Paciente asiste con la decisión de no continuar con el tratamiento, conoce los riesgos y aun así acepta.
En el momento sin evidencia de recaída tumoral
Genética médica no se identificó variantes patogénica
Comenta dolor abdominal que se exacerba a la ingesta de algunos alimentos.
Se da orden TAC de tórax, RMN de abdomen y pelvis, colonoscopia, ACE CEA
Se da cita de cirugía oncológica
Se da cita por medicina del dolor.
Cita de control con resultados

**EPICRISIS**

**Se remite a programa de promoción y prevención?**

**Programa al que se remite:**

**Número de ciclos de quimioterapia administrados al paciente:**

| Fecha de inicio | Fecha de dinalización | Número de ciclos |
|---|---|---|
| **Fecha de inicio** | **Fecha de finalización** | **Número de ciclos** |

**Antecedentes** *** (El antecedente fue resaltado en la HC, implica una situación importante).**

| Fecha | Tipo Antecedente | * Detalle |
|---|---|---|
| 06/06/2021 05:28 | Médicos | ☐ Niega |
| 06/06/2021 05:28 | Quirúrgicos | ☐ Apendicectomia 06/06/2021 |
| 06/06/2021 05:28 | Familiares | ☐ Niega |

**Diagnósticos Registrados en este folio** **** (El diagnóstico fue resaltado en el folio, implica una situación importante).**

| Código CIE10 | * * | Nombre del diagnóstico Según CIE 10 | Princi | DxIng | DxEgr | Presuntivo ó definitivo | Clasificación RIPS | Clásificación Pre/Post QX | Detalle ú Observaciones médicas |
|---|---|---|---|---|---|---|---|---|---|
| C19X | ☐ | TUMOR MALIGNO DE LA UNION RECTOSIGMOIDEA | ☑ | ☐ | ☐ | Presuntivo | Impresion_Diagnostica | No_Corresponde | |

**Indicaciones Médicas (Órdenes Médicas las cuales seran vistas en el control de enfermería para su respectivo registro).**

**Tipo Indicación:** Salida_Consulta_Externa

**Órd. Médicas:**

**Solicitud de Exámenes Clínicos y Ayudas Diagnósticas**

| Cod CUPS | Cod ISS/SOAT + Descripción Examen Clinico ó ayuda Diagnóstica | Cant | Urgente/Rutinario | Detalles, Indicaciones u Observaciones médicas |
|---|---|---|---|---|

**Información del folio No. 257**

Dr. Victor Augusto Ramos González
Medicina Interna
Hematología y Oncología Clínica
R.M. 131838
C.C. 73'143.179

**73143179 - RAMOS GONZALEZ VICTOR AUGUSTO**
ONCOLOGIA CLINICA
**R.M.** 13-1838-96



LICENCIADO A: [SOCIEDAD MEDICA RIONEGRO S.A. SOMER S.A.] NIT [890939936-9]

| | | | | |
|---|---|---|---|---|
| 879301 | 879301 - TOMOGRAFIA COMPUTADA DE TORAX | 1 | Rutinario | CONTRASTADO Paciente de 34 años de edad con diagnóstico de Adenocarcinoma de tipo intestinal de la Unión rectosigmoidea, debutó con obstrucción intestinalManejo quirúrgico: Proctosigmoidectomia + Colostomía. 08/06/2021, posteriormente requirió lavados peritoneal y cierre de cecostomía Patologia quirurgica: pT3N1bMxPresentó neumonía viral por COVID 19 (PCR del 21/06/2021), ya cumplio asiamiento, asintomaticoPor parte de Oncología Clínica se considera paciente con cáncer de unión rectosigmoidea Estadio IIIB quien debutó con obstrucción, se beneficia de manejo oncoespecifico adyuvante protocolo FOLFOX 6Sin Embargo solicita valorar otras opciones que no incluyan colocación de catéter de cámara implantable de quimioterapiaOptamos entonces por ofrecer manejo con protocolo XELOX (Capecitabina - 5FU) cada 21 días por 8 ciclos2° Ciclo el 13/09/2021 con adecuada toleranciaHabía suspendido la quimioterapia, ahora acude con deseos de continuar el tratamiento3° Ciclo el 22/11/2021 con adecuada tolerancia4° Ciclo el 20/12/2021 con adecuada toleranciaPaciente asiste con la decisión de no continuar con el tratamiento, conoce los riesgos y aun así acepta.En el momento sin evidencia de recaída tumoralGenética médica no se identificó variantes patogénica Comenta dolor abdominal que se exacerba a la ingesta de algunos alimentos. Se da orden TAC de tórax, RMN de abdomen y pelvis, colonoscopia, ACE CEASe da cita de cirugía oncológicaSe da cita por medicina del dolor. Cita de control con resultados |
| 883401 | 883401 - RESONANCIA MAGNETICA DE ABDOMEN | 1 | Rutinario | CONTROL Paciente de 34 años de edad con diagnóstico de Adenocarcinoma de tipo intestinal de la Unión rectosigmoidea, debutó con obstrucción intestinalManejo quirúrgico: Proctosigmoidectomia + Colostomía. 08/06/2021, posteriormente requirió lavados peritoneal y cierre de cecostomía Patologia quirurgica: pT3N1bMxPresentó neumonía viral por COVID 19 (PCR del 21/06/2021), ya cumplio asiamiento, asintomaticoPor parte de Oncología Clínica se considera paciente con cáncer de unión rectosigmoidea Estadio IIIB quien debutó con obstrucción, se beneficia de manejo oncoespecifico adyuvante protocolo FOLFOX 6Sin Embargo solicita valorar otras opciones que no incluyan colocación de catéter de cámara implantable de quimioterapiaOptamos entonces por ofrecer manejo con protocolo XELOX (Capecitabina - 5FU) cada 21 días por 8 ciclos2° Ciclo el 13/09/2021 con adecuada toleranciaHabía suspendido la quimioterapia, ahora acude con deseos de continuar el tratamiento3° Ciclo el 22/11/2021 con adecuada tolerancia4° Ciclo el 20/12/2021 con adecuada toleranciaPaciente asiste con la decisión de no continuar con el tratamiento, conoce los riesgos y aun así acepta.En el momento sin evidencia de recaída tumoralGenética médica no se identificó variantes patogénica Comenta dolor abdominal que se exacerba a la ingesta de algunos alimentos. Se da orden TAC de tórax, RMN de abdomen y pelvis, colonoscopia, ACE CEASe da cita de cirugía oncológicaSe da cita por medicina del dolor. Cita de control con resultados |
| 903895 | 903895 - CREATININA EN SUERO U OTROS FLUIDOS | 1 | Rutinario | |
| 906603 | 906603 - ANTIGENO CARCINOEMBRIONARIO SEMIAUTOMATIZADO O AUTOMATIZADO | 1 | Rutinario | |

**Información del folio No. 257**

Dr. Victor Augusto Ramos González
Medicina Interna
Hematología y Oncología Clínica
R.M. 131838
C.C. 73'143.179

**73143179 - RAMOS GONZALEZ VICTOR AUGUSTO**
ONCOLOGIA CLINICA
**R.M.** 13-1838-96



LICENCIADO A: [SOCIEDAD MEDICA RIONEGRO S.A. SOMER S.A.] NIT [890939936-9]

| | | | | |
|---|---|---|---|---|
| 883440 | 883440 - RESONANCIA MAGNETICA DE PELVIS | 1 | Rutinario | CONTROL Paciente de 34 años de edad con diagnóstico de Adenocarcinoma de tipo intestinal de la Unión rectosigmoidea, debutó con obstrucción intestinalManejo quirúrgico: Proctosigmoidectomia + Colostomía. 08/06/2021, posteriormente requirió lavados peritoneal y cierre de cecostomía Patologia quirurgica: pT3N1bMxPresentó neumonía viral por COVID 19 (PCR del 21/06/2021), ya cumplio asiamiento, asintomaticoPor parte de Oncología Clínica se considera paciente con cáncer de unión rectosigmoidea Estadio IIIB quien debutó con obstrucción, se beneficia de manejo oncoespecifico adyuvante protocolo FOLFOX 6Sin Embargo solicita valorar otras opciones que no incluyan colocación de catéter de cámara implantable de quimioterapiaOptamos entonces por ofrecer manejo con protocolo XELOX (Capecitabina - 5FU) cada 21 días por 8 ciclos2° Ciclo el 13/09/2021 con adecuada toleranciaHabía suspendido la quimioterapia, ahora acude con deseos de continuar el tratamiento3° Ciclo el 22/11/2021 con adecuada tolerancia4° Ciclo el 20/12/2021 con adecuada toleranciaPaciente asiste con la decisión de no continuar con el tratamiento, conoce los riesgos y aun así acepta.En el momento sin evidencia de recaída tumoralGenética médica no se identificó variantes patogénica Comenta dolor abdominal que se exacerba a la ingesta de algunos alimentos. Se da orden TAC de tórax, RMN de abdomen y pelvis, colonoscopia, ACE CEASe da cita de cirugía oncológicaSe da cita por medicina del dolor. Cita de control con resultados. |

**Solicitud de Procedimientos No Quirúrgicos**

| Cod CUPS | Cod ISS/SOAT + Descripción Procedimiento No QX | Cant | Urgente/Rutinario | Detalles, Indicaciones u Observaciones médicas |
|---|---|---|---|---|
| 890378 | 890378 - CONSULTA DE CONTROL O DE SEGUIMIENTO POR ESPECIALISTA EN ONCOLOGIA | 1 | Rutinario | ccon resultados |
| 890337 | 890337 - CONSULTA DE CONTROL O DE SEGUIMIENTO POR ESPECIALISTA EN CIRUGIA ONCOLOGICA | 1 | Rutinario | CONTROL |
| 890243 | 8902430 - CONSULTA POR ESPECIALISTA EN DOLOR O ALGESIOLOGIA | 1 | Rutinario | |

**Información del folio No. 257**

Dr. Victor Augusto Ramos González
Medicina Interna
Hematología y Oncología Clínica
R.M. 131838
C.C. 73'143.179

**73143179 - RAMOS GONZALEZ VICTOR AUGUSTO**
ONCOLOGIA CLINICA
**R.M.** 13-1838-96



LICENCIADO A: [SOCIEDAD MEDICA RIONEGRO S.A. SOMER S.A.] NIT [890939936-9]

Rionegro, Antioquia. Julio 10 de 2023.

Doctor,
**JUAN PABLO CALVACHE SEPÚLVEDA**
E-mail: calvacheabogados@gmail.com

**Asunto:** Respuesta derecho de petición.
**Referencia:** Atención en salud - Tom Molloy Pedoussaut.

**GERARDO ANTONIO CORREA ÁLVAREZ,** mayor de edad, identificado como figura al pie de mi firma, en calidad de Auxiliar Jurídico de la **SOCIEDAD MÉDICA RIONEGRO S.A, SOMER S.A,** identificada con NIT: 890.939.936-9 y representada legalmente por el doctor **RAMIRO POSADA AGUDELO**, mayor de edad, identificado con Cedula de Ciudadanía N°71.647.955 de Medellín, actuando bajo los términos establecidos en el artículo 23 de la Constitución Política de Colombia y la Ley Estatutaria 1755 de 2015, que reglamentó el derecho de petición, procedo a dar respuesta en el siguiente sentido:

Doctor Pablo Calvache, la SOCIEDAD MÉDICA RIONEGRO S.A, SOMER S.A, tiene como propósito ofrecer una atención de alta calidad a todos sus usuarios y familiares, brindando un trato humanizado, cálido, de respeto y velando por un servicio integral, de manera que, tras la lectura del derecho de petición enviado en nombre del Señor Tom Molloy Pedoussaut, me permito dar respuesta a sus peticiones.

> *"**PRIMERO.** Indique la frecuencia y cantidad de curaciones de herida quirúrgica ordenadas por el médico tratante enfermería o profesional competente encargado al momento del egreso al señor Tom.*
> ***SEGUNDO.** Aporte los documentos que sustenten, acrediten o motiven la cantidad y frecuencia de curaciones necesarias al momento del egreso ordenadas por el médico tratante, enfermería o profesional competente encargado al señor Tom.*
> ***TERCERO.** Indique si era obligación de la CLÍNICA SOMER de realizar las curaciones de herida quirúrgica al momento del egreso del señor Tom.*
> ***CUARTO.** Señale la cantidad de curaciones de herida quirúrgicas realizadas posterior al egreso al señor Tom.*
> ***QUINTO.** Eventualmente no se responda positivamente alguna de las 4 peticiones anteriores, señalas las razones convencionales, constitucionales y legales".*

Por lo anterior, en vista de que las peticiones se encuentran íntimamente relacionadas con las curaciones quirúrgicas del Señor Tom Molloy Pedoussaut, encuentro viable la posibilidad de responder a cada una de ellas sobre el mismo escrito.

En primer lugar, la SOCIEDAD MÉDICA RIONEGRO S.A, SOMER S.A, al momento del egreso de cada paciente el médico tratante le ordena los planes de manejo ambulatorios, por tal motivo, al egresar de esta IPS el Señor

Tom Molloy Pedoussaut, recibió unas indicaciones, las cuales se encuentran en su historia clínica *(ver anexo 2)* donde se indica que el tratamiento de las heridas seria ambulatorio, de manera que, el paciente debía autorizar las curaciones ante su EPS y esta última redireccionar el tratamiento a la IPS competente donde se valoraran las heridas y se determinara la periodicidad de las curaciones.

Es así, que el personal de la salud que se encargó del egreso del Señor Tom Molloy Pedoussaut, fue diligente al ordenar el plan de curaciones, acto seguido, el usuario debía acercarse a realizar los trámites administrativos con su EPS, para que esta ultima diera continuidad y materializara el plan ordenado por el medico tratante de la SOCIEDAD MÉDICA RIONEGRO S.A, SOMER S.A.

Finalmente, para corroborar lo antes mencionado, en los anexos encontrara el Plan de Manejo y/o Formula Medica emitida por el doctor Carlos Alberto Hernández Rincón, Cirujano General y prestador de servicios de salud de la SOCIEDAD MÉDICA RIONEGRO S.A, SOMER S.A. y médico tratante del Señor Tom Molloy Pedoussaut *(ver anexo 1)*.

**Anexos**.

1. Plan de manejo y/o formula medica del Señor Tom Molloy Pedoussaut.
2. Historia clínica del Señor Tom Molloy Pedoussaut.

Según lo antes mencionado, cualquier duda con gusto será atendida.

Atentamente,

**GERARDO ANTONIO CORREA ÁLVAREZ**
Auxiliar Jurídico
SOCIEDAD MÉDICA RIONEGRO S.A.
C.C 1.038.415.093 de Marinilla.
Elaboró: Gerardo Antonio Correa Álvarez.
Revisó: Marcela Gómez Salazar.

# SOCIEDAD MEDICA RIONEGRO S.A. SOMER S.A.
# 890939936

## EVOLUCIÓN CIRUGÍA

**N° Historia Clínica: 769443**

| **Datos personales del Paciente** | | | | | | | |
|---|---|---|---|---|---|---|---|
| **Paciente:** | Cédula_Extranjería 769443 TOM MOLLOY PEDOUSSAUT | | | **Sexo:** | Masculino | **F. Nacim:** | 19/11/1987 |
| **Edad en la atencion:** | 33 Años / 8 Meses / 3 Días | **Estado Civil:** | Casado | **Dirección:** | TRANSVERSAL 17 a 55 22 | | |
| **Teléfono:** | 3223639433 | **Procedencia:** | RIONEGRO | **Ocupación:** | INDEPENDIENTE | | |
| **Responsable:** | NATALY | **Tel.responsable:** | 3505219885 | **Dir.responsable:** | RIONEGRO | **Parentesco:** | ESPOSA |
| **Acompañante:** | NATALY | | | **Tel. Acompañante:** | 3505219885 | | |
| **Entidad:** | EPS SURA | | | | | | |
| **Plan Beneficios:** | EPS SURA - (CONSULTA MEDICA) | | | | | **Rango:** | RANGO 1 (CONTRIBUTIVO CATEGORIA A) |

| **FOLIO N°220** | | **Fecha del Folio:** 23/07/2021 11:29 | | | | | |
|---|---|---|---|---|---|---|---|
| **N° Ingreso:** | 4438529 | **Fecha:** | 23/07/2021 10:21 | **F. Consulta:** | No_Aplica | **C. Externa:** | Enfermedad_General |

☐ **Se adiciona conducta al plan de manejo.**

**Detalle del folio:**

**SUBJETIVO**

CIRUGIA GENERAL
PROTOCOLO BIOSEGURIDAD

MOTIVO
CONTROL POSTQUIRURGICO

EEA
POP LAVADO PERITONEAL POSTQUIRURGICO + ANASTOSMOSIS COLORECTAL + CIERRE DE CECOSTOMIA + EVENTRORRAFIA + DREN (12/06/2021)
POP PROCTOSIGMOIDECTOMIA (LIGADURA CABOS DISTAL - PROXIMAL ) + CECOSTOMIA DE DECOMPRESION + CIERRE DE PIEL (08/06/2021)
ANTECEDENTE APENDICECTOMÍA LAPAROSCÓPICA 03/06/21

REPORTE DE PATOLOGIA
ADENOCARCINOMA COLORECTAL (pT3N1Mx)
OBSTRUCCION INTESTINAL MECANICA RESUELTA

MORBILIDAD ASOCIADA
ILEO ADINÁMICO POSTQUIRÚRGICO RESUELTO
INFECCION SARS COV - 2
PAROTIDITIS INFECCIOSA

SUBJETIVO
NO DOLOR ABDOMINAL
TOLERA DIETA
SIN FIEBRE
DEPOSICION PRESENTE
NO OTROS SINTOMAS

**OBJETIVO**

TRANQUILO COLABORADOR
ALERTA HIDRATADA
FC 78 FR 18 T 36.7
MUCOSAS ROSADAS HUMEDAS, NO ICTERICIA
NO AGREGADOS CARDIOPULMONARES
ABDOMEN BLANDO DEPRESIBLE NO DOLOROSO A LA PALPACIÓN
HERIDA QUIRURGICA CUBIERTA
NO SIGNOS DE IRRITACION PERITONEAL
NO EDEMAS
NO FOCALIZACION NEUROLOGICA

**ANALISIS**

PACIENTE PATOLOGIA OBSTRUCTIVA DEL TRACTO DIGESTIVO, REQUIERE RESECCION DE LESION ESTENOSANTE TOTAL A NIVEL DEL UNION RECTOSIGMOIDEA Y CECOSTOMIA DE DECOMPRESION Y EN SEGUNDO TIEMPO OPERATORIO RECONSTITUCION DEL TRACTO DIGESTIVO CON CIERRE DE PARED ABDOMINAL, EN REPORTE DE LESION NEOPLASICA EVUALUADO POR ONCOLOGIA CON INDICACION DE QUIMIOTERAPIA ADYUVANTE AL SUPERAR ETAPA DE AISLAMIENTO Y

**Información del folio No. 220**

Dr. Carlos A. Hernández Rincón
CIRUJANO GENERAL
C.C. No. 80.178.190 Bogotá D.C.
R.M. 95603/2003
NACIONAL DE COLOMBIA

**HERNANDEZ RINCON CARLOS ALBERTO**
CIRUGIA GENERAL
**R.M.** 95-0603-03



LICENCIADO A: [SOCIEDAD MEDICA RIONEGRO S.A. SOMER S.A.] NIT [890939936-9]

CONVALESCENCIA DEL COVID Y CICATRIZACION POR SEGUNDA INTENCION DE HERIDA QUIRURGICA. EVOLUCION CLINICA FAVORABLE, SIN PROGRESION DE CAMBIOS INFLAMATORIOS EN HERIDA QUIRURGICA EN MANEJO POR CLINICA DE HERIDAS AMBULATORIO. ACTUALMENTE TOLERANDO DIETA CON TRANSITO INTESTINAL, SE CITA A CONTROL EN 2 MESES. SE EXPLICA AMPLIAMENTE AL PACIENTE Y SU ACOMPAÑANTE PLAN TERAPEUTICO A SEGUIR. SE ACLARAN DUDAS

**EPICRISIS**

**Antecedentes** *** (El antecedente fue resaltado en la HC, implica una situación importante).**

| Fecha | Tipo Antecedente | * Detalle |
|---|---|---|
| 06/06/2021 05:28 | Médicos | Niega |
| 06/06/2021 05:28 | Quirúrgicos | Apendicectomia 06/06/2021 |
| 06/06/2021 05:28 | Familiares | Niega |

**Diagnósticos Registrados en este folio** **** (El diagnóstico fue resaltado en el folio, implica una situación importante).**

| Código CIE10 | * * | Nombre del diagnóstico Según CIE 10 | Princi | DxIng | DxEgr | Presuntivo ó definitivo | Clasificación RIPS | Clásificación Pre/Post QX | Detalle ú Observaciones médicas |
|---|---|---|---|---|---|---|---|---|---|
| C19X | ☐ | TUMOR MALIGNO DE LA UNION RECTOSIGMOIDEA | ✔ | ✔ | ✔ | Definitivo | Confirmado_Nuevo | Histopatologico | |

**Indicaciones Médicas (Órdenes Médicas las cuales seran vistas en el control de enfermería para su respectivo registro).**

**Tipo Indicación:** Salida_Consulta_Externa

**Órd. Médicas:** CITA CONTROL CONSULTA EXTERNA 2 MESES CIRUGIA
RECOMENDACIONES GENERALES
RETIRO DE PUNTOS
AFRONTAMIENTO PROGRESIVO DE BORDES DE HERIDA QUIRRUGICA
SEGUIMIENTO CON ONCOLOGIA

**Solicitud de Procedimientos No Quirúrgicos**

| Cod CUPS | Cod ISS/SOAT + Descripción Procedimiento No QX | Cant | Urgente/Rutinario | Detalles, Indicaciones u Observaciones médicas |
|---|---|---|---|---|
| 890202 | 39143 - CONSULTA AMBULATORIA DE MEDICINA ESPECIALIZADA | 1 | Rutinario | SS/ CITA CIRUGIA GENERAL CONTROL DC. CARLOS HERNANDEZ CONSULTIRO 223 |

**Información del folio No. 220**

Dr. Carlos A. Hernández Rincón
CIRUJANO GENERAL
C.C. No. 80.178.190 Bogotá D.C.
R.M. 95603/2003
NACIONAL DE COLOMBIA

**HERNANDEZ RINCON CARLOS ALBERTO**
CIRUGIA GENERAL
**R.M.** 95-0603-03



LICENCIADO A: [SOCIEDAD MEDICA RIONEGRO S.A. SOMER S.A.] NIT [890939936-9]

# SOCIEDAD MEDICA RIONEGRO S.A. SOMER S.A.

## NIT: 890939936

**Calle 38 No. 54 A - 35 - Rionegro, Antioquia**
**Teléfono(s): 569 9999 - 6052626**

# PLAN DE MANEJO Y/O FORMULA MEDICA

| EGRESO HOSPITALARIO | | | | | | | |
|---|---|---|---|---|---|---|---|
| **Nº Historia Clínica:** | 769443 | **Nº Folio:** | 208 | **Folio Asociado:** | | 28/06/2021 10:07 a. m. | |
| **DATOS PERSONALES** | | | | | | | |
| **Nombre Paciente:** | TOM MOLLOY PEDOUSSAUT | **Identificación:** | 769443 | **Sexo:** | Masculino | | |
| **Fecha Nacimiento:** | 19/noviembre/1987 | **Estado Civil:** | Casado | | | | |
| **Dirección:** | TRANSVERSAL 17 a 55 22 | **Teléfono:** | 3223639433 | | | | |
| **DATOS DE AFILIACIÓN** | | | | | | | |
| **Entidad:** | EPS SURA | | | | | | |
| **Plan Beneficios:** | EPS SURA (CONTRIBUTIVO) | | | | | | |

**DIAGNOSTICOS**

| Codigo | Diagnostico | Principal |
|---|---|---|
| C19X | TUMOR MALIGNO DE LA UNION RECTOSIGMOIDEA | X |

**INDICACIONES A PACIENTE PLAN DE MANEJO EXTERNO**

| Observación | Cantidad |
|---|---|
| 1 - SOLICITAR CITA CONTROL CONSULTA EXTERNA EN 4 SEMANAS PARA REVISION POSTQUIRURGICA DC. CARLOS HERNANDEZ CONSULTORIO 223 CLINICA SOMER TELEFONO 5610092 ******* 2 - RETIRO DE PUNTOS EN 10 DIAS EN CLINICA SOMER SALA DE PROCEDIMIENTO EN 3 PISO TORRE 1 O EN CENTRO DE ATENCION MAS CERCANO ****** 3- PLAN DE CURACIONES MAYORES CLINICA DE HERIDAS ******* 4- NO LEVANTAR PESO SUPERIOR A 10 KILOGRAMOS DURANTE EL PRIMER MES POSTQUIRURGICO ****** 5 - HOY REPOSO EN CAMA Y DESDE MAÑANA CAMINAR, PUEDE REALIZAR ACTIVIDADES COTIDIANAS SIN REALIZAR GRANDES ESFUERZOS Y MANTENER FAJADO ******* 6 - DESPLAZAMIENTOS EN VEHICULOS EN TRAYECTOS CORTOS, NO TRANSPORTRSE EN MOTOCICLETA DURANTE 15 DIAS ****** 7- PROCURAR UNA DIETA SALUDABLE, EVITAR COMIDAS GRASOSAS O FRITURAS. NO CONSUMIR LACTEOS NI DERIVADOS HASTA NUEVA ORDEN. ***** 8 - SI PRESENTA CUALQUIER SENSACION DE ANORMALIDAD QUE NO MEJORE CON EL MEDICAMENTO INDICADO ASISTIR AL SERVICIO DE URGENCIAS. ***** 9- MANTENER APOSITO CUBRIENDO HERIDA QUIRURGICA, NO RETIRAR, EVITAR MOJARLO ***** 10 - TOMAR LA MEDICACION INDICADA ***** 11 - INCAPACIDAD MEDICA INICIAL POR 30 DIAS A PARTIR DE LA FECHA DE INGRESO **** 12 - SEGUIR ORDENES DE ONCOLOGIA | 1 |
| **Total Ítems:** | 1 |

Dr. Carlos A. Hernández Rincón
CIRUJANO GENERAL
C.C. No. 80.178.196 Bogotá D.C.
R.M. 95600/2003
NACIONAL DE COLOMBIA

**HERNANDEZ RINCON CARLOS ALBERTO**
Tarjeta Profesional: 95-0603-03


LICENCIADO A: [SOCIEDAD MEDICA RIONEGRO S.A. SOMER S.A.] NIT [890939936-9]

# DICTAMEN DE DETERMINACIÓN DE ORIGEN Y/O PÉRDIDA DE CAPACIDAD LABORAL Y OCUPACIONAL

## 1. Información general del dictamen

**Fecha de dictamen:** 11/12/2023
**Motivo de calificación:** PCL (Dec 1507 /2014)
**Nº Dictamen:** 769443 - 331
**Tipo de calificación:** Dictamen pericial
**Instancia actual:** No aplica
**Tipo solicitante:** Persona natural
**Nombre solicitante:** Tom Molloy Pedoussaut
**Identificación:** CE 769443
**Teléfono:** 3505229885 - 3223639433
**Ciudad:** Rionegro - Antioquia
**Dirección:** Transversal 17 A 55 22
**Correo eletrónico:**

## 2. Información general de la entidad calificadora

**Nombre:** Juan Mauricio Rojas G
**Identificación:** 79625220
**Dirección:** mall san lucas plaza local 9865
**Teléfono:** 3008722111
**Correo electrónico:** maurojas36@gmail.com
**Ciudad:** Medellín - Antioquia

## 3. Datos generales de la persona calificada

**Nombres y apellidos:** Tom Molloy Pedoussaut
**Identificación:** CE - 769443
**Dirección:** Transversal 17 A 55 22
**Ciudad:** Rionegro - Antioquia
**Teléfonos:** 3505229885 - 3223639433
**Fecha nacimiento:** 19/11/1987
**Lugar:**
**Edad:** 36 año(s) 0 mes(es)
**Genero:** Masculino
**Etapas del ciclo vital:** Población en edad economicamente activa
**Estado civil:** Casado
**Escolaridad:** Pregrado (Universitaria)
**Correo electrónico:**
**Tipo usuario SGSS:**
**EPS:**
**AFP:**
**ARL:**
**Compañía de seguros:**

## 4. Antecedentes laborales del calificado

**Tipo vinculación:**
**Trabajo/Empleo:**
**Ocupación:**
**Código CIUO:**
**Actividad economica:**
**Empresa:**
**Identificación:**
**Dirección:**
**Ciudad:**
**Teléfono:**
**Fecha ingreso:**
**Antigüedad:**
**Descripción de los cargos desempeñados y duración:**

## 5. Relación de documentos y examen físico (Descripción)

## Información clínica y conceptos

**Resumen del caso:**
Paciente masculino de 36 años de edad actualmente, ocupación Financiero Independiente con Adenocarcinoma de tipo intestinal de la Unión rectosigmoide, con manejo quirúrgico y poliquimioterapia sin terminar por decisión propia.

**Resumen de información clínica:**

**03062021** Paciente masculino de 36 años de edad actualmente, ocupación Financiero Independiente acude a urgencias por dolor abdominal que por el curso y los hallazgos al examen físico se sospecha posible apendicitis aguda. Antecedentes estreñimiento crónico y diarreas sin estudio. Se indica manejo sintomático y valoración por cirugía general.

**03062021 Valoración Cirugía General.** Dx clínico Apendicitis. Manejo quirúrgico. Se programa Cx.

**03062021 Cirugía**. Apendicetomía laparoscópica. Patología. Cuidados herida . Instrucciones. Incentivo respiratorio. Seguimiento clínico.

**04062021 Cirugía General.** POP de apendicectomía laparoscópica con apendicitis aguda fibrinopurulenta, buena evolución postquirúrgica, sin signos de alarma, alta con instrucciones y signos de alarma para Reconsulta.

**06062021 Rx de Abdomen:** Niveles hidroaéreos con ausencia de gas distal.

**06062021 Urgencias.** Reconsulta por paro de flatos y fecales asociado a dolor y distensión abdominal, sin mejoría con medicación oral. Al ef: abdomen distendido, doloroso a la palpación, heridas limpias sin signos de infección, mcburney no doloroso, Blumberg negativo, dunphy negativo, Rovsing negativo, Murphy negativo, golpe talón negativo. Sin irritación peritoneal, Rx de abdomen niveles hidroaéreos con ausencia de gas distal. Dx obstrucción intestinal secundaria se indica manejo médico , valoración cirugía general.

**06062021 Rx abdomen:** se evidencian niveles hidroaéreos con ausencia de gas distal.

**06062021 Cirugía General.** Paciente posquirúrgico temprano de apendicetomía con dolor abdominal, con cambios en el habito intestinal , sin signos de irritación peritoneal. Sonda nasogástrica. Tac de abdomen simple y contrastado. Seguimiento Clínico.

**06062021 Tomografía de Abdomen Contrastada:** En las bases pulmonares no identifico lesiones. El hígado es de tamaño y densidad normal, sin alteración difusa ni lesiones focales. Vesícula biliar se encuentra distendida, de paredes delgadas sin lesión en su interior. No hay dilatación de la vía biliar intra ni extrahepática. El páncreas tiene densidad homogénea, su tamaño es normal. No hay signos de proceso inflamatorio, lesiones focales ni calcificaciones. Bazo aumentado de tamaño, alcanza 13cms en el eje longitudinal. Glándulas suprarrenales sin lesiones. Riñones de tamaño y posición normales. Tienen adecuado grosor cortical, sin dilatación de cavidades colectoras, cálculos ni lesiones focales. Retroperitoneo sin masas ni adenopatías. No hay evidencia de retro-neumoperitoneo. Vejiga distendida, sin engrosamientos patológicos. Próstata de tamaño normal. Se observa marcada dilatación del ciego, colon ascendente y colon transverso con contenido líquido de todo el marco cólico extendiéndose hacia la región sigmoidea. Hay engrosamiento de las paredes de la región sigmoidea en forma difusa sugiriendo fenómeno inflamatorio. Hay neumatosis difusa del ciego, el cual alcanza un diámetro en el eje transverso de 14.5cms. Llama la atención áreas de reemplazo graso de la pared colónica hacia el ángulo esplénico y de las paredes del sigmoides con extensión hacia el recto en toda la extensión hasta la región anal predominando en este último nivel. También hay asas de yeyuno e íleon con reemplazo graso de la pared, estos hallazgos se describen en fenómeno inflamatorio crónico entre las posibilidades enfermedad inflamatoria intestinal. No hay dilatación de asas de intestino delgado o segmento de transición a este nivel. No observo masa neoplásica de tracto gastrointestinal. Escasa cantidad de líquido libre interasas y pélvico. No hay claros signos de peritonitis. No hay hernias de la pared abdominal ni de la región inguinal. Estructuras óseas sin lesiones. Conclusión: Dilatación del colon descrito predominando en la región cecal con signos de megacolon tóxico sin signos de peritonitis actual o perforación. Cambios inflamatorios de colitis y enteritis con áreas de reemplazo graso de las paredes como se describió que se describe en inflamación crónica a considerar enfermedad inflamatoria intestinal con compromiso de la región anal.

**06062021, 07062021, 08062021 Cirugía General.** Paciente en el momento sin hallazgos que sugieran contexto de megacolon toxico, cursa marcada dilatación pan colónica, pero sin abdomen agudo no contexto séptico. Requiere apoyo interdisciplinario con gastroenterología. Actualmente con íleo adinámico sin indicación de reintervención, con sospecha de enfermedad inflamatoria intestinal sin indicación de manejo intrahospitalario. Con Hipocalemia en Reposición y con Íleo Postquirúrgico en manejo médico. Tac control. Valoración Gastroenterología. Seguimiento clínico.

**08062021 TAC de Abdomen:** El hígado tiene tamaño, forma y densidades normales sin evidencia de lesiones focales. Vesícula distendida sin lesiones. No hay alteraciones en lo visualizado de la porta. La vía biliar intra extra-hepática de calibre normal. El bazo, glándulas suprarrenales y páncreas sin alteraciones. Riñones de tamaño y forma y densidades normales sin evidencia de lesiones focales. No hay cálculos ni dilataciones de los sistemas pielo caliciales. Estructuras vasculares con curso y calibre normal sin evidencia de masas o adenomegalias. La vejiga se encuentra mínimamente distendida sin lesiones. Hay líquido libre en la pelvis e interasas. Llama la atención distensión de asas intestinales delgadas y marcada distensión del marco cólico identificando una transición abrupta del calibre hacia la topografía del sigmoide distal. El recto se encuentra colapsado. Estos hallazgos indican una obstrucción intestinal mecánica distal en el sigmoides a correlacionar con los

antecedentes clínicos. En este nivel no identifico masas ni alteración de los tejidos blandos adyacentes. Se anota que el ciego alcanza un diámetro de 91 mm. No hay aire libre en el presente control. Se observa sonda enteral en trayecto esofágico con extremo distal dirigido hacia el estómago, encontrando que este se encuentra colapsado. Hay derrame pleural laminar izquierdo. No se identifican lesiones óseas, traumáticas, líticas, blásticas o expansivas. Conclusión: Signos de obstrucción intestinal mecánica que compromete al sigmoide distal como fue descrito con marcada dilatación del marco cólico a correlacionar con los antecedentes clínicos.

**08062021 Cirugía General.** Requiere manejo quirúrgico. Tac control evidencia progresión de cambios intestinales con zona estenótica claramente visualizada a nivel del colon sigmoides, sin respuesta alguna a manejo médico. Se programa Cx Laparotomía exploratoria por obstrucción intestinal .

**08062021 Cirugía.** Proto sigmoidectomía (Ligaduras cabos distal- proximal) + Cecostomía de compresión + Cierre de pie. Cuidados herida. Patología. Instrucciones. Incentivo respiratorio. Seguimiento clínico. Valoración Medicina del Dolor.

**09062021, 10062021, 11062021, 15062021, 17062021, 21062021 Valoración Medicina del Dolor.** Paciente con dolor agudo postoperatorio por cirugía abdominal, en el momento mal control sintomático por lo que ajusto manejo farmacológico. Seguimiento clínico. Pendiente cirugía de reconstrucción de tubo digestivo, catéter epidural para control del dolor postoperatorio. Se programa Cx. Paciente con dolor agudo multifactorial. Dolor abdominal controlado con analgesia actual sin efectos adversos. Dolor en hemicara izquierda por sospecha de parotiditis bacteriana en mejoría. Continuar igual plan de manejo intrahospitalario sin modificaciones. Cierra interconsulta. Terapia física en cuidado critico.

**09062021, 10062021, 11062021, 12062021, 13062021, 14062021, 15062021, 16062021 17062021, 18062021, 19062021, 20062021, 21062021, 22062021, 23062021, 24062021** Nutrición - soporte nutricional parenteral- Régimen dietético especializado.

**09062021, 10062021, 11062021, 12062021 Cirugía General.** Evolución postoperatoria tórpida, inadecuado manejo del dolor, amerita segundo tiempo operatorio para reconstrucción de tracto digestivo. Seguimiento iónico. Sin deterioro clínico. Clínica del Dolor. Nutrición. Se programa Cx.

**13062021 Cirugía.** Lavado peritoneal postquirúrgico + Anastomosis colorrectal + Cierre de cecostomía + Eventorrafia + Dren . Seguimiento clínico.

**14062021, 15062021, 16062021, 17062021, 19062021 Cirugía General.** Notoria mejoría clínica, bajo soporte nutricional parental, cuidados herida, cuidados drenes, ajuste dolor, seguimiento iónico. Se mantiene tratamiento terapéutico. Paciente con evolución favorable sin embargo presenta signos de ISO superficial, picos febriles. Tac abdomen contrastado. TAC muestra colecciones que parecieran ser residuales, reactantes de control con notoria mejoría, PCR en rango de seguridad, el dolor abdominal es mínimo, dolor en oído izquierdo. Valoración Otorrino por parótida.

**15062021 ANGIOTAC DE AORTA-TORACICA:** Conclusión: Estudio negativo para tromboembolismo pulmonar. Derrames pleurales bilaterales de predominio izquierdo. Atelectasias bibasáleses.

**16062021 Ecografía Abdominal Total:** Se limita la evaluación de la región pélvica por aire intestinal, definir complemento tomográfico contrastado para descarta colección. Barro biliar en vesícula.
**18062021, 19062021** Curaciones

**19062021, 20062021, 21062021, 22062021, 23062021, 24062021 Cirugía General .** Paciente con cuadro inflamatorio facial extendido a región cervical, dolor aunado de difícil control. Dado el contexto inflamatorio sospechoso por patología digestiva, Tac cráneo facial. Valoración Medicina Interna, Clínica de Heridas. Buena evolución postquirúrgica en el momento sin indicación de reintervención, deambulación, suspender NPT. Seguimiento por Medicina Interna por Covid.

**21062021 TAC de senos Paranasales Conclusión:** Signos de proceso inflamatorio sinusal, crónico de predominio maxilar derecho con quiste de retención maxilar derecho, frontal derecho y opacidad de celdillas etmoidales. No hay formación de niveles hidroaéreos, no hay pólipos.

**21062021 TAC de Cuello:** Estudio muestra engrosamiento de la región del ligamento gloso y ariepiglóticos. Edema con zonas de enfisema en esta topografía. Cuerdas bucales de aspecto normal.

**21062021 Valoración Otorrinolaringología.** Con cuadro sugestivo de parotiditis bacteriana izquierda. Tac de cara y cuello evidencia aumento de glándula parótida con pequeña colección. Se descarta infección otológica. Con cubrimiento antibiótico. Recomendaciones. En caso de colección mayor se puede realizar drenaje guiado por eco. No requiere manejo adicional por ORL.

**21062021, 22062021, 23062021, 26062021, 27072021, 28062021 Valoración Medicina Interna.** Descartar Neumonía, Covid . Valoración Gastroenterología. Terapia respiratoria. Traslado a piso COVID para manejo protocolizado. Tac de tórax. Seguimiento clínico. Etiología maligna del cuadro obstructivo ya valorado por Oncología. Buena evolución, bajo manejo de ISO profunda con curaciones por clínica de heridas. Egreso. Con mejoría de dímero D y LDH. Recomendaciones: No levantar peso superior a 10 kgs durante el 1 mes, caminar, actividades cotidianas sin esfuerzos, mantener fajado , desplazamiento en vehículos trayectos cortos, No motocicleta. Cita control. Clínica de heridas. Seguir tratamiento oncológico.

**21062021** CORONAVIRUS, RT-PCR SARS COV-2 (COVID-19) POSITIVO COVID19

**22062021, 24062021, 29062021 Clínica de Heridas.** Control de carga bacteriana + control de exudado + promover proceso de granulación. Recomendaciones. Manejo en conjunto con Cirugía General. Recomendaciones. Alta con curaciones por salud en casa.

**23062021 TAC de Tórax:** Se identifican infiltrados de vidrio esmerilado en parches que comprometen especialmente a las zonas mas dependientes de ambos hemitórax, afectando los lóbulos superiores y especialmente los lóbulos inferiores, con algunas áreas de consolidación en parches en los lóbulos inferiores. Hay derrame pleural laminar izquierdo. No hay signos de fibrosis pulmonar. Llama la atención en lo visualizado de la tráquea material ocupando parcialmente la luz, hallazgo que debe correlacionarse con el cuadro clínico y antecedentes para descartar broncoaspiración. Hay un catéter que ingresa por el brazo derecho el cual su extremo distal en la vena cava superior. La ausencia del medio de contraste y el método de reconstrucción utilizado limitan la valoración del cardio mediastino, anotando que en lo que puede ser valorado de este no hay dilataciones anormales de la aorta o vasculatura pulmonar. Se identifican ganglios mediastinales de tamaño normal. En el contexto clínico actual se debe considerar dentro de las posibilidades infección por neumonía viral.

**25062021, 26062021, 28062021 Cirugía General.** Buena evolución postquirúrgica, en manejo de ISO profunda por clínica de heridas. Covid 19 +, parotiditis la cual se encuentra en resolución, sin documentar lesiones metastásicas intrabdominales. Valoración por Oncología clínica realización de manejo adyuvante teniendo en cuenta hallazgos intraoperatorios de cuadro obstructivo intestinal y algunas zonas de isquemia. Clínica de heridas domiciliarias. Tac de tórax. Adecuada evolución alta con plan de manejo ambulatorio.

**25062021 Valoración Oncología. C**ursando con neumonía viral por SARS COVID 19. Manejo monoespecífico adyuvante para iniciar mínimo 3-4 semanas después del diagnóstico de COVID. Cita control.

**26062021 TAC tórax:** Se identifican infiltrados de vidrio esmerilado en parches que comprometen especialmente a las zonas mas dependientes de ambos hemitórax, afectando los lóbulos superiores y especialmente los lóbulos inferiores, con algunas áreas de consolidación en parches en los lóbulos inferiores. Hay derrame pleural laminar izquierdo. No hay signos de fibrosis pulmonar. Llama la atención en lo visualizado de la tráquea material ocupando parcialmente la luz, hallazgo que debe correlacionarse con el cuadro clínico y antecedentes para descartar broncoaspiración.

**23072021 Control Cirugía General**. Evolución clínica favorable, sin progresión cambios inflamatorios en herida quirúrgica en manejo por clínica de heridas. Cita control. Seguimiento Oncología .

**05082021, 11082021, 01092021, 24092021, 11102021, 10112021, 01122021, 07012022 Control Oncología.** Paciente con Adenocarcinoma de tipo intestinal de la Unión rectosigmoidea Estadio IIIB debutó con obstrucción, manejo con protocolo XELOX cada 21 días por 8 ciclos, Quimioterapia alta. Cita control Colonoscopia y RMN contrastada de abdomen y pelvis. Valoración prioritaria Genética médica, Clínica de Heridas. Con 1 Ciclo quimioterapia con adecuada tolerancia. Cita control. Síntomas depresivos marcados que están afectando su vida cotidiana, requiere valoración psiquiatría y psicología oncológica. Suspendió quimioterapia.

**Poliquimioterapia de alto riesgo protocolo XELOX x8:** Primer ciclo 20082021, Segundo ciclo: 13092021, Había suspendido la quimioterapia, Tercer ciclo: 22112021, Cuarto ciclo: 20122021

**21092021, 26102021 Valoración Psicología.** Relata buena evolución postoperatoria. Manifiesta sentirse un poco desanimado con los cambios en su estilo de vida. Expresa confianza en el personal de salud. Durante la consulta habla de su familia, de su biografía, de su deseo de recuperación, de sus recursos de afrontamiento y de sus estrategias de adaptación. Relata mejoría de los efectos secundarios de la quimioterapia después de unos días receso por mala tolerancia. Facilito la expresión emocional y brindo apoyo psicológico familiar. Cita control

**03102021 RMN de abdomen y pelvis contrastada:** cambios posquirúrgicos en pared abdominal y región rectosigmoidea no hay compromiso residual ni recidivante.

**12102021 Control Cirugía General.** Herida quirúrgica en proceso de cicatrización. Seguimiento por clínica de heridas. Tolera dieta tránsito intestinal. Cita control. Seguimiento Oncología.

**13012022 Control Oncología.** Paciente asiste con la decisión de no continuar con el tratamiento, conoce los riesgos y aun así acepta. Seguimiento con TAC de Tórax simple y contrastada, RMN de abdomen y pelvis contrastada, y colonoscopia (los dos primeros años cada 6 meses, luego cada año). Valoración por Genética médica.

**21022022 RMN de abdomen y pelvis contrastada:** Paciente en estado posquirúrgico de recto sigmoidectomía, sin demostrarse por este método signos de recurrencia loco regional a distancia en el abdomen superior o la pelvis. Hepatomegalia leve. La vesícula biliar colapsada a favor de colecistitis crónica, puede considerarse revaloración mediante estudio ecográfico. Cicatriz quirúrgica de laparotomía mediana con eventración contenida hacia el mesogastrio.

**22022022 TAC de Tórax simple y contrastada:** Nódulo localizado en el LII que mide 4 x 3 mm en el plano axial, el cual ya se identificaba en estudios previos del año 2021 y no presenta variación significativa.
**05032022 Colonoscopia:** ileoscopia distal normal. Colonoscopia total normal. Anastomosis sin recidiva tumoral.

**28092022, 28112022 Control Oncología.** Últimas imágenes en sin evidencia de recaída tumoral. Al ef: Abdomen Herida quirúrgica abierta cerrando por segunda intención cubierta con apósitos. Extremidades sin edemas, llenado capilar menor de 2 segundos. Neurológico sin déficit mayor aparente, ROT ++/++++ y fuerza muscular conservada 5/5. TAC de Tórax simple y contrastada, RMN de abdomen y pelvis contrastada, y colonoscopia (los dos primeros años cada 6 meses, luego cada año). Cita con resultados. Nutrición y Dietética.Valoración por Genética médica.

**20102022 TAC de Tórax contrastado:** Nódulo de apariencia cicatricial basal posterior izquierdo, con extensión hacia la pleura, sin cambios con respecto a estudio previo. No se definen lesiones metastásicas por este método.
**09112022 RMN de Abdomen y pelvis:** Anastomosis colorrectal de apariencia normal, no se observan signos de recidiva tumoral, sin cambios con respecto a estudios previos del febrero/2022.
**13102022 Colonoscopia:** Anastomosis amplia, sin signos de recaída.

**190122023 Genética médica:** panel molecular hereditario 30 genes NGS, Cribado de CNVS Y MLPA para BCRA 1 Y 2 No se identificaron variantes patogénica o probablemente patogénica ni de significado incierto.

**23032023 Control Oncología.** En el momento sin evidencia de recaída tumoral. Genética médica no se identificó variantes patogénicas. Refiere dolor abdominal que se exacerba a la ingesta de algunos alimentos. Cita control con TAC de tórax, RMN de abdomen y pelvis, colonoscopia, ACE CEA. Valoración Medicina del dolor.

**PROCEDIMIENTOS QX**

APENDICECTOMIA VIA LAPAROSCÓPICO
PROCTOSIGMOIDECTOMIA (LIGADURA CABOS DISTAL - PROXIMAL ) + CECOSTOMIA DE DESCOMPRESIÓN + CIERRE DE PIEL
LAVADO PERITONEAL POSTQUIRÚRGICO + ANASTOMOSIS COLORECTAL + CIERRE DE CECOSTOMÍA + EVENTRORRAFIA + DREN

RX DE ABDOMEN
TAC ABDOMEN SIMPLE Y CONTRASTADO
TAC COMPUTADA DE CUELLO
TAC COMPUTADA DE SENOS PARANASALES O CARA
ECOGRAFÍA ABDOMINAL TOTAL
ANGIOTAC DE AORTA-TORÁCICA
TAC DE TÓRAX
RMN DE ABDOMEN Y PELVIS CONTRASTADA
COLONOSCOPÌA

K37X APENDICITIS NO ESPECIFICADA
K564 OTRAS OBSTRUCCIONES DEL INTESTINO
E876 HIPOPOTASMIA
K560 ÍLEO PARALÍTICO
R520 DOLOR AGUDO 09062021
B269 PAROTIDITIS SIN COMPLICACIONES 21062021
F419 TRASTORNO DE ANSIEDAD NO ESPECIFICADO 21062021

U071 COVID-19 (virus identificado) 22062021
C187 TUMOR MALIGNO DEL COLON SIGMOIDE 25062021
R100 ABDOMEN AGUDO 26062021

## Pruebas especificas

**Fecha:** 06/06/2021 **Nombre de la prueba:** RX DE ABDOMEN
**Resumen:**

**Fecha:** 06/06/2021 **Nombre de la prueba:** TAC ABDOMEN SIMPLE Y CONTRASTADO
**Resumen:**

**Fecha:** 15/06/2021 **Nombre de la prueba:** ANGIOTAC DE AORTA-TORACICA
**Resumen:**

**Fecha:** 16/06/2021 **Nombre de la prueba:** ECOGRAFIA ABDOMINAL TOTA
**Resumen:**

**Fecha:** 21/06/2021 **Nombre de la prueba:** TOMOGRAFIA COMPUTADA DE CUELLO
**Resumen:**

**Fecha:** 21/06/2021 **Nombre de la prueba:** TOMOGRAFIA COMPUTADA DE SENOS PARANASALES O CARA
**Resumen:**

**Fecha:** 23/06/2021 **Nombre de la prueba:** TAC DE TORAX
**Resumen:**

**Fecha:** 03/10/2021 **Nombre de la prueba:** RMN DE ABDOMEN Y PELVIS CONTRASTADA
**Resumen:**

**Fecha:** 05/03/2022 **Nombre de la prueba:** COLONOSCOPÌA
**Resumen:**

## Tratamientos medicos y quirurgicos

**Fecha:** 03/06/2021 **Intervención o tratamiento:** APENDICECTOMIA VIA LAPAROSCOPICA
**Resumen:**

**Fecha:** 08/06/2021 **Intervención o tratamiento:** PROCTOSIGMOIDECTOMIA (LIGADURA CABOS DISTAL - PROXIMAL ) + CECOSTOMIA DE DECOMPRESION + CIERRE DE PIEL
**Resumen:**

**Fecha:** 13/06/2021 **Intervención o tratamiento:** LAVADO PERITONEAL POSTQUIRURGICO + ANASTOSMOSIS COLORECTAL + CIERRE DE CECOSTOMIA + EVENTRORRAFIA + DREN
**Resumen:**

## Concepto de rehabilitación

**Proceso de rehabilitación:** Finalizado

Se realizo en la clinica.

## Valoraciónes del calificador o equipo interdisciplinario

**Fecha:** **Especialidad:** Medicina Laboral

Paciente masculino de 36 años de edad actualmente, ocupación Financiero Independiente acude a urgencias el 3 de junio de 2021 por dolor abdominal con posible apendicitis aguda. Antecedente estreñimiento crónico y diarreas sin estudio. Valorado por cirugía general que define Apendicitis. Manejo quirúrgico. Cx le realiza los siguientes procedimientos: 1. Apendicetomía laparoscópica, con pop con iirregular evolucion, persiste dolor. Reingresa. Le toman TAC de abdomen y encuentran neumatosis intestinal con dilatación crítica de ciego y obstrucción a nivel del sigmoides. Con diagnóstico de obstrucción intestinal se lleva a laparotomía exploradora y encuentran gran dilatación del colon con diámetro mayor de 12 cms, signos de sufrimiento intestinal en parches, masa en sigmoides que causa la obstrucción, cierre de muñón apendicular en buen estado, le practican resección de sigmoides con cierre del muñón proximal y distal sutura mecánica y le realizan cecostomía de tubo para descompresión. El 12-06-2021 es llevado nuevamente a cirugía y le realizan anastomosis colorrectal, cierre de la cecostomía, lavado peritoneal y eventrorrafia sin complicaciones 2. Proto sigmoidectomía (Ligaduras cabos Distal - proximal) + Cecostomía de compresión + Cierre de pie. 3. Lavado peritoneal postquirúrgico + Anastomosis colorrectal + Cierre de cecostomía + Eventorrafia + Dren. Atención integral de Cirugía General, Medicina interna, Nutrición, Otorrino, Terapia Física, terapia Respiratoria, Oncología quimioterapia, Genética Medica, Clínica del dolor, Clínica de heridas, Psicología por presentar los siguientes Diagnósticos: Parotiditis bacteriana, Neumonía por Covid, Adenocarcinoma de tipo intestinal de la Unión rectosigmoidea Estadio IIIB con poliquimioterapia, realizo 4 ciclos. Último control Cirugía General herida quirúrgica en proceso de cicatrización. Seguimiento por clínica de heridas. Tolera dieta tránsito intestinal. Último control Oncología. En el momento sin evidencia de recaída tumoral. Genética médica no se identificó variantes patogénicas. Refiere dolor abdominal que se exacerba a la ingesta de algunos alimentos. Valoración Medicina del dolor. En la valoracion de Medicina Laboral relaciona alteracion de nutricion, limitacion para diversos alimentos tiene restricciones dieteticas continuas secundarias al procedimiento quirurgico de cecostomia. Posterior a la cirugia con sintomas de distension abdominal, dolor abdominal con deposiciones diarreicas. Actualmente sin medicacion, Relaciona que dentro de la hospitalizacion no se realizo seguimiento y manejo de la herida quirurgica del abdomen, no se reaiizo cierre de herida de abdomen, tuvo manejo de curacion de heridas por 6 meses con cierre por segunda intencion. Presento perdida de 20 kgs de peso. Relaciona la cicatriz no le permite realizar ejercicios abdominales, Refiere limitacion para levantar cargas, para realizar diversas posturas y cambios posturales, movimientos por la cicatriz extensa del abdomen, no puede cargar a su hijo o practicar ciertas actividades fisicas. Esteticamente se siente afectado. No puede hacer actividad fisica regular requiere uso de faja No puede realizar deportes con actividad fisica fuerte ni de contacto. A nivel ocupacional Relaciona que su jornada laboral requiere cambios posturales con pausas activas con disminucion de su jornada laboral Al examen fisico a nivel abdominal: cicatriz abdominal con queloide extensa de 16 cms de largo x 6 cms de ancho con perdida de linea media del rafe de rectos abdominales, distension abdominal marcada en cambios posturales. osteomuscular columna lineal sin alteraciones.

**Fundamentos de derecho:**

El presente decreto tiene por objeto expedir el “Manual Único para lá Calificación de la Pérdida de Capacidad Laboral y Ocupacional", el cual se constituye en el instrumento técnico para evaluar la pérdida de la capacidad laboral y ocupacional de cualquier origen, de conformidad con lo dispuesto en el artículo 41 de la Ley 100 de 1993 modificado por los artículos 142 del Decreto Ley 019 de 2012 y 18 de la Ley 1562 de 2012, en concordancia con lo previsto en el artículo 6 de la Ley 776 de 2012.

**Principios de ponderación**: Para efectos de calificación, el Manual Único para la Calificación de la Pérdida de Capacidad Laboral y Ocupacional, se distribuye porcentualmente de la siguiente manera: El rango de calificación oscila entre un mínimo de cero por ciento (0%) y un máximo de cien por ciento (100%), correspondiendo, cincuenta por ciento (50%) al Título Primero (Valoración de las deficiencias) y cincuenta por ciento (50%) al Título Segundo. (Valoración del rol laboral, rol ocupacional y otras áreas ocupacionales) del Anexo Técnico.

**Tabla 1. Ponderación usada en el Anexo Técnico del Manual**

| | **Ponderación** |
|---|---|
| Titulo Primero. Valoración de las deficiencias | 50% |
| Titulo Segundo. Valoración del rol laboral, rol ocupacional y otras áreas ocupacionales. | 50% |

Esta ponderación obedece, al modelo de evaluación usado en el Método Basile, propuesto por Juan Félix Basile en 1985 y llamado "Baremo de incapacidades laborales, Baremo de incapacidades indemnizables y Normativa para determinar porcentaje de incapacidad".

A efectos de una apropiada ponderación, en este Manual se acogió la "Fórmula de Balthazar" o “Fórmula de combinación de valores", la cual aparece en la Primera Parte: Valoración de las deficiencias. Se utiliza para determinar la deficiencia global en aquellas personas valoradas que presentan más de un daño en varios órganos o sistemas. Para su aplicación se tienen en cuenta todas las secuelas de la deficiencia y los porcentajes de calificación de ésta.

Una primera deficiencia repercute sobre las capacidades funcionales de una persona y da lugar a una “capacidad residual específica”; en la medida en que aparezcan nuevas deficiencias, éstas afectarán progresivamente esa capacidad residual en un porcentaje adicional. Si se suman estos porcentajes, podría llegar el momento en que se supere el cien por ciento (100%) de pérdida, lo cual no tendría sentido lógico. Para solucionar este inconveniente en el Manual se aplica la fórmula de Balthazar.
En los capítulos de deficiencia se implementan herramientas de ponderación mediante sumas aritméticas y valor mayor, las cuales se especifican en detalle en cada capítulo.
No debe presumirse que en las calificaciones de origen común, la pérdida de capacidad laboral es de cero por ciento (0%), se debe realizar la respectiva evaluación de pérdida de porcentaje de capacidad laboral, así no tenga derecho a prestaciones económicas por pérdida de capacidad laboral menor al 50%.

**Metodología para la determinación del grado en una clase de deficiencia**
Se realizará cuando la persona objeto de la calificación alcance la Mejoría Médica Máxima (MMM) o cuando termine el proceso de rehabilitación integral y en todo caso antes de superar los quinientos cuarenta (540) días de haber ocurrido el accidente o diagnosticada la enfermedad. El establecimiento del grado en las deficiencias se llevará a cabo con el siguiente método:

El primer paso será identificar, de acuerdo con la patología, diagnóstico o secuela, la(s) deficiencia(s) que se van a calificar y, por lo tanto, el o los capítulos procedentes. Posteriormente se selecciona la tabla apropiada y en ella, el criterio que se determinó como factor principal, el cual define la clase (de 0 a 4).

Para determinar la clase del factor principal se deberá asignar un valor predeterminado que será siempre el grado medio de cada clase o el valor único (valor entero). Si la clase tiene cinco grados (A B C D E) será “C”; si tiene fres grados (A B C) será "B" (Tabla 5).

En la Tabla 5 se identifican los factores moduladores, esto es,, todos aquellos que no son factor principal, los cuales se deben calificar asignándoles un rango de deficiencia global porcentual a cada uno. Pueden existir hasta tres (3) factores moduladores que, para efectos de la fórmula de ajusté total, se denominarán FM1, FM2 y FM3.

Los factores moduladores son los responsables de cambiar el grado en el rango de la clase predeterminada por él factor principal, haciendo que ésta se desplace hacia un grado mayor (a la derecha del valor predeterminado, es decir mayor valor), o hacia un grado menor (a la izquierda del valor predeterminado, es decir menor valor). En caso de no existir valor modulador, se tomará el valor asignado en la clase de riesgo seleccionado.

La manera de darle operatividad a este método es mediante la fórmula de Ajuste total de deficiencia que se explica a continuación:

**Ajuste total de deficiencia =** (CFMi - CFP) + (CFM2 - CFP) + (CFM3 - CFP)

Donde,
CFP: clase asignada por el factor principal.
CFM1: clase asignada por el primer factor modulador.
CFM2: clase asignada por el segundo factor modulador.
CFM3: clase asignada por el tercer factor modulador.

Ejemplo: Si la clase asignada al factor principal es tres (3), el CFP es 3. Si se determina que el primer factor modulador CFM, es clase dos (2), el valor de CFM, es 2. Si se determina que el segundo factor modulador CFM2 es clase tres (3), el valor de CFM2 es 3. Si se determina que el tercer factor modulador CFM3 es clase tres (3), el valor de CFM3 es 3. Estos valores se reemplazan en las variables de la fórmula, asi:

| | |
|---|---|
| | = (CFM1-CFP) + (CFM2-CFP) + (CFM3 - CFP) |
| **Ajuste de deficiencia** | = (2 – 3) + (3 – 3) + (3 – 3) |
| | = (- 1) + (0) + (0) |
| | = - 1 |

El resultado obtenido, en la fórmula es el ajuste total de la deficiencia, de manera que los valores que se pueden obtener son: -2 ó -1 ó 0, 1 ó 2, que significan los lugares a derecha o izquierda en que se desplaza el grado predeterminado, como se muestra a continuación:

| **Grado** | A | B | C | D | E |
|---|---|---|---|---|---|
| **Grado de ajuste desde "C"** | -2 | -1 | 0 | 1 | 2 |

Entonces, si a "C" se le asigna un valor de trece por ciento (13%), y el ajuste final es -1, el literal correspondiente al porcentaje de deficiencia es "B", que equivale a doce por ciento (12%):

| |
|---|
| Clase 3 |
| 11 a 15% |
| 11 12 13 14 15<br>A B C D E |
| Predeterminado<br>Clase 3 |

La fórmula de "Ajuste total de deficiencia", se aplica con el número real de factores moduladores existentes en la tabla que se está utilizando, es decir, si tiene dos factores moduladores, tomará solamente CFM1 y CFM2. Si tiene un factor modulador, se tendrá en cuenta solo CFM1; para estos casos se eliminan de la fórmula el resto de factores moduladores.

Cuando el factor principal corresponde a la clase cero (0) no se tendrán en cuenta los factores moduladores y el valor de deficiencia es cero (0). Si los resultados de la fórmula son valores positivos o negativos que superan el número de lugares a desplazar hacia la derecha o la izquierda, se dejará el máximo valor (derecha) o el mínimo (izquierda) dentro de la misma clase. No obstante lo anterior, se deben aplicar las instrucciones dadas al pie de tabla.

Si se presentan varias deficiencias, se aplica la fórmula de combinación de valores de Balthazar que a continuación se describe:

$$\text{Deficiencia Combinada} = A + \frac{(100 - A) \times B}{100}$$

Donde, A y B corresponden a las diferentes deficiencias, siendo A la de mayor valor y B la de menor valor. En caso de existir más de dos valores para combinar, se deberá seguir el siguiente procedimiento:

Ordenar todos los valores de deficiencia de mayor a menor.
El valor más alto será A y el siguiente valor B.
Calcular la combinación de valores según la fórmula.
El resultado será el nuevo A que se combinará con el siguiente valor de la lista, que será el nuevo B.
Estos pasos se repetirán tantas veces como valores a combinar surjan.

Cálculo del Valor Final de la Deficiencia: El valor final de la deficiencia será el valor obtenido por la secuela calificable de cada una de las patologías de la persona; si tiene varias secuelas calificables de diferentes capítulos, estas se combinan mediante la fórmula dé valores combinados. Una vez combinadas todas, la deficiencia del resultado final se debe ponderar al cincuenta por ciento (50%), es decir se debe multiplicar por cero coma cinco (0,5). De manera tal que si el valor, final fue de ochenta por ciento (80%) se multiplica por cero coma cinco (0,5) obteniendo como resultado o Valor Final de la Deficiencia, cuarenta por ciento (40%).

Si solamente tiene un valor de deficiencia, se multiplica por cero coma cinco (0,5).

OTROS
FUNDAMENTOS DE DERECHO que se tuvieron en cuenta para el presente dictamen se encuentran en las siguientes normas:
Ley 100 de 1993, crea las Juntas de Calificación
Decreto 2463 de 2001, reglamenta el funcionamiento y competencia de las Juntas de Calificación.
Decreto 1352 de 2013 reglamenta organización y funcionamiento de las juntas.
Decreto 1507 de 2014 del 12 de Agosto de 2014, Manual Unico para la Calificación de la Pérdida de Capacidad Laboral y Ocupacional

**Análisis y conclusiones:**
Revisado el historial clínico del paciente se procedió a la calificación. Se analizaron todos los diagnósticos que tenían el debido soporte y que fueran baremables de acuerdo a la norma. La calificación se realizó bajo los lineamientos del Decreto 1507 del 12 de Agosto de 2014 que define el procedimiento único para la determinación del porcentaje de pérdida de capacidad laboral, procedimiento que pasó a exponer brevemente. Establecidos los diagnósticos se procedió a valorarlos en los diferentes capítulos y tablas (que se citan en el informe) de acuerdo a criterios clínicos del examen físico, evaluaciones por especialistas y resultados de pruebas objetivas. donde se valoran las limitaciones del paciente teniendo en cuenta la volición, habituación y capacidad de ejecución de acuerdo a los componentes biológico, psíquico y social de la persona con respecto a su ambiente. Presenta secuelas anatomicas y funcionales con restriccion ocupacional de caracter leve.

## 6. Fundamentos para la calificación del origen y/o de la perdida de capacidad laboral y ocupacional

### Título I - Calificación / Valoración de las deficiencias

### Diagnósticos y origen

| CIE-10 | Diagnóstico | Diagnóstico específico | Fecha | Origen |
|---|---|---|---|---|
| Z988 | Otros estados posquirúrgicos especificados | pop colectomia izq | | Enfermedad común |
| K37X | Apendicitis, no especificada | | 03/06/2021 | Enfermedad común |
| K564 | Otras obstrucciones del intestino | | 06/06/2021 | Enfermedad común |
| E876 | Hipopotasmia | | 08/06/2021 | Enfermedad común |
| K560 | Íleo paralítico | | 08/06/2021 | Enfermedad común |
| R520 | Dolor agudo | | 09/06/2021 | Enfermedad común |
| F419 | Trastorno de ansiedad , no especificado | | 21/06/2021 | Enfermedad común |
| U071 | COVID-19 Virus identificado | | 22/06/2021 | Enfermedad común |

### Deficiencias

| Deficiencia | Capitulo | Tabla | CFP | CFM1 | CFM2 | CFM3 | Valor | CAT | Total |
|---|---|---|---|---|---|---|---|---|---|
| Deficiencias por desordenes del colon y recto | 4 | 4.7 | 2 | | 2 | NA | 16,00% | | 16,00% |
| | | | | | | | | **Valor combinado** | **16,00%** |

| Deficiencia | Capitulo | Tabla | CFP | CFM1 | CFM2 | CFM3 | Valor | CAT | Total |
|---|---|---|---|---|---|---|---|---|---|
| Deficiencias por alteraciones de la piel y faneras cicatriz extensa abdominal | 6 | 6.1 | 1 | 0 | | NA | 5,00% | | 5,00% |
| | | | | | | | | **Valor combinado** | **5,00%** |

| Capítulo | Valor deficiencia |
|---|---|
| Capítulo 4. Deficiencias por alteración del sistema digestivo. | 16,00% |
| Capítulo 6. Deficiencias por trastornos de la piel, faneras y daño estético. | 5,00% |
| **Valor final de la combinación de deficiencias sin ponderar** | **20,20%** |

CFP: Clase factor principal CFM: Clase factor modulador

Formula ajuste total de deficiencia por tabla: (CFM1 - CFP) + (CFM2 - CFP) + (CFM3 - CFP)

Formula de Baltazar: Obtiene el valor de las deficiencias sin ponderar. $\frac{A + (100 - A) * B}{100}$

A: Deficiencia mayor valor. B: Deficiencia menor valor.

**Calculo final de la deficiencia ponderada: % Total deficiencia (sin ponderar) x 0,5** **10,10%**

### Título II - Valoración del rol laboral, rol ocupacional y otras áreas ocupacionales

### Rol laboral

| | |
|---|---|
| Restricciones del rol laboral | 5 |

| | |
|---|---|
| Restricciones autosuficiencia económica | 0 |
| Restricciones en función de la edad cronológica | 1 |
| **Sumatoria rol laboral, autosuficiencia económica y edad (30%)** | **6,00%** |

## Calificación otras áreas ocupacionales (AVD)

| | | | | | | | | |
|---|---|---|---|---|---|---|---|---|
| A | 0,0 | No hay dificultad, no dependencia. | B | 0,1 | Dificultad leve, no dependencia. | C | 0,2 | Dificultad moderada, dependencia moderada. |
| D | 0,3 | Dificultad severa, dependencia severa. | E | 0,4 | Dificultad completa, dependencia completa. | | | |

| | | | | | | | | | | | | |
|---|---|---|---|---|---|---|---|---|---|---|---|---|
| **d1** | **1. Aprendizaje y aplicación del conocimiento** | **1.1** | **1.2** | **1.3** | **1.4** | **1.5** | **1.6** | **1.7** | **1.8** | **1.9** | **1.10** | **Total** |
| | | **d110** | **d115** | **d140-d145** | **d150** | **d163** | **d166** | **d170** | **d172** | **d175-d177** | **d1751** | |
| | | 0 | 0 | 0 | 0 | 0 | 0 | 0 | 0 | 0 | 0 | 0 |
| **d3** | **2. Comunicación** | **2.1** | **2.2** | **2.3** | **2.4** | **2.5** | **2.6** | **2.7** | **2.8** | **2.9** | **2.10** | **Total** |
| | | **d310** | **d315** | **d320** | **d325** | **d330** | **d335** | **d345** | **d350** | **d355** | **d360** | |
| | | 0 | 0 | 0 | 0 | 0 | 0 | 0 | 0 | 0 | 0 | 0 |
| **d4** | **3. Movilidad** | **3.1** | **3.2** | **3.3** | **3.4** | **3.5** | **3.6** | **3.7** | **3.8** | **3.9** | **3.10** | **Total** |
| | | **d410** | **d415** | **d430** | **d440** | **d445** | **d455** | **d460** | **d465** | **d470** | **d475** | |
| | | 0.1 | 0.1 | 0.1 | 0 | 0 | 0 | 0.1 | 0 | 0 | 0 | 0.4 |
| **d5** | **4. Autocuidado personal** | **4.1** | **4.2** | **4.3** | **4.4** | **4.5** | **4.6** | **4.7** | **4.8** | **4.9** | **4.10** | **Total** |
| | | **d510** | **d520** | **d530** | **d540** | **d5401** | **d5402** | **d550** | **d560** | **d570** | **d5701** | |
| | | 0 | 0 | 0 | 0 | 0 | 0 | 0 | 0 | 0.1 | 0.1 | 0.2 |
| **d6** | **5. Vida doméstica** | **5.1** | **5.2** | **5.3** | **5.4** | **5.5** | **5.6** | **5.7** | **5.8** | **5.9** | **5.10** | **Total** |
| | | **d610** | **d620** | **d6200** | **d630** | **d640** | **d6402** | **d650** | **d660** | **d6504** | **d6506** | |
| | | 0 | 0.1 | 0 | 0 | 0 | 0 | 0 | 0.1 | 0 | 0 | 0.2 |

| | |
|---|---|
| **Sumatoria total de otras áreas ocupacionales (20%)** | **0.8** |
| **Valor final título II** | **6,80%** |

## 7. Concepto final del dictamen

| | |
|---|---|
| Valor final de la deficiencia (Ponderado) - Título I | 10,10% |
| Valor final rol laboral, ocupacional y otras areas ocupacionales - Título II | 6,80% |
| **Pérdida de la capacidad laboral y ocupacional (Título I + Título II)** | **16,90%** |

**Origen:** Enfermedad **Riesgo:** Común **Fecha de estructuración:** 03/06/2021

**Fecha declaratoria:** 11/12/2023

**Sustentanción fecha estructuración y otras observaciones:**
La fecha de estructuracion es la fecha de ingreso a la clínica

**Nivel de perdida:** Incapacidad permanente parcial **Muerte:** No **Fecha de defuncíon:**

**Ayuda de terceros para ABC y AVD:** No **Ayuda de terceros para toma de decisiones:** No **Requiere de dispositivos de apoyo:** No

**Enfermedad de alto costo/catastrófica:** No **Enfermedad degenerativa:** No **Enfermedad progresiva:** No

**Calificación integral:** No **Decisión frente a JRCI:** No aplica

## 8. Grupo calificador

Juan Mauricio Rojas Garcia
**Médico ponente**
Médico laboral
RM 656307

***JUAN MAURICIO ROJAS GARCIA***

*Médico Cirujano — Especialista Medicina Deportiva – Certificado en dolor cronico - Master Cuidados Paliativos – Diplomado en Medicinas Alternativas- Especialista en Salud Ocupacional y Medicina Laboral*

## *TÍTULOS QUE ACREDITAN FORMACIÓN PROFESIONAL Y AVALAN EXPERTICIA LABORAL*



REPUBLICA DE COLOMBIA
MINISTERIO DE EDUCACION NACIONAL

LA UNIVERSIDAD NACIONAL
DE COLOMBIA

CONFIERE EL TITULO DE

Médico Cirujano

A

Juan Mauricio Rojas Garcia

C.C. No. 79.625.220 EXPEDIDA EN Bogotá D.E.

QUIEN CUMPLIO SATISFACTORIAMENTE LOS REQUISITOS ACADEMICOS EXIGIDOS.
EN TESTIMONIO DE ELLO OTORGA EL PRESENTE

DIPLOMA

EN LA CIUDAD DE Santafé de Bogotá D.C. Diciembre 19 DE 1990

DECANO DE LA FACULTAD — RECTOR DE LA UNIVERSIDAD — SECRETARIO GENERAL

REGISTRADO AL FOLIO 267 DEL LIBRO DE DIPLOMAS No. 54 N
DE LA SEDE DE Stafé de Stá D.C. FACULTAD DE Medicina
0057152

01874

***JUAN MAURICIO ROJAS GARCIA***

*Médico Cirujano — Especialista Medicina Deportiva – Certificado en dolor cronico - Master Cuidados Paliativos – Diplomado en Medicinas Alternativas- Especialista en Salud Ocupacional y Medicina Laboral*

LA PONTIFICIA UNIVERSIDAD JAVERIANA

PERSONERÍA JURÍDICA: RES. 73-12 DE DICIEMBRE 1.933 - MINGOBIERNO

EN ATENCIÓN A QUE

JUAN MAURICIO ROJAS GARCIA

HA CURSADO TODOS LOS ESTUDIOS Y CUMPLIDO LOS REQUISITOS ESTABLECIDOS POR LA UNIVERSIDAD Y LAS DISPOSICIONES LEGALES PARA UN GRADO UNIVERSITARIO EN LA FACULTAD DE

CIENCIAS ECONÓMICAS Y ADMINISTRATIVAS

LE OTORGA
EN NOMBRE DE LA REPÚBLICA DE COLOMBIA
Y POR AUTORIZACIÓN DEL MINISTERIO DE EDUCACIÓN NACIONAL
EL TÍTULO DE

ESPECIALISTA EN GERENCIA DE MERCADEO

EN FE DE LO CUAL FIRMAMOS Y SELLAMOS ESTE DIPLOMA
NOSOTROS, EL RECTOR DE LA UNIVERSIDAD, LOS DECANOS Y EL SECRETARIO GENERAL
EXPEDIDO EN BOGOTÁ A LOS 28 DÍAS DEL MES DE NOVIEMBRE DEL AÑO 2009

RECTOR — SECRETARIO GENERAL — DECANO ACADÉMICO — DECANO DEL MEDIO UNIVERSITARIO

No 130632

129819

LA REPÚBLICA DE COLOMBIA
Ministerio de Educación Nacional

Escuela Superior de Ciencias Empresariales
INTESEG

Personería Jurídica Resolución No. 09121 del 11 de Julio de 1990 del Ministerio de Educación Nacional
Registrado en el Sistema de Información el ICFES, Cód 3824

La Escuela Superior de Ciencias Empresariales Inteseg, Institución de Carácter Académico Tecnológico y legalmente autorizada para otorgar grados a nivel de la Educación Superior, por cuanto:

Juan Mauricio Rojas Garcia

Con cédula de ciudadanía No. 79.625.220 de Bogotá, D.C.

Ha terminado satisfactoriamente los estudios del Programa de Especialización Tecnológica realizado en convenio con el Consejo Colombiano de Seguridad y ha cumplido con todos los requisitos reglamentarios, le confiere el Título de **Especialista Tecnológico** en:

SEGURIDAD Y PREVENCIÓN DE RIESGOS PROFESIONALES

Programa con Registro Calificado No. M2436580311100111100

En testimonio de lo cual se firma este Diploma por las autoridades Académicas en Bogotá D.C. a los 20 días del mes de Noviembre de 2008

Presidente Consejo Superior — Rector — Director Académico — Secretario General

Registro Oficial
Libro de Registro No. 3 Folio No. 113
Bogotá D.C. a los 20 días del mes de Noviembre de 2008

Consejo Colombiano de Seguridad

08 ENE 2010

***JUAN MAURICIO ROJAS GARCIA***

*Médico Cirujano — Especialista Medicina Deportiva – Certificado en dolor cronico - Master Cuidados Paliativos – Diplomado en Medicinas Alternativas- Especialista en Salud Ocupacional y Medicina Laboral*

MAGISTER en MEDICINA y ciencias del DEPORTE

UNIVERSIDAD MAYOR

UNIVERSIDAD MAYOR DE SANTIAGO DE CHILE

CERTIFICA QUE:

Juan Mauricio Rojas Garcia

CUMPLIO CON LOS REQUERIMIENTOS ACADEMICOS DEL PROGRAMA
POR LO CUAL SE LE CONCEDE EL TITULO DE:

MAGISTER EN MEDICINA Y CIENCIAS DEL DEPORTE

Santiago de Chile, diciembre 18 de 2001

DIRECTOR DEL PROGRAMA

COORDINADOR ACADEMICO

UNIVERSITY OF ALBERTA
FACULTY OF REHABILITATION MEDICINE

Universidad del Rosario

**LA UNIVERSIDAD DEL ROSARIO
LA ESCUELA DE MEDICINA Y CIENCIAS DE LA SALUD
Y FORMACIÓN CONTINUA EN ASOCIO CON UNIVERSITY
OF ALBERTA FACULTY OF REHABILITATION MEDICINE
AND CONTINUING PROFESSIONAL EDUCATION**

Otorgan el presente

**Certificado**

A JUAN MAURICIO ROJAS GARCÍA

Por su asistencia y aprobación del ***CURSO VIRTUAL I. NATURALEZA DEL DOLOR. PROGRAMA DE CERTIFICACIÓN EN MANEJO DEL DOLOR***, realizado entre el 16 de mayo y el 11 de septiembre de dos mil dieciséis (2016), con una intensidad de cuarenta (40) horas académicas.

Para constancia se firma en la ciudad de Bogotá D.C., República de Colombia, a los once (11) días del mes de septiembre de dos mil dieciséis (2016).

**BERNADETTE MARTIN**
Associate Dean
Faculty of Rehabilitation Medicine
University of Alberta

**GUSTAVO ADOLFO QUINTERO H**
Decano
Escuela de Medicina y Ciencias de la Salud

**CAROL VANEGAS SALINAS**
Gerente
Formación Continua

Real Cédula del 31 de diciembre de 1651 - Resolución 58 del 16 de septiembre de 1895

***JUAN MAURICIO ROJAS GARCIA***

*Médico Cirujano — Especialista Medicina Deportiva – Certificado en dolor cronico - Master Cuidados Paliativos – Diplomado en Medicinas Alternativas- Especialista en Salud Ocupacional y Medicina Laboral*

ALCALDÍA MAYOR DE BOGOTÁ D.C.

**DIRECCIÓN DE CALIDAD DE SERVICIOS DE SALUD**
**SUBDIRECCIÓN INSPECCIÓN, VIGILANCIA Y CONTROL DE SERVICIOS DE SALUD**

RESOLUCION No 10889 de 04/09/2017

"Por la cual se Renueva Licencia de Prestación de Servicios en Seguridad y Salud en el Trabajo".

LA DIRECTORA DE CALIDAD DE SERVICIOS DE SALUD

En uso de sus facultades legales conferidas en los artículos 23 de la ley 1562 de 2012 y 1o. de la Resolución 4502 del 28 de diciembre de 2012 del Ministerio de Salud y Protección Social y en especial por las que le confiere el Decreto 507 del 6 de noviembre de 2013 de la Alcaldía Mayor de Bogotá y

CONSIDERANDO

Que el (la) señor(a) JUAN MAURICIO ROJAS GARCIA, Identificado(a) con CC 79625220 de BOGOTA D.C., ha solicitado la Renovación de la Licencia para prestación de servicios en Seguridad y Salud en el Trabajo, otorgada mediante Resolución No. 6563 del 16/07/2007 , expedida por La Secretaria Distrital de Salud;

Que el peticionario ha presentado la documentación necesaria, exigida por el literal A del Artículo Segundo de la Resolución 4502 del 28 de diciembre de 2012 del Ministerio de Salud y Protección Social.

Que revisada la solicitud presentada con su documentación anexa y verificado el cumplimiento de los requisitos exigidos por la Resolución No. 4502 de 2012 expedida por el Ministerio de Salud y Protección Social para el otorgamiento de la licencia de salud ocupacional, se considera procedente la expedición de licencia solicitada.

En mérito de lo expuesto, la Directora de Calidad de Servicios de Salud de la Secretaría Distrital de Salud

RESUELVE

ARTICULO PRIMERO: Renovar Licencia de Prestación de Servicios en Seguridad y Salud en el Trabajo a JUAN MAURICIO ROJAS GARCIA, Identificado(a) con CC 79625220 de BOGOTA D.C., como MÉDICO CIRUJANO ESPECIALISTA TECNOLÓGICO EN SEGURIDAD Y PREVENCIÓN DE RIESGOS PROFESIONALES.

ARTICULO SEGUNDO: La licencia renovada comprende la prestación de servicios en Seguridad y Salud en el Trabajo en las siguientes áreas o campos de acción:

- MEDICINA EN SEGURIDAD Y SALUD EN EL TRABAJO
- EDUCACION Y CAPACITACION
- INVESTIGACION EN AREA TECNICA
- INVESTIGACION EN ACCIDENTES DE TRABAJO DE ACUERDO CON SU COMPETENCIA
- DISEÑO, ADMINISTRACION Y EJECUCION DEL SISTEMA DE GESTION DE SEGURIDAD Y SALUD EN EL TRABAJO

Cra. 32 No. 12-81
Tel.: 364 9090
www.saludcapital.gov.co
Info: Línea 195

ISO 9001 icontec
NTCGP 1000 icontec
BOGOTÁ MEJOR PARA TODOS

Fecha Reporte: 04/09/2017
Página 1 de 2

ALCALDÍA MAYOR DE BOGOTÁ D.C.

Continuación de la Resolución No 10889 del 04/09/2017 por la cual se renueva Licencia de Prestación de Servicios de Seguridad y Salud en el Trabajo

ARTÍCULO TERCERO: La presente renovación de Licencia se concede por término de diez (10) años, es de carácter personal e intransferible, tendrá validez en todo el Territorio Nacional.

ARTICULO CUARTO: Cuando el titular de la licencia modifique alguna de las condiciones acreditadas en el momento de su obtención, deberá informar tal hecho a la Dirección de Calidad de Servicios de Salud - Subdirección Inspección, Vigilancia y Control de Servicios de Salud de esta Secretaría de Salud, a fin de que se proceda a modificar la resolución por la cual se otorgó la licencia. En caso contrario incurrirá en las sanciones previstas en las normas legales vigentes.

ARTICULO QUINTO: El titular de la licencia deberá dar estricto cumplimiento a las normas que regulan la materia, en especial a la Ley 1562 de 2012, Resolución 4502 del 28 de diciembre de 2012 y demás normas que la modifiquen o adicionen.

ARTICULO SEXTO: Notificar personalmente esta Resolución a JUAN MAURICIO ROJAS GARCIA informándole que de conformidad con el artículo 74 del Código de Procedimiento Administrativo y de lo Contencioso Administrativo (Ley 1437 de 2011) contra la misma proceden los recursos de reposición y en subsidio apelación, los cuales podrá interponer ante esta Secretaría, dentro de los diez (10) días hábiles siguientes a la notificación de este acto administrativo.

NOTIFIQUESE Y CUMPLASE

Dada en Bogotá D.C. a los 04/09/2017

Original Firmado Por
Rosmira Mosquera

ROSMIRA MOSQUERA PADILLA
Directora de Calidad de Servicios de Salud
Elaboró: [illegible]
Revisó: Clara Helena Villanueva Herrera

Bogotá.D.C. 28 de sep 2017
A la fecha notifiqué personalmente al señor (a) [illegible]
C.C.# 51966245 [illegible]
Firma [illegible]

***JUAN MAURICIO ROJAS GARCIA***

*Médico Cirujano — Especialista Medicina Deportiva – Certificado en dolor cronico - Master Cuidados Paliativos – Diplomado en Medicinas Alternativas- Especialista en Salud Ocupacional y Medicina Laboral*

XXIII CURSO DE POSTGRADO EN REUMATOLOGÍA

Asociación Colombiana de Reumatología

REUMACARIBE

Certifican que

JUAN MAURICIO ROJAS GARCÍA

Asistió al

**XXIII CURSO DE POSTGRADO EN REUMATOLOGÍA**

**Guías y recomendaciones para el manejo de enfermedades reumáticas**

Con una intensidad de 15 horas

Barranquilla, mayo 4 y 5 de 2018

Dr. Paul Méndez Patarroyo
Presidente ACR

Dr. Jesús Godoy Martínez
Presidente REUMACARIBE

Dr. José A. Salas Siado
Secretario REUMACARIBE

Congreso Nacional de
MEDICINA DEL DEPORTE Y LA ACTIVIDAD FÍSICA
NOS UNE LA HISTORIA

AMEDCO

UNIVERSIDAD DE ANTIOQUIA
Facultad de Medicina

JUAN MAURICIO ROJAS GARCÍA

Identificado(a) con documento de identidad No. 79625220

Asistió en calidad de participante al

CONGRESO NACIONAL DE MEDICINA DEL DEPORTE
Y LA ACTIVIDAD FÍSICA

Realizado del 11 al 12 de agosto de 2022, con una intensidad de 16 horas. Luego de cumplir con las actividades programadas y de reunir los demás requisitos que exigen las normas universitarias se firma en Medellín, Colombia, el 12 de agosto de 2022

Para consultar la validez de este certificado, dirijase la pagina: https://extension.medicinaudea.co/index.php/validar-certificados e ingrese el codigo U8652D8DB4

Carlos Alberto Palacio Acosta
Decano Facultad de Medicina

Héctor Alonso Parra Romero
Presidente AMEDCO

***JUAN MAURICIO ROJAS GARCIA***

*Médico Cirujano — Especialista Medicina Deportiva – Certificado en dolor cronico - Master Cuidados Paliativos – Diplomado en Medicinas Alternativas- Especialista en Salud Ocupacional y Medicina Laboral*

24ª SEMANA DE LA SALUD OCUPACIONAL

Medellín Colombia
Hotel Intercontinental
30 de octubre al 2 de noviembre de 2018

XXXVIII Congreso de Ergonomía, Higiene, Medicina y Seguridad Ocupacional.
17º Congreso Colombiano de Ergonomía:
El Sentido de lo Humano en la Aplicación y Análisis Ergonómicos.

Seguridad y Salud en el Trabajo con Sentido, un Enfoque Global.

CERTIFICA QUE:

JUAN MAURICIO ROJAS GARCIA

79625220

Participó en la Vigésima Cuarta Semana de la Salud Ocupacional en calidad de:

CONFERENCISTA

en el **XXXVIII Congreso de Ergonomía, Higiene, Medicina y Seguridad Ocupacional**
**17º Congreso Colombiano de Ergonomía El Sentido de lo Humano en la Aplicación y Análisis Ergonómicos,**
realizado en Medellín el día 1 y 2 de noviembre de 2018 con una intensidad de 16 horas.

Edwin Marín Duque
Presidente / Corporación de Salud Ocupacional y Ambiental

Ligia Montoya Echeverry
Coordinación / Comité Académico / Corporación de Salud Ocupacional y Ambiental

CORPORACIÓN DE SALUD OCUPACIONAL Y AMBIENTAL · ACHO · ASASI · Sociedad Colombiana de Ergonomía · Sociedad Colombiana de Medicina del Trabajo · SOMOS PARTE DE LA RESPUESTA

UNIVERSIDAD DE ANTIOQUIA
Facultad de Medicina

Certifica que

JUAN MAURICIO ROJAS GARCÍA

Identificado(a) con documento de identidad No. 79625220

Asistió en calidad de participante al

**Simposio virtual: Enfoque integral del paciente con cáncer**
(en el ámbito de la atención primaria en salud)

Realizado el 15 de julio de 2021, con una intensidad de 08 horas. Luego de cumplir con las actividades programadas y de reunir los demás requisitos que exigen las normas universitarias se firma en Medellín, Colombia, el 15 de julio de 2021

Para consultar la validez de este certificado, dirijase la página: https://extension.medicina.udea.co/index.php/validar-certificados e ingrese el código U1852284863

Carlos Alberto Palacio Acosta
Decano

Junta Regional de Calificación de Invalidez de Antioquia

**EL SUSCRITO DIRECTOR ADMINISTRATIVO DE LA SALA TRES DE LA JUNTA REGIONAL DE CALIFICACION DE INVALIDEZ DE ANTIOQUIA**

**CERTIFICA:**

Que el doctor **JUAN MAURICIO ROJAS GARCIA** mayor de edad identificado con C.C. 79.625.220, se ha desempeñado como medico evaluador desde el año 2011 respetando las normas y la integridad de los pacientes. Lo recomendamos como un profesional serio, responsable y comprometido con su ejercicio laboral.

Se expide esta certificación a los veintitrés (16) días del mes de Octubre de dos mil veinte (2020).

Atentamente

**Samuel Roberto Vásquez Arias**
Director Administrativo y Financiero Sala tres
3108351572
0344449448 ext 127

*Calle 27 N°46-70 Local 225 Centro Integral de Servicios Punto Clave*

***JUAN MAURICIO ROJAS GARCIA***

*Médico Cirujano — Especialista Medicina Deportiva – Certificado en dolor cronico - Master Cuidados Paliativos – Diplomado en Medicinas Alternativas- Especialista en Salud Ocupacional y Medicina Laboral*

**Sociedad Colombiana de Cirugía Ortopédica y Traumatología SCCOT**

Certifica que

**Juan Mauricio Rojas Garcia**

Asistió al

**18° Encuentro Latinoamericano de Cirujanos de Cadera y Rodilla**

Agosto 3 al 6 de 2022 - Hotel Estelar / Cartagena, Colombia

*Intensidad: 33 horas / 40 Créditos Recertificación*

Dr. Alfredo Sánchez V. Director Comisión Científica ELCCR 2022 | Dr. Miguel Gómez Romero Secretario ELCCR | Dr. Rodrigo A. Vargas L. Secretario SCCOT | Dr. Mauricio Zuluaga B. Presidente SCCOT

24ª SEMANA DE LA SALUD OCUPACIONAL

Medellín Colombia
Hotel Intercontinental
30 de octubre al 2 de noviembre de 2018

XXXVIII Congreso de Ergonomía, Higiene, Medicina y Seguridad Ocupacional.
17° Congreso Colombiano de Ergonomía:
El Sentido de lo Humano en la Aplicación y Análisis Ergonómicos.

Seguridad y Salud en el Trabajo con Sentido, un Enfoque Global.

CERTIFICA QUE:

JUAN MAURICIO ROJAS GARCIA

79625220

Participó en la Vigésima Cuarta Semana de la Salud Ocupacional en calidad de:

CONFERENCISTA

en el **XXXVIII Congreso de Ergonomía, Higiene, Medicina y Seguridad Ocupacional**
**17° Congreso Colombiano de Ergonomía El Sentido de lo Humano en la Aplicación y Análisis Ergonómicos,**
realizado en Medellín el día 1 y 2 de noviembre de 2018 con una intensidad de 16 horas.

Edwin Marín Duque — Presidente / Corporación de Salud Ocupacional y Ambiental

Ligia Montoya Echeverry — Coordinación / Comité Académico / Corporación de Salud Ocupacional y Ambiental

CORPORACIÓN DE SALUD OCUPACIONAL Y AMBIENTAL | ACHO | ASASI | Sociedad Colombiana de Ergonomía | Sociedad Colombiana de Medicina del Trabajo | SOMOS PARTE DE LA RESPUESTA

***JUAN MAURICIO ROJAS GARCIA***

*Médico Cirujano — Especialista Medicina Deportiva – Certificado en dolor cronico - Master Cuidados Paliativos – Diplomado en Medicinas Alternativas- Especialista en Salud Ocupacional y Medicina Laboral*

epm international ergonomics school

epm international ergonomics school

La Epm International Ergonomic School otorga el presente certificado de

**Calificación del origen de la patología músculoesquelética de miembros superiores**

a Dr. Juan Mauricio Rojas Garcia

cc: 79625220

Núm registro: C-00082

**Edición Junta regional de calificación e invalidez de Antioquia - 13 y 14 de noviembre 2014- 14 horas**

En consideración al aprovechamiento de los estudios seguidos

Daniela Colombini — Directora Epm International Ergonomics School

Enrico Occhipinti — Director de la Oficina de Ricerca LIFM

Aquiles Hernández-Soto — Director Epm International Ergonomics School, Sede Española

entidades colaboradoras:

epm international ergonomics school — www.epminternationalschool.org

cenea — centro de ergonomía aplicada

Unità di Ricerca Ergonomia della Postura e del Movimento — Fondazione Don Carlo Gnocchi ONLUS di Milano, Università degli Studi di Milano, Fondazione IRCCS Policlinico Mangiagalli Regina Elena di Milano

epm international ergonomics school

epm international ergonomics school

La Epm International Ergonomic School otorga el presente certificado de

**Experto en Diagnóstico Ergonómico Ocupacional**

a Juan Mauricio Rojas G

Núm registro: 11/264

**Edición Panamá Marzo 2013 - 30 Horas**

En consideración al aprovechamiento de los estudios seguidos

Enrico Occhipinti — Director Epm International Ergonomics School

Daniela Colombini — Directora científica Epm International Ergonomics School

Aquiles Hernández-Soto — Director Epm International Ergonomics School, Sede Española

entidades colaboradoras:

cenea — centro de ergonomía aplicada

Unità di Ricerca Ergonomia della Postura e del Movimento — Fondazione Don Carlo Gnocchi ONLUS di Milano, Università degli Studi di Milano, Fondazione IRCCS Policlinico Mangiagalli Regina Elena di Milano

***JUAN MAURICIO ROJAS GARCIA***

*Médico Cirujano — Especialista Medicina Deportiva – Certificado en dolor cronico - Master Cuidados Paliativos – Diplomado en Medicinas Alternativas- Especialista en Salud Ocupacional y Medicina Laboral*

Asociación Colombiana de Medicina Crítica y Cuidado Intensivo

LA ASOCIACIÓN COLOMBIANA

DE MEDICINA CRÍTICA Y CUIDADO INTENSIVO

HACE CONSTAR QUE:

JUAN MAURICIO ROJAS GARCIA

PARTICIPÓ EN CALIDAD DE ASISTENTE AL

IX CONGRESO INTERMEDIO DE MEDICINA CRÍTICA Y CUIDADO INTENSIVO

IX CONGRESO INTERMEDIO DE MEDICINA CRÍTICA Y CUIDADO INTENSIVO PEDIÁTRICO

IV CONGRESO INTERMEDIO DE ENFERMERÍA CRÍTICA

IV CONGRESO INTERMEDIO DE TERAPIA Y REHABILITACIÓN

NUEVA REALIDAD CON VISIÓN AL FUTURO

Llevado a cabo los días 26 y 27 de mayo de 2022 en la ciudad de Bogotá
Modalidad **Virtual y Presencial**
Con una duración de **19 horas**

Camilo Pizarro, MD
PRESIDENTE AMCI

Manuel Garay, MD
DIRECTOR CONGRESO

100 PUNTOS

UNIVERSIDAD DE ANTIOQUIA

Facultad de Medicina

Certifica que

JUAN MAURICIO ROJAS GARCÍA

Identificado(a) con documento de identidad No. 79625220

Asistió en calidad de participante al

I SIMPOSIO DE ACTUALIZACIÓN EN ENDOCRINOLOGÍA:

(problemas frecuentes en atención primaria)

Realizado el 23 de abril de 2021, con una intensidad de 08 horas. Luego de cumplir con las actividades programadas y de reunir los demás requisitos que exigen las normas universitarias se firma en Medellín, Colombia, el 23 de abril de 2021

Para consultar la validez de este certificado, dirijase la página: https://extension.medicina.udea.co/index.php/validar-certificados e ingrese el código U8852256857

Carlos Alberto Palacio Acosta
Decano

**CUMPLIMIENTO DE REQUISITOS LEGALES PARA LA EMISIÓN DE DICTAMEN PERICIAL**
Me permito, a fin de cumplir los requisitos establecidos en los artículos 219 del C. P. A. C. A. y 226 del C. G. del P., se expone lo siguiente:

**DE LA IDONEIDAD ACADÉMICA PARA RENDIR DICTÁMENTES PERICIALES.**
Es mi formación profesional, la de Médico Cirujano, graduado en el año 1998; y Especialista en Salud Ocupacional, teniendo para el momento de presentación de este documento las licencias o tarjetas profesionales vigentes, y no teniendo en mi contra investigaciones disciplinarias o sanciones para ejercer las profesiones antes señaladas.
En virtud de los títulos académicos recibidos, estoy habilitado académica y profesionalmente, para:

- Determinar errores, malas prácticas, impericia derivados de la actividad médica y asistencial, tanto de origen personal como institucional.
- Rendir informes o determinar la pérdida de oportunidad en la intervención médica, en procedimientos médicos, en tratamientos médicos o en la garantía del derecho a la salud desde el nivel administrativo o institucional.
- Realizar calificaciones de pérdida de capacidad laboral y daño corporal determinado en razón de las anteriores causas o de otras ajenas.

**EXPERIENCIA PROFESIONAL COMO PERITO**
En la actualidad laboro como médico especialista en salud ocupacional en la Junta Regional de Invalidez de Antioquia en el área de medicina laboral, en la cual me he desempeñado como perito en diferentes procesos judiciales, bien en pruebas ordenadas por los despachos judiciales, o en prueba solicitada por las partes, tendiente a realizar dictamen médico para la evaluación de pérdida de la capacidad laboral, determinación de origen y fecha de estructuración, además de algunos dictámenes como perito particular, que en total a la fecha son alrededor de 600.

Referencio a continuación la lista de algunos casos en los que he sido designado como perito:

***REGISTRO DE CASOS DE JUZGADOS EVALUADOS PARA DICTAMEN PCL***

| ***JUZGADO*** | ***FECHA*** | ***EXPEDIENTE No.*** | ***SUSTENTACION*** | ***DEMANDANTE*** | ***DEMANDADO*** | ***TIPO DE SUSTENTACION*** |
|---|---|---|---|---|---|---|
| 36 ADMON ORAL DE MEDELLIN | 18/09/2018 | 2016 00810 | REPARACION DIRECTA | IVAN BRADLEY GAMARRA | | PERDIDA DE CAPACIDAD LABORAL |
| 31 ADMON ORAL DE MEDELLIN | 18/09/2018 | 0500133310112003 00359 | REPARACION DIRECTA | NURY DEL SOCORRO OSORNO | HOSPITAL MANUEL URIBE ANGEL | PERDIDA DE CAPACIDAD LABORAL |
| 12 ADMINISTRATIVO ORAL DE MEDELLIN | 27/09/2018 | 21800041 | REPARACION DIRECTA | JUAN CARLOS LOZANO | NACION - MINISTERIO DE DEFENSA-EJERCITO | PERDIDA DE CAPACIDAD LABORAL |

| | | | | | | |
|---|---|---|---|---|---|---|
| 10 ADMON ORAL DE MEDELLIN | 8/03/2019 | 0500133330102015 00716 | REPARACION DIRECTA | JULIAN ARLEY JIMENEZ | NACION - MINISTERIO DE DEFENSA- EJERCITO | PERDIDA DE CAPACIDAD LABORAL |
| 6 ADMON ORAL DE MEDELLIN | 19/03/2019 | 0500133330062016 00644 | REPARACION DIRECTA | NOEL ARCIA RUIZ | NACION - MINISTERIO DE DEFENSA- EJERCITO | PERDIDA DE CAPACIDAD LABORAL |
| 5 CIVIL MEDELLIN | 26/03/2019 | 0500131030052018 0558 | REPARACION DIRECTA | HELI JOHANA SANCHEZ | TAX COOPEBOMBAS | PERDIDA DE CAPACIDAD LABORAL |
| 17 LABORAL DE MEDELLIN | 20/05/2019 | 0500131050172018 0005000 | REPARACION DIRECTA | WANDERLEY ORREGO | PORVENIR | PERDIDA DE CAPACIDAD LABORAL |
| 5 CIVIL MEDELLIN | 8/08/2019 | 0500131050052017 00555 | REPARACION DIRECTA | LUZ ESTELLA HERRERA CARDENAS | COLPENSIONES | PERDIDA DE CAPACIDAD LABORAL |
| 9 ADMINISTRATIVO ORAL DE MEDELLIN | 21/08/2019 | 0500133330092015 0035400 | REPARACION DIRECTA | LUZ ELENA GOMEZ ZAPATA | MUNICIPIO DE MEDELLIN, SEGUROS DEL ESTADO, COOTRASANA | PERDIDA DE CAPACIDAD LABORAL |
| 15 ADMON ORAL DE MEDELLIN | 26/08/2019 | 2018 00061 | REPARACION DIRECTA | CLAUDIA ANDREA RAMIREZ | MUNICIPIO DE MEDELLIN, COLPATRIA, LA PREVISORA | PERDIDA DE CAPACIDAD LABORAL |
| 33 ADMON ORAL DEL CIRCUITO DE MEDELLIN | 4/09/2019 | 0500133330332017 0039300 | REPARACION DIRECTA | DANIEL ALEJANDRO URIBE ECHAVARRIA | NACION - MINISTERIO DE DEFENSA- EJERCITO | PERDIDA DE CAPACIDAD LABORAL |
| 12 LABORAL DE MEDELLIN | 18/09/2019 | 0122015 1316 | REPARACION DIRECTA | ADRIANA MARIA PARRA | PORVENIR | PERDIDA DE CAPACIDAD LABORAL |
| 18 ADMON ORAL DE MEDELLIN | 17/10/2019 | 05001333182018 00222 | REPARACION DIRECTA | JUAN ESTEBAN ESCUDERO | MUNICIPIO DE MEDELLIN | PERDIDA DE CAPACIDAD LABORAL |

## *REGISTRO DE CASOS DE JUZGADOS EVALUADOS PARA DICTAMEN PCL*

| ***JUZGADO*** | ***FECHA*** | ***EXPEDIENTE No.*** | ***SUSTENTACION*** | ***DEMANDANTE*** | ***DEMANDADO*** | ***TIPO DE SUSTENTACION*** |
|---|---|---|---|---|---|---|
| JUZGADO LABORAL RIONEGRO | 7/11/2019 | 561531050012014 0037400 | REPARACION DIRECTA | GUSTAVO ANTONIO ARBELAEZ | INSTITUCION PASCUAL BRAVO | PERDIDA DE CAPACIDAD LABORAL |
| 36 ADMON ORAL DE MEDELLIN | 18/11/2019 | 050013333036202018 0045500 | REPARACION DIRECTA | YOBANIS SIERRA MENDEZ | | PERDIDA DE CAPACIDAD LABORAL |

| | | | | | | |
|---|---|---|---|---|---|---|
| 14 CIVIL DE MEDELLIN | 28/11/2019 | 2018 00368 | REPARACION DIRECTA | RAFAEL FERNANDO CALLE | JHON FREDY CUERVO | PERDIDA DE CAPACIDAD LABORAL |
| 11 ADMINISTRATIVO ORAL DEL CIRCUITO DE MEDELLIN | 9/01/2020 | 0500133330112018 00474 | REPARACION DIRECTA | JOSE FERNANDO RODRIGUEZ PARRA | NACION - MINISTERIO DE DEFENSA-EJERCITO | PERDIDA DE CAPACIDAD LABORAL |
| 13 LABORAL DEL CIRCUITO DE MEDELLIN | 9/01/2020 | 2016 01351 | REPARACION DIRECTA | CATALINA RESTREPO GOMEZ | PROTECCION | PERDIDA DE CAPACIDAD LABORAL |
| 13 CIVIL DEL CIRCUITO DE MEDELLIN | 17/01/2020 | 05001310132018 0060900 | REPARACION DIRECTA | WILMAR GIRALDO GIRALDO | PILOTO S.A.S | PERDIDA DE CAPACIDAD LABORAL |
| 13 CIVIL DEL CIRCUITO DE MEDELLIN | 22/01/2020 | 0500131030132018 00609 | REPARACION DIRECTA | NORBEY GIRALDO | CARLOS VILLEGAS | PERDIDA DE CAPACIDAD LABORAL |
| 27 ADMON DEL CIRCUITO DE MEDELLIN | 23/01/2020 | 0500133330272018 0010100 | REPARACION DIRECTA | LEONARDA MARIA ARBELAEZ ATEHORTUA | MUNICIPIO DE VENECIA ANTIOQUIA | PERDIDA DE CAPACIDAD LABORAL |
| OCTAVO CIVIL DEL CIRCUITO DE MEDELLIN | 28/01/2020 | 0500131030082018 0029500 | REPARACION DIRECTA | ROLANDO ANDRES GOMEZ ESPINOSA | HERNANDO ANIBAL RUIZ | PERDIDA DE CAPACIDAD LABORAL |
| 30 ADMON DE MEDELLIN | 2/02/2020 | 0500133330302017 06060 | REPARACION DIRECTA | JOAN ESTEBAN RODRIGUEZ | | PERDIDA DE CAPACIDAD LABORAL |
| 19 LABORAL DEL CIRCUITO DE MEDELLIN | 7/02/2020 | 0500131050192016 0060600 | REPARACION DIRECTA | MARIA VICTORIA RAMIREZ | COLFONDOS S.A. | PERDIDA DE CAPACIDAD LABORAL |
| 17 LABORAL DE MEDELLIN | 9/02/2020 | 0500131050172018 46800 | REPARACION DIRECTA | LUCY YANETH LOPEZ | NACION - MINISTERIO DE DEFENSA-EJERCITO | PERDIDA DE CAPACIDAD LABORAL |

## *REGISTRO DE CASOS DE JUZGADOS EVALUADOS PARA DICTAMEN PCL*

| ***JUZGADO*** | ***FECHA*** | ***EXPEDIENTE No.*** | ***SUSTENTACION*** | ***DEMANDANTE*** | ***DEMANDADO*** | ***TIPO DE SUSTENTACION*** |
|---|---|---|---|---|---|---|
| 13 LABORAL DEL CIRCUITO DE MEDELLIN | 17/02/2020 | 7600013105012013 0078600 | REPARACION DIRECTA | ANIBAL MARTINEZ VARELA | INGENIO PICHICHI Y OTROS | PERDIDA DE CAPACIDAD LABORAL |
| JUZGADO SEGUNDO ADMON DE FLORENCIA | 20/02/2020 | 4100133330012016 0018700 | REPARACION DIRECTA | WILSON ALEXIS SAAVEDRA | NACION - MINISTERIO DE DEFENSA-EJERCITO | PERDIDA DE CAPACIDAD LABORAL |

***JUAN MAURICIO ROJAS GARCIA***
*Médico Cirujano — Especialista Medicina Deportiva – Certificado en dolor cronico - Master Cuidados Paliativos – Diplomado en Medicinas Alternativas- Especialista en Salud Ocupacional y Medicina Laboral*

| | | | | | | |
|---|---|---|---|---|---|---|
| TRIBUNAL ADMINISTRATIVO DEL META | 2/08/2022 | 50001233300020170036200 | REPARACION DIRECTA | JHON JAIRO MISAS | MINISTERIO DE DEFENSA | PERDIDA DE CAPACIDAD LABORAL |
| JUZGADO 4 ADMON DE MEDELLIN | 8/08/2022 | 05001310500420150083000 | REPARACION DIRECTA | CARLOS CANO | AFP MAPFRE | FECHA DE ESTRUCTURACION |
| JUZGADO 5 LABORAL DE MEDELLIN | 27/10/2022 | 005-2018-00461 | REPARACION DIRECTA | JORGE DE JESUS RODRIGUEZ | AFP PORVENIR | PERDIDA DE CAPACIDAD LABORAL |
| JUZGADO DOCE ADMINISTRATIVO ORAL | 10/11/2022 | 2019-00395 | REPARACION DIRECTA | CARLOS ANDRES GOMEZ | MINISTERIO DE DEFENSA | PERDIDA DE CAPACIDAD LABORAL |

## *REGISTRO DE CASOS JUDICIALES EVALUADOS PARA DICTAMEN PCL*

| ***NOMBRE DEL PACIENTE*** | ***CEDULA*** | ***INSTITUCION O JUZGADO*** | ***CALIFICACION*** | ***CONTINGENCIA*** | ***PONENTE*** | ***FECHA*** |
|---|---|---|---|---|---|---|
| DORA ALBA SALAZAR MARTINEZ | 21396197 | FISCALIA 57 LOCAL | 4,58% | X | DR. Rojas | feb-22 |
| OSCAR IDOLFO PULGARIN MONTOYA | 15255195 | PP CLINICA VIDA (JORGE ALBERTO BERNAL MESA | 13,00% | X | DR. Rojas | feb-22 |
| JULIAN ANDRES VILLEGAS FLOREZ | 1005678941 | PP MINISTERIO DE DEFENSA EJERCITO DE COLOMBIA | 28,00% | X | DR. Rojas | feb-22 |
| CLAUDIA PATRICIA EUGENIO TORRES | 1090370486 | FISCALIA 283 DELEGADA ENVIGADO | 24,00% | X | DR. Rojas | dic.21 |
| VICTOR MANUEL PEREZ ZAPATA | 91474 | PP COLFONDOS | 43,30% | E,C | DR. Rojas | dic-21 |
| JAIRO ALBERTO GARCIA ZAPATA | 91528 | PP COLPENSIONES | 52,20% | E,C | DR. Rojas | dic-21 |
| RUTH MARGELY AGUDELO CASTAÑO | 91714 | PP EQUIDAD SEGUROS GENERALES | 19,90% | E,C | DR. Rojas | dic-21 |
| FERNANDO ALONSO BEDOYA HERRERA | 91600 | PP COOMEVA COOPERATIVA | 61,57% | E,C | DR. Rojas | dic-21 |

| | | | | | | |
|---|---|---|---|---|---|---|
| GABRIELA TORO TORO | 91324 | PP BBVA-SCOTIABANK COLPATRIA-DAVIVIENDA-BANCO FALABELLA-TUYA | 66,34% | E,C | DR. Rojas | dic-21 |
| RAFAEL DE JESUS RODRIGUEZ CEDULA | 91630 | FISCALIA 105 LOCAL DE SOPETRAN | 47,23% | A. Soat | DR. Rojas | oct-21 |
| CARLOS ANDRES HERRERA BERNAL | 91402 | FISCALIA 105 LOCAL DE BELLO | 19,70% | A. Soat | DR. Rojas | oct-21 |
| FLABIER TORRES MEJIA | 89097 | PP LIBERTY SEGUROS S.A | 0,00% | A, Soat | DR. Rojas | oct-21 |

## *REGISTRO DE CASOS JUDICIALES EVALUADOS PARA DICTAMEN PCL*

| ***NOMBRE DEL PACIENTE*** | ***CEDULA*** | ***INSTITUCION O JUZGADO*** | ***CALIFICACION*** | ***CONTINGENCIA*** | ***PONENTE*** | ***FECHA*** |
|---|---|---|---|---|---|---|
| CELIA ROSA RAMIREZ VILLEGAS | 91888 | PP JUAN DAVID HOYOS GIRALDO-MUNDIAL DE SEGUROS | 31,92% | A,C | DR. Rojas | jun-21 |
| CESAR OCTAVIO TADEO RINCON MEDRANO | 95182 | PP SURAMERICANA DE SEGUROS-SEGUROS BOLIVAR-SEGUROS DEL ESTADO | 54,52% | E,C | DR. Rojas | jun-21 |
| IGNIO SOTELO MORENO | 95236 | PP WALTER EMMANUEL ENRIQUE BING-ZAREMBA ROSEMBERG | 19,33% | A,L | DR. Rojas | jun-21 |
| OMAIRA DEL CARMEN SALDARRIAGA BUSTAMANTE | 95392 | PP AXA COLPATRIA | 28,00% | A, C | DR. Rojas | feb-21 |
| LUIS EDUARDO ELORZA ZABALA | 95026 | FISCALIA 4 LOCAL DE YARUMAL | 3,90% | A,Soat | DR. Rojas | feb-21 |
| JHON FREDY SANCHEZ PABON | 95350 | PP SEGUROS CARDIF | 53,83% | E,C | DR. Rojas | feb-21 |
| MARIA DEL SOCORRO GARCIA GIRALDO | 95122 | FISCALIA 62 LOCAL DE MEDELLIN | 8,20% | A,Soat | DR. Rojas | oct-20 |
| MAURO ESTEBAN VILLADA FLOREZ | 95248 | FISCALIA 277 LOCAL DE ITAGUI | 6,70% | A,C | DR. Rojas | oct-20 |

| | | | | | | |
|---|---|---|---|---|---|---|
| SARA MILENA ROZO CRESPO | 95386 | FISCALIA 62 LOCAL DE MEDELLIN | 3,60% | A,Soat | DR. Rojas | oct-20 |
| DALTON DANIEL BARRIENTOS RAMIREZ | 94720 | FISCALIA 86 LOCAL | 9,30% | A, Soat | DR. Rojas | oct-20 |
| JESUS ANTONIO PALACIO VELEZ | 94096 | PP BANCOLOMBIA-CHUBB SEGUROS SA-SEGUROS METLIFE | 65,92% | E,C | DR. Rojas | jun-20 |
| JULIAN ANDRES HERNANDEZ MORALES | 86126 | JUZGADO 32 ADMINISTRATIVO ORAL DEL CIRCUITO DE BOGOTA | 16,00% | E,C | DR. Rojas | jun-20 |

## *REGISTRO DE CASOS JUDICIALES EVALUADOS PARA DICTAMEN PCL*

| ***NOMBRE DEL PACIENTE*** | ***CEDULA*** | ***INSTITUCION O JUZGADO*** | ***CALIFICACION*** | ***CONTINGENCIA*** | ***PONENTE*** | ***FECHA*** |
|---|---|---|---|---|---|---|
| DOLY AMPARO ARBOLEDA ATEHORTUA | 86542 | JUZGADO 11 LABORAL DEL CIRCUITO | 12,50% | E,C | DR. Rojas | jun-20 |
| MARIA VICTORIA OSORIO VARGAS | 86894 | JUZGADO 21 LABORAL DEL CIRCUITO DE MEDELLIN | 60,00% | E, C | DR. Rojas | jun-20 |
| HERNAN DARIO SEPULVEDA QUINTERO | 87024 | FISCALIA UNIDAD LOCAL EL CARMEN DE VIBORAL | 56,69% | A, Soat | DR. Rojas | jun-20 |
| LUZ MARINA BOLIVAR DE RESTREPO | 89812 | PP BANCOOMEVA | 78,61% | E,C | DR. Rojas | feb-20 |
| FRANCISCO JAVIER ROCHA SUAREZ | 88941 | PP AXA COLPATRIA | 57,72% | E,C | DR. Rojas | feb-20 |
| GILBERTO MORALES OCAMPO | 89788 | JUZGADO 9 ADMINISTRATIVO ORAL DE MEDELLIN | 100% | E,C | DR. Rojas | feb-20 |
| JORGE EDUARDO GOMEZ PALACIO | 90028 | PP COMPAÑÍA SEGUROS DE VIDA SURAMERICANA S.A | 52,87% | E,C | DR. Rojas | feb-20 |
| RAFAEL EDUARDO GOMEZ ARBELAEZ | 90226 | PP COMPAÑÍA SEGUROS DE VIDA SURAMERICANA S.A. | 6,24% | A, Soat | DR. Rojas | feb-20 |

| | | | | | | |
|---|---|---|---|---|---|---|
| JOSE ISRAEL ORTIZ LONDOÑO | 90202 | PP COMPAÑÍA SEGUROS DE VIDA SURAMERICANA S.A. | 66,40% | E,C | DR. Rojas | feb-20 |
| CARLOS AUGUSTO GONZALEZ LUJAN | 90706 | PP SEGUROS DEL ESTADO-AXA COLPATRIA | 17,10% | A. Soat | DR. Rojas | oct-19 |
| MARIANA OSORIO ESPINAL | 90808 | PP SEGUROS MUNDIAL | 12,03% | A. Soat | DR. Rojas | oct-19 |
| GILMA ROSA LOPEZ GALLO | 44781 | PP AAGRICOLAS Y FORESTALES | 56,80% | E,C | DR. Rojas | oct-19 |

## *REGISTRO DE CASOS JUDICIALES EVALUADOS PARA DICTAMEN PCL*

| ***NOMBRE DEL PACIENTE*** | ***CEDULA*** | ***INSTITUCION O JUZGADO*** | ***CALIFICACION*** | ***CONTINGENCIA*** | ***PONENTE*** | ***FECHA*** |
|---|---|---|---|---|---|---|
| MARTA CECILIA GALLEGO ARISMENDI | 90874 | PP MUNICIPIO DE MEDELLIN | 66,26% | E,C | DR. Rojas | oct-19 |
| BERTA NUBIA MOLINA ZULETA | 90964 | PP GOBERNACION DE ANTIOQUIA | 71,25% | E,C | DR. Rojas | oct-19 |
| SULLY PINO BECERRA | 80250 | JUZGADO 4 CIVIL DEL CIRCUITO DE MEDELLIN | 17,38% | E,C | DR. Rojas | feb-19 |
| CATALINA RESTREPO GOMEZ | 79756 | JUZGADO 13 LABORAL DEL CIRCUITO DE MEDELLIN | 53,86% | E,C | DR. Rojas | feb-19 |
| JOSE LEONARDO ESPEJO QUINTERO | 79774 | FISCALIA 86 LOCAL | 52,37% | A,Soat | DR. Rojas | feb-19 |
| CARLOS AUGUSTO GONZALEZ LUJAN | 90706 | PP SEGUROS DEL ESTADO-AXA COLPATRIA | 17,10% | A. Soat | DR. Rojas | feb-19 |
| MARIANA OSORIO ESPINAL | 90808 | PP SEGUROS MUNDIAL | 12,03% | A. Soat | DR. Rojas | feb-19 |
| GILMA ROSA LOPEZ GALLO | 44781 | PP AAGRICOLAS Y FORESTALES | 56,80% | E,C | DR. Rojas | nov-18 |

***JUAN MAURICIO ROJAS GARCIA***
*Médico Cirujano — Especialista Medicina Deportiva – Certificado en dolor cronico - Master Cuidados Paliativos – Diplomado en Medicinas Alternativas- Especialista en Salud Ocupacional y Medicina Laboral*

| | | | | | | |
|---|---|---|---|---|---|---|
| MARTA CECILIA GALLEGO ARISMENDI | 90874 | PP MUNICIPIO DE MEDELLIN | 66,26% | E,C | DR. Rojas | nov-18 |
| BERTA NUBIA MOLINA ZULETA | 90964 | PP GOBERNACION DE ANTIOQUIA | 71,25% | E,C | DR. Rojas | nov-18 |
| VALENTINA ZEA GONZALEZ | 84416 | FISCALIA 79 LOCAL TITIRIBI Y AMAGA | 16,35% | A,SOAT | DR. Rojas | nov-18 |
| CESAR AUGUSTO ARANGO CADAVID | 84270 | JUZGADO 6 LABORAL DEL CIRCUITO DE MEDELLIN | 51,88% | E,C | DR. Rojas | nov-18 |

## *REGISTRO DE CASOS JUDICIALES EVALUADOS PARA DICTAMEN PCL*

| ***NOMBRE DEL PACIENTE*** | ***CEDULA*** | ***INSTITUCION O JUZGADO*** | ***CALIFICACION*** | ***CONTINGENCIA*** | ***PONENTE*** | ***FECHA*** |
|---|---|---|---|---|---|---|
| SEBASTIAN OROZCO HENAO | 84560 | JUZGADO 28 ADMINISTRATIVO ORAL DEL CIRCUITO DE MEDELLIN | 5,40% | A.Soat | DR. Rojas | feb-18 |
| MARIA PATRICIA RAMIREZ SOTO | 84842 | FISCALIA 86 LOCAL | 14.13% | A.Soat | DR. Rojas | feb-18 |
| LACIDES AUGUSTO MARQUEZ VILORIA | 67002 | JUZGADO 27 ADMINISTRATIVO ORAL DE MEDELLIN | 34,20% | A,C | DR. Rojas | jun-17 |
| JUANITA MATURIN PALACIOS | 67314 | FOPEP-UGPP | 75,00% | E,C | DR. Rojas | jun-17 |
| YIRLEANNY MENA MENA | 66882 | JUZGADO 2 ADMINISTRATIVO ORAL MEDELLIN | 71,72% | A,C | DR. Rojas | jun-17 |
| KAREN DAYANA RIVAS REY | 67428 | JUZGADO 2 CIVIL DEL CIRCUITO DE MONTERIA | 12,50% | A,C | DR. Rojas | jun-17 |
| SEBASTIAN MONTOYA OCHOA | 66600 | JUZGADO 22 ADTIVO ORAL DEL CTO DE MEDELLIN | 49,70% | E,C | DR. Rojas | jun-17 |
| ORLANDO DE JESUS LOAIZA FLOREZ | 70086 | JUZGADO 17 LABORAL DEL CIRCUITO DE MEDELLIN | 32,75% | E,C | DR. Rojas | jun-17 |

| | | | | | | |
|---|---|---|---|---|---|---|
| HOLMER NIETO OSPINA | 70002 | JUZGADO CIVIL DEL CIRCUITO SONSÓN | 34,37% | A,L | DR. Rojas | jun-17 |
| HARRY LINCOLN VALENCIA MOSQUERA | 69582 | JUZGADO PRIMERO ADMINISTRATIVO ORAL DEL CIRCUITO DE QUIBDÓ | 21,77% | A,C | DR. Rojas | jun-17 |
| LUIS ORLANDO TAMAYO HENAO | 68984 | FISCALIA 68 DE CISNEROS | 4,20% | A,C | DR. Rojas | feb-17 |
| ANDRES DAVID GUIHUR QUIROS | 69900 | FISCALIA 66 LOCAL S.A.U CENTRO | 4,17% | A,C | DR. Rojas | feb-17 |

## *REGISTRO DE CASOS JUDICIALES EVALUADOS PARA DICTAMEN PCL*

| ***NOMBRE DEL PACIENTE*** | ***CEDULA*** | ***INSTITUCION O JUZGADO*** | ***CALIFICACION*** | ***CONTINGENCIA*** | ***PONENTE*** | ***FECHA*** |
|---|---|---|---|---|---|---|
| DEISY YOHANA VELEZ LONDOÑO | 70014 | FISCALIA GENERAL DE LA NACION | 46,71% | A,C | DR. Rojas | feb-17 |
| CARLOS ALBERTO GIRALDO PEREZ | 70200 | FISCALIA GENERAL DE LA NACION | 14,41% | A,C | DR. Rojas | feb-17 |
| JUAN PABLO SANCHEZ FLOREZ | 70308 | FISCALIA GENERAL DE LA NACION | 28,00% | A,C | DR. Rojas | feb-17 |

# Juan Mauricio Rojas García

Médico Especialista Salud Ocupacional
Medicina Deportiva
Licencia de salud Ocupacional 6563/07
Teléfono: 3105734128
Correo electrónico: jmrojasgc@gmail.com

***Perfil***

Médico con actitud analítica, visión integral, experiencia técnica y administrativa necesaria para la prevención, diagnóstico, evaluación y gestión oportuna de la Salud ocupacional, experiencia en calificación de pérdida de capacidad laboral, origen de enfermedad y atep. Como medico perito ocupacional con mas de 25 mil casos elaborados.

***AREA ADMINISTRATIVA:***

He laborado por más de 15 años en calificación de pérdida de capacidad laboral como Miembro en la Junta de Invalidez de Antioquia: Soporte el proceso de calificación y reubicación de la Policía Nacional Sanidad Antioquia , Choco, Córdoba, Bolívar, experiencia en normatividad legal sobre contingencia, origen y procedimientos de indemnización y pensiones.

## *Formación académica*

### *Estudios Universitarios:*

Universidad Nacional de Colombia
Bogotá (Colombia)
Facultad de Medicina
**Médico y Cirujano**
1993 / 1998

***Estudios de Postgrado:***

Universidad Mayor de Chile
**Magister en ciencias del deporte-**
2001/2003

Concejo Colombiano de Seguridad
**Especialista en Prevención de Riesgos Profesionales**
2006/2007 licencia de S.O.

Pontificia Universidad Javeriana
**Especialista en Gerencia de Mercadeo**
2008-2009
Pontificia universidad Javeriana
**Diplomado en desarrollo de habilidades Gerenciales enfocadas al servicio**
2010

**Maestria en Dolor cronico y cuidados paliativos**
Universidad de Islas Canarias 2022

***Experiencia***

**Entidad:** **Ministerio de Trabajo**
Cargo desempeñado: ***junta de calificación de Invalidez de Antioquia***
Funciones:

- Certificación de casos de PCL y origen
- Estudios de favorabilidad de origen de enfermedades laborales y comunes.

Tiempo: Diciembre 2011 a la fecha

**Entidad:** **Medico Perito Particular**

Cargo desempeñado: ***Calificador independiente***
Funciones:

- Estudio y elaboración de dictamenes de calificación de perdida de capacidad laboral

Tiempo: 2013 a la fecha

**Entidad: Policía Nacional de Colombia**
Cargo desempeñado: ***Medico Salud Ocupacional***
Funciones:

- Calificación de origen y determinación de viabilidad de riesgo ocupacional a uniformados de Regional 6 (5 departamentos)

Tiempo: Mayo 2014 a enero 2020

**Entidad: MAPFRE ARP**
Cargo desempeñado: ***Director Nacional de Prevención***
Funciones:

- Manejo de los programas de prevención a las diferentes empresas afiliadas
- Diseño de programas de Prevención en riesgos laborales
- Control de los indicadores de Accidentalidad y Ausentismo.
- Diseño de programa de rehabilitación y reincorporación laboral

Tiempo: Agosto 2011 - Noviembre 2011

**Entidad: Sanitas Salud Ocupacional**
Cargo desempeñado: ***Proveedor de servicios de prevención ocupacional***
Funciones:

- Sistemas de vigilancia epidemiológica
- Evaluaciones medico ocupacionales Periódicas y de ingreso
- Control de los indicadores de Accidentalidad y Ausentismo

Tiempo: Noviembre 2010 - julio 2011

**Entidad:** **COLMENA riesgos profesionales**
Cargo desempeñado: ***Director Integral de Servicios de Prevención***
Funciones:

- Asesor de prevención y Salud Ocupacional
- Acompañamiento de auditorías de certificación en ISO 9001 y OSHAS 18001
- Asesoría en Medicina laboral y calificación de trabajadores en AT y EP
- Administración de recursos de inversión en salud ocupacional y control de riesgos del trabajo en los sectores económicos de manufactura, producción, salud, servicios, comunicaciones, industria farmacéutica.
- Control de gestión de personal a cargo y asesores externos.

Tiempo: Dic 2008 - a la septiembre 30 de 201

**Entidad:** **Centro de Adaptación Física H & B**
Cargos desempeñados: ***Director Médico científico***
Funciones:

- Realizar actividades de medicina preventiva en las empresas contratantes
- Diseño de estudios de médicos. Asesoría empresarial en Riesgos Profesionales
- Consultor de Auditorias de ISO 9001 OSHAS 18001 y RUC
- Administración de recursos de inversión para programas asignados
- Consulta medicina laboral para certificación y calificación.
- Capacitación de asesores asignados (fisioterapeutas y médicos) y programas empresariales.
- Gestión comercial para posicionamiento de productos en ARP.

Tiempo: Febrero 2004 a diciembre 2008

**Entidad:** **SaludCoop**
Cargos desempeñados: ***Medico General***
Funciones:

- Realizar consulta médica en el área de urgencias
- Realizar evaluaciones hospitalarias
- Participar en el comité técnico científico.

Tiempo: Enero 2001 a julio 2007

***Referencias***

**LUZ STELLA RODRIGUEZ**

Colmena Vida y Riesgos profesionales

Vicepresidente Técnica

TEL.3152409079

**Samuel Vásquez**

Director administrativo Junta de calificación de Antioquia

TEL3018351572

FUNDACIÓ UNIVERSITAT EMPRESA
ADEIT
VNIVERSITAT DE VALÈNCIA

FUNDACIÓ UNIVERSITAT EMPRESA
ADEIT
VNIVERSITAT DE VALÈNCIA

DIPLOMA DE

# MÁSTER EN CURES PALLIATIVES

La Universitat de València i la seua Fundació Universitat- Empresa ADEIT

Certifiquen a

## *JUAN MAURICIO ROJAS GARCIA*

Valéncia 20 julio 2019

**Juan Manuel Perez**
**Presidet de la fundació**
**Universitat-Empresa ADEIT**

**Jorge Bueno**
**Coordinador de formació de postgrau**

VNIVERSITAT DE VALÈNCIA

VNIVERSITAT DE VALÈNCIA

**SOCIEDAD PERUANA DE MEDICINA INTERNA**
Registro N°641128-SM-19 - Fundada el 28 de Noviembre de 1964
Reinscrita en el Colegio Médico del Perú el 29 de Noviembre 2010
Afiliada a la Sociedad Internacional de Medicina Interna (ISIM)

# XXII CONGRESO PERUANO y XLIV CURSO INTERNACIONAL DE MEDICINA INTERNA

**"Dr. Amador Carcelén Bustamante"**

# *Certificado*

*Otorgado a:*

JUAN MAURICIO ROJAS GARCIA

*Que lo acredita como:* ASISTENTE

*Valor académico: 3.5 puntos, válido para la Recertificación*
*Modalidad Híbrida, del 20 al 23 de Octubre de 2022*

Lima, 23 de Octubre de 2022

Dr. James Gutiérrez Tudela
Presidente SPMI

Dra. Carmen Palomino Guerrero
Secretaria General SPMI

UNIVERSIDAD NACIONAL MAYOR DE SAN MARCOS
Facultad de Medicina
Auspicio Académico No. 123-2022 Créditos: 2.0

COLEGIO MÉDICO DEL PERU
RECERTIFICACIÓN: Resolución del SISTCERE Nº 0495-22-SISTCERE/CMP
3.5 puntos válido para la recertificación médica

# ACED

ASOCIACIÓN COLOMBIANA PARA EL ESTUDIO DEL DOLOR
CAPÍTULO COLOMBIANO IASP

LA ASOCIACIÓN COLOMBIANA PARA EL ESTUDIO DEL DOLOR

CERTIFICA QUE:

## JUAN MAURICIO ROJAS GARCÍA

Participó en calidad de ASISTENTE

Dado en la ciudad de Bogotá del 16 al 18 deMayo de 2019

Dr. Felipe Andrés Mejía Sánchez
Presidente ACED

Dr. Hernando Álvares Torres
Presidente XXVIII Congreso ACED

ACED
ASOCIACIÓN COLOMBIANA PARA EL ESTUDIO DEL DOLOR
CAPÍTULO COLOMBIANO IASP

**LA ASOCIACIÓN COLOMBIANA PARA EL ESTUDIO DEL DOLOR**

## CERTIFICA QUE:

*DR. JUAN MAURICIO ROJAS GARCÍA*

Presentó Trabajo Libre en la Modalidad de Póster

Evaluación de la Calificación actual de la pérdida de capacidad laboral en Dolor Crónico

Dado en la ciudad de Bogotá el 18 de mayo de 2019

Dr. Felipe Andrés Mejía Sánchez
Presidente ACED

Dr. Hernando Álvarez Torres
Presidente XXVIII Congreso ACED

Fundación
Santa Fe de Bogotá

Certifica que:

# JUAN MAURICIO ROJAS GARCÍA

Con número de identificación

**79625220**

Participó como asistente en el

## II Congreso de Actualizaciones en Cirugía, Profesor José Félix Patiño

Realizado el 16, 17 y 18 de marzo 2023 en Bogotá, Colombia

**Roosevelt Fajardo**
Director Educación y Gestión del Conocimiento
Fundación Santa Fe de Bogotá

**Susana Acevedo**
Jefe de Educación Continuada
Fundación Santa Fe de Bogotá

**Arturo Vergara**
Jefe Departamento Cirugía
Fundación Santa Fe de Bogotá

**Manuel Cadena**
Jefe Sección Cirugía General
Fundación Santa Fe de Bogotá

Fundación
Santa Fe de Bogotá

Certifica que:

# JUAN MAURICIO ROJAS GARCIA

Con número de identificación

**79625220**

Participó como asistente en el

## IX Simposio de Mieloma

Realizado el 24 de febrero 2023 en Bogotá, Colombia

**Roosevelt Fajardo**
Director Educación y Gestión del Conocimiento
Fundación Santa Fe de Bogotá

**Susana Acevedo**
Jefe de Educación Continuada
Fundación Santa Fe de Bogotá

**Martha Romero**
Directora Centro Cuidado Clínico
Mieloma Múltiple
Fundación Santa Fe de Bogotá

**Javier Baena**
Jefe Departamento de Patología y Laboratorio
Fundación Santa Fe de Bogotá

Fundación
Santa Fe de Bogotá

Certifica que:

# JUAN MAURICIO ROJAS GARCIA

Con número de identificación

**79625220**

Participó como asistente en el

## VII Simposio de Residentes de Medicina Crítica y Cuidado Intensivo

Realizado el 24 de marzo 2023 en Bogotá, Colombia

**Roosevelt Fajardo**
Director Educación y Gestión del Conocimiento
Fundación Santa Fe de Bogotá

**Susana Acevedo**
Jefe de Educación Continuada
Fundación Santa Fe de Bogotá

**Yenny Cárdenas**
Jefe Departamento Medicina Crítica
Fundación Santa Fe de Bogotá

Fundación
Santa Fe de Bogotá

Certifica que:

# JUAN MAURICIO ROJAS GARCIA

Con número de identificación

**79625220**

Participó como asistente en el

## V Curso de Politrauma, Manejo en Urgencias

Realizado los días 2, 3 y 4 de febrero 2023 en Cartagena

**Roosevelt Fajardo**
Director Educación y Gestión del Conocimiento
Fundación Santa Fe de Bogotá

**Susana Acevedo**
Jefe de Educación Continuada
Fundación Santa Fe de Bogotá

**Juan Carlos González**
Jefe Departamento de Ortopedia
Fundación Santa Fe de Bogotá

FUNDACIÓ UNIVERSITAT EMPRESA
ADEIT
VNIVERSITAT DE VALÈNCIA

FUNDACIÓ UNIVERSITAT EMPRESA
ADEIT
VNIVERSITAT DE VALÈNCIA

DIPLOMA DE

# MÁSTER EN CURES PALLIATIVES

La Universitat de València i la seua Fundació Universitat- Empresa ADEIT

Certifiquen a

## *JUAN MAURICIO ROJAS GARCIA*

Valéncia 20 julio 2019

**Juan Manuel Perez**
**Presidet de la fundació**
**Universitat-Empresa ADEIT**

**Jorge Bueno**
**Coordinador de formació de postgrau**

VNIVERSITAT DE VALÈNCIA

VNIVERSITAT DE VALÈNCIA

Fundación
Santa Fe de Bogotá

Certifica que:

# JUAN MAURICIO ROJAS GARCIA

Con número de identificación

**79625220**

Participó como asistente en el

## I Simposio Multidisciplinario en Ortogeriatría

Realizado el 7 y 8 de julio 2023 en Bogotá, Colombia

**Roosevelt Fajardo**
Director Educación y Gestión del Conocimiento
Fundación Santa Fe de Bogotá

**Susana Acevedo**
Jefe de Educación Continuada
Fundación Santa Fe de Bogotá

**Diana Morales**
Jefe Sección de Geriatría CAM
Fundación Santa Fe de Bogotá

INSTITUTO Roosevelt | Fundación Santa Fe de Bogotá | 50 AÑOS

# Certifica que:

## JUAN ROJAS

**Con número de identificación**

**79625220**

Participó como asistente en el

**II Simposio de Escoliosis: Conociendo el manejo integral de la deformidad**

Realizado el 24 de junio de 2023 en Bogotá, Colombia

**Roosevelt Fajardo**
Director Educación y Gestión del Conocimiento
Fundación Santa Fe de Bogotá

**Susana Acevedo**
Jefe de Educación Continuada
Fundación Santa Fe de Bogotá

Fernando Alvarado Gómez.
**Fernando Alvarado**
Jefe Sección Columna y Trauma
Fundación Santa Fe de Bogotá

**Dra Carmen Rodríguez Cuellar**
Coordinadora de Educación
Instituto Roosevelt

**Dra. Ana María de la Hoz**
Directora Médica
Instituto Roosevelt

Asociación Colombiana de Medicina Física y Rehabilitación

60 AÑOS

# La Asociación Colombiana de Medicina Física y Rehabilitación

Certifica que

## Juan Mauricio Rojas

Asistió al SUMMIT: Presente y Futuro en el Tratamiento del Dolor. Enfoque Holístico e Intervencionista.

Que se llevó a cabo el día 15 de agosto de 2023 en modalidad virtual con una intensidad horaria de 1 hora.

Puntos Recefyr : 5

Andersson L. Rozo A.

Andersson Lufandt Rozo Albarracín

Presidente ACMFR

La asociación Colombiana de Medicina Física y Rehabilitación
**certifica que**

# JUAN ROJAS

Asistió al evento SUMMIT 2022: **REHABILITACIÓN Y DOLOR**
Realizado en 4 jornadas en modalidad hibrida y virtual los días 29 de abril, 05 de mayo, 09 de agosto y 20 de octubre.

Con una intensidad de:

**16 HORAS DE LAS CUALES ASISTIÓ A 10 HORAS QUE EQUIVALEN A UN 62,50% DEL TOTAL DE LA ACTIVIDAD ACADÉMICA**

Categoría: **Asistente**

Andersson L. Rozo A.

Andersson Lufandt Rozo Albarracín
Presidente Asociación Colombiana de Medicina Física y Rehabilitación

Leonardo Ruiz Pérez, Director General y administrador único de AULA INTERDISCIPLINAR S.L., con CIF nº B-35404664, con sede fiscal en la isla de Gran Canaria, C/La Restinga 5, Ingenio, y sede social en la isla de Fuerteventura, C/Cataluña 30-32 bajo, Puerto del Rosario, Fuerteventura, España, y Don Marcos Gómez Sancho, Director Científico de la citada entidad

# CERTIFICAN:

1º Que **Don Juan Mauricio Rojas García,** con Documento Nacional de Identidad nº **79625220**, médico, ha realizado la **MAESTRÍA UNIVERSITARIA INTERNACIONAL EN ESTUDIO Y ABORDAJE INTEGRAL DEL DOLOR** en su primera edición, organizada por nuestra entidad desde España, en modalidad online.

2º Que este proyecto formativo, con un enfoque interdisciplinar, desarrollado entre julio de 2021 y diciembre de 2022, fue un Título propio de la Universidad de Las Palmas de Gran Canaria (ULPGC)**,** mediante acuerdo del Consejo de Gobierno de la misma, de fecha 5 de mayo de 2021, publicado en el Boletín Oficial[1] de la Institución el día 7 de junio de 2021, dirigido por los Dres. en Medicina Don Manuel Jesús Rodríguez López, Don Marcos Gómez Sancho y Don Manuel Ojeda Martín, y se impartió en modalidad online.

3º Que superó satisfactoriamente todas las asignaturas teóricas y el Trabajo Final de Maestría con las siguientes calificaciones:

1. Aspectos generales en el abordaje de estudio y tratamiento del dolor. Notable 7,99.
2. Investigación y docencia del dolor. Notable 8,17.
3. Farmacología del dolor. Notable: 8,67.
4. Tratamiento no farmacológico. Sobresaliente: 9,64.
5. Dolor crónico I. Dolor músculo-esquelético. Notable 8,55.

[1] Disponible en https://www.ulpgc.es/sites/default/files/ArchivosULPGC/boulpgc/BOULPGC/boulpgc_7_junio_2021.pdf

6. Dolor crónico II. Dolor neuropático. Notable: 8,62

7. Dolor crónico III. Cefaleas y algias faciales. Notable: 8,55.

8. Dolor crónico IV. Dolor raquídeo. Notable: 7,94.

9. Otros tipos de dolor crónico. Notable: 8,12.

10. Dolor crónico: manejo especializado mediante técnicas invasivas. Bloqueos nerviosos. Notable: 7,21

11. Dolor crónico: manejo especializado mediante radiofrecuencia (RF). Notable: 8,01.

12. Dolor crónico: manejo especializado mediante tratamientos discales. Notable: 8,22.

13. Color crónico: manejo especializado mediante neuromodulación. Notable: 8,67.

14. Dolor en el paciente oncológico: generalidades y síndromes más frecuentes. Notable: 7,4.

15. Dolor agudo postoperatorio. Notable: 8,92.

16. Dolor en urgencias y emergencias. Notable: 8,52.

17. Dolor en poblaciones frágiles. Notable: 8,73.

18. Dolor irruptor. Sobresaliente: 10.

19. Tratamiento del dolor y medidas de soporte al final de la vida. Notable 8,19.

19. Trabajo Final de Maestría. Sobresaliente: 10.

4º Que el número total de horas lectivas fue de mil ochocientes siete horas con cincuenta minutos (1807,5), correspondiente a setenta y dos con tres créditos (72,3) ECTS (Sistema Europeo de Transferencia de Créditos).

5º Que en estos momentos solo está pendiente de los trámites de expedición del título por parte de la Universidad de Las Palmas de Gran Canaria.

Y para que conste donde proceda, se expide el presente certificado en Puerto del Rosario, Las Palmas, a veintidós de junio de dos mil veintitrés.

Fdo.: Leonardo Ruiz Pérez Fdo.: Marcos Gómez Sancho

AULA INTERDISCIPLINAR SL
C/Cataluña 30, bajo
35600-Puerto del Rosario
CIF: B-35404664
FUERTEVENTURA

**Juan Mauricio Rojas García** , identificado con la cédula Nro. 79265220 de Bogotá, con número de registro **LICENCIA DE SALUD OCUPACIONAL Res.6563 de 2007-10889 de 2017**, conforme a lo preceptuado por el artículo 226 del código general del proceso, me permito dar información básica que hace parte integral del **DICTAMEN DE DETERMINACION DE ORIGEN Y/O PERDIDA DE CAPACIDAD LABORAL Y OCUPACIONAL** realizada al paciente , para valorar la pérdida de capacidad laboral de la referida; el medico ponente puede ser encontrado en:

**DIRECCION DE UBICACIÓN**: calle 32f #75c-86 consultorio 505
**TELÉFONO:** 3105734128 - 3008722111
Soy Medico calificador particular con más de 20 años de experiencia, entre ellas como miembro de JUNTAS DE CALIFICACION DE INVALIDEZ, con especialización en **Medicina Deportiva, Medicina Laboral y salud Ocupacional.** Diplomado en actualización de **Calificación de la Pérdida de Capacidad Laboral y Ocupacional**, **Universidad del Rosario, 2017.**

PARTE DEMANDANTE: **Tom Molloy Pedoussaut identificación: Cédula Extranjería 769443**

PARTE DEMANDADA: Compañías Aseguradoras y otros

En el proceso actual el dictamen que se realizó era para determinar la merma de capacidad laboral. No me encuentro inmerso en ninguna de las causales que trae el artículo 50 del Código general del proceso.

El dictamen del paciente: Tom Molloy Pedoussaut identificación: Cédula Extranjería 769443 fue realizado por su solicitud y conforme a peritazgos que he realizado anteriormente sobre merma de capacidad laboral, para lo cual se aplicará el manual único para la calificación de la invalidez **(MUC I)**, vigente al momento de valorar el daño Corporal, que para el momento actual corresponde al decreto 1507 de 2014 y no he acudido para su elaboración en métodos diferentes.

El dictamen se realizó con base en la historia clínica aportada por el paciente y la cual reposa en poder de dicha persona. Bajo la gravedad de juramento manifiesto que mi opinión es independiente y corresponde a mi real convicción como profesional.

Adjunto diplomas que acreditan mi idoneidad en la materia del dictamen. En caso de requerirse mi presencia para ampliar o contestar las preguntas que a bien tuviera el despacho o los apoderados de las partes no duden en contactarme con anterioridad a dicho requerimiento para poder brindar la información que requieran.

Atentamente

**Juan Mauricio Rojas García**
**TARJETA PROFESIONAL: 11874/00**
**LICENCIA S.O**: Resolución 6563 de 2007-1089 de 2017

EPS

Medellín 31 de julio de 2023

Señor:
**JUAN PABLO CALVACHE SEPÚLVEDA**
calvacheabogados@gmail.com
Medellín

Asunto: Respuesta a Derecho de Petición PQRS 23070429718373.

Cordial saludo.

Dando respuesta a la solicitud radicada a través de nuestros medios de contacto, en la cual manifiesta que requiere información sobre el proceso de atención respecto a curaciones ordenadas al señor Tom Molloy Pedoussaut Pedoussaut con CE.769443, nos permitimos informarle que, teniendo en cuenta que algunas de las solicitudes, se encuentran soportadas en historia clínica, queremos recordarle, que este documento es diligenciado en las clínicas, hospitales y demás Instituciones Prestadoras de Servicios de Salud IPS donde se atienden los pacientes; estas instituciones tienen bajo su responsabilidad la custodia de este documento.

Lo anterior está sustentado en los Artículos 13° y 14° de la resolución 1995 de 1999. Por su parte, las Entidades Promotoras de Salud EPS no tienen a su cargo el archivo ni la custodia de las historias clínicas de sus afiliados.

Así mismo, le informamos que, con el fin de brindar solución a su petición, ésta se remite tanto a la Clínica Somer, como a Home Group, prestador designado para las curaciones. Por lo tanto, a continuación, enviamos respuesta a sus solicites de acuerdo a las manifestaciones de cada prestador.

- ***PRIMERO. Indique la frecuencia y cantidad de curaciones de herida quirúrgica ordenadas por el médico tratante enfermería o profesional competente encargado al momento del egreso al señor Tom.***

  Al paciente se le brindó la atención en el año 2021; en la cual, se le realizaba curación 2 veces por semana.

- ***SEGUNDO**. **Aporte los documentos que sustenten, acrediten o motiven la cantidad y frecuencia de curaciones necesarias al momento del egreso ordenadas por el médico tratante, enfermería o profesional competente encargado al señor Tom.***

  Tras el egreso hospitalario, el médico tratante del paciente le ordenó el tratamiento de curaciones de manera ambulatorio, por tanto, se le dieron indicaciones al paciente para que realizara los trámites administrativos en su EPS para materializar dicho

tratamiento, de manera que, una vez el paciente recibió esta respuesta por parte de la Clínica Somer le dio traslado de su petición a su EPS.

- ***TERCERO. Indique si era obligación, de Sura EPS, de realizar las curaciones de herida quirúrgica al momento del egreso del señor Tom.***

  Como EPS tenemos la obligación, garantizar a través de nuestros prestadores la continuidad de los tratamientos médicos de cada paciente, teniendo en cuenta los ordenamientos de los profesionales de nuestra red de atención.

- ***CUARTO. Señale la cantidad de curaciones de herida quirúrgicas realizadas posterior al egreso al señor Tom.***

  Le indicamos que de acuerdo a las autorizaciones que se encuentran en nuestro sistema de información, evidenciamos que al paciente se le autorizaron 112 curaciones con el prestador Home Group.

Nos despedimos, quedando a su entera disposición ante cualquier inquietud que se presente.

Cordialmente
EQUIPO SERVICIO AL CLIENTE
EPS SURA
Elaboró: beatcaca

Nota: Este correo es informativo y no está habilitado para recibir respuestas o peticiones adicionales. Si necesita contactarnos, le pedimos comunicarse con nosotros a través de nuestra Línea de Atención desde Medellín 604-4486115 y desde el resto del país 018000 519 519 o por medio de la opción "Escríbenos" en nuestra página web.

Te contamos que en EPS SURA todos los trámites que antes realizabas en nuestras sedes de atención presencial ahora puedes hacerlos a través de los canales digitales, de forma ágil, cómoda y segura sin tener que desplazarte.

**"Frente a cualquier desacuerdo con la decisión adoptada por esta entidad, se puede formular una PQR ante la Superintendencia Nacional de Salud. Si es usuario del régimen subsidiado, podrá elevar una PQR ante la correspondiente Dirección de Salud Departamental, Distrital o Local."**

Medellín, mayo 29 de 2023

Doctor
**JUAN PABLO CALVACHE SEPÚLVEDA**
E. S. M.

**ASUNTO:** ENTREGA DICTAMEN MÉDICO PERICIAL / **CASO** TOM MOLLOY PEDOUSSAUT.

Respetado Doctor,

De manera atenta hacemos entrega del dictamen médico pericial solicitado en el caso de la referencia. Dicho dictamen es rendido por el CENDES - dependencia adscrita a la Facultad de Derecho de la Universidad (https://www.ces.edu.co/centros-de-servicio/centro-de-estudios-en-derecho-y-salud-cendes/) - a través del doctor Juan Ricardo Jaramillo Moreno, Médico, Especialista en Cirugía General, Sub- Especialista en Cirugía Oncológica y Perito CENDES. Este dictamen puede ser aclarado o complementado si la solicitud se hace dentro de los 15 días siguientes a su entrega, en cuyo caso el número máximo de preguntas serán 10.

Para el caso de la referencia, se encuentra paga solamente la entrega del dictamen escrito. Por ello, de requerirse la sustentación en audiencia virtual, se deberá cancelar un valor adicional de tres (3) smlmv. En caso de programarse la contradicción de la prueba, se nos debe notificar por medios electrónicos (CGIRALDOR@CES.EDU.CO; SMARIN@CES.EDU.CO ; LTORO@CES.EDU.CO ; PCENDES@CES.EDU.CO ; GPELAEZ@CES.EDU.CO ), mínimo con un mes de antelación a la diligencia. De requerirse asistencias adicionales del perito, por conductas no imputables a la Universidad, cada comparecencia tiene un costo adicional de tres (3) smlmv.

Se anexa certificaciones académicas y profesionales del especialista que rinde el dictamen pericial.

Con toda atención,

LEÓN MARIO TORO CORTÉS
Coordinador CENDES

CENDES Centro de Estudios en Derecho y Salud

Medellín, mayo 29 de 2023

Doctor
**JUAN PABLO CALVACHE SEPÚLVEDA**
E. S. M.

**ASUNTO:** DICTAMEN MÉDICO PERICIAL / **CASO** TOM MOLLOY PEDOUSSAUT.

Respetado Doctor,

De manera atenta rindo dictamen médico pericial requerido en el caso de la referencia

**PERFIL PROFESIONAL DEL PERITO**

Médico Especialista en Cirugía General
Sub-Especialista en Cirugía Oncológica
Perito CENDES

Dirección de contacto: cgiraldor@ces.edu.co – smarin@ces.edu.co
Calle 10 A # 22 – 04 U CES. Medellín – Antioquia
Teléfono: 604 444 05 55 ext. 1601 – 1106

De acuerdo con el Código General del Proceso en su artículo 226:

- Expreso que cuento con los conocimientos necesarios, soy imparcial y no tengo impedimento alguno en la peritación que elaboro. No me encuentro incurso en causal de exclusión de la lista de auxiliares de la justicia por el Consejo Superior de la Judicatura.
- Declaro que para el interesado que requiere el peritaje no he rendido dictamen pericial en el pasado.
- Se anexa los certificados de formación académica que me acreditan como idóneo para la presente evaluación pericial.
- La lista de procesos en los que he participado como perito se anexan a este peritaje.
- Expreso que en los últimos diez (10) años no he realizado publicaciones relacionadas con la materia del peritaje.
- Declaro que los exámenes, métodos, experimentos e investigaciones efectuados son los mismos que he empleado para la rendición de dictámenes periciales a través de la Universidad CES.
- Declaro que los exámenes, métodos, experimentos e investigaciones efectuados son los mismos respecto de aquellos que utilizo en el ejercicio regular de mi profesión, indicando que una cosa es la prestación de los servicios de salud y otra, muy diferente, la elaboración de dictámenes periciales.
- Manifiesto que el dictamen fue elaborado con la historia clínica suministrada por la parte interesada correspondiente al paciente TOM MOLLOY PEDOUSSAUT.

**RESUMEN DE LA HISTORIA CLINICA**

Paciente de 33 años, quien consulta por urgencias a la Clínica Somer de Rionegro por presentar dolor abdominal de tres días de evolución que se localiza en fosa ilíaca derecha.

Es evaluado por cirugía general Dr. Carlos Alberto Hernández Rincón quien conceptúa que se trata de una apendicitis aguda y ordena cirugía.

Ese mismo día le hacen apendicectomía por laparoscopia sin complicaciones, pero en los hallazgos describe marcada distensión de colon derecho y apéndice a tensión. es dado de alta al día siguiente con recomendaciones, signos de alarma y medicación.

El paciente regresa a consulta de urgencias a los dos días por presentar distensión abdominal, paro de fecales de 5 días y dolor abdominal en aumento; valorado por el cirujano que lo operó solicita TAC de abdomen en el cual informan marcada distensión de colon hasta el sigmoides y sugieren probabilidad de enfermedad inflamatoria y no observan masa neoplásica. Ante esto cirugía decide manejo médico y valoración por gastroenterología para manejo de probable enfermedad inflamatoria intestinal, conceptúa que no hay abdomen agudo ni megacolon tóxico.

El paciente presenta cada vez más dolor y dos días después relatan pérdida de ruidos intestinales, marcada distensión, dolor que no corrige con la terapia, le hacen nuevo TAC de abdomen y encuentran neumatosis intestinal con dilatación crítica de ciego y obstrucción a nivel del sigmoides. Con diagnóstico de obstrucción intestinal se lleva a laparotomía exploradora y encuentran gran dilatación del colon con diámetro mayor de 12 cms, signos de sufrimiento intestinal en parches, masa en sigmoides que causa la obstrucción, cierre de muñón apendicular en buen estado, le practican resección de sigmoides con cierre del muñón proximal y distal sutura mecánica y le realizan cecostomía de tubo para descompresión.

El 12-06-2021 es llevado nuevamente a cirugía y le realizan anastomosis colorrectal, cierre de la cecostomía, lavado peritoneal y eventrorrafia sin complicaciones. En el postoperatorio a los 8 días presenta cuadro de inflamación en cara y cuello por lo cual solicitan TAC de Cráneo y cuello y valoración por ORL, el cual lo valora al día siguiente y conceptúa que se trata de parotiditis izquierda bacteriana y que el manejo es adecuado pues está con antibióticos.

El 21-06-2021 es (+) para COVID 19 por lo cual es manejado según protocolo intrahospitalario, es valorado por oncología Clínica quien conceptúa que se debe hacer manejo adyuvante con quimioterapia para empezarlo un mes después de la remisión del COVID 19.

El 23-07-2021 es dado de alta con curaciones de herida quirúrgica, manejo por oncología clínica y control por cirugía.

El 05-08-2021 es valorado por el Dr. Víctor Ramos Oncólogo Clínico quien programa protocolo de FOLFOX por 6 ciclos, le da orden de exámenes, de colocación de catéter implantable para la quimioterapia, valoración urgente por Genetista e instrucciones.

El 11-08-2021 es valorado nuevamente porque el paciente no quiere que le implanten un catéter por lo cual el Dr. Ramos le cambia el esquema de quimioterapia a XELOX (Capecitabina-5FU) por 8 meses.

CENDES Centro de Estudios en Derecho Salud

Cuando llega a consulta el 13-09 2021 para la formulación del tercer ciclo el paciente se encuentra muy deprimido y no quiere continuar la terapia, es remitido a siquiatría y se suspende la terapia por el momento.

El 10-11-2021 en consulta de Oncología manifiesta deseo de reiniciar la quimioterapia por lo cual le ordenan tercer ciclo.

El 13-01-2022 el paciente en consulta de Oncología manifiesta que no desea continuar su tratamiento por lo cual este se suspende y queda en observación. Le dan ordenes de exámenes periódicos de control y nueva valoración por Genética.

El 23-03-2023 es visto en Oncología con exámenes que muestran que no hay tumor activo y concepto de genética que no tiene síndrome que condicione su cáncer.

**OBJETIVO Y CONCLUSIÓN PERICIAL**

Paciente que ingresa por urgencias por cuadro de dolor abdominal compatible con apendicitis, le hacen laparoscopia y apendicectomía, en los hallazgos encuentran colon derecho muy distendido y apéndice a tensión, no describen fenómeno inflamatorio del apéndice ni tampoco una pesquisa laparoscópica que explique la marcada distensión del colon.

El paciente reingresa por urgencias dos días después del alta con dolor abdominal y distensión, razón por la cual le hacen TAC de abdomen el cual es descrito como posible enfermedad inflamatoria intestinal, orientados por este diagnóstico hacen manejo médico e interconsulta a gastroenterología. En el transcurso de la hospitalización el paciente se agrava por lo cual le hacen nuevo TAC que encuentra fenómeno obstructivo a nivel del sigmoides con claros signos de sufrimiento intestinal por lo cual es llevado a cirugía y encuentran masa obstructiva en sigmoides que resecan y dejan cerrado el muñón de colon proximal y el del recto, con cecostomía descompresiva de tubo y nuevamente a los 4 días le practican anastomosis colorrectal y cierre de cecostomía.

Ninguno de los tres consentimientos médicos de cirugía está firmado por el paciente. Por lo anterior se deduce que en la laparoscopia hubo falta de diligencia en revisar la causa de la distensión marcada de colon derecho que tenía el apéndice a tensión.

En la TAC de abdomen del 6-06-2021 el cuadro obstructivo es descrito como una posible enfermedad inflamatoria intestinal lo cual causó un manejo médico inadecuado hasta que el paciente por agravamiento de su cuadro le hacen nuevo TAC el cual sí revela la verdadera causa de su dolencia.

El manejo quirúrgico para su tumor obstructivo de sigmoides fue el adecuado y la quimioterapia adyuvante solicitada al paciente por el Dr. Víctor Ramos era la indicada según los estándares de manejo del cáncer de colon izquierdo.

El paciente rechazó la colocación de catéter implantable, razón por la cual se le cambió a otro esquema de quimioterapia que no necesitara de dicho catéter, teniendo en cuenta que esta no era la mejor opción en un paciente con cáncer de colon de acuerdo a las guías de manejo de esta patología.

El manejo quirúrgico inicial no cambia el pronóstico oncológico del cáncer de colon sigmoides que tenía el paciente.

CENDES Centro de Estudios en Derecho Sanitario

**REFERENCIAS BIBLIOGRÁFICAS**


- Guías de manejo en Cáncer NCCN USA, 2021
- Cáncer de colon, Vincent de Vita 7a Ed, págs. 875-893 2018
- Guías de manejo en Cáncer Instituto Nacional de Cancerología, Bogotá 2021


Con toda atención,

**DR. JUAN RICARDO JARAMILLO MORENO**
C.C. 70.550.783 de Envigado
Médico Especialista en Cirugía General
Sub-Especialista en Cirugía Oncológica
Perito CENDES

CENDES
Centro de Estudios en Derecho y Salud

**LISTADO DE CASOS EN LOS QUE SE HAN RENDIDO DICTÁMENES PERICIALES A TRAVÉS DE LA UNIVERSIDAD CES**

| N° | AÑO | PERITO | RADICADO / CASO | OBJETO DICTAMEN |
|---|---|---|---|---|
| **1.** | 2022 | JUAN RICARDO JARAMILLO MORENO | Dictamen Médico Pericial / Caso José Antonio Cardona Londoño/ Solicitado por Eps Suramericana S.A /Dra. Margarita María Mesa Ruiz | Cirugía oncológica |
| **2.** | 2022 | JUAN RICARDO JARAMILLO MORENO | Dictamen Médico Pericial / Caso Marco Tulio Franco/ Solicitado por James Antonio Lopez Arango | Cirugía oncológica |
| **3.** | 2022 | JUAN RICARDO JARAMILLO MORENO | Dictamen Médico Pericial/ Caso Yury Darley Velez Murillo/Solicitado por Carlos Arturo Arroyave Jaramillo - Leidy Vélez Murillo | Cirugía oncológica |
| **4.** | 2022 | JUAN RICARDO JARAMILLO MORENO | Dictamen Médico Pericial/ Radicado 2018-00295 00/ Solicitado Juzgado 12 Administrativo Oral del Circuito de Cali | Cirugía oncológica |
| **5.** | 2022 | JUAN RICARDO JARAMILLO MORENO | Dictamen Médico Pericial/ Caso Adda del Carmen Amature de Fierro/ Solicitado por Norbey Dario Ibañez Robayo | Cirugía oncológica |
| **6.** | 2022 | JUAN RICARDO JARAMILLO MORENO | Dictamen Médico Pericial/ Caso Heliana Mejía Jaramillo / Solicitado por Heliana Mejía Jaramillo | Cirugía oncológica |
| **7.** | 2022 | JUAN RICARDO JARAMILLO MORENO | Dictamen Médico Pericial/ Radicado 2021-00251 00/Solicitado por Juzgado Treinta y Seis (36) Administrativo Oral de Medellín | Cirugía oncológica |
| **8.** | 2022 | JUAN RICARDO JARAMILLO MORENO | Dictamen Médico Pericial/ Radicado 2014-00476 00 / Solicitado por Juzgado Tercero (03) Civil del Circuito de Armenia – Quindío | Cirugía oncológica |
| **9.** | 2023 | JUAN RICARDO JARAMILLO MORENO | Dictamen Médico Pericial / Radicado 2021-00045-00/Solicitado por Juzgado Tercero (03) Administrativo Oral de Cúcuta | Cirugía oncológica |
| **10.** | 2023 | JUAN RICARDO JARAMILLO MORENO | Dictamen Médico Pericial / Radicado 2020-00002-00/Solicitado por Juzgado Primero (01) Administrativo Oral de Tunja | Cirugía oncológica |
| **11.** | 2023 | JUAN RICARDO JARAMILLO MORENO | Dictamen Médico Pericial/ Caso Julián Mauricio Toro Tamayo/ Solicitado por Carlos Alberto Bustamante Tangarife | Cirugía oncológica |
| **12.** | 2023 | JUAN RICARDO JARAMILLO MORENO | Dictamen Médico Pericial / Radicado 2023-008880/ Solicitado por Manuela Castellanos / Seguros de Vida Suramericana S.A | Cirugía oncológica |
| **13.** | 2023 | JUAN RICARDO JARAMILLO MORENO | Dictamen Médico Pericial / Caso Tom Molloy Pedoussaut / Solicitado por Juan Pablo Calvache Sepúlveda. | Cirugía oncológica |

CENDES
Centro de Estudios en Derecho y Salud

LA REPUBLICA DE COLOMBIA
Y POR AUTORIZACION
DEL MINISTERIO DE EDUCACION NACIONAL

# LA UNIVERSIDAD DE ANTIOQUIA

EN ATENCION A QUE

## Juan Ricardo Jaramillo Moreno

HA COMPLETADO TODOS LOS REQUISITOS QUE LOS ESTATUTOS UNIVERSITARIOS EXIGEN PARA OPTAR AL TITULO DE

## ESPECIALISTA EN CIRUGIA GENERAL

LE EXPIDE EL PRESENTE DIPLOMA. EN TESTIMONIO DE ELLO, SE FIRMA Y REFRENDA CON LOS SELLOS RESPECTIVOS EN MEDELLIN, EL DIA 21 DEL MES DE AGOSTO DE 1992

RECTOR DE LA UNIVERSIDAD

RECTORIA

SECRETARIO GENERAL

863 LIBRO 47 P.
FECHA 2 de Septiembre 1992
Jefe División Apuntes Registro y Control

DECANO DE LA FACULTAD DE MEDICINA

DECANO

TITULAR

C.C. Nº 70.550.783 DE Envigado (Ant.)

www.ces.edu.co Calle 10 A Nº 22-04 A.A. 054 591 Conmutador 444 05 55 Fax 266 60 46 NIT 890.984.002-6 Medellín / Colombia VIGILADA MINEDUCACIÓN

UNIVERSIDAD CES
Un compromiso con la excelencia

# LA PONTIFICIA UNIVERSIDAD JAVERIANA

PERSONERIA JURIDICA: RES. 73-12 DE DICIEMBRE 1933 - MINGOBIERNO

EN ATENCION A QUE

## JUAN RICARDO JARAMILLO MORENO

C.C. 70.550.783 ENVIGADO

HA CURSADO TODOS LOS ESTUDIOS Y CUMPLIDO LOS REQUISITOS ESTABLECIDOS POR LA UNIVERSIDAD Y LAS DISPOSICIONES LEGALES PARA UN GRADO UNIVERSITARIO

EN LA FACULTAD DE **MEDICINA**

LE OTORGA

EN NOMBRE DE LA REPUBLICA DE COLOMBIA

Y POR AUTORIZACION DEL MINISTERIO DE EDUCACION NACIONAL

EL TITULO DE **ESPECIALISTA EN CIRUGIA ONCOLOGICA**

EN FE DE LO CUAL FIRMAMOS Y SELLAMOS ESTE DIPLOMA

NOSOTROS EL RECTOR LOS DECANOS Y EL SECRETARIO GENERAL DE LA UNIVERSIDAD

EXPEDIDO EN BOGOTA D.C. A LOS 1 DIAS DEL MES DE SEPTIEMBRE DEL AÑO 2.000

RECTOR

SECRETARIO GENERAL

PONTIFICIA UNIVERSIDAD JAVERIANA · COLOMBIA ·

Nº 2235

DECANO ACADEMICO

DECANO DEL MEDIO UNIVERSITARIO

64760

www.ces.edu.co Calle 10 A Nº 22-04 A.A. 054 591 Conmutador 444 05 55 Fax 266 60 46 NIT 890.984.002-6 Medellín / Colombia VIGILADA MINEDUCACION

UNIVERSIDAD CES
Un compromiso con la excelencia

República de Colombia
Ministerio de Salud

# El Instituto Nacional de Cancerología

## Certifica:

Que **Juan Ricardo Jaramillo Moreno**

Completó satisfactoriamente el programa de

## Cirugía Oncológica

Del 18 de Enero de 1993 al 17 de Enero de 1995

Director

Jefe de la Sección

Jefe de Docencia

Bogotá, D. E. Abril 21 de 1995

UNIVERSIDAD CES
Un compromiso con la excelencia

www.ces.edu.co Calle 10 A Nº 22-04 A.A. 054 591 Commutador 444 05 55 Fax 266 60 46 NIT 890.984.002-6 Medellín / Colombia
VIGILADA MINEDUCACIÓN

## AUDIENCIA DE CONCILIACIÓN EXTRAPROCESAL INSTITUCIONAL EN MATERIA CIVIL

## ACTA DE CONCILIACIÓN Nro. 335

| | |
|---|---|
| **PROCESO N°** | : 2019 - 00027 |
| FECHA DE PRESENTACIÓN DE LA SOLICITUD | : 22 DE MAYO DE 2019 |
| FECHA DE CITACIÓN A LAS PARTES | : 28 DE MAYO DE 2019 |
| HORA | : 9: 00 AM |
| LUGAR | : SEDE DEL COLEGIO DE ABOGADOS DE MEDELLÍN, CENTRO 1057. |
| SOLICITANTE | : NATHALY PRETELT BETIN |
| SOLICITADO | : TOM MOLLOY PREDOUSSAUT |

El día 28 de mayo de 2019 a las 9:00 pm, en las instalaciones del centro de conciliación del COLEGIO DE ABOGADOS DE MEDELLÍN, ubicado en la Calle 34 # 43 – 66 Oficina 242 Bloque Norte Centro Comercial San Diego, del municipio de Medellín (Antioquia), se reunieron en audiencia de conciliación a saber: Por una parte, la señora **NATHALY PRETELT BETIN,** identificada con cédula de ciudadanía número 1.005.679.983 quien actúa en calidad de solicitante de igual manera asiste **TOM MOLLOY PEDOUSSAUT** identificada con pasaporte número 518836087 del Reino Unido, quien actúa en la presente audiencia de conciliación en calidad de solicitado.

Actúa de conciliador **SEBASTIÁN ALBERTO DOMÍNGUEZ LÓPEZ**, Conciliador adscrito al Centro de Conciliación del Centro de Conciliación del Colegio de Abogados de Medellín, identificado como aparece al pie de mi firma, quien da apertura a la presente audiencia.

El conciliador abrió la sesión explicando a los intervinientes mencionados la naturaleza, objeto, funcionamiento, efectos y ventajas del procedimiento conciliatorio, así como los roles, derechos y deberes del conciliador, de las partes y de sus apoderados. De igual forma les informó sobre el derecho al uso de la palabra y el deber de respetar el de la contraparte para que cada uno pueda expresar claramente sus puntos de vista sobre la controversia que motivó esta reunión y, añadió que, sin abandonar su papel de director, intervendrá durante la sesión si, según su criterio, puede facilitar un eventual acuerdo.

Dentro de la solicitud de conciliación la parte convocante manifiesto los siguientes hechos:

### HECHOS

**PRIMERO:** NATHALY PRETELT BETIN y TOM MOLLOY PEDOUSSAUT hemos convivido desde el dia 19 del mes de noviembre del año 2017.

**SEGUNDO:** Tenemos establecido como nuestro lugar de residencia el bien ubicado en: CALLE 40 # 73 - I0 ED ALCAZAR DEL PARQUE, LAURELES.

**TERCERO:** Es mi intención declarar la unión marital de hecho y llegar a un acuerdo sobre los efectos que de ella se derivarán relacionados con la sociedad patrimonial.

**PRETENSIONES**

Las pretensiones que se formularon en la solicitud de conciliación por la parte convocante fueron las siguientes las cuales se toman en su tenor literal:

"**PRIMERA**: Se declare que entre NATHALY PRETELT BETIN y TOM MOLLOY PEDOUSSAUT existe una unión marital de hecho.

**SEGUNDA**: Se acuerden los efectos derivados de la declaración de la UMH en caso de que haya lugar a ello durante el desarrollo de la audiencia y según la voluntad de las partes."

**PRUEBAS**

1. Copia de Cédula de ciudadanía de Nathaly Pretelt Betin
2. Copia de Pasaporte de Tom Molloy Pedoussaut

**ACUERDO**

**Después de iniciada la audiencia de conciliación y revisados todos los puntos a tratar, las partes llegaron al siguiente acuerdo:**

**PRIMERO:** Las partes declaran, aceptan y acuerdan que acordaron que entre ellos existe una unión marital de hecho desde el día 19 de noviembre de 2017 que se ha venido prolongando hasta la actualidad conforme a los lineamientos de la Ley 54 de 1990 modificada por la Ley 979 de 2005 que regula la materia.

**SEGUNDA:** Las partes acuerdan establecer que no existe ninguna otra sociedad conyugal o sociedad patrimonial vigente.

Finalmente, el conciliador elabora y lee el acta de conciliación que presta mérito ejecutivo, en la que consta el acuerdo que hace tránsito a cosa juzgada tal como lo prevé el Art. 66 de la ley 446 de 1998 la que es firmada por los interesados, el conciliador, el director del Centro de Conciliación (o el Asesor de Área); los interesados lo hacen en señal de notificación y aceptación de la presente diligencia, en virtud de la cual firman. El conciliador les advierte a las partes que la copia del acta que contiene los acuerdos totales a que llegan en la conciliación y que se entrega para cada una de ellas luego de agotada la misma, es la primera copia que presta mérito ejecutivo de las obligaciones contenidas allí de dar, de hacer o no hacer.

Luego de haber sido leído el presente documento por el conciliador, y por las partes que llevan a cabo el acuerdo, se da por terminada la sesión y se firma por los asistentes.

Expedida en Medellín el 28 de mayo de 2019.

**SEBASTIÁN ALBERTO DOMÍNGUEZ LÓPEZ**
**C.C. 1.017.207.806**
**T.P. 292.422 del C. S. de la J.**
**CONCILIADOR ADSCRITO AL CENTRO DE CONCILIACIÓN**
**COLEGIO DE ABOGADOS DE MEDELLÍN**

**NATHALY PRETELT BETIN**
**C.C. 1.005.679.983**

**TOM MOLLOY PEDOUSSAUT**
**PASAPORTE DE REINO UNIDO**
**NO. 518836087**

REPÚBLICA DE COLOMBIA
IDENTIFICACIÓN PERSONAL
CÉDULA DE CIUDADANÍA

NÚMERO 1.005.679.983

PRETELT BETIN

APELLIDOS

NATHALY

NOMBRES

Nathaly Pretelt

FIRMA

INDICE DERECHO

FECHA DE NACIMIENTO **12-AGO-1999**

**SAN MARCOS**
**(SUCRE)**

LUGAR DE NACIMIENTO

| **1.65** | **O+** | **F** |
|---|---|---|
| ESTATURA | G.S. RH | SEXO |

**14-AGO-2017 SAN MARCOS**

FECHA Y LUGAR DE EXPEDICIÓN

REGISTRADOR NACIONAL
**JUAN CARLOS GALINDO VÁCHA**

P-2820000-00944798-F-1005679983-20171010 **0057984972A 1** 48680304

REGISTRADURIA NACIONAL DEL ESTADO CIVIL

REGISTRADURÍA
NACIONAL DEL ESTADO CIVIL

NUIP 1.036.968.912

# REGISTRO CIVIL DE NACIMIENTO

Indicativo Serial 58801258

**Datos de la oficina de registro - Clase de oficina**

Registraduría [X] Notaría [ ] Número [ ] Consulado [ ] Corregimiento [ ] Inspección de Policía [ ] Código B 3 W

País - Departamento - Municipio - Corregimiento e/o Inspección de Policía

REGISTRADURIA DE RIONEGRO - COLOMBIA - ANTIOQUIA - RIONEGRO.....

**Datos del inscrito**

| Primer Apellido | Segundo Apellido |
|---|---|
| PEDOUSSAUT..... | PRETELT..... |

Nombre(s): EMILIO CHRISTIAN.....

| Fecha de nacimiento | Sexo (en letras) | Grupo sanguíneo | Factor RH |
|---|---|---|---|
| Año 2020 Mes SEP Día 10 | MASCULINO..... | O..... | POSITIVO. |

Lugar de nacimiento (País - Departamento - Municipio - Corregimiento e/o Inspección): COLOMBIA ANTIOQUIA RIONEGRO.....

| Tipo de documento antecedente o Declaración de testigos | Número certificado de nacido vivo |
|---|---|
| CERTIFICADO MEDICO O DE NACIDO VIVO..... | 160912071..... |

**Datos de la madre o padre** (Para casos de pueblos indígenas con línea matrilineal, o parejas del mismo sexo, anotar el progenitor que indiquen los declarantes para el primer apellido del inscrito)

Apellidos y nombres completos: PRETELT BETIN NATHALY.....

| Documento de Identificación (Clase y número) | Nacionalidad |
|---|---|
| CC 1.005.679.983..... | COLOMBIA..... |

**Datos de la madre o padre** (Para casos de pueblos indígenas con línea matrilineal, o parejas del mismo sexo, anotar el progenitor que indiquen los declarantes para el segundo apellido del inscrito)

Apellidos y nombres completos: PEDOUSSAUT TOM MOLLOY.....

| Documento de Identificación (Clase y número) | Nacionalidad |
|---|---|
| CE 769443..... | GRAN BRETAÑA..... |

**Datos del declarante**

Apellidos y nombres completos: PEDOUSSAUT TOM MOLLOY.....

| Documento de Identificación (Clase y número) | Firma |
|---|---|
| CE 769443..... | |

**Datos primer testigo**

Apellidos y nombres completos: .....

| Documento de Identificación (Clase y número) | Firma |
|---|---|
| ..... | ..... |

**Datos segundo testigo**

Apellidos y nombres completos: .....

| Documento de Identificación (Clase y número) | Firma |
|---|---|
| ..... | ..... |

Adhesivo Copia Registro Civil 27615608-7 REGISTRADURÍA NACIONAL DEL ESTADO CIVIL

| Fecha de Inscripción | Nombre y firma del funcionario que autoriza |
|---|---|
| Año 2020 Mes SEP Día 25 | Juliana Sofía Henao H. JULIANA SOFIA HENAO HOLGUIN - REG (Nombre y firma) |

| Reconocimiento paterno | Nombre y firma del funcionario ante quien se hace el reconocimiento |
|---|---|
| Firma | Nombre y firma |

**ESPACIO PARA NOTAS**

ESTA REPRODUCCIÓN FOTOMECÁNICA ES FIEL COPIA DE LA ORIGINAL QUE REPOSA EN LOS ARCHIVOS DE LA REGISTRADURÍA

- ORIGINAL PARA LA OFICINA DE REGISTRO -

COL

# REPÚBLICA DE COLOMBIA
## Cédula de Extranjería

RESIDENTE No. 769443

769443

APELLIDOS: PEDOUSSAUT

NOMBRES: TOM MOLLOY

NACIONALIDAD: GBR

FECHA DE NACIMIENTO: 1987/11/19

SEXO: M RH: O-

F. EXPEDICIÓN: 2022/03/03

VENCE: 2027/03/02

FIRMA

INDICE DERECHO

P522701

El titular de este documento debe notificar a MIGRACIÓN COLOMBIA cualquier cambio en la condición o información migratoria.

The holder of this document must notify MIGRACIÓN COLOMBIA any change of information or immigration status.

www.migracioncolombia.gov.co

Director Migración Colombia

**Juan Francisco Espinosa P.**

I<COL769443<<<9<<

**DOCTOR/A**

**JUEZ/A CIVIL MUNICIPAL DE RIONEGRO (REPARTO)**

**REFERENCIA:** Poder especial para promover proceso de responsabilidad civil

**TOM MOLLOY PEDOUSSAUT,** identificado con cédula de extranjería No 769443, domiciliado y con residencia en Rionegro-Antioquia, actuando en nombre y representación propia, y en nombre y representación de mi hijo **EMILIO CHRISTIAN PEDOUSSAUT PRETELT,** identificado con NIUP 1.036.968.912, menor de edad; y **NATHALY PRETELT BETIN**, identificada con cédula de ciudadanía No 1005679983, , domiciliada y con residencia en Rionegro-Antioquia, actuando en nombre y representación propia, y en nombre y representación de mi hijo **EMILIO CHRISTIAN PEDOUSSAUT PRETELT,** identificado con NIUP 1.036.968.912, menor de edad, manifestamos libremente que conferimos **PODER ESPECIAL AMPLIO Y SUFICIENTE** al abogado **JUAN PABLO CALVACHE SEPÚLVEDA**, identificado con cédula de ciudadanía No 1036966628 de Rionegro-Antioquia, con domicilio y residencia en Rionegro-Antioquia, Tarjeta Profesional No 380698 del Consejo Superior de la judicatura, y correo electrónico calvacheabogados@gmail.com, inscrito en el registro nacional de abogados, para que en mi representación, inicie, tramite y lleve hasta su fin **DEMANDA DECLARATIVA VERBAL DE RESPONSABILIDAD CIVIL** en contra del cirujano Dr. **CARLOS ALBERTO HERNÁNDEZ RINCÓN** identificado con cédula de ciudadanía No 80.178.198 y a la **SOCIEDAD MEDICA RIONEGRO S A SOMER S A,** identificada con NIT 8909399369, a fin de solicitar la reparación integral e indemnización de todos los daños causados, tales como lucro cesante, daño emergente, daño moral y daño en la vida relación , con ocasión a los errores médicos producidos a Tom Molloy al

ingresar como paciente de urgencias a la Clínica SOMER desde el 03/06/2021 hasta el 23/07/2021, y al ser tratado e intervenido por el médico Carlos Hernández.

Nuestro apoderado cuenta con las facultades inherentes para el ejercicio del presente poder, en especial las de recibir, conciliar, transigir, sustituir, reformar, solicitar medidas cautelares, aportar amparo de pobreza, desistir, renunciar, presentar caución si fuere necesario, avaluar los bienes en caso de que requieran, interponer los recursos ordinarios, reasumir el mandato cuando lo estime conveniente, tachar de falsos documentos, interrogar, presentar alegatos, solicitar pruebas respetuosas en pro de mis intereses, notificarse del fallo, cobrar el título judicial o acta de conciliación, inclusive para ejercer facultades especiales, de tal manera que en ningún momento pueda decirse que mi apoderado carece de poder suficiente; y en general todas aquellas necesarias para el buen cumplimiento de su gestión.

**Otorgo,**

**TOM MOLLOY PEDOUSSAUT**

**CE: 769443**

**FIRMA:**

**NATHALY PRETELT BETIN**

**CC: 1005679983**

**FIRMA:**

**JUAN PABLO CALVACHE SEPÚLVEDA**
**CC: 1036966628**
**TP: 380698 del CSJ.**
**Firma:** Juan Pablo Calvache

Gmail

**Calvache Abogados <calvacheabogados@gmail.com>**

# Poder - Tom Molloy Pedoussaut

1 mensaje

**Tom Pedoussaut** <tompedoussaut@icloud.com> 14 de marzo de 2024, 17:13
Para: calvacheabogados@gmail.com

Sent from my iPhone

**Poder especial para demandar.pdf**
136K

**REPÚBLICA DE COLOMBIA**
**IDENTIFICACIÓN PERSONAL**
CÉDULA DE CIUDADANÍA

NÚMERO **1.036.966.628**

**CALVACHE SEPULVEDA**

APELLIDOS

**JUAN PABLO**

NOMBRES

Juan P Calvache

FIRMA

INDICE DERECHO

FECHA DE NACIMIENTO **02-SEP-1999**

**RIONEGRO**
**(ANTIOQUIA)**

LUGAR DE NACIMIENTO

| **1.64** | **B+** | **M** |
|---|---|---|
| ESTATURA | G.S. RH | SEXO |

**12-SEP-2017 RIONEGRO**

FECHA Y LUGAR DE EXPEDICIÓN

REGISTRADOR NACIONAL
JUAN CARLOS GALINDO VÁCHA

P-0121400-00945517-M-1036966628-20171011 **0058**047006A 1 49328844

REGISTRADURÍA NACIONAL DEL ESTADO CIVIL

**Consejo Superior de la Judicatura**
**Unidad de Registro Nacional de Abogados y Auxiliares de la Justicia**

Rama Judicial
Consejo Superior de la Judicatura
República de Colombia

**EL DIRECTOR DE LA UNIDAD DE REGISTRO NACIONAL DE ABOGADOS Y AUXILIARES DE LA JUSTICIA DEL CONSEJO SUPERIOR DE LA JUDICATURA**

# C E R T I F I C A

**Certificado de Vigencia N.: 2095672**

Que de conformidad con el Decreto 196 de 1971 y el numeral 20 del artículo 85 de la Ley 270 de 1996, Estatutaria de la Administración de Justicia, le corresponde al Consejo Superior de la Judicatura regular, organizar y llevar el Registro Nacional de Abogados y expedir la correspondiente Tarjeta Profesional de Abogado, duplicados y cambios de formatos, previa verificación de los requisitos señalados por la Ley. También le corresponde llevar el registro de sanciones disciplinarias impuestas en el ejercicio de la profesión de abogado, así como de las penas accesorias y demás novedades.

Una vez revisados los registros que contienen la base de datos de esta Unidad se constató que el (la) señor (a) **JUAN PABLO CALVACHE SEPULVEDA**, identificado(a) con la **cédula de ciudadanía** No. **1036966628**., registra la siguiente información.

**VIGENCIA**

| CALIDAD | NÚMERO TARJETA | FECHA EXPEDICIÓN | ESTADO |
|---|---|---|---|
| **Abogado** | 380698 | 29/03/2022 | Vigente |

En relación con su domicilio profesional, actualmente aparecen registradas las siguientes direcciones y números telefónicos:

| DIRECCIÓN | | DEPARTAMENTO | CIUDAD | TELEFONO |
|---|---|---|---|---|
| **Oficina** | **CARRERA 55 AE # 18-52** | ANTIOQUIA | RIONEGRO | 3234569338 - 3234569338 |
| **Residencia** | **CARRERA 55 AE # 18-52, CASA** | ANTIOQUIA | RIONEGRO | 3137579127 - 3137579124 |
| **Correo** | CALVACHEABOGADOS@GMAIL.COM | | | |

Se expide la presente certificación, a los **14** días del mes de **marzo** de **2024**.

**ANDRÉS CONRADO PARRA RÍOS**
**Director**

# REPUBLICA DE COLOMBIA

Consejo Superior de la Judicatura

## RAMA JUDICIAL

### CONSEJO SUPERIOR DE LA JUDICATURA
### TARJETA PROFESIONAL DE ABOGADO




NOMBRES:
JUAN PABLO

APELLIDOS:
CALVACHE SEPULVEDA

PRESIDENTE CONSEJO SUPERIOR DE LA JUDICATURA
JORGE LUIS TRUJILLO ALFARO

Juan Pablo Calvache Sepulveda

| UNIVERSIDAD | FECHA DE GRADO | CONSEJO SECCIONAL |
|---|---|---|
| AUTON/LATINOAMERICANA | 25/02/2022 | ANTIOQUIA |
| **CEDULA** | **FECHA DE EXPEDICIÓN** | **TARJETA N°** |
| 1036966628 | 29/03/2022 | 380698 |

ESTA TARJETA ES DOCUMENTO PUBLICO
Y SE EXPIDE DE CONFORMIDAD CON LA
LEY 270 DE 1996, EL DECRETO 196 DE 1971
Y EL ACUERDO 180 DE 1996.

SI ESTA TARJETA ES ENCONTRADA, POR
FAVOR, ENVIARLA AL CONSEJO SUPERIOR
DE LA JUDICATURA, UNIDAD DE REGISTRO
NACIONAL DE ABOGADOS.

Calvache Abogados®

**Señor/a**

**JUEZ/A CIVIL MUNICIPAL DE RIONEGRO (REPARTO)**

**E.S.D.**

**ASUNTO:** SOLICITUD DE AMPARO DE POBREZA

**PROCESO:** DECLARATIVO DE RESPONSABILIDAD CIVIL EXTRACONTRACTUAL

**DEMANDANTES:** TOM MOLLOY PEDOUSSAUT, NATHALY PRETELT BETIN, Y, EMILIO CHRISTIAN PEDOUSSAUT PRETELT.

**DEMANDADOS:** CARLOS ALBERTO HERNÁNDEZ RINCÓN Y CLÍNICA SOMER

**TOM MOLLOY PEDOUSSAUT,** identificado con cédula de extranjería No 769443, domiciliado y con residencia en Rionegro-Antioquia, actuando en nombre y representación propia, y en nombre y representación de mi hijo **EMILIO CHRISTIAN PEDOUSSAUT PRETELT,** identificado con NIUP 1.036.968.912, menor de edad; y **NATHALY PRETELT BETIN**, identificada con cédula de ciudadanía No 1005679983, domiciliada y con residencia en Rionegro-Antioquia, actuando en nombre y representación propia, y en nombre y representación de mi hijo **EMILIO CHRISTIAN PEDOUSSAUT PRETELT,** identificado con NIUP 1.036.968.912, menor de edad, como partes demandantes en el presente proceso, solicitamos al despacho que se nos conceda el amparo de pobreza, dado que bajo la gravedad del juramento manifestamos que no nos hayamos en capacidad de atender los gastos del presente proceso sin menoscabo de lo necesario para nuestra propia subsistencia y la de nuestra familia.

**RESPETUOSAMENTE,**

Calvache Abogados®

**TOM MOLLOY PEDOUSSAUT**

**CE: 769443**

**FIRMA:**

**NATHALY PRETELT BETIN**

**CC: 1005679983**

**FIRMA:**

# Acta de Envío y Entrega de Correo Electrónico

e-entrega Certifica que ha realizado por encargo de **JUAN PABLO CALVACHE SEPULVEDA** identificado(a) con **C.C. 1036966628** el servicio de envío de la notificación electrónica, a través de su sistema de registro de ciclo de comunicación Emisor-Receptor.

Según lo consignado los registros de e-entrega el mensaje de datos presenta la siguiente información:

## Resumen del mensaje

| | |
|---|---|
| **Id mensaje:** | 1075475 |
| **Emisor:** | calvacheabogados@gmail.com |
| **Destinatario:** | gerencia@clinicasomer.com - CLINICA SOMER |
| **Asunto:** | PRESENTACIÓN DE DEMANDA DE RESPONSABILIDAD CIVIL |
| **Fecha envío:** | 2024-03-15 15:37 |
| **Estado actual:** | Lectura del mensaje |

## Trazabilidad de notificación electrónica

| Evento | Fecha Evento | Detalle |
|---|---|---|
| **Mensaje enviado con estampa de tiempo**<br>El mensaje de datos se tendrá por expedido cuando ingrese en un sistema de información que no esté bajo control del iniciador o de la persona que envió el mensaje de datos en nombre de éste - **Artículo 23 Ley 527 de 1999.** | **Fecha: 2024/03/15**<br>**Hora: 16:04:26** | **Tiempo de firmado:** Mar 15 21:04:26 2024 GMT<br>**Política:** 1.3.6.1.4.1.31304.1.1.2.6.0. |
| **Acuse de recibo**<br>Con la recepción del presente mensaje de datos en la bandeja de entrada del receptor, se entiende que el destinatario ha sido notificado para todos los efectos legales de acuerdo con las normas aplicables vigentes, especialmente el **Artículo 24 de la Ley 527 de 1999** y sus normas reglamentarias. | **Fecha: 2024/03/15**<br>**Hora: 16:04:27** | Mar 15 16:04:27 cl-t205-282cl postfix/smtp[633]: 2B77D124879D: to=<gerencia@clinicasomer.com>, relay=aspmx.l.google.com[142.251.163.26] : 25, delay=1.2, delays=0.11/0/0.25/0.86, dsn=2.0.0, status=sent (250 2.0.0 OK 1710536667 z24-20020ab05658000000b007dbb2f6a3f2si64 4 942uaa.72 - gsmtp) |
| **El destinatario abrio la notificacion** | **Fecha: 2024/03/15**<br>**Hora: 16:35:02** | **Dirección IP:** 66.249.83.137<br>**Agente de usuario:** Mozilla/5.0 (Windows NT 5.1; rv: 11.0) Gecko Firefox/11.0 (via ggpht.com GoogleImageProxy) |
| **Lectura del mensaje** | **Fecha: 2024/03/15**<br>**Hora: 16:35:05** | **Dirección IP:** 190.107.25.209 Colombia - Risaralda - Pereira<br>**Agente de usuario:** Mozilla/5.0 (Windows NT 10.0; Win64; x64) AppleWebKit/537.36 (KHTML, like Gecko) Chrome/122.0.0.0 Safari/537.36 |

De acuerdo con los artículos 20 y 21 de la Ley 527 de 1999 se presumirá que el destinatario ha recibido el mensaje, cuando el emisor del mismo recepcione el acuse de recibo que puede ser automatizado, en ese orden de ideas, el presente documento constituye acuse de recibo automatizado y constituye prueba de entrega del mensaje de correo electrónico así como sus archivos adjuntos en la fecha y hora indicadas anteriormente.

**Importante:** En el aparte Acuse de Recibo, en los casos en que aparece la frase “Queued mail for delivery” se debe a las características del servidor de correo electrónico Microsoft Exchange, en estos casos, si el mensaje no pudo ser entregado dicho servidor enviará una segunda respuesta indicando que no fue exitosa la entrega del mensaje, si no hay una segunda respuesta del servidor de correo electrónico, quiere decir que tu mensaje fue entregado satisfactoriamente por lo que este documento pasa a constituir acuse de recibo

## Contenido del Mensaje

Asunto: PRESENTACIÓN DE DEMANDA DE RESPONSABILIDAD CIVIL

Cuerpo del mensaje:

Buenas tardes,

Cordial saludo.

A continuación envío demanda con sus anexos que será presentada en los Juzgados Civiles Municipales de Rionegro-Antioquia (reparto) a fin de cumplir requisito del artículo 6 de la ley 2212 del 2022 y los demás del CGP, del proceso que se seguirá como parte demandante TOM MOLLOY PEDOUSSAUT, NATHALY PRETELT BETIN, Y, EMILIO CHRISTIAN PEDOUSSAUT PRETELT y como partes demandadas CARLOS ALBERTO HERNÁNDEZ RINCÓN Y SOCIEDAD MEDICA RIONEGRO S A SOMER SA.

Sin otro particular,

Atentamente

Juan Pablo Calvache Sepúlveda

Adjuntos

| Nombre | Suma de Verificación (SHA-256) |
|---|---|
| 2._SOLICITUD_AMPARO_DE_POBREZA_COMPLETO.pdf | d30b9ff3a4b0c921ac3356718abcaaa7eeada14517e31099b0a64a0ca3f780e9 |
| 1._DEMANDA_CON_ANEXOS.pdf | 0d8d03e76771af9f0fc98a1ff252eced184562e1f532e5400376ac5633a68c60 |

Descargas

**Archivo:** 2._SOLICITUD_AMPARO_DE_POBREZA_COMPLETO.pdf **desde:** 190.107.25.209 **el día:** 2024-03-15 16:35:09

De conformidad con el artículo 9 de la Ley 527 de 1999, la presente notificación electrónica como los documentos adjuntos a esta, son documentos íntegros, ya que es posible determinar que los mismos no han sido modificados ni alterados desde el momento en que fue enviado el mensaje de datos por parte del emisor del mensaje, por lo tanto dichos documentos tienen plena validez jurídica y probatoria.

**www.technokey.co**

# Acta de Envío y Entrega de Correo Electrónico

e-entrega Certifica que ha realizado por encargo de **JUAN PABLO CALVACHE SEPULVEDA** identificado(a) con **C.C. 1036966628** el servicio de envío de la notificación electrónica, a través de su sistema de registro de ciclo de comunicación Emisor-Receptor.

Según lo consignado los registros de e-entrega el mensaje de datos presenta la siguiente información:

## Resumen del mensaje

| | |
|---|---|
| **Id mensaje:** | 1075477 |
| **Emisor:** | calvacheabogados@gmail.com |
| **Destinatario:** | estefaniajimenez@prietopelaez.com - Dra. Estefanía |
| **Asunto:** | PRESENTACIÓN DE DEMANDA DE RESPONSABILIDAD CIVIL |
| **Fecha envío:** | 2024-03-15 15:37 |
| **Estado actual:** | Acuse de recibo |

## Trazabilidad de notificación electrónica

| Evento | Fecha Evento | Detalle |
|---|---|---|
| **Mensaje enviado con estampa de tiempo**<br>El mensaje de datos se tendrá por expedido cuando ingrese en un sistema de información que no esté bajo control del iniciador o de la persona que envió el mensaje de datos en nombre de éste - **Artículo 23 Ley 527 de 1999.** | **Fecha: 2024/03/15**<br>**Hora: 16:04:25** | **Tiempo de firmado:** Mar 15 21:04:25 2024 GMT<br>**Política:** 1.3.6.1.4.1.31304.1.1.2.6.0. |
| **Acuse de recibo**<br>Con la recepción del presente mensaje de datos en la bandeja de entrada del receptor, se entiende que el destinatario ha sido notificado para todos los efectos legales de acuerdo con las normas aplicables vigentes, especialmente el **Artículo 24 de la Ley 527 de 1999** y sus normas reglamentarias. | **Fecha: 2024/03/15**<br>**Hora: 16:04:26** | Mar 15 16:04:26 cl-t205-282cl postfix/smtp[13564]: CF94D1248806: to=<estefaniajimenez@prietopelaez.com & gt;, relay=prietopelaez-com.mail.protection.outlook.com[52.101.8.42]:25, delay=1.1, delays=0.08/0/0.27/0.79, dsn=2.6.0, status=sent (250 2.6.0 <ffb16b5e3546be39cddb1e68c07ebd80c8c93 5e7d1d2bbe920ec5c466d7c4c7b@e-entrega.co& gt; [InternalId=107520211290815, Hostname=BL3PR02MB8049.namprd02.prod.outlook.com] 27736 bytes in 0.131, 205.319 KB/sec Queued mail for delivery) |

De acuerdo con los artículos 20 y 21 de la Ley 527 de 1999 se presumirá que el destinatario ha recibido el mensaje, cuando el emisor del mismo recepcione el acuse de recibo que puede ser automatizado, en ese orden de ideas, el presente documento constituye acuse de recibo automatizado y constituye prueba de entrega del mensaje de correo electrónico así como sus archivos adjuntos en la fecha y hora indicadas anteriormente.

**Importante:** En el aparte Acuse de Recibo, en los casos en que aparece la frase “Queued mail for delivery” se debe a las características del servidor de correo electrónico Microsoft Exchange, en estos casos, si el mensaje no pudo ser entregado dicho servidor enviará una segunda respuesta indicando que no fue exitosa la entrega del mensaje, si no hay una segunda respuesta del servidor de correo electrónico, quiere decir que tu mensaje fue entregado satisfactoriamente por lo que este documento pasa a constituir acuse de recibo

## Contenido del Mensaje

Asunto: PRESENTACIÓN DE DEMANDA DE RESPONSABILIDAD CIVIL

Cuerpo del mensaje:

Buenas tardes,

Cordial saludo.

A continuación envío demanda con sus anexos que será presentada en los Juzgados Civiles Municipales de Rionegro-Antioquia (reparto) a fin de cumplir requisito del artículo 6 de la ley 2212 del 2022 y los demás del CGP, del proceso que se seguirá como parte demandante TOM MOLLOY PEDOUSSAUT, NATHALY PRETELT BETIN, Y, EMILIO CHRISTIAN PEDOUSSAUT PRETELT y como partes demandadas CARLOS ALBERTO HERNÁNDEZ RINCÓN Y SOCIEDAD MEDICA RIONEGRO S A SOMER SA.

Sin otro particular,

Atentamente

Juan Pablo Calvache Sepúlveda

## Adjuntos

| Nombre | Suma de Verificación (SHA-256) |
|---|---|
| 2._SOLICITUD_AMPARO_DE_POBREZA_COMPLETO.pdf | d30b9ff3a4b0c921ac3356718abcaaa7eeada14517e31099b0a64a0ca3f780e9 |
| 1._DEMANDA_CON_ANEXOS.pdf | 0d8d03e76771af9f0fc98a1ff252eced184562e1f532e5400376ac5633a68c60 |

## Descargas

--

De conformidad con el artículo 9 de la Ley 527 de 1999, la presente notificación electrónica como los documentos adjuntos a esta, son documentos íntegros, ya que es posible determinar que los mismos no han sido modificados ni alterados desde el momento en que fue enviado el mensaje de datos por parte del emisor del mensaje, por lo tanto dichos documentos tienen plena validez jurídica y probatoria.

**www.technokey.co**

# Acta de Envío y Entrega de Correo Electrónico

e-entrega Certifica que ha realizado por encargo de **JUAN PABLO CALVACHE SEPULVEDA** identificado(a) con **C.C. 1036966628** el servicio de envío de la notificación electrónica, a través de su sistema de registro de ciclo de comunicación Emisor-Receptor.

Según lo consignado los registros de e-entrega el mensaje de datos presenta la siguiente información:

## Resumen del mensaje

| | |
|---|---|
| **Id mensaje:** | 1075791 |
| **Emisor:** | calvacheabogados@gmail.com |
| **Destinatario:** | cahr26051980@gmail.com - CARLOS HERNANDEZ |
| **Asunto:** | PRESENTACIÓN DE DEMANDA DE RESPONSABILIDAD CIVIL |
| **Fecha envío:** | 2024-03-15 16:45 |
| **Estado actual:** | Mensaje enviado con estampa de tiempo |

## Trazabilidad de notificación electrónica

| Evento | Fecha Evento | Detalle |
|---|---|---|
| **Mensaje enviado con estampa de tiempo**<br>El mensaje de datos se tendrá por expedido cuando ingrese en un sistema de información que no esté bajo control del iniciador o de la persona que envió el mensaje de datos en nombre de éste - **Artículo 23 Ley 527 de 1999.** | **Fecha: 2024/03/15**<br>**Hora: 17:07:10** | **Tiempo de firmado:** Mar 15 22:07:10 2024 GMT<br>**Política:** 1.3.6.1.4.1.31304.1.1.2.6.0. |

De acuerdo con los artículos 20 y 21 de la Ley 527 de 1999 se presumirá que el destinatario ha recibido el mensaje, cuando el emisor del mismo recepcione el acuse de recibo que puede ser automatizado, en ese orden de ideas, el presente documento constituye acuse de recibo automatizado y constituye prueba de entrega del mensaje de correo electrónico así como sus archivos adjuntos en la fecha y hora indicadas anteriormente.

**Importante:** En el aparte Acuse de Recibo, en los casos en que aparece la frase “Queued mail for delivery” se debe a las características del servidor de correo electrónico Microsoft Exchange, en estos casos, si el mensaje no pudo ser entregado dicho servidor enviará una segunda respuesta indicando que no fue exitosa la entrega del mensaje, si no hay una segunda respuesta del servidor de correo electrónico, quiere decir que tu mensaje fue entregado satisfactoriamente por lo que este documento pasa a constituir acuse de recibo

## Contenido del Mensaje

Asunto: PRESENTACIÓN DE DEMANDA DE RESPONSABILIDAD CIVIL

Cuerpo del mensaje:

Buenas tardes,

Cordial saludo.

A continuación envío demanda con sus anexos que será presentada en los Juzgados Civiles Municipales de Rionegro-Antioquia (reparto) a fin de cumplir requisito del artículo 6 de la ley 2212

del 2022 y los demás del CGP, del proceso que se seguirá como parte demandante TOM MOLLOY PEDOUSSAUT, NATHALY PRETELT BETIN, Y, EMILIO CHRISTIAN PEDOUSSAUT PRETELT y como partes demandadas CARLOS ALBERTO HERNÁNDEZ RINCÓN Y SOCIEDAD MEDICA RIONEGRO S A SOMER SA.

Sin otro particular,

Atentamente

Juan Pablo Calvache Sepúlveda

## Adjuntos

| Nombre | Suma de Verificación (SHA-256) |
|---|---|
| 2._SOLICITUD_AMPARO_DE_POBREZA_COMPLETO.pdf | d30b9ff3a4b0c921ac3356718abcaaa7eeada14517e31099b0a64a0ca3f780e9 |
| 1._DEMANDA_CON_ANEXOS.pdf | 0d8d03e76771af9f0fc98a1ff252eced184562e1f532e5400376ac5633a68c60 |

## Descargas

--

De conformidad con el artículo 9 de la Ley 527 de 1999, la presente notificación electrónica como los documentos adjuntos a esta, son documentos íntegros, ya que es posible determinar que los mismos no han sido modificados ni alterados desde el momento en que fue enviado el mensaje de datos por parte del emisor del mensaje, por lo tanto dichos documentos tienen plena validez jurídica y probatoria.

**www.technokey.co**