

1. ORGANISMO DE TRÁNSITO 7 6 0 0 1 0 0 0

SECRETARÍA DE MOVILIDAD DE SANTIAGO DE CALI

2. GRAVEDAD
CON MUERTOS ☐ CON HERIDOS ☒ SOLO DAÑOS ☐



3. LUGAR O COORDENADAS GEOGRÁFICAS

CÓDIGO DE RUTA VIA Y KILOMETRO O SITIO, DIRECCIÓN Y CIUDAD Lat. Long. 2

4. FECHA Y HORA

FECHA Y HORA DE OCURRENCIA
FECHA Y HORA DE LEVANTAMIENTO

5. CLASE DE ACCIDENTE

CHOQUE ☐ CAIDA OCUPANTE ☐
ATROPELLO ☐ INCENDIO ☐
VOLCAMIENTO ☒ OTRO ☐

5.1 CHOQUE CON

VEHÍCULO ☐ MURO ☐ SEMAFORO ☐
TREN ☐ POSTE ☐ INMUEBLE ☐
SEMOVIENTE ☐ ARBOL ☐ HIDRANTE ☐
OBJETO FIJO ☐ BARANDA ☐ VALLA SEÑAL ☐

5.2 OBJETO FIJO

TARIMA CASETA ☐
VEHICULO ESTACIONADO ☐
OTRO ☐

6. CARACTERÍSTICAS DEL LUGAR

6.1 AREA 6.2 SECTOR 6.3 ZONA 6.4 DISEÑO 6.5 CONDICIÓN CLIMÁTICA

7. CARACTERÍSTICAS DE LAS VÍAS

7.1 GEOMETRICAS 7.2 UTILIZACIÓN 7.3 CALZADAS 7.4 CARRILES 7.5 SUPERFICIE DE RODADURA 7.6 ESTADO 7.7 CONDICIONES 7.8 ILUMINACIÓN ARTIFICIAL 7.9 CONTROLES DE TRÁNSITO 7.10 VISIBILIDAD

8. CONDUCTORES, VEHÍCULOS Y PROPIETARIOS

8.1 CONDUCTOR 8.2 VEHÍCULO 8.3 CLASE VEHÍCULO 8.4 CLASE SERVICIO 8.5 MODALIDAD DE TRANSPORTE 8.6 RADIO DE ACCIÓN 8.7 FALLAS EN 8.8 DESCRIPCIÓN DAÑOS MATERIALES DEL VEHÍCULO 8.9 LUGAR DE IMPACTO

8.10 PROPIETARIO 8.11 LUGAR DE IMPACTO

HOJA 2

[illegible]

FIRMA CONDUCTOR VICTIMA O TESTIGO C.C.

FIRMA CONDUCTOR VICTIMA O TESTIGO C.C.

15. DATOS DE QUIEN CONOCE EL ACCIDENTE									
GRUPO	APellidos y Nombres	DOC.	IDENTIFICACIÓN No.	PLACA	ENTIDAD	Firma			
AG	Quintero Jhonatan	04	776360	055	MEC	[Firma]			

16. CORRESPONDIO									
NÚMERO ÚNICO DE INVESTIGACIÓN									
Grupos	Dir.	Mano	Exp.	U. receptora	Año	Consecutivo			
AG	001	0099	105	107	180687				

Long	<input type="checkbox"/>	<input type="checkbox"/>	<input type="checkbox"/>	<input type="checkbox"/>	<input type="checkbox"/>	<input type="checkbox"/>	<input type="checkbox"/>	<input type="checkbox"/>	<input type="checkbox"/>
Lat	<input type="checkbox"/>	<input type="checkbox"/>	<input type="checkbox"/>	<input type="checkbox"/>	<input type="checkbox"/>	<input type="checkbox"/>	<input type="checkbox"/>	<input type="checkbox"/>	<input type="checkbox"/>
ESCALA:	1:200								
PLANO:	TARDE								
VISTA:	SUTOPOL								

RESUMEN EPICRISIS

PACIENTE: LAURA VANESSA CONTRERAS LOZADA	IDENTIFICACION: CC 1151958707	HC: 1151958707 - CC
FECHA DE NACIMIENTO: 26/10/1995	EDAD: 25 Años	SEXO: F
		TIPO AFILIADO: Otro
RESIDENCIA: CARRERA 9A14 70 11	VALLE DEL CAUCA-CALI	TELEFONO: 3173140616
NOMBRE ACOMPAÑANTE:	PARENTESCO:	TELEFONO:
FECHA INGRESO: 10/03/2021 04:51 PM	FECHA EGRESO:	CAMA: OBU19
DEPARTAMENTO: URGENC - URGENCIAS	SERVICIO: URGENCIAS	
CLIENTE: COMPAÑIA MUNDIAL DE SEGUROS S.A.	PLAN: COMPAÑIA MUNDIAL DE SEGUROS S.A. 2021	

FECHA	MOTIVOS DE CONSULTA Y ENFERMEDAD ACTUAL
2021-03-10	<p>16:54 micsisro - MICHAEL ALEXANDER SISA RODRIGUEZ</p> <p>MOTIVO DE CONSULTA : DOLOR DE CABEZA Y MAREO</p> <p>ENFERMEDAD ACTUAL : PACIENTE DE 25 AÑOS DE EDAD CON ANTECEDENTE DE ACCIDENTE DE TRANSITO EL 5/03/2021 CON POSTERIOR TCE LEVE , TRAUMEN RODILLA IZQUIERDA, Y TRAUMA DE COLUMNA LUMBAR. SE TOMARON IMAGENES DIAGNOSTICAS DURANTE SU PASO POR OBSERVACION URGENCIAS SE TOMAN IMAGENES DIAGNOSTICAS DONDE NO SE EVIDENCIA COMPROMISO TRAUMATICO. AHROA RE CONSULTA POR CUADRO CONSISTE EN VERTIGO OSOCIADO A DOLOR DE CABEZA. EMESIS. DOLOR RETRO OCULAR.</p> <p>ANTECEDENTES PERSONALES: PATOLOGICOS: GASTRISITS ALERGICA: NIEGA QUIRURGICOS: NIEGA MEDICAMENTOS: IBURPOFENO , ACETAMINOFEN. TOXICOS: NIEGA</p> <p>FUR: ACTUAL PLANIFICACION: NO VSA: SI NO SOSPECHA DE EMBARAZO</p> <p>PROTOCOLO COVID 1. ¿ HA TENIDO SÍNTOMAS RESPIRATORIOS EN LOS ÚLTIMOS 14 DÍAS? NIEGA 2 ¿ HA VIAJADO EN LOS ULTIMOS 14 DÍAS? NIEGA 3 ¿ HA TENIDO CONTACTO CON ALGÚN CASO SOSPECHOSO O CONFIRMADO PARA COVID? NIEGA</p> <p>NOTA: SE REALIZA VALORACIÓN Y ATENCIÓN DEL PACIENTE CON LOS IMPLEMENTOS DE PROTECCIÓN PERSONAL COMPLETOS (BATA, GORRO, MONOGAFAS, CARETA Y TAPABOCAS N95), LAVADO DE MANOS PREVIO Y POSTERIOR CONTACTO DE PACIENTE.</p>

EXAMEN FISICO/MENTAL		
USUARIO	FECHA	
MICHAEL ALEXANDER SISA RODRIGUEZ	2021-03-10	
TIPO SISTEMA	VALORACION	HALLAZGO
Neurologico 1	NORMAL	PACIENTE SIN DEFICITS NEUROLOGICOS APARENTES
Nervioso Central y Periferico	NORMAL	PACIENTE CON PARES CRANEALES SIN ALTERACIONES FUERZA MUSCULAR 5/5 TONO ADECUADO EN MIEMBROS SUPERIORES E INFERIORES REFLEJOS TENDINOSOS DE RESPUESTA NORMAL NO SE OBSERVAN MOVIMIENTOS INVOLUNTARIOS NO PRESENCIA DE SIGNOS MENINGEOS GLASGOW 15/15.
Organos de los Sentidos	NORMAL	CONJUNTIVAS Y ESCLERAS NORMALES PUPILAS ISOCORICAS REACTIVAS REGULARES FONDO DE OJO NORMAL NARIZ SIN EPISTAXIS NO SECRECIONES LABIOS DIENTES Y ENCIAS NORMALES LENGUA PALADAR Y FARINGE NORMALES PABELLON AURICULAR NORMAL MEMBRANA TIMPÁNICA NORMAL
CardioVascular	NORMAL	RUIDOS CARDIACOS RÍTMICOS REGULARES SIN PRESENCIA DE SOPLOS RUIDOS EXTRAÑOS O GALOPES. FOCO AÓRTICO Y PULMONAR DE BUENA AUSCULTACIÓN SIMILAR. FOCO MITRAL CON LA PRESENCIA DE PMI.
Respiratorio	NORMAL	TÓRAX SIMÉTRICO DISTENSIBLE SIN PRESENCIA DE DOLOR A LA PALPACIÓN. AL MOMENTO DE LA PERCUSIÓN SE ESCUCHA RESONANTE Y EN LA AUSCULTACIÓN NO SE ESCUCHA LA PRESENCIA DE SIBILANCIAS O ESTERTORES.
GenitoUrinario	NORMAL	SIN ALTERACIONES
Esfera Mental	NORMAL	PACIENTE CON ADECUADA ORIENTACION TEMPOROESPACIAL LUCIDEZ RESPUESTAS ADECUADAS MODULA AFECTO.
Piel y Faneras	NORMAL	DE COLORACION NORMAL SIN LESIONES
Extremidades	NORMAL	SIMETRICAS SIN EDEMAS DE COLORACION NORMAL SIN LESIONES
Ginecologico	NORMAL	SIN ALTERACIONES

Abdomen	NORMAL	ABDOMEN SIN CICATRICES SIMÉTRICO BLANDO DEPRESIBLE RUIDOS PERISTÁLTICOS NORMALES SIN PRESENCIA DE MASAS O MEGALIAS
Mamas	NORMAL	SIMÉTRICAS NO MASAS NO LESIONES NO SECRECIONES. "
Cabeza y Cuello	NORMAL	PACIENTE NORMOCEFÁLICO CON ROSTRO SIMÉTRICO NO SE OBSERVAN LESIONES O EDEMA MASAS NI DEPRESIONES CABELLO DE PATRÓN NORMAL SE OBSERVA TRÁQUEA CENTRADA TIROIDES DE CONSISTENCIA NORMAL NO SE PALPAN MASAS NO ADENOPATIAS.
Piel	NORMAL	DE COLORACION NORMAL SIN LESIONES
Sistema Endocrino	NORMAL	EN LÍMITES DE NORMALIDAD
General	NORMAL	EN UN APARENTE BUEN ESTADO GENERAL

LISTADO DE SIGNOS VITALES																				
FECHA	HORA	F.C.	F.R.	P.V	PVC	PIC	PESO	TALLA	IMC	TENSION	MED.	SITIO T.A.	TEMP.	T.INCU	MANUAL	EVA	SATO ₂	PC	BORG	METS*
2021-03-10	21:19	62	18	--	--	--	1,00	--	--	115 / 96	102	Miembro Superior Derecho(NINV)	36.30	--	--	--	99.00	--	--	--
USUARIO	MARCELA VASQUEZ NAVARRO						ESPECIALIDAD	AUXILIAR DE ENFERMERIA												

DIAGNOSTICOS DE INGRESO ASIGNADOS					
CODIGO	DIAGNOSTICO DE INGRESO	ESTADO	OBSERVACION	USUARIO	FECHA
T07X	TRAUMATISMOS MÚLTIPLES NOESPECIFICADOS			MICHAEL ALEXANDER SISA RODRIGUEZ	2021-03-10

FECHA	CONSOLIDADO DE EVOLUCIONES
2021-03-10	<p>17:00 SERVICIO: MICHAEL ALEXANDER SISA RODRIGUEZ - ESPECIALIDAD: MEDICINA GENERAL</p> <p>H. SUBJETIVO:</p> <p>H. OBJETIVO:</p> <p>ANÁLISIS:</p> <p>PLAN: PACIENTE DE 25 AÑOS DE EDAD CON ANTECEDENTE DE ACCIDENTE DE TRANSITO EL 5/03/2021 CON POSTERIOR TCE LEVE, TRAUMEN RODILLA IZQUIERDA, Y TRAUMA DE COLUMNA LUMBAR. SE TOMARON IMÁGENES DIAGNOSTICAS DURANTE SU PASO POR OBSERVACION URGENCIAS SE TOMAN IMÁGENES DIAGNOSTICAS DONDE NO SE EVIDENCIA COMPROMISO TRAUMÁTICO. AHORA RE CONSULTA POR CUADRO CONSISTE EN VERTIGO OSOCIADO A DOLOR DE CABEZA. EMESIS. DOLOR RETRO OCULAR.</p> <p>ANTECEDENTES PERSONALES: PATOLOGICOS: GASTRISITS ALERGICA: NIEGA QUIRURGICOS: NIEGA MEDICAMENTOS: IBURPOFENO, ACETAMINOFEN. TOXICOS: NIEGA</p> <p>FUR: ACTUAL PLANIFICACION: NO VSA: SI NO SOSPECHA DE EMBARAZO</p> <p>PROTOCOLO COVID 1. ¿ HA TENIDO SÍNTOMAS RESPIRATORIOS EN LOS ÚLTIMOS 14 DÍAS? NIEGA 2 ¿ HA VIAJADO EN LOS ULTIMOS 14 DÍAS? NIEGA 3 ¿ HA TENIDO CONTACTO CON ALGÚN CASO SOSPECHOSO O CONFIRMADO PARA COVID? NIEGA</p> <p>NOTA: SE REALIZA VALORACIÓN Y ATENCIÓN DEL PACIENTE CON LOS IMPLEMENTOS DE PROTECCIÓN PERSONAL COMPLETOS (BATA, GORRO, MONOGAFAS, CARETA Y TAPABOCAS N95), LAVADO DE MANOS PREVIO Y POSTERIOR CONTACTO DE PACIENTE.</p> <p>IDX: ANTECEDENTE DE ACT TCE --CEFALEA PERSISTENTE</p> <p>PACIENTE CON HISTORIA CLINICA DESCRITA, DIAGNOSTICOS ANOTADOS, COMENTADO POR EL SERVICIO DE NEUROCIRUGA CON EL DR. RODRIGUEZ, QUIEN ORDENA TAC DE CONTROL Y RECOMENDAR CON RESULTADO, SE INGRESA PARA MANEJO ANALGESICO Y SE SOLICITA ESTUDIO DE IMAGEN DE CONTROL.</p> <p>ORDENES MEDICAS: URGENCIAS - NVO LEV. SSN 0.9% BOLSA 100CC DIPIRONA AMP 2GR, APLCIAR 1 AMP EV C 8 HR SS TAC CRANEO SIMPLE CONTROL + VALORACION POR EL SERVICIO DE NEUROCIRUGIA CSV AC REVALORAR</p> <p>GRACIAS!!</p>

Michael A. Sisa Rodriguez
 Médico General
 C.C. 11441416148
 Policlínica Universitaria San Martín

Profesional: MICHAEL ALEXANDER SISA RODRIGUEZ

CC - 11441416148

Especialidad: MEDICINA GENERAL

19:14

SERVICIO:

JACKELINE TROCHEZ CAMAYO - **ESPECIALIDAD: MEDICINA GENERAL**

H. SUBJETIVO:

H. OBJETIVO:

ANALISIS:

PLAN: **REVALORACION**

TAC DE CRANEO SIMPLE: NO HEMATOMAS, NO HEMORRAGIAS INTRAPARENQUIMATOSAS, NO DESVIACION DE LINEA MEDIA, NO FRACTURAS EN TABLA OSEA, NO ALTERACIONES AGUDAS EVIDENTES.

PACIENTE CON ANTECEDENTE DE ACCIDENTE DE TRANSITO CON TAC DE CRANEO DE CONTROL SIN APARNETES LESIONES INTRAPARENQUIMATOSAS, AL EXAMEN FISICO REFIERE PERSISTIR CON CEFALEA INTENSA, GLASGOW 15/15, SE CONSIDERA ANTE DOLOR PERSISTENTE TRASLADAR A SALA OBSERVACION URGENCIAS, VIGILANCIA NEUROLOGICA CADA 4 HRS. CON INDICACION DE REPORTE OFICIAL DE IMAGENES.
 SE EXPLICA CODNCUTA A PACIENTE ENTIENDE Y ACEPTA

Jackeline Trochez C.
Dr. Jackeline Trochez C.
 Médica
 C.C. 1151943615

Profesional: JACKELINE TROCHEZ CAMAYO

CC - 1151943615 - T.P 1151946315

Especialidad: MEDICINA GENERAL

21:34

SERVICIO:

KAROL YISETH GOMEZ CHAVARRO - **ESPECIALIDAD: MEDICINA GENERAL**

H. SUBJETIVO:

H. OBJETIVO:

ANALISIS:

PLAN: INGRESO OBSERVACION URGENCIAS

LAURA VANESSA CONTRERAS LOZADA
 EDAD: 25 AÑOS

MC: PACIENTE DE 25 AÑOS DE EDAD CON ANTECEDENTE DE ACCIDENTE DE TRANSITO EL 05/03/2021 CON POSTERIOR TCE LEVE, TRAUMA EN RODILLA IZQUIERDA, Y TRAUMA DE COLUMNA LUMBAR. SE TOMARON IMAGENES DIAGNOSTICAS DURANTE SU PASO POR OBSERVACION URGENCIAS SE TOMAN IMAGENES DIAGNOSTICAS DONDE NO SE EVIDENCIA COMPROMISO TRAUMATICO. AHROA RE CONSULTA POR CUADRO CONSISTENTEE EN VERTIGO ASOCIADO A CEFALEA, EMESIS. DOLOR RETRO OCULAR.

ANTECEDENTES PERSONALES:

PATOLOGICOS: GASTRISITS

ALERGICA: NIEGA

QUIRURGICOS: NIEGA

MEDICAMENTOS: IBURPOFENO, ACETAMINOFEN.

TOXICOS: NIEGA

FUR: ACTUAL

PLANIFICACION: NO

VSA: SI

NO SOSPECHA DE EMBARAZO

PROTOCOLO COVID

1. ¿ HA TENIDO SINTOMAS RESPIRATORIOS EN LOS ÚLTIMOS 14 DÍAS?

NIEGA

2 ¿ HA VIAJADO EN LOS ULTIMOS 14 DÍAS?

NIEGA

3 ¿ HA TENIDO CONTACTO CON ALGÚN CASO SOSPECHOSO O CONFIRMADO PARA COVID?

NIEGA

CC// NORMOCEFALA, ESCLERAS ANICTERICAS, CONJUNTIVAS NORMOCROMICAS, MUCOSA ORAL HUMEDA, CUELLO MOVIL NO MASAS NI MEGALIAS.

TORAX// SIMETRICO NORMOEXPANSIBLE, NO DISOCIACION TORACOABDOMINAL, DOLOR EN REJA COSTAL DERECHA ANTEROSUPERIOR, RSCS RITMICOS SIN SOPLOS. DOLOR A LA PALPACION DE MAMA DERECHA

ABDOMEN// BLANDO DEPRESIBLE, NO DOLOROSO NO IRRITACION PERITONEAL.

EXTREMIDADES// EUTROFICAS, SIMETRICAS, DOLOR CON LIMITACION FUNCIONAL EN HOMBRO Y BRAZO DERECHO, LLENADO

CAPILAR MENOR A 2 SEG.
NEUROLOGICO// ORIENTADA EN LAS 3 ESFERAS, FUERZA 5/5 SENSIBILIDAD CONSERVADA, NO DEFICIT APARENTE.
PIEL// SIN ALTERACIONES EVIDENTES. GLASGOW 15/15

IMAGENES

10/03/2021 :
TAC DE CRANEO SIMPLE: NO HEMATOMAS, NO HEMORRAGIAS INTRAPARENQUIMATOSAS, NO DESVIACION DE LINEA MEDIA, NO FRACTURAS EN TABLA OSEA, NO ALTERACIONES AGUDAS EVIDENTES.

NOTA: SE REALIZA VALORACIÓN Y ATENCIÓN DEL PACIENTE CON LOS IMPLEMENTOS DE PROTECCIÓN PERSONAL COMPLETOS (BATA, GORRO, MONOGAFAS, CARETA Y TAPABOCAS N95), LAVADO DE MANOS PREVIO Y POSTERIOR CONTACTO DE PACIENTE.

IDX:

ANTECEDENTE DE ACT

TCE

--CEFALEA PERSISTENTE

ANALISIS Y PLAN: PACIENTE CON ANTECEDENTE DE ACCIDENTE DE TRANSITO CON TAC DE CRANEO DE CONTROL SIN APARNETES LESIONES INTRAPARENQUIMATOSAS, AL EXAMEN FISICO REFIERE PERSISTIR CON CEFALEA INTENSA, GLASGOW 15/15, SE CONSIDERA ANTE DOLOR PERSISTENTE TRASLADAR A SALA OBSERVACION URGENCIAS, VIGILANCIA NEUROLOGICA CADA 4 HRS. CON INDICACION DE REPORTE OFICIAL DE IMAGENES. SE EXPLICA CODNUTA A PACIENTE ENTIENDE Y ACEPTA

INGRESA PACIENTE CLINICA Y HEMODINAMICAMENTE ESTABLE, REFIRIENDO PRESENCIA DE CEFALEA, NO NAUSEAS, NO EMESIS EN EL MOMENTO, SE TRASLADA A SALA DE OBSERVACION PARA CUMPLIR CONDUCTAS DEFINIDAS PREVIAMENTE.



Profesional: KAROL YISETH GOMEZ CHAVARRO

CC - 1053836397

Especialidad - MEDICINA GENERAL

22:00

SERVICIO:

KAROL YISETH GOMEZ CHAVARRO - **ESPECIALIDAD: MEDICINA GENERAL**

H. SUBJETIVO:

H. OBJETIVO:

ANALISIS:

PLAN: NOTA ACLARATORIA INGRESO ***

INGRESO OBSERVACION URGENCIAS

LAURA VANESSA CONTRERAS LOZADA
EDAD: 25 AÑOS

MC: PACIENTE DE 25 AÑOS DE EDAD CON ANTECEDENTE DE ACCIDENTE DE TRANSITO EL 05/03/2021 CON POSTERIOR TCE LEVE, TRAUMA EN RODILLA IZQUIERDA, Y TRAUMA DE COLUMNA LUMBAR. SE TOMARON IMAGENES DIAGNOSTICAS DURANTE SU PASO POR OBSERVACION URGENCIAS SE TOMAN IMAGENES DIAGNOSTICAS DONDE NO SE EVIDENCIA COMPROMISO TRAUMATICO. AHORA RE CONSULTA POR CUADRO CONSISTENTE EN VERTIGO ASOCIADO A CEFALEA, EMESIS. DOLOR RETRO OCULAR.

ANTECEDENTES PERSONALES:

PATOLOGICOS: GASTRITIS

ALERGICA: NIEGA

QUIRURGICOS: NIEGA

MEDICAMENTOS: IBUPROFENO, ACETAMINOFEN.

TOXICOS: NIEGA

FUR: ACTUAL

PLANIFICACION: NO

VSA: SI

NO SOSPECHA DE EMBARAZO

PROTOCOLO COVID

1. ¿ HA TENIDO SÍNTOMAS RESPIRATORIOS EN LOS ÚLTIMOS 14 DÍAS?

NIEGA

2 ¿ HA VIAJADO EN LOS ULTIMOS 14 DÍAS?

NIEGA

3 ¿ HA TENIDO CONTACTO CON ALGÚN CASO SOSPECHOSO O CONFIRMADO PARA COVID?

NIEGA

EXAMEN FISICO: CC// NORMOCEFALA, ESCLERAS ANICTERICAS, CONJUNTIVAS NORMOCROMICAS, MUCOSA ORAL HUMEDA, CUELLO MOVIL NO MASAS NI MEGALIAS.

TORAX// SIMETRICO NORMOEXPANSIBLE, NO DISOCIACION TORACOABDOMINAL, RUIDOS CARDIACOS RITMICOS SIN SOPLOS, AUSCULTACION PULMONAR NORMAL.

ABDOMEN// BLANDO DEPRESIBLE, NO DOLOROSO NO IRRITACION PERITONEAL.

EXTREMIDADES// EUTROFICAS, SIMETRICAS, SIN LIMITACION FUNCIONAL, LLENADO CAPILAR MENOR A 2 SEG.

NEUROLOGICO// ORIENTADA EN LAS 3 ESFERAS, FUERZA 5/5 SENSIBILIDAD CONSERVADA, NO DEFICIT APARENTE.

PIEL// SIN ALTERACIONES EVIDENTES. GLASGOW 15/15

IAMGENES

10/03/2021 :

TAC DE CRANEO SIMPLE: NO HEMATOMAS, NO HEMORRAGIAS INTRAPARENQUIMATOSAS, NO DESVIACION DE LINEA MEDIA, NO FRACTURAS EN TABLA OSEA, NO ALTERACIONES AGUDAS EVIDENTES.

NOTA: SE REALIZA VALORACIÓN Y ATENCIÓN DEL PACIENTE CON LOS IMPLEMENTOS DE PROTECCIÓN PERSONAL COMPLETOS (BATA, GORRO, MONOGAFAS, CARETA Y TAPABOCAS N95), LAVADO DE MANOS PREVIO Y POSTERIOR CONTACTO DE PACIENTE.

IDX:


ANTECEDENTE DE ACT

TCE

--CEFALEA PERSISTENTE

ANALISIS Y PLAN: PACIENTE CON ANTECEDENTE DE ACCIDENTE DE TRANSITO CON TAC DE CRANEO DE CONTROL SIN APARNETES LESIONES INTRAPARENQUIMATOSAS, AL EXAMEN FISICO REFIERE PERSISTIR CON CEFALEA INTENSA, GLASGOW 15/15, SE CONSIDERA ANTE DOLOR PERSISTENTE TRASLADAR A SALA OBSERVACION URGENCIAS, VIGILANCIA NEUROLOGICA CADA 4 HRS. CON INDICACION DE REPORTE OFICIAL DE IMAGENES. SE EXPLICA CODNCUTA A PACIENTE ENTIENDE Y ACEPTA

INGRESA PACIENTE CLINICA Y HEMODINAMICAMENTE ESTABLE, REFIRIENDO PRESENCIA DE CEFALEA, NO NAUSEAS, NO EMESIS EN EL MOMENTO, SE TRASLADA A SALA DE OBSERVACION PARA CUMPLIR CONDUCTAS DEFINIDAS PREVIAMENTE.



Profesional: KAROL YISETH GOMEZ CHAVARRO

CC - 1053836397

Especialidad - MEDICINA GENERAL

2021-03-11

03:17

SERVICIO:

DALILA ANDREA DIAZ CARDENAS - ESPECIALIDAD: MEDICINA GENERAL

H. SUBJETIVO:


H. OBJETIVO:

ANALISIS:

PLAN: ***** NOTA REVALROACION *****

TAC DE CRANEO SIMPLE : NO SE EVIDENCIAN LESIONES INTRAPARENQUIMATOSAS, NO DESVIACION DE LA LINEA MEDIA, NO TRAZOS DE FRACTURAS. REPORTE NO OFICIAL

PACIENTE QUIEN SE REVALROA OCN ANTEROR REPORTE AHORA CUMPLIENDO VIGILANCIA NEUROLOGICA 10 HORA E LA MISMA EN ADECUADAS CIONES REFIERE MEJORA DEL DOLOR AUNQUE MANTEIEN MAREADA CON NAUSEAS PERO DOLOR MUCHO MENOR , SE EXPLICA DEBE ESPERAR REPORTE OFICIAL DE IMAGEN , REIFERE ENTENDER Y ACEPTAR.



Profesional: DALILA ANDREA DIAZ CARDENAS

CC - 1085317446 - T.P. 1085317446

Especialidad - MEDICINA GENERAL

10:25

SERVICIO:

MAURICIO PARRA CALDERON - ESPECIALIDAD: MEDICINA GENERAL

H. SUBJETIVO:

H. OBJETIVO:

ANALISIS:

PLAN:

EVOLUCION OBS URG PISO 8

LAURA VANESSA CONTRERAS

IDX:

ANTECEDENTE DE ACT

TCE

-CEFALEA PERSISTENTE

S: PACIENTE REFIERE MEJORIA DE DOLOR, CON MODULACION DE DOLOR CON ANALGESIA, NIEGA CEFALEA, NIEGA NAUSEAS, NIEGA ALZAS TERMICAS, NIEGA OTRA SINTOMATOLOGIA

O: ENCUENTRO PACIENTE EN CAMA, EN ACEPTABLES CONDICIONES GENERALES, SIN SIGNOS DE DIFICULTAD RESPIRATORIA, SIN SIGNOS DE SIRS, ALERTA, CONSCIENTE, ORIENTADO CON SIGNOS VITALES, TA: 110/70 MMHG, FC: 70 LPM, FR: 18 RPM, SAO2: 98% AL AMBIENTE

C/C: NORMOCEFALO, ESCLERAS ANICTERICAS, CONJUNTIVAS ROSADAS, MUCOSAS HUMEDAS, CUELLO MOVIL, NO DOLOROSO A LA PALPACION, NO SE PALPAN MASAS NI ADENOPATIAS.

C/P: TORAX SIMETRICO NORMOEXPANSIVO, RUIDOS CARDIACOS RITMICOS DE BUENA INTENSIDAD, NO SE AUSCULTAN

SOPLOS, MURMULLO VESICULAR PRESENTE EN AMBOS CAMPOS PULMONARES NO SE AUSCULTAN RUIDOS SOBREAGREGADOS. ABDOMEN BLANDO DEPRESIBLE NO DOLOROSO A LA PALPACION, NO MASAS NI MEGALIAS NO SIGNOS DE IRRITACION PERITONEAL.
EXT: MIEMBRO MOVILES, SIMETRICOS, AMAS CONSERVADOS, NO ALTERACIÓN NEUROVASCULAR DISTAL.
SNC ALERTA, CONSCIENTE, ORIENTADO, SIN SIGNOS DE FOCALIZACIÓN NEUROLOGICA

===== REPORT TEXT =====

CT CRANEO SIMPLE del 10.03.2021:

TECNICA:

En equipo multidetector se realizan cortes axiales simples desde la base del cráneo hasta la convexidad, observándose:

Dosis de radiación: DLP: 434 mGy.

HALLAZGOS:

La línea media centrada.
Surcos corticales de aspecto normal.
Adecuada diferenciación cortico-subcortical.
El sistema ventricular y las cisternas de la base de configuración adecuada.
Fosa posterior de aspecto normal, con cuarto ventrículo centrado.
No hay calcificaciones patológicas.
No se identifican masas, colecciones intra o extra-axiales o lesiones ocupantes de espacio.
No se definen imágenes sugestivas de isquemia o hemorragia aguda visibles por tomografía.
Cráneo óseo de aspecto normal.
Celdillas mastoideas adecuadamente neumatizadas.

OPINION:

TOMOGRFIA DE CRANEO SIMPLE DENTRO DE LÍMITES NORMALES.

LINA MARIA CIFUENTES

MEDICO RADIOLOGO

RM: 190700-07

AP// PACIENTE CON ANTECEDENTE DE ACCIDENTE DE TRANSITO EL 5/03/2021 CON POSTERIOR TCE LEVE, TRAUMEN RODILLA IZQUIERDA, Y TRAUMA DE COLUMNA LUMBAR QUIEN RECONSULTA POR PERSISTIR CON CEFALEA, FUE COMENTADA CON NEUROCX DR RODRIGUEZ QUIEN INDICO TOMA DE TAC DE CRANEO DE CONTROL Y VIGILANCIA NEUROLOGICA, EN EL MOMENTO EN ACEPTABLES CONDICIONES GENERALES, HEMODINAMICAMENTE ESTABLE, SIN SIGNOS CLINICOS DE SIRS, SIN SIGNOS DE DIFICULTAD RESPIRATORIA, SIN DEFICIT NEUROLOGICO NI FOCALIZACIONES, CON IMAGENES DIAGNOSTICAS TAC DE CRANEO DE CONTROL DENTRO DE LIMITES DE NORMALIDAD, SE COMENTA NUEVAMENTE CON NEUROCX DR RODRIGUEZ QUIEN CONSIDERA EGRESO YA QUE TAC ESTA DENTRO DE LIMITES NORMALES, E INDICA INFORMAR A PACIENTE QUE ESTE MAREO Y CEFALEA PUEDE PERSISTIR HASTA POR UN AÑO, SE DA EGRESO CON ANALGESIA E INCAPACIDAD POR 7 DIAS, EXPLICO CONDUCTA A PACIENTE Y FAMILIAR QUIENES ENTIENDEN Y ACEPTAN.


Mauricio Parra Calderon
Medico General
C.R. 1107089399

Profesional: MAURICIO PARRA CALDERON

CC - 1107089399

Especialidad - MEDICINA GENERAL

10:25

SERVICIO:

MAURICIO PARRA CALDERON - **ESPECIALIDAD: MEDICINA GENERAL**

H. SUBJETIVO:

H. OBJETIVO:

ANÁLISIS:

PLAN:

EVOLUCION OBS URG PISO 8

LAURA VANESSA CONTRERAS

IDX:

ANTECEDENTE DE ACT

TCE

-CEFALIA PERSISTENTE

S: PACIENTE REFIERE MEJORIA DE DOLOR, CON MODULACION DE DOLOR CON ANALGESIA, NIEGA CEFALIA, NIEGA NAUSEAS, NIEGA ALZAS TERMICAS, NIEGA OTRA SINTOMATOLOGIA

O: ENCUENTRO PACIENTE EN CAMA, EN ACEPTABLES CONDICIONES GENERALES, SIN SIGNOS DE DIFICULTAD RESPIRATORIA, SIN SIGNOS DE SIRS, ALERTA, COSNCIENTE, ORIENTADO CON SIGNOS VITALES, TA: 110/70 MMHG, FC: 70 LPM, FR: 18 RPM, SAO2: 98% AL AMBIENTE

C/C: NORMOCEFALO, ESCLERAS ANICTERICAS, CONJUNTIVAS ROSADAS, MUCOSAS HUMEDAS, CUELLO MOVIL, NO DOLOROSO A LA PALPACION, NO SE PALPAN MASAS NI ADENOPATIAS.

C/P: TORAX SIMETRICO NORMOEXPANSIVO, RUIDOS CARDIACOS RITMICOS DE BUENA INTENSIDAD, NO SE AUSCULTAN SOPLOS, MURMULLO VESICULAR PRESENTE EN AMBOS CAMPOS PULMONARES NO SE AUSCULTAN RUIDOS SOBREAGREGADOS. ABDOMEN BLANDO DEPRESIBLE NO DOLOROSO A LA PALPACION, NO MASAS NI MEGALIAS NO SIGNOS DE IRRITACION PERITONEAL.

EXT: MIEMBRO MOVILES, SIMETRICOS, AMAS CONSERVADOS, NO ALTERACIÓN NEUROVASCULAR DISTAL.

SNC ALERTA, CONSCIENTE, ORIENTADO, SIN SIGNOS DE FOCALIZACIÓN NEUROLOGICA

===== REPORT TEXT =====

CT CRANEO SIMPLE del 10.03.2021:
TECNICA:

En equipo multidetector se realizan cortes axiales simples desde la base del cráneo hasta la convexidad, observándose:

Dosis de radiación: DLP: 434 mGy.
HALLAZGOS:

La línea media centrada.
Surcos corticales de aspecto normal.
Adecuada diferenciación cortico-subcortical.
El sistema ventricular y las cisternas de la base de configuración adecuada.
Fosa posterior de aspecto normal, con cuarto ventrículo centrado.
No hay calcificaciones patológicas.
No se identifican masas, colecciones intra o extra-axiales o lesiones ocupantes de espacio.
No se definen imágenes sugestivas de isquemia o hemorragia aguda visibles por tomografía.
Cráneo óseo de aspecto normal.
Celdillas mastoideas adecuadamente neumatizadas.

OPINION:
TOMOGRAFIA DE CRANEO SIMPLE DENTRO DE LÍMITES NORMALES.

LINA MARIA CIFUENTES
MEDICO RADIOLOGO
RM: 190700-07

AP// PACIENTE CON ANTECEDENTE DE ACCIDENTE DE TRANSITO EL 5/03/2021 CON POSTERIOR TCE LEVE, TRAUMEN RODILLA IZQUIERDA, Y TRAUMA DE COLUMNA LUMBAR QUIEN RECONSULTA POR PERSISTIR CON CEFALEA, FUE COMENTADA CON NEUROCX DR RODRIGUEZ QUIEN INDICO TOMA DE TAC DE CRANEO DE CONTROL Y VIGILANCIA NEUROLOGICA, EN EL MOMENTO EN ACEPTABLES CONDICIONES GENERALES, HEMODINAMICAMENTE ESTABLE, SIN SIGNOS CLINICOS DE SIRS, SIN SIGNOS DE DIFICULTAD RESPIRATORIA, SIN DEFICIT NEUROLOGICO NI FOCALIZACIONES, CON IMAGENES DIAGNOSTICAS TAC DE CRANEO DE CONTROL DENTRO DE LIMITES DE NORMALIDAD, SE COMENTA NUEVAMENTE CON NEUROCX DR RODRIGUEZ QUIEN CONSIDERA EGRESO YA QUE TAC ESTA DENTRO DE LIMITES NORMALES, E INDICA INFORMAR A PACIENTE QUE ESTE MAREO Y CEFALEA PUEDE PERSISTIR HASTA POR UN AÑO, SE DA EGRESO CON ANALGESIA E INCAPACIDAD POR 7 DIAS, EXPLICO CONDUCTA A PACIENTE Y FAMILIAR QUIENES ENTIENDEN Y ACEPTAN.


Dr. Mauricio Parra Calderon
Medico General
Unidad de Santiago de Cali
RCG 1107089399

Profesional: MAURICIO PARRA CALDERON
CC - 1107089399
Especialidad: MEDICINA GENERAL


DIAGNOSTICOS DE EGRESO ASIGNADOS

CODIGO	DIAGNOSTICO DE EGRESO
T07X	TRAUMATISMOS MULTIPLES NOESPECIFICADOS

RESUMEN DEL PLAN TERAPEUTICO

FECHA	RESUMEN DEL PLAN TERAPEUTICO
2021-03-10	<p>16:55 micsisro - MICHAEL ALEXANDER SISA RODRIGUEZ ESPECIALIDAD: MEDICINA GENERAL MEDICAMENTO FORMULADO: CLORURO SODIO 0.9% BOLSAX 100ML 0.9% BOLSA - LAB. : ADS PHARMA 1 SOLUCION Cada 8 Hora(s), VIA: INTRAVENOSA, CONCENTRACIÓN 9%/100ML BOLSA, DIAS DE TRATAMIENTO: 1 MEDICAMENTO FORMULADO: DIPIRONA MAGNESICA 2G/5ML SOLUCION INYECTABLE 2G/5ML AMPOLLA - LAB. : VITALIS S.A.C.I 1 SOLUCION Cada 8 Hora(s), VIA: INTRAVENOSA, CONCENTRACIÓN 2G/5ML AMPOLLA, DIAS DE TRATAMIENTO: 1 Solicitud Apoyo Dx: TOMOGRAFIA AXIAL COMPUTARIZADA DE CRANEO SIMPLE **Obs: SS Solicitud Interconsulta por: NEUROCIRUGIA **Obs: SS</p> <p>19:20 launorar - LAURA NORIEGA ARAGON ESPECIALIDAD: ENFERMERIA ok</p>

YO MAURICIO PARRA CALDERON CERTIFICO QUE EL SEÑOR LAURA VANESSA CONTRERAS LOZADA IDENTIFICADO CON CEDULA CIUDADANIA NUMERO 1151958707, HA SUFRIDO DAÑO EN SU INTEGRIDAD FISICA COMO CONSECUENCIA DIRECTA DE UN ACCIDENTE DE TRANSITO


Dr. Mauricio Parra Calderon
Medico General
Unidad de Santiago de Cali
RCG 1107089399

11/3/2021

PROFESIONAL : MAURICIO PARRA CALDERON

CC - 1107089399

ESPECIALIDAD - MEDICINA GENERAL

Imprimió: MAURICIO PARRA CALDERON - mauparca

Fecha Impresión : 2021/3/11 - 10:29:30

11/3/2021

FABISALUD IPS SAS - CLINICA CRISTO REY CALI

NI 900951033

SOLICITUD DE INCAPACIDADES Y/O LICENCIAS DE MATERNIDAD No.

123640

Fecha de Solicitud 11/3/2021

SEDE PRINCIPAL

AV 4N 22 46

3876910

Información del Paciente:

Paciente: CONTRERAS LOZADA LAURA VANESSA

No. Afiliación:

No. Identificación: CC 1151958707

EPS: COMPAÑIA MUNDIAL DE SEGUROS S.A.

Empresa:

Afiliado:

Tipo Usuario: Otro Estrato: UNICO

Información Sobre la Incapacidad:

Fecha de Inicio: 10/03/2021

Fecha terminación: 16/03/2021

Duración: 7 Día(s)

Prorroga: NO

Diagnostico: T07X - TRAUMATISMOS MULTIPLES NOESPECIFICADOS

T. de Contingencia: INCAPACIDAD POR ACCIDENTE DE TRANSITO

Clase de Atención:

Información de la IPS y del Medico:

Nombre de la IPS: FABISALUD IPS SAS - CLINICA CRISTO REY CALI

Nombre del Medico: MAURICIO PARRA CALDERON

CC 1107089399

Diagnostico Principal: T07X - TRAUMATISMOS MULTIPLES NOESPECIFICADOS

Dr. Mauricio Parra Calderón
Especialista General
Unidad de Salud de Cali
C.C.O. 1107089399

FIRMA
USUARIO:

Firma Medico Tratante: MAURICIO PARRA
CALDERON

Doco Ident :



FABISALUD IPS SAS - CLINICA CRISTO REY CALI NI 900951033
AV 4N 22 46 CALI, VALLE DEL CAUCA TELEFONO: 3876910 FAX: 3876911

FORMULA MEDICA N° 121379
MEDICAMENTO(S) POS FORMULADO(S).

No. EVOLUCION	4678224	FECHA FORMULA	11/03/2021	No. INGRESO	284507
IDENTIFICACION	CC 1151958707	PACIENTE	LAURA VANESSA CONTRERAS LOZADA	EDAD 25 Años	SEXO F
CLIENTE	COMPAÑIA MUNDIAL DE SEGUROS S.A.	PLAN	COMPAÑIA MUNDIAL DE SEGUROS S.A. 2021	TIPO AFILIADO	OTRO RANGO UNICO

1. ACETAMINOFEN 500MG TABLETA 500MG TABLETA

VIA DE ADMINISTRACIÓN: ORAL
DOSIS 2 TABLETA (S) cada 8 Hora(s)
CANTIDAD 30 (Treinta) TABLETA (S) por 500MG
DIAS TRATAMIENTO 5 DIA(S)

2. METOCLOPRAMIDA 10MG TABLETA 10MG TABLETA

VIA DE ADMINISTRACIÓN: ORAL
DOSIS 1 TABLETA (S) cada 12 Hora(s)
CANTIDAD 10 (Diez) TABLETA (S) por 10MG
DIAS TRATAMIENTO 5 DIA(S)

3. NAPROXENO 250MG TABLETA 250MG TABLETA

VIA DE ADMINISTRACIÓN: ORAL
DOSIS 2 TABLETA (S) cada 8 Hora(s)
CANTIDAD 30 (Treinta) TABLETA (S) por 250MG
DIAS TRATAMIENTO 5 DIA(S)

DIAGNOSTICO(S) :

T07X TRAUMATISMOS MULTIPLES NOESPECIFICADOS

VALIDEZ : 15 Dias

FECHA DE VENCIMIENTO : 25/3/2021

DIAGNOSTICO PRINCIPAL: T07X - TRAUMATISMOS MULTIPLES NOESPECIFICADOS

MEDICO TRATANTE :

Dr. Mauricio Parra Calderón
Médico General
Unidad de Salud de Cali
C.C. 1107089399

PROFESIONAL : MAURICIO PARRA CALDERON

CC - 1107089399

ESPECIALIDAD - MEDICO (A) GENERAL

Imprimió: MAURICIO PARRA CALDERON

Fecha Impresión : 11/03/2021 - 10:28 am



RESUMEN EPICRISIS

PACIENTE: LAURA VANESSA CONTRERAS LOZADA	IDENTIFICACION: CC 1151958707	HC: 1151958707 - CC
FECHA DE NACIMIENTO: 26/10/1995	EDAD: 25 Años	SEXO: F
RESIDENCIA: CARRERA 9A14 70 11	VALLE DEL CAUCA-CALI	TELEFONO: 3173140616
NOMBRE ACOMPAÑANTE:	PARENTESCO:	TELEFONO:
FECHA INGRESO: 05/03/2021 04:16 PM	FECHA EGRESO:	CAMA: OBU15
DEPARTAMENTO: URGENC - URGENCIAS	SERVICIO: URGENCIAS	
CLIENTE: COMPAÑIA MUNDIAL DE SEGUROS S.A.	PLAN: COMPAÑIA MUNDIAL DE SEGUROS S.A. 2021	

FECHA	MOTIVOS DE CONSULTA Y ENFERMEDAD ACTUAL
2021-03-05	<p>16:18 ingrodmo - INGRID KHATERINNE RODRIGUEZ MOLINA</p> <p>MOTIVO DE CONSULTA : "ME ACCIDENTE"</p> <p>ENFERMEDAD ACTUAL : PACIENTE FEMENINA DE 25 AÑOS QUIEN ES TRAIDA POR PARAMEDICOS POR ACCIDENTE DE TRANSITO DONDE PRESENTA TRAUMA CRANEOENCEFALICO CON CEFALEA MODERADA HEMICRANEANA DERECHA, TRAUMA CERVICAL CON DOLOR A LA PALPACION DE APOFISIS ESPINOSAS CERVICALES, TRAUMA EN HOMBRO DERECHO CON DOLOR Y LIMITACION FUNCIONAL, TRAUMA EN RODILLA IZQUIERDA CON DOLOR Y LIMITACION FUNCIONAL, TRAUMA EN PIES BILATERAL CON DOLOR Y LIMITACION FUNCIONAL, NIEGA OTROS EN EL MOMENTO</p> <p>ANTECEDENTES: ** PATOLOGICOS: NIEGA ** FARMACOLOGICOS: NIEGA ** QUIRURGICOS: NIEGA ** ALERGICOS: NIEGA ** TOXICOS: NIEGA ** FUR 15.02.21 NO PLANIFICA, NO SOSPECHA EMBARAZO.</p> <p>PROTOCOLO DE COVID-19: 1. HA TENIDO SINTOMAS RESPIRATORIOS EN LOS ULTIMOS 14 DIAS?: NO 2. HA VIAJADO EN LOS ULTIMOS 14 DIAS?: NO 3. HA TENIDO CONTACTO CON ALGUN CASO SOSPECHOSO O CONFIRMADO PARA COVID-19?: NO</p> <p>NOTA: SE REALIZA VALORACION Y ATENCION DE PACIENTE CON LOS IMPLEMENTOS DE PROTECCION PERSONAL COMPLETOS (BATA, GUANTES, GORRO, MONOGAFAS, CARETA, TAPABOCA N95), LAVADO DE MANOS PREVIO Y POSTERIOR CONTACTO CON PACIENTE.</p>

EXAMEN FISICO/MENTAL		
USUARIO	FECHA	
INGRID KHATERINNE RODRIGUEZ MOLINA	2021-03-05	
TIPO SISTEMA	VALORACION	HALLAZGO
Neurologico 1	NORMAL	PACIENTE SIN DEFICITS NEUROLOGICOS APARENTES
Nervioso Central y Periferico	NORMAL	PACIENTE CON PARES CRANEALES SIN ALTERACIONES FUERZA MUSCULAR 5/5 TONO ADECUADO EN MIEMBROS SUPERIORES E INFERIORES REFLEJOS TENDINOSOS DE RESPUESTA NORMAL NO SE OBSERVAN MOVIMIENTOS INVOLUNTARIOS NO PRESENCIA DE SIGNOS MENINGEOS GLASGOW 15/15.
Organos de los Sentidos	NORMAL	CONJUNTIVAS Y ESCLERAS NORMALES PUPILAS ISOCORICAS REACTIVAS REGULARES FONDO DE OJO NORMAL NARIZ SIN EPISTAXIS NO SECRECIONES LABIOS DIENTES Y ENCIAS NORMALES LENGUA PALADAR Y FARINGE NORMALES PABELLON AURICULAR NORMAL MEMBRANA TIMPANICA NORMAL
CardioVascular	NORMAL	RUIDOS CARDIACOS RÍTMICOS REGULARES SIN PRESENCIA DE SOPLOS RUIDOS EXTRAÑOS O GALOPES. FOCO AÓRTICO Y PULMONAR DE BUENA AUSCULTACIÓN SIMILAR. FOCO MITRAL CON LA PRESENCIA DE PMI.
Respiratorio	NORMAL	TÓRAX SIMÉTRICO DISTENSIBLE SIN PRESENCIA DE DOLOR A LA PALPACIÓN. AL MOMENTO DE LA PERCUSIÓN SE ESCUCHA RESONANTE Y EN LA AUSCULTACIÓN NO SE ESCUCHA LA PRESENCIA DE SIBILANCIAS O ESTERTORES.
Esfera Mental	NORMAL	PACIENTE CON ADECUADA ORIENTACION TEMPOROESPACIAL LUCIDEZ RESPUESTAS ADECUADAS MODULA AFECTO.
Piel y Faneras	NORMAL	DE COLORACION NORMAL SIN LESIONES
Cabeza y Cuello	ANORMAL	PACIENTE NORMOCEFÁLICO CON ROSTRO SIMÉTRICO NO SE OBSERVAN LESIONES O EDEMA MASAS NI DEPRESIONES CABELLO DE PATRÓN NORMAL SE OBSERVA TRÁQUEA CENTRADA TIROIDES DE CONSISTENCIA NORMAL NO SE PALPAN MASAS NO ADENOPATIAS. DOLOR A LA PALPACION DE APOFISIS ESPINOSAS CERVICALES.
Abdomen	NORMAL	ABDOMEN SIN CICATRICES SIMÉTRICO BLANDO DEPRESIBLE RUIDOS PERISTÁLTICOS NORMALES SIN PRESENCIA DE MASAS O MEGALIAS

Extremidades

ANORMAL

HOMBRO DERECHO CON DOLOR Y LIMITACION FUNCIONAL, TRAUMA EN RODILLA IZQUIERDA CON DOLOR Y LIMITACION FUNCIONAL, TRAUMA EN PIES BILATERAL CON DOLOR Y LIMITACION FUNCIONAL

General

ANORMAL

ALGICA CON FACIES DE DOLOR POR CEFALEA

LISTADO DE SIGNOS VITALES


FECHA	HORA	F.C.	F.R.	P.V	PVC	PIC	PESO	TALLA	IMC	TENSION	MED.	SITIO T.A.	TEMP.	T.INCU	MANUAL	EVA	SATO ₂	PC	BORG	METS*
2021-03-05	20:09	66	20	--	--	--	1,00	--	--	113 / 64	80	Membro Superior Derecho(NINVI)	36.50	--	--	--	96.00	--	--	--
USUARIO	CRISTHIAN CAMILO GARCIA						ESPECIALIDAD	AUXILIAR DE ENFERMERIA												
2021-03-05	16:37	70	20	--	--	--	1,00	--	--	120 / 85	96	Membro Superior Derecho(NINVI)	36.60	--	--	--	98.00	--	--	--
USUARIO	NATALIA ANDREA RODRIGUEZ OSPINA						ESPECIALIDAD	AUXILIAR DE ENFERMERIA												

DIAGNOSTICOS DE INGRESO ASIGNADOS

CODIGO	DIAGNOSTICO DE INGRESO	ESTADO	OBSERVACION	USUARIO	FECHA
T07X	TRAUMATISMOS MULTIPLES NOESPECIFICADOS			INGRID KHATERINNE RODRIGUEZ MOLINA	2021-03-05

CONSOLIDADO DE EVOLUCIONES

FECHA	EVOLUCION
2021-03-05	<p>16:23 SERVICIO: INGRID KHATERINNE RODRIGUEZ MOLINA - ESPECIALIDAD: MEDICINA GENERAL</p> <p>H. SUBJETIVO:</p> <p>H. OBJETIVO:</p> <p>ANALISIS:</p> <p>PLAN: PACIENTE FEMENINA DE 25 AÑOS QUIEN ES TRAIDA POR PARAMEDICOS POR ACCIDENTE DE TRANSITO DONDE PRESENTA TRAUMA CRANEOENCEFALICO CON CEFALEA MODERADA HEMICRANEANA DERECHA, TRAUMA CERVICAL CON DOLOR A LA PALPACION DE APOFISIS ESPINOSAS CERVICALES, TRAUMA EN HOMBRO DERECHO CON DOLOR Y LIMITACION FUNCIONAL, TRAUMA EN RODILLA IZQUIERDA CON DOLOR Y LIMITACION FUNCIONAL, TRAUMA EN PIES BILATERAL CON DOLOR Y LIMITACION FUNCIONAL, NIEGA OTROS EN EL MOMENTO</p> <p>ANTECEDENTES: ** PATOLOGICOS: NIEGA ** FARMACOLOGICOS: NIEGA ** QUIRURGICOS: NIEGA ** ALERGICOS: NIEGA ** TOXICOS: NIEGA ** FUR 15.02.21 NO PLANIFICA, NO SOSPECHA EMBARAZO.</p> <p>PROTOCOLO DE COVID-19: 1. HA TENIDO SINTOMAS RESPIRATORIOS EN LOS ULTIMOS 14 DIAS?: NO 2. HA VIAJADO EN LOS ULTIMOS 14 DIAS?: NO 3. HA TENIDO CONTACTO CON ALGUN CASO SOSPECHOSO O CONFIRMADO PARA COVID-19?: NO</p> <p>NOTA: SE REALIZA VALORACION Y ATENCION DE PACIENTE CON LOS IMPLEMENTOS DE PROTECCION PERSONAL COMPLETOS (BATA, GUANTES, GORRO, MONOGAFAS, CARETA, TAPABOCA N95), LAVADO DE MANOS PREVIO Y POSTERIOR CONTACTO CON PACIENTE.</p> <p>TA 110/70 FC 78 FR 16 SAO2 98% FACIES DE DOLOR POR CEFALEA. CC// NORMOCEFALA, ESCLERAS ANICTERICAS, CONJUNTIVAS NORMOCROMICAS, MUCOSA ORAL HUMEDA, CUELLO CON DOLOR A LA PALPACION DE APOFISIS ESPINOSAS CERVICALES, NO MASAS NI MEGALIAS. TORAX// SIMETRICO NORMOEXPANSIBLE, NO DOLOROSO NO IRRITACION TORACOABDOMINAL, RSCS RITMICOS SIN SOPLOS. ABDOMEN// BLANDO DEPRESIBLE, NO DOLOROSO NO IRRITACION PERITONEAL. EXTREMIDADES// EUTROFICAS, SIMETRICAS, CON DOLOR A LA PALPACION Y MOVILIZACION DE HOMBRO DERECHO, RODILLA IZQUIERDA Y PIES BILATERAL, EDEMAS, LLENADO CAPILAR MENOR A 2 SEG. NEUROLOGICO// ORIENTADA EN LAS 3 ESFERAS, FUERZA 5/5 SENSIBILIDAD CONSERVADA, NO DEFICIT APARENTE. PIEL// SIN ALTERACIONES EVIDENTES.</p> <p>ANALISIS// PACIENTE QUIEN PRESENTA ACCIDENTE DE TRANSITO CON TRAUMA DESCRITO EN ENFERMEDAD ACTUAL Y EXAMEN FISICO, EN EL MOMENTO PACIENTE ESTABLE CLINICAMENTE, CON DOLOR EN AREAS DESCRITAS Y LIMITACION, POR LO QUE SE CONSIDERA INGRESO PARA MANEJO MEDICO, TOMA DE IMAGENES Y REVALORACION, SE EXPLICA A PACIENTE, ENTIENDE Y ACEPTA CONDUCTA.</p> <p>PLAN: DICLOFENAC 75MG IM AHORA DEXAMETASONA 8MG IM AHORA SS IMAGENES CSV AC</p>



Profesional: INGRID KHATERINNE RODRIGUEZ MOLINA
CC - 1070008546 - T.P 1070008546
Especialidad - MEDICINA GENERAL

17:32

SERVICIO:
INGRID KHATERINNE RODRIGUEZ MOLINA - **ESPECIALIDAD:** MEDICINA GENERAL


H. SUBJETIVO:

H. OBJETIVO:

ANALISIS:

PLAN: REPORTE DE IMAGENES: LECTURA NO OFICIAL DE RADIOLOGIA
RX DE HOMBRO DERECHO: (SIN PROYECCION EN ABDUCCION) NO FRACTURAS, NO LUXACIONES, NO LESIONES AGUDAS EVIDENTES. SE CONSERVA RELACION ARTICULAR
RX DE RODILLA IZQUIERDA: NO FRACTURAS, NO LUXACIONES, NO LESIONES AGUDAS EVIDENTES. SE CONSERVA RELACION ARTICULAR
RX DE PIE DERECHO: NO FRACTURAS, NO LUXACIONES, NO LESIONES AGUDAS EVIDENTES. SE CONSERVA RELACION ARTICULAR
RX DE PIE IZQUIERDO: NO FRACTURAS, NO LUXACIONES, NO LESIONES AGUDAS EVIDENTES. SE CONSERVA RELACION ARTICULAR
RX DE COLUMNA CERVICAL: NO LISTIS VERTEBRALES, NO ANTERO NI RETROLISTESIS, NO ALTERACIONES AGUDAS EVIDENTES.
TAC DE CRANEO: NO HEMATOMAS, NO HEMORRAGIAS INTRAPARENQUIMATOSAS, NO DESVIACION DE LINEA MEDIA, NO FRACTURAS EN TABLA OSEA, NO ALTERACIONES AGUDAS EVIDENTES.

ANALISIS// PACIENTE QUIEN SUFRE ACCIDENTE DE TRANSITO CON TRAUMAS DESCRITOS, EN EL MOMENTO PARCIAL CONTROL DE DOLOR CON ANALGESIA, SE TOMAN IMAGENES SIN EVIDENCIA DE LESIONES AGUDAS, PERSISTE CON DOLOR CERVICAL, SE COSNDIERA TOMA DE TAC DE COLUMNA CERVICAL CON EL FIN DE DETERMINAR FRACTURAS NO VISIBLES POR RX, SE EXPLICA A PACIENTE, CONTINUAR VIGILANCIA NEUROLOGICA, SE EXPLICA A PACIENTE.



Profesional: INGRID KHATERINNE RODRIGUEZ MOLINA
CC - 1070008546 - T.P 1070008546
Especialidad - MEDICINA GENERAL

17:56

SERVICIO:
INGRID KHATERINNE RODRIGUEZ MOLINA - **ESPECIALIDAD:** MEDICINA GENERAL


H. SUBJETIVO:

H. OBJETIVO:

ANALISIS:

PLAN: REPORTE DE IMAGENES SIN LECTURA DE RADIOLOGIA
TAC DE COLUMNA CERVICAL: LINEA RADIOLUCIDA EN EN APOFISIS TRASVERSA IZQUIERDA DE T1, NO CLARO, NO OTRAS APARENTES.

NOTA: EN ESPERA DE REPORTE OFICIAL DE RADIOLOGIA, SEGUN ESTO DEFINIR CONDCUTA. CONTIANUR CON COLLAR DE FILADELFIA.



Profesional: INGRID KHATERINNE RODRIGUEZ MOLINA
CC - 1070008546 - T.P 1070008546
Especialidad - MEDICINA GENERAL

21:24

SERVICIO:
JUAN SEBASTIAN GARCIA FRANCO - **ESPECIALIDAD:** MEDICINA GENERAL

H. SUBJETIVO:

H. OBJETIVO:

ANALISIS:

PLAN: TAC CRANEO SIMPLE; TAC COLUMNAS (TRES ESPACIOS)

===== REPORT TEXT =====
TC DE CRANEO SIMPLE

INDICACION CLÍNICA: Trauma.
ESTUDIOS COMPARATIVOS: No dispongo.

TECNICA:
En tomógrafo multidetector, se realizaron adquisiciones desde la base del cráneo hasta el vértex, sin contraste endovenoso, observando:

Dosis de radiación total de cráneo y columna cervical: DLP 473 mGy-cm

HALLAZGOS:
Parénquima cerebral tiene densidad normal, no visualizo lesiones focales.
No observo colecciones extra axiales ni signos de hemorragia subaracnoidea.
La línea media es central.
El sistema ventricular es de tamaño y configuración normal, guarda adecuada proporción con la profundidad del espacio subaracnoideo.
En lo visualizado de las estructuras de la fosa posterior no se aprecian alteraciones en su densidad.
Las orbitas, los senos paranasales y las estructuras óseas son de aspecto normal.

OPINIÓN:

1. ESTUDIO SI SIGNOS TOMOGRÁFICOS QUE SUGIERAN ORIGEN TRAUMÁTICO AGUDO INTRACRANEAL.
2. CORRELACIÓN CLÍNICA.

TOMOGRAFÍA COLUMNA CERVICAL

INDICACION CLÍNICA: Trauma.
ESTUDIOS COMPARATIVOS: No dispongo

TÉCNICA:
Con tomógrafo multidetector se realizaron adquisiciones volumétricas a nivel de la columna cervical, sin administración de medio de contraste endovenoso.

Dosis de radiación total de cráneo y columna cervical: DLP 473 mGy-cm

HALLAZGOS:
La altura, configuración y densidad de los cuerpos vertebrales es normal sin observarse lesiones focales. No visualizo fracturas desplazadas.
La altura de los espacios intervertebrales está conservada.
No identifico antero ni retrolistesis.
No visualizo hernias de disco ni abombamientos del anillo fibroso en éste método diagnóstico.
Las relaciones anatómicas a nivel de la unión cráneo vertebral están conservadas.
La amplitud del canal medular es normal.
No aprecio alteraciones en los elementos posteriores de la columna.
No identifico alteraciones en los tejidos blandos prevertebrales.

OPINIÓN:

1. ESTUDIO SIN SIGNOS TOMOGRÁFICOS QUE SUGIERAN ORIGEN TRAUMÁTICO AGUDO.
2. CORRELACIÓN CLÍNICA.

Dr. Alejandro Cadena A.
Médico Radiólogo.
RM. 63-0035

Juan Sebastian Garcia
- C.C. 1143860192

Profesional: JUAN SEBASTIAN GARCIA FRANCO
CC - 1143860192 - T.P 1143860192
Especialidad - MEDICINA GENERAL

21:26 **SERVICIO:**
JUAN SEBASTIAN GARCIA FRANCO - **ESPECIALIDAD: MEDICINA GENERAL**

H. SUBJETIVO:

PLAN:

RX COLUMNA CERVICAL

ANALISTS:

PLAN:

RX COLUMNA CERVICAL

===== REPORT TEXT =====
RX COLUMNA CERVICAL

DOSIS DE RADIACIÓN: 1,368 mGy

Indicación: Trauma.

Estudios comparativos: No dispongo

La densidad, altura y morfología de los cuerpos vertebrales es normal.
No identifico trazos de fracturas desplazadas.
La altura de los espacios intervertebrales y lo evaluado de los neuroforámenes es normal.
Las relaciones articulares de la unión cráneo cervical aparentan estar conservadas.
No observa listesis ni escoliosis.
La densidad de los elementos posteriores es normal.
La densidad de los tejidos blandos prevertebrales.
Correlación clínica, si lo amerita considerar complemento con tomografía.

Dr. Alejandro Cadena A.
Médico Radiólogo.
RM. 63-0035

RX PIE; RX PIE

===== REPORT TEXT =====
RADIOGRAFIA DE PIE DERECHO:

Dosis de radiación: VOL 0,162 mGy.

Indicación: Trauma.

Densidad ósea conservada.
No observo trazos de fracturas desplazadas.
Las relaciones articulares se encuentran conservadas.
Los tejidos blandos tienen densidad usual.
Correlación clínica.

RADIOGRAFIA DE PIE IZQUIERDO:

Dosis de radiación: VOL 0,162 mGy.

Indicación: Trauma.

Densidad ósea conservada.
No observo trazos de fracturas desplazadas.
Las relaciones articulares se encuentran conservadas.
Los tejidos blandos tienen densidad usual.
Correlación clínica.

Dr. Alejandro Cadena A.
Médico Radiólogo.
RM. 63-0035

RX RODILLA

===== REPORT TEXT =====
RADIOGRAFIA DE RODILLA IZQUIERDA:

Dosis de radiación: VOL 1,234 mGy.

Indicación: Trauma.

Densidad ósea conservada.
No observo trazos de fracturas desplazadas.
Las relaciones articulares se encuentran conservadas.
Los tejidos blandos tienen densidad usual.
Correlación clínica.

Dr. Alejandro Cadena A.
Médico Radiólogo.
RM. 63-0035

ALEJANDRO CADENA
MEDICO RADIOLOGO
RM:63-0035

===== REPORT TEXT ENDE =====

RX HOMBRO

===== REPORT TEXT =====

RX HOMBRO DERECHO

DOSIS DE RADIACIÓN: 0,736 mGy

Indicación: Trauma.

Estudios comparativos: No dispongo

Densidad ósea conservada.

No observo trazos de fracturas desplazadas.

Las relaciones articulares se encuentran conservadas.

Los tejidos blandos tienen densidad usual.

Correlación clínica.

Dr. Alejandro Cadena A.

Médico Radiólogo.

RM. 63-0035

Juan Sebastian Garcia
C.C. 1.143.860.192

Profesional: JUAN SEBASTIAN GARCIA FRANCO

CC - 1143860192 - T.P 1143860192

Especialidad - MEDICINA GENERAL

21:32 SERVICIO: JUAN SEBASTIAN GARCIA FRANCO - **ESPECIALIDAD:** MEDICINA GENERAL

H. SUBJETIVO:

H. OBJETIVO:

ANALISIS:

PLAN: OBS URG 8 PISO

LAURA VANESSA CONTRERAS LOZADA
25 AÑOS

IDX

ACCIDENTE DE TRANSIT.

- TRUAMA CRANEOCEFALICO
- TRUAMA COLUMNA CERVICAL
- TRUAMA EN EXTS.

PACIENTE REIFERE PERSISTE CON CEFLAEA SIN MEJORIA SIGNIFICATIVA. NO NAUSEAS NO EMESIS. REIFERE SENTIR Y MOVER BIEN SUS EXTS. NO DOLOR IRRADIOADSO NI LANINCNTES.

PACIENTE EN BUENAS CONDICIONES GENERALES. AFEBRIL HIDRATDO SIN DIFIC RESPIRATORIA NI HEMODINAMICA. ALERTA. SVS 138/75 FC 75 FR 16 SAT 98%
C.C.: NORMOCEFALO. PUPILAS ISOCORICAS NORMORREACTIVAS. ESCLERAS ANICTERICAS. CONJUNTIVAS ROSADAS HIDRTADAS.
C.P.: TORAX SIMETRICO NORMOEXPANSIBLE. BUENA DINAMICA RESPIRATORIA. SIN DOLOR A LA PALAPACION DE REJA COSTAL

NO PALPO ENFISEMA SUBCUTANEO. MV PRESENTE EN TODO EL CAMPO. SIN RUIDOS AGREGADOS. RUIDOS CARDIACOS RITMICOS NO SOPLOS.

ABD: BLANDO DEPRESIBLE NO MASAS NO MEGALIAS SIN SIGSNO DE IRRITAICON PERITOENAL.
EXTS: SIMETRICAS MOVILES NO EDEMAS. PULSOS PERIFERICOS PRESENTES. LLENADO CPAILAR MENOR DE 2 SEG.
SNC: ALERTA ORIENTADO EN TLP. GLASGOW 15/15. CHARLA COHERNTE Y ADECUADA. FUERZA EN SUS 4 EXTS 5/5
SENSIBILIDAD CONSERVADA.

PACIENTE CON IDX DESCRTIA EN EL MOEMTNO TRANQUILA. PERSISTE CON CEFALIA. SIN DIFIC RESPRIATORIA NI HEMODICNAMCIA. AHORA GLASGOW 15/15 AHORA SIN SINGOS DE COMPRESION RADICULAR. AHROA CONSIDERO QUE LA PACIENTE DEBE PERMANECER EN VIGILANCIA NUEROLOGICA. SE LE EXPLCIA A PACIENTE TODO LO ANTEIOR QUIEN RIEFERE ENTENDER Y ACEPTAR.

Juan Sebastian Garcia
C.C. 1.143.860.192

Profesi:

https://asistencial.clinicacristorey.com.co/SIIS_CR/cache/angY35.html

6/03/2021, 12:01 p. m.

Profesional: JUAN SEBASTIAN GARCIA FRANCO
CC - 1143860192 - T.P. 1143860192
Especialidad - MEDICINA GENERAL

09:14

SERVICIO:
CAMILO ANDRES LUQUEZ VELASQUEZ - ESPECIALIDAD: MEDICINA GENERAL
H. SUBJETIVO:
H. OBJETIVO:
ANALISIS:


PLAN: ** EVOLUCION 8VO PISO ******
PACIENTE DE 25 AÑOS DE VIDA CON DIAGNOSTICOS DE:
- POLITRAUMATISMO POR ACCIDENTE DE TRANSITO
- TRUAMA CRANEOCEFALICO
- TRUAMA COLUMNA CERVICAL
- TRAUMA EN COLUMNA LUMBOSACRO
- CONTUSIONES MULTIPLES

SUBJETIVO: PACIENTE EL CUAL AFIRMA PERSISTENCIA DE CEFALEA CON OTALGIA BILATERAL ADEMAS DE DOLOR EN COLUMNA LUMBOSACRO. NIEGA OTRA SINTOMATOLOGIA.

OBJETIVO:
TA: 138/75 FC 75 FR 16 SAT 98%
PACIENTE CONCIENTE ALERTA ACTIVO
C.C: NORMOCEFALO. PUPILAS ISOCORICAS NORMORREACTIVAS. ESCLERAS ANICTERICAS. CONJUNTIVAS ROSADAS HIDRTADAS.
CUELLO: MOVIL CON MEORIA DE DOLOR EN COLUMNA CERVICAL NO DOLOR EN APOFISIS ESPINOSAS Y MUSCULOS PARAVERTEBRALES
C.P: TORAX SIMETRICO NORMOEXPANSIBLE. BUENA DINAMICA RESPIRATORIA. SIN DOLOR A LA PALPACION DE REJA COSTAL
NO PALPO ENFISEMA SUBCUTANEO. MV PRESENTE EN TODO EL CAMPO. SIN RUIDOS AGREGADOS. RUIDOS CARDIACOS RITMICOS NO SOPLOS.
ABD: BLANDO DEPRESIBLE NO MASAS NO MEGALIAS SIN SIGSNO DE IRRITACION PERITONEAL.
EXTS: SIMETRICAS MOVILES NO EDEMAS. PULSOS PERIFERICOS PRESENTES. LLENADO CPAILAR MENOR DE 2 SEG.
SNC: ALERTA ORIENTADO EN TLP. GLASGOW 15/15. CHARLA COHERNTE Y ADECUADA. FUERZA EN SUS 4 EXTS 5/5
SENSIBILIDAD CONSERVADA.

ANALISIS: PACIENTE CON DIAGNOSTICOS ANOTADOS HEMODINAMICAMENTE ESTABLE AFEBRIL SIN SIGNOS DE IRRITACION PERITONEAL SIN ALTERACION DEL ESTADO DE LA CONCIENCIA CON MAGENES SIN LESIONES OSEAS EL CUAL SE INDICA MANEJO MEDICO ANALGESICOS, ADEMAS E SE INDICA RX DE COLUMNA LUMBAR PARA DEFINIR CONDUCTA MEDICA, SE AJUSTA MANEJO MEDICO DOLOR, SE ESPERA EVOLUCION CLINICA SATISFACTORIA, REVALORAR.

PLAN:
- CONTINUAR MANEJO MEDICO



Profesional: CAMILO ANDRES LUQUEZ VELASQUEZ
CC - 1118831555 - T.P. 1118831555
Especialidad - MEDICINA GENERAL

11:59

SERVICIO:
CAMILO ANDRES LUQUEZ VELASQUEZ - ESPECIALIDAD: MEDICINA GENERAL
H. SUBJETIVO:
H. OBJETIVO:
ANALISIS:
PLAN:

FECHA CONSOLIDADO DE EVOLUCIONES
2021-03-06
09:14 camluque - CAMILO ANDRES LUQUEZ VELASQUEZ
ESPECIALIDAD: MEDICINA GENERAL EPICRISIS
**** EVOLUCION 8VO PISO ****
PACIENTE DE 25 AÑOS DE VIDA CON DIAGNOSTICOS DE:
- POLITRAUMATISMO POR ACCIDENTE DE TRANSITO
- TRUAMA CRANEOCEFALICO
- TRUAMA COLUMNA CERVICAL
- TRAUMA EN COLUMNA LUMBOSACRO
- CONTUSIONES MULTIPLES

SUBJETIVO: PACIENTE EL CUAL AFIRMA PERSISTENCIA DE CEFALEA CON OTALGIA BILATERAL ADEMAS DE DOLOR EN COLUMNA LUMBOSACRO. NIEGA OTRA SINTOMATOLOGIA.

OBJETIVO:
TA: 138/75 FC 75 FR 16 SAT 98%
PACIENTE CONCIENTE ALERTA ACTIVO
C.C: NORMOCEFALO. PUPILAS ISOCORICAS NORMORREACTIVAS. ESCLERAS ANICTERICAS. CONJUNTIVAS ROSADAS HIDRTADAS.

2021-03-06

CUELLO: MOVIL CON MEJORIA DE DOLOR EN COLUMNA CERVICAL NO DOLOR EN APOFISIS ESPINOSAS Y MUSCULOS PARAVERTEBRALES
C.P: TORAX SIMETRICO NORMOEXPANSIBLE. BUENA DINAMICA RESPIRATORIA. SIN DOLOR A LA PALPACION DE REJA COSTAL NO PALPO ENFISEMA SUBCUTANEO, MV PRESENTE EN TODO EL CAMPO, SIN RUIDOS AGREGADOS, RUIDOS CARDIACOS RITMICOS NO SOPLOS.
ABD: BLANDO DEPRESIBLE NO MASAS NO MEGALIAS SIN SIGNS DE IRRITACION PERITONEAL.
EXTS: SIMETRICAS MOVILES NO EDEMAS, PULSOS PERIFERICOS PRESENTES. LLENADO CAPILAR MENOR DE 2 SEG.
SNC: ALERTA ORIENTADO EN TLP. GLASGOW 15/15. CHARLA COHERENTE Y ADECUADA. FUERZA EN SUS 4 EXT 5/5 SENSIBILIDAD CONSERVADA.

IMAGENES:

- RX DE COLUMNA LUMBOSACRA: SIN LESIONES OSEAS NO LUXACIONES, SE OBSERVA ESCOLIOSIS

NOTA: SE REALIZA VALORACION Y ATENCION DE PACIENTE CON LOS IMPLEMENTOS DE PROTECCION PERSONAL COMPLETOS (BATA, GUANTES, GORRO, MONOGAFAS, CARETA, TAPABOCAS N95), LAVADO DE MANOS PREVIO Y POSTERIOR CONTACTO CON EL PACIENTE.

ANALISIS: PACIENTE CON DAIGNOSTICOS ANOTADOS HEMODINAMICAMENTE ESTABLE AFEBRIL CON MEJORIA DE DOLOR SIN SIGNOS DE IRRITACION PERITONEAL SIN ALTERACION DEL ESTADO DE LA CONCIENCIA, SIN SIGNO DE SIRS, NO DISTRES RESPIRATORIO CON IMAGENES SIN LESIONES SUGESTIVAS DE FRACTURA, POR LO QUE SE DECIDE DAR MANEJO MEDICO AMBULATORIO CON RECOMENDACIONES + SIGNOS DE ALARMA, SE ESPERA EVOLUCION SATISFACTORIA, SE DAN INCAPACIDAD MEDICA POR 4 DIAS.

PLAN:

DE ALTA MEDICA
IBUPROFENO TAB 400 MG. TOMAR 1 TAB VO CADA 8 HORAS
ACETAMINOFEN TAB 500 MG. TOMAR 1 TAB VO CADA 8 HORAS
INCAPACIDAD MEDICA POR 4 DIAS
CITA POR CONSULTA EXTERNA
RECOMENDACIONES + SIGNOS DE ALARMA.
- SI PRESENTA NAUSEAS, VOMITOS, CEFALEA MODERADA A SEVERA
- DOLOR QUE NO MEJORE CON ANALGESICOS.
- ALTERACIONES DEL ESTADO DE LA CONCIENCIA
- DOLOR ABDOMINAL
- DIFICULTAD RESPIRATORIA PROGRESIVA O SENSACION DE AHOGO



Profesional: CAMILO ANDRES LUQUEZ VELASQUEZ
CC - 1118831555 - T.P 1118831555
Especialidad - MEDICINA GENERAL

DIAGNOSTICOS DE EGRESO ASIGNADOS	
CODIGO	DIAGNOSTICO DE EGRESO
T07X	TRAUMATISMOS MULTIPLES NOESPECIFICADOS
RESUMEN DEL PLAN TERAPEUTICO	
FECHA	
2021-03-05	16:20 ingrodm - INGRID KHATERINNE RODRIGUEZ MOLINA ESPECIALIDAD: MEDICINA GENERAL MEDICAMENTO FORMULADO: DICLOFENACO 75MG/3ML SOLUCION INYECTABLE 75MG/3ML AMPOLLA - LAB.: VITALIS S.A.C.I.1 SOLUCION Dosis Unica, VIA: INTRAMUSCULAR, CONCENTRACION 75MG/3ML AMPOLLA, DIAS DE TRATAMIENTO: 1 MEDICAMENTO FORMULADO: DEXAMETASONA 8MG/2ML SOLUCION INYECTABLE 8MG/2ML AMPOLLA - LAB.: VITALIS S.A.C.I.1 SOLUCION Dosis Unica, VIA: INTRAMUSCULAR, CONCENTRACION 8MG/2ML AMPOLLA, DIAS DE TRATAMIENTO: 1 Solicitud Apoyo Dx: TOMOGRAFIA AXIAL COMPUTARIZADA DE CRANEO SIMPLE **Obs: SS Solicitud Apoyo Dx: RADIOGRAFIA DE HOMBRO **Obs: DER Solicitud Apoyo Dx: RADIOGRAFIA DE PIE AP Y LATERAL **Obs: DER Solicitud Apoyo Dx: RADIOGRAFIA DE RODILLA AP, LATERAL **Obs: IZQ Solicitud Apoyo Dx: RADIOGRAFIA DE PIE AP Y LATERAL **Obs: IZQ Solicitud Apoyo Dx: RADIOGRAFIA DE COLUMNA CERVICAL **Obs: SS Solicitud Apoyo Dx: TOMOGRAFIA AXIAL COMPUTARIZADA DE COLUMNA SEGMENTOS CERVICAL TORACICO LUMBAR Y/O SACRO POR CADA NIVEL (TRES ESPACIOS) **Obs: CERVICAL Solicitud Apoyo Dx: TOMOGRAFIA AXIAL COMPUTARIZADA DE COLUMNA SEGMENTOS CERVICAL TORACICO LUMBAR Y/O SACRO COMPLEMENTO A MIELOGRAFIA (CADA SEGMENTO) **Obs: C Solicitud Apoyo Dx: TOMOGRAFIA AXIAL COMPUTARIZADA DE COLUMNA SEGMENTOS CERVICAL TORACICO LUMBAR Y/O SACRO COMPLEMENTO A MIELOGRAFIA (CADA SEGMENTO) **Obs: C Solicitud Apoyo Dx: TOMOGRAFIA AXIAL COMPUTARIZADA DE COLUMNA SEGMENTOS CERVICAL TORACICO LUMBAR Y/O SACRO COMPLEMENTO A MIELOGRAFIA (CADA SEGMENTO) **Obs: C

6/03/2021, 12:01 p. m.

Obs: C
Solicitud Apoyo Dx: TOMOGRAFIA AXIAL COMPUTARIZADA DE COLUMNA SEGMENTOS CERVICAL TORACICO LUMBAR Y/O SACRO
COMPLEMENTO A MIELOGRAFIA (CADA SEGMENTO)
**Obs: C

2021-03-06	<p>00:20 Juagarfr - JUAN SEBASTIAN GARCIA FRANCO ESPECIALIDAD: MEDICINA GENERAL MEDICAMENTO FORMULADO: CLORURO SODIO 0.9%BOLSAX 100ML 0.9% BOLSA - LAB. :ADS PHARMA 1 SOLUCION Cada 8 Hora(s), VIA: INTRAVENOSA, CONCENTRACIÓN 9%/100ML BOLSA, DIAS DE TRATAMIENTO: 1 MEDICAMENTO FORMULADO: CLORURO SODIO 0.9%BOLSAX 100ML 0.9% BOLSA - LAB. :ADS PHARMA 1 SOLUCION Cada 8 Hora(s), VIA: INTRAVENOSA, CONCENTRACIÓN 9%/100ML BOLSA, DIAS DE TRATAMIENTO: 1 MEDICAMENTO FORMULADO: DAPIRONA MAGNESICA 2G/5ML SOLUCION INYECTABLE 2G/5ML AMPOLLA - LAB. :VITALIS S.A.C.I 1 SOLUCION Cada 8 Hora(s), VIA: INTRAVENOSA, CONCENTRACIÓN 2G/5ML AMPOLLA, DIAS DE TRATAMIENTO: 1 MEDICAMENTO FORMULADO: CLORURO SODIO 0.9% X 500ML 500ML BOLSA - LAB. :BAXTER 1 SOLUCION En bolo, VIA: INTRAVENOSA, CONCENTRACIÓN 0.9% X 500ML 500ML BOLSA - LAB. :BAXTER 1 SOLUCION En bolo, VIA: INTRAVENOSA, CONCENTRACIÓN 0.9% X 500ML SOLUCION, DIAS DE TRATAMIENTO: 1</p>
	<p>09:14 camluque - CAMILO ANDRES LUQUEZ VELASQUEZ ESPECIALIDAD: MEDICINA GENERAL Solicitud Apoyo Dx: RADIOGRAFIA DE COLUMNA LUMBOSACRA **Obs: * MEDICAMENTO RE FORMULADO: DEXAMETASONA 8MG/2ML SOLUCION INYECTABLE 8MG/2ML AMPOLLA - LAB. :VITALIS S.A.C.I 1 SOLUCION Cada 12 Hora(s), VIA: INTRAVENOSA, CONCENTRACIÓN 8MG/2ML AMPOLLA, DIAS DE TRATAMIENTO: 1</p>
	<p>09:20 camluque - CAMILO ANDRES LUQUEZ VELASQUEZ ESPECIALIDAD: MEDICINA GENERAL MEDICAMENTO FORMULADO: TRAMADOL 50MG/ML SOLUCION INYECTABLE 50ML/1ML AMPOLLA - LAB. :VITALIS S.A.C.I 1 SOLUCION Cada 1 Dia(s), VIA: SUBCUTANEA, CONCENTRACIÓN 50MG/ML AMPOLLA, DIAS DE TRATAMIENTO: 1</p>

YO CAMILO ANDRES LUQUEZ VELASQUEZ CERTIFICO QUE EL SEÑOR LAURA VANESSA CONTRERAS LOZADA IDENTIFICADO CON CEDULA CIUDADANIA NUMERO 1151958707, HA SUFRIDO DAÑO EN SU INTEGRIDAD FISICA COMO CONSECUENCIA DIRECTA DE UN ACCIDENTE DE TRANSITO



PROFESIONAL : CAMILO ANDRES LUQUEZ VELASQUEZ
CC - 1118831555 - T.P 1118831555
ESPECIALIDAD - MEDICINA GENERAL

Imprimió: CAMILO ANDRES LUQUEZ VELASQUEZ - camluque

Fecha Impresión : 2021/3/6 - 12:01:06

FABISALUD IPS SAS - CLINICA CRISTO REY CALI
NI 900951033

SOLICITUD DE INCAPACIDADES Y/O LICENCIAS DE MATERNIDAD No.

123133

Fecha de Solicitud 6/3/2021

SEDE PRINCIPAL
AV 4N 22 46
3876910

Información del Paciente:

Paciente: CONTRERAS LOZADA LAURA VANESSA
No. Afiliación:
No. Identificación: CC 1151958707

EPS: COMPAÑIA MUNDIAL DE SEGUROS S.A.
Empresa:
Afiliado:
Tipo Usuario: Otro Estrato: UNICO

Información Sobre la Incapacidad:

Fecha de Inicio: 05/03/2021 Fecha terminación: 8/03/2021 Duración: 4 Día(s) Prorroga: NO
Diagnostico: T07X - TRAUMATISMOS MULTIPLES NOESPECIFICADOS

Información de la IPS y del Medico:

T. de Contingencia: INCAPACIDAD POR ACCIDENTE DE TRANSITO Clase de Atención:
Nombre de la IPS: FABISALUD IPS SAS - CLINICA CRISTO REY CALI

Nombre del Medico: CAMILO ANDRES LUQUEZ VELASQUEZ CC 1118831555
Diagnostico Principal: T07X - TRAUMATISMOS MULTIPLES NOESPECIFICADOS

FIRMA
USUARIO:

Firma Medico Tratante: CAMILO ANDRES LUQUEZ
VELASQUEZ
Registro Médico No.: 1118831555


Dcto Ident :

RECOMENDACIONES MÉDICAS

DATOS DEL PACIENTE

NOMBRE	LAURA VANESSA CONTRERAS LOZADA	IDENTIFICACIÓN	CC 1151958707
HISTORIAL CLINICA	1151958707 - CC	FECHA DE NACIMIENTO	26/10/1995
EDAD	25 Años	SEXO	F
TELEFONO	3173140616	RESIDENCIA	CARRERA 9A14 70 11, VALLE DEL CAUCA-CALI
CLIENTE	COMPAÑIA MUNDIAL DE SEGUROS S.A.	PLAN	COMPAÑIA MUNDIAL DE SEGUROS S.A. 2021
TIPO AFILIADO	OTRO	SERVICIO	URGENCIAS
DEPARTAMENTO	URGENC - URGENCIAS	CAMA	OBU15
FECHA DE INGRESO	05/03/2021 04:16 PM	FECHA DE EGRESO	

EVOLUCIÓN:	4664025	FECHA:	06/03/2021	TIPO DE ATENCIÓN:	EGRESO
RECOMENDACIONES					
<ul style="list-style-type: none">■ Reconsultar si dolor persiste a pesar de los analgesicos■ Reconsultar si presenta mareo■ Reconsultar si presenta dolor de cabeza■ Reconsultar si presenta deterioro del estado de conciencia■ Reconsultar si presenta dificultad para respirar o ahogo■ Reconsultar si presenta sensacion de opresion en el pecho■ Reconsultar si presenta dolor abdominal o vomito persistente					
RECOMENDACIONES ADICIONALES					


PROFESIONAL: CAMILO ANDRES LUQUEZ VELASQUEZ
CC - 1118831555 - T.P 1118831555
ESPECIALIDAD - MEDICINA GENERAL

Imprimió: CAMILO ANDRES LUQUEZ VELASQUEZ - camluque

Fecha Impresión: 2021/3/6 - 12:01:48

FABISALUD IPS SAS - CLINICA CRISTO REY CALI NI 900951033
AV 4N 22 46 CALI, VALLE DEL CAUCA TELEFONO: 3876910 FAX: 3876911
FORMULA MEDICA N° 120889
MEDICAMENTO(S) POS FORMULADO(S).

NO. EVOLUCION	4664025			FECHA FORMULA	06/03/2021	No. INGRESO	283219	
IDENTIFICACION	CC 1151958707	PACIENTE	LAURA VANESSA CONTRERAS LOZADA		EDAD	25 Años	SEXO	F
CLIENTE	COMPAÑIA MUNDIAL DE SEGUROS S.A.		PLAN	COMPAÑIA MUNDIAL DE SEGUROS S.A. 2021	TIPO AFILIADO	OTRO	RANGO	UNICO
1. ACETAMINOFEN 500MG TABLETA 500MG TABLETA								
VIA DE ADMINISTRACIÓN:		ORAL						
DOSIS		1 TABLETA (S) cada 8 Hora(s)						
CANTIDAD		15 (Quince) TABLETA (S) por 500MG						
DIAS TRATAMIENTO		5 DIA(S)						
2. IBUPROFENO 400MG TABLETA 400MG TABLETA								
VIA DE ADMINISTRACIÓN:		ORAL						
DOSIS		1 TABLETA (S) cada 8 Hora(s)						
CANTIDAD		15 (Quince) TABLETA (S) por 400MG						
DIAS TRATAMIENTO		5 DIA(S)						

DIAGNOSTICO(S) :


T07X TRAUMATISMOS MULTIPLES NOESPECIFICADOS

VALIDEZ : 15 Días

FECHA DE VENCIMIENTO : 20/3/2021

DIAGNOSTICO PRINCIPAL: T07X - TRAUMATISMOS MULTIPLES NOESPECIFICADOS

MEDICO TRATANTE :



PROFESIONAL : CAMILO ANDRES LUQUEZ VELASQUEZ

CC - 1118831555 - T.P 1118831555

ESPECIALIDAD - MEDICO (A) GENERAL

Imprimió: CAMILO ANDRES LUQUEZ VELASQUEZ

Fecha Impresión : 06/03/2021 - 12:01 pm



RESUMEN EPICRISIS

PACIENTE: ROSA ADELA ROJAS PALTA	IDENTIFICACION: CC 1130622564	HC: 1130622564 - CC
FECHA DE NACIMIENTO: 8/5/1988	EDAD: 32 Años	SEXO: F
RESIDENCIA: CARRERA 1A14 70A 11	VALLE DEL CAUCA-CALI	TIPO AFILIADO: Otro
NOMBRE ACOMPAÑANTE:	PARENTESCO:	TELEFONO:
FECHA INGRESO: 05/03/2021 04:31 PM	FECHA EGRESO:	CAMA: OBU90
DEPARTAMENTO: URGENC - URGENCIAS	SERVICIO: URGENCIAS	
CLIENTE: COMPAÑÍA MUNDIAL DE SEGUROS S.A.	PLAN: COMPAÑÍA MUNDIAL DE SEGUROS S.A. 2021	

FECHA	MOTIVOS DE CONSULTA Y ENFERMEDAD ACTUAL
2021-03-05	<p>16:44 pauvilsa - PAULA ANDREA VILLEGAS SARMIENTO</p> <p>MOTIVO DE CONSULTA : ACCIDENTE DE TRANSITO</p> <p>ENFERMEDAD ACTUAL : PACIENTE TRAI DO POR LOS PARAMEDICOS POR PRESENTAR CUADRO DE TRAUMATISMO SECUNDARIO A ACCIDENTE DE TRANSITO SUFRIENDO TRAUMA EN EXTREMIDADES A NIVEL DE HOMBRO Y MUÑECA IZQUIERDA, BILATERAL DE RODILLAS, LACERACION EN REGION CLAVICULAR, INGRESA PACIENTE ALGICO AQUEJA DOLOR Y LIMITACION FUNCIONAL DE EXTREMIDADES , SENSACION QUEMANTE A NIVEL DE LACERACION, NIEGA OTROS SINTOMAS.</p> <p>ANTECEDENTES PERSONALES:</p> <p>** PATOLOGICOS: ENDOMETRIOSIS ** FARMACOLOGICOS: NIEGA ** QUIRURGICOS: OFORECTOMIA DERECHA, SEPTORRINOPLASTIA ** ALERGICOS: NIEGA ** TOXICOS: NIEGA</p> <p>ANTECEDENTES FAMILIARES: NIEGA</p> <p>PROTOCOLO COVID</p> <p>1. ¿ HA TENIDO SINTOMAS RESPIRATORIOS EN LOS ULTIMOS 14 DIAS? NIEGA 2. ¿ HA VIAJADO EN LOS ULTIMOS 14 DIAS? NIEGA 3. ¿ HA TENIDO CONTACTO CON ALGUN CASO SOSPECHOSO O CONFIRMADO PARA COVID? NIEGA</p>


EXAMEN FISICO/MENTAL		
USUARIO	FECHA	
PAULA ANDREA VILLEGAS SARMIENTO	2021-03-05	
TIPO SISTEMA	VALORACION	HALLAZGO
Neurologico 1	NORMAL	PACIENTE SIN DEFICITS NEUROLOGICOS APARENTES
Nervioso Central y Periferico	NORMAL	PACIENTE CON PARES CRANEALES SIN ALTERACIONES FUERZA MUSCULAR 5/5 TONO ADECUADO EN MIEMBROS SUPERIORES E INFERIORES REFLEJOS TENDINOSOS DE RESPUESTA NORMAL NO SE OBSERVAN MOVIMIENTOS INVOLUNTARIOS NO PRESENCIA DE SIGNOS MENINGEOS GLASGOW 15/15.
Organos de los Sentidos	NORMAL	CONJUNTIVAS Y ESCLERAS NORMALES PUPILAS ISOCORICAS REACTIVAS REGULARES FONDO DE OJO NORMAL NARIZ SIN EPISTAXIS NO SECRECIONES LABIOS DIENTES Y ENCIAS NORMALES LENGUA PALADAR Y FARINGE NORMALES PABELLON AURICULAR NORMAL MEMBRANA TIMPÁNICA NORMAL
CardioVascular	NORMAL	RUIDOS CARDIACOS RÍTMICOS REGULARES SIN PRESENCIA DE SOPLOS RUIDOS EXTRAÑOS O GALOPES. FOCO AÓRTICO Y PULMONAR DE BUENA AUSCULTACIÓN SIMILAR. FOCO MITRAL CON LA PRESENCIA DE PMI.
Respiratorio	NORMAL	TÓRAX SIMÉTRICO DISTENSIBLE SIN PRESENCIA DE DOLOR A LA PALPACIÓN. AL MOMENTO DE LA PERCUSIÓN SE ESCUCHA RESONANTE Y EN LA AUSCULTACIÓN NO SE ESCUCHA LA PRESENCIA DE SIBILANCIAS O ESTERTORES.
GenitoUrinario	NORMAL	SIN ALTERACIONES
Esfera Mental	NORMAL	PACIENTE CON ADECUADA ORIENTACION TEMPOROESPACIAL LUCIDEZ RESPUESTAS ADECUADAS MODULA AFECTO.
Piel y Faneras	NORMAL	DE COLORACION NORMAL SIN LESIONES
Extremidades	ANORMAL	HOMBRO IZQUIERDO, BILATERAL DE MUÑECAS, RODILLAS IZQUIERDA CON DOLOR A LA PALPACION , ARCOS DE MOVILIDAD DISMINUIDOS POR DOLOR, DOLOR A LA MOVILIZACION ACTIVA Y PASIVA, NO DEFICIT NEUROVASCULAR, LACERACION EN REGION CLAVICULAR IZQUIERDA
Ginecologico	NORMAL	SIN ALTERACIONES
Abdomen	NORMAL	ABDOMEN SIN CICATRICES SIMÉTRICO BLANDO DEPRESIBLE RUIDOS PERISTÁLTICOS NORMALES SIN PRESENCIA DE MASAS O MEGALIAS

Mamas	NORMAL	SIMÉTRICAS NO MASAS NO LESIONES NO SECRECIONES
Cabeza y Cuello	NORMAL	PACIENTE NORMOCEFÁLICO CON ROSTRO SIMÉTRICO NO SE OBSERVAN LESIONES O EDEMA MASAS NI DEPRESIONES CABELLO DE PATRÓN NORMAL SE OBSERVA TRÁQUEA CENTRADA TÍPICA DE CONSISTENCIA NORMAL NO SE PALPAN MASAS NO ADENOPATÍAS
Piel	NORMAL	DE COLORACIÓN NORMAL SIN LESIONES
Sistema Endocrino	NORMAL	EN LÍMITES DE NORMALIDAD
General	NORMAL	PACIENTE HEMODINÁMICAMENTE ESTABLE

LISTADO DE SIGNOS VITALES													
FECHA	HORA	F.C.	F.R.	P.V	PVC	PIC	PESO	TALLA	IMC	TENSION	MED.	SITIO T.A.	TEMP.
2021-03-05	17:14	84	20	--	--	--	1,00	--	--	105 / 84	91	Membro Superior Derecho (BTF)	36.60
USUARIO	NATALIA ANDREA RODRIGUEZ OSPINA						ESPECIALIDAD	AUXILIAR DE ENFERMERIA					

DIAGNOSTICOS DE INGRESO ASIGNADOS				
CODIGO	DIAGNOSTICO DE INGRESO	ESTADO	OBSERVACION	USUARIO
T07X	TRAUMATISMOS MULTIPLES NOESPECIFICADOS			PAULA ANDREA VILLEGAS SARMIENTO
				FECHA
				2021-03-05

FECHA	CONSOLIDADO DE EVOLUCIONES
2021-03-05	<p>16:58 SERVICIO: PAULA ANDREA VILLEGAS SARMIENTO - ESPECIALIDAD: MEDICINA GENERAL</p> <p>H. SUBJETIVO:</p> <p>H. OBJETIVO:</p> <p>ANALISIS:</p> <p>PLAN: MOTIVO DE CONSULTA: ACCIDENTE DE TRANSITO ENFERMEDAD ACTUAL: PACIENTE TRAIDO POR LOS PARAMEDICOS POR PRESENTAR CUADRO DE TRAUMATISMO SECUNDARIO A ACCIDENTE DE TRANSITO SUFRIENDO TRAUMA EN EXTREMIDADES A NIVEL DE HOMBRO IZQUIERDO Y BILATERAL DE MUÑECAS, RODILLAS IZQUIERDA, LACERACION EN REGION CLAVICULAR IZQUIERDA, INGRESA PACIENTE ALGICO AQUEJA DOLOR Y LIMITACION FUNCIONAL DE EXTREMIDADES , SENSACION QUEMANTE A NIVEL DE LACERACION, NIEGA OTROS SINTOMAS.</p> <p>ANTECEDENTES PERSONALES:</p> <p>** PATOLOGICOS: ENDOMETRIOSIS ** FARMACOLOGICOS: NIEGA ** QUIRURGICOS: OFORECTOMIA DERECHA, SEPTORRINOPLASTIA ** ALERGICOS: NIEGA ** TOXICOS: NIEGA</p> <p>ANTECEDENTES FAMILIARES: NIEGA</p> <p>PROTOCOLO COVID</p> <p>1. ¿ HA TENIDO SINTOMAS RESPIRATORIOS EN LOS ULTIMOS 14 DIAS? NIEGA</p> <p>2. ¿ HA VIAJADO EN LOS ULTIMOS 14 DIAS? NIEGA</p> <p>3. ¿ HA TENIDO CONTACTO CON ALGUN CASO SOSPECHOSO O CONFIRMADO PARA COVID? NIEGA</p> <p>IDX: TRAUMA EN HOMBRO Y RODILLA IZQUIERDA TRAUMA BILATERAL DE MUÑECAS</p> <p>NOTA: SE REALIZA VALORACION Y ATENCION DEL PACIENTE CON LOS IMPLEMENTOS DE PROTECCION PERSONAL COMPLETOS (BATA, GORRO, MONOGAFAS, CARETA Y TAPABOCAS N95), LAVADO DE MANOS PREVIO Y POSTERIOR CONTACTO DE PACIENTE.</p> <p>PLAN: OBSERVACION DICLOFENACO SODICO APM 75MG/3 ML IM DOSIS UNICA DEXAMETASONA AMP X 8MG, 1 AMP IM DOSIS UNICA CURACION DE LACERACION TOMA DE IMAGENES REVALORAR CON RESULTADOS CSV-AC</p>



R.M. 31578691

Profesional: PAULA ANDREA VILLEGAS SARMIENTO
CC - 31578691 - T.P. 31578691
Especialidad - MEDICINA GENERAL

19:03

SERVICIO:
JUAN SEBASTIAN GARCIA FRANCO - ESPECIALIDAD: MEDICINA GENERAL
H. SUBJETIVO:
H. OBJETIVO:
ANALISIS:
PLAN: RX HOMBRO

***** REPORT TEXT *****
RADIOGRAFIA DE HOMBRO IZQUIERDO:

Dosis de radiación: VOL 0,736 mGy.

Indicación: Trauma.
Limitaciones técnicas: Dispongo de proyección única frontal.

Densidad ósea normal.
No observo trazos de fracturas desplazadas en esta única proyección.
Las relaciones articulares aparentan estar conservadas.
La densidad de los tejidos blandos es normal.
Correlación clínica.

Dr. Alejandro Cadena A.
Médico Radiólogo.
RM. 63-0035

RX RODILLA

***** REPORT TEXT *****
RX RODILLA IZQUIERDA

DOSIS DE RADIACIÓN: 1,234 mGy

Indicación: Trauma.
Estudios comparativos: No dispongo

A nivel de la metafisis distal del fémur se observan unas imágenes radiodensas de 34x14mm de aspecto esclerótico benigno que podría corresponder como primera posibilidad a infarto óseo.
No identifiqué trazo de fracturas desplazadas.
Las relaciones articulares están conservadas.
La densidad de los tejidos blandos es normal.
Correlación clínica, si lo amerita considerar estudios complementarios.

Dr. Alejandro Cadena A.
Médico Radiólogo.
RM. 63-0035

RX MUÑECA; RX MUÑECA

***** REPORT TEXT *****
RX MUÑECA DERECHA
DOSIS DE RADIACIÓN: 0,21 mGy

Indicación: Trauma.
Estudios comparativos: No dispongo

Densidad ósea conservada.
No observo trazos de fracturas desplazadas.
Las relaciones articulares se encuentran conservadas.
Los tejidos blandos tienen densidad usual.

Correlación clínica.

RX MUÑECA IZQUIERDA
DOSIS DE RADIACIÓN: 0,21 mGy

Indicación: Trauma.
Estudios comparativos: No dispongo

Densidad ósea conservada.
No observo trazos de fracturas desplazadas.
Las relaciones articulares se encuentran conservadas.
Los tejidos blandos tienen densidad usual.
Correlación clínica.

Dr. Alejandro Cadena A.
Médico Radiólogo.
RM. 63-0035

PACIENTE FEMENINA QUIEN INGRESA POR CUADRO DE POLITRAUMATISMO SECUNDARIO A ACCIDENTE DE TRANSITO, EN EL MOMENTO EN ACEPTABLES CONDICIONES GENERALES, HEMODINAMICAMENTE ESTABLE, SIN SIGNOS CLINICOS DE SIRS, SIN TRABAJO RESPIRATORIO, SIN DEFICIT NI FOCALIZACIONES NEUROLOGICAS, PRESNETO TRIAMA EN EXTS AHORA CON MEJORIA DEL DOLOR NO EDEMA NO EQUIMOSIS NO LIMITACION. NO DEFORMIDAD NO CIERROS. TOELRA EL APOYO LA DEMABULACION. EVA 2/10 EN LA OMVOIDAD DE SUS EXTREMIDADES. Y ARTILUCLACIONES. ADEMAS CON IMAGENES DIAGNOSTICAS DENTRO DE LOS LIMITES NORMALES, DURANTE SU ESTANCIA CON EVOLUCION CLINICA HACIA LA MEJORIA SIN PRESENTAR SINGOS O SINTOMAS QUE SUGIERAN LESION NEUROLOGICA O TORACODOMINAL POR LO ANTERIOR SE DA ALTA DEL SERVICIO CON FORMULA MEDICA, INCAPACIDAD DURANTE 3 DIAS, SE EXPLICA RECLAMAR REPORTE OFICIAL DE IMAGENES EN 4 DIAS, EN CASO DE HABER ALGUNA ALTERACION EN ESTA, SE INDICA RECONSULTAR INMEDIATAMENTE A ESTE SERVICIO. RECOMENDACIONES GENERALES (NO REALIZE CARGAS PESADAS, USE BOLSAS DE HIELO EN AREA AFECTADA 15 MINUTOS 3 VECES AL DIA, PAÑOS DE AGUA TIBIA CON SULFATO DE MAGNESIO), RECONSULTAR POR URGENCIAS EN CASO DE: DOLOR INTENSO, LA INFLAMACION PERSISTE O PROGRESA, SANGRADOS, FIEBRE, DOLOR DE PECHO, DIFICULTAD PARA RESPIRAR. PACIENTE ENTIENDE Y ACEPTA CONDUCTA.

Juan Sebastian Garcia
CC. 1143860192

Profesional: JUAN SEBASTIAN GARCIA FRANCO
CC - 1143860192 - T.P 1143860192
Especialidad - MEDICINA GENERAL

DIAGNOSTICOS DE EGRESO ASIGNADOS

CODIGO	DIAGNOSTICO DE EGRESO
T07X	TRAUMATISMOS MULTIPLES NOESPECIFICADOS

RESUMEN DEL PLAN TERAPEUTICO

FECHA	RESUMEN DEL PLAN TERAPEUTICO
2021-03-05	16:58 pauvilsa - PAULA ANDREA VILLEGAS SARMIENTO ESPECIALIDAD: MEDICINA GENERAL PLAN: OBSERVACION DICLOFENACO SODICO APM 75MG/3 ML IM DOSIS UNICA DEXAMETASONA AMP X 8MG, 1 AMP IM DOSIS UNICA CURACION DE LACERACION TOMA DE IMAGENES REVALORAR CON RESULTADOS CSV-AC

YO JUAN SEBASTIAN GARCIA FRANCO CERTIFICO QUE EL SEÑOR ROSA ADELA ROJAS PALTA IDENTIFICADO CON CEDULA CIUDADANIA NUMERO 1130622564, HA SUFRIDO DAÑO EN SU INTEGRIDAD FISICA COMO CONSECUENCIA DIRECTA DE UN ACCIDENTE DE TRANSITO

5/03/2021, 7:05 p. m.

Juan Sebastian Garcia

~~Medico~~

C.C. 1.143.860.192

PROFESIONAL : JUAN SEBASTIAN GARCIA FRANCO

CC - 1143860192 - T.P 1143860192

ESPECIALIDAD - MEDICINA GENERAL

Imprimió: JUAN SEBASTIAN GARCIA FRANCO - juagarfr

Fecha Impresión : 2021/3/5 - 19:05:44

https://asistencial.clinicacristorey.com.co/SIIS_CR/cache/PJSNo2.html



FABISALUD IPS SAS - CLINICA CRISTO REY CALI
NI 900951033

SOLICITUD DE INCAPACIDADES Y/O LICENCIAS DE MATERNIDAD No.

Fecha de Solicitud 5/3/2021

123081

Información del Paciente:

Paciente: ROJAS PALTA ROSA ADELA
No. Afiliación:
No. Identificación: CC 1130622564

SEDE PRINCIPAL

AV 4N 22 46

3876910

EPS: COMPAÑIA MUNDIAL DE SEGUROS S.A.

Empresa:

Afiliado:

Tipo Usuario: Otro Estrato: UNICO

Información Sobre la Incapacidad:

Fecha de Inicio: 05/03/2021

Fecha terminación: 7/03/2021

Duración: 3 Día(s)

Prorroga: NO

Diagnostico: T07X - TRAUMATISMOS MULTIPLES NOESPECIFICADOS

T. de Contingencia: INCAPACIDAD POR ACCIDENTE DE TRANSITO

Clase de Atención:

Información de la IPS y del Medico:

Nombre de la IPS: FABISALUD IPS SAS - CLINICA CRISTO REY CALI

Nombre del Medico: JUAN SEBASTIAN GARCIA FRANCO

Diagnostico Principal: T07X - TRAUMATISMOS MULTIPLES NOESPECIFICADOS

CC 1143860192

Juan Sebastian Garcia

C.C. 1.143.860.192

FIRMA
USUARIO:

Firma Medico Tratante: JUAN SEBASTIAN GARCIA
FRANCO

Registro Médico No.: 1143860192

Dicto Ident :



RECOMENDACIONES MÉDICAS

DATOS DEL PACIENTE

NOMBRE	ROSA ADELA ROJAS PALTA	IDENTIFICACIÓN	CC 1130622564
HISTORIAL CLINICA	1130622564 - CC	FECHA DE NACIMIENTO	8/5/1988
EDAD	32 Años	SEXO	F
TELEFONO	3173140616	RESIDENCIA	CARRERA 1A14 70A 11, VALLE DEL CAUCA-CALI
CLIENTE	COMPAÑIA MUNDIAL DE SEGUROS S.A.	PLAN	COMPAÑIA MUNDIAL DE SEGUROS S.A. 2021
TIPO AFILIADO	OTRO	SERVICIO	URGENCIAS
DEPARTAMENTO	URGENC - URGENCIAS	CAMA	OBU90
FECHA DE INGRESO	05/03/2021 04:31 PM	FECHA DE EGRESO	

EVOLUCIÓN:	4662460	FECHA:	05/03/2021	TIPO DE ATENCIÓN:	
RECOMENDACIONES					
■ Reconsultar si dolor persiste a pesar de los analgésicos					
RECOMENDACIONES ADICIONALES					

Juan Sebastian Garcia
- C.C. 1.143.860.192

PROFESIONAL: JUAN SEBASTIAN GARCIA FRANCO
CC - 1143860192 - T.P 1143860192
ESPECIALIDAD - MEDICINA GENERAL

Imprimió: JUAN SEBASTIAN GARCIA FRANCO - juagarfr

Fecha Impresión: 2021/3/5 - 19:06:48



FABISALUD IPS SAS - CLINICA CRISTO REY CALI NI 900951033
AV 4N 22 46 CALI, VALLE DEL CAUCA TELEFONO: 3876910 FAX: 3876911

FORMULA MEDICA N° 120828
MEDICAMENTO(S) POS FORMULADO(S).

No. EVOLUCION	4662460	FECHA FORMULA	05/03/2021	No. INGRESO	283225
IDENTIFICACION	CC 1130622564	PACIENTE	ROSA ADELA ROJAS PALTA	EDAD 32 Años	SEXO F
CLIENTE	COMPANIA MUNDIAL DE SEGUROS S.A.	PLAN	COMPANIA MUNDIAL DE SEGUROS S.A. 2021	TIPO AFILIADO	OTRO RANGO UNICO

1. NAPROXENO 250MG TABLETA 250MG TABLETA

VIA DE ADMINISTRACIÓN: ORAL
DOSIS 1 TABLETA (S) cada 8 Hora(s)
CANTIDAD 9 (Nueve) TABLETA (S) por 250MG
DIAS TRATAMIENTO 3 DIA(S)

DIAGNOSTICO(S) :

T07X TRAUMATISMOS MULTIPLES NOESPECIFICADOS

VALIDEZ : 15 Dias

FECHA DE VENCIMIENTO : 19/3/2021

DIAGNOSTICO PRINCIPAL: T07X - TRAUMATISMOS MULTIPLES NOESPECIFICADOS

MEDICO TRATANTE :

Juan Sebastian Garcia

C.C. 1.143.860.192

PROFESIONAL : JUAN SEBASTIAN GARCIA FRANCO

CC - 1143860192 - T.P 1143860192

ESPECIALIDAD - MEDICO (A) GENERAL

Imprimió: JUAN SEBASTIAN GARCIA FRANCO

Fecha Impresión : 05/03/2021 - 07:05 pm



FABISALUD IPS SAS - CLINICA CRISTO REY CALI NI 900951033
AV 4N 22 46 CALI, VALLE DEL CAUCA TELEFONO: 3876910 FAX: 3876911

FORMULA MEDICA N° 120828
MEDICAMENTO(S) POS FORMULADO(S).

No. EVOLUCION	4662460	FECHA FORMULA	05/03/2021	No. INGRESO	283225
IDENTIFICACION	CC 1130622564	PACIENTE	ROSA ADELA ROJAS PALTA	EDAD 32 Años	SEXO F
CLIENTE	COMPANIA MUNDIAL DE SEGUROS S.A.	PLAN	COMPANIA MUNDIAL DE SEGUROS S.A. 2021	TIPO AFILIADO	OTRO RANGO UNICO

1. NAPROXENO 250MG TABLETA 250MG TABLETA

VIA DE ADMINISTRACIÓN:	ORAL
DOSIS	1 TABLETA (S) cada 8 Hora(s)
CANTIDAD	9 (Nueve) TABLETA (S) por 250MG
DIAS TRATAMIENTO	3 DIA(S)

DIAGNOSTICO(S) :

T07X TRAUMATISMOS MULTIPLES NOESPECIFICADOS

VALIDEZ : 15 Dias

FECHA DE VENCIMIENTO : 19/3/2021

DIAGNOSTICO PRINCIPAL: T07X - TRAUMATISMOS MULTIPLES NOESPECIFICADOS

MEDICO TRATANTE :

Juan Sebastian Garcia

- C.C. 1.143.860.192

PROFESIONAL : JUAN SEBASTIAN GARCIA FRANCO

CC - 1143860192 - T.P 1143860192

ESPECIALIDAD - MEDICO (A) GENERAL

Imprimió: JUAN SEBASTIAN GARCIA FRANCO

Fecha Impresión : 05/03/2021 - 07:05 pm

Angela


Rosa Rojas
11306 22564

ROSA ADELA ROJAS PALTA
CL 30 N 6 BIS 29
\$Cali Valle 0076001000

ESTADO DE CUENTA

DESDE: 2020/12/31 HASTA: 2021/03/31

CUENTA DE AHORROS
NÚMERO 74971243507
SUCURSAL SANTA MONICA



Entérate de actualidad sectorial, eventos, herramientas de gestión empresarial, beneficios con aliados, sitio transaccional y productos financieros. Ingresa a www.grupobancolombia.com/NegociosPyme

RESUMEN

SALDO ANTERIOR	\$	321.34	SALDO PROMEDIO	\$	300,642
TOTAL ABONOS	\$	18,397,886.69	CUENTAS X COBRAR	\$.00
TOTAL CARGOS	\$	18,297,270.15	VALOR INTERESES PAGADOS	\$	36.69
SALDO ACTUAL	\$	100,937.88	RETEFUENTE	\$.00

FECHA	DESCRIPCIÓN	SUCURSAL	DCTO.	VALOR	SALDO
2/01	TRANSFERENCIA DESDE NEQUI			20,000.00	20,321.34
2/01	PAGO PSE GASES DE OCCIDENTE S			-17,146.00	3,175.34
5/01	TRANSFERENCIA DESDE NEQUI	Ventas		40,000.00	43,175.34
5/01	TRANSFERENCIA CTA SUC VIRTUAL	Ventas		89,200.00	132,375.34
5/01	ABONO INTERESES AHORROS			.01	132,375.35
5/01	TRANSFERENCIA A NEQUI			-89,200.00	43,175.35
5/01	PAGO PSE Colombia Telecomunic			-31,989.00	11,186.35
6/01	TRANSFERENCIA CTA SUC VIRTUAL	Desarrollo Web		2,042,000.00	2,053,186.35
6/01	TRANSFERENCIA CTA SUC VIRTUAL	Ventas		60,000.00	2,113,186.35
6/01	ABONO INTERESES AHORROS			2.34	2,113,188.69
6/01	PAGO PSE COMUNICACION CELULAR			-233,800.00	1,879,388.69
6/01	TRANSFERENCIA CTA SUC VIRTUAL			-140,000.00	1,739,388.69
6/01	COMPRA EN SURTIFAMIL			-30,810.00	1,708,578.69
7/01	TRANSFERENCIA DESDE NEQUI	Ventas		100,000.00	1,808,578.69
7/01	PAGO SUC VIRT TC MASTER PESOS			-35,888.00	1,772,690.69
7/01	PAGO SUC VIRT TC MASTER DOLAR			-3,428.04	1,769,262.65
7/01	TRANSFERENCIA A NEQUI			-716,000.00	1,053,262.65
7/01	TRANSFERENCIA CTA SUC VIRTUAL			-952,840.00	100,422.65
7/01	COMPRA EN TIENDA DI			-97,950.00	2,472.65
8/01	TRANSFERENCIA DESDE NEQUI			15,000.00	17,472.65
8/01	TRANSFERENCIA DESDE NEQUI	Clases de Excel		120,000.00	137,472.65
8/01	TRANSFERENCIA DESDE NEQUI	Clases de Excel		120,000.00	257,472.65
8/01	TRANSFERENCIA CTA BANCA MOVIL	Ventas		32,500.00	289,972.65
8/01	TRANSFERENCIA A NEQUI			-32,500.00	257,472.65
8/01	PAGO PSE COMUNICACION CELULAR			-115,019.98	142,452.67
8/01	RETIRO CORRESPONSAL CB	CANAL CORRESPONSA		-130,000.00	12,452.67
8/01	COMISION RETIRO CORRESPONSAL			-1,800.00	10,652.67
12/01	ABONO INTERESES AHORROS			.05	10,652.72
13/01	TRANSFERENCIA DESDE NEQUI	Clases de Excel		300,000.00	310,652.72
13/01	TRANSFERENCIA DESDE NEQUI	Ventas		269,100.00	579,752.72
13/01	ABONO INTERESES AHORROS			.79	579,753.51
14/01	TRANSFERENCIA DESDE NEQUI	Ventas		58,000.00	637,753.51
14/01	TRANSFERENCIA DESDE NEQUI	Ventas		42,000.00	679,753.51

ROSA ADELA ROJAS PALTA
CL 30 N 6 BIS 29
\$SCALI VALLE 0076001000

DESDE: 2020/12/31 HASTA: 2021/03/31
CUENTA DE AHORROS
NÚMERO 74971243507
SUCURSAL SANTA MONICA

FECHA	DESCRIPCIÓN	SUCURSAL	DCTO.	VALOR	SALDO
14/01	RETIRO CAJERO CENTRO COMERCIA			-70,000.00	609,753.51
14/01	RETIRO CAJERO CENTRO COMERCIA			-600,000.00	9,753.51
14/01	CUOTA MANEJO TARJETA DEBITO			-9,502.50	251.01
16/01	TRANSFERENCIA CTA SUC VIRTUAL	Ventas		85,000.00	85,251.01
18/01	ABONO INTERESES AHORROS			.33	85,251.34
19/01	TRANSFERENCIA DESDE NEQUI	Ventas		160,000.00	245,251.34
19/01	TRANSFERENCIA DESDE NEQUI			10,000.00	255,251.34
19/01	ABONO INTERESES AHORROS			.02	255,251.36
19/01	PAGO PSE Colombia Telecomunic			-75,990.00	179,261.36
19/01	RETIRO CAJERO CENTRO COMERCIA			-160,000.00	19,261.36
20/01	TRANSFERENCIA DESDE NEQUI	Ventas		100,000.00	119,261.36
20/01	RETIRO CORRESPONSAL CB	CANAL CORRESPONSA		-100,000.00	19,261.36
20/01	COMPRA EN SURTIFAMIL			-19,000.00	261.36
20/01	COMISION RETIRO CORRESPONSAL			-261.36	.00
22/01	PAGO INTERBANC TOY PARK SAS	Clases de Excel		2,242,800.00	2,242,800.00
22/01	ABONO INTERESES AHORROS			3.07	2,242,803.07
22/01	CXC COMISION RETIRO CORRESPONS			-1,538.64	2,241,264.43
23/01	ABONO INTERESES AHORROS			.19	2,241,264.62
23/01	TRANSFERENCIA A NEQUI			-150,000.00	2,091,264.62
23/01	TRANSFERENCIA A NEQUI			-338,000.00	1,753,264.62
23/01	PAGO PSE CONSORCIO EMCALI			-112,922.00	1,640,342.62
23/01	TRANSFERENCIA CTA SUC VIRTUAL			-1,500,000.00	140,342.62
24/01	TRANSFERENCIA DESDE NEQUI	Ventas		100,000.00	240,342.62
24/01	TRANSFERENCIA CTA SUC VIRTUAL	Desarrollo Web		1,058,000.00	1,298,342.62
24/01	ABONO INTERESES AHORROS			1.50	1,298,344.12
24/01	TRANSFERENCIA CTA SUC VIRTUAL			-200,000.00	1,098,344.12
25/01	ABONO INTERESES AHORROS			.20	1,098,344.32
25/01	TRANSFERENCIA A NEQUI			-690,000.00	408,344.32
25/01	TRANSFERENCIA A NEQUI			-180,000.00	228,344.32
25/01	TRANSFERENCIA A NEQUI			-80,000.00	148,344.32
26/01	TRANSFERENCIA DESDE NEQUI	Ventas		92,000.00	240,344.32
26/01	TRANSFERENCIA DESDE NEQUI	Desarrollo Web		690,000.00	930,344.32
26/01	RETIRO CAJERO CENTRO COMERCIA			-600,000.00	330,344.32
26/01	RETIRO CAJERO CENTRO COMERCIA			-90,000.00	240,344.32
26/01	TRANSFERENCIA CTA SUC VIRTUAL			-231,500.00	8,844.32
29/01	ABONO INTERESES AHORROS			.04	8,844.36
30/01	TRANSFERENCIA DESDE NEQUI	Ventas		80,000.00	88,844.36
31/01	ABONO INTERESES AHORROS			.24	88,844.60
1/02	TRANSFERENCIA A NEQUI			-88,000.00	844.60
4/02	TRANSFERENCIA DESDE NEQUI			14,000.00	14,844.60
4/02	TRANSFERENCIA DESDE NEQUI			17,200.00	32,044.60
4/02	TRANSFERENCIA DESDE NEQUI	Ventas		100,000.00	132,044.60
4/02	TRANSFERENCIA DESDE NEQUI	Clases de Excel		230,000.00	362,044.60
4/02	ABONO INTERESES AHORROS			.45	362,045.05
4/02	COMPRA EN ESSO EL TR			-7,014.00	355,031.05
4/02	COMPRA EN DREMATES R			-25,000.00	330,031.05
5/02	TRANSFERENCIA DESDE NEQUI	Ventas		84,850.00	414,881.05
5/02	TRANSFERENCIA CTA SUC VIRTUAL	Ventas		46,000.00	460,881.05
5/02	TRANSFERENCIA A NEQUI			-39,000.00	421,881.05
5/02	TRANSFERENCIA A NEQUI			-46,300.00	375,581.05
5/02	PAGO PSE Colombia Telecomunic			-31,989.00	343,592.05
5/02	TRANSFERENCIA CTA SUC VIRTUAL			-258,653.00	84,939.05
5/02	COMPRA EN PORTO FINO			-84,847.00	92.05
6/02	TRANSFERENCIA DESDE NEQUI	Ventas		40,000.00	40,092.05
6/02	TRANSFERENCIA DESDE NEQUI	Ventas		31,000.00	71,092.05
6/02	RETIRO CAJERO CC COLON PLAZA			-70,000.00	1,092.05

"Defensor del Consumidor Financiero: Juan F. Celi M.- defensor@bancolombia.com.co Cr. 43A #1A Sur 188 Of. 709 Medellín. Línea 018000 52 2622"

ROSA ADELA ROJAS PALTA
CL 30 N 6 BIS 29
\$SCALI VALLE 0076001000

DESDE: 2020/12/31 HASTA: 2021/03/31
CUENTA DE AHORROS
NÚMERO 74971243507
SUCURSAL SANTA MONICA

FECHA	DESCRIPCIÓN	SUCURSAL	DCTO.	VALOR	SALDO
7/02	TRANSFERENCIA DESDE NEQUI	Ventas		56,000.00	57,092.05
7/02	COMPRA EN BUFALO ASA			-51,700.00	5,392.05
8/02	TRANSFERENCIA CTA SUC VIRTUAL	Desarrollo Web		700,000.00	705,392.05
8/02	RETIRO CORRESPONSAL CB	CANAL CORRESPONSA		-100,000.00	605,392.05
8/02	COMISION RETIRO CORRESPONSAL			-1,800.00	603,592.05
9/02	ABONO INTERESES AHORROS			1.64	603,593.69
10/02	TRANSFERENCIA DESDE NEQUI	Ventas		13,500.00	617,093.69
10/02	RETIRO CAJERO MULTIFUNCIONAL			-100,000.00	517,093.69
10/02	TRANSFERENCIA CTA SUC VIRTUAL			-35,000.00	482,093.69
10/02	TRANSFERENCIA CTA SUC VIRTUAL			-50,000.00	432,093.69
11/02	ABONO INTERESES AHORROS			1.18	432,094.87
12/02	ABONO INTERESES AHORROS			.49	432,095.36
12/02	TRANSFERENCIA A NEQUI			-60,000.00	372,095.36
12/02	CUOTA MANEJO TARJETA DEBITO			-9,502.50	362,592.86
13/02	TRANSFERENCIA DESDE NEQUI	Ventas		300,000.00	662,592.86
13/02	ABONO INTERESES AHORROS			.08	662,592.94
13/02	RETIRO CAJERO CC COLON PLAZA			-600,000.00	62,592.94
14/02	TRANSFERENCIA DESDE NEQUI			18,000.00	80,592.94
14/02	ABONO INTERESES AHORROS			.01	80,592.95
14/02	COMPRA EN SURTIFAMIL			-70,523.00	10,069.95
15/02	TRANSFERENCIA DESDE NEQUI	Ventas		30,000.00	40,069.95
15/02	TRANSFERENCIA DESDE NEQUI			100,000.00	140,069.95
15/02	ABONO INTERESES AHORROS			.14	140,070.09
15/02	TRANSFERENCIA CTA SUC VIRTUAL			-36,000.00	104,070.09
16/02	ABONO INTERESES AHORROS			.09	104,070.18
16/02	COMPRA EN LUIGGI BRO			-30,500.00	73,570.18
16/02	PAGO AUTOM TC MASTER DOLAR			-1,441.42	72,128.76
17/02	TRANSFERENCIA DESDE NEQUI	Ventas		30,000.00	102,128.76
17/02	TRANSFERENCIA DESDE NEQUI	Ventas		96,000.00	198,128.76
17/02	TRANSFERENCIA CTA SUC VIRTUAL	Clases Excel		192,000.00	390,128.76
17/02	ABONO INTERESES AHORROS			.27	390,129.03
17/02	RETIRO CAJERO SUC SANTA MONIC			-100,000.00	290,129.03
17/02	COMPRA EN PORTO FINO			-90,000.00	200,129.03
18/02	CONSIG LOC CAJER MULTIFUNCIONA	Desarrollo Web		2,380,000.00	2,580,129.03
18/02	ABONO INTERESES AHORROS			3.52	2,580,132.55
18/02	COMPRA EN EL MOLINO			-9,300.00	2,570,832.55
19/02	TRANSFERENCIA DESDE NEQUI	Ventas		94,000.00	2,664,832.55
19/02	TRANSFERENCIA DESDE NEQUI	Ventas		76,000.00	2,740,832.55
19/02	ABONO INTERESES AHORROS			.62	2,740,833.17
19/02	PAGO PSE COMUNICACION CELULAR			-90,900.00	2,649,933.17
19/02	PAGO PSE Colombia Telecomunic			-75,990.00	2,573,943.17
19/02	TRANSFERENCIA CTA SUC VIRTUAL			-120,000.00	2,453,943.17
19/02	TRANSFERENCIA CTA SUC VIRTUAL			-2,000,000.00	453,943.17
20/02	TRANSFERENCIA CTA SUC VIRTUAL	Clases de Excel		192,000.00	645,943.17
20/02	ABONO INTERESES AHORROS			.88	645,944.05
21/02	ABONO INTERESES AHORROS			.85	645,944.90
21/02	TRANSFERENCIA CTA SUC VIRTUAL			-20,000.00	625,944.90
22/02	TRANSFERENCIA DESDE NEQUI			30,000.00	655,944.90
22/02	PAGO DE PROV TOY PARK S.A.S	Clases de Excel		160,200.00	816,144.90
22/02	ABONO INTERESES AHORROS			.47	816,145.37
22/02	TRANSFERENCIA A NEQUI			-300,000.00	516,145.37
22/02	TRANSFERENCIA A NEQUI			-64,650.00	451,495.37
22/02	COMPRA EN JUMBOCHIPI			-72,938.00	378,557.37
22/02	COMPRA EN JUMBOCHIPI			-33,011.00	345,546.37
23/02	COMPRA EN TIENDA D1			-125,060.00	220,486.37
24/02	ABONO INTERESES AHORROS			.60	220,486.97

"Defensor del Consumidor Financiero: Juan F. Cell M.- defensor@bancolombia.com.co Cr. 43A #1A Sur 188 Of. 709 Medellín. Línea 018000 52 2622"

ROSA ADELA ROJAS PALTA
CL 30 N 6 BIS 29
\$SCALI VALLE 0076001000

DESDE: 2020/12/31 HASTA: 2021/03/31
CUENTA DE AHORROS
NÚMERO 74971243507
SUCURSAL SANTA MONICA

FECHA	DESCRIPCIÓN	SUCURSAL	DCTO.	VALOR	SALDO
25/02	TRANSFERENCIA A NEQUI			-52,000.00	168,486.97
25/02	PAGO PSE CONSORCIO EMCALI			-96,547.00	71,939.97
27/02	ABONO INTERESES AHORROS			.27	71,940.24
28/02	TRANSFERENCIA DESDE NEQUI			13,000.00	84,940.24
28/02	ABONO INTERESES AHORROS			.07	84,940.31
28/02	TRANSFERENCIA A NEQUI			-30,000.00	54,940.31
1/03	CONSIGNACION CORRESPONSAL CB	Clases Excel CANAL CORRESPONSA		950,000.00	1,004,940.31
1/03	TRANSFERENCIA CTA SUC VIRTUAL			-1,000,000.00	4,940.31
3/03	PAGO INTERBANC MAKING MILLIONZ	Ventas		139,800.00	144,740.31
3/03	TRANSFERENCIA A NEQUI			-139,800.00	4,940.31
4/03	TRANSF INTERNACIONAL RECIBIDA	Desarrollo Web		3,023,300.00	3,028,240.31
4/03	ABONO INTERESES AHORROS			3.14	3,028,243.45
4/03	TRANSFERENCIA A NEQUI			-700,000.00	2,328,243.45
4/03	PAGO PSE GASES DE OCCIDENTE S			-4,000.00	2,324,243.45
4/03	PAGO PSE GASES DE OCCIDENTE S			-26,663.00	2,297,580.45
5/03	ABONO INTERESES AHORROS			3.00	2,297,583.45
5/03	TRANSFERENCIA A NEQUI			-31,000.00	2,266,583.45
5/03	PAGO PSE Colombia Telecomunic			-31,989.00	2,234,594.45
5/03	COMPRA EN LUIGGI BRO			-44,500.00	2,190,094.45
6/03	TRANSFERENCIA DESDE NEQUI	Ventas		26,000.00	2,216,094.45
6/03	TRANSFERENCIA A NEQUI			-50,000.00	2,166,094.45
6/03	TRANSFERENCIA CTA SUC VIRTUAL			-970,368.00	1,195,726.45
6/03	TRANSFERENCIA CTA SUC VIRTUAL			-80,000.00	1,115,726.45
6/03	TRANSFERENCIA CTA SUC VIRTUAL			-34,500.00	1,081,226.45
6/03	TRANSFERENCIA CTA SUC VIRTUAL			-44,000.00	1,037,226.45
8/03	ABONO INTERESES AHORROS			4.26	1,037,230.71
9/03	ABONO INTERESES AHORROS			1.16	1,037,231.87
9/03	TRANSFERENCIA CTA SUC VIRTUAL			-108,000.00	929,231.87
9/03	TRANSFERENCIA CTA SUC VIRTUAL			-80,000.00	849,231.87
10/03	TRANSFERENCIA DESDE NEQUI	Ventas		44,000.00	893,231.87
11/03	ABONO INTERESES AHORROS			2.44	893,234.31
12/03	TRANSFERENCIA DESDE NEQUI			8,000.00	901,234.31
12/03	TRANSFERENCIA CTA SUC VIRTUAL	Ventas		62,400.00	963,634.31
12/03	ABONO INTERESES AHORROS			.73	963,635.04
12/03	TRANSFERENCIA A NEQUI			-39,000.00	924,635.04
12/03	TRANSFERENCIA A NEQUI			-300,000.00	624,635.04
12/03	PAGO PSE Colombia Telecomunic			-75,990.00	548,645.04
12/03	CUOTA MANEJO TARJETA DEBITO			-9,502.50	539,142.54
13/03	ABONO INTERESES AHORROS			.28	539,142.82
13/03	PAGO PSE Banco Mundo Mujer SA			-277,656.00	261,486.82
13/03	COMPRA EN DECATHLON			-52,000.00	209,486.82
14/03	TRANSFERENCIA A NEQUI			-67,900.00	141,586.82
15/03	ABONO INTERESES AHORROS			.38	141,587.20
16/03	TRANSFERENCIA DESDE NEQUI	Ventas		103,000.00	244,587.20
16/03	TRANSFERENCIA DESDE NEQUI	Ventas		104,000.00	348,587.20
16/03	COMPRA EN PORTO FINO			-136,850.00	211,737.20
16/03	COMPRA EN PORTO FINO			-109,480.00	102,257.20
16/03	COMPRA EN FACOL 159			-28,269.00	73,988.20
16/03	PAGO AUTOM TC MASTER PESOS			-58,796.47	15,191.73
16/03	PAGO AUTOM TC MASTER DOLAR			-1,358.74	13,832.99
17/03	ABONO INTERESES AHORROS			.02	13,833.01
18/03	TRANSFERENCIA DESDE NEQUI	Ventas		34,000.00	47,833.01
23/03	ABONO INTERESES AHORROS			.36	47,833.37
24/03	COMPRA EN PORTO FINO			-21,896.00	25,937.37
25/03	ABONO INTERESES AHORROS			.06	25,937.43
26/03	TRANSFERENCIA CTA SUC VIRTUAL	Ventas		150,000.00	175,937.43

"Defensor del Consumidor Financiero: Juan F. Celi M.- defensor@bancolombia.com.co Cr. 43A #1A Sur 188 Of. 709 Medellín. Línea 018000 52 2622"

ROSA ADELA ROJAS PALTA
CL 30 N 6 BIS 29
\$\$CALI VALLE 0076001000

DESDE: 2020/12/31 HASTA: 2021/03/31
CUENTA DE AHORROS
NÚMERO 74971243507
SUCURSAL SANTA MONICA

FECHA	DESCRIPCIÓN	SUCURSAL	DCTO.	VALOR	SALDO
26/03	ABONO INTERESES AHORROS			.19	175,937.62
26/03	COMPRA EN JULIANA RE			-33,000.00	142,937.62
27/03	RETIRO CAJERO TERTULIA			-140,000.00	2,937.62
29/03	TRANSFERENCIA CTA SUC VIRTUAL	Ventas		85,000.00	87,937.62
29/03	TRANSFERENCIA CTA SUC VIRTUAL	Ventas		165,000.00	252,937.62
29/03	TRANSFERENCIA A NEQUI			-252,000.00	937.62
30/03	PAGO INTERBANC TOY PARK SAS	Clases Excel		534,000.00	534,937.62
30/03	TRANSFERENCIA A NEQUI			-34,000.00	500,937.62
30/03	TRANSFERENCIA CTA SUC VIRTUAL			-400,000.00	100,937.62
31/03	ABONO INTERESES AHORROS			.26	100,937.88
	FIN ESTADO DE CUENTA				

"Defensor del Consumidor Financiero: Juan F. Celi M.- defensor@bancolombia.com.co Cr. 43A #1A Sur 188 Of. 709 Medellín. Línea 018000 52 2622"

VIGILADO SUPERINTENDENCIA FINANCIERA DE COLOMBIA

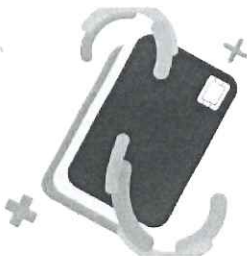ROSA ADELA ROJAS PALTA
CL 30 N 6 BIS 29
\$\$CALI VALLE 0076001000

ESTADO DE CUENTA

DESDE: 2021/03/31 HASTA: 2021/06/30

CUENTA DE AHORROS
NÚMERO 74971243507
SUCURSAL SANTA MONICA

Evolucionamos nuestra imagen
pero tus tarjetas siguen
siendo válidas.



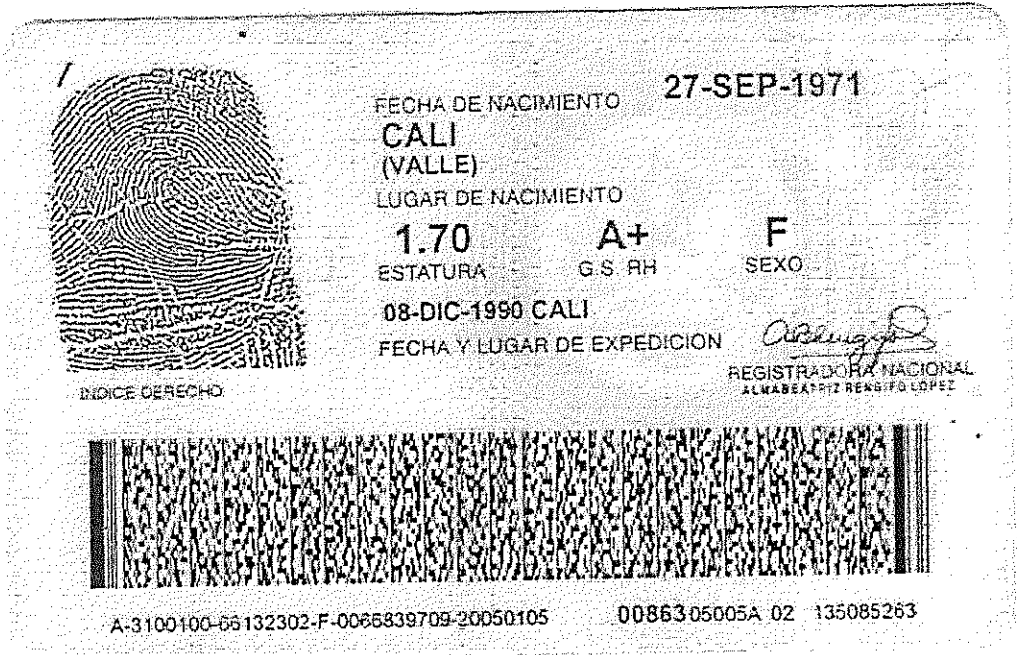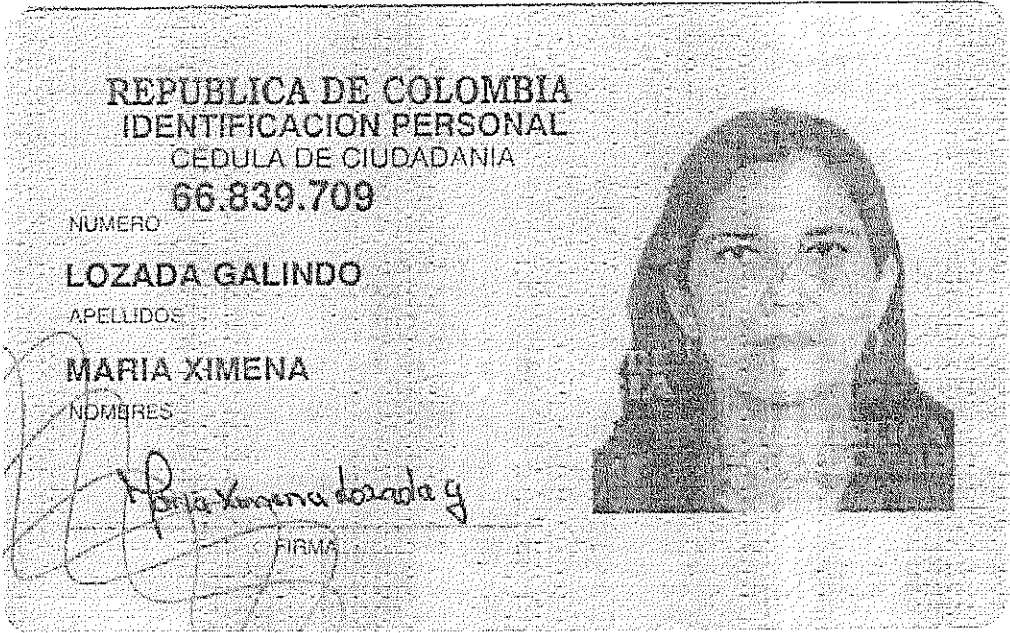
Entérate de actualidad sectorial, eventos,
herramientas de gestión empresarial, beneficios
con aliados, sitio transaccional y productos
financieros. Ingresa a
www.grupobancolombia.com/NegociosPyme

RESUMEN

SALDO ANTERIOR	\$	100,937.88	SALDO PROMEDIO	\$	400
TOTAL ABONOS	\$	1,376,354.00	CUENTAS X COBRAR	\$	8,548.50
TOTAL CARGOS	\$	1,477,291.88	VALOR INTERESES PAGADOS	\$.00
SALDO ACTUAL	\$.00	RETEFUENTE	\$.00

FECHA	DESCRIPCIÓN	SUCURSAL	DCTO.	VALOR	SALDO
1/04	COMPRA EN DECATHLON			-100,000.00	937.88
14/04	TRANSFERENCIA DESDE NEQUI	Desarrollo Web		600,000.00	600,937.88
14/04	RETIRO CAJERO CENTRO COMERCIA			-10,000.00	590,937.88
14/04	RETIRO CAJERO CENTRO COMERCIA			-580,000.00	10,937.88
14/04	CUOTA MANEJO TARJETA DEBITO			-9,502.50	1,435.38
15/04	TRANSFERENCIA CTA SUC VIRTUAL			-1,400.00	35.38
15/04	PAGO AUTOM TC MASTER DOLAR			-35.38	.00
21/04	PAGO DE PROV TOY PARK S.A.S	Clases de Excel		587,400.00	587,400.00
21/04	TRANSFERENCIA A NEQUI			-52,000.00	535,400.00
21/04	TRANSFERENCIA CTA SUC VIRTUAL			-500,000.00	35,400.00
21/04	PAGO AUTOM TC MASTER DOLAR			-1,381.78	34,018.22
21/04	MORA TARJETA MASTER PESOS			-33,172.58	845.64
14/05	CUOTA MANEJO TARJETA DEBITO			-845.64	.00
17/05	TRANSFERENCIA DESDE NEQUI	Ventas		107,000.00	107,000.00
17/05	TRANSFERENCIA CTA SUC VIRTUAL			-95,000.00	12,000.00
17/05	CXC CUOTA MANEJO TARJ DEB			-8,656.86	3,343.14
18/05	TRANSFERENCIA CTA SUC VIRTUAL	Ventas		81,000.00	84,343.14
18/05	TRANSFERENCIA A NEQUI			-80,000.00	4,343.14
18/05	PAGO AUTOM TC MASTER PESOS			-2,906.83	1,436.31
18/05	PAGO AUTOM TC MASTER DOLAR			-1,436.31	.00
17/06	DESCARGUE E-PREPAGO			954.00	954.00
17/06	CXC CUOTA MANEJO TARJ DEB			-954.00	.00
17/06	FIN ESTADO DE CUENTA				

"Defensor del Consumidor Financiero: Juan F. Celi M.- defensor@bancolombia.com.co Cr. 43A #1A Sur 188 Of. 709 Medellín. Línea 018000 52 2622"



REPUBLICA DE COLOMBIA
IDENTIFICACION PERSONAL
CEDULA DE CIUDADANIA

NUMERO 36.150.251

ABREGO GALINDO


APELLIDOS

RUTH MARIA

NOMBRES

Ruth Maria Abrego Galindo

FIRMA



INDICE DERECHO

FECHA DE NACIMIENTO 16-DIC-1948

LIBANO
(TOLIMA)

LUGAR DE NACIMIENTO

1.62

ESTATURA

O+

G.S. RH

F

SEXO

11-OCT-1972 NEIVA

FECHA Y LUGAR DE EXPEDICION

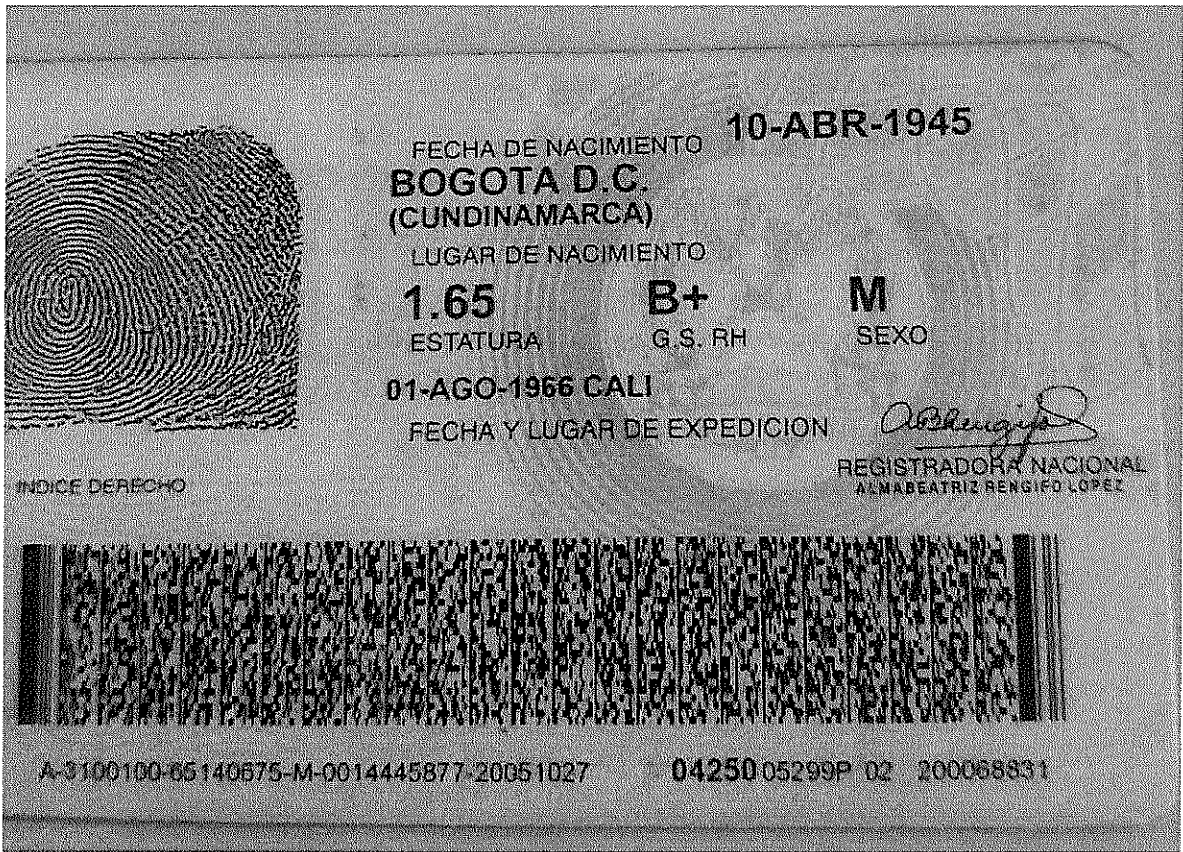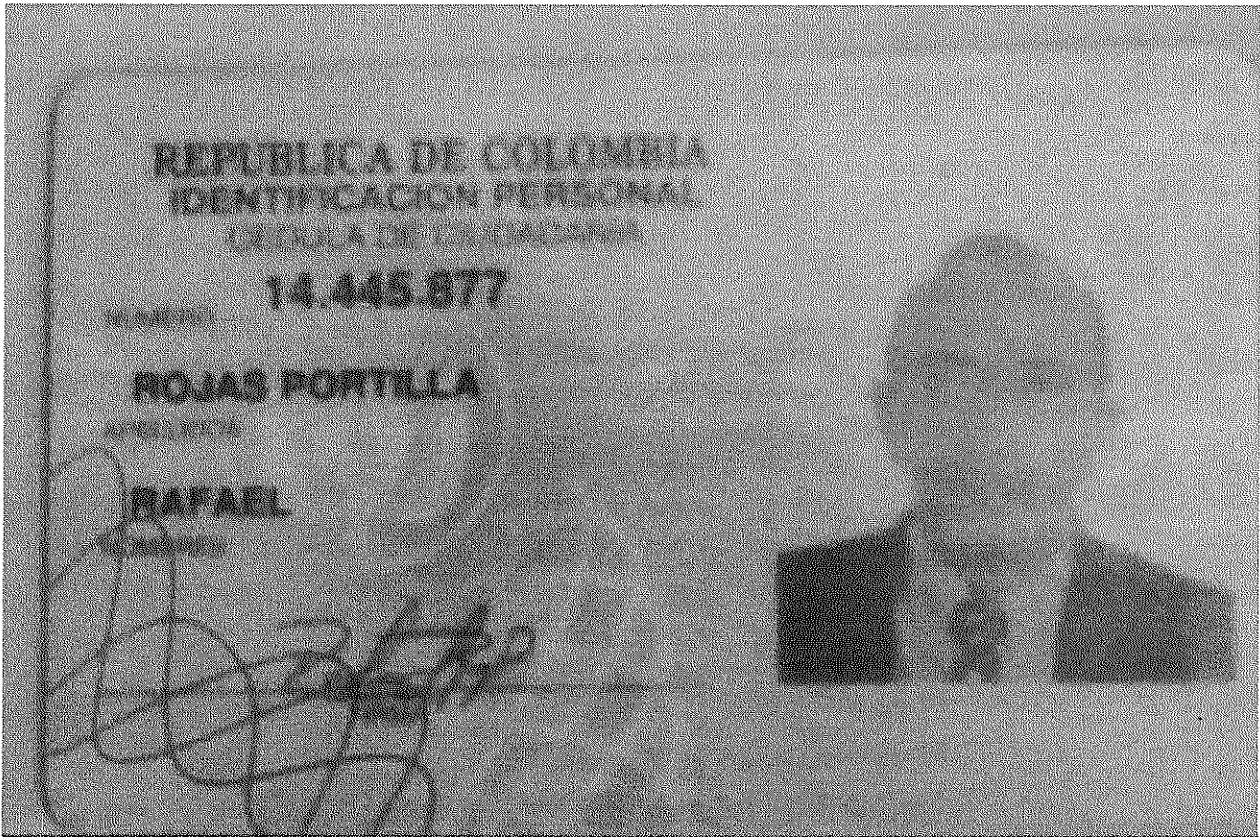REGISTRADOR NACIONAL
CARLOS ARIEL SANCHEZ TORRES



A-2907000-00178172-F-0036150251-20090915

0016070331A 1

5360028641



secretaría de novill

Alcovisor Mercury

ID: 10400796

Nro de test: 01458

Fecha: 05/Mar/2021

Hora: 18:41

blanco: 000.0 mg/100mL

Fecha ultima
calibración: 21/Sep/2020

Modo de test: Auto

Cantidad de alcohol:

000.0 mg/100mL

Temperatura: 28°C

Nombre del sujeto:

Rosa A Rojas

ID Sujeto:

CC 1130622654

Firma:

Nombre del operador:

Jorge Gaitan

ID Operador:

319

Firma:

Clini Crespo Rey

SISTEMA DE GESTIÓN Y CONTROL INTEGRADOS SGC-MECI-SISTEDA

ENTREVISTA PREVIA Y DECLARACION DE LA
APLICACIÓN DE UN SISTEMA DE ASEGURAMIENTO DE
LA CALIDAD EN LA MEDICIÓN INDIRECTA DE
ALCOHOLEMIA A TRAVÉS DE AIRE ESPIRADO

MMC803.03.01.18P14.F03

VERSIÓN

1

FECHA DE
ENTRADA EN
VIGENCIA

05/Feb/2016

ALI
ILIDAD

RCA

BA: OPERATIVO

INADO

E IDENTIDAD

STA

antes de efectuar la prueba formule claramente las siguientes preguntas a la persona a examinar señalando en el
diente la respuesta, de ser positiva alguna o algunas de las respuestas espere 15 minutos para realizar la medición

objeto dentro de su boca que le impida soplar?

chicles, palillos, etc.)

cor, en los últimos 15 minutos?

en los últimos 15 minutos?

aerosoles o enjuagues
los últimos 15 minutos?

do o eructado en los últimos 15 minutos?

do al conductor de forma precisa y clara; "(I) la
medida y objeto de la prueba, (II) el tipo de pruebas disponibles,
las diferencias entre ellas y la forma de controvertirlas, (III) los
efectos que se desprenden de su realización, (IV) las consecuencias
que se siguen de la decisión de no permitir su práctica, (V) el trámite
administrativo que debe surtirse con posterioridad a la práctica de la
prueba o a la decisión de no someterse a ella, (VI) las posibilidades
de participar y defenderse en el proceso administrativo que se inicia
con la orden de comparendo y todas las demás circunstancias que
aseguren completa información por parte del conductor requerido,
antes de asumir una determinada conducta al respecto".

Si ☒ No ☐ No aplica ☐

El resultado de la Alcoholemia presentado fue obtenido por un
operador que cumple con los requisitos de competencia para llevar a
cabo la determinación indirecta de Alcoholemia: la calibración del
alcoholsensor se encuentra vigente en el momento de realizar el
análisis; se usaron los procedimientos indicados en la "Guía para la
medición indirecta a través de aire espirado" (resolución 1844 del
2015-12-18 expedida por el Instituto Nacional de Medicina Legal y
Ciencias Forenses) acatando las instrucciones del fabricante para el
uso del equipo.

Si ☒ No ☐ No aplica ☐

Nombre del solicitante de la prueba: Carlos Galuz ID: 655
Firma del solicitante de la prueba:

CUESTIONARIO

HUELLA DACTILAR DEL EXAMINADO

Índice Derecho SI ☒ NO ☐

Cual?

Firma del Examinado y/o Representante Legal:

Firma de Testigo:

Observaciones:

Valor primera medición: 0.00 g/L = mg/100mL

Valor segunda medición: g/L = mg/100mL

No, consecutivo 01458 No, consecutivo

Primera medición Segunda medición

CONCLUSIÓN: NEGATIVO ☒ ALCOHOLEMIA

Comprendo No.

(Operador: recuerde anotar copia del comparendo, al realizar conforme a las
normas legales vigentes)

Nombre del Operador: Jorge Eliecer Gaitan

Cedula de Ciudadania del Operador: 16829944

Firma del Operador:

secretaría de novill


Alcovisor Mercury

ID: 10400796


















ICR CLINICA CRISTO REY

FECHA: 06/03/21

NOMBRE DEL USUARIO: Laura Contreras

SOLUCIÓN: 30w 0.9%

MEZCLA O MEDICAMENTO: Diprovera 2g

VELOCIDAD / GOTEÓ: 00+00

LA ADMINISTRACIÓN: Jessica

PLAN DE LIQUIDOS ENDOVENOSOS Y MEDICAMENTOS

HABITACIÓN N°: 15

CANTIDAD: 1000

HORA QUE TERMINA: 09:00

CÓDIGO:	VERSIÓN:	FECHA VIGENCIA:
15		







