 POLICÍA NACIONAL	JUNTA MEDICO LABORAL	Página 1 de 7
		CODIGO: 2ML-FR-0008
	GRUPO MEDICINA LABORAL CAUCA	FECHA:08-07-2009
		VERSION: 0

JML No. 1963

LUGAR Y FECHA POPAYÁN, 27 de febrero de 2024 **08:06:04 AM**

INTERVIENE

DRA. ALBA YENNY CERON ORTEGA. CC. 34550616 RM. 193257/00 Medico JML
DRA. MAILA MERCEDES GUZMÁN MENDOZA. CC. 32769682 RM. 08-1628-98 Medico JML
DRA. PAOLA LUCIA GORDILLO GONZÁLEZ. CC. 34558110 RM. 762185 Medico JML

ASUNTO

QUE TRATA DEL ACTA DE JUNTA MEDICO LABORAL DE POLICÍA POR PATOLOGÍA QUE AMERITE AUTORIZADA POR EL SEÑOR DIRECTOR DE SANIDAD MEDIANTE OFICIO No: GS-2024-010976-DISAN del 19/02/2024, CON EL FIN DE DAR CUMPLIMIENTO A LO ESTABLECIDO EN EL ARTICULO 15 DEL DECRETO 1796 DEL 14/09/00, PARA LO CUAL SE REUNIERON LOS SEÑORES MEDICOS DE SANIDAD ANTERIORMENTE ANOTADOS, ACORDANDO EL TEXTO Y CONCLUSIONES DE ACUERDO CON LOS DOCUMENTOS DE SANIDAD RELACIONADOS CON EL CASO MENCIONADO. SE LE INFORMA QUE EL ACTA DE JUNTA MEDICA LABORAL ES UN DOCUMENTO PUBLICO Y POR TANTO LA INFORMACIÓN SUMINISTRADA POR USTED DEBERA CORRRESPONDER A LA VERDAD, SO PENA DE INCURRIR EN LAS SANCIONES PENALES CONTENIDAS EN EL ARTÍCULO 288. DEL CÓDIGO PENAL COLOMBIANO, QUE AL TENOR LITERAL REZA "Obtención de documento público falso. El que para obtener documento público que pueda servir de prueba, induzca en error a un servidor público, en ejercicio de sus funciones, haciéndole consignar una manifestación falsa o callar total o parcialmente la verdad, incurrirá en prisión de tres (3) a seis (6) años".

I. IDENTIFICACIÓN

El Señor PT. URBANO CRUZ VICTOR EDUARDO, identificado con cédula de ciudadanía No. 1.061.730.103, de POPAYÁN-CAUCA fecha de nacimiento: 29/07/1990 natural de: ROSAS-CAUCA, edad: 33, estado civil Unión Libre, con un tiempo de servicio: 15 años, 1 meses, 11 días, quien labora en: DEVAL dirección: PRIMERA ETAPA - TORRE 6 APARTAMENTO 104 VALLE DEL ORTIGAL POPAYÁN CAUCA correo electrónico victor.urbano1263@correo.policia.gov.co, teléfono fijo 22401252, Número Celular 3118644527

II. ANTECEDENTES


Se le ha practicado Junta Médica Laboral:
No Registra.

Se le ha practicado Tribunal Médico Laboral:
No Registra.

Antecedentes del Informativo:

Informe Administrativo No 99/2019 DE FECHA 16/07/2019 DEVAL, LITERAL A, Accidente en Moto, FRACTURA DE MALEOLO EXTERNO.

ELABORO: Teniente Coronel ADRIANA RODRIGUEZ CLOPATOSKY Jefe Área de Medicina Laboral.	REVISÓ: BG. SANTIAGO PARRA RUBIANO Director de Sanidad	APROBO: BG. JORGE HERNANDO NIETO ROJAS Director Talento Humano Policía Nacional
FECHA:24-06-2009	FECHA:24-06-2009	FECHA:26-06-2009

 POLICÍA NACIONAL	JUNTA MEDICO LABORAL	Página 2 de 7
		CODIGO: 2ML-FR-0008
	GRUPO MEDICINA LABORAL CAUCA	FECHA: 08-07-2009
		VERSION: 0

JML No. 1963

PT. URBANO CRUZ VICTOR EDUARDO CC. No. 1.061.730.103

III. SITUACIÓN ACTUAL:

A. Inicio de estudio en Cali en fecha 16/09/2019 por Dra. Adriana Macareno, por excusa mayor de 90 días, posteriormente llega informe administrativo por lesiones No. 99/2019. Diagnostico posoperatorio de reducción abierta de fractura maléolo externo izquierdo (20/04/2019). Amerito concepto de Ortopedia. Otro inicio de estudio en evento SISAP 95 de fecha 7/09/2023, en GUMEL Cali, Dr. Raúl Villareal, con Diagnostico: Tumor Miofibroblastico. Solicita conceptos por: Oncología y Salud Ocupacional.

B. CONCEPTOS ESPECIALISTAS:

1. **ORTOPEDIA**, Dr. Juan Manuel Concha Rm 1241-88, Hospital Susana López de fecha 27/12/2023. Manifiesta que en 2019 sufrió fractura de tobillo izquierdo, realizaron cirugía osteosíntesis, un año después le retiran el material desde entonces manifiesta dolor especialmente al estar parado. Manifiesta como antecedente de importancia ca de pulmón que presento una metástasis a columna cervical que requirió de radioterapia y cirugía examen físico, paciente en silla de ruedas, manifiesta no poder caminar y presentar disminución de fuerza en las 4 extremidades en razón a su problema neurológico. Paciente en silla de ruedas paraparetico. A nivel de tobillo izquierdo presenta cicatriz quirúrgica sin signos de infección, no hay deformidad- moviliza de manera pasiva sin mayor limitación, movilidad activa restringida por su problema neurológico. No tiene radiografía. Análisis paciente con antecedente de fractura de tobillo tratada quirúrgicamente hace 4 años la fractura se encuentra clínicamente consolidada, la etiología fue ocasionada por accidente de moto manifiesta dolor y molestias como elemento subjetivo. No requiere de ningún manejo específico. 2. **ONCOLOGIA**, Hospital Universitario del Valle, de fecha: 18/12/2023 Dr. Alejandro Hijuelos Reyes, Rm: 804/97 Diagnósticos: 1. Tumor Miofibroblastico Inflamatorio de alto grado C6-C7 y T1. 2. Posoperatorio descompresión medular + artrodesis 05/06/2023. Patología: 21/06/2023: tumor de columna lesión neoplásica maligna compuesta por células fusiformes monomórficas y focos de células de aspecto epiteloide, que dispone de patrón sólido, formando nódulos separados por tractos fibroticos, se acompaña de denso infiltrado inflamatorio mixto que consiste en linfocitos y células plasmáticas, principalmente dispersos en un estroma mixoide. El tumor infiltra el hueso subyacente, la actividad mitótica es de 6 mitosis por 10 campos de poder. 14/06/2023: biopsia de hígado negativo para lesión neoplásica. 01/08/2023: masa cervical: tumor miofibroblastico inflamatorio de alto grado previa validación de la técnica y verificación del adecuado rendimiento de los controles externos e internos se analizan tinciones de inmunohistoquímica realizadas en la plataforma automatizada roche ventana. Las células tumorales son positivas para: ALK1 y H-Caldesmon el índice de proliferación celular por Ki67 es del 40%. El infiltrado inflamatorio linfocítico disperso y en pequeños acúmulos entre las células tumorales es positivo para Cd45. No hay inmunoreactividad para: Ck ae1-Ai3, Ema, Cam 5. 2, S100, Sox10, Cd34, Cd31, Myogenina, Myod1, Desmina, Sma, Actina de Musculo, Cd99, Cd56, Cd117, Dog-1, Bcl2, Calponina. Tratamiento: Radioterapia: Recibió 3 Sesiones (14 Al 16 De agosto 2023). Enfermedad Actual: paciente refiere que presenta dolor marcado, pendiente valoración por medicina del dolor.

ELABORO: Teniente Coronel ADRIANA RODRIGUEZ CLOPATOSKY Jefe Área de Medicina Laboral.	REVISÓ: BG. SANTIAGO PARRA RUBIANO Director de Sanidad	APROBO: BG. JORGE HERNANDO NIETO ROJAS Director Talento Humano Policía Nacional
FECHA: 24-06-2009	FECHA: 24-06-2009	FECHA: 26-06-2009



POLICÍA NACIONAL

JUNTA MEDICO LABORAL

GRUPO MEDICINA LABORAL CAUCA

Página 3 de 7

CODIGO: 2ML-FR-0008

FECHA:08-07-2009

VERSION: 0

JML No. 1963

PT. URBANO CRUZ VICTOR EDUARDO

CC. No. 1.061.730.103

Estudios: 21/05/2023 tac de tórax: nódulos y masas en ambos pulmones, mediastino anterior y medio. Masa infiltrativa en T1 21/05/2023 Tac de Abdomen y Pelvis: Lesiones hepáticas focales sugestivas de compromiso secundario, esplenomegalia, lesión esclerótica en el cuerpo vertebral de L2, compatible con hemangioma. 20/05/2023 Resonancia de Columna Cervical contrastada: lesión de aspecto infiltrativo los tejidos blandos para espinales en C6-C7 con extensión al canal raquídeo condicionado colapsado del cordón medular. Dimensiones de 47x46x57 mm 20/05/2023 Resonancia Magnética de columna torácica simple: lesión de aspecto infiltrativo que compromete los músculos paraespinales y apófisis espinosa de T1. Nódulos y masas en la base pulmonar izquierda. 20/05/2023 Resonancia Magnética de columna lumbar simple: No se observan lesiones infiltrativas, fracturas o listesis. Hemangiomas típicos en los cuerpos vertebrales de L2-L3. 14/08/2023: Radioncología: paciente masculino de 31 años de edad con diagnóstico de tumor miofibroblástico inflamatorio de alto grado C6-C7 y T1 y aparentes lesiones nodulares pulmonares sugestivas de compromiso por secundarismo en reporte de tac de evaluación, se considera tributario de manejo consolidativo en +lesión de columna cervical y material de osteosíntesis. Se explica proceso de tratamiento con radioterapia, se dan recomendaciones de manejo, y cuidados previos, y durante terapéutica para prevenir y evitar complicaciones inherentes al tratamiento. Familiar esposa y paciente refieren comprender, se firma consentimiento informado. Plan de manejo: 1. radioterapia con técnica de conforma RT3DC en región de columna cervico dorsal. Revisas por Sistema Sistema Neurológico: Normal. Examen Físico escala del dolor: 4. Examen Físico: aspecto general aspecto general: acude en silla de ruedas. Escala Karnofsky: Total: 50, incapaz de trabajar, puede vivir en casa y auto cuidarse con ayuda variable. Diagnósticos activos después de la nota diagnóstico principal C499 Tumor maligno del tejido conjuntivo y tejido blando de sitio no especificado, origen: primario, fecha de diagnóstico: 24/07/2023, edad al diagnóstico: 30 años, R522 Otro Dolor Crónico Nociceptivo Neuropático Región Cervical, fecha de diagnóstico: 06/07/2023. Análisis del Caso: 23/08/2023 Oncología Clínica: Paciente De 31 años con lesión tumoral infiltrativa a nivel de C6-C7 con colapso medular, lesión tumoral infiltrativa en T1. Tiene estudios de extensión donde se evidencio lesiones nodulares y masas infiltrativas en ambos campos pulmonares, mediastino anterior y medio; lesiones hepáticas focales con biopsia hepática que descarta compromisos neoplásicos. Fue llevado por ortopedia descompresión medular + artrodesis 05/06/2023 con reporte de patología de neoplasia maligna mal diferenciada e IHQ con reporte de tumor miofibroblástico inflamatorio de alto grado. Fue llevado a junta médica oncológica el 14/08/23 donde se llega a la conclusión de que inicialmente requiere manejo por radioterapia, completa 3 sesiones. Adicionalmente, se considera que teniendo ALK positivo, se recomienda manejo con crizotinib. Adicionalmente, se remite a medicina laboral para generación de incapacidad laboral permanente. Actualmente refiere sentirse en regular estado general, acude desplazándose sobre silla de ruedas con acompañante (esposa). Examen Físico: palidez facial marcada, debilidad muscular en extremidades, se moviliza en silla de ruedas. Perdida de sensibilidad en extremidades. Diagnóstico: 1. Tumor Miofibroblástico Inflamatorio De Alto Grado C6-C7 Y T1. 2. Posoperatorio descompresión medular + artrodesis 05/06/2023. Valoración por Oncología Clínica de Hospital Universitario del Valle Evaristo García con la siguiente opinión: Análisis del caso y plan de manejo: Paciente de 31 años con lesión tumoral infiltrativas a nivel de C6-C7 con colapso medular, lesión tumoral infiltrativas en T1. Tiene estudios de extensión donde se evidencio lesiones nodulares y masas infiltrativas en ambos campos pulmonares, mediastino anterior y medio; lesiones hepáticas focales con biopsia hepática que descarta compromiso neoplásico fue llevado por ortopedia descompresión medular + Artrodesis 05. 06. 23 con reporte de patología de neoplasia maligna mal diferenciada e IHQ con reporte de tumor miofibroblástico inflamatorio de alto grado junta médica oncológica el 14/08/23 donde se llega a la conclusión de que inicialmente requiere manejo por radioterapia, completa 3 sesiones.

ELABORO:

Teniente Coronel ADRIANA RODRIGUEZ CLOPATOSKY
Jefe Área de Medicina Laboral.

REVISO:

BG. SANTIAGO PARRA RUBIANO
Director de Sanidad


APROBO:

BG. JORGE HERNANDO NIETO ROJAS
Director Talento Humano Policía Nacional

FECHA:24-06-2009

FECHA:24-06-2009

FECHA:26-06-2009

 POLICÍA NACIONAL	JUNTA MEDICO LABORAL	Página 4 de 7
		CODIGO: 2ML-FR-0008
	GRUPO MEDICINA LABORAL CAUCA	FECHA:08-07-2009
		VERSION: 0

JML No. 1963

PT. URBANO CRUZ VICTOR EDUARDO


CC. No. 1.061.730.103

Por Alk positivo, está en manejo con crizotinib, bien tolerado, continua igual manejo. y ase realizo resonancia magnética cervical, torácica y lumbar contrastada pendiente reporte cita control con reporte de mrn. tratamiento. hasta febrero crizotinib 250 mg cada 12 h (formato especial por 6 meses) es un paciente con daño medular severo sin posibilidad de mejora por lo que requiere incapacidad permanente **3. SALUD Y SEGURIDAD EN EL TRABAJO** se realiza revisión de conceptos de especialistas. Se emite el siguiente concepto de perfil medico ocupacional: En contexto de paciente de 33 años con lesión tumoral infiltrativas a nivel de c6-c7 con colapso medular, lesión tumoral infiltrativas en T1. Tiene estudios de extensión donde se evidencio lesiones nodulares y masas infiltrativas en ambos campos pulmonares, mediastino anterior y medio; lesiones hepáticas focales con biopsia hepática que descarta compromiso neoplásico. Fue llevado por ortopedia descompresión medular + artrodesis 05. 06. 23 con reporte de patología de neoplasia maligna mal diferenciada en junta médica oncológica el 14/08/23 donde se llega a la conclusión de que inicialmente requiere manejo por radioterapia, completos 3 IHQ con reporte de tumor miofibroblastico inflamatorio de alto grado. Sesiones. Por al positivo, está en manejo con crizotinib, bien tolerado, continua igual manejo. Se aclara que el concepto dado por seguridad y salud en el trabajo es dentro del proceso de medicina laboral. En caso de requerir excusa médica, debe ser su médico tratante quien la expida. 1. Nivel de responsabilidad para ejecución de labores (Alta, Media, Baja): Baja. 2. Uso del uniforme dentro de las instalaciones policiales: SI X NO. 3. Turno nocturno SI NO X. 4. Conducción de vehículos al servicio de la Institución: Vehículos livianos y pesados (particulares, uniformados), motocicletas, aeronaves, náuticos (fluviales y marítimos) o carabineros montados. SI NO X. Paciente en silla de ruedas con limitación osteomuscular crónica, sin fuerza en extremidades debido a metástasis. 5. Porte y uso de armas de fuego de corto y largo alcance, munición y explosivos SI NO X. No uso ni porte de armas. 6. Realización de actividades que tiendan a fortalecer las relaciones con la comunidad propias de la Policía Nacional (desarrollo de la gestión comunitaria, encuentros comunitarios, conformar grupos juveniles de apoyo comunitario, entre otros). SI X NO. justificación: sin limitación verbal. Tiene experiencia como formación policial, técnico forense, informática avanzada, derechos humanos, y servicio de policía. No realizar actividades extramurales. 7. Otras condiciones y restricciones que a criterio médico se consideren pertinentes para el cuidado de la salud del funcionario y la productividad laboral. Recomendaciones y restricciones medicas ocupacionales: Evitar caminatas en terreno irregular, o que excedan más del 30% de su jornada laboral. Permitir intercambio a necesidad de que el trabajador entre la posición de bípedo y sentado. Evitar carga laboral de alta exigencia o con jornadas de trabajo no mayores a 8 horas diarias. Evitar trabajo en horario nocturno. Permitir realización de terapias y citas médicas. Continuar con labores permitiendo realizar pausas activas, ejercicios de relajación y estiramiento cada 2 horas durante 5 minutos, realizar actividad física, dieta balanceada. Concepto final de viabilidad de reubicación laboral: SI NO X

C. EXAMEN FISICO

Se informó que, al momento de realizar el examen físico o valoración por parte de la autoridad médica, se hace uso de los elementos de bioseguridad. Se valora paciente a las 08:10 horas, usuario se presenta con la cedula de ciudadanía original. Estado civil: unión libre, dominancia diestra en el momento de la junta el paciente afirma no tener Informes Administrativo pendientes de calificar, encontrándose buenas condiciones generales, TA: 120/70 mm Hg, FC: 78 por minuto, FR: 18 por minuto, Peso +-75 kg, Talla: 1. 75 m ingresa en silla de ruedas con marcada limitación de la movilidad del cuello hacia abajo. Cabeza: inclinación en flexión en 20 grados, limitación a los movimientos del cuello. Cráneo normocéfalo, no masas o deformidad. Ojos con pupilas isocóricas normo reactivas a la luz y a la acomodación, no asimetría. Tabique nasal central y funcional, otoscopia: membranas timpánicas integras normotensas, no opacidad, no secreciones.

ELABORO: Teniente Coronel ADRIANA RODRIGUEZ CLOPATOSKY Jefe Área de Medicina Laboral.	REVISO: BG. SANTIAGO PARRA RUBIANO Director de Sanidad	APROBO: BG. JORGE HERNANDO NIETO ROJAS Director Talento Humano Policía Nacional
FECHA:24-06-2009	FECHA:24-06-2009	FECHA:26-06-2009

 POLICÍA NACIONAL	JUNTA MEDICO LABORAL	Página 5 de 7
		CODIGO: 2ML-FR-0008
	GRUPO MEDICINA LABORAL CAUCA	FECHA:08-07-2009
		VERSION: 0

JML No. 1963

PT. URBANO CRUZ VICTOR EDUARDO

CC. No. 1.061.730.103

Cuello: cicatriz quirúrgica de 20 cm lineal sobre línea media de columna cervical y dorsal; **Tórax:** normo expansivo, simétrico, no deformidades ni cicatrices, no tirajes. **Cardiopulmonar** normal sin agregados, pulmones claros bien ventilados no roncus no sibilancias, ruidos cardiacos rítmicos no soplos. **Abdomen:** blando, depresible no dolor, no megalias, no signos de irritación peritoneal. **Miembros Superiores:** hipotrofia muscular bilateral, movimientos de ambas extremidades con abducción hasta los 90 grados, no cicatrices, no deformidades, arcos de movilidad articular normales sin limitación funcional, pulsos positivos. **Miembros Inferiores:** de difícil valoración por la condición del usuario, hipotrofia en ambas extremidades con disminución de la fuerza y limitación marcada de los movimientos. En tobillo izquierdo maléolo externo, cicatriz quirúrgica de 8 cm, no edemas, pulsos positivos. **Columna Vertebral:** sostiene postura sentado, arcos de movilidad no valorables. **Neurológico:** consciente, orientado, Glasgow 15/15, no signos de compromiso meníngeo, disminución de la fuerza de las cuatro extremidades 2/5. **Genitourinario:** con uso de sonda vesical y pañal. **Examen Mental:** ingresa solo, adecuada presentación personal acorde a su edad, dialogo coherente, cordial, no signos psicóticos, no eufórico, afirma toma medicación de cuidados paliativos y quimioterapia oral, manifiesta preocupación por el estado de salud de su hermano menor que al parecer cursa con la misma patología oncológica. Se revisa Historia Médico laboral suministrada por el Área 49 folios. Historia clínica en el sistema integral de salud de la Policía Nacional (SISAP), **NO TIENE TML PREVIO, TIENE NO TIENE JML PREVIA.**

D. CONSIDERACION

Usuario masculino de 33 años, sin antecedente de Junta Medico Laboral previa. Con historia de accidente en moto en el año 2019 con diagnóstico de fractura maléolo externo izquierdo; lesión calificada en informe administrativo. Además, presenta historia clínica desde enero 2023, inicia cuadro clínico de síntomas neurológicos que se diagnosticó como lesión tumoral infiltrativa a nivel de la columna cervical con estudios patológicos confirmatorios de tumor miofibroblástico inflamatorios de alto grado, usuario tiene concepto de oncología con daño medular severo sin posibilidad de mejoría; patología sin Informe Administrativo. Actualmente adscrito a DEVAL con excusas totales desde mayo de 2023. Usuario que, por sus condiciones de salud y pronóstico reservado, se declara No apto sin sugerencia de reubicación, con incapacidad permanente invalidez, requiere de tercera persona para sus actividades básicas y de la vida diaria.

IV. CONCLUSIONES.

A. Antecedentes-Lesiones-Afecciones-Secuelas:

- 1. TUMOR MIOFIBROBLASTICO INFLAMATORIO DE ALTO GRADO, CON COMPROMISO SISTEMICO Y DAÑO MEDULAR CERVICAL**
- 2. FRACTURA DE MALEOLO EXTERNO IZQUIERDO CORREGIDA QUIRURGICAMENTE CONSOLIDADA SIN SECUELAS**

B. Clasificación de las lesiones o afecciones y calificación de capacidad para el servicio.


INCAPACIDAD PERMANENTE E INVALIDEZ - NO APTO. Por Artículo 58 literal n, artículo 69, REUBICACION LABORAL NO.

C. Imputabilidad del servicio. De acuerdo al Artículo 24 del Decreto 1796/2000

A1 le corresponde el literal:

No figura Informe Administrativo, **<< Se trata de Enfermedad Común >>.**

ELABORO: Teniente Coronel ADRIANA RODRIGUEZ CLOPATOSKY Jefe Área de Medicina Laboral.	REVISO: BG. SANTIAGO PARRA RUBIANO Director de Sanidad	APROBO: BG. JORGE HERNANDO NIETO ROJAS Director Talento Humano Policía Nacional
FECHA:24-06-2009	FECHA:24-06-2009	FECHA:26-06-2009

 POLICÍA NACIONAL	JUNTA MEDICO LABORAL	Página 6 de 7
		CODIGO: 2ML-FR-0008
	GRUPO MEDICINA LABORAL CAUCA	FECHA: 08-07-2009
		VERSION: 0

JML No. 1963

PT. URBANO CRUZ VICTOR EDUARDO

CC. No. 1.061.730.103

A2 le corresponde el literal:

A_ En el servicio, pero no por causa y razón del mismo, es decir, enfermedad y/o accidente común, **<< Se trata de Accidente Común >>.**

D. Evaluación de la disminución de la capacidad laboral.

Presenta una disminución de la capacidad laboral de:

Actual: CIEN PUNTO CERO POR CIENTO 100.00%

Total: CIEN PUNTO CERO POR CIENTO 100.00 %

E. Fijación de los correspondientes índices.

De acuerdo al Artículo 71 del Decreto 094/1989, modificado y adicionado por el Decreto Ley 1796 de 2000, le corresponde los siguientes índices:

A.1. GRUPO 10 ARTICULO 86 SECCION B NUMERAL 10-038 SIN LITERAL. Índices asignados= 21.

A.2. NO AMERITA ASIGNACION DE INDICE LESIONAL

NOTA: A1 No le figura informe administrativo se trata de enfermedad de origen común. A2 le corresponde Informe Administrativo No 99/2019 del 16/07/2019 DEVAL literal A, es decir se trata de accidente común.

V. DECISIONES.

En presencia de los participantes se establece que la decisión ha sido tomada por unanimidad y Corresponde a la veracidad de los hechos. Se realiza en papel blanco según instructivo 014/2013 DISAN-ARMEL.X.X.X.

VI. CONVOCATORIA A TRIBUNAL MEDICO LABORAL.

Contra la presente acta de Junta Médico Laboral procede la convocatoria a Tribunal Médico Laboral de Revisión Militar y de Policía del cual podrá hacerse uso dentro de los cuatro (4) meses siguientes a la notificación según lo establecido en los artículos 25 y 29 del Decreto 094/1989 y Artículo 21 del Decreto 1796/2000.

 _____ Huella _____


Dra. ALBA YENNY CERON ORTEGA.

AUTORIDAD MEDICO LABORAL RM 193257/00 CC. 34550616

 _____ Huella _____

Dra. MAILA MERCEDES GUZMAN MENDOZA

AUTORIDAD MEDICO LABORAL RM 1628-98 CC. 32769682

 _____ Huella _____

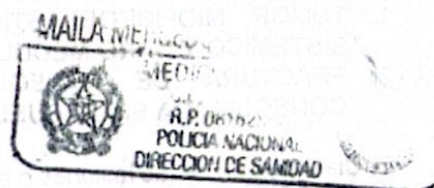
Dra. PAOLA LUCIA GORDILLO GONZALEZ

AUTORIDAD MEDICO LABORAL RM 762185 CC. 34558110

Dra. Alba Yenny Cerón
C.C. 34 550 616



Medico Laboral
RM 193257/00 LSST 2047/15
POLICIA NACIONAL - DIRECCION DE SANIDAD



PAOLA LUCIA GORDILLO GONZALEZ



MEDICO GENERAL
C.C. 34 558 110
R.P. 762185
POLICIA NACIONAL
DIRECCION DE SANIDAD



ELABORO: Teniente Coronel ADRIANA RODRIGUEZ CLOPATOSKY Jefe Área de Medicina Laboral.	REVISO: BG. SANTIAGO PARRA RUBIANO Director de Sanidad	APROBO: BG. JORGE HERNANDO NIETO ROJAS Director Talento Humano Policía Nacional
FECHA: 24-06-2009	FECHA: 24-06-2009	FECHA: 26-06-2009



POLICÍA NACIONAL

JUNTA MEDICO LABORAL

GRUPO MEDICINA LABORAL CAUCA

Página 7 de 7

CODIGO: 2ML-FR-0008

FECHA:08-07-2009

VERSION: 0

En POPAYÁN a los 11 días de MARZO de 2024 a las 16:25 horas, se notificó personalmente, al señor PT. URBANO CRUZ VICTOR EDUARDO, identificado con Cédula de Ciudadanía No. 1.061.730.103, de POPAYÁN-CAUCA, de las conclusiones del acta de Junta Médico Laboral No. 1963 del 27 de Febrero de 2024, registrada en la Dirección de Sanidad de la Policía Nacional, y se le hizo saber del derecho que tiene para reclamar por escrito ante la Secretaria General del Ministerio de Defensa Nacional, elevando una solicitud de Convocatoria a Tribunal Médico Laboral de Revisión Militar y de Policía con un plazo de cuatro (4) meses a partir de la fecha de la presente notificación, de acuerdo a los Artículos 25 y 29 del Decreto 094/1989 y Artículo 21 del Decreto 1796/2000.

NOTIFICADOR:

Luisa Fernanda Iles Martinez
PT. LUISA FERNANDA ILES MARTINEZ
Secretario(a) Notificador

NOTIFICADO:

Victor Urbano Cruz
PT. URBANO CRUZ VICTOR EDUARDO
CC No. 1.061.730.103, de POPAYÁN-CAUCA.

Huella



FECHA 11. MARZO. 2024 HORA: 16:25

DIRECCIÓN Cra 52n # 03-064 Apt 104 Bloque 6 Valle del Ortigal

CIUDAD POPAYAN

TELEFONO 311 864 4527

ELABORO:

Teniente Coronel ADRIANA RODRIGUEZ
CLOPATOSKY
Jefe Área de Medicina Laboral.

REVISO:

BG. SANTIAGO PARRA RUBIANO
Director de Sanidad

APROBO:

BG. JORGE HERNANDO NIETO ROJAS
Director Talento Humano Policía Nacional

FECHA:24-06-2009

FECHA:24-06-2009

FECHA:26-06-2009



a. DATOS PERSONALES DEL SOLICITANTE

1.1 Primer nombre	1.2 Segundo nombre	1.3 Primer apellido	1.4 Segundo apellido
VICTOR	EDUARDO	URBANO	CRUZ
1.5 Departamento de Residencia		1.6 Municipio de Residencia	
CAUCA		POPAYÁN	

1.7 Documento de Identidad

Certificado de Nacido Vivo	Registro civil	Tarjeta de identidad	Cédula de ciudadanía	X	Cédula de extranjería	Pasaporte	Carnet diplomático	Permiso especial de permanencia
Número de documento de identidad:			1061730103					

b. LUGAR Y FECHA DE LA VALORACIÓN MULTIDISCIPLINARIA PARA CERTIFICACIÓN

2.1 IPS donde se realiza la certificación			2.2 Fecha de la Certificación		
			Año	Mes	Día
DIRECCION DE SANIDAD POLICIA NACIONAL			2024	3	21
2.3 Tipo de Entidad Valoradora			2.4 Nro. ID Entidad Valoradora		
NI			830041314		

c. CATEGORIA DE DISCAPACIDAD

Física	SI	X	NO	
Visual	SI		NO	X
Auditiva	SI		NO	X
Intelectual	SI		NO	X
Psicosocial (Mental)	SI		NO	X
Sordoceguera	SI		NO	X
Múltiple	SI		NO	X

d. NIVEL DE DIFICULTAD EN EL DESEMPEÑO

Domínio	Puntaje
Cognición	62.50
Movilidad	100.00
Cuidado Personal	100.00
Relaciones	75.00
Actividades de la Vida Diaria	100.00
Participación	84.38

e. PERFIL DE FUNCIONAMIENTO

1. Codigos Funciones Corporales

b152.4 b620.3 b7108.3

2. Codigos Estructuras Corporales

s120.373 s7708.373 s810.375

3. Codigos Actividades y Participación

d155.2 d570.4 d598.4



f. PROFESIONALES DEL EQUIPO MULTIDISCIPLINARIO DE SALUD

Nombre	Profesión	Tipo y Número de Identificación
ROSANA SARMIENTO GUZMAN	Psicología	CC-1051817908
CLAUDIA YOHANA MOLINA BENITEZ	Fisioterapia	CC-34318082
JOSE MIGUEL BUSTAMANTE MERCADO	Medicina	CC-72272944



El certificado de discapacidad no se empleará como medio para el reconocimiento de las prestaciones económicas y asistenciales de los Sistemas Generales de Pensiones o de Riesgos Laborales ni para la calificación de la pérdida de capacidad laboral y ocupacional.