


REPUBLICA DE COLOMBIA
IDENTIFICACION PERSONAL
CEDULA DE CIUDADANIA

NUMERO 16.730.292
MONTTOYA CAMBINDO

APELLIDOS
EDISON

NOMBRES

Edison Montoya A. C.
FIRMA



FECHA DE NACIMIENTO 20-JUN-1966
CALI (VALLE)
LUGAR DE NACIMIENTO

1.75 ESTATURA A+ G.S. RH M SEXO

28-DIC-1984 CALI
FECHA Y LUGAR DE EXPEDICION

INDICE DERECHO

REGISTRADOR NACIONAL
CARLOS ARIEL SANCHEZ TORRES



A-3100150-00213378-M-0016730292-20100208 002070774A 1 2790627659

REPÚBLICA DE COLOMBIA
IDENTIFICACION PERSONAL
CEDULA DE CIUDADANIA

NÚMERO **16.659.886**
MONTOYA CAMBINDO

APELLIDOS
ADOLFO

De JAMARR

[Signature]
FICHA



INDICE DERECHO

FECHA DE NACIMIENTO **16-SEP-1961**

CALI
(VALLE)

LUGAR DE NACIMIENTO

1.78

ESTATURA

O+

G.S. RH


M

SEXO

06-NOV-1979 CALI

FECHA Y LUGAR DE EXPEDICIÓN

[Signature]
REGISTRADOR NACIONAL
JUAN CARLOS BALLEDO VACIA



A-3100150-01092629-M-0016659886-20190812

0087268574A 1

2785528820

REPÚBLICA DE COLOMBIA
IDENTIFICACION PERSONAL
CÉDULA DE CIUDADANÍA

NÚMERO **1.193.435.837**

MONTOYA PEREA

APELLIDOS
MARIA ANGELICA

NOMBRES
M^a Angelica Montoya P

FIRMA




FECHA DE NACIMIENTO **07-SEP-2000**

CALI
(VALLE)

LUGAR DE NACIMIENTO

1.65 **O+** **F**

ESTATURA G.S. RH SEXO

05-AGO-2019 CALI

FECHA Y LUGAR DE EXPEDICIÓN

REGISTRADOR NACIONAL
 JUAN CARLOS GALINDO VACA

INDICE DERECHO



P-3100100-01099591-F-1193435837-20190927 0067845900A 1 52029050

REPÚBLICA DE COLOMBIA
IDENTIFICACIÓN PERSONAL
CÉDULA DE CIUDADANÍA

NÚMERO **66.808.348**

MONTOYA CAMBINDO

APELLIDOS
MARICELA

NOMBRES
Maricela Montoya C.

FIRMA



FECHA DE NACIMIENTO **22-SEP-1969**

CALI
(VALLE)
LUGAR DE NACIMIENTO

1.60
ESTATURA

O+
G.S. RH

F
SEXO

30-JUN-1988 CALI
FECHA Y LUGAR DE EXPEDICIÓN

INDICE DERECHO

REGISTRADOR NACIONAL
ALEXANDER VEGA ROCHA



A-3100100-01226085-F-0066808348-20210404 0073995056A 1 9915193564


REPUBLICA DE COLOMBIA
IDENTIFICACION PERSONAL
CEDULA DE CIUDADANIA

NUMERO 29.071.566

CAMBINDO
APELLIDOS

ELVIA
NOMBRES

Elvia Cambindo
FIRMA




FECHA DE NACIMIENTO 01-ENE-1934
PUERTO TEJADA
(CAUCA)

LUGAR DE NACIMIENTO
1.60 A+ F
ESTATURA G.S. RH SEXO

22-FEB-1961 CALI
FECHA Y LUGAR DE EXPEDICION

INDICE DERECHO

REGISTRADOR NACIONAL
JUAN CARLOS GALINDO VACHA



A-3100100-65158101-F-0029071566-20070825 00137 07237A 02 223777330

3-223

MBRE
DO DEL
TRADO

Edison Montoya

En la República de Colombia Departamento de el Valle del Cauca
Municipio de Calía veintiocho del mes de Junio de mil novecientos sesenta y seis
seis se presentó el señor Vicente Daniel Montoya mayor de
(nombre del declarante)
edad, de nacionalidad Colomb. natural de Cartagena domiciliado
en Calí y declaró: Que el día 20del mes de Junio de mil novecientos sesenta y seis siendo las
1 de la tarde nació en C. Unión de San Andrés Populares
(Dirección de la casa, hospital, barrio, vereda, corregimiento, etc.)
del municipio de Calí República de Colombia un niño desexo masculino a quien se le ha dado el nombre de Edison
hijo legítimo del señor Vicente Daniel Montoya de 31 años de edad,
(con cédula No.)natural de Cartagena República de Colombia de profesión Maestro
y la señora Clara Camacho de 27 años de edad, natural dePto. Tejada República de Colombia de profesión Alf. Hojal. siendo
abuelos paternos Pedro José Montoya - Dora Esther Montoya
y abuelos maternos Dorcelina CamachoFueron testigos Carlos A. Salcedo Ricardo Montoya

En fe de lo cual se firma la presente acta.

El declarante, V. Vicente Daniel Montoya C.C. # 2431823 Calí
(con cédula No.)El testigo, Carlos A. Salcedo 6.056.593 de Cali
(con cédula No.)El testigo, Ricardo Montoya 6.056.593 de Cali
(con cédula No.)Para efectos del artículo segundo (2o.) de la Ley 45 de 1936, reconozco al niño a que se refiere esta
Acta como hijo natural y para constancia firmo.PEDRO JOSE BARRANTE VACA
NOTARIO CUARTO

(firma del padre que hace el reconocimiento)

REPÚBLICA DE COLOMBIA



ORGANIZACIÓN ELECTORAL
REGISTRADURÍA NACIONAL DEL ESTADO CIVIL
DIRECCIÓN NACIONAL DE REGISTRO CIVIL

NUIP	
------	--

REGISTRO CIVIL
DE NACIMIENTOIndicativo
Serial

30876707

Datos de la oficina de registro - Clase de oficina

Registraduría <input type="checkbox"/>	Notaría <input checked="" type="checkbox"/>	Número 19	Consulado <input type="checkbox"/>	Corregimiento <input type="checkbox"/>	Inspección de Policía <input type="checkbox"/>	Código 9700
--	---	-----------	------------------------------------	--	--	-------------

País - Departamento - Municipio - Corregimiento o/o Inspección de Policía

COLOMBIA, VALLE DEL CAUCA, SANTIAGO DE CALI.

Datos del inscrito

Primer Apellido		Segundo Apellido	
MONTROYA		PEREA	
Nombre(s)			
MARIA ANGELICA			
Fecha de nacimiento		Sexo (en letras)	Grupo sanguíneo
Año 2000	Mes Septiembre Día 07	FEMENINO	(0)
Factor RH			
POSITIVO			
Lugar de nacimiento (País - Departamento - Municipio - Corregimiento o/o Inspección)			
COLOMBIA, VALLE DEL CAUCA, SANTIAGO DE CALI			

Tipo de documento antecedente o Declaración de testigos

CERTIFICADO DE NACIDO VIVO

Número certificado de nacido vivo

A2669113

Datos de la madre

Apellidos y nombres completos	
PEREA PALOMEQUE MARIA BERMANS	
Documento de identificación (Clase y número)	Nacionalidad
C.C. No. 54.251.914 de QUIBDO (CHOCO)	COLOMBIANA

Datos del padre

Apellidos y nombres completos	
MONTROYA CAMBINDO EDISON	
Documento de identificación (Clase y número)	Nacionalidad
C.C. No. 16.730.292 de CALI (VALLE)	COLOMBIANO

Datos del declarante

Apellidos y nombres completos	
MONTROYA CAMBINDO EDISON	
Documento de identificación (Clase y número)	Firma
C.C. No. 16.730.292 de CALI (VALLE)	Edison MC

Datos primer testigo

Apellidos y nombres completos	
Documento de identificación (Clase y número)	Firma

Datos segundo testigo

Apellidos y nombres completos	
Documento de identificación (Clase y número)	Firma

Fecha de inscripción		Nombre y firma del funcionario que autoriza	
Año 2000	Mes Abril Día 26	DRA. MARIA ELSY DIAZ DIAZ	
		Nombre y firma	

Reconocimiento paterno		Nombre y firma del funcionario ante quien se hace el reconocimiento	
Edison MC		DRA. MARIA ELSY DIAZ DIAZ	
Firma		Nombre y firma	

ESPACIO PARA NOTAS

- ORIGINAL PARA LA OFICINA DE REGISTRO -

405

MARICELA MONTOYA CAMBINDO

En la República de Colombia Departamento del Valle

Municipio de Cali

a 29 del mes de ^(corregimiento o vereda, etc.) septiembre de mil novecientos 69se presentó el señor Victor Daniel Montoya mayor de
edad, de nacionalidad col. natural de ^(nombre del declarante) Ansermanuevo (Valle domiciliado
en Cali y declaró: Que el día 22del mes de septiembre de mil novecientos 69 siendo las
12-25 de la P.M. nació en Cl. Luis H. Garcés^(Dirección de la casa, hospital, barrio, vereda, corregimiento, etc.)
del municipio de Cali República de Colombia un niño de

sexo fem. a quien se le ha dado el nombre de MARICELA

hijo Leg. del señor declarante de 35 años de edad,

natural de Ansermanuevo ^(con cédula N°) Colombia de profesión empleado

y la señora Elvia Cambindo de 34 años de edad, natural de

Pto. Tejada República de Colombia de profesión Hogar siendo

abuelos paternos Pedro José Montoya- Deborá Montoya

y abuelos maternos Dioselina Cambindo

Fueron testigos

En fe de lo cual se firma la presente acta.

El declarante *Victor Daniel Montoya* C# 2431822 de Cali
^(con cédula N°)El testigo, *Ramón B. Bonaccorsi* C# 14.445.446 Cali
^(con cédula N°)El testigo, *Beitza Barrantes* C# 29.098.210 de Cali
^(con cédula N°)*Juan Carlos*
^(firma y sello del funcionario ante quien se hace el registro)Para efectos del artículo segundo (2o.) de la ley 45 de 1936, reconozco al niño a que se refiere esta
Acta como hijo natural y para constancia firmo.^(firma del padre que hace el reconocimiento)^(firma de la madre que hace el reconocimiento)^(firma y sello del funcionario ante quien se hace el reconocimiento)

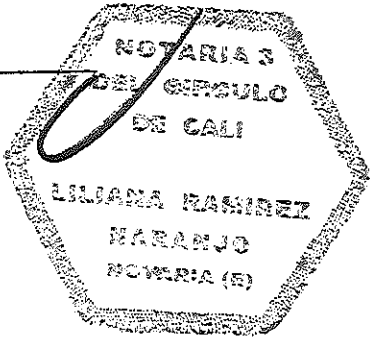EL NOTARIO TERCERO DE CALI

CERTIFICA

QUE EL PRESENTE REGISTRO ES FIEL Y AUTENTICA COPIA DE SU ORIGINAL QUE APARECE INSCRITO AL TOMO 98 FOLIO 405 DE ESTA NOTARIA Y QUE EL SUSCRITO HA TENIDO A LA VISTA VALIDO PARA TODOS LOS EFECTOS LEGALES (Ley 2a/73)

CALL 01 NOV 2023

NOTARIO 3 DE CALI



EN BLANCO
NOTARIA TERCERA

EN BLANCO
NOTARIA TERCERA

Adolfo

F478
130B's

En la República de Colombia, Departamento del Valle del Cauca,
Municipio de Cali, a 18 del mes de septbre de mil
novecientos sesenta 1961 se presentó Victor Daniel Mon-
toya mayor de edad, de nacionalidad Col, natural
Ansermanuevo domiciliado en Cali, y declaró:
Que el día 16 del mes de septbre de mil nove-
cientos 61, siendo las 1.10 de la p.m.
nació en Hosp. Universitario del municipio de
Cali República de Colombia, un niño de sexo mas
a quien se le ha dado el nombre de Adolfo,
hijo leg. del Sr. Victor D. Montoya de 28 años de
edad, natural Ansermanuevo República de Col, de pro-
fesión mecánico y la señora Elova Cambido,
de 27 años de edad, natural de Hto. Tejada República de
Col. profesión hogar, siendo abuelos pa-
ternos Pedro J. Montoya Delora E. Montoya
y abuelos maternos Diocelina Cambido.


Fueron testigos _____ y _____

En fé de lo cual se firma la presente acta.

El declarante Victor S. Montoya c. No. 2471 de Cali


El testigo Roberto c. c. No. 2040 de Col

El testigo Roberto c. c. No. 1451 de Col



Alay Zea Rocha
Notaria 20.


Para efectos del artículo 20. de la Ley 45 de 1936, reconozco al
niño a quien se refiere esta acta como hijo natural y para cons-
tancia firmo.-



Firma del padre

Firma de la madre

(Firma y sello)



NOTARIA SEGUNDA DE CALI

LA NOTARIA SEGUNDA

CERTIFICA

Que a Petición de Raquel Sofia Jimenez

identificado con la c.c. 67031365

se expide la presente fotocopia del original que reposa en el

protocolo de esta Notaria. Valida para demostrar parentesco.

ESTO REGISTRADO CIVIL TIENE VALIDEZ PERMANENTE

DIANA LISBETH MUÑOZ DÍAZ

Notaria Segunda de Cali

21 NOV 2023

EN BLANCO
NOTARIA SEGUNDA
CALI



001398582 No. A

INFORME POLICIAL DE ACCIDENTE DE TRANSITO
1. ORGANISMO DE TRANSITO 7 6 0 0 1 0 0 0
SECRETARIA DE TRANSITO Y TRANSPORTE DE CALI

2. GRAVEDAD
CON MUERTOS ☐ CON HERIDOS ☒ SOLO DAÑOS ☐



3. LUGAR O COORDENADAS GEOGRAFICAS
Calle 112 Cra 26J
CÓDIGO DE RUTA VIA KILOMETRO O SITIO, DIRECCIÓN Y CIUDAD
4. FECHA Y HORA 09/01/2022 12:45
FECHA Y HORA DE OCURRENCIA 09/01/2022 13:20
FECHA Y HORA DE LEVANTAMIENTO
5. CLASE DE ACCIDENTE
CHOQUE ☒ CAÍDA OCUPANTE ☐
ATROPELLO ☐ INCENDIO ☐
VOLCAMIENTO ☐ OTRO ☐
5.1 CHOQUE CON
VEHICULO ☒ TREN ☐
SEÑALMENTE ☐ OBJETO FIJO ☐
5.2 OBJETO FIJO
MURO ☐ SEMAFORO ☐
POSTE ☐ INMUEBLE ☐
ARBOL ☐ HORIZONTAL ☐
BARRANDA ☐ VALLA SEÑAL ☐

6. CARACTERÍSTICAS DEL LUGAR
6.1 AREA
NACIONAL ☐ RESIDENCIAL ☒ ESCOLAR ☐ DEPORTIVA ☐
DEPARTAMENTAL ☐ INDUSTRIAL ☐ TURISTICA ☐ PRIVADA ☐
MUNICIPAL ☒ COMERCIAL ☐ MILITAR ☐ HOSPITALARIA ☐
6.2 SECTOR 6.3 ZONA
6.4 DISEÑO
OLORETA ☐ PASO A NIVEL ☐ PASO ELEVADO ☐ PUENTE ☐
INTERSECCION ☒ PONTON ☐ PASO INFERIOR ☐ TRAMO DE VIA ☐
LOTE O PREDIO ☐ CICLO RUTA ☐ PEATONAL ☐ TUNEL ☐
6.5 CONDICIÓN CLIMÁTICA
GRANIZO ☐ NIEBLA ☐ LLUVIA ☒ NORMAL ☐

7. CARACTERÍSTICAS DE LAS VÍAS
7.1 GEOMETRICAS
A RECTA ☒ CURVA ☐
B PLANO ☒ PENDIENTE ☐
C BANCA DE EST. ☐ CON ANCHEN ☐
CON DERMA ☐ OTRO ☐
7.2 UTILIZACIÓN
UN SENTIDO ☒ DOBLE SENTIDO ☐
REVERSIBLE ☐ CONTRAFUJO ☐
CICLO VIA ☐ 7.3 CALZADAS
UNA ☐ DOS ☐
TRES O MAS ☐ VARIABLE ☐
7.4 CARRILES
UNO ☐ DOS ☐
TRES O MAS ☐ VARIABLE ☐
7.5 SUPERFICIE DE RODADURA
ASFALTO ☒ AFIRMADO ☐
ADOQUIN ☐ EMPEDRAO ☐
CONCRETO ☐ TIERRA ☐
OTRO ☐
7.6 ESTADO
BUENO ☐ CON HUECOS ☐
CONTRUMBES ☐ EN REPARACIÓN ☐
HUNDIMIENTO ☐ RANCHARIA ☐
RIZADA ☐ FISURADA ☐
7.7 CONDICIONES
ACEITE ☐ HUMIEGA ☐
LODO ☐ ALCANTARILLA DESTAPADA ☐
MATERIAL ORGÁNICO ☐ MATERIAL SUELTO ☐
OTRA ☐
7.8 ILUMINACIÓN ARTIFICIAL
A CON BUENA ILUM ☐
B SIN ☐
7.9 CONTROLES DE TRANSITO
A AGENTE DE TRANSITO ☐
B SEMAFORO ☐ OPERANDO ☐
INTERMITENTE ☐ CON DAÑOS ☐
APAGADO ☐ OBLITO ☐
C SEÑALES VERTICALES
PARE ☐ CEDA EL PASO ☐
NO GIRE ☐ SENTIDO VIAL ☐
NO ADELANTE ☐ VELOCIDAD MAXIMA ☐
OTRA ☐ RINGUNA ☐
D. SEÑALES HORIZONTALES
ZONA PEATONAL ☐
LINEA DE PARE ☐
LINEA CENTRAL AMARILLA ☐
CONTINUA ☐
SEGMENTADA ☐
LINEA DE CARRIL BLANCA ☐
CONTINUA ☐
SEGMENTADA ☐
LINEA DE BORDE BLANCA ☐
LINEA DE BORDE AMARILLA ☐
LINEA ANTI-BLOQUEO ☐
FLECHAS ☐
LEYENDAS ☐
SÍMBOLOS ☐
OTRA ☐
E REDUCTOR DE VELOCIDAD
BANDAS SONORAS ☐
RECALZO ☐
MÓVIL ☐
FLO ☐
SONORIZADOR ☐
ESTOPEROL ☐
OTRO ☐
F. DELINEADOR DE PISO
TACHA ☐
ESTOPEROL ☐
TACHONES ☐
DOYAS ☐
DORRILLOS ☐
TUBULAN ☐
BARRERAS PLASTICAS ☐
HITOS TUBULARES ☐
COMOS ☐
OTRO ☐
7.10 VISIBILIDAD
NORMAL ☐
DISMINUIDA POR CASSETAS ☐
CONSTRUCCIÓN ☐
VALLAS ☐
ARBOLIZACION ☐
VEHICULO ESTACIONADO ☐
ENCENDIAMIENTO ☐
POSTE ☐
OTROS ☐

8. CONDUCTORES, VEHICULOS Y PROPIETARIOS
8.1 CONDUCTOR
APELLIDOS Y NOMBRES DOC IDENTIFICACIÓN No. NACIONALIDAD FECHA DE NACIMIENTO SEXO GRAVEDAD
Narango Torrealba Lenin A. 17.252.411 Venezolano 16/07/85 M MUERTO ☐ HERIDO ☒
DIRECCIÓN DE DOMICILIO CIUDAD TELEFONO SE PRACTICÓ EXAMEN SI ☒ NO ☐
Rto 27c N° 122-48 Cali 3242999448 SI ☒ NO ☐ POS ☐ NEG ☐ SI ☐ NO ☐
PORTA LICENCIA LICENCIA DE CONDUCCIÓN No. CATEGORIA RESTRICCIÓN EXP. VEN. CÓDIGO DE TRANSITO CHALECO CASCO CINTURÓN
17.252.411 5 15/07/25 00000000 SI ☒ NO ☐ SI ☐ NO ☐ SI ☐ NO ☐
HOSPITAL CLÍNICA O SITIO DE ATENCIÓN DESCRIPCIÓN DE LESIONES
Cristo Rey Laceraciones región codo izquierdo

8.2 VEHICULO
PLACA PLACA REMOLQUE / SEM NACIONALIDAD MARCA LINEA COLOR MODELO CARROGERIA TON. PASAJEROS LICENCIA DE TRANSITO
MCA152 COLOMBIANO NISSAN CAMPERO 1969 CAMPERO 05 04-01260
EMPRESA MATRICULADO EN INMOBILIZADO EN ACOP - yumbo TARJETA DE REGISTRO No.
NIT. Timbio ADISPOSICIÓN DE FISCALIA
REV. TEC. MED. NO N° 186662538 CANTIDAD ACOMPAÑANTES O PASAJEROS EN EL MOMENTO DEL ACCIDENTE:
PORTA SOAT POLIZA No. 14572900048/10 SEGUROS DEL Estado 26/01/22
PORTA SEG. RESPONSABILIDAD CIVIL CONTRACTUAL SI ☒ NO ☐ VENCIMIENTO PORTA RES. RESPONSABILIDAD EXTRA CONTRACTUAL SI ☒ NO ☐ VENCIMIENTO
No. ASEGURADORA DIA MES AÑO No. ASEGURADORA DIA MES AÑO

PROPIETARIO
MISMO CONDUCTOR APELLIDOS Y NOMBRES DOC IDENTIFICACIÓN No.
Becerra Melendez Pedro Martin 76.290.450
8.3 CLASE VEHICULO
AUTOMOVIL ☐ M. AGRICOLA ☐
BUS ☐ M. INDUSTRIAL ☐
BUSETA ☐ BICICLETA ☐
CAMION ☐ MOTOCARRO ☐
CAMIONETA ☐ MOTOTRICICLO ☐
CAMPERO ☒ TRACCIÓN ANIMAL ☐
MICROBUS ☐ MOTOCICLO ☐
TRACTOCAMION ☐ CUATRIMOTO ☐
VOLOQUETA ☐ REMOLQUE ☐
MOTOCICLETA ☐ SEM-REMOLQUE ☐
8.4 CLASE GRAVEDAD
OFICIAL ☐ PUBLICO ☐
PARTICULAR ☐ DIPLOMATICO ☐
8.5 MODALIDAD DE TRANSPORTE
MOTO ☐ CARGA ☐
*EXTRADIMENSIONADA ☐
*EXTRAPESADA ☐
*MERCANCIA PELIGROSA ☐
*CLASE DE MERCANCIA ☐
PASAJEROS
COLECTIVO ☐ INDIVIDUAL ☒
IASIVO ☐
*ESPECIAL TURISMO ☐
*ESPECIAL ESCOLAR ☐
*ESPECIAL ASALARIADO ☐
*ESPECIAL OCASIONAL ☐
8.6 RADIO DE ACCIÓN
NACIONAL ☐ MUNICIPAL ☐
8.7 FALLAS EN
FRENOS ☐ DIRECCIÓN ☐ LUCES ☐ BOCHIA ☐ LLANTAS ☐ SUSPENSIÓN ☐ OTRA ☐
8.8 LUGAR DE IMPACTO
FRONTAL ☒ LATERAL ☐ POSTERIOR ☐
Otro ☐

VIGILADO
SUPERTRANSPORTE

No. A

001398582

[illegible]
**VIGILADO
SUPERTRANSPORTE**

17. CROQUIS (BOSQUEJO TOPOGRÁFICO)
INFORME POLICIAL DE ACCIDENTE DE TRANSITO

No. A

001398582

HOJAS

PUNTO DE REFERENCIA

[illegible]

Ingresos al SPON

22/80096 -

F42.

13-02-2023
10 febrero 2023

INSTITUTO NACIONAL DE MEDICINA LEGAL Y CIENCIAS FORENSES
UNIDAD BÁSICA ALFONSO LOPEZ

DIRECCIÓN: Calle 73 No. 7G-28, CALI, VALLE DEL CAUCA
 TELEFONO: 57 6025540970- 6025542447 Telefonía IF 6014069944 Ext 4300

INFORME PERICIAL DE CLÍNICA FORENSE

Número único de informe: UBCALI-DSVLLC-01186-2022

CIUDAD Y FECHA: CALI. 06 de febrero de 2022
 OFICIO PETITORIO: No. SIN - 2022-01-26. Ref: Noticia criminal 760016099165202280189 -
 AUTORIDAD SOLICITANTE: SECRETARIA DE MOVILIDAD CALI, UNIDAD CRIMINALISTICA
 ALCALDIA
 AUTORIDAD DESTINATARIA: SECRETARIA DE MOVILIDAD CALI, UNIDAD CRIMINALISTICA
 ALCALDIA
 CRA 3° n° 56 - 90
 CALI, VALLE DEL CAUCA
 NOMBRE EXAMINADO: EDISON MONTOKA CAMBINO
 IDENTIFICACIÓN: CC 16730292
 EDAD REFERIDA: 55 años
 ASUNTO: Lesiones / Accidente de transporte

Metodología:

• La aplicación del método científico en el desarrollo de las valoraciones medicolegales, la documentación y el manejo técnico de los elementos de prueba recolectados y asociados, que deberán ser utilizados y analizados en el contexto específico de cada caso; como se establece en el Reglamento Técnico para el Abordaje Integral de Lesiones en Clínica Forense DG-M-RT-01-V01, Versión 01 de octubre de 2010.

Examinado hoy domingo 06 de febrero de 2022 a las 15:42 horas en Primer Reconocimiento Médico Legal. Previa explicación de los procedimientos a realizar en la valoración, la importancia de los mismos para el proceso judicial o administrativo, se diligencia el consentimiento informado, se toma firma y huella dactilar del índice derecho del examinado en el consentimiento informado

INFORMACIÓN ADICIONAL AL COMENZAR EL ABORDAJE FORENSE: Aporta OFICIO PETITORIO donde solicitan valoración médico legal por lesiones, copia de la denuncia, copia de historia clínica, documento de identidad tipo cedula. Se realiza indagación de síntomas y factores de riesgo para COVID-19, los cuales el examinado manifiesta negativos.

RELATO DE LOS HECHOS:

El examinado refiere que " El 9/01/2022 a las 12:30 del medio día, yo me encontraba en todo el CAL de Manuela Beltran, en la calle 112 con carera 26 j, yo iba como pasajero en un Jeep, cuando este colisiona contra una taxi, yo salí volando del Jeep y mi pierna quedo entre el bomper del Jeep y el piso del asfalto, quede atrapado, la gente tuvo que levantar el Jeep para sacar mi pierna, al rato llego la ambulancia quien me llevo a la clínica cristo rey ".

ATENCIÓN EN SALUD: Fue atendido en Hospital Universitario de Valle , Clínica Cristo Rey . Aporta copia de historia clínica número 16730292, que refiere en sus partes pertinentes lo siguiente: "El 09/01/2022 paciente ingresa al servicio de urgencias por contexto de accidente de tránsito, sufriendo trauma en extremidad superior e inferior con limitación funcional, al examen físico, 3 dedo de mano derecha, con herida compleja, la cual es suturada, tobillo derecho con ulcera crónica, herida de laceración en abdomen a nivel de fianco derecho, pierna derecha con


 ANA MARIA MANTILLA CORREA
 PROFESIONAL UNIVERSITARIO FORENSE

Ciencia con sentido humanitario, un mejor país

06/02/2022 17:43

Caso: UBCALI-DSVLLC-01043-C-2022

Pag. 1 de 3

INFORME PERICIAL DE CLÍNICA FORENSE

Número único de informe: UBCALI-DSVLLC-01186-2022



deformidad, dolor y limitación funcional. Indican toma de imágenes diagnósticas evidenciado fractura expuesta distal de tibia y peroné derechos, con compromiso articular por lo anterior es llevado a manejo quirúrgico donde realizan lavado quirúrgico, desbridamiento, reducción abierta, fijación con externa por fractura expuesta de tibia y peroné, procedimiento realizado el 9/1/2022 con éxito. Por tope de SOAT, remiten al HUV. Paciente con antecedente de insuficiencia venosa crónica, linfedema y pie equino, encontrando úlcera venosa activa en pierna derecha, por lo que deciden dejar tutor externo, realizan nuevo lavado quirúrgico y colocación de injerto de espesor parcial, con colocación de sistema VAC para manejo de úlcera. Es valorado por el servicio de cirugía vascular quien realiza eco doppler en MID, descartando patología arterial, sin signos de trombosis venosa profunda, pero alto riesgo de presentar patología por lo que recomienda anti coagular paciente para su egreso. Por adecuada evolución inclina dar egreso con ordenes para curaciones por TEO y manejo por ortopedia ambulatorio. El 4/2/2022 paciente quien asiste a curación por TEO, se evidencia salida del material purulento en sitio de inserción de tutor externo, evidencian larvas, edema y eritema en pierna derecha, por lo que ingresa paciente al servicio de urgencias, es valorado por medico ortopedista quien documenta pronostico de artrosis a largo plazo con alto riesgo post operatorio, paciente cursando con ISO y presencia de larvas sin embargo con injerto en buenas condiciones generales, indica lavado quirúrgico y realiza cubrimiento con antibióticos, dan egreso con cita por TEO ambulatoria".

ANTECEDENTES: Médico legales: Refiere negativo. Sociales: Refiere vive con el hermano y la cuñada. Regimen de salud Coosalud Subsidiado. Escolaridad sexto grado. Labora como constructor independiente hasta el día de los hechos. Familiares: Refiere madre con presión arterial y diabetes mellitus. Pátológicos: Refiere insuficiencia venosa crónica con úlcera en pierna derecha y linfa edema hace 12 años, leptospirosis hace 12 años. Quirúrgicos: Refiere negativo. Traumáticos: Refiere negativo. Hospitalarios: Refiere hospitalización por leptospirosis hace 12 años. Psiquiátricos: Refiere negativo. Toxicológicos: Refiere toma licor de forma ocasional.

REVISIÓN POR SISTEMAS

Refiere "Me duele mucho la pierna operada, y ahora que se me infecto mas, yo en el momento tomo antibióticos y analgésicos, cuando la muevo mucho el dolor aumenta y mejora con el reposo". EVA 9/10

EXAMEN MÉDICO LEGAL

DATOS ANTROPOMÉTRICOS: Peso: 95 kg. Talla: 175 cm.

SIGNOS VITALES: Presión arterial: 120/80 mmHg. Frecuencia cardiaca: 78 lpm. Frecuencia respiratoria: 16 rpm. Temperatura: afebril°C.

Aspecto general: Ingresa en compañía del hermano, en silla de ruedas con vendaje elástico que cubre toda la pierna y pie derecho, además se evidencia tutor externo. Al momento en buenas condiciones generales orientado en sus tres esferas mentales, es colaborador con examen físico. Descripción de hallazgos

- Examen mental: Adecuada presentación personal, tono de voz adecuado, con adecuado intervalo pregunta respuesta, pensamiento coherente, adecuada producción ideoverbal, afecto de fondo triste, sin delirios evidentes, sin ideas de muerte, de autoagresión o agresión a terceros, juicio de la realidad conservado, no alucina, sensorio sin alteraciones evidentes en cálculo, orientación, abstracción ni memoria.
- Neurológico: No se evalúa fuerza en miembro inferior derecho por tiempo reciente quirúrgico.
- Organos de los sentidos: Sin lesiones recientes relacionadas con el evento al momento del examen físico.

ANA MARIA MANTILLA CORREA
PROFESIONAL UNIVERSITARIO FORENSE

Ciencia con sentido humanitario, un mejor país

INFORME PERICIAL DE CLÍNICA FORENSE

Número único de informe: UBCALI-DSVLLC-01186-2022



- Cara, cabeza, cuello: Sin lesiones recientes relacionadas con el evento al momento del examen físico.
- Cavidad oral: Sin lesiones recientes relacionadas con el evento al momento del examen físico.
- ORL: Sin lesiones recientes relacionadas con el evento al momento del examen físico.
- Tórax: Sin lesiones recientes relacionadas con el evento al momento del examen físico.
- Senos: No aplica
- Abdomen: Dos escoriaciones de fondo rosa con costra seca central, la mayor mide 6x1 cm y la menor mide 3x0.5 cm, y están ubicadas en flanco izquierdo con línea medio claviclar izquierda.
- Genital: No aplica
- Espalda: Sin lesiones recientes relacionadas con el evento al momento del examen físico.
- Región glútea: No aplica
- Axilas: Sin lesiones recientes relacionadas con el evento al momento del examen físico.
- Miembros superiores: Herida curvilínea, oblicua, en proceso de cicatrización, hipertrofica, hiperpigmentada de 3x0.2 cm ubicada en cara medial de falange medial de tercer dedo de la mano derecha, es ostensible
- Miembros inferiores: Herida quirúrgica de forma irregular, con bordes irregulares, con fondo eritematoso, de 16x18 cm, ubicado en la cara anterior del tercio superior del muslo izquierdo, lo anterior corresponde a injerto. En miembro inferior derecho se observa tutor externo
- Osteomuscular: Ingresa en silla de ruedas con pierna y pie derecho cubierto completamente con vendaje elástico, se observa tutor externo con 5 inserciones: tres en pierna derecha y dos en pie derecho. Tiene arcos de movilidad articular de tres extremidades completos, excepto miembro inferior derecho el cual no se evalúa por tiempo quirúrgico, tiene adecuada movilidad de cuello, flexión de columna lumbosacra grado 3.
- Piel y Faneras: lo referido en Miembros Superiores, Miembros Inferiores
- Zona Subungueal: Sin lesiones recientes relacionadas con el evento al momento del examen físico.
- Anal y Perianal: No aplica

ANÁLISIS, INTERPRETACIÓN Y CONCLUSIONES

Se trata de un hombre en la sexta década de la vida quien el 09/01/2022 sufre accidente de tránsito en calidad de pasajero de Jeep, que colisiona contra un automóvil. Aporta historia clínica que documenta fractura expuesta distal de tibia y peroné derecho, por lo realizan lavado quirúrgico, desbridamiento y reducción abierta mas fijación con tutor externo en miembro inferior derecho. Paciente con antecedente de insuficiencia venosa crónica, linfedema y pie equino derecho, encontrando ulcera venosa activa por lo que deciden dejar tutor externo, realizan injerto de espesor parcial y colocación de sistema VAC para manejo de ulcera. Paciente con evolución torpida quien el 4/2/2022 en curación por terapia enterostomal evidencian infección de sitio operatorio, por lo anterior realizan nuevo lavado quirúrgico y realiza cubriendo con antibiótico. Al examen medico legal presenta lesiones actuales consistentes con el relato de los hechos y la historia clínica aportada, por lo que se determinan los siguiente parámetros medico legal: Mecanismos traumáticos de lesión: Abrasivo; Contundente. Incapacidad medico legal PROVISIONAL CIEN(100) DÍAS. SECUELAS MÉDICO LEGALES: Deformidad física que afecta el cuerpo de carácter permanente.

Debe regresar en seis meses, para nuevo reconocimiento medico legal, aportando historia clínica completa del día de los hechos, controles por parte de especialidad tratantes e imágenes diagnósticas, para definir parámetros medico legales.

Atentamente,

ANA MARIA MANTILLA CORREA
PROFESIONAL UNIVERSITARIO FORENSE

NOTA: Este informe pericial fue elaborado a solicitud de autoridad competente con destino al proceso penal indicado en el oficio de remisión, no reemplaza ni homologa a la incapacidad laboral.

06/02/2022 17:43

Caso: UBCALI-DSVLLC-01043-C-2022

Pag. 3 de 3



**INSTITUTO NACIONAL DE MEDICINA LEGAL Y CIENCIAS FORENSES
UNIDAD BÁSICA CALI**

DIRECCIÓN: CALLE 4B No. 36-01. CALI, VALLE DEL CAUCA
TELÉFONO: 57 6025540970-6025542447 Telefonía IP 6014036944 Ext 2237-2238-2259-2279

INFORME PERICIAL DE CLÍNICA FORENSE

Número único de informe: UBCALCA-DSVA-08480-2022

CIUDAD Y FECHA: CALI. 08 de agosto de 2022
OFICIO PETITORIO: No. sin - 2022-01-26. Ref: Noticia criminal 760016099165202280189 -
AUTORIDAD SOLICITANTE: DIEGO LENIS
SECRETARIA DE MOVILIDAD DE CALI UNIDAD CRIMINALISTICA
ALCALDIA
AUTORIDAD DESTINATARIA: DIEGO LENIS
SECRETARIA DE MOVILIDAD DE CALI UNIDAD CRIMINALISTICA
ALCALDIA
Cra 3° N° 56 - 90
CALI, VALLE DEL CAUCA
NOMBRE EXAMINADO: EDISON MONTOYA CAMBINO
IDENTIFICACIÓN: CC 16730292
EDAD REFERIDA: 56 años
ASUNTO: Lesiones

Metodología:

• La aplicación del método científico en el desarrollo de las valoraciones medicolegales, la documentación y el manejo técnico de los elementos de prueba recolectados y asociados, que deberán ser utilizados y analizados en el contexto específico de cada caso; como se establece en el Reglamento Técnico para el Abordaje Integral de Lesiones en Clínica Forense DG-M-RT-01-V01, Versión 01 de octubre de 2010.

Examinado hoy lunes 08 de agosto de 2022 a las 14:57 horas en Segundo Reconocimiento Médico Legal. Previa explicación de los procedimientos a realizar en la valoración, la importancia de los mismos para el proceso judicial o administrativo, se diligencia el consentimiento informado, se toma firma y huella dactilar del índice derecho del examinado en el consentimiento informado

INFORMACIÓN ADICIONAL AL COMENZAR EL ABORDAJE FORENSE: NOTA: Se le pregunta al examinado sobre factores de posible riesgo de contacto con COVID 19, a las cuales responde de forma negativa, se utiliza tapabocas quirúrgico tanto el usuario como la suscrita perito, se utiliza careta, en el momento del examen físico se usa alcohol en manos antes y después del examen. Aporta OFICIO PETITORIO solicitando dictamen de lesiones personales, documento de identidad, copia de historia clínica, exámenes paraclínicos y copia de anterior dictamen radicado con # según el cual hoy asiste a SEGUNDO reconocimiento por accidente de tránsito " el 09/01/2022 a las 12:30 del mediodía, yo me encontraba en todo el CAI de Manuela Beltrán, en la calle 112 con carera 26 J, yo iba como pasajero en un Jeep, cuando este colisiona contra un taxi, yo salí volando del Jeep y mi pierna quedo entre el bomper del Jeep y el piso del asfalto, quede atrapado, la gente tuvo que levantar el Jeep para sacar mi pierna, al rato llego la ambulancia quien me llevo a la Clínica Cristo Rey"; presentando trauma y herida compleja en tercer dedo de mano derecha; herida tipo laceración en abdomen en flanco derecho; tobillo derecho con ulcera crónica; trauma, dolor y limitación funcional en pierna derecha con fractura expuesta distal de tibia y peroné derechos, con compromiso articular con lavado quirúrgico, desbridamiento, reducción abierta, fijación con externa con tutor externo; antecedente de

CLAUDIA PATRICIA HURTADO GARZON
PROFESIONAL ESPECIALIZADO FORENSE

Ciencia con sentido humanitario, un mejor país

INFORME PERICIAL DE CLÍNICA FORENSE
Número único de informe: UBCALCA-DSVA-08480-2022



insuficiencia venosa crónica, linfedema y pie equino, encontrando úlcera venosa activa en pierna derecha, por lo que deciden dejar tutor externo, lavado quirúrgico, colocación de injerto de espesor parcial, sistema VAC para manejo de úlcera. Se dictaminaron parámetros medicolegales así: Mecanismos traumáticos de lesión: Abrasivo; Contundente. Incapacidad médico legal PROVISIONAL CIEN (100) DÍAS. SECUELAS MÉDICO LEGALES: Deformidad física que afecta el cuerpo de carácter permanente.

ATENCIÓN EN SALUD: Fue atendido en Hospital Universitario de Valle, Clínica Cristo Rey. Aporta copia de historia clínica número 16730292, que refiere en sus partes pertinentes lo siguiente: 09/01/2022 a las 01:55 pm, paciente ingresa al servicio de urgencias por contexto de accidente de tránsito, presentando trauma y herida compleja en tercer dedo de mano derecha, radiografía de mano derecha normal; herida tipo laceración por quemadura por fricción en abdomen en flanco derecho; antecedente de tobillo derecho con gran úlcera crónica en toda la región anterior y posterior distal de la pierna derecha; trauma, dolor y limitación funcional en pierna derecha con fractura expuesta en dicha úlcera distal de tibia y peroné derechos; con compromiso articular, disminución de la densidad ósea, manejado con lavado quirúrgico, desbridamiento, reducción abierta, fijación con tutor externo, se interconsulta con cirugía reconstructiva por antecedente de insuficiencia venosa crónica, linfedema, pie equino y úlcera venosa activa en pierna derecha, por lo que deciden dejar el tutor externo, realizar lavado quirúrgico, colocación de injerto de espesor parcial, sistema VAC para manejo de úlcera, se remite a su EPS, firma Jhon Jairo Pérez, ortopedia, registro # 60742/54; control del 12/01/2022 eco doppler descarta patología arterial, sin signos de trombosis venosa profunda, pero alto riesgo de presentar patología por lo que recomienda anticoagular paciente para su egreso, con curaciones por terapia enterostomal, se realiza nuevo lavado quirúrgico, reacomodación del tutor externo, por mal alineación en varo, con buena evolución y salida, firma Luis Alberto Torres, ortopedia, registro # 765074/2012; controles del 04/02/2022 se evidencia salida del material purulento en sitio de inserción de tutor externo, se evidencian larvas, edema y eritema en pierna derecha, ortopedia refiere con injerto en buenas condiciones generales, indica lavado quirúrgico y realiza cubrimiento con antibióticos; 28/02/2022, 16/03/2022, 23/03/2022, buena evolución, con fractura hacia la consolidación, se indica retiro de tutor, firma Edmond Cobo, ortopedia, registro # 13210; 26/04/2022 paciente sin dolor, con edema linfático severo, úlcera con costra, injertos integrados, radiografía con fractura en proceso intermedio de consolidación, se retira tutor externo; 07/06/2022 deformidad en varo de tobillo, acortamiento de extremidad, arco de movilidad casi nulo, niega dolor, iniciar apoyo con caminador y se remite a clínica de pie, firma Iliana Valdés, ortopedia, registro # 9683-92. Nota: historia clínica aportada por el examinado.

ANTECEDENTES: Médico legales: Refiere negativo. Sociales: Refiere labora como constructor independiente; vive con el hermano, los papás de la cuñada y la cuñada; estrato 1; estudios hasta sexto grado. Familiares: Refiere madre con hipertensión arterial y diabetes mellitus; abuela falleció con amputación de piernas bilateral. Patológicos: Refiere, obesidad; insuficiencia venosa crónica con úlcera en pierna derecha y linfedema hace 12 años, leptospirosis hace 12 años. Quirúrgicos: Refiere negativo. Traumáticos: Refiere negativo. Hospitalarios: Refiere hospitalización por leptospirosis hace 12 años. Psiquiátricos: Refiere negativo. Toxicológicos: Refiere toma licor de forma ocasional.

REVISIÓN POR SISTEMAS

Refiere dolor en pierna derecha.

CLAUDIA PATRICIA HURTADO GARZON
PROFESIONAL ESPECIALIZADO FORENSE

Ciencia con sentido humanitario, un mejor país

INFORME PERICIAL DE CLÍNICA FORENSE
Número único de informe: UBCALCA-DSVA-08480-2022



EXAMEN MÉDICO LEGAL

DATOS ANTROPOMÉTRICOS: Peso: 95 kg. Talla: 175 cm.

Aspecto general: Buen estado general, eufímico, colaborador, se mantiene tranquilo durante el examen medicolegal.

Descripción de hallazgos

- Neurológico: Sin lesiones recientes relacionadas con el evento al momento del examen físico.
- Organos de los sentidos: Sin lesiones recientes relacionadas con el evento al momento del examen físico.
- Cara, cabeza, cuello: Sin lesiones recientes relacionadas con el evento al momento del examen físico.
- Cavidad oral: Sin lesiones recientes relacionadas con el evento al momento del examen físico.
- ORL: Sin lesiones recientes relacionadas con el evento al momento del examen físico.
- Tórax: Sin lesiones recientes relacionadas con el evento al momento del examen físico.
- Senos: No aplica.
- Abdomen: Lo referido en piel.
- Genital: No aplica.
- Espalda: Sin lesiones recientes relacionadas con el evento al momento del examen físico.
- Región glútea: Sin lesiones recientes relacionadas con el evento al momento del examen físico.
- Axilas: Sin lesiones recientes relacionadas con el evento al momento del examen físico.
- Miembros superiores: Lo referido en osteomuscular y piel.
- Miembros inferiores: Lo referido en osteomuscular y piel.
- Osteomuscular: Al examen físico ingresa caminando por sus propios medios, marcha apoyado en muletas, con gran compromiso de pies bilateral, de predominio en lado derecho, ya descrito en presanidad, no logra adecuada postura en puntas de pies y talones, arcos de movilidad articular de cuatro extremidades conservados, excepto hombros y tobillos descritos en presanidad, rodillas sin signos de inestabilidad articular, pruebas meniscales negativas, adecuada movilidad de cuello, flexión de columna lumbar grado IV, fuerza muscular conservada. Presenta en presanidad abducción de hombro derecho limitado a 100 grados y del izquierdo a 40 grados, donde refiere dolor desde hace 20 días (julio 2022); presenta dificultad y dolor para el cierre completos de dedos de manos bilateral; hiperlordosis lumbar; obesidad; deformidad de tobillos en varo y con pies equivaro bilateral, con arcos de movilidad articular de tobillo izquierdo muy limitados, así mismo el lado derecho gran compromiso de tejidos blandos subyacentes en tercio medio y distal de pierna derecha con edema de muslo, rodilla, pierna, tobillo y pie derecho que no pertenece a los hechos y altera de forma ostensible la presanidad.
- Piel y Faneras: macula hiperocrómica la mayor de 6x1 cm y la otra de 3 cm, en flanco abdominal izquierdo con línea medio claviclar izquierda; cicatriz curvilínea, oblicua, hipertrófica, hiperocrómica de 2 cm en cara medial de falange medial de tercer dedo de la mano derecha; cicatriz irregular, hipocrómica, rectangular de 16x14 cm, en la cara anterior del tercio medio del muslo izquierdo, compatible con área donante de injerto, ya sin tutor externo en pierna derecha. Presenta en presanidad mala calidad de piel, con cicatriz irregular, circular, con compromiso de tejidos blandos subyacentes, color ocre de toda la pierna, tobillo y pie derecho compatible con ulcera antigua ya cerrada, con adecuados injertos de en una extensión de 33x34 cm que no pertenece a los hechos y altera de forma ostensible la presanidad.
- Zona Subungueal: Sin lesiones recientes relacionadas con el evento al momento del examen físico.
- Anal y Perianal: No aplica.

CLAUDIA PATRICIA HURTADO GARZON
PROFESIONAL ESPECIALIZADO FORENSE

Ciencia con sentido humanitario, un mejor país

INFORME PERICIAL DE CLÍNICA FORENSE**Número único de informe: UBCALCA-DSVA-08480-2022****ANÁLISIS, INTERPRETACIÓN Y CONCLUSIONES**

Teniendo en cuenta la presanidad tan alterada y que el examinado, no aporta radiografías ni escanografías, para poder determinar elemento causal, incapacidad médico legal y secuelas si las hubiere es necesario, asistir a tercer reconocimiento en un mes con copia de historia clínica completa relacionada con los hechos, controles médicos completos, radiografías completas y las recientes; en radicación se asigna cita y se informa al examinado.

Atentamente,



CLAUDIA PATRICIA HURTADO GARZON
PROFESIONAL ESPECIALIZADO FORENSE

NOTA: Este informe pericial fue elaborado a solicitud de autoridad competente con destino al proceso penal indicado en el oficio de remisión, no reemplaza ni homologa a la incapacidad laboral.

08/08/2022 16:47

Caso: UBCALCA-DSVA-07955-C-2022

Pag. 4 de 4



INSTITUTO NACIONAL DE MEDICINA LEGAL Y CIENCIAS FORENSES UNIDAD BÁSICA CALI

DIRECCIÓN: CALLE 4B No. 36-01, CALI, VALLE DEL CAUCA
TELÉFONO: 57 6025540970-6025542447 Telefonía II: 6014068944 Ext 2237-2238-2259-2279

INFORME PERICIAL DE CLÍNICA FORENSE

Número único de informe: UBCALCA-DSVA-00549-2023

CIUDAD Y FECHA: CALI, 17 de enero de 2023
OFICIO PETITORIO: No. SD - 2022-01-26. Ref: Noticia criminal 7600160991652022-189 -
AUTORIDAD SOLICITANTE: CRIMINALISTICA
AUTORIDAD DESTINATARIA: FISCALIA GENERAL DE LA NACION
CRIMINALISTICA
FISCALIA GENERAL DE LA NACION
CR 3 56 90CL 10 6-24
CALI, VALLE DEL CAUCA
NOMBRE EXAMINADO: EDISON MONTROYA CAMBINDO
IDENTIFICACIÓN: CC 16730292
EDAD REFERIDA: 56 años
ASUNTO: Lesiones

Metodología:

• La aplicación del método científico en el desarrollo de las valoraciones medicolegales, la documentación y el manejo técnico de los elementos de prueba recolectados y asociados, que deberán ser utilizados y analizados en el contexto específico de cada caso; como se establece en el Reglamento Técnico para el Abordaje Integral de Lesiones en Clínica Forense DG-M-RT-01-V01, Versión 01 de octubre de 2010.

Examinado hoy martes 17 de enero de 2023 a las 18:09 horas en Cuarto Reconocimiento Médico Legal. Previa explicación de los procedimientos a realizar en la valoración, la importancia de los mismos para el proceso judicial o administrativo, se diligenció el consentimiento informado, se toma firma y huella dactilar del índice derecho del examinado en el consentimiento informado.

INFORMACIÓN ADICIONAL AL COMENZAR EL ABORDAJE FORENSE: NOTA: Se le pregunta al examinado sobre factores de posible riesgo de contacto con COVID 19, a las cuales responde de forma negativa, se utiliza tapabocas quirúrgico tanto al usuario como la suscrita perito, en el momento del examen físico se usa alcohol en manos antes y después del examen. Aporta OFICIO PETITORIO solicitando dictamen de lesiones personales, documento de identidad, copia de la denuncia, copia de historia clínica, exámenes paraclinicos y copia de anteriores valoraciones radicadas con # UBCALI-DSVLLC-01186-2022, UBCALCA-DSVA-08480-2022 y UBCALCA-DSVA-10072-2022 según las cuales hoy asiste a CUARTO reconocimiento por accidente de tránsito " el 09/01/2023 a las 12:30 de mediodía, yo me encontraba en todo el CAL de Manuel Beltrán, en la calle # 12 con Carrera 26 J, yo iba como pasajero en un Jeep, cuando este colisiona contra un taxi, yo salí volando del Jeep y mi pierna quedo entre el bumper del Jeep y el piso del asfalto, quedé atrapado, la gente tuvo que levantar el Jeep para sacar mi pierna, al rato llegó la ambulancia, que me llevo a la Clínica Crisó Rey", presentando trauma y herida compleja en tercer dedo de mano derecha; herida tipo laceración en abdomen en flanco derecho; tobillo derecho con úlcera crónica; trauma, dolor y limitación funcional en pierna derecha con fractura expuesta distal de tibia y peroné derechos, con compromiso articular, manejado con lavado quirúrgico, desbridamiento, reducción abierta, fijación con tutor externo; antecedente de insuficiencia venosa crónica, linfedema y pie equino,


CLAUDIA PATRICIA HURTADO BARZON
PROFESIONAL ESPECIALIZADO FORENSE

Ciencia con sentido humanitario. un mejor país

17/01/2023 18:45

Caso: UBCALCA-DSV 41953-C-2023

Pag. 1 de 4

INFORME PERICIAL DE CLÍNICA FORENSE

Número único de informe: UBCALCA-DSVA-00549-2023



encontrando ulcera venosa activa en pierna derecha, por lo que deciden dejar tutor externo, lavado quirúrgico, colocación de injerto de espesor parcial, sistema VAC para manejo de ulcera. Se dictaminaron parámetros medicolegales así: Mecanismos traumáticos de lesión: Contundente; Abrasivo. Incapacidad médico legal: DEFINITIVA CIEN(100) DÍAS. SECUELAS MÉDICO LEGALES: Deformidad física que afecta el cuerpo de carácter permanente; Perturbación funcional de miembro inferior derecha de carácter por definir; Perturbación funcional de órgano sistema de la locomoción de carácter por definir.

ATENCIÓN EN SALUD: Fue atendido en Hospital Universitario de Valle, Clínica Cristo Rey. Aporta copia de historia clínica número 16730292, que refiere en sus partes pertinentes lo siguiente: del 09/01/2022 a las 01:55 pm, paciente ingresa al servicio de urgencias por contexto de accidente de tránsito, presentando trauma y herida compleja en tercer dedo de mano derecha, radiografía de mano derecha normal; herida tipo laceración por quemadura por fricción en abdomen en flanco derecho; antecedente de tobillo derecho con gran ulcera crónica en toda la región anterior y posterior distal de la pierna derecha; trauma dolor y limitación funcional en pierna derecha, con fractura expuesta en dicha ulcera distal de tibia y peroné derechos; con compromiso articular, disminución de la densidad ósea, manejado con lavado quirúrgico, desbridamiento, reducción abierta, fijación con tutor externo, se interconsulta con cirugía reconstructiva por antecedente de insuficiencia venosa crónica, linfedema, pie equino y ulcera venosa activa en pierna derecha antigua, por lo que deciden dejar el tutor externo, realizar lavado quirúrgico, colocación de injerto de espesor parcial, sistema VAC para manejo de ulcera, se remite a su EPS, firma Jhon Jairo Pérez, ortopedia, registro # 60742/54; control del 12/01/2022 eco doppler descarta patología arterial, sin signos de trombosis venosa profunda, pero alto riesgo de presentar patología, por lo que recomienda anticoagular paciente, para su egreso, con curaciones por terapia enterostomal, se realiza nuevo lavado quirúrgico, reacomodación del tutor externo por mal alineación en varo, con buena evolución y salida, firma Luis Alberto Torres, ortopedia, registro # 765074/2012; controles del 04/02/2022 se evidencia salida de material purulento, en sitio de inserción de tutor externo, se evidencian larvas, edema y eritema en pierna derecha, ortopedia refiere manejo con injerto en buenas condiciones generales, indica lavado quirúrgico y realiza cubrimiento con antibióticos; 28/02/2022, 16/03/2022, 23/03/2022, buena evolución, con fractura hacia la consolidación, se indica retiro de tutor, firma Edmond Cobo, ortopedia, registro # 13210; control del 26/04/2022 paciente sin dolor, con edema linfático previo severo, ulcera con costra, injertos integrados, radiografía con fractura en proceso intermedio de consolidación, se retira tutor externo; 07/06/2022 deformidad en varo de tobillo, acortamiento de extremidad, arco de movilidad casi nulo, niega dolor, iniciar apoyo con caminador y se remite a clínica de pie, firma Iliana Valdés, ortopedia, registro # 9683-92; control del 17/08/2022 consolidación en varo, artrosis de tobillo, pie invertido, ulcera varicosa en el momento ya cicatrizada, se propone cirugía reconstructiva de pie, firma Carlos Enrique Ramírez Ávila, ortopedia, registro # 5967/93. Lectura de radiografías del 12/01/2022 de pierna derecha, doppler de miembro inferior derecho del 14/01/2022, radiografía de tobillo derecho del 19/01/2022, 25/01/2022, 26/01/2022 y 07/06/2022, radiografía de tobillo derecho del 22/01/2022 confirman diagnóstico y manejos. Nota: historia clínica aportada por el examinado, se devuelven 50 folios y placas aportadas en un CD.

ANTECEDENTES: Médico legales: Refiere negativo. Sociales: Refiere labora como constructor independiente; vive con el hermano, los papás de la cuñada y la cuñada; estrato 1; estudios hasta sexto grado. Familiares: Refiere madre con hipertensión arterial y diabetes mellitus; abuela falleció con amputación de piernas bilateral. Patológicos: Refiere, obesidad;


CLAUDIA PATRICIA HURTADO GARZON
PROFESIONAL ESPECIALIZADO FORENSE

Ciencia con sentido humanitario, un mejor país

INFORME PERICIAL DE CLÍNICA FORENSE

Número único de informe: UBCALCA-DSVA-00549-2023



insuficiencia venosa crónica con úlcera en pierna derecha y linfedema hace 12 años, leptospirosis hace 12 años. Quirúrgicos: Refiere negativo. Traumáticos: Refiere negativo. Hospitalarios: Refiere hospitalización por leptospirosis hace 12 años. Psiquiátricos: Refiere negativo. Toxicológicos: Refiere toma licor de forma ocasional.

REVISIÓN POR SISTEMAS

Refiere dolor en pierna derecha.

EXAMEN MÉDICO LEGAL

DATOS ANTROPOMÉTRICOS: Peso: 95 kg. Talla: 175 cm.

Aspecto general: Buen estado general, eutímico, colaborador, se mantiene tranquilo durante el examen medicolegal.

Descripción de hallazgos

- Neurológico: Sin lesiones recientes relacionadas con el evento al momento del examen físico.
- Organos de los sentidos: Sin lesiones recientes relacionadas con el evento al momento del examen físico.
- Cara, cabeza, cuello: Sin lesiones recientes relacionadas con el evento al momento del examen físico.
- Cavidad oral: Sin lesiones recientes relacionadas con el evento al momento del examen físico.
- ORL: Sin lesiones recientes relacionadas con el evento al momento del examen físico.
- Tórax: Sin lesiones recientes relacionadas con el evento al momento del examen físico.
- Senos: No aplica.
- Abdomen: Lo referido en piel.
- Genital: No aplica.
- Espalda: Sin lesiones recientes relacionadas con el evento al momento del examen físico.
- Región glútea: Sin lesiones recientes relacionadas con el evento al momento del examen físico.
- Axilas: Sin lesiones recientes relacionadas con el evento al momento del examen físico.
- Miembros superiores: Lo referido en osteomuscular y piel.
- Miembros inferiores: Lo referido en osteomuscular y piel.
- Osteomuscular: Al examen físico ingresa caminando por sus propios medios, marcha apoyado en una muleta, con gran compromiso de pies bilateral, de predominio en lado derecho, ya descrito en presanidad, logra difícil postura en puntas de pies y talones, arcos de movilidad articular de cuatro extremidades conservados, excepto hombros y tobillos descritos en presanidad, rodillas sin signos de inestabilidad articular, pruebas meniscales negativas, adecuada movilidad de cuello, flexión de columna lumbar grado IV, fuerza muscular conservada. Presenta en presanidad abducción de hombro derecho limitado a 100 grados y del izquierdo a 40 grados, donde refiere dolor desde hace 20 días (julio 2022); presenta dificultad y dolor para el cierre completos de dedos de manos bilateral; hiperlordosis lumbar; obesidad; deformidad de tobillos en varo y con pies equinovaro bilateral, con arcos de movilidad articular de tobillo izquierdo muy limitados, así mismo el lado derecho gran compromiso de tejidos blandos subyacentes en tercio medio y distal de pierna derecha con severo edema de muslo, rodilla, pierna, tobillo y pie derecho que no pertenece a los hechos y altera de forma ostensible la presanidad.
- Piel y Faneras: macula hiperocrómica la mayor de 6x1 cm y la otra de 3 cm, en flanco abdominal izquierdo con línea medio claviclar izquierda; cicatriz curvilínea, oblicua, hipertrófica, hiperocrómica de 2 cm en cara medial de falange medial de tercer dedo de la mano derecha; cicatriz irregular, hipocrómica, rectangular de 16x14 cm, en la cara anterior del tercio medio del muslo izquierdo, compatible con área donante de injerto, ya sin tutor externo en pierna derecha. Presenta en presanidad mala calidad de piel, con cicatriz irregular, circular, con compromiso de

CLAUDIA PATRICIA HURTADO GARZON
PROFESIONAL ESPECIALIZADO FORENSE

Ciencia con sentido humanitario, un mejor país

INFORME PERICIAL DE CLÍNICA FORENSE
Número único de informe: UBCALCA-DSVA-00549-2023




tejidos blandos subyacentes, color ocre de toda la pierna, tobillo y pie derecho compatible con úlcera antigua ya cerrada, con adecuados injertos de en una extensión de 33x34 cm, presenta además acrocianosis que no pertenece a los hechos y a la vez de forma ostensible la presanidad.

- Zona Subungueal: Sin lesiones recientes relacionadas con el evento al momento del examen físico.
- Anal y Perianal: No aplica.

ANÁLISIS, INTERPRETACIÓN Y CONCLUSIONES

Teniendo en cuenta lo aportado en historia clínica, contras medicos, anteriores dictámenes, se encuentra presanidad muy alterada, por lo cual se declara: Al examen presenta lesiones actuales consistentes con el relato de los hechos. Mecanismos traumáticos de lesión: Contundente; Abrasivo. Incapacidad médico legal DE DEFINITIVA CIENTO (100) DÍAS. SECUELAS MÉDICO LEGALES: Deformidad física que afecta al cuerpo de carácter permanente; Perturbación funcional de miembro inferior derecho de carácter transitorio; Perturbación funcional de órgano sistema de la locomoción de carácter transitorio.

Atentamente,


CLAUDIA PATRICIA HURTADO GARZON
PROFESIONAL ESPECIALIZADA FORENSE

NOTA: Este informe pericial fue elaborado a solicitud de autoridad competente con destino al proceso penal indicado en el oficio de remisión, no reemplaza ni homologa a la incapacidad laboral.

17/01/2023 18:45

Caso: UBCALCA-DSVA-09956-U-2022

Pag. 4 de 4

RESUMEN EPICRISIS

PACIENTE: EDISON MONTOYA CAMBINDO		IDENTIFICACION: CC 16730292	HC: 16730292 - CC
FECHA DE NACIMIENTO: 20/6/1966	EDAD: 55 Años	SEXO: M	TIPO AFILIADO: Otro
RESIDENCIA: CALLE 120F 20 48	VALLE DEL CAUCA-CALI	TELEFONO: 3215345593	
NOMBRE ACOMPAÑANTE:	PARENTESCO:	TELEFONO:	
FECHA INGRESO: 09/01/2022 01:55 PM	FECHA EGRESO:	CAMA: H504B	
DEPARTAMENTO: HOS005 - HOSPITALIZACION 5 PISO	SERVICIO: HOSPITALARIO		
CLIENTE: COOSALUD EPS SA	PLAN: COOP DE DESARR (COOSALUD EPS) 2022 SUBSIDIADO		

FECHA	MOTIVOS DE CONSULTA Y ENFERMEDAD ACTUAL
2022-01-09	<p>14:03 micsisro - MICHAEL ALEXANDER SISA RODRIGUEZ</p> <p>MOTIVO DE CONSULTA : ME ACCIDENTE</p> <p>ENFERMEDAD ACTUAL : PACIENTE DE 55 AÑOS DE EDAD, INGRESA AL SERVICIO DE URGENCIAS TRAÍDO POR APH EN CONTEXTO DE ACCIDENTE DE TRANSITO SUFRIENDO TRAUMATISMO EN EXTREMIDAD SUPERIOR E INFERIOR A NIVEL DE MANO DERECHA Y TOBILLO DERECHO CON DOLOR INTENSIDAD 7/10 SEGUNEVA, LIMITACIÓN FUNCIONAL, CONTUSIÓN LEVE EN MESOGASTRIO CON QUEMADURA POR FRICCIÓN, NO DOLOR, SIN SIGNOS DE IRRITACIÓN PERITONEAL, NIEGA OTROS TRAUMAS Y SINTOMAS.</p> <p>ANTECEDENTES PERSONALES: ** PATOLÓGICOS: INSUFICIENCIA VENOSA + ULCERA CRONICA SECULAR EN MIEMBRO INFERIOR DERECHO ** FARMACOLÓGICOS: NIEGA ** QUIRÚRGICOS: NIEGA ** ALÉRGICOS: NIEGA ** TÓXICOS: NIEGA</p> <p>PROTOCOLO COVID 1. ¿ HA TENIDO SÍNTOMAS RESPIRATORIOS EN LOS ÚLTIMOS 14 DÍAS? NIEGA 2. ¿ HA VIAJADO EN LOS ULTIMOS14 DÍAS? NIEGA 3. ¿ HA TENIDO CONTACTO CON ALGÚN CASO SOSPECHOSO O CONFIRMADO PARA COVID? NIEGA</p> <p>NOTA: SE REALIZA VALORACIÓN Y ATENCIÓN DEL PACIENTE CON LOS IMPLEMENTOS DE PROTECCIÓN PERSONAL COMPLETOS (BATA, GORRO, MONOGAFAS, CARETA Y TAPABOCAS N95), LAVADO DE MANOS PREVIO Y POSTERIOR CONTACTO DE PACIENTE.</p>

EXAMEN FISICO/MENTAL		
USUARIO	FECHA	
MICHAEL ALEXANDER SISA RODRIGUEZ	2022-01-09	
TIPO SISTEMA	VALORACION	HALLAZGO
Neurologico 1	NORMAL	PACIENTE SIN DEFICITS NEUROLOGICOS APARENTES
Nervioso Central y Periferico	NORMAL	PACIENTE CON PARES CRANEALES SIN ALTERACIONES FUERZA MUSCULAR 5/5 TONO ADECUADO EN MIEMBROS SUPERIORES E INFERIORES REFLEJOS TENDINOSOS DE RESPUESTA NORMAL NO SE OBSERVAN MOVIMIENTOS INVOLUNTARIOS NO PRESENCIA DE SIGNOS MENINGEOS GLASGOW 15/15.
Organos de los Sentidos	NORMAL	CONJUNTIVAS Y ESCLERAS NORMALES PUPILAS ISOCORICAS REACTIVAS REGULARES FONDO DE OJO NORMAL NARIZ SIN EPISTAXIS NO SECRECIONES LABIOS DIENTES Y ENCIAS NORMALES LENGUA PALADAR Y FARINGE NORMALES PABELLON AURICULAR NORMAL MEMBRANA TIMPÁNICA NORMAL
CardioVascular	NORMAL	RUIDOS CARDIACOS RÍTMICOS REGULARES SIN PRESENCIA DE SOPLOS RUIDOS EXTRAÑOS O GALOPES. FOCO AÓRTICO Y PULMONAR DE BUENA AUSCULTACIÓN SIMILAR. FOCO MITRAL CON LA PRESENCIA DE PMI.
Respiratorio	NORMAL	TÓRAX SIMÉTRICO DISTENSIBLE SIN PRESENCIA DE DOLOR A LA PALPACIÓN. AL MOMENTO DE LA PERCUSIÓN SE ESCUCHA RESONANTE Y EN LA AUSCULTACIÓN NO SE ESCUCHA LA PRESENCIA DE SIBLancias O ESTERTORES.
GenitoUrinario	NORMAL	SIN ALTERACIONES
Esfera Mental	NORMAL	PACIENTE CON ADECUADA ORIENTACION TEMPORoespacial LUCIDEZ RESPUESTAS ADECUADAS MODULA AFECTO.
Piel y Faneras	NORMAL	DE COLORACION NORMAL SIN LESIONES
Extremidades	ANORMAL	EXTREMIDADES: SIMETRICAS, PULSOS PERIFERICOS PRESENTES, LLENADO CAPILAR <2SEG MANO DERECHA III DEDO CON HERIDA COMPLEJA, SANGRADO CONTROLADO, DOLOR A LA PALPACIÓN, LIMITACIÓN FUNCIONAL TOBILLO DERECHO ULCERA CRONICA, SIN SECRECION PURULENTA, DEFORMIDAD, DOLOR INTENSO A LA PALPACIN, LIMITACIÓN FUNCIONAL
Ginecologico	NORMAL	SIN ALTERACIONES
Abdomen	NORMAL	ABDOMEN SIN CICATRICES SIMÉTRICO BLANDO DEPRESIBLE RUIDOS PERISTÁLTICOS NORMALES SIN PRESENCIA DE MASAS O MEGALIAS
Mamas	NORMAL	SIMETRICAS NO MASAS NO LESIONES NO SECRECIONES.
Cabeza y Cuello	NORMAL	PACIENTE NORMOCEFÁLICO CON ROSTRO SIMÉTRICO NO SE OBSERVAN LESIONES O EDEMA MASAS NI DEPRESIONES CABELLO DE PATRÓN NORMAL SE OBSERVA TRAQUEA CENTRADA TIROIDES DE CONSISTENCIA NORMAL NO SE PALPAN MASAS NO ADENOPATIAS.
Piel	NORMAL	DE COLORACION NORMAL SIN LESIONES
Sistema Endocrino	NORMAL	EN LIMITES DE NORMALIDAD

General

Normal

LISTADO DE SIGNOS VITALES																				
FECHA	HORA	F.C.	F.R.	P.V	PVC	PIC	PESO	TALLA	IMC	TENSION	MED.	SITIO T.A.	TEMP.	T.INCU	MANUAL	EVA	SATO ₂	PC	BORG	METS
2022-01-12	12:00	87	20	--	--	--	70,00	--	--	133 / 79	97	Miembro Superior Derecho(NINV)	36.10	--	--	--	98.00	--	--	--
USUARIO	CAMILA ALEJANDRA ANACONA NUNEZ						ESPECIALIDAD	AUXILIAR DE ENFERMERIA												
2022-01-09	19:48	64	18	--	--	--	1,00	--	--	118 / 73	88	Miembro Superior Izquierdo(NINV)	36.30	--	--	--	98.00	--	--	--
USUARIO	MICHELL JOHANNA SERNA BELTRAN						ESPECIALIDAD	AUXILIAR DE ENFERMERIA												

DIAGNOSTICOS DE INGRESO ASIGNADOS					
CODIGO	DIAGNOSTICO DE INGRESO	ESTADO	OBSERVACION	USUARIO	FECHA
T07X	TRAUMATISMOS MULTIPLES NOESPECIFICADOS			MICHAEL ALEXANDER SISA RODRIGUEZ	2022-01-09

FECHA	CONSOLIDADO DE EVOLUCIONES
2022-01-09	<p>14:06 SERVICIO: MICHAEL ALEXANDER SISA RODRIGUEZ - ESPECIALIDAD: MEDICINA GENERAL</p> <p>H. SUBJETIVO:</p> <p>H. OBJETIVO:</p> <p>ANALISIS:</p> <p>PLAN: PACIENTE DE 55 AÑOS DE EDAD, INGRESA AL SERVICIO DE URGENCIAS TRAÍDO POR APH EN CONTEXTO DE ACCIDENTE DE TRANSITO SUFRIENDO TRAUMATISMO EN EXTREMIDAD SUPERIOR E INFERIOR A NIVEL DE MANO DERECHA Y TOBILLO DERECHO CON DOLOR INTENSIDAD 7/10 SEGUNEVA, LIMITACIÓN FUNCIONAL, CONTUSIÓN LEVE EN MESOGASTRIO CON QUEMADURA POR FRICCIÓN, NO DOLOR, SIN SIGNOS DE IRRITACIÓN PERITONEAL, NIEGA OTROS TRAUMAS Y SINTOMAS.</p> <p>ANTECEDENTES PERSONALES: ** PATOLÓGICOS: INSUFICIENCIA VENOSA + ULCERA CRONICA SECUELAR EN MIEMBRO INFERIOR DERECHO ** FARMACOLÓGICOS: NIEGA ** QUIRÚRGICOS: NIEGA ** ALÉRGICOS: NIEGA ** TÓXICOS: NIEGA</p> <p>PROTOCOLO COVID 1. ¿ HA TENIDO SÍNTOMAS RESPIRATORIOS EN LOS ÚLTIMOS 14 DÍAS? NIEGA 2 ¿ HA VIAJADO EN LOS ULTIMOS14 DÍAS? NIEGA 3 ¿ HA TENIDO CONTACTO CON ALGÚN CASO SOSPECHOSO O CONFIRMADO PARA COVID? NIEGA</p> <p>NOTA: SE REALIZA VALORACIÓN Y ATENCIÓN DEL PACIENTE CON LOS IMPLEMENTOS DE PROTECCIÓN PERSONAL COMPLETOS (BATA, GORRO, MONOGAFAS, CARETA Y TAPABOCAS N95), LAVADO DE MANOS PREVIO Y POSTERIOR CONTACTO DE PACIENTE.</p> <p>EXAMEN FÍSICO: ENCUESTRO PACIENTE CON MUESTRAS DE DOLOR, SIN SIGNOS DE COMPROMISO NEUROLOGICO, HEMODINAMICO, NI RESPIRATORIO, SIGNOS VITALES DE TA: 120/70mmHg, FC: 75L/MIN, FR: 18R/MIN, SAO2: 98%, GLASGOW 15 DE 15, SIN SIGNOS DE FOCALIZACION NEUROLOGICA CC: NO MASAS, NO DOLOR A LA PALPACION, CARA: MUCOSAS HIDRATADAS, SIN LESIONES APARENTES, CUELLO MOVIL, NO DOLOR A LA PALPACION, SIN LIMITACION FUNCIONAL. C/p: RCR SIN SOPLOS + MV PRESENTE SIN AGREGADO. ABDOMEN: NO MASAS, NO MEGALIAS, QUEMADURAS POR FRICION EN MESOGASTRIO, ABUNDANTE PANICULO ADIPOSO, NO DOLOR A LA PALPACION, SIN SIGNOS DE IRRITACION PERITONEAL EXTREMIDADES: SIMETRICAS, PULSOS PERIFERICOS PRESENTES, LLENADO CAPILAR <2SEG MANO DERECHA III DEDO CON HERIDA COMPLEJA, SANGRADO CONTROLADO, DOLOR A LA PALPACIÓN, LIMITACIÓN FUNCIONAL TOBILLO DERECHO ULCERA CRONICA, SIN SECRECION PURULENTA, DEFORMIDAD, DOLOR INTENSO A LA PALPACIN, LIMITACIÓN FUNCIONAL SNC: SIN DÉFICIT NEUROLOGICO APARENTE, EN UN APARENTE BUEN ESTADO GENERAL</p> <p>IDX: ACCIDENTE DE TRANSITO TRAUMA EN MANO DERECHA --HERIDA COMPLEJA FALANGE DISTAL DEL III DEDO TRAUMA EN TOBILLO DERECHO **ULCERA CRONICA EN MIEMBRO INFERIOR DERECHO**</p> <p>A/p: PACIENTE CON TRAUMAS DESCRITOS ANTERIORMETE, EN EL MOMENTO ESTABLE, SE INGRESA PARA MANEJO ANALGÉSICO Y TOMA DE ESTUDIOS IMAGENOLOGICOS PARA DESCARTAR LESIONES AGUDAS.</p> <p>PLAN: URGENCIAS - NVO LEV: SSN 0.9 BOLSA 100CC - PARA PASO DE MEDICAMENTO DIPIRONA AMP 2GR, APLICAR 1 AMP EV C 8 HR; DILUIR Y PASAR LENTO TOXOIR T IM DU SS RADIOGRAFIAS - CURACIONES POR ENFERMERIA - GLUCOMETRIA (153mg/dl) . CSV AC REVALORAR</p> <p>GRACIAS!!</p>

Michael A. Sisa Rodriguez
Medico General
C.C. 11441416148
Fecolm: Universidad San Martín

Profesional: MICHAEL ALEXANDER SISA RODRIGUEZ

CC - 11441416148

Especialidad - MEDICINA GENERAL

17:11

SERVICIO:

MICHAEL ALEXANDER SISA RODRIGUEZ - **ESPECIALIDAD:** MEDICINA GENERAL

H. SUBJETIVO:

H. OBJETIVO:

ANALISIS:

PLAN: NOTA

REPORTE DE IMAGEN NO OFICIAL

RX MANO DERECHA: NO FRACTURAS, NI LUXACIONES

RX TOBILLO DERECHO: FRACTURA EXPUESTA DISTAL DE TIBIA Y PERONE

SS URGENTE VALORACION POR EL SERVICIO DE ORTOPEDIA, SE COMENTA CASO CLINICO A LA ESPERA DE VALORACION FORMAL PARA DEFINIR CONDUCTAS MEDICAS ADICIONALES, INSUMOS A ENFERMERIA PARA INMOVILIZACION CON YESO SUROPEDICO PARA ESTABILIZAR FOCO DE FRACTURA Y FAVORECER A LA CONSOLIDACION OSEA, SE DEJA ANTIBIOTICOTERAPIA PARENTERAL PROFILACTICO DE AMPLIO ESPECTRO, SE SOLICITAN LABORATORIOS PREQUIRURGICOS, SE LE EXPLICA REFIERE ENTENDER Y ACEPTAR.

Michael A. Sisa Rodriguez
Medico General
C.C. 11441416148
Fecolm: Universidad San Martín

Profesional: MICHAEL ALEXANDER SISA RODRIGUEZ

CC - 11441416148

Especialidad - MEDICINA GENERAL

17:38

SERVICIO:

MICHAEL ALEXANDER SISA RODRIGUEZ - **ESPECIALIDAD:** MEDICINA GENERAL

H. SUBJETIVO:

H. OBJETIVO:

ANALISIS:

PLAN: SE TRASLADA PACIENTE A SALA DE YESOS Y SE REALIZA INMOVILIZACION DE EXTREMIDAD CON FÉRULA DE YESO, PREVIA COBERTURA CON ALGODÓN LAMINADO, Y POSTERIOR FIJACIÓN CON VENDAJE ELÁSTICO, SE VERIFICA PERFUSIÓN DISTAL MOVILIDAD DISTAL. PROCEDIMIENTO REALIZADO SIN COMPLICACIONES. SE REALIZA INMOVILIZACION CON EL FIN DE ESTABILIZAR FOCO DE FRACTURA, AYUDAR EN LA CONSOLIDACIÓN OSEA Y DISMINUIR RIESGO DE LESIÓN NEUROVASCULAR Y CONSOLIDACIÓN ANÓMALA.

SE ORDENA TRASLADO A OBSERVACION URGENCIAS PARA CONTINUAR MANEJO MEDICO ESTABLECIDO
SE LE EXPLICA REFIERE ENTENDER Y ACEPTAR.

Michael A. Sisa Rodriguez
Medico General
C.C. 11441416148
Fecolm: Universidad San Martín

Profesional: MICHAEL ALEXANDER SISA RODRIGUEZ

CC - 11441416148

Especialidad - MEDICINA GENERAL

18:56

SERVICIO:

JAIRO IBARRA IMBACHI - **ESPECIALIDAD:** TRAUMATOLOGIA-ORTOPEDIA

H. SUBJETIVO:

H. OBJETIVO:

ANALISIS:

PLAN: NOTA MEDICA - ORTOPEDIA Y TRAUMATOLOGIA

EDINSON MONTOYA CAMBINO
55 AÑOS

PACIENTE QUIEN PRESENTO TRAUMA EN EXTREMIDADES, SE REVISAN IMAGENES DE INGRESO A LA INSTITUCION:
RX AP Y LATERAL DE TOBILLO DERECHO: PRESENTA FRACTURA DE TIBIA DISTAL CON COMPROMISO ARTICULAR Y PERONE DISTAL DESPLAZADA

RX AP Y OBLICUA DE MANO DERECHA: NO SIGNOS DE LUXACIONES O DE FRACTURAS
A LA VALORACION FISICA PRESENTE HERIDA EN REGION DISTAL DE PIERNA DERECHA AVULSIVA, CON ZONAS MACERADAS, ASOCIADO A LA HERIDA PRESENTA GRAN ULCERA QUE COMPROMETE TODA LA REGION DISTAL ANTERIOR Y POSTERIOR DE LA PIERNA, NO SIGNOS LOCALES DE INFECCION, NO SECRECIONES, NO ERITEMA, PULSOS DISTALES SIMETRICOS, LLENADO CAPILAR < 2 SEGUNDOS, NO OTRAS ALTERACIONES EN DEMAS EXTREMIDADES.

PLAN: PACIENTE CON ANTECEDENTE DE ULCERA CRONICA EN MIEMBRO INFERIOR DERECHO QUIEN PRESENTO TRAUMA POR ACCIDENTE DE TRANSITO Y FRACTURA EXPUESTA GRADO EN REGION DE DICHA ULCERA, REQUIERE SER LLEVADO A URGENCIAS DE MANERA URGENTE PARA LAVADO + DESBRIDAMIENTO + CURETAJE + REDUCCION CERRADA + FIJACION EXTERNA CON TUTOR TIPO AO PARA CONTROL DE DAÑOS Y POSTERIORMENTE EVALUAR PROCEDIMIENTOS DEFINITIVOS TANTOS OSEOS COMO DE TEJIDOS BLANDOS, SE LE EXPLICA AL PACIENTE SIN EMBARGO RELATA QUE NO AUTORIZA EL

PROCEDIMIENTO QUIRURGICO POR EL MOMENTO EN EL QUE NO SE PUEDE SUSTRAYERSE, SE MANTIENE EN SU POSICION EN LOS RESGUARDS DE RETRASAR LA CIRUGIA, INFECCION, OSTEOMIELITIS Y HASTA AMPUTACION DE LA EXTREMIDAD EL PACIENTE SE MANTIENE EN SU POSICION, SE DEJA BAJO VIGILANCIA CLINICA, ATENTOS A EVOLUCION.

Jairo Ibarra Imbachi
Ortopedia y Traumatología
Asesoría Clínica y Podología
C.C. 10297847

Profesional: JAIRO IBARRA IMBACHI
CC - 10297847
Especialidad - TRAUMATOLOGIA-ORTOPEDIA

19:05 SERVICIO:
IVAN DARIO GARCIA AMU - **ESPECIALIDAD: MEDICINA GENERAL**

H. SUBJETIVO:

H. OBJETIVO:

ANALISIS:

PLAN: EVOLUCION NOCHE MEDICINA GENERAL - OBSERVACION URGENCIAS 8VO PISO

EDISON MONTOKA CAMBINO
55 AÑOS

ACCIDENTE DE TRANSITO
FRACTURA EXPUESTA DE TIBIA Y PERONE DISTAL DERECHO
TRAUMA EN MANO DERECHA CON HERIDA EN 3ER DEDO

SUBJ: REFIERE SENTIRSE BIEN, CON DOLOR MODULADO.

OBJ: ACEPTABLES CONDICIONES GENERALES, SIN SIGNOS DE DIFICULTAD RESPIRATORIA.
SIGNOS VITALES: TA:110/70 MMHG, FC: 74 LPM, FR 18 RPM, T 36°C, SATO2: 98% AL AMBIENTE.

CABEZA: NORMOCEFALO, SIN ESTIGMAS DE TRAUMA.
ORL: PUPILAS ISOCÓRICAS, REACTIVAS, ESCLERAS ANICTERICAS, CONJUNTIVAS ROSADAS, MUCOSAS HUMEDAS
CUELLO: MOVIL, NO MASAS, NO ADENOPATIAS, SIN DOLOR A LA PALPACION.
CARDIO-PULMONAR: CAMPOS PULMONARES CON MURMULLO VESICULAR PRESENTE, NO AGREGADOS, RUIDOS CARDIACOS RITMICOS, NO AUSCULTO SOPLOS
ABDOMEN: BLANDO DEPRESIBLE, NO DOLOROSO A LA PALPACION, SIN SIGNOS DE IRRITACION PERITONEAL
EXTREMIDADES: MIEMBRO SUPERIOR DERECHO: A NIVEL DE MANO HERIDA EN 3ER DEDO, CUBIERTA CON GASAS Y MICROPORE NO ESTIGMAS DE SANGRADO, MOVILIDAD DE LOS DEDOS CONSERVADA, NO DEFECT NEUROVASCULAR DISTAL, MIEMBRO INFERIOR DERECHO: INMOVILIZADO CON FERULA SUROPEDIA, NO ESTIGMAS DE SANGRADO, DEDOS DEL PIE MOVILES, PULSOS DISTALES CONSERVADOS, LLENADO CAPILAR MENOR A 2 SEG.
SNC: PACIENTE ALERTA, ORIENTADO EN LAS 3 ESFERAS MENTALES

NOTA: SE REALIZA VALORACION Y ATENCION DEL PACIENTE CON LOS IMPLEMENTOS DE PROTECCION PERSONAL COMPLETOS (BATA, GORRO, MONOGAFAS, CARETA Y TAPABOCAS N95), LAVADO DE MANOS PREVIO Y POSTERIOR CONTACTO DE PACIENTE.

ANALISIS Y PLAN:
PACIENTE QUE SUFRE ACCIDENTE DE TRANSITO, SUFRIENDO TRAUMA EN TOBILLO DERECHO CON FRACTURA EXPUESTA DE TIBIA Y PERONE, VALORADO POR ORTOPEDIA QUIEN INDICA MANEJO QUIRURGICO, EN EL MOMENTO ESTABLE, SIN SIGNOS DE SIRS, EN ESPERA DE QUE EL PACIENTE SE DECIDA Y AUTORICE A REALIZAR PROCEDIMIENTO QUIRURGICO, REFIERE QUE LO VA A CONSULTAR CON SU HERMANO. EL SERVICIO DE ORTOPEDIA INSISTE EN LOS RIESGOS DE RETRASAR EL PROCEDIMIENTO (INFECCION, OSTEOMIELITIS Y HASTA AMPUTACION DE LA EXTREMIDAD). CONTINUA EN VIGILANCIA CLINICA, ATENTOS A EVOLUCION.

Ivan Dario Garcia

Ivan Dario Garcia
Medicina General
Reg. 1144040157
Médico de la Clínica

Profesional: IVAN DARIO GARCIA AMU
CC - 1144040157
Especialidad - MEDICINA GENERAL

20:19 SERVICIO:
ANTONIO VALENCIA CUELLAR - **ESPECIALIDAD: ANESTESIOLOGIA**

H. SUBJETIVO:

H. OBJETIVO:

ANALISIS:

PLAN: VALORACIÓN PREANESTÉSICA.
PACIENTE DE 55 AÑOS, CON IMPRESIONES DIAGNÓSTICAS DE:
ACCIDENTE DE TRANSITO
FRACTURA EXPUESTA DE TIBIA Y PERONE DISTAL DERECHO
TRAUMA EN MANO DERECHA CON HERIDA EN 3ER DEDO

CIRUGÍA PROPUESTA: COLOCACIÓN DE TUTOR EXTERNO EN MIEMBRO INFERIOR DERECHO.

ANTECEDENTES PERSONALES
- PATOLÓGICOS: INSUFICIENCIA VENOSA + ÚLCERA CRÓNICA SECUELAR EN MIEMBRO INFERIOR DERECHO
- FARMACOLÓGICOS: AUTOMEDICA OCASIONALMENTE IBUPROFENO O DICLOFENACO ORAL.
- ALÉRGICOS: NO REFIERE
- QUIRÚRGICOS: TRATAMIENTO QUIRÚRGICO DE ÚLCERA EN PIERNA DERECHA (?)

CLASE FUNCIONAL I/IV, NIEGA SÍNTOMAS CARDIOVASCULARES O RESPIRATORIOS ACTIVOS - PACIENTE NO REFIERE TRAUMA CRANEAL Y/O PÉRDIDA DE CONOCIMIENTO AL MOMENTO DEL ACCIDENTE

ENCUESTA INSTITUCIONAL DE ESTRATIFICACIÓN DE RIESGO PARA COVID19: BAJO RIESGO.

- SIN PREDICTORES DE VÍA AÉREA DIFÍCIL
- RUIDOS CARDIACOS RÍTMICOS SIN SOPLOS, MURMULLO VESICULAR CONSERVADO SIN AGREGADOS
- ABDOMEN BLANDO, DEPRESIBLE, NO DOLOROSO
- BUEN LLENADO CAPILAR, PULSOS PERIFÉRICOS PRESENTES DE BUENA INTENSIDAD.
- NEUROLÓGICO SIN DÉFICIT APARENTE, GLASGOW 15/15

PARACLÍNICOS:

- HB 12.8, HTC 38, PLAQ 336.000 - PENDIENTE REPORTE DE CREATININA Y TIEMPOS DE COAGULACIÓN AL MOMENTO DE VALORACIÓN PREANESTÉSICA.
- ESTUDIOS IMAGENOLÓGICOS YA REPORTADOS.

ANÁLISIS:

PACIENTE QUIEN REQUIERE PROCEDIMIENTO QUIRÚRGICO DE BAJO RIESGO, ASA II, NO REQUIERE PARACLÍNICOS ADICIONALES POR AHORA. SIN CONDICIONES CARDIOPULMONARES ACTIVAS. AYUNO 8 HORAS. ENCUESTA DE ESTRATIFICACIÓN PARA INFECCIÓN POR COVID19 CON BAJO RIESGO, SE PUEDE INGRESAR A QUIRÓFANO. INGRESA CON TABACOS. EQUIPO QUIRÚRGICO HACE USO DE TODOS LOS ELEMENTOS DE PROTECCIÓN PERSONAL POR LA PANDEMIA POR COVID19 SEGÚN LINEAMIENTOS DE OMS.

- SE LE EXPLICA AL PACIENTE CLARAMENTE LA TÉCNICA ANESTÉSICA (ANESTESIA RAQUÍDEA), SUS RIESGOS Y COMPLICACIONES, MANIFIESTA COMPRENDER Y ACEPTAR. SE FIRMA CONSENTIMIENTO INFORMADO COMO CONSTANCIA.
- SE REALIZA CHEQUEO DE MÁQUINA DE ANESTESIA, MEDICAMENTOS, EQUIPOS DE MONITORÍA Y SUCCIÓN.
- LISTA DE VERIFICACIÓN DE SEGURIDAD QUIRÚRGICA OK.
- AYUNO MAYOR DE 8 HORAS.



Profesional: ANTONIO VALENCIA CUELLAR
CC - 1151947799 - T.P. UNIVERSIDAD DEL CAUCA
Especialidad - ANESTESIOLOGIA

20:45

SERVICIO:
JAIRO IBARRA IMBACHI - **ESPECIALIDAD: TRAUMATOLOGIA-ORTOPEDIA**

H. SUBJETIVO:

H. OBJETIVO:

ANÁLISIS:


PLAN: NOTA POSTQUIRURGICA
ORTOPEDIA

EDISON MONTOYA CAMBINDO, 55 AÑOS

DIAGNOSTICOS:

FRACTURA EXPUESTA DE TIBIA Y PERONÉ DISTAL DERECHO
TRAUMA EN MANO DERECHA CON HERIDA EN 3ER DEDO

PACIENTE EN POP DE LAVADO + DESBRIDAMIENTO + REDUCCION ABIERTA + FIJAICON EXTERNA (TUTOR) POR FRACTURA EXPUESTA DE TIBIA Y PERONE DERECHO SUMADO A GRAN ULCERA EN TERCIO DISTAL DE PIERNA. PROCEDIMIENTO SIN COMPLICACIONES. PACIENTE EN BUENAS CONDICIONES, APOSITOS ESTERILES Y VENDAJES LIMPIOS. SE DECIDE TRASLADO A HOSPITALIZACION PARA MANEJO ANTIBIOTICO, ANALGESICO, TROMBOPROFILAXIS, SE SOLICITA VALORACION POR CX RECONSTRUCTIVA YA QUE SE TRATA DE UN PACIENTE CON LESION DE ALTA COMPLEJIDAD POR POSIBLE MALA CALIDAD DE HUESO Y TEJIDOS BLANDOS COMPLICADOS, SE TOMARON CULTIVOS. SE SOLICITA RX POP. ADEMAS REQUIERE NUEVO LAVADO EN 48 HORAS



Profesional: JAIRO IBARRA IMBACHI
CC - 10297847
Especialidad - TRAUMATOLOGIA-ORTOPEDIA

21:58

SERVICIO:
CAMILO ANDRES BENAVIDES PAI - **ESPECIALIDAD: MEDICINA GENERAL**

H. SUBJETIVO:

H. OBJETIVO:

ANÁLISIS:

PLAN: **INGRESO HOSPITALIZACION PISO 5**

EDISON MONTOYA CAMBINDO
CC: 16730292
ID: 16730292
EDAD: 55 AÑOS
FI: 09/01/2021
EPS SEGUROS DEL ESTADO SA

MOTIVO DE CONSULTA: ACC DE TRANSITO

ENFERMEDAD ACTUAL: PACIENTE DE 55 AÑOS DE EDAD, INGRESA AL SERVICIO DE URGENCIAS TRAÍDO POR APH EN CONTEXTO DE ACCIDENTE DE TRANSITO SUFRIENDO TRAUMATISMO EN EXTREMIDAD SUPERIOR E INFERIOR A NIVEL DE MANO DERECHA Y TOBILLO DERECHO CON DOLOR INTENSIDAD 7/10 SEGUNEA, LIMITACIÓN FUNCIONAL, CONTUSIÓN LEVE EN MESOGASTRIO CON QUEMADURA POR FRICCIÓN, NO DOLOR, SIN SIGNOS DE IRRITACIÓN PERITONEAL, NIEGA OTROS TRAUMAS Y SINTOMAS.

NOTA ORTOPEDIA

PACIENTE QUE HA PRESENTADO TRAUMA EN EXTREMIDADES, SE REVISAN IMÁGENES DE HUESO A LA INSTITUCIÓN.

RX AP Y LATERAL DE TOBILLO DERECHO: PRESENTA FRACTURA DE TIBIA DISTAL CON COMPROMISO ARTICULAR Y PERONE DISTAL DESPLAZADA

RX AP Y OBLICUA DE MANO DERECHA: NO SIGNOS DE LUXACIONES O DE FRACTURAS

A LA VALORACIÓN FÍSICA PRESENTE HERIDA EN REGIÓN DISTAL DE PIERNA DERECHA AVULSIVA, CON ZONAS MACERADAS, ASOCIADO A LA HERIDA PRESENTA GRAN ULCERA QUE COMPROMETE TODA LA REGIÓN DISTAL ANTERIOR Y POSTERIOR DE LA PIERNA, NO SIGNOS LOCALES DE INFECCIÓN, NO SECRECIONES, NO ERITEMA, PULSOS DISTALES SIMÉTRICOS, LLENADO CAPILAR < 2 SEGUNDOS, NO OTRAS ALTERACIONES EN DEMÁS EXTREMIDADES.

PLAN: PACIENTE CON ANTECEDENTE DE ULCERA CRÓNICA EN MIEMBRO INFERIOR DERECHO QUIEN PRESENTE TRAUMA POR ACCIDENTE DE TRANSITO Y FRACTURA EXPUESTA GRADO EN REGIÓN DE DICHA ULCERA, REQUIERE SER LLEVADO A URGENCIAS DE MANERA URGENTE PARA LAVADO + DESBRIDAMIENTO + CURETAGE + REDUCCIÓN CERRADA + FIJACIÓN EXTERNA CON TUTOR TIPO AO PARA CONTROL DE DAÑOS Y POSTERIORMENTE EVALUAR PROCEDIMIENTOS DEFINITIVOS TANTOS OSEOS COMO DE TEJIDOS BLANDOS, SE LE EXPLICA AL PACIENTE SIN EMBARGO RELATA QUE NO AUTORIZA EL PROCEDIMIENTO QUIRÚRGICO POR EL MOMENTO HASTA QUE NO LLEGUE SU HERMANO, SE INSISTE EN LOS RIESGOS DE RETRASAR LA CIRUGÍA, INFECCIÓN, OSTEOMIELITIS Y HASTA AMPUTACIÓN DE LA EXTREMIDAD EL PACIENTE SE MANTIENE EN SU POSICIÓN, SE DEJA BAJO VIGILANCIA CLÍNICA, ATENTOS A EVOLUCIÓN.

NOTA POSTQUIRÚRGICA

PACIENTE EN POP DE LAVADO + DESBRIDAMIENTO + REDUCCIÓN ABIERTA + FIJACIÓN EXTERNA (TUTOR) POR FRACTURA EXPUESTA DE TIBIA Y PERONE DERECHO SUMADO A GRAN ULCERA EN TERCIO DISTAL DE PIERNA. PROCEDIMIENTO SIN COMPLICACIONES. PACIENTE EN BUENAS CONDICIONES, APOSITOS ESTERILES Y VENDAJES LIMPIOS. SE DECIDE TRASLADO A HOSPITALIZACIÓN PARA MANEJO ANTIBIÓTICO, ANALGÉSICO, TROMBOPROFILAXIS. SE SOLICITA VALORACIÓN POR CX RECONSTRUCTIVA YA QUE SE TRATA DE UN PACIENTE CON LESIÓN DE ALTA COMPLEJIDAD POR POSIBLE MALA CALIDAD DE HUESO Y TEJIDOS BLANDOS COMPLICADOS, SE TOMARON CULTIVOS. SE SOLICITA RX POP. ADemás REQUIERE NUEVO LAVADO EN 48 HORAS

ANTECEDENTES PERSONALES:

** PATOLÓGICOS: INSUFICIENCIA VENOSA + ULCERA CRÓNICA SECUELAR EN MIEMBRO INFERIOR DERECHO

** FARMACOLÓGICOS: NIEGA

** QUIRÚRGICOS: NIEGA

** ALÉRGICOS: NIEGA

** TÓXICOS: NIEGA

PROTOCOLO COVID

1. ¿ HA TENIDO SÍNTOMAS RESPIRATORIOS EN LOS ÚLTIMOS 14 DÍAS?

NIEGA

2 ¿ HA VIAJADO EN LOS ÚLTIMOS 14 DÍAS?

NIEGA

3 ¿ HA TENIDO CONTACTO CON ALGÚN CASO SOSPECHOSO O CONFIRMADO PARA COVID?

NIEGA

NOTA: SE REALIZA VALORACIÓN Y ATENCIÓN DEL PACIENTE CON LOS IMPLEMENTOS DE PROTECCIÓN PERSONAL COMPLETOS (BATA, GORRO, MONOGAFAS, CARETA Y TAPABOCAS N95), LAVADO DE MANOS PREVIO Y POSTERIOR CONTACTO DE PACIENTE.

**REVISIÓN POR SISTEMAS:

.ESTADO GENERAL: NIEGA

.CABEZA: NIEGA

.CARA: NIEGA

.OJOS: NIEGA

.NARIZ Y SENOS PARANASALES: NIEGA

.OÍDOS: NIEGA

.CAVIDAD ORAL: NIEGA

.CUELLO: NIEGA

.RESPIRATORIO: NIEGA

.CARDIOVASCULAR: NIEGA

.MAMAS: NIEGA

.GASTROINTESTINAL: NIEGA

.GENITO URINARIO: NIEGA

.MÚSCULO ESQUELÉTICO (EXTREMIDADES Y ESPALDA): NIEGA

.SISTEMA NERVIOSO: NIEGA

.HEMATOPÓYETICO: NIEGA

.ENDOCRINO: NIEGA

.PIEL: NIEGA

EXAMEN FÍSICO: ENCUENTRO PACIENTE CON MUESTRAS DE DOLOR, SIN SIGNOS DE COMPROMISO NEUROLÓGICO, HEMODINÁMICO, NI RESPIRATORIO, SIGNOS VITALES DE TA: 120/70mmHg, FC: 75L/MIN, FR: 18R/MIN, SAO2: 98%, GLASGOW 15 DE 15, SIN SIGNOS DE FOCALIZACIÓN NEUROLÓGICA

CC: NO MASAS, NO DOLOR A LA PALPACIÓN, CARA: MUCOSAS HIDRATADAS, SIN LESIONES APARENTES, CUELLO MOVIL, NO DOLOR A LA PALPACIÓN, SIN LIMITACIÓN FUNCIONAL.

C/p: RCR SIN SOPLOS + MV PRESENTE SIN AGREGADO.

ABDOMEN: NO MASAS, NO MEGALIAS, QUEMADURAS POR FRICCIÓN EN MESOGASTRIO, ABUNDANTE PANÍCULO ADIPOSEO, NO DOLOR A LA PALPACIÓN, SIN SIGNOS DE IRRITACIÓN PERITONEAL

EXTREMIDADES: SIMÉTRICAS, PULSOS PERIFÉRICOS PRESENTES, LLENADO CAPILAR <2SEG

MANO DERECHA III DEDO CON HERIDA COMPLEJA, SANGRADO CONTROLADO, DOLOR A LA PALPACIÓN, LIMITACIÓN FUNCIONAL TOBILLO DERECHO ULCERA CRÓNICA, SIN SECRECIÓN PURULENTE, DEFORMIDAD, DOLOR INTENSO A LA PALPACIÓN, LIMITACIÓN FUNCIONAL

SNC: SIN DÉFICIT NEUROLÓGICO APARENTE, EN UN APARENTE BUEN ESTADO GENERAL

**PARACLÍNICOS:

CH: ERI 4.52 NEU 8.43 LIN 1.33 NEU 78.9 HB 12.8 HTC 38.6 PLA 336
PTT 34.6 PT 13.1 INR 1.08

**IMÁGENES:

09/01/21

RX AP Y LATERAL DE TOBILLO DERECHO: PRESENTA FRACTURA DE TIBIA DISTAL CON COMPROMISO ARTICULAR Y PERONE DISTAL DESPLAZADA

RX AP Y OBLICUA DE MANO DERECHA: NO SIGNOS DE LUXACIONES O DE FRACTURAS

**DIAGNÓSTICOS:

****ANALISIS / PLAN:**

INGRESA AL SERVICIO DE URGENCIAS TRAÍDO POR APH EN CONTEXTO DE ACCIDENTE DE TRANSITO SUFRIENDO TRAUMATISMO EN EXTREMIDAD SUPERIOR E INFERIOR A NIVEL DE MANO DERECHA Y TOBILLO DERECHO CON IDX;

**** TRAUMA EN MANO DERECHA:** AL EXAMEN FISICO, HERIDA FALANGE DISTAL DEL III DEDO LA CUAL FUE SUTURADA, SE DECIDE TOMA DE RX AP Y OBLICUA DE MANO DERECHA: NO SIGNOS DE LUXACIONES O DE FRACTURAS, Y VALORACION POR PARTE DE ORTOPEDIA, QUIEN AL NO EVIDENCIAR DAÑOS, SE DECIDE MANEJO ANALGESICO DE CONTUSION SIN REQUERIR INTERVENCION QUIRURGICA.

**** TRAUMA EN TOBILLO DERECHO,** POR LO CUAL SE DA MANEJO ANALGESICO, SE SOLICITA RX: DONDE SE EVIDENCIA FRACTURA DE TIBIA DISTAL CON COMPROMISO ARTICULAR Y PERONE DISTAL DESPLAZADA, VALORADO POR PARTE DE ORTOPEDIA, CON REQUERIMIENTO DE PROCEDIMIENTO QUIRURGICO, POP DE LAVADO + DESBRIDAMIENTO + REDUCCION ABIERTA + FIJAICON EXTERNA (TUTOR) POR FRACTURA EXPUESTA DE TIBIA Y PERONE DERECHO DEL DIA 09-01-22 (DR. IMBACHI), SE PROPONE " SE DECIDE TRASLADO A HOSPITALIZACION PARA MANEJO ANTIBIOTICO, ANALGESICO, TROMBOPROFILAXIS, SE SOLICITA VALORACION POR CX RECONSTRUCTIVA YA QUE SE TRATA DE UN PACIENTE CON LESION DE ALTA COMPLEJIDAD POR POSIBLE MALA CALIDAD DE HUESO Y TEJIDOS BLANDOS COMPLICADOS, SE TOMARON CULTIVOS. SE SOLICITA RX POP. ADEMAS REQUIERE NUEVO LAVADO EN 48 HORAS"

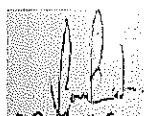
4. ULCERA CRONICA EN EN TERCIO DISTAL DE PIERNA.

HOSPITALIZACION A CARGO DE ORTOPEDIA

- DIETA LIQUIDA 4 HRS POSTERIOR A CIRUGIA A TOLERANCIA
- SSN 0.9% 40 CC HORA
- OMEPRAZOL 20MG VO CADA 24 HORAS
- AMPICILINA SULBACTAM 3 GR EV CADA 6 HORAS (FI: 09/01/2022) DIA: 1
- DAPIRONA 2 GR EV CADA 8 HORAS (LENTO Y DILUIDO)
- DICLOFENACO 75 MG 1 AMP IV CADA 12 HRS (FI: 09-01-2022) D1/3
- TRAMADOL 50 MG SC CADA 12 HRS (SI DOLOR INTENSO)
- ENOXAPARINA 40 MG SC CADA 24 HRS (A LAS 12 HORAS DEL PROCEDIMIENTO QUIRURGICO)
- CUIDADOS DE TUTOR EXTERNO Y VIGILAR SANGRADOS EN MID
- ATENTA VIGILANCIA A PERFUSION EN MID
- CSV AC / GRACIAS

EN PROCESO:

- LECTURA DE RADIOGRAFIA POP
- RE VALORACION POR ORTOPEDIA POP DE LAVADO + DESBRIDAMIENTO + REDUCCION ABIERTA + FIJAICON EXTERNA (TUTOR)
- VALORACION POR CIRUGIA RECONSTRUCTIVA
- CULTIVO DE SECRECION ULCERA PIERNA DERECHA DEL DIA 09-01-2022
- NUEVO LAVADO QUIRURGICO EN 48 HORAS


Dr. Carlos Benavides P.
MÉDICO GENERAL
C.C. 1085302022

Profesional: CARLOS ANDRES BENAVIDES PAI

CC - 1085302022 - T.P. 1085302022

Especialidad - MEDICINA GENERAL

08:54

SERVICIO:

DENIS EDMOND COBO OLIVEROS - **ESPECIALIDAD: TRAUMATOLOGIA-ORTOPEDIA**

H. SUBJETIVO:**H. OBJETIVO:****ANALISIS:**

PLAN: *** ORTOPEDIA ***

EDISON MONTOYA CAMBINDO
55 AÑOS

DIAGNOSTICOS:

FRACTURA EXPUESTA DE TIBIA Y PERONÉ DISTAL DERECHO

TRAUMA EN MANO DERECHA CON HERIDA EN 3ER DEDO

POP DE LAVADO + DESBRIDAMIENTO + REDUCCION ABIERTA + FIJAICON EXTERNA (TUTOR) POR FRACTURA EXPUESTA DE TIBIA Y PERONE DERECHO SUMADO A GRAN ULCERA EN TERCIO DISTAL DE PIERNA.

PACIENTE A QUIEN EL DIA DE AYER SE REALIZA PROCEDIMIENTO SIN COMPLICACIONES. MANEJO INTRAHOSPITALARIO CON ANTIBIOTICO, ANALGESICO, TROMBOPROFILAXIS, SE SOLICITA VALORACION POR CX RECONSTRUCTIVA YA QUE SE TRATA DE UN PACIENTE CON LESION DE ALTA COMPLEJIDAD POR POSIBLE MALA CALIDAD DE HUESO Y TEJIDOS BLANDOS COMPLICADOS, SE TOMARON CULTIVOS.
REQUIERE DE NUEVO LAVADO EL CUAL SE PROGRAMA PARA EL DIA DE MAÑANA
IGUAL MANEJO MEDICO



Profesional: DENIS EDMOND COBO OLIVEROS

CC - 16645161 - T.P. 13210/16610-84

09:27 SERVICIO:
JUAN DAVID MANRIQUE LOPEZ - ESPECIALIDAD: MEDICINA GENERAL

H. SUBJETIVO:

H. OBJETIVO:

ANALISIS:

PLAN: EDISON MONTOYA CAMBINDO
CC: 16730292
ID: 16730292
EDAD: 55 AÑOS
FI: 09/01/2021
EPS SEGUROS DEL ESTADO SA

DIAGNOSTICOS:

- 1. ACCIDENTE DE TRANSITO
- 2. TRAUMA EN MANO DERECHA
- 2.1 HERIDA FALANGE DISTAL DEL III DEDO
- 3. TRAUMA EN TOBILLO DERECHO
- 3.1 FRACTURA DE TIBIA DISTAL CON COMPROMISO ARTICULAR Y PERONE DISTAL DESPLAZADA
---POP DE LAVADO + DESBRIDAMIENTO + REDUCCION ABIERTA + FIJAICON EXTERNA (TUTOR) POR FRACTURA EXPUESTA DE TIBIA Y PERONE DERECHO DEL DIA 09-01-22 (DR. IMBACHI)
- 4. ULCERA CRONICA EN EN TERCIO DISTAL DE PIERNA

NOTA: SE REALIZA VALORACIÓN Y ATENCIÓN DEL PACIENTE CON LOS IMPLEMENTOS DE PROTECCIÓN PERSONAL COMPLETOS (BATA, GORRO, MONOGAFAS, CARETA Y TAPABOCAS N95), LAVADO DE MANOS PREVIO Y POSTERIOR CONTACTO DE PACIENTE.

S: PACIENTE REFIERE DOLOR LEVE EN ZONA DE INSERCIÓN DE TUTOR, NIEGA PRESENCIA DE NUEVA SINTOMATOLOGÍA ASOCIADA

EXAMEN FÍSICO: ENCUENTRO PACIENTE CON MUESTRAS DE DOLOR, SIN SIGNOS DE COMPROMISO NEUROLOGICO, HEMODINAMICO, NI RESPIRATORIO

SIGNOS VITALES DE TA: 132/80mmHg, FC: 79L/MIN, FR: 18R/MIN, SAO2: 97%, T 36.5°C, GLASGOW 15 DE 15, SIN SIGNOS DE FOCALIZACION NEUROLOGICA

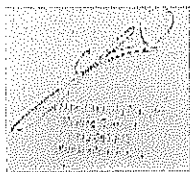
CC: NO MASAS, NO DOLOR A LA PALPACION, CARA: MUCOSAS HIDRATADAS, SIN LESIONES APARENTES, CUELLO MOVIL, NO DOLOR A LA PALPACION, SIN LIMITACION FUNCIONAL.
C/P: RCR SIN SOPLOS + MV PRESENTE SIN AGREGADO.
ABDOMEN: NO MASAS, NO MEGALIAS, QUEMADURAS POR FRICCIÓN EN MESOGASTRIO, CUBIERTA CON APOSITO, ABUNDANTE PANICULO ADIPOSEO, NO DOLOR A LA PALPACION, SIN SIGNOS DE IRRITACION PERITONEAL
EXTREMIDADES: SIMETRICAS, PULSOS PERIFERICOS PRESENTES, LLENADO CAPILAR <2SEG MANO DERECHA III DEDO CON HERIDA COMPLEJA, SANGRADO CONTROLADO, DOLOR A LA PALPACION, LIMITACIÓN FUNCIONAL MID CON EVIDENCIA DE TUTOR EXTERNO, SIN CAMBIOS INFLMATORIOS, SIN ESTIGMAS DE SANGRADO, CUBIERTA CON VENDAJE.
SNC: SIN DÉFICIT NEUROLOGICO APARENTE, EN UN APARENTE BUEN ESTADO GENERAL

ANALISIS / PLAN:
PACIENTE VICTIMA DE ACCIDENTE DE TRANSITO QUIEN SE ENCUENTRA HOSPITALIZADO ACTUALMENTE EN CONTEXTO DE:

TRAUMA EN MANO DERECHA: AL EXAMEN FISICO, HERIDA FALANGE DISTAL DEL III DEDO LA CUAL FUE SUTURADA, SE DECIDE TOMA DE RX AP Y OBLICUA DE MANO DERECHA: NO SIGNOS DE LUXACIONES O DE FRACTURAS, Y VALORACION POR PARTE DE ORTOPEDIA, QUIEN AL NO EVIDENCIAR DAÑOS, SE DECIDE MANEJO ANALGESICO DE CONTUSION SIN REQUERIR INTERVENCION QUIRURGICA.

TRAUMA EN TOBILLO DERECHO, POR LO CUAL SE DA MANEJO ANALGESICO, SE SOLICITA RX: DONDE SE EVIDENCIA FRACTURA DE TIBIA DISTAL CON COMPROMISO ARTICULAR Y PERONE DISTAL DESPLAZADA, VALORADO POR PARTE DE ORTOPEDIA, CON REQUERIMIENTO DE PROCEDIMIENTO QUIRURGICO, POP DE LAVADO + DESBRIDAMIENTO + REDUCCION ABIERTA + FIJAICON EXTERNA (TUTOR) POR FRACTURA EXPUESTA DE TIBIA Y PERONE DERECHO DEL DIA 09-01-22 (DR. IMBACHI), Y SE INDICA HOSPITALIZAR PARA MANEJO ANTIBIÓTICO, ANALGÉSICO, TROMBOPROFILACTICO Y VALORACIÓN POR CIRUGÍA RECONSTRUCTIVA POR LA ALTA COMPLEJIDAD DE LA LESIÓN, Y SE SOLICITA NUEVO LAVADO QUIRÚRGICO EN 48 HORAS

PACIENTE CON DIAGNÓSTICOS Y CONDUCTA DESCRITA, POR EL MOMENTO SE DECIDE CONTINUAR IGUAL MANEJO MÉDICO ESTABLECIDO SIN CAMBIOS A LA ESPERA DE VALORACIÓN POR CIRUGÍA RECONSTRUCTIVA PARA DETERMINAR CONDUCTAS ADICIONALES, SE EXPLICA CONDUCTA A PACIENTE QUIEN REFIERE ENTENDER Y ACEPTAR



Profesional: JUAN DAVID MANRIQUE LOPEZ
CC - 1113663873 - T.P 1113663873
Especialidad - MEDICINA GENERAL

2022-01-11

08:07 SERVICIO:
ANDRES FELIPE SANCHEZ CHAVEZ - ESPECIALIDAD: TRAUMATOLOGIA-ORTOPEDIA

H. SUBJETIVO:

H. OBJETIVO:

ANALISIS:

PLAN: ***ORTOPEDIA-NOTA PREQX*****

MASC DE 55 AÑOS

- IDX: 1. ACCIDENTE DE TRANSITO
- 2. TRAUMA EN MANO DERECHA
- 2.1 HERIDA FALANGE DISTAL DEL III DEDO
- 3. TRAUMA EN TOBILLO DERECHO
- 3.1 FRACTURA DE TIBIA DISTAL CON COMPROMISO ARTICULAR Y PERONE DISTAL DESPLAZADA
---POP DE LAVADO + DESBRIDAMIENTO + REDUCCION ABIERTA + FIJAICON EXTERNA (TUTOR) POR FRACTURA EXPUESTA DE TIBIA Y PERONE DERECHO DEL DIA 09-01-22 (DR. IMBACHI)

CX PLANEADA: LAVADO + DESBRIDAMIENTO DE FX EXPUESTA DE TIBIA DISTAL

EF: CON TUTO EXTERN EN TOBILLO DERECHO, FUNCIONAL, NO DEFICIT NEUROVASCULAR DISTAL

RX PIERNA: Elementos de osteosíntesis (tutor externo), a nivel diafisario proximal de la tibia. Fractura conminuta a nivel diafisario distal de la tibia ligeramente impactada. Fractura no desplazada de la diáfisis peronea de su extremo distal. Marcado edema de tejidos blandos. Las relaciones articulares impresionan conservadas. Leve disminución de la densidad mineral ósea.

PLAN:

- AYUNO
- FIRMA DE CONSENTIMIENTOS
- PROFILAXIS ATB
- SE EXPLICA AL PACIENTE SOBRE DIAGNOSTICO, PRONOSTICO, CX, RIESGOS (SANGRADO, INFECCION A CORTO Y LARGO PLAZO; OSTEOMIELITIS, LESION VASCULAR Y/O NERVIOSA, DOLOR CRONICO, LIMITACION FUNCIONAL, TEP, MUERTE, NECESIDAD DE NUEVAS CIRUGIAS) Y POSIBLES COMPLICACIONES

Andrés F. Sánchez C.
Ortopedia y Traumatología
HOSPITAL UNAH

Profesional: ANDRES FELIPE SANCHEZ CHAVEZ

CC - 6343273 - T.P. 76469109

Especialidad - TRAUMATOLOGIA-ORTOPEDIA

08:40

SERVICIO:

JUAN GUILLERMO MONTOYA CARVAJAL - **ESPECIALIDAD: TRAUMATOLOGIA-ORTOPEDIA**

H. SUBJETIVO:

H. OBJETIVO:

ANALISIS:

PLAN: RESUELTA

Profesional: JUAN GUILLERMO MONTOYA CARVAJAL

CC - 71380081 - T.P. 52051

Especialidad - TRAUMATOLOGIA-ORTOPEDIA

09:33

SERVICIO:

LAURA ADRIANA BURBANO BOLAÑOS - **ESPECIALIDAD: ANESTESIOLOGIA**

H. SUBJETIVO:

H. OBJETIVO:

ANALISIS:

PLAN: ANESTESIOLOGIA

DIAGNOSTICO: FRACTURA EXPUESTA TIBIA YULCERA POR INSUFICIENCIA VASCULAR

PLAN: REQUIERE MANEJO POR ORTOPEDIA

ANTECEDENTES

PATOLOGICOS: OBESIDAD, INSUFICIENCIA VASCULAR MMII

QUIRURGICOS: NIEGA

ALERGICOS: NIEGA

FARMACOLOGICOS: NIEGA

ANESTESICOS: NIEGA

AYUNO MAYOR A 8 HORAS

CLASE FUNCIONAL PREVIA MAYOR A 4 METS

REVISION DE SINTOMAS POR SISTEMAS: NIEGA SINTOMAS RESPIRATORIOS, NIEGA CONTACTOS SOSPECHOSOS/ CONFIRMADOS CON COVID 19

EXAMEN FISICO

FC: 78 FR: 20 TA: 145/88 MMHG SAO2: 95 SIN SUPLEMENTO DE OXIGENO

RSCRS NO SOPLOS

MURMULLO VESICULAR PRESENTE NO RUIDOS SOBREGREGADOS

VIA AEREA: MALLAMPATI 2 AO: > 4 CM DTM: > 6 CM FLEXOEXTENSION DE CUELLO NORMAL

PARACLINICOS:

HB 12.8 HTO 38 PLAQ 336000

CREAT 0.8 TP 14.2 TPT 26.7 INR 1.08

ANALISIS

ASA 2 URGENCIA

SIN CONDICIONES CARDIACAS ACTIVAS, CON BUENA CLASE FUNCIONAL

CIRUGIA DE URGENCIA DE RIESGO MEDIO

AYUNO COMPLETO

SIN PREDICTORES DE VIA AEREA DIFICIL

SE DECIDE TRASLADAR A CIRUGIA, SE EXPLICA TECNICA ANESTESICA DICE ENTENDER Y ACEPTA SE FIRMA CONSENTIMIENTO INFORMADO

SE REvisa ENCUESTA INSTITUCIONAL COVID 19, CONSIDERANDOSE BAJO RIESGO PARA COVID19. SE REALIZA ATENCION CON TODOS LOS EQUIPOS DE PROTECCION PERSONAL DE ACUERDO A SU ESTRATIFICACION, Y SEGUN PROTOCOLO INSTITUCIONAL Y DE LA OMS PARA PANDEMIA COVID 19. PACIENTE INGRESA CON TAPABOCAS A CIRUGIA.

CONSENTIMIENTOS INFORMADOS Y DESCONSENTIMIENTOS DE LOS PACIENTES Y SUS FAMILIARES.
SE PASA A SALAS DE CIRUGIA



Profesional: LAURA ADRIANA BURBANO BOLANOS

CC - 25289842 - T.P 25289842

Especialidad - ANESTESIOLOGIA

09:48

SERVICIO:

JUAN DAVID MANRIQUE LOPEZ - **ESPECIALIDAD: MEDICINA GENERAL**

H. SUBJETIVO:

H. OBJETIVO:

ANALISIS:

PLAN: EDISON MONTOYA CAMBINDO

CC: 16730292

ID: 16730292

EDAD: 55 AÑOS

FI: 09/01/2021

EPS SEGUROS DEL ESTADO SA

DIAGNOSTICOS:

1. ACCIDENTE DE TRANSITO

2. TRAUMA EN MANO DERECHA

2.1 HERIDA FALANGE DISTAL DEL III DEDO

3. TRAUMA EN TOBILLO DERECHO

3.1 FRACTURA DE TIBIA DISTAL CON COMPROMISO ARTICULAR Y PERONE DISTAL DESPLAZADA

---POP DE LAVADO + DESBRIDAMIENTO + REDUCCION ABIERTA + FIJAICON EXTERNA (TUTOR) POR FRACTURA EXPUESTA DE TIBIA Y PERONE DERECHO DEL DIA 09-01-22 (DR. IMBACHI)

4. ULCERA CRONICA EN EN TERCIO DISTAL DE PIERNA DERECHA

NOTA: SE REALIZA VALORACIÓN Y ATENCIÓN DEL PACIENTE CON LOS IMPLEMENTOS DE PROTECCIÓN PERSONAL COMPLETOS (BATA, GORRO, MONOGAFAS, CARETA Y TAPABOCAS N95), LAVADO DE MANOS PREVIO Y POSTERIOR CONTACTO DE PACIENTE.

S: PACIENTE REFIERE DOLOR LEVE EN ZONA DE INSERCIÓN DE TUTOR, NIEGA NUEVA SINTOMATOLOGÍA ASOCIADA

EXAMEN FÍSICO: ENCUENTRO PACIENTE CON MUESTRAS DE DOLOR, SIN SIGNOS DE COMPROMISO NEUROLOGICO, HEMODINAMICO, NI RESPIRATORIO

SIGNOS VITALES DE TA: 120/74mmHg, FC: 86L/MIN, FR: 17R/MIN, SAO2: 99%, T 36.1°C, GLASGOW 15 DE 15, SIN SIGNOS DE FOCALIZACION NEUROLOGICA

CC: NO MASAS, NO DOLOR A LA PALPACION, CARA: MUCOSAS HIDRATADAS, SIN LESIONES APARENTES, CUELLO MOVIL, NO DOLOR A LA PALPACION, SIN LIMITACION FUNCIONAL.

C/P: RCR SIN SOPLOS + MV PRESENTE SIN AGREGADO.

ABDOMEN: NO MASAS, NO MEGALIAS, QUEMADURAS POR FRICCIÓN EN MESOGASTRIO, CUBIERTA CON APOSITO, ABUNDANTE PANICULO ADIPOSO, NO DOLOR A LA PALPACION, SIN SIGNOS DE IRRITACION PERITONEAL

EXTREMIDADES: SIMETRICAS, PULSOS PERIFERICOS PRESENTES, LLENADO CAPILAR <2SEG MANO DERECHA III DEDO CON HERIDA COMPLEJA, SANGRADO CONTROLADO, DOLOR A LA PALPACION, LIMITACIÓN FUNCIONAL MID CON EVIDENCIA DE TUTOR EXTERNO, SIN CAMBIOS INFLMATÓRIOS, SIN ESTIGMAS DE SANGRADO, CUBIERTA CON VENDAJE.

SNC: SIN DÉFICIT NEUROLOGICO APARENTE, EN UN APARENTE BUEN ESTADO GENERAL

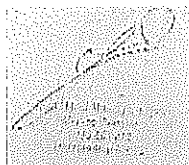
ANALISIS / PLAN:

PACIENTE VICTIMA DE ACCIDENTE DE TRANSITO QUIEN SE ENCUENTRA HOSPITALIZADO ACTUALMENTE EN CONTEXTO DE:

TRAUMA EN MANO DERECHA: AL EXAMEN FISICO, HERIDA FALANGE DISTAL DEL III DEDO LA CUAL FUE SUTURADA, SE DECIDE TOMA DE RX AP Y OBLICUA DE MANO DERECHA: NO SIGNOS DE LUXACIONES O DE FRACTURAS, Y VALORACION POR PARTE DE ORTOPEDIA, QUIEN AL NO EVIDENCIAR DAÑOS, SE DECIDE MANEJO ANALGESICO DE CONTUSION SIN REQUERIR INTERVENCION QUIRURGICA.

TRAUMA EN TOBILLO DERECHO, POR LO CUAL SE DA MANEJO ANALGESICO, SE SOLICITA RX: DONDE SE EVIDENCIA FRACTURA DE TIBIA DISTAL CON COMPROMISO ARTICULAR Y PERONE DISTAL DESPLAZADA, VALORADO POR PARTE DE ORTOPEDIA, CON REQUERIMIENTO DE PROCEDIMIENTO QUIRURGICO, POP DE LAVADO + DESBRIDAMIENTO + REDUCCION ABIERTA + FIJAICON EXTERNA (TUTOR) POR FRACTURA EXPUESTA DE TIBIA Y PERONE DERECHO DEL DIA 09-01-22 (DR. IMBACHI), Y SE INDICA HOSPITALIZAR PARA MANEJO ANTIBIOTICO, ANALGESICO, TROMBOPROFILACTICO Y VALORACIÓN POR CIRUGIA RECONSTRUCTIVA POR LA ALTA COMPLEJIDAD DE LA LESIÓN (EN PROCESO DE VALORACIÓN), Y SE SOLICITA NUEVO LAVADO QUIRURGICO EL CUAL SERÁ REALIZADO EL DÍA DE HOY, A LA ESPERA DE LLAMADO A QUIRÓFANOS

PACIENTE CON DIAGNÓSTICOS Y CONDUCTA DESCRITA, POR EL MOMENTO SE DECIDE CONTINUAR IGUAL MANEJO MÉDICO ESTABLECIDO SIN CAMBIOS, SE EXPLICA CONDUCTA A PACIENTE QUIEN REFIERE ENTENDER Y ACEPTAR, EN POP SE DETERMINARÁN CONDUCTAS ADICIONALES



Profesional: JUAN DAVID MANRIQUE LOPEZ

CC - 1113663873 - T.P 1113663873

Especialidad - MEDICINA GENERAL

09:51

SERVICIO:

JUAN DAVID MANRIQUE LOPEZ - **ESPECIALIDAD: MEDICINA GENERAL**

H. SUBJETIVO:

ANALISIS:

PLAN: RX TOBILLO DERECHO

Dosis de radiación: 0.512 mGy.
Fractura conminuta diafisometapifisiaria distal de la tibia, que impresiona impactada y ligeramente angulada con algunos fragmentos óseos libres.
Fractura diafisaria distal del peroné ligeramente angulado.
Las relaciones articulares impresionan conservadas.
Entesofito calcáneo plantar y dorsal.
Edema perimaleolar bilateral.
No se observan lesiones de aspecto lítico o blástico.

RX DEDOS EN MANO DERECHA

Dosis de radiación: 0.164 mGy.
Densidad ósea adecuada.
No se observan trazos radiolúcidos de fractura.
Relaciones articulares conservadas.
La densidad de los tejidos blandos es normal.

RX PIERNA DERECHA

Dosis de radiación: 0.516 mGy.
Elementos de osteosíntesis (tutor externo), a nivel diafisario proximal de la tibia.
Fractura conminuta a nivel diafisario distal de la tibia ligeramente impactada.
Fractura no desplazada de la diáfisis peronea de su extremo distal.
Marcado edema de tejidos blandos.
Las relaciones articulares impresionan conservadas.
Leve disminución de la densidad mineral ósea.



Profesional: JUAN DAVID MANRIQUE LOPEZ

CC - 1113663873 - T.P 1113663873

Especialidad - MEDICINA GENERAL

10:25

SERVICIO:

ANDRES FELIPE SANCHEZ CHAVEZ - ESPECIALIDAD: TRAUMATOLOGIA-ORTOPEDIA

H. SUBJETIVO:

H. OBJETIVO:

ANALISIS:

PLAN: ***NOTA POSTQUIRURGICA***

EDISON MONTOYA
55 AÑOS

DX:

1. ACCIDENTE DE TRANSITO
2. TRAUMA EN MANO DERECHA
- 2.1 HERIDA FALANGE DISTAL DEL III DEDO
3. TRAUMA EN TOBILLO DERECHO
- 3.1 FRACTURA DE TIBIA DISTAL CON COMPROMISO ARTICULAR Y PERONE DISTAL DESPLAZADA
---POP DE LAVADO + DESBRIDAMIENTO + REDUCCION ABIERTA + FIJACION EXTERNA (TUTOR) POR FRACTURA EXPUESTA DE TIBIA Y PERONE DERECHO DEL DIA 09-01-22 (DR. IMBACHI)
--- POP DE LAVADO + DEBRIDAMIENTO + COLOCACION DE VAC EN ULCERA CRONICA DE PIERNA DERECHA 11/01/2022
4. ULCERA CRONICA EN EN TERCIO DISTAL DE PIERNA DERECHA

S/ PACIENTE EN POSTQUIRURGICO INMEDIATO DE LAVADO + DEBRIDAMIENTO + TOMA DE CULTIVOS DE SECRECION Y TEJIDO + TOMA DE TEJIDO DE FONDO DE ULCERA CRONICA PARA BIOPSIA + COLOCACION DE VAC EN DEFECTO DE PIERNA DERECHA. REFIERE SENTIRSE BIEN, SIN DOLOR NI MOLESTIAS

O/ PACIENTE EN APARENTES BUENAS CONDICIONES GENERALES, AFEBRIL, HIDRATADO. CON SIGNOS VITALES DENTRO DE RANGOS DE NORMALIDAD. FIJACION EXTERNA DE FX DE TIBIA EN ADECUADA POSICION, HERIDAS QUIRURGICAS LIMPIAS Y SECAS, SIN SECRECIONES. VENDAJE SECO SIN ESTIGMAS DE SANGRADO. SISTEMA VAC FUNCIONANTE A 125MMHG CON DEBITO ESCASO HEMATICO. PULSOS DISTALES +++, SENSIBILIDAD Y MOVILIDAD CONSERVADOS

A/P: PACIENTE EN POSTQUIRURGICO INMEDIATO, CON BUENA RECUPERACION, SE TOMARON 2 CULTIVOS DE SECRECION DE LA PIERNA, 1 CULTIVO DE TEJIDO Y SE ENVIO TAMBIEN MUESTRA DE TEJIDO DE FONDO DE ULCERA CRONICA PARA BIOPSIA (DECARTAR MALIGNIDAD DE LA MISMA), SE SOLICITO TAC DE TOBILLO DERECHO. SE COLOCO SISTEMA VAC POR GRAN DEFECTO DE LA PIERNA. SE INDICA LAVADO + DEBRIDAMIENTO + CAMBIO DE VAC EN 3 DIAS. ATENTOS A EVOLUCION DEL PACIENTE

Andrés F. Sánchez Ch.
Ortopedia y Traumatología
RIB 75469109 UNAH

Profesional: ANDRES FELIPE SANCHEZ CHAVEZ

CC - 6343273 - T.P 76469109

Especialidad - TRAUMATOLOGIA-ORTOPEDIA

2022-01-12

11:12

SERVICIO:

JHON JAIRO PEREZ - ESPECIALIDAD: TRAUMATOLOGIA-ORTOPEDIA

H. SUBJETIVO:

H. OBJETIVO:

ANALISIS:

PLAN: ORTOPEDIA

EDISON MONTOYA, 55 AÑOS

DIAGNOSTICOS:

1. ACCIDENTE DE TRANSITO
2. TRAUMA EN MANO DERECHA
- 2.1 HERIDA FALANGE DISTAL DEL III DEDO
3. TRAUMA EN TOBILLO DERECHO
- 3.1 FRACTURA DE TIBIA DISTAL CON COMPROMISO ARTICULAR Y PERONE DISTAL DESPLAZADA
- POP DE LAVADO + DESBRIDAMIENTO + REDUCCION ABIERTA + FIAICON EXTERNA (TUTOR) POR FRACTURA EXPUESTA DE TIBIA Y PERONE DERECHO DEL DIA 09-01-22 (DR. IMBACHI)
- POP DE LAVADO + DEBRIDAMIENTO + COLOCACION DE VAC EN ULCERA CRONICA DE PIERNA DERECHA 11/01/2022
4. ULCERA CRONICA EN EN TERCIO DISTAL DE PIERNA DERECHA

PACIENTE CON POLITRAUMA, MANEJO DE CONTROL DE DAÑO REALIZADO. EL DIA DE HOY EN BUENAS CONDICIONES. APOSITOS LIMPIOS. VAC NORMOFUNCIONANTE. PENDIENTE POR EL MOMENTO IMAGENES Y VALORACION POR CX RECONSTRUCTIVA, REPORTE DE CULTIVOS Y BIOPSIA TOMADAS EN QUIROFANO. ADEMAS LAVADO QUIRURGICO NUEVAMENTE PARA EL 14 DE ENERO.



Profesional: JHON JAIRO PEREZ

CC - 91524615 - T.P 60742/54

Especialidad - TRAUMATOLOGIA-ORTOPEDIA

11:43

SERVICIO:

YINA LIZETH CERON TELLO - ESPECIALIDAD: MEDICINA GENERAL

H. SUBJETIVO:

H. OBJETIVO:

ANALISIS:

PLAN: EDISON MONTOYA CAMBINDO

CC: 16730292

ID: 16730292

EDAD: 55 AÑOS

FI: 09/01/2021

EPS SEGUROS DEL ESTADO SA

DIAGNOSTICOS:

1. ACCIDENTE DE TRANSITO
2. TRAUMA EN MANO DERECHA
- 2.1 HERIDA FALANGE DISTAL DEL III DEDO
3. TRAUMA EN TOBILLO DERECHO
- 3.1 FRACTURA DE TIBIA DISTAL CON COMPROMISO ARTICULAR Y PERONE DISTAL DESPLAZADA
- POP DE LAVADO + DESBRIDAMIENTO + REDUCCION ABIERTA + FIAICON EXTERNA (TUTOR) POR FRACTURA EXPUESTA DE TIBIA Y PERONE DERECHO DEL DIA 09-01-22 (DR. IMBACHI)
4. ULCERA CRONICA EN EN TERCIO DISTAL DE PIERNA DERECHA

**** CULTIVOS ****

9/01/22 cultivo secreción de ulcera de pierna derecha #1#2 : NEGATIVO A LAS 24 H

11/01/22 cultivo secreción de ulcera de pierna derecha #1#2 Y tejido : en proceso .

NOTA: SE REALIZA VALORACIÓN Y ATENCIÓN DEL PACIENTE CON LOS IMPLEMENTOS DE PROTECCIÓN PERSONAL COMPLETOS (BATA, GORRO, MONOGAFAS, CARETA Y TAPABOCAS N95), LAVADO DE MANOS PREVIO Y POSTERIOR CONTACTO DE PACIENTE.

S: PACIENTE CON DOLOR MODULADO EN ZONA DE INSERCIÓN DE TUTOR, NIEGA FIEBRE, DIURESIS Y DEPOSICION PRESENTE.

EXAMEN FÍSICO: ENCUENTRO PACIENTE CON MUESTRAS DE DOLOR, SIN SIGNOS DE COMPROMISO NEUROLOGICO, HEMODINAMICO, NI RESPIRATORIO

SIGNOS VITALES DE TA: 128/72mmHg, FC: 90L/MIN, FR: 17R/MIN, SAO2: 96%, T 36.2°C, GLASGOW 15 DE 15, SIN SIGNOS DE FOCALIZACION NEUROLOGICA

CC: NO MASAS, NO DOLOR A LA PALPACION, CARA: MUCOSAS HIDRATADAS, SIN LESIONES APARENTES, CUELLO MOVIL, NO DOLOR A LA PALPACION, SIN LIMITACION FUNCIONAL.

C/P: RCR SIN SOPLOS + MV PRESENTE SIN AGREGADO.

ABDOMEN: NO MASAS, NO MEGALIAS, QUEMADURAS POR FRICCIÓN EN MESOGASTRIO, CUBIERTA CON APOSITO, ABUNDANTE PANICULO ADIPOSO, NO DOLOR A LA PALPACION, SIN SIGNOS DE IRRITACION PERITONEAL

EXTREMIDADES: SIMETRICAS, PULSOS PERIFERICOS PRESENTES, LLENADO CAPILAR <2SEG MANO DERECHA III DEDO CON HERIDA COMPLEJA, SANGRADO CONTROLADO, DOLOR A LA PALPACIÓN, LIMITACIÓN FUNCIONAL MID CON EVIDENCIA DE TUTOR EXTERNO, SIN CAMBIOS INFLAMATORIOS, SIN ESTIGMAS DE SANGRADO, CUBIERTA CON VENDAJE + SISTEMA VAC NORMOFUNCIONAL

SNC: SIN DÉFICIT NEUROLOGICO APARENTE, EN UN APARENTE BUEN ESTADO GENERAL.

ANALISIS / PLAN:

PACIENTE VICTIMA DE ACCIDENTE DE TRANSITO QUIEN SE ENCUENTRA HOSPITALIZADO ACTUALMENTE EN CONTEXTO DE:

TRAUMA EN MANO DERECHA: AL EXAMEN FISICO, HERIDA FALANGE DISTAL DEL III DEDO LA CUAL FUE SUTURADA, SE DECIDE TOMA DE RX AP Y OBLICUA DE MANO DERECHA: NO SIGNOS DE LUXACIONES O DE FRACTURAS, Y VALORACION POR PARTE DE ORTOPEDIA, QUIEN AL NO EVIDENCIAR DAÑOS, SE DECIDE MANEJO ANALGESICO DE CONTUSION SIN REQUERIR INTERVENCION QUIRURGICA.

TRAUMA EN TOBILLO DERECHO, POR LO CUAL SE DA MANEJO ANALGESICO, SE SOLICITA RX: DONDE SE EVIDENCIA FRACTURA DE TIBIA DISTAL CON COMPROMISO ARTICULAR Y PERONE DISTAL DESPLAZADA, VALORADO POR PARTE DE ORTOPEDIA, CON REQUERIMIENTO DE PROCEDIMIENTO QUIRURGICO, POP DE LAVADO + DESBRIDAMIENTO + REDUCCION ABIERTA + FIAICON EXTERNA (TUTOR) POR FRACTURA EXPUESTA DE TIBIA Y PERONE DERECHO DEL DIA 09-01-22 (DR. IMBACHI), SE TOMAN Y SE INDICA HOSPITALIZAR PARA MANEJO ANTIBIOTICO, ANALGESICO, TROMBOPROFILACTICO Y VALORACIÓN POR CIRUGÍA RECONSTRUCTIVA POR LA ALTA COMPLEJIDAD DE LA LESIÓN (EN PROCESO DE VALORACIÓN) PARA DEFINIR CONDUCTA

PACIENTE ENTERADO .

- SE TOMAN CULTIVOS INTRAQUIRURGICO 9/01/22 NEGATIVOS A LAS 24 HORAS, NUEVO CONTROL EL - 11/01/22 EN PROCESO DE REPORTE PARA DEFINIR CONDUCTAS ADICIONALES.

PACIENTE ESTABLE , MODULANDO DOLOR CON ANALGESIA ,EN PROCESO DE REALIZAR EFECTIVO TRAMITE DE REMISION SOLICITADO POR EPS A HOSPITAL UNIVERSITARIO DEL VALLE PARA CONTINUAR MANEJO POR ESPECIALIAD DE ORTOPEDIA. SE LE EXPLICA A PACIENTE QUIEN REFIERE ENTENDER Y ACEPTAR.



Profesional: YINA LIZETH CERON TELLO
CC - 1061757062 - T.P 1061757062
Especialidad - MEDICINA GENERAL

13:35 SERVICIO:
YINA LIZETH CERON TELLO - ESPECIALIDAD: MEDICINA GENERAL

H. SUBJETIVO:

H. OBJETIVO:

ANALISIS:

PLAN: EDISON MONTOYA CAMBINDO
CC: 16730292
ID: 16730292
EDAD: 55 AÑOS
FI: 09/01/2021
EPS SEGUROS DEL ESTADO SA

DIAGNOSTICOS:

- 1. ACCIDENTE DE TRANSITO
- 2. TRAUMA EN MANO DERECHA
- 2.1 HERIDA FALANGE DISTAL DEL III DEDO
- 3. TRAUMA EN TOBILLO DERECHO
- 3.1 FRACTURA DE TIBIA DISTAL CON COMPROMISO ARTICULAR Y PERONE DISTAL DESPLAZADA
---POP DE LAVADO + DESBRIDAMIENTO + REDUCCION ABIERTA + FIJAICON EXTERNA (TUTOR) POR FRACTURA EXPUESTA DE TIBIA Y PERONE DERECHO DEL DIA 09-01-22 (DR. IMBACHI)
- 4. ULCERA CRONICA EN EN TERCIO DISTAL DE PIERNA DERECHA

** CULTIVOS **

9/01/22 cultivo secreción de ulcera de pierna derecha #1#2 : NEGATIVO A LAS 24 H
11/01/22 cultivo secreción de ulcera de pierna derecha #1#2 Y tejido : en proceso

PAICENTE CON FRACTURA DE TIBIA DISTAL CON COMPROMISO ARTICULAR Y PERONE DISTAL DESPLAZADA, VALORADO POR PARTE DE ORTOPEDIA, CON REQUERIMEINTO DE PROCEDIEMINTO QUIRURGICO, POP DE LAVADO + DESBRIDAMIENTO + REDUCCION ABIERTA + FIJAICON EXTERNA (TUTOR) POR FRACTURA EXPUESTA DE TIBIA Y PERONE DERECHO DEL DIA 09-01-22 (DR. IMBACHI), SE TOMAN Y SE INDICA HOSPITALIZAR PARA MANEJO ANTIBIÓTICO, ANALGÉSICO, TROMBOPROFILACTICO Y VALORACIÓN POR CIRUGÍA RECONSTRUCTIVA POR LA ALTA COMPLEJIDAD DE LA LESIÓN (EN PROCESO DE VALORACIÓN) PARA DEFINIR CONDUCTA QUIERURGICA , CONINDICACION DE LAVADOS SERIADOS (ULTIMO REALIZADO 11/01/21 .) SIN EMBARGO POR PARTE DE SU EPS INICIAN TRAMITE DE REMISION , ACEPTADO EN HUV , INGRESA POOL DE AMBULANCIA PARA INICIAR TRASLADO , SE ENTREGA PACIENTE ESTABLE , ALERTA , CON SIGNOS VITALES :

TA : 133/79MMHG , FC : 83 LXM , SAO2: 98% . SE LE EXPLICA A PACIENTE QUIEN REFIERE ENTENDER Y ACPETAR.



Profesional: YINA LIZETH CERON TELLO
CC - 1061757062 - T.P 1061757062
Especialidad - MEDICINA GENERAL

FECHA	RESUMEN DEL PLAN TERAPEUTICO
2022-01-09	<div>14:00 micsisro - MICHAEL ALEXANDER SISA RODRIGUEZ ESPECIALIDAD: MEDICINA GENERAL Solicitud Apoyo Dx: RADIOGRAFIA DE MANO **Obs: DER Solicitud Apoyo Dx: RADIOGRAFIA DE TOBILLO AP LATERAL Y ROTACION INTERNA **Obs: DER</div> <div>14:05 micsisro - MICHAEL ALEXANDER SISA RODRIGUEZ ESPECIALIDAD: MEDICINA GENERAL MEDICAMENTO FORMULADO: CLORURO SODIO 0.9%BOLSAX 100ML 0.9% BOLSA - LAB. :ADS PHARMA 1 SOLUCION Cada 8 Hora(s), VIA: INTRAVENOSA, CONCENTRACIÓN 9%/100ML BOLSA, DIAS DE TRATAMIENTO: 1 MEDICAMENTO FORMULADO: DIPIRONA MAGNESICA 2G/5ML SOLUCION INYECTABLE 2G/5ML AMPOLLA - LAB. :VITALIS S.A.C.I 1 SOLUCION Cada 8 Hora(s), VIA: INTRAVENOSA, CONCENTRACIÓN 2G/5ML AMPOLLA, DIAS DE TRATAMIENTO: 1 MEDICAMENTO FORMULADO: TOXOIDE TETANICO 40UI/0.5ML SOLUCION INYECTABLE 40UI/0.5ML AMPOLLA - LAB. :DELTA 1 SOLUCION Dosis Unica, VIA: INTRAMUSCULAR, CONCENTRACIÓN 40UI/0.5ML AMPOLLA, DIAS DE TRATAMIENTO: 1 MEDICAMENTO FORMULADO: CLORURO SODIO AL 0.9% X 250ML 250ML BOLSA - LAB. :CORPAUL 1 SOLUCION Cada 6 Hora(s), VIA:</div>

	<p>INTRAVENOSA, CONCENTRACION 0.9%/250ML SOLUCION, DIAS DE TRATAMIENTO: 1</p> <p>MEDICAMENTO FORMULADO: AMPICILINA+SULBACTAN 1.5G POLVO RECONSTITUIR(FARMALOGICA) 1 VIAL - LAB. :FARMALOGICA 2 VIAL Cada 6 Hora(s), VIA: INTRAVENOSA, CONCENTRACION 1.5 G VIAL, DIAS DE TRATAMIENTO: 1</p> <p>Solicitud Interconsulta por: TRAUMATOLOGIA-ORTOPEDIA</p> <p>**Obs: SS</p> <p>Solicitud Apoyo Dx: TIEMPO DE PROTROMBINAPT</p> <p>**Obs: SS</p> <p>Solicitud Apoyo Dx: TIEMPO DE TROMBOPLASTINA PARCIALPTT</p> <p>**Obs: SS</p> <p>Solicitud Apoyo Dx: HEMOGRAMA IVHEMOGLOBINA HEMATOCRITO RECUENTO DE ERITROCITOS INDICES ERITROCITARIOS LEUCOGRAMA RECUENTO DE PLAQUETAS INDICES PLAQUETARIOS Y MORFOLOGIA ELECTRONICA E HISTOGRAMA METODO AUTOMATICO</p> <p>**Obs: SS</p> <p>Solicitud Apoyo Dx: CREATININA EN SUERO U OTROS FLUIDOS</p> <p>**Obs: SS</p> <p>20:19 antvalcu - ANTONIO VALENCIA CUELLAR ESPECIALIDAD: ANESTESIOLOGIA</p> <p>MEDICAMENTO FORMULADO: FENTANILO 0.5MG/10ML SOLUCION INYECTABLE 0.5MG/10ML AMPOLLA - LAB. :BIOSANO 1 SOLUCION Dosis Unica, VIA: INTRAVENOSA, CONCENTRACION 0.5MG/10ML AMPOLLA, DIAS DE TRATAMIENTO: 1</p> <p>OBSERVACIONES: 15MCG INTRATECAL</p> <p>20:45 jaiibaim - JAIRO IBARRA IMBACHI ESPECIALIDAD: TRAUMATOLOGIA-ORTOPEDIA</p> <p>Solicitud Apoyo Dx: RADIOGRAFIA DE PIERNA AP Y LATERAL</p> <p>**Obs: DERECHA</p> <p>21:10 jaiibaim - JAIRO IBARRA IMBACHI ESPECIALIDAD: TRAUMATOLOGIA-ORTOPEDIA</p> <p>Solicitud Apoyo Dx: CULTIVO PARA MICROORGANISMOS EN CUALQUIER MUESTRA DIFERENTE A MEDULA OSEA ORINA Y HECES</p> <p>**Obs: cultivo de secrecion ulcera pierna derecha # 1</p> <p>Solicitud Apoyo Dx: CULTIVO PARA MICROORGANISMOS EN CUALQUIER MUESTRA DIFERENTE A MEDULA OSEA ORINA Y HECES</p> <p>**Obs: cultivo de secrecion ulcera pierna derecha # 2</p> <p>21:55 cambenpa - CAMILO ANDRES BENAVIDES PAI ESPECIALIDAD: MEDICINA GENERAL</p> <p>MEDICAMENTO FORMULADO: DICLOFENACO 75MG/3ML SOLUCION INYECTABLE 75MG/3ML AMPOLLA - LAB. :VITALIS S.A.C.I 1 SOLUCION Cada 12 Hora(s), VIA: INTRAVENOSA, CONCENTRACION 75MG/3ML AMPOLLA, DIAS DE TRATAMIENTO: 1</p> <p>OBSERVACIONES: VOM</p> <p>MEDICAMENTO FORMULADO: ENOXAPARINA 40MG/4ML SOLUCION INYECTABLE 40MG/4ML AMPOLLA - LAB. :PROCAPS S.A 1 SOLUCION Cada 24 Hora(s), VIA: SUBCUTANEA, CONCENTRACION 40MG/4ML AMPOLLA, DIAS DE TRATAMIENTO: 1</p> <p>OBSERVACIONES: VOM</p> <p>MEDICAMENTO FORMULADO: TRAMADOL 50MG/ML SOLUCION INYECTABLE 50ML/1ML AMPOLLA - LAB. :VITALIS S.A.C.I 1 SOLUCION Cada 12 Hora(s), VIA: SUBCUTANEA, CONCENTRACION 50MG/ML AMPOLLA, DIAS DE TRATAMIENTO: 1</p> <p>OBSERVACIONES: VOM</p>
2022-01-10	<p>00:21 cambenpa - CAMILO ANDRES BENAVIDES PAI ESPECIALIDAD: MEDICINA GENERAL</p> <p>HOSPITALIZACION A CARGO DE ORTOPEdia</p> <p>- DIETA LIQUIDA 4 HRS POSTERIOR A CIRUGIA A TOLERANCIA</p> <p>- SSN 0.9% 40 CC HORA</p> <p>- OMEPRAZOL 20MG VO CADA 24 HORAS</p> <p>- AMPICILINA SULBACTAM 3 GR EV CADA 6 HORAS (FI: 09/01/2022) DIA: 1</p> <p>- DIPIRONA 2 GR EV CADA 8 HORAS (LENTO Y DILUIDO)</p> <p>- DICLOFENACO 75 MG 1 AMP IV CADA 12 HRS (FI: 09-01-2022) D1/3</p> <p>- TRAMADOL 50 MG SC CADA 12 HRS (SI DOLOR INTENSO)</p> <p>- ENOXAPARINA 40 MG SC CADA 24 HRS (A LAS 12 HORAS DEL PROCEDIMINTO QUIRURGICO)</p> <p>- CUIDADOS DE TUTOR EXTERNO Y VIGILAR SANGRADOS EN MID</p> <p>- ATENTA VIGILANCIA A PERFUSION EN MID</p> <p>- CSV AC / GRACIAS</p> <p>EN PROCESO:</p> <p>- LECTURA DE RADIOGRAFIA POP</p> <p>- RE VALORACION POR ORTOPEdia POP DE LAVADO + DESBRIDAMIENTO + REDUCCION ABIERTA + FIJAICON EXTERNA (TUTOR)</p> <p>- VALORACION POR CIRUGIA RECONSTRUCTIVA</p> <p>- CULTIVO DE SECRECION ULCERA PIERNA DERECHA DEL DIA 09-01-2022</p> <p>- NUEVO LAVADO QUIRURGICO EN 48 HORAS</p> <p>00:36 dencobol - DENIS EDMOND COBO OLIVEROS ESPECIALIDAD: TRAUMATOLOGIA-ORTOPEDIA</p> <p>Solicitud Proc Qx: LAVADO Y DESBRIDAMIENTO DE FRACTURA ABIERTA DE TIBIA O PERONE SOD</p> <p>**Obs:</p> <p>00:40 cambenpa - CAMILO ANDRES BENAVIDES PAI ESPECIALIDAD: MEDICINA GENERAL</p> <p>MEDICAMENTO FORMULADO: OMEPRAZOL 20MG CAPSULA 20MG CAPSULA - LAB. :FARMACOL 1 CAPSULA (S) Cada 24 Hora(s), VIA: ORAL, CONCENTRACION 20MG CAPSULA, DIAS DE TRATAMIENTO: 1</p> <p>OBSERVACIONES: vom</p> <p>09:30 juamanlo - JUAN DAVID MANRIQUE LOPEZ ESPECIALIDAD: MEDICINA GENERAL</p> <p>HOSPITALIZACION A CARGO DE ORTOPEdia</p> <p>- DIETA NORMAL</p> <p>- TAP?N HEPARINIZADO</p> <p>- OMEPRAZOL 20MG VO CADA 24 HORAS</p> <p>- AMPICILINA SULBACTAM 3 GR EV CADA 6 HORAS (FI: 09/01/2022) DIA: 1</p> <p>- DIPIRONA 2 GR EV CADA 8 HORAS (LENTO Y DILUIDO)</p> <p>- DICLOFENACO 75 MG 1 AMP IV CADA 12 HRS (FI: 09-01-2022) D1/3</p> <p>- TRAMADOL 50 MG SC CADA 12 HRS (SI DOLOR INTENSO)</p> <p>- ENOXAPARINA 40 MG SC CADA 24 HRS</p> <p>- CUIDADOS DE TUTOR EXTERNO Y VIGILAR SANGRADOS EN MID</p> <p>- ATENTA VIGILANCIA A PERFUSION EN MID</p> <p>- CSV AC / GRACIAS</p> <p>EN PROCESO:</p> <p>- LECTURA DE RADIOGRAFIA POP</p>

	<div>- CULTIVO DE SECRECION ULCERA PIERNA DERECHA DEL DIA 09-01-2022</div> <div>- NUEVO LAVADO QUIRURGICO EN 48 HORAS</div>
2022-01-11	<div>09:49 juamanlo - JUAN DAVID MANRIQUE LOPEZ</div> <div>ESPECIALIDAD: MEDICINA GENERAL</div> <div>HOSPITALIZACION A CARGO DE ORTOPEDIA</div> <div><div>- DIETA NORMAL</div><div>- TAP?N HEPARINIZADO</div><div>- OMEPRAZOL 20MG VO CADA 24 HORAS</div><div>- AMPICILINA SULBACTAM 3 GR EV CADA 6 HORAS (FI: 09/01/2022) DIA: 2</div><div>- DIPIRONA 2 GR EV CADA 8 HORAS (LENTO Y DILUIDO)</div><div>- DICLOFENACO 75 MG 1 AMP IV CADA 12 HRS (FI: 09-01-2022) D2/3</div><div>- TRAMADOL 50 MG SC CADA 12 HRS (SI DOLOR INTENSO)</div><div>- ENOXAPARINA 40 MG SC CADA 24 HRS</div><div>- CUIDADOS DE TUTOR EXTERNO Y VIGILAR SANGRADOS EN MID</div><div>- ATENTA VIGILANCIA A PERFUSION EN MID</div><div>- CSV AC / GRACIAS</div></div> <div>EN PROCESO:</div> <div><div>- VALORACION POR CIRUGIA RECONSTRUCTIVA</div><div>- CULTIVO DE SECRECION ULCERA PIERNA DERECHA DEL DIA 09-01-2022</div><div>- NUEVO LAVADO QUIRURGICO HOY</div></div> <div>10:10 andsanch - ANDRES FELIPE SANCHEZ CHAVEZ</div> <div>ESPECIALIDAD: TRAUMATOLOGIA-ORTOPEDIA</div> <div>Solicitud Apoyo Dx: CULTIVO PARA MICROORGANISMOS EN CUALQUIER MUESTRA DIFERENTE A MEDULA OSEA ORINA Y HECES</div> <div>**Obs: CULTIVO DE SECRECION DE PIERNA IZQ # 1</div> <div>Solicitud Apoyo Dx: CULTIVO PARA MICROORGANISMOS EN CUALQUIER MUESTRA DIFERENTE A MEDULA OSEA ORINA Y HECES</div> <div>**Obs: CULTIVO DE SECRECION DE PIERNA IZQ # 2</div> <div>Solicitud Apoyo Dx: CULTIVO PARA MICROORGANISMOS EN CUALQUIER MUESTRA DIFERENTE A MEDULA OSEA ORINA Y HECES</div> <div>**Obs: CULTIVO DE TEJIDO DE PIERNA IZQUIERDA</div> <div>Solicitud Proc No Qx: 898201-ESTUDIO DE COLORACION BASICA EN ESPECIMEN DE RECONOCIMIENTO</div> <div>Solicitud Apoyo Dx: TOMOGRAFIA AXIAL COMPUTARIZADA DE MIEMBROS INFERIORES Y ARTICULACIONES</div> <div>**Obs: TAC DE TOBILLO DERECHO</div> <div>14:58 andsanch - ANDRES FELIPE SANCHEZ CHAVEZ</div> <div>ESPECIALIDAD: TRAUMATOLOGIA-ORTOPEDIA</div> <div>Solicitud Proc Qx: LAVADO Y DESBRIDAMIENTO DE FRACTURA ABIERTA DE TIBIA O PERONE SOD</div> <div>**Obs: SS LAVADO MAS DESBRIDAMIENTO DE TOBILLO DERECHO</div>
2022-01-12	<div>11:44 yincerte - YINA LIZETH CERON TELLO</div> <div>ESPECIALIDAD: MEDICINA GENERAL</div> <div>HOSPITALIZACION A CARGO DE ORTOPEDIA</div> <div><div>- DIETA NORMAL</div><div>- TAP?N HEPARINIZADO</div><div>- OMEPRAZOL 20MG VO CADA 24 HORAS</div><div>- AMPICILINA SULBACTAM 3 GR EV CADA 6 HORAS (FI: 09/01/2022) DIA: 3</div><div>- DIPIRONA 2 GR EV CADA 8 HORAS (LENTO Y DILUIDO)</div><div>- DICLOFENACO 75 MG 1 AMP IV CADA 12 HRS (FI: 09-01-2022) D3/3 ** ULTIMA DOSIS Y SUSPENDER **</div><div>- TRAMADOL 50 MG SC CADA 12 HRS (SI DOLOR INTENSO)</div><div>- ENOXAPARINA 40 MG SC CADA 24 HRS</div><div>- CUIDADOS DE TUTOR EXTERNO Y VIGILAR SANGRADOS EN MID</div><div>- ATENTA VIGILANCIA A PERFUSION EN MID</div><div>- CSV AC / GRACIAS</div></div> <div>EN PROCESO:</div> <div><div>- VALORACION POR CIRUGIA RECONSTRUCTIVA</div><div>- CULTIVO DE ULCERA PIERNA DERECHA DEL DIA 09-01-2022 /11/01/22</div><div>- REMISION EFECTIVA (HUV)</div></div>



Yina Lizeth Cerón Tello

MEDICO GENERAL

C.C. 1061757062

PROFESIONAL : YINA LIZETH CERON TELLO

CC - 1061757062 - T.P 1061757062

ESPECIALIDAD - MEDICINA GENERAL

Imprimió: YINA LIZETH CERON TELLO - yincerte

Fecha Impresión : 2022/1/12 - 13:35:37



IDENTIFICACIÓN DEL PACIENTE	
Tipo y número de identificación: CC 16730292	
Paciente: EDISON MONTOYA CAMBINDO	
Fecha de nacimiento (dd/mm/aaaa): 20/06/1966	
Edad y género: 55 Años, Masculino	
Identificador único: 2598028-1	Responsable: COOSALUD ENTIDAD PROMOTORA DE
Ubicación: ORTOPEDIA	Cámara: 503A
Servicio: ORTOPEDIA	

Página 1 de 27

INFORME DE EPICRISIS

INGRESO DEL PACIENTE

Servicio de Ingreso: URGENCIAS

Remitido de otra IPS: CLINICA CRISTO REY D

Fecha y hora de ingreso: 12/01/2022 14:12

Número de ingreso: 2598028 - 1

CLASIFICACIÓN DE LA ATENCIÓN

Fecha: 12/01/2022 14:16 - Ubicación: CONSULTORIOS URGENCIAS
Triage - ENFERMERÍA

DATOS DE INGRESO

Condiciones del paciente al ingreso: Sobrio El paciente llega: En Ambulancia
Aspecto general: Aceptable Causa externa: OTRO TIPO DE ACCIDENTE
Ha presentado síntomas respiratorios: No

Motivo de ingreso: REMITIDO

Enfermedad actual: INGRESA PACIENTE 55 AÑOS, REMITIDO DE CLINICA CRISTO REY, NIEGA ANTECEDENTES, CUADRO CLINICO DE 3 DIAS DE EVOLUCION CONSISTENTE EN ACCIDENTE DE TRANSITO CARRO VS CARRO, PACIENTE PRESENTA FX TIBIA DISTAL CON COMPROMISO ARTICULAR Y PERONE DISTAL DESPLAZADA, REDUCCION ABIERTA Y FIJACION EXTERNA MAS TUTOR, LESION EN ABDOMEN Y TERCER DEDO DE MANO IZQUIERDA. ACEPTADO DANIELA RIVAS CODIGO 29512. TOPE SOAT.

Revisión por sistemas:
Psiquismo: Normal

SIGNOS VITALES

Presión arterial (mmHg): 148/78, Presión arterial media (mmHg): 101
Frecuencia cardíaca (Lat/min): 85 Frecuencia respiratoria (Respi/min): 18
Saturación de oxígeno 98%, sin oxígeno (FIO2) Fracción inspirada de oxígeno (%): 21
Estado de conciencia: Alerta

CLASIFICACIÓN DEL TRIAGE

Clasificación del triage: TRIAGE I

Requirió apoyo médico: Si Ingresó atención inicial: Si

Desea realizar asignación automática de ubicación?: No Ubicación: TRAUMA Y REANIMACION Servicio: TRAUMA Y REANIMACION

Observaciones: SE INGRESA.

Firmado por: MARIA ALEXANDRA MONTAÑO SERRANO, ENFERMERIA, Registro 1111806017

INFORMACIÓN DE LA ATENCIÓN INICIAL

Enfermedad actual:

paciente masculino de 55 años de edad sin antecedentes patológicos, ingresa remitido de clinica cristo rey, cuadro clinico de 3 dias de evolucion consistente en trauma en mid secundario a accidente de transito, fue llevado a procedimiento qx con lavado, desbridamiento + RA + fijacion extena por fractura expuesta de tibia y perone derecha el 09/01/2021, direccionan por tope soat para continuar manejo por especialidad antecedentes personales patologicos: niega medicamentos: niega alergicos: niega qx: ulcera en pie derecho toxicos: niega niega vacunacion contra covid 19A: Vía aérea permeable, tráquea central, Sin collar cervical. B: Expansión torácica simétrica, murmullo vesicular conservado. C: RSCSRS, pulsos distales presentes, sin sangrado activo. D: Pupilas isocóricas, normorreactivas. Glasgow 15/15. movilidad extremidades izquierdas E: Se expone al pacient, usando epp, en contexto de pandemia por sars cov 2, se evidencian las siguientes lesiones: Se cubre de la hipotermia. - presenta en miembro inferior derecho tutor externo con pernos limpios, vendajes con secreción sanguinolenta, no sangrado activo, amas limitados, llenado capilar menor a 2 seg, sensibilidad conservada

Revisión por sistemas:

Sistema neurológico: Normal

Examen físico

Aspecto general

Aspecto general: Normal

Signos vitales

Frecuencia cardíaca (Lat/min): 78

Diagnósticos al ingreso

Firmado electrónicamente

Documento impreso al día 27/01/2022 10:17:50



IDENTIFICACIÓN DEL PACIENTE	
Tipo y número de identificación: CC 16730292	
Paciente: EDISON MONTOKA CAMBINO	
Fecha de nacimiento (dd/mm/aaaa): 20/06/1966	
Edad y género: 55 Años, Masculino	
Identificador único: 2598028-1	Responsable: COOSALUD ENTIDAD PROMOTORA DE
Ubicación: ORTOPEDIA	Cama: 503A
Servicio: ORTOPEDIA	

Página 2 de 27

Diagnóstico principal

S823 - FRACTURA DE LA EPIFISIS INFERIOR DE LA TIBIA

Conducta

observacion trauma 3er piso
 dieta comun
 tapon heparinizado
 ampicilina/sulbactam 3gr ev cada 6 horas
 dipirona amp 2.5 gr ev cada 8 horas
 heparina amp 40mg sc dia
 ss hemograma, creatinina, bun, tiempos de coagulacion, hemoclasificacion
 ss radiografia pierna derecha
 ss valoración por ortopedia
 control signos vitales
 avisar cambios
 gracias

Responsable: MARIA ISABEL MARIN LOZADA, MEDICINA GENERAL, Registro 1130622627

RESUMEN DE LA ATENCIÓN DEL PACIENTE, DIAGNÓSTICOS Y TRATAMIENTO**Resumen general de la estancia del paciente**

Fecha: 12/01/2022 17:22
 Evolución médica - ORTOPEDIA
 Subjetivo: Edison Montoya Cambindo
 Edad: 55 años
 ID: CC 16730292
 EPS: Coosalud
 Origen/Procedencia: Cali, Valle
 Ocupación: Construcción
 Acompañante: Cuiada
 FI HUV: 12/01/22

Motivo de consulta

"Remitido por tope de SOAT"

Enfermedad actual

Paciente adulto medio que consulta posterior a accidente de tránsito (Jeep VS Taxi, en calidad de pasajero, posterior a la caída el paciente refiere caída sobre MID de parte la carrocería del Jeep) el domingo 09/01/22, posterior a lo cual sufrió fractura de tibia derecha distal con compromiso articular y peroné distal desplazada, herida de laceración en abdomen a nivel de flanco derecho, y escoriación a nivel de tercer dedo de la mano derecha (ya suturada). Es llevado a la Clínica Cristo Rey donde realizan reducción abierta y fijación externa más tutor, sin embargo definen remitir al llegar al tope del SOAT. En el momento el paciente refiere que se encuentra sin dolor.

Antecedentes

- Patológicos: Úlcera en MID, insuficiencia venosa, Enfermedad Renal Crónica?
 - Farmacológicos: Ibuprofeno 1 tableta cada 24h, Diclofenaco 1 tableta cada 24h por ocho meses
 - Quirúrgicos: Refiere cirugía en MID no es claro el motivo
 - Alérgicos: Niega
 - Traumatológicos: Niega
 - Toxicológicos: Niega
 - Inmunización COVID-19: Niega
 - Familiares: Abuela DM.

Objetivo

Se realiza valoración del paciente con elementos de protección personal y siguiendo los protocolos de bioseguridad institucionales para prevenir la transmisión y contagio de SARS-COV2.

Paciente quien ingresa en camilla, luce en regulares condiciones generales, alerta, orientado globalmente, sin signos de dificultad respiratoria ni deshidratación, no se evidencia acico. Tolera vía oral y oxígeno ambiente.

Signos vitales

TA: 148/78 mmHg, FC: 86.lpm, FR: 16 rpm, T: 37°C, SO2: 98%

Firmado electrónicamente

Documento impreso al día 27/01/2022 10:17:50



IDENTIFICACION DEL PACIENTE	
Tipo y número de identificación: CC 16730292	
Paciente: EDISON MONTOYA CAMBINDO	
Fecha de nacimiento (dd/mm/aaaa): 20/06/1966	
Edad y género: 55 Años, Masculino	
Identificador único: 2598028-1	Responsable: COOSALUD ENTIDAD PROMOTORA DE
Ubicación: ORTOPEDIA	Cama: 503A
Servicio: ORTOPEDIA	

Página 3 de 27

RESUMEN DE LA ATENCIÓN DEL PACIENTE, DIAGNÓSTICOS Y TRATAMIENTO

Examen físico

MID: Se retira vendaje y se observa fijador externo, normoposicionado sin salida de material purulento por orificios de inserción de Schanz con sistema VAC no activo. Se retira el sistema VAC y se observa cambios tróficos en piel: dermatitis por estasis asociado a una úlcera de 12x5cm con tejido de degranulación asociado a mal olor, linfedema, pie equino.

Objetivo: Análisis

Paciente adulto medio por accidente de tránsito de atención inicial en clínica Cristo Rey donde hacen diagnóstico de fractura de pilón tibial derecho, dado a antecedente de insuficiencia venosa crónica, linfedema y pie equino, encontrando úlcera venosa activa se decide colocación de fijador externo y sistema de presión negativo (VAC) para manejo de la úlcera, dado tope de SOAT remiten para continuar manejo en esta institución

Paciente al examen físico con gran úlcera cutánea, fijador normoposicionado, se comentará en Junta Ortopédica para determinar otros manejos adicionales.

Se considera que el paciente se beneficia de manejo quirúrgico por lo que se carga turno para desbridamiento e injerto de espesor parcial VS Colocación de VAC. Se solicita valoración por anestesiología y Cirugía Vascular; se ordenan paraclínicos de ingreso Creatinina, Hemograma, BUN, glicemia en ayunas

Se explica al paciente la conducta médica a seguir, la cual refiere entender y aceptar, se verifica comprensión.

Diagnósticos

POP de reducción de Fractura de pilón tibial derecho

Úlcera por insuficiencia venosa crónica

Linfedema

Obesidad

Realizado por: Natalia Vinasco Salinas E5 UV

Supervisado por: Jorge Hernandez, Residente de Ortopedia

Plan

Hospitalizar en Sala de Ortopedia según disponibilidad de cupo

Dieta común

Desbridamiento e injerto de espesor parcial O Colocación de VAC

Se solicita Valoración por Anestesiología

Se solicita valoración por cirugía vascular

Se solicita Hemograma, Creatinina, BUN, y glicemia en ayunas

Control de signos vitales

Avisar cambios, gracias

Análisis: VER OBJETIVO

Plan de manejo: VER OBJETIVO

Fecha: 12/01/2022 21:46

Evolución médica - MEDICINA GENERAL

Subjetivo:

Objetivo:

Análisis: SE FORMULA

Plan de manejo: SE FORMULA

Fecha: 13/01/2022 13:46

Evolución médica - CIRUGIA VASCULAR PERIFERICA

Subjetivo: ***RESPUESTA A INTERCONSULTA POR CIRUGIA VASCULAR ***

Objetivo:

Paciente masculino de 55 años de edad con antecedente de insuficiencia venosa crónica, ingresa remitido de clínica Cristo Rey, cuadro clínico de 3 días de evolución consistente en trauma en miembro secundario a accidente de tránsito, fue llevado a procedimiento qx con lavado, desbridamiento + RA + fijación externa por fractura expuesta de tibia y perone derecha el 09/01/2021, direccionan por tope soat para continuar manejo, paciente en plan de llevar a manejo quirúrgico por ortopedia, por cirugía vascular se considera descartar lesión arterial por lo cual se solicita eco doppler arterial de miembro inferior derecho, y revalorar con reporte, al egresar se solicitara doppler venoso completo y se revisara en la consulta externa, toda vez que en estos momentos sería sobre estimada la lesión venosa.

Análisis: ...

Plan de manejo: Doppler arterial de miembro inferior derecho.

Revalorar

Fecha: 13/01/2022 16:32

Firmado electrónicamente

Documento impreso al día 27/01/2022 10:17:50



IDENTIFICACIÓN DEL PACIENTE	
Tipo y número de identificación: CC 16730292	
Paciente: EDISON MONTOYA CAMBINDO	
Fecha de nacimiento (dd/mm/aaaa): 20/06/1966	
Edad y género: 55 Años, Masculino	
Identificador único: 2598028-1	Responsable: COOSALUD ENTIDAD PROMOTORA DE
Ubicación: ORTOPEDIA	Cama: 503A
Servicio: ORTOPEDIA	

Página 4 de 27

RESUMEN DE LA ATENCIÓN DEL PACIENTE, DIAGNÓSTICOS Y TRATAMIENTO

Evolución médica - ANESTESIOLOGO(A)
Subjetivo: 13/01/2022
VALORACIÓN PREANESTÉSICA
EDISON MONTOYA CAMBINDO
Edad 55 AÑOS

Dx: 1. FRACTURA DE TIBIA Y PERONÉ DISTAL DERECHA, REDUCIDA CON TUTOR EXTERNO.

Procedimiento: LAVADO + DESBRIDAMIENTO + INJERTO DE ESPESOR PARCIAL Vs COLOCACIÓN DE SISTEMA VAC.

Antecedentes:

- Patológicos: ÚLCERA EN MIEMBRO INFERIOR DERECHO, INSUFICIENCIA VENOSA CRÓNICA.
- Farmacológicos: CONSUMO CRÓNICO DE AINES, IBUPROFENO Y DICLOFENACO.
- Alergias: NIEGA
- Quirúrgicos: REDUCCIÓN ABIERTA TIBIA Y PERONÉ DERECHO.
- Tóxicos: NIEGA TABAQUISMO.
- Anestesias previas: REGIONAL SIN COMPLICACIONES.

EXAMEN FÍSICO:

SIGNOS VITALES: TA 148/78; FC 86; FR 16; SatO2: 98%; Peso: 100kg; Talla: 175cm
C/P: Ruidos cardíacos rítmicos, sincrónicos con el pulso. Murmullo vesicular conservado, no ruidos sobreagregados.
Extremidades: Se evidencia extremidad inferior derecha con tutor externo y salida de material purulento por los sitios de inserción del material.

VÍA AÉREA

Apertura oral: 4 cm
Mallampati: II
Patil Aldreti (DTM): mayor 6.5 cm
Dentadura: Dentadura natural
Test de la mordida del labio superior: I/III
Cuello: menor 40cm, MÓVIL SIN MASAS, BUENA FLEXOEXTENSIÓN.
NYHA: I
CLASE FUNCIONAL: Mayor de 4 METs

ESCALAS DE RIESGO:

ASA: II
ÍNDICE DE LEE: 0

Paraclínicos:

(13/01/2022) Glicemia pre: 111
(12/01/2022) Leucos: 5620; N: 63,7%; L: 18,5%; Hb: 10,2; Hto: 32,2%; VCM: 88,1; HCM: 28; Plt: 272.000; PT: 9,8ss; INR: 0,91; PTT: 25,2ss; BUN: 9,9; Creatinina: 0,6; TFG: 113,2 ml/min.

ANÁLISIS:

PTE 55 AÑOS
ANT. FRACTURA TIBIA Y PERONÉ DERECHO YA CON REDUCCIÓN ABIERTA + TUTOR EXTERNO
PROGRAMADO PARA LAVADO + DESBRIDAMIENTO + INJERTO DE ESPESOR PARCIAL Vs COLOCACIÓN DE SISTEMA VAC.
PROCEDIMIENTO DE RIESGO BAJO. RIESGO BAJO DE SANGRADO.
SIN SIGNOS DE ENFERMEDAD CARDÍACA ACTIVA.
BAJO RIESGO CARDIOVASCULAR SEGÚN ESCALAS DE RIESGO.
SIN PREDICTORES DE VÍA AÉREA DIFÍCIL.
PRESENTA ANEMIA LEVE Y FUNCIÓN RENAL CONSERVADA. SIN CONTRAINDICACIONES PARA EL PROCEDIMIENTO.

PLAN:

- * SE AUTORIZA PROCEDIMIENTO.
- * AYUNO 8 HORAS.
- * SUSPENDER HBPM 24 HORAS PREVIO AL PROCEDIMIENTO.
- * PREFERIR ANESTESIA REGIONAL O NEUROAXIAL.

Nota realizada por: JEFFERSON VIVEROS JARAMILLO - Residente de Anestesiología
Avalado por: Dr. ANDRES FABRICIO CABALLERO - Anestesiólogo Docente UNIVALLE

Firmado electrónicamente



IDENTIFICACIÓN DEL PACIENTE	
Tipo y número de identificación: CC 16730292	
Paciente: EDISON MONTOYA CAMBINDO	
Fecha de nacimiento (dd/mm/aaaa): 20/06/1966	
Edad y género: 55 Años, Masculino	
Identificador único: 2598028-1	Responsable: COOSALUD ENTIDAD PROMOTORA DE
Ubicación: ORTOPEDIA	Cama: 503A
Servicio: ORTOPEDIA	

Página 5 de 27

RESUMEN DE LA ATENCIÓN DEL PACIENTE, DIAGNÓSTICOS Y TRATAMIENTO

Objetivo: VER SUBJETIVO.
Análisis: VER SUBJETIVO.
Plan de manejo: VER SUBJETIVO.

Fecha: 13/01/2022 22:28
Evolución médica - MEDICINA GENERAL
Subjetivo:
Objetivo:
Análisis: se formula
Plan de manejo: se formula;

Fecha: 14/01/2022 01:39

Terapias - FISIOTERAPEUTA

Subjetivo: Paciente masculino de 55 años de edad, con antecedente de insuficiencia venosa crónica, ingresa remitido de clínica Cristo Rey, cuadro clínico de 3 días de evolución consistente en trauma en MID secundario a accidente de tránsito, fue llevado a procedimiento qx con lavado, desbridamiento + RA + fijación externa por fractura expuesta de tibia y perone derecha el 09/01/2021, direccionan por tope soat para continuar manejo, paciente en plan de llevar a manejo quirúrgico por ortopedia, cirugía vascular considera descartar lesión arterial. Según reporte en historia clínica.

Lo encuentro alerta, orientado en sus tres esferas mentales, en aceptables condiciones generales, en posición semifowler, con barandas de seguridad elevadas, respirando aire ambiente, sin signos de dificultad respiratoria. Se observa con tutores externos en MID. Sin acompañante en el momento.

EPP utilizados en la atención del paciente:

bata manga larga, 1 par de guantes limpios, 1 tapaboca N95, 1 gorro, 1 par de polainas, monogafas, careta.

Objetivo:

REVISIÓN POR SISTEMAS:

-SISTEMA NEUROLÓGICO: Alerta, orientado en sus tres esferas mentales, sin déficit neurológico aparente

-SISTEMA RESPIRATORIO: Tórax normolíneo, expansibilidad torácica simétrica, a la auscultación aireación broncopulmonar presente en ambos campos pulmonares sin ruidos sobreagregados, tos efectiva, sin movilización de secreciones

-SISTEMA MUSCULOESQUELÉTICO: MID: se observa fijador externo, cambios tróficos en piel: dermatitis por estasis asociado a una úlcera Con tejido de degranulación asociado a mal olor, linfedema, pie equino.

Intervención: Se realiza posicionamiento en semifowler, monitoria de signos vitales y función respiratoria, se enseñan ejercicios para reexpansión pulmonar con elevación de MMSS, ciclo activo de la respiración, reeducación diafragmática, estiramientos de la reja torácica. Se brinda educación sobre la importancia de la terapia respiratoria a nivel intra y extrahospitalario. Toleró intervención, queda con barandas de seguridad elevadas

Fecha: 14/01/2022 20:02

Evolución médica - MEDICINA GENERAL

Subjetivo: reformulación

Objetivo:

Análisis:

Plan de manejo: -reformulación

Justificación de permanencia en el servicio:

Fecha: 15/01/2022 09:01

Terapias - FISIOTERAPEUTA

Subjetivo:

Paciente masculino de 55 años de edad, con antecedente de insuficiencia venosa crónica, ingresa remitido de clínica Cristo Rey, cuadro clínico de 3 días de evolución consistente en trauma en MID secundario a accidente de tránsito, fue llevado a procedimiento qx con lavado, desbridamiento + RA + fijación externa por fractura expuesta de tibia y perone derecha el 09/01/2021, direccionan por tope soat para continuar manejo, paciente en plan de llevar a manejo quirúrgico por ortopedia, cirugía vascular considera descartar lesión arterial. Según reporte en historia clínica.

REVISIÓN POR SISTEMAS:

-SISTEMA NEUROLÓGICO: Alerta, orientado en sus tres esferas mentales, sin déficit neurológico aparente

-SISTEMA RESPIRATORIO: Tórax normolíneo, expansibilidad torácica simétrica, a la auscultación aireación broncopulmonar presente en ambos campos pulmonares sin ruidos sobreagregados, tos efectiva, sin movilización de secreciones

-SISTEMA MUSCULOESQUELÉTICO: MID: se observa fijador externo, cambios tróficos en piel: dermatitis por estasis asociado a una úlcera Con tejido de degranulación asociado a mal olor, linfedema, pie equino.

Lo encuentro alerta, orientado en sus tres esferas mentales, en aceptables condiciones generales, en posición semifowler, con barandas de seguridad elevadas, respirando aire ambiente, sin signos de dificultad respiratoria. Se observa con tutores externos en MID. Sin acompañante en el momento.

Objetivo:

-Arcos de movilidad articular conservados

-MID: se observa fijador externo, cambios tróficos en piel: dermatitis por estasis asociado a una úlcera Con tejido de degranulación asociado a mal olor, linfedema, pie equino.

-Glasgow 15/15

Firmado electrónicamente

Documento impreso al día 27/01/2022 10:17:50



IDENTIFICACIÓN DEL PACIENTE	
Tipo y número de identificación: CC 16730292	
Paciente: EDISON MONTOYA CAMBINDO	
Fecha de nacimiento (dd/mm/aaaa): 20/06/1966	
Edad y género: 55 Años, Masculino	
Identificador único: 2598028-1	Responsable: COOSALUD ENTIDAD PROMOTORA DE
Ubicación: ORTOPEDIA	Cama: 503A
Servicio: ORTOPEDIA	

Página 6 de 27

RESUMEN DE LA ATENCIÓN DEL PACIENTE, DIAGNÓSTICOS Y TRATAMIENTO

- Realiza traslados en camilla

Objetivos de intervención:

- Recuperar o mantener la función muscular
- Facilitar los movimientos articulares
- Recuperar el tono muscular.
- Evitar la atrofia muscular.
- Incrementar la potencia muscular.

Intervención:

Se realiza atención con los EPP

Alineación postural

Ejercicios activos dirigidos para cinturón escapular

Descarga de peso

Estiramientos musculares progresivos durante 15 segundos

Tolera intervención y queda en iguales condiciones generales con barandas arriba.

Fecha: 15/01/2022 09:04

Terapias - FISIOTERAPEUTA

Subjetivo:

Paciente masculino de 55 años de edad, con antecedente de insuficiencia venosa crónica, ingresa remitido de clínica Cristo Rey, cuadro clínico de 3 días de evolución consistente en trauma en MID secundario a accidente de tránsito, fue llevado a procedimiento qx con lavado, desbridamiento + RA + fijación extensa por fractura expuesta de tibia y perone derecha el 09/01/2021, direccionan por tope soat para continuar manejo, paciente en plan de llevar a manejo quirúrgico por ortopedia, cirugía vascular considera descartar lesión arterial. Según reporte en historia clínica.

REVISIÓN POR SISTEMAS:

- SISTEMA NEUROLÓGICO: Alerta, orientado en sus tres esferas mentales, sin déficit neurológico aparente
- SISTEMA RESPIRATORIO: Tórax normolíneo, expansibilidad torácica simétrica, a la auscultación aireación broncopulmonar presente en ambos campos pulmonares sin ruidos sobreagregados, tos efectiva, sin movilización de secreciones
- SISTEMA MUSCULOESQUELÉTICO: MID: se observa fijador externo, cambios tróficos en piel: dermatitis por estasis asociado a una úlcera con tejido de degranulación asociado a mal olor, linfedema, pie equino.

Lo encuentro alerta, orientado en sus tres esferas mentales, en aceptables condiciones generales, en posición semifowler, con barandas de seguridad elevadas, respirando aire ambiente, sin signos de dificultad respiratoria. Se observa con tutores externos en MID. Sin acompañante en el momento.

Objetivo:

- Tórax normolíneo
- Expansibilidad torácica simétrica
- A la auscultación aireación broncopulmonar presente en ambos campos pulmonares sin ruidos sobreagregados

Objetivos de intervención:

- Mejorar oxigenación
- Mejorar ventilación
- Mejorar intercambio gaseoso
- Reexpansión pulmonar

Intervención:

Se realiza atención con Iso EPP

Monitoria respiratoria y control de signos vitales

Ejercicios de reexpansión pulmonar con inspiraciones fraccionadas 2 series de 8 repeticiones

Tolera intervención y queda en iguales condiciones generales con barandas arriba.

Fecha: 15/01/2022 10:31

Evolución médica - ORTOPEDIA

Subjetivo: Diagnósticos

Fractura de pilón tibial derecho

POP de reducción de Fractura de pilón tibial derecho

Úlcera por insuficiencia venosa crónica

Linfedema

EF:

TA: 143/71 mmHg, FC: 97-lpm, FR: 16 rpm

MID: Se retira vendaje y se observa fijador externo, normoposicionado sin salida de material purulento por orificios de inserción de Schanz. Cambios tróficos en piel: dermatitis por estasis asociado a una úlcera de 12x5cm con tejido de degranulación asociado a mal olor, linfedema, pie equino.

Firmado electrónicamente

Documento impreso al día 27/01/2022 10:17:50



IDENTIFICACIÓN DEL PACIENTE	
Tipo y número de identificación: CC 16730292	
Paciente: EDISON MONTOYA CAMBINDO	
Fecha de nacimiento (dd/mm/aaaa): 20/06/1966	
Edad y género: 55 Años, Masculino	
Identificador único: 2598028-1	Responsable: COOSALUD ENTIDAD PROMOTORA DE
Ubicación: ORTOPEDIA	Cama: 503A
Servicio: ORTOPEDIA	

Página 7 de 27

RESUMEN DE LA ATENCIÓN DEL PACIENTE, DIAGNÓSTICOS Y TRATAMIENTO

PARACLÍNICOS

LEUCOS 8620, NEUTROS 63%, HB 10.2, HTO 32%, PLT 272, PT 9.8, INR 0.91, PTT 23.7.
BUN 9.9, CR 0.6
GLICEMIA 111

Análisis:

Paciente hospitalizado por fractura de pilón tibial derecho, manejado con tutor externo, con antecedente de insuficiencia venosa crónica, linfedema y pie equino, encontrando úlcera venosa activa. Se decidió dejar fijador externo como manejo de fractura de pilón dado mal estado de tejidos blandos. Respecto a úlcera, se encontró adecuado tejido de granulación por lo que se considera que se puede manejar con injerto de piel vs colocación de sistema de presión negativo (VAC) para manejo de la úlcera, por lo que se pasa turno para procedimiento, ya cuenta con aval de anestesiología, pendiente autorización y programación del procedimiento.

Valorado además por cirugía vascular, solicitan ecografía arterial para descartar lesión arterial la cual ya se realizó, se reinterconsulta.

En el momento paciente se encuentra hemodinámicamente estable, afebril, sin signos de infección en lesiones, paraclínicos sin leucocitosis, función renal y tiempos de coagulación normales. Se explica al paciente la conducta médica a seguir, la cual refiere entender y aceptar, se verifica comprensión:

Plan

Hospitalizar en Sala de Ortopedia según disponibilidad de cupo
Dieta común
Desbridamiento e injerto de espesor parcial Vs Colocación de VAC
Se solicita revaloración por cirugía vascular
Control de signos vitales.
Avisar cambios, gracias

Pendiente:

Autorización de procedimiento

Objetivo:

Análisis: ver objetivo.
Plan de manejo: ver objetivo.

Fecha: 15/01/2022 13:30

Evolución médica - CIRUGIA VASCULAR PERIFERICA

Subjetivo: ** interconsulta cirugía vascular*****

Paciente conocido por servicio, se descarta patología arterial dado eco doppler normal, antecedente de insuficiencia venosa crónica, traumatizado, sin signos de tvp sin embargo alto riesgo de presentar patología por lo cual se recomienda anticoagulación a dosis plenas intra institucional y a su egreso continuar de manera profiláctica por 30 días. se debe dar cita de control con cirugía vascular a su egreso con resultado de eco doppler venoso bilateral de manera ambulatoria. se cierra interconsulta

ULTRASONIDO DOPPLER ARTERIAL DEL MIEMBRO INFERIOR DERECHO

El estudio se realiza con transductor lineal de alta frecuencia:

Se realiza estudio en escala de grises, Doppler color y espectral del sistema arterial del miembro inferior derecho, evidenciando trayecto calibre conservado de las arterias femoral común, femoral superficial (en su porciones proximal, media y distal), poplitea, tibial anterior, tibial posterior.

Las ondas espectrales de dichos vasos son trifásicas, con velocidades picosistólicas e

índices de resistencia dentro de los límites normales.

No se explora las arterias peronea y pedía por presentar tutores, férula y vendaje el paciente infrapatelar.

No se observan placas, ni zonas de estenosis, trombos, aneurismas ni fistulas arteriovenosas.

Objetivo: estable

Análisis: se atiende paciente con protocolo de biosseguridad en contexto de pandemia actual

Plan de manejo: se cierra interconsulta

Fecha: 15/01/2022 15:57

Terapias - FISIOTERAPEUTA

Subjetivo:

Paciente masculino de 55 años de edad, con antecedente de insuficiencia venosa crónica, ingresa remitido de clínica Cristo Rey, cuadro clínico de 3 días de evolución consistente en trauma en MID secundario a accidente de tránsito, fue llevado a procedimiento qx con lavado, desbridamiento + RA + fijación externa por fractura expuesta de tibia y peroneo derecha el 09/01/2021, direccionan por tope soat para continuar manejo, paciente en plan de llevar a manejo quirúrgico por ortopedia, cirugía vascular considera descartar lesión arterial. Según reporte en historia clínica.

REVISIÓN POR SISTEMAS:

-SISTEMA NEUROLÓGICO: Alerta, orientado en sus tres esferas mentales, sin déficit neurológico aparente

Firmado electrónicamente

Documento impreso al día 27/01/2022 10:17:50



IDENTIFICACIÓN DEL PACIENTE	
Tipo y número de identificación: CC 16730292	
Paciente: EDISON MONTOYA CAMBINDO	
Fecha de nacimiento (dd/mm/aaaa): 20/06/1966	
Edad y género: 55 Años, Masculino	
Identificador único: 2598028-1	Responsable: COOSALUD ENTIDAD PROMOTORA DE
Ubicación: ORTOPEDIA	Cama: 503A
Servicio: ORTOPEDIA	

Página 8 de 27

RESUMEN DE LA ATENCIÓN DEL PACIENTE, DIAGNÓSTICOS Y TRATAMIENTO

-SISTEMA RESPIRATORIO: Tórax normolíneo, expansibilidad torácica simétrica, a la auscultación aireación broncopulmonar presente en ambos campos pulmonares sin ruidos sobreagregados, tos efectiva, sin movilización de secreciones

-SISTEMA MUSCULOESQUELÉTICO: MID: se observa fijador externo, cambios tróficos en piel: dermatitis por estasis asociado a una úlcera Con tejido de degranulación asociado a mal olor, linfedema, pie equino.

Lo encuentro alerta, orientado en sus tres esferas mentales, en aceptables condiciones generales, en posición semifowler, con barandas de seguridad elevadas, respirando aire ambiente, sin signos de dificultad respiratoria. Se observa con tutores externos en MID. Sin acompañante en el momento.

Objetivo:

- Tórax normolíneo
- Expansibilidad torácica simétrica
- A la auscultación aireación broncopulmonar presente en ambos campos pulmonares sin ruidos sobreagregados

Objetivos de intervención:

- Mejorar oxigenación
- Mejorar ventilación
- Mejorar intercambio gaseoso
- Reexpansión pulmonar

Intervención:

Se realiza atención con los EPP

Monitoreo respiratoria y control de signos vitales

Ejercicios de reexpansión pulmonar con inspiraciones fraccionadas 2 series de 8 repeticiones

Tolera intervención y queda en iguales condiciones generales con barandas arriba

Fecha: 15/01/2022 19:35

Terapias - FISIOTERAPEUTA

Subjetivo: Paciente masculino de 55 años de edad con los siguientes diagnósticos:

- Fractura de pilón tibial derecho
- POP de reducción de Fractura de pilón tibial derecho
- Úlcera por insuficiencia venosa crónica
- Linfedema

Paciente hospitalizado por fractura de pilón tibial derecho, manejado con tutor externo, con antecedente de insuficiencia venosa crónica, linfedema y pie equino, encontrando úlcera venosa activa. Se decidió dejar fijador externo como manejo de fractura de pilón dado mal estado de tejidos blandos.

Respecto a úlcera, se encontró adecuado tejido de granulación por lo que se considera que se puede manejar con injerto de piel vs colocación de sistema de presión negativo (VAC) para manejo de la úlcera, por lo que se pasa turno para procedimiento, ya cuenta con aval de anestesiología, pendiente autorización y programación del procedimiento. Valorado además por cirugía vascular, solicitan ecografía arterial para descartar lesión arterial la cual ya se realizó, se reinterconsulta.

Encuentro paciente despierto, alerta, ubicado en sus tres esferas, sin acompañante, en supino sobre cama, al aire ambiente, sin signos de dificultad respiratoria.

Objetivo: Auscultación: murmullo vesicular presente en ambos campos pulmonares, sin ruidos sobreagregados.

MRC: 4/5 global

Glasgow: 15/15

Intervención:

OBJETIVO:

- Mantener adecuada ventilación y oxigenación pulmonar
- Evitar complicaciones respiratorias asociadas al reposo prolongado

INTERVENCIÓN:

Se atiende con todos los epp para covid-19. Se realiza monitoria respiratoria y de signos vitales, adecuado posicionamiento en cama, técnicas de re-expansión pulmonar, educación de patrón diafragmático, paciente tolera intervención, no se presenta evento adverso.

Fecha: 15/01/2022 20:05

Evolución médica - MEDICINA GENERAL

Subjetivo: reformulación

Objetivo:

Análisis:


Plan de manejo: -reformulación

Justificación de permanencia en el servicio:

Fecha: 16/01/2022 09:18

Terapias - FISIOTERAPEUTA

Firmado electrónicamente



IDENTIFICACIÓN DEL PACIENTE	
Tipo y número de identificación: CC 16730292	
Paciente: EDISON MONTOYA CAMBINDO	
Fecha de nacimiento (dd/mm/aaaa): 20/06/1966	
Edad y género: 55 Años, Masculino	
Identificador único: 2598028-1	Responsable: COOSALUD ENTIDAD PROMOTORA DE
Ubicación: ORTOPEDIA	Cama: 503A
Servicio: ORTOPEDIA	

Página 9 de 27

RESUMEN DE LA ATENCIÓN DEL PACIENTE, DIAGNÓSTICOS Y TRATAMIENTO

Subjetivo:

Paciente masculino de 55 años de edad, con antecedente de insuficiencia venosa crónica, ingresa remitido de clínica Cristo Rey, cuadro clínico de 3 días de evolución consistente en trauma en MID secundario a accidente de tránsito, fue llevado a procedimiento qx con lavado, desbridamiento + RA + fijación extensa por fractura expuesta de tibia y perone derecha el 09/01/2021, direccionan por tope soat para continuar manejo, paciente en plan de llevar a manejo quirúrgico por ortopedia, cirugía vascular considera descartar lesión arterial. Según reporte en historia clínica.

REVISIÓN POR SISTEMAS:

- SISTEMA NEUROLÓGICO: Alerta, orientado en sus tres esferas mentales, sin déficit neurológico aparente
- SISTEMA RESPIRATORIO: Tórax normolíneo, expansibilidad torácica simétrica, a la auscultación aireación broncopulmonar presente en ambos campos pulmonares sin ruidos sobreagregados, tos efectiva, sin movilización de secreciones
- SISTEMA MUSCULOESQUELÉTICO: MID: se observa fijador externo, cambios tróficos en piel: dermatitis por estasis asociado a una úlcera Con tejido de degranulación asociado a mal olor, linfedema, pie equino.

Lo encuentro alerta, orientado en sus tres esferas mentales, en aceptables condiciones generales, en posición semifowler, con barandas de seguridad elevadas, respirando aire ambiente, sin signos de dificultad respiratoria. Se observa con tutores externos en MID. Sin acompañante en el momento.

Objetivo:

- Arcos de movilidad articular conservados
- MID: se observa fijador externo, cambios tróficos en piel: dermatitis por estasis asociado a una úlcera Con tejido de degranulación asociado a mal olor, linfedema, pie equino.
- Glasgow 15/15
- Realiza traslados en camilla

Objetivos de intervención:

- Recuperar o mantener la función muscular
- Facilitar los movimientos articulares
- Recuperar el tono muscular.
- Evitar la atrofia muscular.
- Incrementar la potencia muscular.

Intervención:

- Se realiza atención con los EPP
- Alineación postural
- Ejercicios activos dirigidos para cuatro extremidades
- Descargas de peso
- Estiramientos musculares progresivos durante 15 segundos
- Tolerar intervención y queda en iguales condiciones generales con barandas arriba.

Fecha: 16/01/2022 09:21

Terapias - FISIOTERAPEUTA

Subjetivo:

Paciente masculino de 55 años de edad, con antecedente de insuficiencia venosa crónica, ingresa remitido de clínica Cristo Rey, cuadro clínico de 3 días de evolución consistente en trauma en MID secundario a accidente de tránsito, fue llevado a procedimiento qx con lavado, desbridamiento + RA + fijación extensa por fractura expuesta de tibia y perone derecha el 09/01/2021, direccionan por tope soat para continuar manejo, paciente en plan de llevar a manejo quirúrgico por ortopedia, cirugía vascular considera descartar lesión arterial. Según reporte en historia clínica.

REVISIÓN POR SISTEMAS:

- SISTEMA NEUROLÓGICO: Alerta, orientado en sus tres esferas mentales, sin déficit neurológico aparente
- SISTEMA RESPIRATORIO: Tórax normolíneo, expansibilidad torácica simétrica, a la auscultación aireación broncopulmonar presente en ambos campos pulmonares sin ruidos sobreagregados, tos efectiva, sin movilización de secreciones
- SISTEMA MUSCULOESQUELÉTICO: MID: se observa fijador externo, cambios tróficos en piel: dermatitis por estasis asociado a una úlcera Con tejido de degranulación asociado a mal olor, linfedema, pie equino.

Lo encuentro alerta, orientado en sus tres esferas mentales, en aceptables condiciones generales, en posición semifowler, con barandas de seguridad elevadas, respirando aire ambiente, sin signos de dificultad respiratoria. Se observa con tutores externos en MID. Sin acompañante en el momento.

Objetivo:

- Tórax normolíneo
- Expansibilidad torácica simétrica
- A la auscultación aireación broncopulmonar presente en ambos campos pulmonares sin ruidos sobreagregados

Objetivos de intervención:

- Mejorar oxigenación

Firmado electrónicamente

Documento impreso el día 27/01/2022 10:17:50



IDENTIFICACIÓN DEL PACIENTE	
Tipo y número de identificación: CC 16730292	
Paciente: EDISON MONTOYA CAMBINDO	
Fecha de nacimiento (dd/mm/aaaa): 20/06/1966	
Edad y género: 55 Años, Masculino	
Identificador único: 2598028-1	Responsable: COOSALUD ENTIDAD PROMOTORA DE
Ubicación: ORTOPEDIA	Cama: 503A
Servicio: ORTOPEDIA	

Página 10 de 27

RESUMEN DE LA ATENCIÓN DEL PACIENTE, DIAGNOSTICOS Y TRATAMIENTO

- Mejorar ventilación
- Mejorar intercambio gaseoso
- Reexpansión pulmonar

Intervención:

Se realiza atención con los EPP

Monitoria respiratoria y control de signos vitales

Ejercicios de reexpansión pulmonar con inspiraciones fraccionadas 2 series de 8 repeticiones

Ciclo activo de la respiración

Tolera intervención y queda en iguales condiciones generales con barandas arriba.

Fecha: 16/01/2022 10:15

Evolución médica - ORTOPEDIA

Subjetivo: Edison Montoya Cambindo

Edad: 55 años

ID: CC 16730292

EPS: Coosalud

Origen/Procedencia: Cali, Valle

Ocupación: Construcción

Acompañante Cuñada

FI HUV: 12/01/22

Diagnósticos

1. Fractura de pilón tibial derecho
 - * POP de reducción de Fractura de pilón tibial derecho
2. Úlcera por insuficiencia venosa crónica.
 - * Linfedema

Subjetivo: Paciente refiere sentirse en buenas condiciones generales, refiere preocupación por su estado general, sin embargo se le explica y refiere entender. Vía oral conservada, diuresis y deposiciones conservadas, dolor moderado.

Examen físico

Encuentro a paciente en camilla, luce en buenas condiciones generales, sin signos de dificultad respiratoria.

Signos vitales

TA: 130/80 mmHg, FC: 95 lpm, FR: 16 rpm, T: 36.5°C

-Extremidades:

En miembro inferior derecho se observa tutor externo, además tercio distal de pierna cubierta por vendajes limpios. Cambios tróficos en piel: dermatitis por estasis asociado a una úlcera de 12x5cm con tejido de granulación asociado a mal olor y linfedema.

Objetivo: Análisis:

Paciente hospitalizado por fractura de pilón tibial derecho, manejado con tutor externo, con antecedente de insuficiencia venosa crónica, linfedema y pie equino, encontrando úlcera venosa activa. Se decidió dejar fijador externo como manejo de fractura de pilón dado mal estado de tejidos blandos.

Respecto a úlcera, se encontró adecuado tejido de granulación por lo que se considera que se puede manejar con injerto de piel vs colocación de sistema de presión negativo (VAC) para manejo de la úlcera, por lo que se pasa turno para procedimiento, ya cuenta con aval de anestesiología, pendiente autorización y programación del procedimiento.

Valorado además por cirugía vascular con ecodoppler arterial sin alteraciones, venoso sin presencia de trombosis venosa profunda, sugieren por alto riesgo de presentarlo iniciar anticoagulación a dosis completa de manera intrahospitalaria y continuar por 30 días después del egreso hospitalario.

En el momento paciente se encuentra hemodinámicamente estable, afebril, sin signos de infección en lesiones, paraclínicos sin leucocitosis, función renal y tiempos de coagulación normales. Se explica al paciente la conducta médica a seguir, la cual refiere entender y aceptar, se verifica comprensión.

Realizado por: Jeyson Montero - Interno Univalle

Supervisado por: Alejandro Gomez - Residente Ortopedia

Plan

Hospitalizar en Sala de Ortopedia según disponibilidad de cupo

Dieta común

Desbridamiento e injerto de espesor parcial Vs Colocación de VAC

Firmado electrónicamente

Documento impreso al día 27/01/2022 10:17:50



IDENTIFICACIÓN DEL PACIENTE	
Tipo y número de identificación: CC 16730292	
Paciente: EDISON MONTTOYA CAMBINDO	
Fecha de nacimiento (dd/mm/aaaa): 20/06/1966	
Edad y género: 55 Años, Masculino	
Identificador único: 2598028-1	Responsable: COOSALUD ENTIDAD PROMOTORA DE
Ubicación: ORTOPEDIA	Cama: 503A
Servicio: ORTOPEDIA	

Página 11 de 27

RESUMEN DE LA ATENCIÓN DEL PACIENTE, DIAGNÓSTICOS Y TRATAMIENTO

Control de signos vitales

Pendiente:

Autorización de procedimiento

Análisis: Ver objetivo

Plan de manejo: Ver objetivo

Justificación de permanencia en el servicio: Úlcera venosa en miembro inferior

Fecha: 16/01/2022 19:38

Evolución médica - MEDICINA GENERAL

Subjetivo: -reformulación

Objetivo:

Análisis:

Plan de manejo: -reformulación

Justificación de permanencia en el servicio:

Fecha: 16/01/2022 21:06

Terapias - MED.FI.TERAPIA RESPIRATORIA

Subjetivo: paciente de 55 años de edad con Diagnósticos: Fractura de pilón tibial derecho, POP de reducción de Fractura de pilón tibial derecho, Úlcera por insuficiencia venosa crónica, Linfedema, paciente en el momento en camilla, sin acompañante, despierto, en posición supino, conciente, orientado, sin soporte de oxígeno, sin signos de dificultad respiratoria

revisión por sistemas:

NEUROLÓGICO: Alerta, orientado en sus tres esferas mentales, sin déficit neurológico aparente glasgow 15/15

CARDIO- RESPIRATORIO: tipo de tórax normolíneo, expansibilidad simétrica, ruidos cardíacos rítmicos

OSTEOMUSCULAR: MID: fijador externo, cambios tróficos en piel: dermatitis por estasis asociado a una Con tejido de degranulación asociado a mal olor, linfedema, pie equino.

Objetivo: a la auscultación aereación broncopulmonar presente sin ruidos sobreagregados

Intervención: se atiende paciente con elementos de protección personal, se realiza:

posicionamiento en camilla

monitoreo de signos vitales y función respiratoria

educación diafragmática asistida, paciente colabora y tolera intervención, queda con barandas de seguridad elevadas

Fecha: 17/01/2022 09:26

Terapias - FISIOTERAPEUTA

Subjetivo: Paciente masculino de 55 años de edad, con antecedente de insuficiencia venosa crónica, ingresa remitido de clínica Cristo Rey, cuadro clínico de 3 días de evolución consistente en trauma en MID secundario a accidente de tránsito, fue llevado a procedimiento qx con lavado, desbridamiento + RA + fijación externa por fractura expuesta de tibia y perone derecha el 09/01/2021, direccionan por tope soat para continuar manejo, paciente en plan de llevar a manejo quirúrgico por ortopedia, cirugía vascular considera descartar lesión arterial. Según reporte en historia clínica.

Encuentro paciente en cama en decúbito supino, sin compañía de familiar, con diagnóstico médico ya mencionado anteriormente, despierto, colaborador, sin soporte de O2, no muestra signos de dificultad respiratoria. Intervención realizada con elementos de protección personal según protocolos institucionales y del Ministerio de Salud y protección social.

Objetivo: se observa material externo (clavos) en miembro inferior derecho, conserva la flexión de rodilla

no adquiere bipedó

se traslada en silla de ruedas

Realiza cambios de posición en cama sin ayuda

requiere ayuda parcial para actividades de la vida diaria

Objetivo de la intervención:

Mantener la funcionalidad parcial o total del paciente durante la estancia hospitalaria

Prevenir desacondicionamiento físico

Prevenir desmineralización ósea

Favorecer independencia funcional

Intervención: posicionamiento en cama

monitoría respiratoria

se realiza movilizaciones activas libres de miembros superiores y miembros inferior izquierdo

ejercicios de coordinación manual y pedal

trabajo de sensibilidad y propiocepción plantar

descarga de peso en cama unipodal

descarga de peso en cintura escapular y pelvica

trabajo de control e higiene postural

Firmado electrónicamente

Documento impreso al día 27/01/2022 10:17:50



IDENTIFICACIÓN DEL PACIENTE	
Tipo y número de identificación: CC 16730292	
Paciente: EDISON MONTOYA CAMBINDO	
Fecha de nacimiento (dd/mm/aaaa): 20/06/1966	
Edad y género: 55 Años, Masculino	
Identificador único: 2598028-1	Responsable: COOSALUD ENTIDAD PROMOTORA DE
Ubicación: ORTOPEDIA	Cama: 503A
Servicio: ORTOPEDIA	

RESUMEN DE LA ATENCIÓN DEL PACIENTE, DIAGNÓSTICOS Y TRATAMIENTO

se finaliza con estiramientos musculares generales, paciente tolera intervención

Fecha: 17/01/2022 10:39
Evolución médica - ORTOPEDIA
Subjetivo: Diagnósticos
1. Fractura de pilón tibial derecho
* POP de reducción de Fractura de pilón tibial derecho
2. Úlcera por insuficiencia venosa crónica
* Linfedema

Subjetivo: Paciente refiere sentirse en buenas condiciones generales, refiere preocupación por su estado general, sin embargo se le explica y refiere entender. Vía oral conservada, diuresis y deposiciones conservadas, dolor moderado.

Examen físico
Encuentro a paciente en camilla, luce en buenas condiciones generales, sin signos de dificultad respiratoria.

Signos vitales
TA: 130/80 mmHg, FC: 95 lpm, FR: 16 rpm, T: 36.5°C

-Extremidades:
En miembro inferior derecho se observa tutor externo, además tercio distal de pierna cubierta por vendajes limpios Cambios tróficos en piel: dermatitis por estasis asociado a una úlcera de 12x5cm con tejido de granulación asociado a mal olor y linfedema.

Análisis:
Paciente hospitalizado por fractura de pilón tibial derecho, manejado con tutor externo, con antecedente de insuficiencia venosa crónica, linfedema y pie equino, encontrando úlcera venosa activa. Se decidió dejar fijador externo como manejo de fractura de pilón dado mal estado de tejidos blandos.
Respecto a úlcera, se encontró adecuado tejido de granulación por lo que se considera que se puede manejar con injerto de piel vs colocación de sistema de presión negativo (VAC) para manejo de la úlcera, por lo que se pasa turno para procedimiento, ya cuenta con aval de anestesiología, pendiente autorización y programación del procedimiento. Debe seguir además en seguimiento por TEO para curaciones y con anticoagulación a dosis plena según indicación de cirugía vascular, se modificará cuando se tenga programación quirúrgica.

En el momento el paciente se encuentra hemodinámicamente estable, afebril, sin signos de infección. Se explica al paciente la conducta médica a seguir, la cual refiere entender y aceptar, se verifica comprensión.

Plan
Hospitalizar en Sala de Ortopedia según disponibilidad de cupo
Dieta común
Desbridamiento e injerto de espesor parcial Vs Colocación de VAC
Seguimiento por TEO
Dipirona 2,5 gr cada 6 hrs
Tramadol 50mg cada 12 hrs
Enoxaparina 80 mg cada 12 hrs
Control de signos vitales

Pendiente:
Programación de procedimiento

Al egreso:
-Cita de control con cirugía vascular a su egreso con resultado de eco doppler venoso bilateral de manera ambulatoria.

Objetivo:
Análisis: ver subjetivo.
Plan de manejo: ver subjetivo.
Fecha: 17/01/2022 12:33
Evolución médica - MEDICINA GENERAL
Subjetivo: *****
Objetivo: *****
Análisis: -ABRO FOLIO PARA CARGAR TR Y TF
Plan de manejo: -TF Y TR
Justificación de permanencia en el servicio: *****

Fecha: 17/01/2022 15:00
Firmado electrónicamente



IDENTIFICACIÓN DEL PACIENTE	
Tipo y número de identificación: CC 16730292	
Paciente: EDISON MONTOYA CAMBINDO	
Fecha de nacimiento (dd/mm/aaaa): 20/06/1966	
Edad y género: 55 Años, Masculino	
Identificador único: 2598028-1	Responsable: COOSALUD ENTIDAD PROMOTORA DE
Ubicación: ORTOPEDIA	Cama: 503A
Servicio: ORTOPEDIA	

Página 13 de 27

RESUMEN DE LA ATENCIÓN DEL PACIENTE, DIAGNÓSTICOS Y TRATAMIENTO

Terapias - FISIOTERAPEUTA

Subjetivo: Paciente masculino de 55 años de edad, con antecedente de insuficiencia venosa crónica, ingresa remitido de clínica Cristo Rey, cuadro clínico de 3 días de evolución consistente en trauma en MID secundario a accidente de tránsito, fue llevado a procedimiento qx con lavado, desbridamiento + RA + fijación externa por fractura expuesta de tibia y perone derecha el 09/01/2021, direccionan por tope soat para continuar manejo, paciente en plan de llevar a manejo quirúrgico por ortopedia, cirugía vascular considera descartar lesión arterial. Según reporte en historia clínica.

Encuentro paciente en cama en decúbito supino, sin compañía de familiar, con diagnóstico médico ya mencionado anteriormente, despierto, colaborador, sin soporte de Q2, no muestra signos de dificultad respiratoria. Intervención realizada con elementos de protección personal según protocolos institucionales y del Ministerio de Salud y protección social.

Objetivo: se observa material externo (clavos) en miembro inferior derecho, conserva la flexión de rodilla no adquiere bípedo

se traslada en silla de ruedas

Realiza cambios de posición en cama sin ayuda

requiere ayuda parcial para actividades de la vida diaria

Intervención: Podiatría en cama, sedente corto

monitoria respiratoria

se inicia intervención con trabajo de alineamiento postural

ejercicios de alcances lagos y cortos

fortalecimiento pasivo con tenica de kabaht para miembros inferior y superiores

Trabajo de sensibilidad y propiocepción plantar

descarga de peso en cintura escapular y pelvica

se finaliza con estiramientos musculares generales, paciente tolera intervención

Fecha: 17/01/2022 21:03

Evolución médica - MEDICINA GENERAL

Subjetivo:

Objetivo:

Análisis: SE FORMULA

Plan de manejo: SE FORMULA

Fecha: 18/01/2022 00:05

Terapias - FISIOTERAPEUTA

Subjetivo: Paciente masculino de 55 años de edad, hospitalizado por fractura de pilón tibial derecho, manejado con tutor externo, con antecedente de insuficiencia venosa crónica, linfedema y pie equino, encontrando úlcera venosa activa. Decidieron dejar fijador externo como manejo de fractura de pilón dado mal estado de tejidos blandos. Respecto a úlcera, encontraron adecuado tejido de granulación por lo que consideran que se puede manejar con injerto de piel vs colocación de sistema de presión negativo (VAC) para manejo de la úlcera, por lo que pasan turno para procedimiento, ya cuenta con aval de anestesiología, pendiente autorización y programación del procedimiento. Según reporte en historia clínica.

Lo encuentro alerta, orientado en sus tres esferas mentales, en aceptables condiciones generales, en posición semifowler, con barandas de seguridad elevadas, respirando aire ambiente, sin signos de dificultad respiratoria. Se observa con tutores externos en MID. Sin acompañante en el momento.

EPP utilizados en la atención del paciente:

bata manga larga, 1 par de guantes limpios, 1 tapaboca N95, 1 gorro, 1 par de polainas, monogafas, careta.

Objetivo: Tórax normolíneo, expansibilidad torácica simétrica, a la auscultación aireación broncopulmonar presente en ambos campos pulmonares sin ruidos sobreagregados, tos efectiva, sin movilización de secreciones.

Intervención: Se realiza posicionamiento en sedente largo en camilla, monitoria de signos vitales y función respiratoria, se incian ejercicios de reexpansión pulmonar, ciclo activo de la respiración, reeducación diafragmática, estiramientos de la caja torácica, se brinda educación sobre la importancia de la terapia respiratoria a nivel y intra y extrahospitalario. Tolerancia intervención, queda con barandas de seguridad elevadas.

Plan de manejo:

-Favorecer volúmenes y capacidades pulmonares

Fecha: 18/01/2022 09:09

Evolución médica - ORTOPEDIA

Subjetivo: Diagnósticos

1. Fractura de pilón tibial derecho

* POP de reducción de Fractura de pilón tibial derecho

2. Úlcera por insuficiencia venosa crónica

* Linfedema


Subjetivo: Paciente refiere sentirse en buenas condiciones generales, niega picos febriles, modula dolor.

Examen físico

Encuentro a paciente en camilla, luce en buenas condiciones generales, sin signos de dificultad respiratoria.

Firmado electrónicamente

Documento impreso al día 27/01/2022 10:17:50



IDENTIFICACIÓN DEL PACIENTE	
Tipo y número de identificación: CC 16730292	
Paciente: EDISON MONTOYA CAMBINDO	
Fecha de nacimiento (dd/mm/aaaa): 20/06/1966	
Edad y género: 55 Años, Masculino	
Identificador único: 2598028-1	Responsable: COOSALUD ENTIDAD PROMOTORA DE
Ubicación: ORTOPEDIA	Cama: 503A
Servicio: ORTOPEDIA	

Página 14 de 27

RESUMEN DE LA ATENCIÓN DEL PACIENTE, DIAGNÓSTICOS Y TRATAMIENTO

Signos vitales

TA: 125/86 mmHg, FC: 108 lpm, FR: 16 rpm, T: 36.5°C

-Extremidades:

En miembro inferior derecho se observa tutor externo, además tercio distal de pierna cubierta por vendajes limpios Cambios tróficos en piel: dermatitis por estasis asociado a una úlcera de 12x5cm con tejido de granulación asociado a mal olor y linfedema.

Objetivo:

Análisis: ver subjetivo.

Plan de manejo: ver subjetivo.

Fecha: 18/01/2022 09:10

Evolución médica - ORTOPEDIA

Subjetivo: ***nota previa incompleta***

Diagnósticos

- 1. Fractura de pilón tibial derecho
 - * POP de reducción de Fractura de pilón tibial derecho
- 2. Úlcera por insuficiencia venosa crónica
 - * Linfedema

Subjetivo: Paciente refiere sentirse en buenas condiciones generales, niega picos febriles, modula dolor.

Examen físico

Encuentro a paciente en camilla; luce en buenas condiciones generales, sin signos de dificultad respiratoria.

Signos vitales

TA: 125/86 mmHg, FC: 108 lpm, FR: 16 rpm, T: 36.5°C

-Extremidades:

En miembro inferior derecho se observa tutor externo, además tercio distal de pierna cubierta por vendajes limpios Cambios tróficos en piel: dermatitis por estasis asociado a una úlcera de 12x5cm con tejido de granulación asociado a mal olor y linfedema.

Análisis:

Paciente hospitalizado por fractura de pilón tibial derecho, manejado con tutor externo, con antecedente de insuficiencia venosa crónica, linfedema y pie equino, encontrando úlcera venosa activa. Se decidió dejar fijador externo como manejo de fractura de pilón dado mal estado de tejidos blandos.

Respecto a úlcera, se encontró adecuado tejido de granulación por lo que se considera que se puede manejar con injerto de piel vs colocación de sistema de presión negativo (VAC) para manejo de la úlcera, por lo que se pasa turno para procedimiento, ya cuenta con aval de anestesiología, hemograma al ingreso sin leucocitosis pero el paciente ha persistido con taquicardia, se optimiza manejo del dolor y se solicita hemograma y PCR de control. Debe seguir además en seguimiento por TEO para curaciones y con anticoagulación a dosis plena según indicación de cirugía vascular, se modificará cuando se tenga programación quirúrgica.

En el momento el paciente se encuentra hemodinámicamente estable, afebril, sin signos de infección. Se explica al paciente la conducta médica a seguir, la cual refiere entender y aceptar, se verifica comprensión.

Plan

- Hospitalizar en Sala de Ortopedia según disponibilidad de cupo
- Dieta común
- Desbridamiento e injerto de espesor parcial Vs Colocación de VAC
- Seguimiento por TEO
- Dipirona 2.5 gr cada 8 hrs
- Tramadol 50mg cada 12 hrs***NUEVO
- Enoxapariná 80 mg cada 12 hrs
- SS hemogram y PCR
- Control de signos vitales

Pendiente:

Estabilización clínica para programación quirúrgica

Al egreso:

- Anticoagulación por 30 días
- Cita de control con cirugía vascular a su egreso con resultado de eco doppler venoso bilateral de manera ambulatoria.

Firmado electrónicamente



IDENTIFICACIÓN DEL PACIENTE	
Tipo y número de identificación: CC 16730292	
Paciente: EDISON MONTOYA CAMBINDO	
Fecha de nacimiento (dd/mm/aaaa): 20/06/1966	
Edad y género: 55 Años, Masculino	
Identificador único: 2598028-1	Responsable: COOSALUD ENTIDAD PROMOTORA DE
Ubicación: ORTOPEDIA	Cama: 503A
Servicio: ORTOPEDIA	

Página 15 de 27

RESUMEN DE LA ATENCIÓN DEL PACIENTE, DIAGNÓSTICOS Y TRATAMIENTO

Objetivo: .
Análisis: ver subjetivo.
Plan de manejo: ver subjetivo.

Fecha: 18/01/2022 13:17
Evolución médica - MEDICINA GENERAL
Subjetivo: SE ABRE FOLIO PARA CORREGIR ORDEN DE HEMOGRAMA DE CONFORMIDAD CODIGO 902210

Objetivo: -
Análisis: -----
Plan de manejo: -----
Justificación de permanencia en el servicio: -----

Fecha: 18/01/2022 20:17
Evolución médica - MEDICINA GENERAL
Subjetivo: reformulacion
Objetivo: .
Análisis:

Plan de manejo: -reformulacion
Justificación de permanencia en el servicio:

Fecha: 18/01/2022 21:15
Terapias - FISIOTERAPEUTA
Subjetivo: : Paciente masculino de 55 años de edad, hospitalizado por fractura de pilón tibial derecho, manejado con tutor externo, con antecedente de insuficiencia venosa crónica, linfedema y pie equino, encontrando úlcera venosa activa. Decidieron dejar fijador externo como manejo de fractura de pilón dado mal estado de tejidos blandos. Respecto a úlcera, encontraron adecuado tejido de granulación por lo que consideran que se puede manejar con injerto de piel vs colocación de sistema de presión negativo (VAC) para manejo de la úlcera, por lo que pasan turno para procedimiento, ya cuenta con aval de anestesiología, pendiente autorización y programación del procedimiento. Según reporte en historia clínica.

Encuentro paciente en cama en decúbito supino, sin compañía de familiar, con diagnóstico médico ya mencionado anteriormente, despierto, colaborador, sin soporte de O2, no muestra signos de dificultad respiratoria. Intervención realizada con elementos de protección personal según protocolos institucionales y del Ministerio de Salud y protección social.

Objetivo: Glasgow 15/15
Auscultación: Sonido broncopulmonar presente, sin ruidos sobreagregados
No se evidencia signos de dificultad respiratoria
Sin soporte de o2 manteniendo; saturaciones estables
No presenta disnea al realizar movimientos

Intervención: Posicionamiento en cama
Monitoria respiratoria
se inicia intervencion con ejercicios respiratorios + inspiraciones y espiraciones profundas
entrenamiento diafragmatico + ejercicios de reexpansion pulmonar.
tos dirigida + ciclo activo de la repiraicon, tolerando aire ambiente
queda dentro de sus condiciones

Fecha: 19/01/2022 08:00
Terapias - MED.FI.TERAP.FISICA
Subjetivo: Encuentro paciente en cama, sin acompañante, alerta, orientado en sus tres esferas mentales, tolerando aire ambiente, sin signos de dificultad respiratoria, con tutor externo en miembro inferior derecho, niega disnea, niega tos, hospitalizado en contexto de:
1. Fractura de pilón tibial derecho
* POP de reducción de Fractura de pilón tibial derecho
2. Úlcera por insuficiencia venosa crónica
* Linfedema
**Se realiza atención a paciente haciendo uso de elementos de protección personal

VALORACIÓN POR SISTEMAS
Sistema cardiovascular/pulmonar: murmullo vesicular presente sin ruidos sobreagregados, frecuencia cardiaca y respiratoria normal
Sistema musculoesquelético: limitación a la movilidad de tobillo derecho, conservado en rodilla y cadera
Sistema neuromuscular: Glasgow 15/15, realiza transiciones en camilla de forma independiente, dolor a la movilidad de tobillo
Sistema tegumentario: Tutor externo en tibia derecha, vendajes limpios

Objetivo: TEST Y MEDIDAS

Firmado electrónicamente

Documento impreso al día 27/01/2022 10:17:50



IDENTIFICACIÓN DEL PACIENTE	
Tipo y número de identificación: CC 16730292	
Paciente: EDISON MONTOYA CAMBINDO	
Fecha de nacimiento (dd/mm/aaaa): 20/06/1966	
Edad y género: 55 Años, Masculino	
Identificador único: 2598028-1	Responsable: COOSALUD ENTIDAD PROMOTORA DE
Ubicación: ORTOPEDIA	Cama: 503A
Servicio: ORTOPEDIA	

Página 16 de 27

RESUMEN DE LA ATENCIÓN DEL PACIENTE, DIAGNÓSTICOS Y TRATAMIENTO

Dolor incidental a la movilidad de tobillo derecho 4/10 EVA
A la auscultación murmullo vesicular presente, sin ruidos sobreagregados
fuerza muscular y movilidad articular de tobillo limitado por tutor externo en miembro inferior derecho
vendajes limpios
sensibilidad conservada
Intervención: objetivos de tratamiento
valoración física inicial
determinar potencial rehabilitador
favorecer movilidad en miembro inferior derecho
prevenir descondicionamiento físico
educación en uso de muletas para realizar transiciones y traslados

Se realiza
monitorización de signos vitales
posicionamiento adecuado en cama
valoración física inicial y formulación de objetivos de tratamiento
estiramientos en cadenas musculares
movilidad activa de miembros superiores 2 series de 10 repeticiones
descargas de peso sobre miembros superiores en camilla
posicionamiento en sedente largo
movilidad activa de miembro inferior izquierdo 2 series de 10 repeticiones
descargas de peso sobre miembro inferior izquierdo en camilla
estiramientos en cadenas musculares

Dejo paciente en cama, estable dentro de su condición al cuidado del personal de enfermería.

Fecha: 19/01/2022 08:00
Terapias - MED.FI.TERAP.FISICA
Subjetivo: Encuentro paciente en cama, sin acompañante, alerta, orientado en sus tres esferas mentales, tolerando aire ambiente, sin signos de dificultad respiratoria, con tutor externo en miembro inferior derecho, niega disnea, niega tos, hospitalizado en contexto de:
1. Fractura de pilón tibial derecho
* POP de reducción de Fractura de pilón tibial derecho
2. Úlcera por insuficiencia venosa crónica
* Linfedema
**Se realiza atención a paciente haciendo uso de elementos de protección personal
Objetivo: TEST Y MEDIDAS

Dolor incidental a la movilidad de tobillo derecho 4/10 EVA
A la auscultación murmullo vesicular presente, sin ruidos sobreagregados
Intervención: Se realiza
monitorización de singos vitales
posicionamiento adecuado en cama
estiramientos en reja costal 2 series de 10 segundos
activación de patrón diafragmático 3 series de 5 repeticiones
inspiraciones fraccionadas 3 series de 5 repeticiones
expiración con labios fruncidos 3 series de 5 repeticiones

Dejo paciente en cama, estable dentro de su condición al cuidado del personal de enfermería.

* Fecha: 19/01/2022 08:05
Evolución médica - ORTOPEDIA
Subjetivo: ABRO FOLIO PARA CARGAR TURNO CAMBIO DE TUTOR
Objetivo: PACIENTE QUE REQUIERE REACOMODAR FIJADOR EXTERNO
Análisis: PACIENTE REQUIERE FIJADOR EXTERNO
Plan de manejo: SE CARGA MATERIAL
Justificación de permanencia en el servicio: PACIENTE CON LESION COMPLEJA EN PIERNA

Fecha: 19/01/2022 08:15
Evolución médica - ORTOPEDIA TRAUMA
Subjetivo: FORMULACION
Objetivo: .
Análisis: .
Plan de manejo: .

Firmado electrónicamente,



IDENTIFICACIÓN DEL PACIENTE	
Tipo y número de identificación: CC 16730292	
Paciente: EDISON MONTOYA CAMBINDO	
Fecha de nacimiento (dd/mm/aaaa): 20/06/1966	
Edad y género: 55 Años, Masculino	
Identificador único: 2598028-1	Responsable: COOSALUD ENTIDAD PROMOTORA DE
Ubicación: ORTOPEDIA	Cama: 503A
Servicio: ORTOPEDIA	

RESUMEN DE LA ATENCIÓN DEL PACIENTE, DIAGNÓSTICOS Y TRATAMIENTO

Justificación de permanencia en el servicio:

Fecha: 19/01/2022 11:51
Evolución médica - ORTOPEDIA TRAUMA
Subjetivo: Edison Montoya Cambindo
Edad: 55 años
ID: CC 16730292
EPS: Coosalud
Origen/Procedencia: Cali, Valle
Ocupación: Construcción
Acompañante Cónyuge
FI HUV: 12/01/22

EVOLUCIÓN 17/01/22

Diagnósticos

- 1. Fractura de pión tibial derecho
* POP de reducción de Fractura de pión tibial derecho
- 2. Úlcera por insuficiencia venosa crónica
* Linfedema

Subjetivo: paciente refiere sentirse en buenas condiciones generales, sin dolor en el momento, tolerando la vía oral, diuresis y deposiciones conservadas, niega síntomas respiratorios.

Objetivo: Encuentro a paciente en camilla, luce en buenas condiciones generales, sin signos de dificultad respiratoria.

Signos vitales

TA: 130/80 mmHg, FC: 95 lpm, FR: 16 rpm, T: 36,5°C

-Extremidades:

En miembro inferior derecho se observa tutor externo, además tercio distal de pierna cubierta por vendajes limpios, no se descubre herida.

Análisis:

Paciente con úlcera venosa crónica en sitio operatorio de tutor externo sin signos de infección, requiere ser llevado a procedimiento quirúrgico para lavado + desbridamiento buscando dar cobertura al defecto, se hará intervención según disponibilidad. Posteriormente, se dará manejo ambulatorio con TEO y curaciones de la herida. Paciente refirió en días previos dolor en tobillo, se solicita imagen para valorar componente óseo.

Plan

- Hospitalización en Sala de Ortopedia
- Dieta común
- Se solicita radiografía de tobillo derecho AP, lateral y en rotación medial.
- Seguimiento por TEO
- Dipirona 2,5 gr cada 6 hrs
- Tramadol 50mg cada 12 hrs
- Enoxaparina 80 mg cada 12 hrs
- Cuidados de la herida
- Control de signos vitales

Análisis: Ver objetivo.

Plan de manejo: Ver objetivo.

Justificación de permanencia en el servicio: Paciente con complicación vascular que requiere manejo quirúrgico para defecto de cobertura.

Fecha: 20/01/2022 08:48

Evolución médica - PRGMA USO REGULADO ANTIBIOTICO

Subjetivo: -

Objetivo: -

Análisis: PROGRAMA USO RACIONAL DE ANTIBIÓTICOS:

PACIENTE QUE RECIBE AMPICILINA-SULBACTAM DESDE EL 12 DE ENERO.
AL PARECER POR INFECCIÓN DE ÚLCERA EN LA PIERNA.
EN LA ÚLTIMA CURACIÓN POR TEO EL 17 DE ENERO NO DESCRIBEN SIGNOS DE INFECCIÓN.
Plan de manejo: PACIENTE CON 8 DÍAS DE TRATAMIENTO CON AMPICILINA-SULBACTAM, PARA INFECCIÓN DE TEJIDOS Blandos con Buena Evolución se recomienda considerar suspender y continuar sin antibióticos.

Firmado electrónicamente

Documento impreso al día 27/01/2022 10:17:50



IDENTIFICACIÓN DEL PACIENTE		
Tipo y número de identificación: CC 16730292		
Paciente: EDISON MONTOYA CAMBINDO		
Fecha de nacimiento (dd/mm/aaaa): 20/06/1966		
Edad y género: 55 Años, Masculino		
Identificador único: 2598028-1		Responsable: COOSALUD ENTIDAD PROMOTORA DE
Ubicación: ORTOPEDIA		Cama: 503A
Servicio: ORTOPEDIA		

Página 18 de 27

RESUMEN DE LA ATENCIÓN DEL PACIENTE, DIAGNÓSTICOS Y TRATAMIENTO

Justificación de permanencia en el servicio: VER RECOMENDACIONES.

Fecha: 20/01/2022 14:49
Evolución médica - ORTOPEDIA
Subjetivo: Edison Montoya Cambindo
Edad: 55 años
ID: CC 16730292
EPS: Coosalud
Origen/Procedencia: Cali, Valle
Ocupación: Construcción
Acompañante Cónyuge
FI HUV: 12/01/22

EVOLUCIÓN 20/01/22

Diagnósticos
1. Fractura de pilón tibial derecho
* POP de reducción de Fractura de pilón tibial derecho
2. Úlcera por insuficiencia venosa crónica
* Linfedema

Subjetivo: Paciente refiere sentirse en buenas condiciones generales. Vía oral conservada, diuresis y deposiciones conservadas, dolor moderado.

Examen físico
Encuentro a paciente en camilla, luce en buenas condiciones generales, sin signos de dificultad respiratoria.

Signos vitales
TA: 130/80 mmHg, FC: 95 lpm, FR: 16 rpm, T: 36.5°C

-Extremidades:
En miembro inferior derecho se observa tutor externo, además tercio distal de pierna cubierta por vendajes limpios. Cambios tróficos en piel: dermatitis por estasis asociado a una úlcera de 12x5cm con tejido de granulación asociado a mal olor y linfedema.

PARACLÍNICOS
18-01-22- PCR: 67.27; Hemograma: Leucocitos: 5480, Neutrófilos: 2530 (46.2), Linfocitos: 1820 (33.2) Hg: 9.6, VCM: 86.5, HCM: 27.5, CHCM: 31.8, ADE:14.4, Plaquetas: 335000
Objetivo: Análisis:

Paciente con úlcera venosa crónica en sitio operatorio de tutor externo sin signos de infección, requiere ser llevado a procedimiento quirúrgico para lavado + desbridamiento buscando dar cobertura al defecto, se hará intervención el día de hoy según disponibilidad de quirófano. Posteriormente, se dará manejo ambulatorio con TEO y curaciones de la herida. Se solicitaron paraclínicos de extensión donde se evidencian PCR elevada junto a anemia normocítica, normocrómica, resto en parámetros de normalidad. Se le explica al paciente quien refiere entender y aceptar.

Plan
Hospitalización en Sala de Ortopedia
Sin vía oral
Desbridamiento e injerto de espesor parcial Vs Colocación de VAC
Seguimiento por TEO:
Dipirona 2.5 gr cada 6 hrs
Tramadol 50mg cada 12 hrs
Enoxaparina 80 mg cada 12 hrs
Control de signos vitales
Análisis: VER OBJETIVO
Plan de manejo: VER OBJETIVO
Justificación de permanencia en el servicio: PENDIENTE LAVADO+DESBRIDAMIENTO

Fecha: 21/01/2022 12:17
Evolución médica - ORTOPEDIA
Subjetivo: Edison Montoya Cambindo
Edad: 55 años
ID: CC 16730292
EPS: Coosalud
Origen/Procedencia: Cali, Valle
Ocupación: Construcción

Firmado electrónicamente



IDENTIFICACION DEL PACIENTE	
Tipo y número de identificación: CC 16730292	
Paciente: EDISON MONTOYA CAMBINDO	
Fecha de nacimiento (dd/mm/aaaa): 20/06/1966	
Edad y género: 55 Años, Masculino	
Identificador único: 2598028-1	Responsable: COOSALUD ENTIDAD PROMOTORA DE
Ubicación: ORTOPEDIA	Cama: 503A
Servicio: ORTOPEDIA	

Página 19 de 27

RESUMEN DE LA ATENCIÓN DEL PACIENTE, DIAGNÓSTICOS Y TRATAMIENTO

Acompañante Cuñada
FI HUV: 12/01/22

EVOLUCIÓN 20/01/22

Diagnósticos

- Fractura de pilón tibial derecho
*POP de reducción de Fractura de pilón tibial derecho
- Úlcera por insuficiencia venosa crónica
*Linfedema

Subjetivo: Paciente refiere sentirse bien, sin dolor, con leve prurito en herida. Vía oral-conservada, diuresis y deposiciones conservadas.

Objetivo: Encontró a paciente en camilla, luce en buenas condiciones generales, sin signos de dificultad respiratoria.

Extremidades:

En miembro inferior derecho se observa tutor externo a nivel de pierna, con vendajes cubriendo lesión en esa región, se observan limpios y secos, no se destapan.

PARACLÍNICOS

18-01-22 PCR: 67.27; Hemograma; Leucocitos: 5480, Neutrófilos: 2530 (46.2), Linfocitos: 1820 (33.2) Hg: 9.6, VCM: 86.5, HCM: 27.5, CHCM: 31.8, ADE: 14.4, Plaquetas: 335000

Análisis:

Paciente a quien se dio manejo de fractura de tibia con tutor externo, en misma localización cursa con úlcera venosa crónica, se estableció que dicho tutor se mantendrá como manejo definitivo, se considera llevar a cirugía para desbridamiento y reacomodación del tutor con posterior manejo ambulatorio por parte de TEO para cuidados de la herida, no requiere injertos de piel por ser una úlcera vascular, se suspende manejo antibiótico ya que no presenta indicaciones para ello.

Realizado por: Katherin Mina Lozano, E5 Univalle.

Plan

- Hospitalización en Sala de Ortopedia
- Dieta común
- Lavado + desbridamiento de herida en pierna
- Seguimiento por TEO
- Ampicilina + sulbactam ***SUSPENDER***
- Dipirona 2.5 gr cada 6 hrs
- Tramadol 50mg cada 12 hrs
- Enoxaparina 80 mg cada 12 hrs
- Control de signos vitales

Análisis: Ver objetivo.

Plan de manejo: Ver objetivo.

Justificación de permanencia en el servicio: Paciente con requerimiento de lavado quirúrgico de herida, se encuentra en proceso de estabilización clínica previo a procedimiento.

Fecha: 22/01/2022 08:44

Evolución médica - MEDICINA GENERAL

Subjetivo: FORMULACION

Objetivo: FORMULACION

Análisis:

Plan de manejo:

Justificación de permanencia en el servicio:

Fecha: 22/01/2022 12:42

Evolución médica - ORTOPEDIA TRAUMA

Subjetivo: Edison Montoya Cambindo

Edad: 55 años

ID: CC 16730292

EPS: Coosalud

Firmado electrónicamente

Documento impreso al día 27/01/2022 10:17:50.



IDENTIFICACIÓN DEL PACIENTE	
Tipo y número de identificación: CC 16730292	
Paciente: EDISON MONTOYA CAMBINO	
Fecha de nacimiento (dd/mm/aaaa): 20/06/1966	
Edad y género: 55 Años, Masculino	
Identificador único: 2598028-1	Responsable: COOSALUD ENTIDAD PROMOTORA DE
Ubicación: ORTOPEDIA	Cama: 503A
Servicio: ORTOPEDIA	

RESUMEN DE LA ATENCIÓN DEL PACIENTE, DIAGNÓSTICOS Y TRATAMIENTO

Origen/Procedencia: Cali, Valle
Ocupación: Construcción
Acompañante Cuñada
FI HUV: 12/01/22

EVOLUCIÓN 20/01/22

- Diagnósticos
- 1. Fractura de pilón tibial derecho
 - * POP de reducción de Fractura de pilón tibial derecho
 - 2. Úlcera por insuficiencia venosa crónica
 - * Linfedema

Subjetivo: paciente dice encontrarse en buenas condiciones generales, sin dolor, con percepción de gran mejoría en apariencia de la lesión posterior a curaciones por TEO, refiere tolerar la vía oral, diuresis y deposiciones conservadas.

Objetivo: Examen físico

Encuentro a paciente en camilla, en compañía de personal de enfermería, luce en buenas condiciones generales, sin signos de dificultad respiratoria.

-Extremidades:

En miembro inferior derecho se observa tutor externo, úlcera venosa en tercio distal de cara anterior de pierna, con tejido de granulación, sin sangrado o secreción activa, bordes limpios, se observó en algunas zonas bordes desvitalizados, de olor no fétido. Linfedema en pie, hiperqueratosis en dorso, movilidad de dedos conservada, no hay alteraciones en la coloración o temperatura distal.

PARACLÍNICOS

18-01-22 PCR: 67.27; Hemograma; Leucocitos: 5480, Neutrófilos: 2530 (46.2), Linfocitos: 1820 (33.2) Hg: 9.6, VCM: 86.5, HCM: 27.5, CHCM: 31.8, ADE:14.4, Plaquetas: 335000

Análisis:

Paciente que tuvo fractura de pilón tibial derecho en el contexto de accidente de tránsito al que debió darse manejo definitivo con tutor externo debido a antecedente de úlcera venosa crónica a nivel de pierna ipsilateral. Paciente se encuentra sin cambios locales que sugieran infección, en seguimiento por equipo de terapia enterostomal, observándose ahora tejido de granulación. Se requiere de lavado quirúrgico y desbridamiento de la lesión, mismo procedimiento donde se realizará la reacomodación del tutor externo, con fines de planeación quirúrgica precisa que permita resultados más beneficiosos para el paciente, se solicita tomografía de tobillo derecho.

Realizado por: Katherin Mina Lozano, E5.Univalle.

Plan.

- Hospitalización en Sala de Ortopedia
- Dieta común
- Se solicita: tomografía computada de tobillo derecho ***NUEVO***
- Dipirona 2.5 gr cada 6 hrs
- Tramadol 50mg cada 12 hrs
- Enoxaparina 80 mg cada 12 hrs
- Seguimiento por TEO
- Control de signos vitales

Análisis: Ver objetivo.

Plan de manejo: Ver objetivo.

Justificación de permanencia en el servicio: Paciente requiere optimización de la condición clínica previo a procedimiento quirúrgico.

Fecha: 23/01/2022 11:19
Evolución médica - ORTOPEDIA
Subjetivo: Edad: 55 años
ID: CC 16730292
EPS: Coosalud
Origen/Procedencia: Cali, Valle
Ocupación: Construcción
Acompañante Cuñada
FI HUV: 12/01/22.

Firmado electrónicamente



IDENTIFICACIÓN DEL PACIENTE	
Tipo y número de identificación: CC 16730292	
Paciente: EDISON MONTOYA CAMBINDO	
Fecha de nacimiento (dd/mm/aaaa): 20/06/1966	
Edad y género: 55 Años, Masculino	
Identificador único: 2598028-1	Responsable: COOSALUD ENTIDAD PROMOTORA DE
Ubicación: ORTOPEDIA	Cama: 503A
Servicio: ORTOPEDIA	

RESUMEN DE LA ATENCIÓN DEL PACIENTE, DIAGNÓSTICOS Y TRATAMIENTO

EVOLUCIÓN 20/01/22

Diagnósticos

- 1. Fractura de pilón tibial derecho
 - * POP de reducción de Fractura de pilón tibial derecho
- 2. Úlcera por insuficiencia venosa crónica
 - * Linfedema

Subjetivo: paciente dice encontrarse en buenas condiciones generales, sin dolor,, refiere tolerar la vía oral, diuresis y deposiciones conservadas.

Objetivo: Examen físico

Encuentro a paciente en camilla, sin acompañante , luce en buenas condiciones generales, sin signos de dificultad respiratoria.

Signos vitales

TA: 134/87 mmHg, FC: 95 lpm, FR: 16 rpm, T: 36.5°C

-Extremidades:

En miembro inferior derecho se observa tutor externo, úlcera venosa en tercio distal de cara anterior de pierna, con tejido de granulación, sin sangrado o secreción activa, bordes limpios, se observa en algunas zonas bordes desvitalizados, de olor no fétido. Linfedema en pie, hiperqueratosis en dorso, movilidad de dedos conservada, no hay alteraciones en la coloración o temperatura distal.

PARACLÍNICOS

18-01-22 PCR: 67.27; Hemograma: Leucocitos: 5480, Neutrófilos: 2530 (46.2), Linfocitos: 1820 (33.2) Hg: 9.6, VCM: 86.5, HCM: 27.5, CHCM: 31.8, ADE: 14.4, Plaquetas: 335000

LEUCOS 8620, NEUTROS 63%, HB 10.2. HTO 32%, PLT 272, PT 9.8, INR 0.91, PTT 23.7.
BUN 9.9, CR 0.6
GLICEMIA 111

Imagenología: Rx de Tobillo: 19-01-21: Se evidencia en radiografía fijador externo, en adecuada posición sin embargo con trazo de fractura a nivel de la epífisis distal de la tibia hacia anterior, angulado y fractura de peroné y maléolo posterior. Pendiente reporte oficial

Análisis:

Paciente con fractura de tibia asociada a gran úlcera por enfermedad vascular manejada con fijador externo en periferia. Se consideró manejo definitivo con el fijador externo más lavado de úlcera. Familiar del paciente le trae muletas para desplazamientos, sin embargo el paciente no sabe manejarlas por lo cual se le hace entrenamiento en el uso de este dispositivo. Se llevará a cirugía según disponibilidad de quirófano y oportunidad quirúrgica

Plan

- Hospitalización en Sala de Ortopedia
- Dieta común
- Dipirona 2.5 gr cada 6 hrs
- Tramadol 50mg cada 12 hrs
- Enxaparina 80 mg cada 12 hrs
- Seguimiento por TEO
- Control de signos vitales

Pendiente:

Manejo definitivo fractura de pilon tibial

Análisis: lo referido

Plan de manejo: lo referido

Fecha: 24/01/2022 11:29

Evolución médica - ORTOPEDIA

Firmado electrónicamente



IDENTIFICACIÓN DEL PACIENTE	
Tipo y número de identificación: CC 16730292	
Paciente: EDISON MONTOYA CAMBINDO	
Fecha de nacimiento (dd/mm/aaaa): 20/06/1966	
Edad y género: 55 Años, Masculino	
Identificador único: 2598028-1	Responsable: COOSALUD ENTIDAD PROMOTORA DE
Ubicación: ORTOPEDIA	Cama: 503A
Servicio: ORTOPEDIA	

Página 22 de 27

RESUMEN DE LA ATENCIÓN DEL PACIENTE, DIAGNÓSTICOS Y TRATAMIENTO

Subjetivo: Edison Montoya Cambindo
Edad: 55 años
ID: CC 16730292
EPS: Coosalud
Origen/Procedencia: Cali, Valle
Ocupación: Construcción
Acompañante Cuiñada
FI HUV: 12/01/22

Diagnósticos

- 1. Fractura de pilón tibial derecho
 - * POP de reducción de Fractura de pilón tibial derecho
- 2. Úlcera por insuficiencia venosa crónica
 - * Linfedema

Subjetivo: paciente dice encontrarse en buenas condiciones generales, sin dolor,, refiere tolerar la vía oral, diuresis y deposiciones conservadas.

Objetivo: Examen físico

Encuentro a paciente en camilla, sin acompañante, luce en buenas condiciones generales, sin signos de dificultad respiratoria.

Signos vitales

TA: 134/87 mmHg, FC: 95 lpm, FR: 16 rpm; T: 36.5°C

-Extremidades:

En miembro inferior derecho se observa tutor externo, úlcera venosa en tercio distal de cara anterior de pierna, con tejido de granulación, sin sangrado o secreción activa, bordes limpios, se observa en algunas zonas bordes desvitalizados, de olor no fétido. Linfedema en pie, hiperqueratosis en dorso, movilidad de dedos conservada, no hay alteraciones en la coloración o temperatura distal.

* PARACLÍNICOS

18-01-22 PCR: 67.27; Hemograma; Leucocitos: 5480, Neutrófilos: 2530 (46.2), Linfocitos: 1820 (33.2) Hg: 9.6, VCM: 86.5, HCM: 27.5, CHCM: 31.8, ADE:14.4, Plaquetas: 335000

Análisis:

Paciente con fractura de tibia distal manejada con fijación externa como control de daños y manejo definitivo, por gran úlcera vascular en pierna, sin signos de infección. Se llevará el día de mañana para lavado y reacomodación de tutor

Plan

Hospitalización en Sala de Ortopedia
Dieta común
Dipirona 2. 5 gr cada 6 hrs
Tramadol 50mg cada 12 hrs
Enoxaparina 80 mg cada 12 hrs
Seguimiento por TEO
Control de signos vitales

Pendiente:

Manejo definitivo fractura de pilon tibial

Análisis: VER OBJETIVO

Plan de manejo: VER OBJETIVO

Justificación de permanencia en el servicio: PACIENTE CON FRACTURA DE TIBIA DISTAL QUIEN SE ENCUENTRA PENDIENTE DE MANEJO QUIRÚRGICO PARA LAVADO Y REACOMODACION DE TUTOR.

Fecha: 25/01/2022 10:58

Firmado electrónicamente



IDENTIFICACIÓN DEL PACIENTE	
Tipo y número de identificación: CC 16730292	
Paciente: EDISON MONTOYA CAMBINDO	
Fecha de nacimiento (dd/mm/aaaa): 20/06/1966	
Edad y género: 55 Años, Masculino	
Identificador único: 2598028-1	Responsable: COOSALUD ENTIDAD PROMOTORA DE
Ubicación: ORTOPEdia	Cama: 503A
Servicio: ORTOPEdia	

RESUMEN DE LA ATENCIÓN DEL PACIENTE, DIAGNÓSTICOS Y TRATAMIENTO

Evolución médica: ORTOPEdia
Subjetivo: SE SOLICITA RESERVA DE 2 UGR Y VALORACION POR ANESTESIOLOGIA
Objetivo:
Análisis:
Plan de manejo:
Fecha: 25/01/2022 15:30
Descripción operatoria - ORTOPEdia
Diagnósticos activos después de la nota 1830 - VENAS VARICOSAS DE LOS MIEMBROS INFERIORES CON ULCERA, Diagnóstico principal - S823 - FRACTURA DE LA EPIFISIS INFERIOR DE LA TIBIA (Previo, Posterior, Primario), 1890 - LINFEDEMA NO CLASIFICADO EN OTRA PARTE, E669 - OBESIDAD NO ESPECIFICADA.
Hallazgos: Ulcera varicosa en tercio distal de pierna derecha compromiso cara medial anterior y lateral
Fractura de pilon tibial tibial derecho en proceso de consolidación con malalineación en varo
Procedimientos realizados: C786701 - 786701 Extracción De Dispositivo Implantado En Tibia O Perone, Principal No, Vía A, Región Topográfica Extremidad inferior, Clase de Herida LIMPIA-CONTAMINADA.
793719 - 793719 Reduccion abierta de fractura de tibia distal con fijacion externa, Principal Si, Vía A, Región Topográfica Extremidad inferior, Clase de Herida LIMPIA-CONTAMINADA.
C866102 - 866102 Injerto De Piel Parcial En Area General Del 10% Al 19% De Superficie Corporal Total, Principal No, Vía B, Región Topográfica Extremidad inferior, Clase de Herida LIMPIA-CONTAMINADA.

Descripción operatoria: Equipo Quirurgico
Anestesiologa: Dra Claudia Komarony
Cirujano: Dr Luis Alberto Torres
Residentes: Dra Ángela Prieto R4- Dr Alejandro Delgado Delgado R4

Uso de elementos de protección personal
Verifico consentimiento informado y lista de chequeo
Paciente en decubito supino en mesa ortopedica radiolucida bajo anestesia conductiva
Se retira fijador externo posicionado en tibia derecha
Asepsia y antisepsia en miembros inferiores con soluciones yodadas
Campos quirurgicos esteriles

VIA A
Se realiza lavado + desbridamiento de ulcera en miembro inferior derecho con 1000 ccSSN
Sobre trayectos de schanzs de fijador externo previo se realiza fistulectomia y lavado con curetaje oseo a nivel de pie y pie con 2000cc SSN 1000cc
Cambio de campos quirurgicos esteriles
Bajo guia con intensificador de imagenes se posicionan schanzs en tibia proximal y schanzs trasncalcaneo
se realiza reduccion abierta de fractura de pilon tibial con malalineamiento en varo con disector por via miniopen
se verifica alineacion en proyeccion AP y lateral reduccion y congruencia articular
Se procede a mantener reduccion y configurar fijador externo
Curacion con apositos + vendaje esteriles
VIA B
Miembro inferior izquierdo se prepara en muslo area donante de injertos de espesor parcial de piel
Se cosechan injertos de piel con dermatomo para posteriormente preparar en region receptora
Se infiltra con lidocaína
Se realiza curacion con vendaje
Por VIA A se procede en zona receptora en tercio distal de pierna posicionar injertos de espesor parcial de piel

Tolera sin complicaciones
Trasladado a recuperacion

GASTO MEDICO
INNOVASALUD
Rotulas portaclavos 5.0/6.0 #8
Rotulas tubo a tubo #3
Clavo Schanzs-trocar 5.0 x 180mm R40/R30 #3
Varilla de carbono 11*200mm #2
Varilla de carbono 11*250mm #1
Varilla de carbono 11*350mm #1
Varilla de carbono 11*400mm #1

Firmado electrónicamente



IDENTIFICACIÓN DEL PACIENTE		
Tipo y número de identificación: CC 16730292		
Paciente: EDISON MONTOYA CAMBINDO		
Fecha de nacimiento (dd/mm/aaaa): 20/06/1966		
Edad y género: 55 Años, Masculino		
Identificador único: 2598028-1		Responsable: COOSALUD ENTIDAD PROMOTORA DE
Ubicación: ORTOPEDIA		Camá: 503A
Servicio: ORTOPEDIA		

Página 24 de 27

RESUMEN DE LA ATENCIÓN DEL PACIENTE, DIAGNÓSTICOS Y TRATAMIENTO

HUV
#1 Schanzs transcalcaneo 4.5mm
Plan de Manejo: Traslado a sala de ortopedia
Vigilancia clínica por 24 horas
NO retirar vendaje en pierna derecha
Deambulación con muletas sin apoyo
Rx AP y lateral tobillo derecho
Segun evolucion egreso con cita control viernes 04/02/2022 1 pm Dr Cobo

Fecha: 25/01/2022 17:09
Evolución médica - ANESTESIOLOGO(A)
Subjetivo: FORMULACION
Objetivo: FORMULACION
Análisis: FORMULACION
Plan de manejo: FORMULACION

Fecha: 25/01/2022 18:51
Evolución médica - MEDICINA GENERAL
Subjetivo: UNIDAD DE CUIDADO POSTANESTÉSICO 4TO PISO

EDISON MONTOYA CAMBINDO
EDAD: 55 AÑOS

DIAGNÓSTICOS

- 1. FRACTURA DE PILÓN TIBIAL DERECHO
 - * POP DE REDUCCIÓN DE FRACTURA DE PILÓN TIBIAL DERECHO
 - * POP DE LAVADO Y REACOMODACIÓN DE TUTOR 25/01/2022
- 2. ÚLCERA POR INSUFICIENCIA VENOSA CRÓNICA
 - * LINFEDEMA

HALLAZGOS: ULCERA VARICOSA EN TERCIO DISTAL DE PIERNA DERECHA COMPROMISO CARA MEDIAL ANTERIOR Y LATERAL FRACTURA DE PILON TIBIAL-TIBIAL DERECHO EN PROCESO DE CONSOLIDACION CON MALALIENACION EN VARO

PACIENTE TRANQUILO QUIEN REFIERE SENTIRSE BIEN, NIEGA DOLOR, NIEGA DISNEA, NIEGA NÁUSEAS, NIEGA VÓMITOS U OTRA SINTOMATOLOGÍA ASOCIADA.

Objetivo: PACIENTE EN CAMILLA, LUCE EN ACEPTABLES CONDICIONES GENERALES, ALERTA, TOLERA OXIGENO AMBIENTE SIN SIGNOS DE DIFICULTAD RESPIRATORIA. MIEMBRO INFERIOR DERECHO CUBIERTO CON VENDAJE ELÁSTICO + TUTOR EXTERNO
Análisis: PACIENTE MASCULINO DE 55 AÑOS DE EDAD EN POP DE LAVADO + REACOMODACIÓN DE TUTOR EXTERNO, PROCEDIMIENTO REALIZADO BAJO ANESTESIA RAQUIDEA SIN COMPLICACIONES, EN EL MOMENTO PACIENTE HEMODINAMICAMENTE ESTABLE, ALERTA, MODULANDO DOLOR, DIURESIS ESPONTANEO, EXTREMIDADES MOVILES, MIEMBRO INFERIOR DERECHO CUBIERTO CON VENDAJE ELÁSTICO + TUTOR EXTERNO. CON INDICACION POR ESPECIALIDAD TRATANTE DE TRASLADO A SALA DE ORTOPEDIA. SE EXPLICA CONDUCTA A SEGUIR, PACIENTE Y FAMILIAR REFIEREN ENTENDER Y ACEPTAR.

SE ATIENDE PACIENTE CON IMPLEMENTOS DE BIOSEGURIDAD

Plan de manejo: TRASLADO A SALA DE ORTOPEDIA
VIGILANCIA CLINICA POR 24 HORAS
NO RETIRAR VENDAJE EN PIERNA DERECHA
DEAMBULACION CON MULETAS SIN APOYO
RX AP Y LAT DE TOBOLLO DERECHO
SEGUN EVOLUCIÓN EGRESO CON CITA DE CONTROL EL VIERNES 04/02/2022 A LA 1 PM CON DR COBO
Justificación de permanencia en el servicio: SEGUIMIENTO POR ESPECIALIDAD TRATANTE

Fecha: 26/01/2022 10:35
Evolución médica - ORTOPEDIA TRAUMA
Subjetivo: Edison Montoya Cambindo
Edad: 55 años
ID: CC 16730292
EPS: Coosalud
Origen/Procedencia: Cali, Valle
Firmado electrónicamente



IDENTIFICACION DEL PACIENTE	
Tipo y número de identificación: CC 16730292	
Paciente: EDISON MONTOYA CAMBINDO	
Fecha de nacimiento (dd/mm/aaaa): 20/06/1966	
Edad y género: 55 Años, Masculino	
Identificador único: 2598028-1	Responsable: COOSALUD ENTIDAD PROMOTORA DE
Ubicación: ORTOPEDIA	Cama: 503A
Servicio: ORTOPEDIA	

Página 25 de 27

RESUMEN DE LA ATENCIÓN DEL PACIENTE, DIAGNÓSTICOS Y TRATAMIENTO

Ocupación: Construcción
 Acompañante: Cuiñada
 FI HUV: 12/01/22

Diagnósticos

1. Fractura de pilón tibial derecho
 * POP de reducción de Fractura de pilón tibial derecho
 * POP de lavado y reacomodación de tutor 25/01/2022
2. Úlcera por insuficiencia venosa crónica
 * Linfedema

Hallazgos: Úlcera varicosa en tercio distal de pierna derecha compromiso cara medial anterior y lateral
 Fractura de pilón tibial derecho en proceso de consolidación con mala alineación en varo

Subjetivo: Paciente refiere adecuadas condiciones generales, con tolerancia adecuada a la vía oral, sin alzas térmicas, diuresis y deposiciones espontáneas

Objetivo: Examen físico

Encuentro a paciente en camilla, sin acompañante, luce en buenas condiciones generales, sin signos de dificultad respiratoria.

Signos vitales

TA: 120/78 mmHg, FC: 97 lpm, FR: 18 rpm, T: 36.2°C

-Extremidades:

En miembro inferior derecho se observa tutor externo, úlcera venosa en tercio distal de cara anterior de pierna, con tejido de granulación, sin sangrado o secreción activa, bordes limpios, se observa en algunas zonas bordes desvitalizados, de olor no fétido. Linfedema en pie, hiperqueratosis en dorso, movilidad de dedos conservada, no hay alteraciones en la coloración o temperatura distal.

Análisis:

Paciente POP mediano de reacomodación de tutor más injertos de piel, con evolución adecuada, según evolución se considerará salida mañana. Por el momento debe permanecer hospitalizado

Plan

Hospitalización en Sala de Ortopedia

Dieta común

Dipirone 2: 5 gr cada 6 hrs

Tramadol 50mg cada 12 hrs

Enoxaparina 80 mg cada 12 hrs

Seguimiento por TEO

Control de signos vitales

Al egreso:

-Cita de control con cirugía vascular a su egreso con resultado de eco doppler venoso bilateral de manera ambulatoria.

-Egreso con cita de control el viernes 04/02/2022 a la 1 pm con dr cobo

Análisis: VER OBJETIVO

Plan de manejo: VER OBJETIVO

Justificación de permanencia en el servicio: PACIENTE EN POP QUE REQUIERE SEGUIMIENTO CLINICO

Fecha: 27/01/2022 09:53

Evolución médica - ORTOPEDIA

Subjetivo: el paciente refiere sentirse bien

Objetivo: ACEPTABLE ESTADO GENERAL

Análisis: PACIENTE SIN SIRS, CON ADECUADA CONDICION CLINICA, CON BUENA EVOLUCION POP, SE COMENTA EN REVISTA Y SE DECIDE DAR EGRESO CON CONTROL EN 8 DIAS CON ORTOPEDIA.


Plan de manejo: SALIDA

ANALGESIA

CONTROL EN 8 DIAS CON ORTOPEDIA

Firmado electrónicamente

Documento impreso al día 27/01/2022 10:17:51



IDENTIFICACIÓN DEL PACIENTE	
Tipo y número de identificación: CC 16730292	
Paciente: EDISON MONTAÑA CAMBINO	
Fecha de nacimiento (dd/mm/aaaa): 20/06/1966	
Edad y género: 55 Años, Masculino	
Identificador único: 2598028-1	Responsable: COOSALUD ENTIDAD PROMOTORA DE
Ubicación: ORTOPEDIA	Cama: 503A
Servicio: ORTOPEDIA	

Página 26 de 27

RESUMEN DE LA ATENCIÓN DEL PACIENTE, DIAGNÓSTICOS Y TRATAMIENTO

Justificación de permanencia en el servicio: SALIDA

Código	Descripción del diagnóstico	Tipo	Estado
E669	OBESIDAD NO ESPECIFICADA	Relacionado	Confirmado
I830	VENAS VARICOSAS DE LOS MIEMBROS INFERIORES CON ULCERA	Relacionado	Confirmado
I890	LINFEDEMA NO CLASIFICADO EN OTRA PARTE	Relacionado	Confirmado
S823	FRACTURA DE LA EPIFISIS INFERIOR DE LA TIBIA	Principal	Confirmado
Código CUPS	Descripción del procedimiento		Total
867004	COLGAJO LOCAL SIMPLE DE PIEL DE MAS DE DIEZ CENTIMETROS CUADRADOS		1
869500	CURACION DE LESION EN PIEL O TEJIDO CELULAR SUBCUTANEO SOD		1
862601	DESBRIDAMIENTO CON COLOCACION DE DISPOSITIVO DE PRESION SUBATMOSFERICA		1
786701	EXTRACCION DE DISPOSITIVO IMPLANTADO EN TIBIA O PERONE (96)		1
866102	INJERTO DE PIEL PARCIAL EN AREA GENERAL DEL DIEZ 10% AL 19% DE SUPERFICIE CORPORAL TOTAL		1
793719	REDUCCION ABIERTA DE FRACTURA DE TIBIA DISTAL CON FIJACION EXTERNA		1
770701	SECUESTRECTOMIA - DRENAJE - DESBRIDAMIENTO DE TIBIA O PERONE (91)		1
Código CUP	Descripción de exámenes		Total
10A002	INTERNACION COMPLEJIDAD ALTA HABITACION BIPERSONAL		7
902045	TIEMPO DE PROTROMBINA [PT]		1
902049	TIEMPO DE TROMBOPLASTINA PARCIAL [PTT]		1
902210	HEMOGRAMA IV [HEMOGLOBINA - HEMATOCRITO - RECUENTO DE ERITROCITOS - INDICES ERITROCITARIOS - LEUCOGR		2
903841	GLUCOSA EN SUERO - LCR U OTRO FLUIDO DIFERENTE A ORINA		1
903856	NITROGENO UREICO [BUN]		1
903895	CREATININA EN SUERO U OTROS FLUIDOS		1
906914	PROTEINA C REACTIVA - PRUEBA SEMICUANTITATIVA		1
911003	ANTICUERPOS IRREGULARES - DETECCION (RASTREO O RAI) POR MICROTECN		1
911015	HEMOCLASIFICACION SISTEMA RH [ANTIGENO RH D] POR MICROTECNICA		1
911018	HEMOCLASIFICACION GRUPO ABO - DIRECTA O GLOBULAR EN PLACA		1
911019	HEMOCLASIFICACION GRUPO ABO - INVERSA O SERICA POR MICRO-TECNICA		1

Otros medicamentos

- Ampicilina + sulbactam vial x 1 gr + 0,5 gr
- Cloruro de sodio al 0.9 % bolsa x 500 ml
- Dipirona sodica ampolla x 2.5 gr
- Heparina de bajo peso molecular x 40mg
- Heparina de bajo peso molecular x 80 mg
- Tramadol ampolla x 50 mg

Tipo de tratamiento recibido durante la estancia Médico ☒ Quirúrgico ☒

INFORMACIÓN DEL EGRESO

Causa de egreso: ALTA HOSPITALARIA

Condiciones generales a la salida:

ACEPTABLE ESTADO GENERAL

Plan de manejo:

- SALIDA
- ANALGESIA
- CONTROL EN 8 DIAS CON DR COBO
- VALORACION POR CX VASCULAR

Medicamentos Ambulatorios:

- Acetaminofen tableta x 500 mg: 2 TABLETA, ORAL, Cada 6 horas, por 15 DIAS
- Tramadol solucion oral x 100 mg/ml: 8 GOTAS, ORAL, Cada 8 horas, por 15 DIAS
- Heparina de bajo peso molecular x 40mg: 1 AMPOLLA, SUBCUTANEA, Cada 24 horas, por 30 DIAS

Firmado electrónicamente



IDENTIFICACIÓN DEL PACIENTE	
Tipo y número de identificación: CC 16730292	
Paciente: EDISON MONTOYA CAMBINDO	
Fecha de nacimiento (dd/mm/aaaa): 20/06/1966	
Edad y género: 55 Años, Masculino	
Identificador único: 2598028-1	Responsable: COOSALUD ENTIDAD PROMOTORA DE
Ubicación: ORTOPEDIA	Cama: 503A
Servicio: ORTOPEDIA	

INFORMACIÓN DEL EGRESO

Órdenes Ambulatorias:

- 890240 Consulta De Primera Vez Por Especialista En Cirugia Vascular de CIRUGIA VASCULAR PERIFERICA con el profesional: DELIO FELIPE MARTINEZ BLANCO para Condición clínica del paciente, realizar en 1 MesesA partir del: 15-01-2022

Diagnóstico principal de egreso

S823 - FRACTURA DE LA EPIFISIS INFERIOR DE LA TIBIA

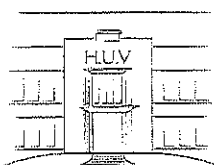
Remitido a otra IPS: No

Servicio de egreso: HOSPITALIZACION

Fecha y hora: 27/01/2022 10:09

Médico que elabora el egreso: PITER ANDRES VARGAS LEON, Residente de MEDICINA GENERAL, Registro 761099-12--REGISTRO PENDIENTE DE AVAL--

Médico que elabora la epicrisis: LUIS ALBERTO TORRES MARTINEZ, ORTOPEDIA, Registro 765074/2012



HOSPITAL UNIVERSITARIO
DEL VALLE
Evaristo García E.S.E.

HOSPITAL UNIVERSITARIO DEL VALLE
"EVARISTO GARCIA"
EMPRESA SOCIAL DEL ESTADO
NIT 890303461-2

FECHA ESTUDIO: 2022-01-12
NOMBRE: EDISON MONTOYA CAMBINDO
DOCUMENTO: CC 16730292
EDAD: 55 AÑOS
ESTUDIO: RADIOGRAFIA DE PIERNA AP Y LATERAL

RADIOGRAFÍA DE PIERNA DERECHA FRENTE Y PERFIL

Estudio realizado con equipo GE Proteus Cielítico de rayos x convencional.

Tutor externo proximal tibial.

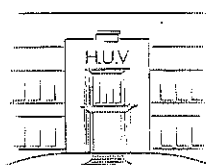
Fractura múltifragmentaria oblicua del tercio distal de la tibia y el peroné.

No se evidencian otras alteraciones por este método.

Informe firmado electrónicamente por:
ANDRES TRUJILLO BETANCOURT
MEDICO NEURORADIOLOGO - INTERVENCIONISTA
No. registro: RM761640
Fecha y hora de firma: 13-01-2022 15:08

Paciente: EDISON MONTOYA CAMBINDO

Página 1 de 1



HOSPITAL UNIVERSITARIO
DEL VALLE
Bogotá, Colombia ESE

HOSPITAL UNIVERSITARIO DEL VALLE
"EVARISTO GARCIA"
EMPRESA SOCIAL DEL ESTADO
NIT 890303461-2

FECHA ESTUDIO: 2022-01-14
NOMBRE: EDISON MONTOYA CAMBINDO
DOCUMENTO: CC 16730292
EDAD: 55 AÑOS
ESTUDIO: DOPPLER DE VASOS ARTERIALES DE MIEMBROS INFERIORES

ULTRASONIDO DOPPLER ARTERIAL DEL MIEMBRO INFERIOR DERECHO

El estudio se realiza con transductor lineal de alta frecuencia.

Se realiza estudio en escala de grises, Doppler color y espectral del sistema arterial del miembro inferior derecho, evidenciando trayecto calibre conservado de las arterias femoral común, femoral superficial (en su porciones proximal, media y distal), poplitea, tibial anterior, tibial posterior.

Las ondas espectrales de dichos vasos son trifásicas, con velocidades picosistólicas e índices de resistencia dentro de los límites normales.

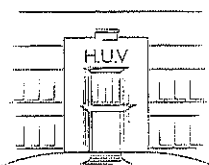
No se explora las arterias peronea y pedia por presentar tutores, férula y vendaje el paciente infrapatelar.

No se observan placas, ni zonas de estenosis, trombos, aneurismas ni fistulas arteriovenosas.

CONCLUSIÓN:

VER DESCRIPCION.

Informe firmado electrónicamente por:
ESLEYDA YICETH BENJUMEA MORA
MÉDICO RADIOLOGO
No. registro: 4109
Fecha y hora de firma: 14-01-2022 08:45



HOSPITAL UNIVERSITARIO
DEL VALLE
Evaristo García E.S.F.

HOSPITAL UNIVERSITARIO DEL VALLE
"EVARISTO GARCIA"
EMPRESA SOCIAL DEL ESTADO
NIT 890303461-2

FECHA ESTUDIO: 2022-01-19
NOMBRE: EDISON MONTOYA CAMBINDO
DOCUMENTO: CC 16730292
EDAD: 55 AÑOS
ESTUDIO: RADIOGRAFIA DE TOBILLO AP LATERAL Y ROTACION INTERNA

RADIOGRAFÍA DE TOBILLO DERECHO FRENTE, PERFIL Y OBLICUO

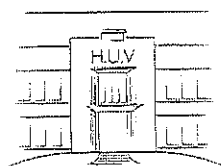
Estudio realizado con equipo GE Proteus Cielitico de rayos x convencional.

Luxofractura de la epífisis distal de la tibia y el peroné.

La fractura de la tibia compromete la superficie articular tibioastrgalina.

No se evidencian otras alteraciones por este método.

Informe firmado electrónicamente por:
ANDRES TRUJILLO BETANCOURT
MEDICO NEURORADIOLOGO - INTERVENCIONISTA
No. registro: RM761640
Fecha y hora de firma: 20-01-2022 12:13



HOSPITAL UNIVERSITARIO
DEL VALLE
EVARISTO GARCIA E.S.E

HOSPITAL UNIVERSITARIO DEL VALLE
"EVARISTO GARCIA"
EMPRESA SOCIAL DEL ESTADO
NIT 890303461-2

FECHA ESTUDIO: 2022-01-22
NOMBRE: EDISON MONTOYA CAMBINDO
DOCUMENTO: CC 16730292
EDAD: 55 AÑOS
ESTUDIO: TOMOGRAFIA AXIAL COMPUTADA DE MIEMBROS INFERIORES Y ARTICULACIONES

TOMOGRAFÍA COMPUTADA DE TOBILLO

Se realizaron cortes de 1,25 mm de espesor en modo helicoidal para la exploración del tobillo según planificación con radiograma digital de frente y perfil y posterior reconstrucción en múltiples planos, con tomógrafo multicorte de 64 hileras.

Se visualiza fractura conminuta desplazada del pilón tibial asociada a trazo de fractura oblicuo de tercio distal del perone.

Hay compromiso de superficie articular tibioastragalina.

Se visualiza tutor de fijación externa.

Aumento de la densidad y el espesor del tejido celular subcutaneo en relación a edema.

CONCLUSIÓN

VER DESCRIPCIÓN



Informe firmado electrónicamente por:
DR ANDRES TRUJILLO BETANCOURT.
MEDICO NEURORADIOLOGO - INTERVENCIONISTA
No. registro: 761640
Fecha y hora de firma: 22-01-2022 22:48



HOSPITAL UNIVERSITARIO DEL VALLE
"EVARISTO GARCIA"
EMPRESA SOCIAL DEL ESTADO
NIT 890303461-2

FECHA ESTUDIO: 2022-01-25
NOMBRE: EDISON MONTOYA CAMBINDO
DOCUMENTO: CC 16730292
EDAD: 55 AÑOS
ESTUDIO: RADIOGRAFIA DE TOBILLO AP LATERAL Y ROTACION INTERNA

RADIOGRAFÍA DE TOBILLO DERECHO FRENTE, PERFIL Y OBLICUO

Estudio realizado con equipo GE Proteus Cielítico de rayos x convencional.

Tutores externos a nivel del calcáneo y primer metatarsiano en relación a reducción parcial de las fracturas tibioperoneales multifragmentarias.

Relaciones articulares parcialmente preservadas.

Informe firmado electrónicamente por:
ANDRES TRUJILLO BETANCOURT
MEDICO NEURORADIOLOGO - INTERVENCIONISTA
No. registro: RM761640
Fecha y hora de firma: 26-01-2022 12:49



IDENTIFICACIÓN DEL PACIENTE	
Tipo y número de identificación: CC 16730292	
Paciente: EDISON MONTOYA CAMBINDO	
Fecha de nacimiento (dd/mm/aaaa): 20/06/1966	
Edad y género: 55 Años, Masculino	
Identificador único: 2598028	Responsable: COOSALUD ENTIDAD ROMOTORA DE
Ubicación: ORTOPEdia	Cama:
Servicio: ORTOPEdia	

Nota Aclaratoria:
La información a continuación transcrita son apartes tomados en fiel copia de la historia clínica del paciente para fines netamente administrativos. Para la toma de decisiones clínicas por favor remitirse al texto completo de la historia clínica, de conformidad con lo establecido en la legislación colombiana vigente.

Antecedentes actualizados en el sistema, para la fecha 04/02/2022	
Grupo	Descripción
Alérgicos	niega

Fecha: 04/02/2022 13:57 - Ambulatoria - Ubicación: ORTOPEdia
Consulta médica - ORTOPEdia TRAUMA

Causa externa: ENFERMEDAD GENERAL

Finalidad: NO APLICA

Condiciones del paciente: Paciente Crónico, Paciente con discapacidad Tipo de discapacidad: Discapacidad física

ANAMNESIS
Motivo de consulta: Edison Montoya Cambindo
Edad: 55 años
ID: CC 16730292
EPS: Cosantur
Origen/Procedencia: Cali, Valle
Ocupación: Construcción
Acompañante Cuñada
FI HUV: 12/01/22

Diagnósticos
1. Fractura de pilón tibial derecho
* POP de reducción de Fractura de pilón tibial derecho 08/01/2022
* POP de lavado y reacomodación de tutor 25/01/2022
2. Úlcera por insuficiencia venosa crónica
* Linfedema

Hallazgos: Úlcera varicosa en tercio distal de pierna derecha compromiso cara medial anterior y lateral Fractura de pilón tibial tibial derecho en proceso de consolidación con mala alineación en varo

MC: "Cita Control POP"

Enfermedad actual: Paciente POP de reacomodación de tutor más injertos de piel, con antecedente de úlcera debido a insuficiencia venosa al momento refiere adecuada evolución, dolor modulado, niega sangrado, alzas térmicas.

Examen físico
- Extremidades inferiores:
M. I. Derecho cubierto con vendajes con tutor externo se observan vendajes con material purulento, fétido, se observa presencia de larvas.
M. I. Izquierdo Herida de Toma de injerto en muslo se observan vendajes con material sanguinolento

REVISIÓN POR SISTEMAS
Sistema neurológico: Normal

EXAMEN FÍSICO
Frecuencia respiratoria(Respi/min): 20
Escala del dolor: 0

Examen Físico:
Aspecto general
Aspecto general : Normal.

Firmado electrónicamente



IDENTIFICACIÓN DEL PACIENTE	
Tipo y número de identificación: CC 16730292	
Paciente: EDISON MONTOYA CAMBINDO	
Fecha de nacimiento (dd/mm/aaaa): 20/06/1966	
Edad y género: 55 Años, Masculino	
Identificador único: 2598028	Responsable: COOSALUD ENTIDAD PROMOTORA DE
Ubicación: ORTOPEDIA	Cama:
Servicio: ORTOPEDIA	

Página 2 de 2

Nota Aclaratoria:

La información a continuación transcrita son apartes tomados en fiel copia de la historia clínica del paciente para fines netamente administrativos. Para la toma de decisiones clínicas por favor remitirse al texto completo de la historia clínica, de conformidad con lo establecido en la legislación colombiana vigente.

Diagnósticos activos después de la nota 1830 - VENAS VARICOSAS DE LOS MIEMBROS INFERIORES CON ULCERA, Fecha de diagnóstico: 12/01/2022, Edad al diagnóstico: 55 Años, Diagnóstico de ingreso - S823 - FRACTURA DE LA EPIFISIS INFERIOR DE LA TIBIA, Fecha de diagnóstico: 12/01/2022, Edad al diagnóstico: 55 Años.

ANÁLISIS DEL CASO Y PLAN DE MANEJO

Análisis del caso: Paciente de 55 años con antecedente de úlcera varicosa en MID, POP de reacomodación de tutor más injertos de piel al examen físico con hallazgo de material purulento, fétido y presencia de larvas por lo cual se remite al servicio de urgencias para lavado quirúrgico.
Plan de manejo: Valoración por Urgencias
Observaciones: Ninguna.

Firmado por: DENIS EDMOND COBO OLIVEROS, ORTOPEDIA TRAUMA, Registro 13210

Dr. EDMOND COBO
R.M 13210
TRAUMATOLOGO
ORTOPEDIA



IDENTIFICACIÓN DEL PACIENTE	
Tipo y número de identificación: CC 16730292	
Paciente: EDISON MONTROYA CAMBINO	
Fecha de nacimiento (dd/mm/aaaa): 20/06/1966	
Edad y género: 55 Años, Masculino	
Identificador único: 2598028-3	Responsable: COOSALUD ENTIDAD PROMOTORA DE
Ubicación: CONSULTORIOS URGENCIAS	Cama:
Servicio: CONSULTORIOS URGENCIAS	

INFORME DE EPICRISIS

INGRESO DEL PACIENTE		
Servicio de Ingreso: URGENCIAS	Fecha y hora de ingreso: 28/02/2022 11:03	Número de ingreso: 2598028 - 3
Remitido de otra IPS: No Remitido		

CLASIFICACIÓN DE LA ATENCIÓN
Fecha: 28/02/2022 11:37 - Ubicación: CONSULTORIOS URGENCIAS
Triage - ENFERMERIA

DATOS DE INGRESO
Condiciones del paciente: Paciente Crónico, Paciente con discapacidad Tipo de discapacidad: Discapacidad física
Condiciones del paciente al ingreso: Sobrio El paciente llega: Caminando
Aspecto general: Bueno Causa externa: ENFERMEDAD GENERAL
Ha presentado síntomas respiratorios: No
Motivo de ingreso: " ME DUELE EL PIE"

Enfermedad actual: PACIENTE CON ANTECEDENTE DE FX EN EPIFISIS INFERIOR DE LA TIBIA, INTERVENIDO EN ESTA INSTITUCION HACE 5 SEMANAS CON REQUERIMIENTO DE TUTOR EXTERNO, DIRECCIONADO DE ORTOPEDIA PARA MANEJO DEL DOLOR EN MIEMBRO INFERIOR VALORACION POR TEO

Revisión por sistemas
Sistema cardiovascular: Normal

SIGNOS VITALES
Presión arterial (mmHg): 140/75, Presión arterial media(mmhg): 96
Frecuencia cardíaca(Lat/min): 86
Saturación de oxígeno 96%, sin oxígeno
Temperatura(°C): 36. 2

CLASIFICACIÓN DEL TRIAGE
Clasificación del triage: TRIAGE III
Requirió apoyo médico: Si Ingresó atención inicial: Si
Ubicación: CONSULTORIOS URGENCIAS Servicio: CONSULTORIOS URGENCIAS.

Firmado por: JUAN CAMILO BALANTA SANDOVAL, ENFERMERIA, Registro 1112472324

INFORMACIÓN DE LA ATENCIÓN INICIAL

Enfermedad actual:
PACIENTE DE 55 AÑOS DE EDAD CON FRACTURA DE TIBIS DERECHA EL CUAL FUE VALORADO EL DIAD E HOY EN SALA DE YESOS Y REDIRECCIOAN A URGENCIAS PARA CARGAR ORNEDES

Revisión por sistemas:
Sistema neurológico: Normal.

Examen físico
Aspecto general
- Aspecto general: Normal. PACIENTE E BUNAS CONDICIONES GENERALES

Signos vitales
PA Sistólica(mmhg): 140, PA Diastólica(mmhg): 75, Presión arterial media(mmhg): 96, Frecuencia cardíaca(Lat/min): 86, Frecuencia respiratoria (Respi/min): 18

Diagnósticos al ingreso

Diagnóstico principal
S823 - FRACTURA DE LA EPIFISIS INFERIOR DE LA TIBIA

Conducta
SE SOLICITA VALORACION POR ORTOPEDIA

Responsable: PILAR NOHELY CASTRO JIMENEZ, MEDICINA GENERAL, Registro 270034

Firmado electrónicamente



IDENTIFICACIÓN DEL PACIENTE	
Tipo y número de identificación: CC 16730292	
Paciente: EDISON MONTOYA CAMBINDO	
Fecha de nacimiento (dd/mm/aaaa): 20/06/1966	
Edad y género: 55 Años, Masculino	
Identificador único: 2598028-3	Responsable: COOSALUD ENTIDAD PROMOTORA DE
Ubicación: CONSULTORIOS URGENCIAS	Cama:
Servicio: CONSULTORIOS URGENCIAS	

Página 2 de 2

RESUMEN DE LA ATENCIÓN DEL PACIENTE, DIAGNÓSTICOS Y TRATAMIENTO

Resumen general de la estancia del paciente

Fecha: 28/02/2022 12:01
Evolución médica - ORTOPEDIA
Subjetivo: paciente conocido por el servicio, cursa con dolor en en miembro inferior derecho, antecedente de reducción con fijación externa en pierna por fractura de tibia demas lesiones uclerosas en cara anterior de pierna de origen varicoso que han presentado evolución satisfactoria.
Objetivo: Al examen físico paciente en aceptables condiciones, miembro inferior derecho con úlceras en cicatrización, no hay signos de calor local, rubor o drenajes.

Paciente ya conocido por el servicio por seguimiento de tejidos blandos, POP de reducción y fijación con tutor, se considera necesario ajuste de analgesia y valoración por la consulta externa de ortopedia para definir manejo quirúrgico en la siguiente etapa.

Plan:
egreso con control por consulta externa
Análisis: ver objetivo
Plan de manejo: ver objetivo

Código	Descripción del diagnóstico	Tipo	Estado
S823	FRACTURA DE LA EPIFISIS INFERIOR DE LA TIBIA	Principal	Confirmado

Tipo de tratamiento recibido durante la estancia Médico ☒ Quirúrgico ☐

INFORMACIÓN DEL EGRESO

Causa de egreso: ALTA HOSPITALARIA
Condiciones generales a la salida:
BUENAS CONDICIONES GENERALES
Plan de manejo:
EGRESO MEDICO
Diagnóstico principal de egreso
S823 - FRACTURA DE LA EPIFISIS INFERIOR DE LA TIBIA
Remitido a otra IPS: No
Servicio de egreso: URGENCIAS
Fecha y hora: 28/02/2022 14:18

Médico que elabora el egreso: PILAR NOHELY CASTRO JIMENEZ, MEDICINA GENERAL, Registro 270034

Médico que elabora la epicrisis: LUIS ALBERTO TORRES MARTINEZ, ORTOPEDIA, Registro 765074/2012



IDENTIFICACIÓN DEL PACIENTE	
Tipo y número de identificación: CC 16730292	
Paciente: EDISON MONTOYA CAMBINDO	
Fecha de nacimiento (dd/mm/aaaa): 20/06/1966	
Edad y género: 55 Años, Masculino	
Identificador único: 2598028-2	Responsable: COOSALUD ENTIDAD PROMOTORA DE
Ubicación: CONSULTORIOS URGENCIAS	Cama:
Servicio: CONSULTORIOS URGENCIAS	

Página 1 de 5

INFORME DE EPICRISIS

INGRESO DEL PACIENTE

Servicio de Ingreso: URGENCIAS Fecha y hora de ingreso: 04/02/2022 14:09 Número de ingreso: 2598028 - 2
Remitido de otra IPS: No Remitido

CLASIFICACIÓN DE LA ATENCIÓN

Fecha: 04/02/2022 14:18 - Ubicación: CONSULTORIOS URGENCIAS
Triage - ENFERMERIA

DATOS DE INGRESO
Condiciones del paciente: Paciente Crónico, Paciente con discapacidad Tipo de discapacidad: Discapacidad física
Condiciones del paciente al ingreso: Sobrio El paciente llega: Caminando
Aspecto general: Bueno Causa externa: ENFERMEDAD GENERAL
Ha presentado síntomas respiratorios: No

Motivo de ingreso: " tiene larvas "

Enfermedad actual: paciente de 55 años, remitido con antecedente de fractura de epifisis, inferior de la tibia del 12 de enero de 2022, aporta nota de ortopedia para urgencializar por presencia de miasis, y supuración de material purulento en miembro inferior izquierdo.

Revisión por sistemas
Psiquismo: Normal

SIGNOS VITALES
Presión arterial (mmHg): 132/81, Presión arterial media (mmHg): 98
Frecuencia cardíaca (Lat/min): 102 Frecuencia respiratoria (Respi/min): 19
Saturación de oxígeno 96%, sin oxígeno (FIO2) Fracción inspirada de oxígeno (%): 21
Temperatura (°C): 36 Estado de conciencia: Alerta

CLASIFICACIÓN DEL TRIAGE
Clasificación del triage: TRIAGE III
Requirió apoyo médico: Si Ingresó atención inicial: Si
Ubicación: CONSULTORIOS URGENCIAS Servicio: CONSULTORIOS URGENCIAS.

Firmado por: JUAN CAMILO BALANTA SANDOVAL, ENFERMERIA, Registro 1112472324

INFORMACIÓN DE LA ATENCIÓN INICIAL

Enfermedad actual:
PACIENTE DE 55 AÑOS DE EDAD INGRESA EN SILLA DE RUEDAS EN COMPAÑÍA DE FAMILIAR CON ANTECEDENTE DE FRACTURA DE PILON TIBIAL DERECHA CON REDUCCIÓN ABIERTA PRESENTA TUTOR EXTERNO HOY DIRECCIONADO DESDE CONSULTA DE ORTOPEDIA DR. COBO POR PRESENCIA DE MATERIAL PURULENTO FETIDO Y PRESENCIA DE LARVAS EN HERIDA QUIRÚRGICA POR LO QUE DIRECCIONAN AL SERVICIO PARA VALORACIÓN POR ESPECIALIDAD. PACIENTE EN EL MOMENTO NIEGA SÍNTOMAS, PACIENTE NIEGA CONTACTO CON INDIVIDUOS COVID POSITIVOS O CUALQUIER SINTOMÁTICO RESPIRATORIO, NIEGA PRESENCIA DE SINTOMÁTICOS RESPIRATORIOS EN CASA O FAMILIARES POSITIVOS PARA COVID19, SE REALIZA ATENCIÓN MÉDICA CON TODOS LOS ELEMENTOS DE PROTECCIÓN PERSONAL ASIGNADOS POR PROTOCOLO A LA PREVENCIÓN Y MITIGACIÓN DE LA PANDEMIA POR COVID19. ANTECEDENTES: PATOLÓGICOS: NIEGA QUIRÚRGICOS: REDUCCIÓN DE FX DE PILON TIBIAL 08/01/2022, REACOMODACIÓN DE TUTOR EXTERNO TIBIA DER 25/01/2022 ALÉRGICOS: NIEGA ALERGIAS A MEDICAMENTOS TÓXICOS: NIEGA VACUNACIÓN: NIEGA FARMACOLÓGICOS: NIEGA

Revisión por sistemas:
Sistema neurológico: Normal.

Examen físico
Abdomen
- Abdomen: Normal. ABDOMEN BLANDO DEPRESIBLE NO DOLOROSO NO PALPO MASAS NI VISCEROMEGALIAS SIN SIGNOS DE IRRITACIÓN PERITONEAL EN EL MOMENTO

Aspecto general
- Aspecto general: Normal. AL EXAMEN FÍSICO, PACIENTE EN BUENAS CONDICIONES GENERALES ALERTA ORIENTADO, SIN SIGNOS DE DESHIDRATACIÓN O BAJO GASTO SIN SIGNOS DE SIRS, NO PRESENTA DIFICULTAD RESPIRATORIA, SILLA DE RUEDAS CON INMOVILIZACIÓN DE MID TUTOR EXT

Neurológico

Firmado electrónicamente

Documento impreso al día 04/02/2022 23:29:15



IDENTIFICACIÓN DEL PACIENTE	
Tipo y número de identificación: CC 16730292	
Paciente: EDISON MONTOYA CAMBINDO	
Fecha de nacimiento (dd/mm/aaaa): 20/06/1966	
Edad y género: 55 Años, Masculino	
Identificador único: 2598028-2	Responsable: COOSALUD ENTIDAD PROMOTORA DE
Ubicación: CONSULTORIOS URGENCIAS	Cama:
Servicio: CONSULTORIOS URGENCIAS	

Página 2 de 5

- Neurológico: Normal. ALERTA ORIENTADO EN SUS TRES ESFERAS MENTALES, SIN DEFICIT MOTOR O SENSITIVO APARENTE, NO SIGNOS DE FOCALIZACION NEUROLOGICA

Tórax

- Tórax: Normal. TORAX SIMETRICO, EXPANSIVILIDAD CONSERVADA, MURMULLO VESICULAR PRESENTE EN AMBOS CAMPOSPULMONARES, SIN RUIDOS SOBREGREGADOS, RUIDOS CARDIACOS RITMICOS BUEN TONO SIN PRESENCIA DE SOPLOS

Tronco

- Extremidades inferiores: Anormal. MID INMOVILIZADO CON TUTOR EXTERNO, PRESENTA HERIDA QUIRURGICA EN TIBIA CON SALIDA DE MATERIAL PURULENTO ABUNDANTE FETIDO SE OBSERVAN LARVAS, EDEMA ERITEMA DOLOR A LA PALPACION

Signos vitales

PA Sistólica(mmHg): 132, PA Diastólica(mmHg): 81, Presión arterial media(mmHg): 98, Frecuencia cardiaca(Lat/min): 102, Frecuencia respiratoria (Respi/min): 19

Diagnósticos al ingreso

Diagnóstico principal

B879 - MIASIS NO ESPECIFICADA

Otros diagnósticos de ingreso

S823 - FRACTURA DE LA EPIFISIS INFERIOR DE LA TIBIA

Conducta

HOSPITALIZAR

ACCESO VENOSO PERMEABLE

PROTECCION GASTRICA OMEPRAZOL 1 AMP EV CADA 24 HORAS}

SS PARA CLINICOS DE INGRESO

SS VALORACION POR SERVICIO DE ORTOPEDIA Y TRAUMATOLOGIA

DIETA HIPOGLUCIDA

CONTROL DE TEMPERATURA CADA 8 HORAS

CSV AC

Responsable: CARLOS JULIO LOZANO SANCHEZ, MEDICINA GENERAL, Registro 1118295887

Nota aclaratoria

Fecha: 04/02/2022 15:24

SE SOLICITA RX DE TIBIA Y PERONE DER.

Firmado por: CARLOS JULIO LOZANO SANCHEZ, MEDICINA GENERAL, Registro 1118295887

RESUMEN DE LA ATENCIÓN DEL PACIENTE, DIAGNÓSTICOS Y TRATAMIENTO

Resumen general de la estancia del paciente

Fecha: 04/02/2022 15:57

Evolución médica - ORTOPEDIA

Subjetivo: EDISON MONTOYA CAMBINDO

EDAD: 55 AÑOS

Motivo de consulta: MIASIS

Objetivo: Enfermedad actual: paciente de 55 años de edad ingresa en compañía de familiar con antecedente de fractura de pilon tibial derecha con reducción abierta presenta tutor externo hoy direccionado desde consulta de ortopedia dr. Cobo por presencia de material purulento fétido y presencia de larvas en herida quirúrgica.

ANTECEDENTES:

Patológicos: niega

Quirúrgicos: reducción de fx de pilón tibial 08/01/2022, reacomodación de tutor externo tibia der 25/01/2022

Alergias: niega

Tóxicos: niega

Vacunación: niega

Farmacológicos: niega

Examen Físico:

Firmado electrónicamente

Documento impreso al día 04/02/2022 23:29:15



IDENTIFICACIÓN DEL PACIENTE	
Tipo y número de identificación: CC 16730292	
Paciente: EDISON MONTOYA CAMBINDO	
Fecha de nacimiento (dd/mm/aaaa): 20/06/1966	
Edad y género: 55 Años, Masculino	
Identificador único: 2598028-2	Responsable: COOSALUD ENTIDAD PROMOTORA DE
Ubicación: CONSULTORIOS URGENCIAS	Cama:
Servicio: CONSULTORIOS URGENCIAS	

Página 3 de 5

RESUMEN DE LA ATENCIÓN DEL PACIENTE, DIAGNÓSTICOS Y TRATAMIENTO

Se valora a paciente, se observa en buenas condiciones generales, alerta orientado, sin signos de deshidratación o bajo gasto sin signos de sirs, no presenta dificultad respiratoria, silla de ruedas con inmovilización de MID tutor externo

SIGNOS VITALES: Presión arterial (mmHg): 132/81, Presión arterial media(mmHg): 98
Frecuencia cardíaca(Lat/min): 102 Frecuencia respiratoria(Respi/min): 19
Saturación de oxígeno 96%, sin oxígeno

Extremidades inferiores : MID inmovilizado con tutor externo, presenta herida quirúrgica en tibia con salida de material purulento abundante fétido se observan larvas, edema, eritema dolor a la palpación

Análisis del caso: Paciente con diagnósticos anotados en pop de 25/01/2022 ahora cursando con cuadro clínico, del cual se desconoce tiempo de evolución, consistente en presencia ISO + presencia de larvas + salida de material purulento, paciente ahora afebril hemodinámicamente estable sin signos de sirs. A espera de resultado de rx de tibia y peroné derechos y laboratorios..

Plan de manejo:
Observación en filtro urgencias
dieta hipoglúcida
control de temperatura cada 8 horas
control de signos vitales , avisar cambios:

A la espera de Rx de tibia y peroné derechas y laboratorios.

Realizado por: Alicia Umaña Leon - médica interna Univalle
Supervisado por: Dr Diego Bautista, residente de ortopedia y traumatología Univalle

Análisis: ver objetivo
Plan de manejo: ver objetivo
Justificación de permanencia en el servicio: ISO necesita valoración por especialista y estudios especializados

Fecha: 04/02/2022 16:03
Evolución médica - ORTOPEdia
Subjetivo: Paciente con fractura bimalleolar con componente maleolar interno por avulsión de un pequeño fragmento del maléolo externo sin conminución y desplazamiento ligero. En el momento la paciente no es candidata a manejo quirúrgico teniendo en cuenta la calidad ósea, la funcionalidad de la paciente y el pronóstico de artrosis a largo plazo en una paciente de edad avanzada con alto riesgo perioperatorio. Consideramos que la paciente se beneficia de manejo ortopédico con yeso suropédico y seguimiento ambulatorio radiográfico hasta su consolidación. Se ordena realización del yeso y egreso con orden de control por consulta externa ortopedia en 30 días con radiografía y orden de retiro del yeso.

Plan
- Reduccion cerrada e inmovilizacion con yeso de tobillo derecho
- Egreso con cita de control en 30 días por ortopedia
- Orden de radiografía en 30 días de tobillo derecho
Objetivo: .
Análisis: lo referido
Plan de manejo: lo referido

Fecha: 04/02/2022 17:35
Evolución médica - ORTOPEdia
Subjetivo: EDISON MONTOYA CAMBINDO
EDAD: 55 AÑOS
ID: CC 16730292
EPS: Coosalud

Paciente con diagnósticos anotados en pop de 25/01/2022 ahora cursando con cuadro clínico, del cual se desconoce tiempo de evolución , se sabe qué fue posterior a intervención qx segun refiere el paciente, consistente en presencia de ISO + presencia de larvas + salida de material purulento, paciente ahora afebril hemodinámicamente estable sin signos de sirs. Continuamos a espera de resultado de rx de tibia y peroné derechos y laboratorios. Se solicita valoración y curaciones por grupo de terapia enterostomal (enfermería).

Diagnósticos
1. POP de reducción de Fractura de pilón tibial derecho
* POP de lavado y reacomodación de tutor tibia derecha 25/01/2022
2. ISO + presencia de larvas + salida de material purulento por herida qx.

Plan de manejo:

Firmado electrónicamente



IDENTIFICACIÓN DEL PACIENTE	
Tipo y número de identificación: CC 16730292	
Paciente: EDISON MONTOYA CAMBINDO	
Fecha de nacimiento (dd/mm/aaaa): 20/06/1966	
Edad y género: 55 Años, Masculino	
Identificador único: 2598028-2	Responsable: COOSALUD ENTIDAD PROMOTORA DE
Ubicación: CONSULTORIOS URGENCIAS	Cama:
Servicio: CONSULTORIOS URGENCIAS	

Página 4 de 5

RESUMEN DE LA ATENCIÓN DEL PACIENTE, DIAGNÓSTICOS Y TRATAMIENTO

Observación en filtro urgencias
Valoración por Enfermería terapia enterostomal.
control de temperatura cada 8 horas
control de signos vitales , avisar cambios.

A la espera de Rx de tibia y peroné derechas y laboratorios.
A espera de valoración por TEO.

Objetivo: VER SUBJETIVO
Análisis: LO ANOTADO
Plan de manejo: LO ANOTADO
Justificación de permanencia en el servicio: REQUIERE MANEJO ESPECIALIZADO

Fecha: 04/02/2022 20:52
Evolución médica - ORTOPEDIA
Subjetivo: EDISON MONTOYA CAMBINDO
EDAD: 55 AÑOS
ID: CC 16730292
EPS: Coosalud
Origen/Procedencia: Cali, Valle
Ocupación: Construcción

Diagnósticos
1. POP de reducción de Fractura de pilón tibial derecho
* POP de lavado y reacomodación de tutor tibia derecha 25/01/2022
2. Miasis vs ISO

Objetivo: Analisis:
Paciente masculino con antecedente de POP de reducción de fractura de pilón tibial derecho, con posterior desarrollo de ulcera venosa, quien requirió Lavado + colocación de injertos + reacomodación de tutor en tibia derecha el 25/01/2022. El día de hoy asiste a cita de control, en donde evidencian presencia larvas al descubrir el vendaje, por lo cual direccionan a servicio de urgencias. Al ingreso, paciente estable sin signos clínicos de infección. Se descubre vendaje en sala de procedimientos, sin evidencia de miasis, con injerto en buenas condiciones, sin signos de infección local. Se realiza lavado con abundante solución salina, yodados y se deja cubrimiento con apósitos y fitoestimulina. Adicionalmente, se realiza radiografía de pierna y pie derecho, con trazos de fractura alineados, sin necesidad de intervenciones adicionales en el momento. Se da egreso con orden para cita de control y curación en sala de yesos en 6 días (miércoles 09/02/22, con el Dr Diego Bautista a las 19+00 hrs). Se indica dosis única de ivermectina. Se dan recomendaciones acerca del cuidado de la herida. Se explica a paciente y acompañante quienes refieren entender y aceptar.

Plan:
Egreso
Ivermectina 65 gotas, vía oral, dosis única.
Cita de control en sala de yesos en 6 días (miércoles 09/02/22, con el Dr Diego Bautista a las 19+00 hrs
Análisis: Lo descrito
Plan de manejo: EGRESO CON ORDENES PARA SEGUIMIENTO AMBULATORIO

Código	Descripción del diagnóstico	Tipo	Estado
S823	FRACTURA DE LA EPIFISIS INFERIOR DE LA TIBIA	Principal	Confirmado
B879	MIASIS NO ESPECIFICADA	Relacionado	En Estudio
Código CUPS	Descripción del procedimiento	Total	
869500	CURACION DE LESION EN PIEL O TEJIDO CELULAR SUBCUTANEO SOD	1	
862006	DESBRIDAMIENTO ESCISIONAL MENOR DEL 10% DE SUPERFICIE CORPORAL EN AREA GENERAL	1	
965901	LAVADO - IRRIGACION Y CUIDADOS DE HERIDA EN AREA GENERAL	1	

Medicamentos No-POS	Justificación
Extracto Acuoso de Triticum Vulgare 15% (Fitoestimulina)	

Otros medicamentos

Firmado electrónicamente



IDENTIFICACIÓN DEL PACIENTE	
Tipo y número de identificación: CC 16730292	
Paciente: EDISON MONTOYA CAMBINDO	
Fecha de nacimiento (dd/mm/aaaa): 20/06/1966	
Edad y género: 55 Años, Masculino	
Identificador único: 2598028-2	Responsable: COOSALUD ENTIDAD PROMOTORA DE
Ubicación: CONSULTORIOS URGENCIAS	Cama:
Servicio: CONSULTORIOS URGENCIAS	

RESUMEN DE LA ATENCIÓN DEL PACIENTE, DIAGNÓSTICOS Y TRATAMIENTO

Otros medicamentos

Cloruro de sodio al 0.9% bolsa x 1.000 ml
Ivermectina al 0.6% , 6 mg/ ml, gotas

Tipo de tratamiento recibido durante la estancia Médico ☒ Quirúrgico ☒

INFORMACIÓN DEL EGRESO

Causa de egreso: ALTA HOSPITALARIA

Órdenes Ambulatorias:

- 890380 Consulta De Control O De Seguimiento Por Especialista En Ortopedia Y Traumatología de ORTOPEDIA con el profesional: GONZALO BLANCO TAMAYO para Condición clínica del paciente, realizar en 30 DíasA partir del: 04-02-2022

- 873431 Radiografía De Tobillo (Ap, Lateral Y Rotacion Interna): Realizar el: 04-02-2022

Diagnóstico principal de egreso

S823 - FRACTURA DE LA ÉPIFISIS INFERIOR DE LA TIBIA

Remitido a otra IPS: No
Servicio de egreso: URGENCIAS
Fecha y hora: 04/02/2022 23:20

Médico que elabora el egreso: JUAN CARLOS MAGDALENA OSORIO, MEDICINA GENERAL, Registro 94536888

Médico que elabora la epicrisis: DIEGO ARMANDO SANTAMARIA LOPEZ, ORTOPEDIA, Registro 763082



IDENTIFICACIÓN DEL PACIENTE	
Tipo y número de identificación: CC 16730292	
Paciente: EDISON MONTOYA CAMBINDO	
Fecha de nacimiento (dd/mm/aaaa): 20/06/1966	
Edad y género: 55 Años, Masculino	
Identificador único: 2598028	Responsable: COOSALUD ENTIDAD PROMOTORA DE
Ubicación: ORTOPEDIA COEX	Cama:
Servicio: ORTOPEDIA COEX	

Nota Aclaratoria:

La información a continuación transcrita son apartes tomados en fiel copia de la historia clínica del paciente para fines netamente administrativos. Para la toma de decisiones clínicas por favor remitirse al texto completo de la historia clínica, de conformidad con lo establecido en la legislación colombiana vigente.

Antecedentes actualizados en el sistema, para la fecha 26/04/2022

Grupo	Descripción
Alérgicos	niega
Inmunizaciones	Vacunas
	Sars COV 2 Estado : No Aplica Observaciones : NO HA RECIBIDO DOSIS DE VACUNA ANTICOID

Fecha: 26/04/2022 12:45 - Ambulatoria - Ubicación: ORTOPEDIA COEX
Consulta médica - ORTOPEDIA

Causa externa: ACCIDENTE DE TRANSITO

Finalidad: NO APLICA

Condiciones del paciente: Paciente Crónico

ANAMNESIS
Motivo de consulta: Edison Montoya Cambindo
Edad: 55 años
Origen/Procedencia: Cali
Ocupación: Constructor
EPS: Coosalud

Motivo de consulta: "Para ver si me retiran los clavos"

Enfermedad actual: Paciente masculino quien presentó fractura de tibia derecha que requirió manejo con fijador interno el 08-01-22 en Clínica Cristo Rey, posteriormente cursó con úlcera por insuficiencia venosa crónica, con presencia de miasis, que requirió nueva intervención quirúrgica de lavado, reacomodación de tutor, e injertos de espesor parcial de piel el 25/01/2022 realizada en el HUV. Hoy asiste a su cita de control #4 posterior a cirugía. Niega dolor, niega sangrado o salida de secreciones purulentas por heridas. Refiere úlcera en proceso de cicatrización. En el momento realiza deambulacion con apoyo de caminador, sin apoyo de pie derecho.

Antecedentes:

- Patológicos: Insuficiencia venosa crónica
- Quirúrgicos: Reducción abierta con fijador interno el 08-01-22. Lavado, reacomodación de tutor, e injertos de espesor parcial de piel el 25/01/2022
- Farmacológicos: Niega
- Alergias: Niega
- Traumáticos: Fractura de tibia derecha el 08-01-22
- Inmunizaciones: Niega vacunación para SARS-cOv-2
- Familiares: Padres con hipertensión arterial

REVISIÓN POR SISTEMAS
Sistema músculo - esquelético: lo referido en enfermedad actual

EXAMEN FÍSICO
Presión arterial (mmHg): 120/90, Presión arterial media(mmHg): 100
Frecuencia respiratoria(Resp/lin): 23
Escala del dolor: 0

Examen Físico:
Aspecto general:
Aspecto general : Ingresa paciente en silla de ruedas, tolerando oxígeno ambiente, sin signos de dificultad respiratoria, colaborador, orientado, hemodinámicamente estable. Acompañado de familiar.
Tronco
Extremidades inferiores : Paciente en silla de ruedas. Lo positivo a nivel de miembro inferior derecho: inmovilizado con tutor externo

Firmado electrónicamente

Documento impreso al día 26/04/2022 13:32:32



IDENTIFICACIÓN DEL PACIENTE	
Tipo y número de identificación: CC 16730292	
Paciente: EDISON MONTOYA CAMBINDO	
Fecha de nacimiento (dd/mm/aaaa): 20/06/1966	
Edad y género: 55 Años, Masculino	
Identificador único: 2598028	Responsable: COOSALUD ENTIDAD PROMOTORA DE
Ubicación: ORTOPEDIA COEX	Cama:
Servicio: ORTOPEDIA COEX	

Nota Aclaratoria:

La información a continuación transcrita son apartes tomados en fiel copia de la historia clínica del paciente para fines netamente administrativos. Para la toma de decisiones clínicas por favor remitirse al texto completo de la historia clínica, de conformidad con lo establecido en la legislación colombiana vigente.

transfixiante a tobillo. Se descubre extremidad observando gran edema linfático, con cambios troficos importantes. Zona receptora con injertos de piel integrados. Sitios de inserción de clavos de shanz con tejido de granulación. No secreciones. Moviliza artejos con limitación.

RESULTADOS PARACLÍNICOS

Análisis de resultados :Radiografía anteroposterior, oblicua y lateral de tobillo derecho: fractura de tibia distal y fibula distal con signos de consolidación intermedia. Disminución de densidad osea. Tutor externo transfixiante a tobillo.

Diagnósticos activos después de la nota 1868 - VARICES EN OTROS SITIOS ESPECIFICADOS, Fecha de diagnóstico: 16/03/2022, Edad al diagnóstico: 55 Años, E669 - OBESIDAD NO ESPECIFICADA, Fecha de diagnóstico: 12/01/2022, Edad al diagnóstico: 55 Años, I890 - LINFEDEMA NO CLASIFICADO EN OTRA PARTE, Fecha de diagnóstico: 12/01/2022, Edad al diagnóstico: 55 Años, Diagnóstico de ingreso - S823 - FRACTURA DE LA EPIFISIS INFERIOR DE LA TIBIA, Fecha de diagnóstico: 12/01/2022, Edad al diagnóstico: 55 Años, S826 - FRACTURA DEL MALEOLO EXTERNO, Fecha de diagnóstico: 26/04/2022, Edad al diagnóstico: 55 Años.

ANÁLISIS DEL CASO Y PLAN DE MANEJO

Análisis del caso: Paciente que sufrió accidente de transito en el mes de enero, presentando fractura de tibia y fibula distal. Por insuficiencia venosa y ulcera varicosa, se decidió manejar con tutor transfixiante a tobillo. Actualmente paciente sin dolor, con edema linfático severo en extremidad. Ulcera con costra. injertos integrados. Radiografía muestra fractura en proceso intermedio de consolidación. En control anterior, se había dado orden para retiro de tutor externo. Plan de manejo: Retiro de tutor externo Control en 1 mes con estudio de imagen de tobillo anteroposterior y lateral Inicio de apoyo protegido con muletas o caminador.

Firmado por: ILIANA MARIA VALDES DUQUE, ORTOPEDIA, Registro 9683-92

Nota aclaratoria

Fecha: 26/04/2022 13:13

Se da incapacidad médica desde día de accidente. Inicial del 9 de enero por 30 días hasta el 7 de febrero 2022 Prorroga del 8 de febrero hasta el 9 de marzo de 2022 Prorroga del 10 de marzo hasta el 8 de abril de 2022 Prorroga del 9 de abril hasta el 8 de mayo de 2022 Prorroga del 9 de mayo hasta el 7 de junio de 2022

Firmado por: ILIANA MARIA VALDES DUQUE, ORTOPEDIA, Registro 9683-92

[Handwritten signature]
ILIANA MARIA VALDES DUQUE
ORTOPEDIA
REGISTRO 9683-92



IDENTIFICACIÓN DEL PACIENTE	
Tipo y número de identificación: CC 16730292	
Paciente: EDISON MONTOYA CAMBINDO	
Fecha de nacimiento (dd/mm/aaaa): 20/06/1966	
Edad y género: 55 Años, Masculino	
Identificador único: 2598028	Responsable: COOSALUD ENTIDAD PROMOTORA DE
Ubicación: ORTOPEDIA COEX	Cama:
Servicio: ORTOPEDIA COEX	

Nota Aclaratoria:

La información a continuación transcrita son apartes tomados en fiel copia de la historia clínica del paciente para fines netamente administrativos. Para la toma de decisiones clínicas por favor remitirse al texto completo de la historia clínica, de conformidad con lo establecido en la legislación colombiana vigente.

Antecedentes actualizados en el sistema, para la fecha 26/04/2022	
Grupo	Descripción
Alérgicos	niega
Inmunizaciones	Vacunas
	Sars COV 2 Estado : No Aplica Observaciones : NO HA RECIBIDO DOSIS DE VACUNA ANTI COVID

Fecha: 26/04/2022 12:45 - Ambulatoria - Ubicación: ORTOPEDIA COEX
Consulta médica - ORTOPEDIA

Causa externa: ACCIDENTE DE TRANSITO

Finalidad: NO APLICA

Condiciones del paciente: Paciente Crónico

ANAMNESIS
Motivo de consulta: Edison Montoya Cambindo
Edad: 55 años
Origen/Procedencia: Cali
Ocupación: Constructor
EPS: Coosalud

Motivo de consulta: "Para ver si me retiran los clavos"

Enfermedad actual: Paciente masculino quien presentó fractura de tibia derecha que requirió manejo con fijador interno el 08-01-22 en Clínica Cristo Rey, posteriormente cursó con úlcera por insuficiencia venosa crónica, con presencia de miasis, que requirió nueva intervención quirúrgica de lavado, reacomodación de tutor, e injertos de espesor parcial de piel el 25/01/2022 realizada en el HUV. Hoy asiste a su cita de control #4 posterior a cirugía. Niega dolor, niega sangrado o salida de secreciones purulentas por heridas. Refiere úlcera en proceso de cicatrización. En el momento realiza deambulacion con apoyo de caminador, sin apoyo de pie derecho.

Antecedentes:

- Patológicos: Insuficiencia venosa crónica
- Quirúrgicos: Reducción abierta con fijador interno el 08-01-22. Lavado, reacomodación de tutor, e injertos de espesor parcial de piel el 25/01/2022
- Farmacológicos: Niega
- Alergias: Niega
- Traumáticos: Fractura de tibia derecha el 08-01-22
- Inmunizaciones: Niega vacunación para SARS-cOv-2
- Familiares: Padres con hipertensión arterial

REVISIÓN POR SISTEMAS
Sistema músculo - esquelético: lo referido en enfermedad actual

EXAMEN FÍSICO
Presión arterial (mmHg): 120/90, Presión arterial media(mmHg): 100
Frecuencia respiratoria(Respi/min): 23
Escala del dolor: 0

Examen Físico:
Aspecto general
Aspecto general : Ingresa paciente en silla de ruedas, tolerando oxígeno ambiente, sin signos de dificultad respiratoria, colaborador, orientado, hemodinámicamente estable. Acompañado de familiar.
Tronco
Extremidades inferiores : Paciente en silla de ruedas. Lo positivo a nivel de miembro inferior derecho: inmovilizado con tutor externo



IDENTIFICACIÓN DEL PACIENTE	
Tipo y número de identificación: CC 16730292	
Paciente: EDISON MONTOYA CAMBINDO	
Fecha de nacimiento (dd/mm/aaaa): 20/06/1966	
Edad y género: 55 Años, Masculino	
Identificador único: 2598028	Responsable: COOSALUD ENTIDAD PROMOTORA DE
Ubicación: ORTOPEDIA COEX	Cama:
Servicio: ORTOPEDIA COEX	

Página 2 de 2

Nota Aclaratoria:

La información a continuación transcrita son apartes tomados en fiel copia de la historia clínica del paciente para fines netamente administrativos. Para la toma de decisiones clínicas por favor remitirse al texto completo de la historia clínica, de conformidad con lo establecido en la legislación colombiana vigente.

transfixiante a tobillo. Se descubre extremidad observando gran edema linfático, con cambios troficos importantes. Zona receptora con injertos de piel integrados. Sitios de inserción de clavos de shanz con tejido de granulación. No secreciones. Moviliza artejos con limitación.

RESULTADOS PARACLÍNICOS

Análisis de resultados :Radiografía anteroposterior, oblicua y lateral de tobillo derecho: fractura de tibia distal y fibula distal con signos de consolidación intermedia. Disminución de densidad osea. Tutor externo transfixiante a tobillo.

Diagnósticos activos después de la nota I868 - VARICES EN OTROS SITIOS ESPECIFICADOS, Fecha de diagnóstico: 16/03/2022, Edad al diagnóstico: 55 Años, E669 - OBESIDAD NO ESPECIFICADA, Fecha de diagnóstico: 12/01/2022, Edad al diagnóstico: 55 Años, I890 - LINFEDEMA NO CLASIFICADO EN OTRA PARTE, Fecha de diagnóstico: 12/01/2022, Edad al diagnóstico: 55 Años, Diagnóstico de ingreso - S823 - FRACTURA DE LA EPIFISIS INFERIOR DE LA TIBIA, Fecha de diagnóstico: 12/01/2022, Edad al diagnóstico: 55 Años, S826 - FRACTURA DEL MALEOLO EXTERNO, Fecha de diagnóstico: 26/04/2022, Edad al diagnóstico: 55 Años.

ANÁLISIS DEL CASO Y PLAN DE MANEJO

Análisis del caso: Paciente que sufrió accidente de transito en el mes de enero, presentando fractura de tibia y fibula distal. Por insuficiencia venosa y ulcera varicosa, se decidió manejar con tutor transfixiante a tobillo. Actualmente paciente sin dolor, con edema linfático severo en extremidad. Ulcera con costra. injertos integrados. Radiografía muestra fractura en proceso intermedio de consolidación. En control anterior, se había dado orden para retiro de tutor externo. Plan de manejo: Retiro de tutor externo Control en 1 mes con estudio de imagen de tobillo anteroposterior y lateral Inicio de apoyo protegido con muletas o caminador.

Firmado por: ILIANA MARIA VALDES DUQUE, ORTOPEDIA, Registro 9683-92

Fecha: 26/04/2022 13:02 - Ambulatoria - Ubicación: ORTOPEDIA COEX Procedimientos - ORTOPEDIA

Condiciones del paciente: Paciente Crónico

Consentimiento informado: Lo tiene

Diagnósticos activos después de la nota Diagnóstico principal - S823 - FRACTURA DE LA EPIFISIS INFERIOR DE LA TIBIA (Previo, Posterior, Primario), I868 - VARICES EN OTROS SITIOS ESPECIFICADOS, Fecha de diagnóstico: 16/03/2022, Edad al diagnóstico: 55 Años, E669 - OBESIDAD NO ESPECIFICADA, Fecha de diagnóstico: 12/01/2022, Edad al diagnóstico: 55 Años, I890 - LINFEDEMA NO CLASIFICADO EN OTRA PARTE, Fecha de diagnóstico: 12/01/2022, Edad al diagnóstico: 55 Años, S826 - FRACTURA DEL MALEOLO EXTERNO, Fecha de diagnóstico: 26/04/2022, Edad al diagnóstico: 55 Años.

Procedimientos después de la nota: P978801 - 978801 Extraccion No Quirurgica De Dispositivo De Inmovilizacion Externo, Cantidad 1.

Descripción del procedimiento: Paciente en sala de procedimientos en posición decubito supino. Previa asepsia y antisepsia. Se procede a retiro de clavos de shanz en tibia y pie. Se cubren orificios de tutor con gasas y vendaje elástico. Paciente tolera procedimiento. No complicaciones.

Complicación: No

Se envía muestra: No

Equipo de Trabajo: CIRUJANO, ILIANA MARIA VALDES DUQUE CIRCULANTE, JOSE ALEJANDRO DURAN CARDOZO

Firmado por: ILIANA MARIA VALDES DUQUE, ORTOPEDIA, Registro 9683-92

Firmado electrónicamente



HOSPITAL UNIVERSITARIO DEL VALLE
"EVARISTO GARCIA"
EMPRESA SOCIAL DEL ESTADO
NIT 890303461-2

HOSPITAL UNIVERSITARIO
DEL VALLE

FECHA ESTUDIO: 2022-04-26
NOMBRE: EDISON MONTOYA CAMBINDO
DOCUMENTO: 16730292
ESTUDIO: RADIOGRAFIA DE TOBILLO AP LATERAL Y ROTACION INTERNA

RADIOGRAFÍA DE TOBILLO DERECHO FRENTE, PERFIL Y OBLICUO

Estudio realizado con equipo GE Proteus Cielítico de rayos x convencional.

Tutor externo calcáneo y en el primer metatarsiano-.

Fractura no consolidada del tercio distal de la tibia y el peroné impactadas.


Cambios osteoartrosicos tibioperoneo astragalinos.

Disminución difusa de la densidad ósea.

CONCLUSIÓN:

- VER DESCRIPCIÓN.

Informe firmado electrónicamente por:
MAICOL ANDRES TRUJILLO
NEURORADIOLOGO INTERVENCIONISTA
No. registro: 761640



HOSPITAL UNIVERSITARIO DEL VALLE
"EVARISTO GARCIA"
EMPRESA SOCIAL DEL ESTADO
NIT 890303461-2

HOSPITAL UNIVERSITARIO
DEL VALLE

FECHA ESTUDIO: 2022-06-07
NOMBRE: EDISON MONTOYA CAMBINDO
DOCUMENTO: 16730292
ESTUDIO: RADIOGRAFIA DE TOBILLO AP LATERAL Y ROTACION INTERNA

RADIOGRAFÍA DE TOBILLO DERECHO AP Y LATERAL Y ROTACIÓN INTERNA

Estudio realizado con equipo GE Proteus Cielítico de rayos x convencional.

Se evidencia trazo de fractura en la metáfisis distal de la tibia y del hueso peronéo con ligera angulación, asociadas con áreas tenuamente densa a nivel de la fractura que podría corresponder a la formación de áreas de consolidación ósea (formación de cayo óseo).

Luces articulares impresionan respetadas.

Densidad ósea ligeramente disminuida a este nivel que podría estar en relación a signos de osteopenia por inmovilización prolongada.

Se evidencia espolón calcáneo de 15 mm.

Vendaje externo.

Edema de las partes blandas.

CONCLUSIÓN:

- FRACTURA CRÓNICA EN TERCIO DISTAL DE LA TIBIA Y PERONÉ CON ANGULACION.
- OSTEOPENIA DIFUSA A NIVEL LA LESIÓN, QUE PODRÍA ESTAR EN RELACIÓN INMOVILIZACIÓN PROLONGADA.

Informe firmado electrónicamente por:
JOHN FEINNER HURTADO CEDEÑO
Especialista en Radiología e Imágenes Diagnósticas
No. registro: 14472227



IDENTIFICACIÓN DEL PACIENTE	
Tipo y número de identificación: CC 16730292	
Paciente: EDISON MONTOYA CAMBINDO	
Fecha de nacimiento (dd/mm/aaaa): 20/06/1966	
Edad y género: 55 Años, Masculino	
Identificador único: 2598028	Responsable: COOSALUD ENTIDAD PROMOTORA DE
Ubicación: ORTOPEDIA COEX	Cama:
Servicio: ORTOPEDIA COEX	

NOTAS MÉDICAS

Antecedentes actualizados en el sistema, para la fecha 23/03/2022

Grupo	Descripción
Alergicos	niega
Inmunizaciones	Vacunas
	Sars COV 2 Estado : No Aplica Observaciones : NO HA RECIBIDO DOSIS DE VACUNA ANTICOID

Fecha: 23/03/2022 14:45 - Ambulatoria - Ubicación: ORTOPEDIA COEX
Consulta médica - ORTOPEDIA

Causa externa: OTRA

Finalidad: NO APLICA

Condiciones del paciente: Paciente Crónico

ANAMNESIS

Motivo de consulta: CONTROL 3
CIRUGIA
Enfermedad actual: HACE DOS MESES Y MEDIO POSTOPERATORIO DE FRACTUARDE TIBIA DISTAL MANEJADO CONFIADJOR POR PRESENCIADE ULECRA DISTAL QUE REQUIRIO INJERTOS DE PIEL
EVOLUCIONSATISFACTORIAESTAMEJOR
REFIERE QUE ESTA SINDOLOR SE OBSERVA MEJOR NOTRAE RX
SE OBSERVA CAMBIO DISTROFICOS DEL PIE

REVISIÓN POR SISTEMAS
Sistema neurológico: Normal

EXAMEN FÍSICO
Frecuencia respiratoria(Respi/min): 24
Escala del dolor: 0

Examen Físico:
Tronco
Extremidades inferiores : PIERNA DERECHA CONFIJADRO EXTERNO CON BUENA ALIENACION CON CICATRI BIEN POR INJERTOS BIEN INTEGRADOS

Diagnósticos activos después de la nota Diagnóstico de ingreso - S823 - FRACTURA DE LA EPIFISIS INFERIOR DE LA TIBIA, Fecha de diagnóstico: 12/01/2022, Edad al diagnóstico: 55 Años.

ANÁLISIS DEL CASO Y PLAN DE MANEJO

Análisis del caso: EVOLUCIONSATISFACTORIA
PACUIENTE COPN PROBLE MA VASCULAR
SE MANEJOCONFIADJOR QUE HA IDO A LA CONSOLIDACION
Plan de manejo: SE DA CITADE CONTROL CON RX
SE DA ORDEN DE EXTRACCION NO QUIRUGICA DE DISPOSITIVO DE INMOVILIZACION

Firmado por: DENIS EDMOND COBO OLIVEROS, ORTOPEDIA, Registro 13210

Dr EDMOND COBO
R.M. 13210
TRAUMATOLOGO
ORTOPEDIA



HOSPITAL UNIVERSITARIO DEL VALLE

LABORATORIO CLÍNICO Y PATOLOGÍA

Calle 5 # 36 - 08 PBX: 6206000 Ext 1440/1443 Nit. 890.303.461

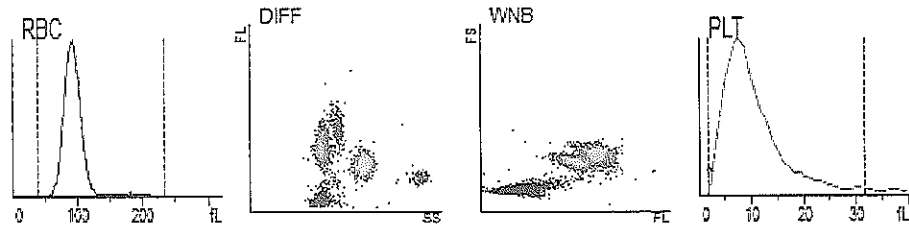
Paciente	MONTOYA CAMBINDO EDISON	Orden No.:	202305150215
Historia	16730292	Fecha y Hora de ingreso	2023-05-15 07:02
Edad	56 Años	Fecha de impresión	2023-05-16 11:16
Médico		Servicio	CONSULTA EXTERNA
EPS	COOSALUD EPS	Ubicación	CONSULTA EXTERNA
Diagnostico	FRACTURA DEL MALEOLO EXTERNO		

Examen	Resultado	Unidades	Valores de referencia
--------	-----------	----------	-----------------------

HEMATOLOGIA

DISPERSOGRAMA

15/05/2023 08:51



Kevin David Chavez
KEVIN DAVID CHAVEZ
CC. 3.112.471.785
Bacteriólogo y Laboratorista Clínico
Universidad del Valle

COAGULACION

TIEMPO DE PROTROMBINA (PT)	12.0	Seg	9.4 - 12.5	15/05/2023 07:59
Técnica:Coagulometrico				
CONTROL DIA PT	11.5	Seg		15/05/2023 07:59
INR	1.04			15/05/2023 07:59
TIEMPO PARCIAL DE TROMBOPLASTINA (PTT)	30.80	Seg	25.10 - 36.50	15/05/2023 07:59
Técnica:Coagulometrico				
CONTROL DIA PTT	27.3	Seg		15/05/2023 07:59

Kevin David Chavez
KEVIN DAVID CHAVEZ
CC. 3.112.471.785
Bacteriólogo y Laboratorista Clínico
Universidad del Valle



IDENTIFICACIÓN DEL PACIENTE	
Tipo y número de identificación: CC 16730292	
Paciente: EDISON MONTROYA CAMBINDO	
Fecha de nacimiento (dd/mm/aaaa): 20/06/1966	
Edad y género: 55 Años, Masculino	
Identificador único: 2598028	Responsable: COOSALUD ENTIDAD PROMOTORA DE
Ubicación: HEMODINAMIA	Cama:
Servicio: HEMODINAMIA	

Nota Aclaratoria:

La información a continuación transcrita son apartes tomados en fiel copia de la historia clínica del paciente para fines netamente administrativos. Para la toma de decisiones clínicas por favor remitirse al texto completo de la historia clínica, de conformidad con lo establecido en la legislación colombiana vigente.

Antecedentes actualizados en el sistema, para la fecha 16/03/2022	
Grupo	Descripción
Alérgicos	niega
Inmunizaciones	Vacunas
	Sars COV 2 Estado : No Aplica Observaciones : NO HA RECIBIDO DOSIS DE VACUNA ANTICOID

Fecha: 16/03/2022 08:44 - Ambulatoria - Ubicación: HEMODINAMIA
Consulta médica - CIRUGIA VASCULAR PERIFERICA

Causa externa: ENFERMEDAD GENERAL

Finalidad: NO APLICA

Condiciones del paciente: Paciente Crónico

ANAMNESIS

Motivo de consulta: ---
Enfermedad actual: PACIENTE CON ANTECEDENTE DE FRACTURA DE TIBIA DERECHA POR ACCIDENTE DE TRANSITO EL 09/01/2022 EN EL MOMENTO CON TUTOR EXTERNO ENVIANDO POR LESIONES ULCERATIVAS A NIVEL DEL MIEMBRO INFERIOR DERECHO REPORTADAS COMO ULCERAS VARICOSAS EN EL MOMENTO SIN ECOGRAFIA DOPPLER.

REVISIÓN POR SISTEMAS
Sistema neurológico: Normal

EXAMEN FÍSICO
Frecuencia respiratoria(Respi/min): 18
Escala del dolor: 3

Examen Físico:
Aspecto general
Aspecto general : Normal
Tronco
Extremidades inferiores : A NIVEL DE MID SE EVIDNECIA TUTOR EXTERNO CON GRAN LESION ULCERATIVA DESDE REGION MALEOLAR HASTA 7 CM POR DEBAJO DE LA RODILLA SIN SIGNOS D EINFECION EN EL MOMENTO SIN SECRECIONES, SIN MAL OLOR.

Diagnósticos activos después de la nota Diagnóstico de ingreso - I868 - VARICES EN OTROS SITIOS ESPECIFICADOS, Fecha de diagnóstico: 16/03/2022, Edad al diagnóstico: 55 Años.

ANÁLISIS DEL CASO Y PLAN DE MANEJO

Análisis del caso: PACIENTE CON ANTECEDENTE DE ULCERAS VARICOSAS PREVIAS AL ACCIDENTE DE TRANSITO LAS CUALES POSTERIOR A ESTE PRESENTAN AUMENTO DEL DIAMETRO EXTENDIENDOSE HASTA DORSO ANTEROLATERAL DE PIERNA DERECHA HASTA DORSO DEL PIE CON LESIONES COSTROSAS QUIEN YA CUENTA CON DOPPLER QUE DESCARTA TVP POR LO QUE SE CONSIDERA EN EL MOMENTO NO REQUIERE NUEVO ESTUDIO YA QUE DEBIDO A DIFICULTADES TECNICAS POR DICHAS LESIONES DE MOMENTO NO SE SOLICITA.
POR LO TANTO SE EPXLICA CALRAMENTÉ AL PACIENTE QUE SE DEBE ESPERAR AL RETIRO DEL TUTOR EXTERNO VIGILAR EVOLUCION DE LESIONES, RECIBIR ENOXAPARINA 40 MG SC CADA DIA POR UN MES Y CITA CONTROL EN UN MES CON CIRUGIA VASCULAR
Plan de manejo: ENOXAPARINA 40 MG CADA DIA POR 30 DIAS
CITA CONTROL CON CIRUGIA VASCULAR EN UN MES.

Firmado por: DELIO FELIPE MARTINEZ BLANCO, CIRUGIA VASCULAR PERIFERICA, Registro 76-331805

Dr. Delio F. Martinez B.
Cirugia Vascular y Angiología
T.P. 76 3318 05

Firmado electrónicamente

DATOS DEL PACIENTE			
Paciente: MONTOYA CAMBINDO, EDISON, Identificadola) con CC-16730292			
Edad y Género: 55 Años, Masculino			
Regimen/Tipo Paciente: SUBSIDIADO/SUBSIDIADO		Nombre de la Entidad: COOSALUD ENTIDAD PROMOTORA DE	
Servicio/Ubicación: HEMODINAMIA/HEMODINAMIA		Habitación: Identificador Único: 2598028-3	

Diagnóstico: I868: VARICES EN OTROS SITIOS ESPECIFICADOS

Cita de Control			
Especificaciones		Justificación / Observaciones	
Fecha de Inicio	Descripción		
16/03/2022 08:58	890340 Consulta De Control O De Seguimiento Por Especialista En Cirugia Vascular, En: 30 Dias.	Especialidad: CIRUGIA VASCULAR PERIFERICA Medico: DELIO FELIPE MARTINEZ BLANCO Causa: Condición clínica del paciente	/CONTROL

Firmado Por: MEDICO QUE ORDENA

Firmado Electrónicamente: DELIO FELIPE MARTINEZ BLANCO, CIRUGIA VASCULAR PERIFERICA, CC: 94515050, Reg: 76-331805

HOSPITAL UNIVERSITARIO DEL VALLE Evaristo García E.S.E

Dirección: Santiago de Cali- CL 5#36-08 -Teléfono:6206000 SANTIAGO DE CALI - COLOMBIA - Web: www.huv.gov.co


Dr. Delio F. Martínez B.
Cirugía Vascular y Angiología
T.P. 76 3318 05

HOSPITAL UNIVERSITARIO
DEL VALLE

DATOS DEL PACIENTE		
Paciente: MONTOYA CAMBINDO, EDISON, Identificado(a) con CC-16730292		
Edad y Género: 56 Años, Masculino		
Regimen/Tipo Paciente: SUBSIDIADO/SUBSIDIADO	Nombre de la Entidad: COOSALUD ENTIDAD PROMOTORA DE	
Servicio/Ubicación: ORTOPEDIA/ORTOPEDIA	Habitación:	Identificador Único: 2598028-3

Diagnóstico: S826: FRACTURA DEL MALEOLO EXTERNO

Procedimientos Quirurgicos				
Fecha Inicio	Descripción	Especificaciones	Cantidad	Datos Clínicos / Justificación / Observaciones
17/08/2022 10:02	849501 Cirugia Reconstructiva Multiple: Osteotomias O Fijacion Interna (Dispositivos De Fijacion U Osteosintesis) En Femur Tibia Y Perone; Transferencias Musculotendinosas; Tenotomias O Alargamientos Tendinosos En Muslo Pierna Y Pie Triple Artrodesis En Pie		1	reconstructiva pie derecho / Fractura de tibia y fíbula distal derecha (Traumática Enero 2022)

 **AGESOC**
PROGRAMACIÓN QUIRÚRGICA AMBULATORIA
08 NOV 2022
Recibido sujeto
autorización de la entidad
Carlos Enrique Ramirez Davila
ORTOP. CL. DE PIE
Nov. 08. 2022

A-0014354460

MEDICO QUE ORDENA

Firmado Por: CARLOS ENRIQUE RAMIREZ DAVILA, ORTOP.CL.DE PIE, CC: 79490734, Reg: 5967-93
Firmado Electrónicamente

HOSPITAL UNIVERSITARIO DEL VALLE Evaristo Garcia E.S.E
Dirección: Santiago de Cali- CL 5#36-08 -Telefono:6206000 SANTIAGO DE CALI - COLOMBIA - Web: www.huv.gov.co

HOSPITAL UNIVERSITARIO
DEL VALLE

DATOS DEL PACIENTE		
Paciente: MONTOYA CAMBINDO, EDISON, Identificado(a) con CC-16730292		
Edad y Género: 56 Años, Masculino		
Regimen/Tipo Paciente: SUBSIDIADO/SUBSIDIADO	Nombre de la Entidad: COOSALUD ENTIDAD PROMOTORA DE	
Servicio/Ubicación: ORTOPEDIA/ORTOPEDIA	Habitación:	Identificador Único: 2598028-3

Diagnóstico: S826: FRACTURA DEL MALEOLO EXTERNO

Material de Osterosintesis				
Fecha Inicio	Descripción	Especificaciones	Cantidad	Datos Clínicos / Justificación / Observaciones
17/03/2022 10:16	Barra para tutor	--	1	paciente con psudoartrosis de tobillo derecho con antecedente de linfaedema e iv'p / se solicita el siguiente material de osteosintesis * fijador externo tipo ilizarov con extension a pie

Carlos Enrique Ramirez Davila
Ortopedia

MEDICO QUE ORDENA

Firmado Por: CARLOS ENRIQUE RAMIREZ DAVILA, ORTOPEDIA, CC: 79490734, Reg: 5967-93
Firmado Electrónicamente

HOSPITAL UNIVERSITARIO DEL VALLE Evaristo Garcia E.S.E
Dirección: Santiago de Cali- CL 5#36-08 -Telefono:6206000 SANTIAGO DE CALI - COLOMBIA - Web: www.huv.gov.co

CIRUGIA
ccimov 12.1.10
SERVINTE S.A.

HOSPITAL UNIVERSITARIO DEL VALLE Evaristo Garcia E.S.E

Presupuesto de Cirugía Detallado

Página: 1 de 1
Fecha: 2022/10/31
Hora: 12:25:49

Fecha: 31/10/2022

Paciente: EDINSON MONTOYA CAMBINDO CC 16730292

Tipo de Servicio: CONSULTA EXTERNA

Descripcion: CIRUGIA RECONSTRUCTIVA MULTIPLE :OSTEOTOMIAS Y/O FIJACION IN

Datos Responsable:

Responsable: Empresa

Nit/Cédula: 900226715

Nombre: COOSALUD ENTIDAD PROMOTORA DE

Tarifa: TARIFA HUV -20%

Datos Cirugía:

Minutos Quirófano: 203

Minutos Cirugía: 120

Minutos Recuperación: 360

Anestesia: GENERAL

Asistida: Si

Minutos Anestesia: 120

Puntos Anestesia: 1

Ayudantia: Si

Perfusión: No

Instrumentador: No

Puntos Instrumentador: N

Procedimiento Principal			Método SOAT			
Procedimiento			Grupo Uvr/Pun	Especialidad	Via	
CIRUGIA RECONSTRUCTIVA MULTIPLE :OSTEOTOMIAS Y/O FIJACION IN			23	600 ORTOP.CLI.HOMBRO Y RODILLA	A	
Concepto	Tercero	Cco	Cantidad	Valor	Excedente	Reconocido
HONORARIOS ANESTESIOLOGIA		QUIROFANO CENTRAL	1.00	1,011,999	0	1,011,999
HONORARIOS AYUDANTIA		QUIROFANO CENTRAL	1.00	441,866	0	441,866
DERECHO DE SALA		QUIROFANO CENTRAL	1.00	1,281,866	0	1,281,866
HONORARIOS CIRUJANO		QUIROFANO CENTRAL	1.00	1,619,465	0	1,619,465
Totales:			4.00	4,355,196	0	4,355,196

Droga/Materiales			Fracción	Cantidad	Valor	Excedente	Reconocido
Linea	Droga						
1	33267	TORNILLO 2.0 X 11 MM LOCKING	UN	1	0	0	0
Totales				1	0	0	0

Observaciones

DE GRUPO 2 A 13 Y DEL 20 AL 23 INCLUYE O EXCLUYE INSUMOS DE ACUERDO ARTICULO 55-57 DECRETO 2423

Total Neto: 4,355,196.00

Total Excedente: 0.00

Total Reconocido: 4,355,196.00

*** Fin del Reporte *** Usuario:vjarango Terminal:



IDENTIFICACIÓN DEL PACIENTE	
Tipo y número de identificación: CC 16730292	
Paciente: EDISON MONTOYA CAMBINDO	
Fecha de nacimiento (dd/mm/aaaa): 20/06/1966	
Edad y género: 56 Años, Masculino	
Identificador único: 2598028	Responsable: COOSALUD ENTIDAD PROMOTORA DE
Ubicación: PEDIATRIA COEX	Cama:
Servicio: PEDIATRIA COEX	

Nota Aclaratoria:
La información a continuación transcrita son apartes tomados en fiel copia de la historia clínica del paciente para fines netamente administrativos. Para la toma de decisiones clínicas por favor remitirse al texto completo de la historia clínica, de conformidad con lo establecido en la legislación colombiana vigente.

Antecedentes actualizados en el sistema, para la fecha 31/10/2022	
Grupo	Descripción
Alérgicos	niega
Inmunizaciones	Vacunas
	Sars COV 2 Estado : No Aplica Observaciones : NO HA RECIBIDO DOSIS DE VACUNA ANTICOVID

Fecha: 31/10/2022 11:33 - Ambulatoria - Ubicación: ORTOPEDIA
Registro de documentos - ANESTESIOLOGO(A)

CÓDIGO:
VERSIÓN: 1 -PÁGINA:1-DE 2
FECHA DE EMISIÓN:

HOSPITAL UNIVERSITARIO DEL VALLE
"EVARISTO GARCÍA" E.S.E

CONSENTIMIENTO INFORMADO PARA PROCEDIMIENTO ANESTESICO

Yo Edinson Montoya Cambindo , identificado con documento de identidad tipo cc numero 16730292 de Cali , por la presente autorizo a los médicos anestesiólogos del Hospital Universitario del Valle para realizar el acto anestésico adecuado para el procedimiento que se va a efectuar en mi persona x en quien es menor de edad adulto en incapacidad para tomar decisiones .

- 2. El-los doctor (es) de turno me ha (n) explicado la naturaleza y proposito del procedimiento anestésico a realizarse en mi o en mi familiar, así como los posibles efectos secundarios y complicaciones.
- 3. Certifico que el médico me ha preguntado y le he respondido con la verdad sobre mis enfermedades, tos o gripa actual, cirugías y anestésias anteriores, alergias, posibilidad de embarazo, drogas que tomo actualmente incluyendo cigarrillo, alcohol o drogas prohibidas, exámenes de laboratorio, hora de la última comida. De igual manera, seguiré sus recomendaciones sobre ayuno, reposo, drogas que me formule y otras indicaciones.
- 4. Los efectos secundarios mas frecuentes de la anestesia son: náuseas, vómito, mareos, somnolencia, dolor de cabeza, ronquera, dolor de garganta, dolores musculares, dolor de espalda, hinchazón de tejidos blandos, lesión de labios y/o dientes, infecciones de la piel o sitios de inyección, hematomas, dolor en las venas u otras arterias puncionadas y otras.
- 5. Las complicaciones mas graves son poco frecuentes e incluyen: lesión del sistema nervioso central o nervios periféricos, daños de los ojos, daño de las cuerdas vocales o de tráquea, neumonía, sueños o recuerdos intra-operatorios, alergias y reacciones adversas a la droga, quemaduras, infarto del miocardio, trombosis o embolia pulmonar y hasta la muerte.
- 6. El procedimiento que se va a realizar es para Diagnóstico () o Tratamiento () y consite en: cirugía reconstructiva múltiple de pie derecho
- 7. Entiendo que durante el curso de la anestesia pueden presentarse situaciones imprevistas que requieran cambiar el procedimiento anestésico y/o llevar a cabo actos médicos adicionales, por lo tanto, autorizo la

Firmado electrónicamente



IDENTIFICACIÓN DEL PACIENTE	
Tipo y número de identificación: CC 16730292	
Paciente: EDISON MONTOYA CAMBINDO	
Fecha de nacimiento (dd/mm/aaaa): 20/06/1966	
Edad y género: 56 Años, Masculino	
Identificador único: 2598028	Responsable: COOSALUD ENTIDAD PROMOTORA DE
Ubicación: PEDIATRIA COEX	Cama:
Servicio: PEDIATRIA COEX	

Nota Aclaratoria:
La información a continuación transcrita son apartes tomados en fiel copia de la historia clínica del paciente para fines netamente administrativos. Para la toma de decisiones clínicas por favor remitirse al texto completo de la historia clínica, de conformidad con lo establecido en la legislación colombiana vigente.

realización de estos procedimientos si resultan necesarios. En estos casos, el médico también obrará en mi beneficio y teniendo en cuenta mi seguridad o la de mi acudido como prioridad.

8. El (los) médicos me han dado la oportunidad de hacer preguntas y estas han sido respondidas en forma satisfactoria.

9. Manifiesto que he leído y comprendido perfectamente todo lo anterior, que no hay espacios en blanco o que han sido completados antes de mi firma y que me encuentro en capacidad mental y física de autorizar libremente y sin presiones el presente consentimiento.

Firma del paciente: _____

Fecha: _____ Hora: _____

Indice derecho
(si no puede firmar)

Firma y sello del Anestesiólogo
Responsable de la consulta de anestesia

Registro Medico

Fecha (dd/mm/aaaa)

Firma y sello del Anestesiólogo
Responsable del procedimiento

Registro Medico

Fecha (dd/mm/aaaa)

Nombre del Anestesiólogo que solicita el consentimiento _____
Documento de Identidad número _____ Registro Médico _____

Firma del Anestesiólogo Solicitante _____

Nombre del Anestesiólogo que realiza el procedimiento _____ Documento de Identidad número _____
_____ Registro Médico _____

Firma del Anestesiólogo que realiza el Procedimiento _____
Fecha del procedimiento Día _____ Mes _____ Año _____

PARA PACIENTES QUE NO ESTAN EN CAPACIDAD DE DAR SU CONSENTIMIENTO

Marque con una X el motivo por el que un acompañante mayor de edad debe autorizar:
Discapacidad cognitiva o intelectual _____
Estado mental alterado o inconsciencia _____

Firmado electrónicamente



IDENTIFICACIÓN DEL PACIENTE	
Tipo y número de identificación: CC 16730292	
Paciente: EDISON MONTOYA CAMBINDO	
Fecha de nacimiento (dd/mm/aaaa): 20/06/1966	
Edad y género: 56 Años, Masculino	
Identificador único: 2598028	Responsable: COOSALUD ENTIDAD PROMOTORA DE
Ubicación: PEDIATRIA COEX	Cama:
Servicio: PEDIATRIA COEX	

Nota Aclaratoria:

La información a continuación transcrita son apartes tomados en fiel copia de la historia clínica del paciente para fines netamente administrativos. Para la toma de decisiones clínicas por favor remitirse al texto completo de la historia clínica, de conformidad con lo establecido en la legislación colombiana vigente.

Ausencia de familiares _____
Caso de emergencia o urgencia vital _____
Menor de 18 años _____

Nombre completo del adulto responsable que autoriza: Sofía Jimenez
Parentesco: Cuñada N° documento identidad: 67.031.365
Teléfono: _____ Dirección: _____
Ciudad: _____

Firma del adulto responsable que autoriza: _____
Fecha: _____ Hora: _____

DENEGACION O REVOCAMIENTO

Yo , identificado con cédula de ciudadanía número de , después de haber sido informado de la naturaleza y los riesgos del procedimiento propuesto manifiesto de forma libre y consciente mi denegación/revocación para su realización haciéndome responsable de las consecuencias que pueda derivar de esta decisión.

Firma del paciente o Representante Legal: _____
Fecha: _____ Hora: _____

Firmado por: MAYDELE VALEDON GARCIA, ANESTESIOLOGO(A), Registro 765463

[Firma manuscrita]
MAYDELE VALEDON GARCIA
ANESTESIOLOGO(A)
REGISTRO 765463



IDENTIFICACIÓN DEL PACIENTE	
Tipo y número de identificación: CC 16730292	
Paciente: EDISON MONTOYA CAMBINDO	
Fecha de nacimiento (dd/mm/aaaa): 20/06/1966	
Edad y género: 56 Años, Masculino	
Identificador único: 2598028	Responsable: COOSALUD ENTIDAD PROMOTORA DE
Ubicación: PEDIATRIA COEX	Cama:
Servicio: PEDIATRIA COEX	

Nota Aclaratoria:
La información a continuación transcrita son apartes tomados en fiel copia de la historia clínica del paciente para fines netamente administrativos. Para la toma de decisiones clínicas por favor remitirse al texto completo de la historia clínica, de conformidad con lo establecido en la legislación colombiana vigente.

Antecedentes actualizados en el sistema, para la fecha 31/10/2022	
Grupo	Descripción
Alérgicos	niega
Inmunizaciones	Vacunas
	Sars COV 2 Estado : No Aplica Observaciones : NO HA RECIBIDO DOSIS DE VACUNA ANTICOVID

Fecha: 31/10/2022 11:28 - Ambulatoria - Ubicación: ORTOPEDIA
Consulta preanestésica - Tratante - ANESTESIOLOGO(A)

Tipo de cirugía: Cirugía electiva
Condiciones del paciente: Paciente Crónico

Procedimientos a realizar: 849501 Cirugia Reconstructiva Multiple: Osteotomias O Fijacion Interna (Dispositivos De Fijacion U Osteosintesis) En Femur Tibia Y Perone; Transferencias Musculotendinosas; Tenotomias O Alargamientos Tendinosos En Muslo Pierna Y Pie; Triple Artrodesis En Pie.

REVISIÓN POR SISTEMAS
Revisión por sistemas
Sistema neurológico: Normal

EXAMEN FÍSICO
Frecuencia respiratoria(Respi/min): 18
Escala del dolor: No aplica

Examen físico:
Aspecto general
Aspecto general : Normal

VALORACIÓN DE LA VÍA AÉREA
Dientes: Naturales
Articulación temporo - mandibular: No patológica Apertura oral: Mayor de 4 cm Perímetro cervical: Mayor de 40 cm
Extensión del cuello: Igual a 35° Distancia tiromentoniana: Mayor a 6 cm
Observaciones: Edinson Montoya
56 años

Diagnóstico: fractura de tibia y fibula distal derecha
Procedimiento: cirugia resconstructiva multiple de pie derecho: osteotomia en tibia femur y perone derecho. tranferencias musculos tendinosas. tenosomia o alargamiento tendinoso.

Antecedentes:
- Patológicos: niega
- Farmacológicos: niega
- Quirúrgicos: reducción abierta en mid por fx de tibia y perone en enero/2022.
-Alérgicos: niega
- Tóxicos: niega
- Vacunación: no vacunacion de sars covid-19

Subjetivo: Niega dolor torácico, niega disnea, síncope ni otros síntomas adicionales. Niega DPN, ortopnea, ni edema de miembros inferiores.

Examen Físico:
Aceptable estado general * Alerta, orientado en las 3 esferas, ni déficit focal.
TA: 156/94mmhg FC:79 lpm SatO2:96 %, Peso:97 kg Talla: 1. 76 cm
* Sin malformaciones craneofaciales. * Cuello móvil, con adecuada flexo-extensión (>35°).
* RsCsRs sin soplos. Adecuada perfusión distal.
- Vía aérea: Apertura oral>3 cm, Mallampati II, distancia tiromentoniana > 6 cm distancia esternomentoniana > 12. 5 cm.
- Clase funcional: 4 > METS, sin síntomas respiratorios o cardiovasculares - NYHA: I - ASA: I

Firmado electrónicamente



HOSPITAL UNIVERSITARIO DEL VALLE
LABORATORIO CLÍNICO Y PATOLOGÍA

Calle 5 # 36 - 08 PBX: 6206000 Ext 1440/1443 Nit. 890.303.461

Paciente	MONTOYA CAMBINDO EDISON	Orden No.:	202210250306
Historia	16730292	Fecha y Hora de ingreso	2022-10-25 08:28
Edad	56 Años	Fecha de impresión	2022-10-26 12:31
Médico		Servicio	CONSULTA EXTERNA
EPS	COOSALUD EPS	Ubicación	CONSULTA EXTERNA
Diagnostico			

Examen	Resultado	Unidades	Valores de referencia
HEMATOLOGIA			
HEMOGRAMA IV			
SERIE BLANCA			25/10/2022 09:01
LEUCOCITOS	6.97	x 10^3/uL	4.23 - 9.07 25/10/2022 09:01
NEUTROFILOS %	64.2	%	34.0 - 67.9 25/10/2022 09:01
LINFOCITOS %	28.1	%	21.8 - 53.1 25/10/2022 09:01
MONOCITOS %	5.7	%	5.3 - 12.2 25/10/2022 09:01
EOSINOFILOS %	1.6	%	0.8 - 7.0 25/10/2022 09:01
BASOFILOS %	0.00	%	0.20 - 1.20 25/10/2022 09:01
NORMOBLASTOS %	0.0		0.0 - 0.2 25/10/2022 09:01
GRANULOCITOS INMADUROS %	0.40		25/10/2022 09:01
NEUTROFILOS #	4.47	10^3/uL	1.78 - 6.38 25/10/2022 09:01
LINFOCITOS #	1.96	10^3/uL	1.32 - 3.57 25/10/2022 09:01
MONOCITOS #	0.40	10^3/uL	0.30 - 0.82 25/10/2022 09:01
EOSINOFILOS #	0.11	10^3/uL	0.04 - 0.54 25/10/2022 09:01
BASOFILOS #	0.00	10^3/uL	0.01 - 0.09 25/10/2022 09:01
GRANULOCITOS INMADUROS #	0.03		0.00 - 0.09 25/10/2022 09:01
SERIE ROJA			25/10/2022 09:01
GLOBULOS ROJOS	5.02	x10^6/uL	4.63 - 6.08 25/10/2022 09:01
HEMATOCRITO	43.9	%	40.1 - 51.0 25/10/2022 09:01
HEMOGLOBINA	15.0	g/dL	13.7 - 17.5 25/10/2022 09:01
VOLUMEN CORPUSCULAR MEDIO	87.5	fL	79.0 - 92.2 25/10/2022 09:01
HEMOGLOBINA CORPUSCULAR MEDIA	29.90	pg	25.70 - 32.20 25/10/2022 09:01
CONC. HEMOGLOBINA CORPUSCULAR MEDIA	34.2	g/dL	32.3 - 36.5 25/10/2022 09:01
ANCHO DISTRIBUCION ERITROCITARIA	13.90	%	11.60 - 14.40 25/10/2022 09:01
SERIE PLAQUETARIA			25/10/2022 09:01
PLAQUETAS	252	x10^3/uL	163 - 337 25/10/2022 09:01
VOLUMEN PLAQUETARIO MEDIO	9.60	fL	9.40 - 12.40 25/10/2022 09:01
ANCHO DE DISTRIBUCION PLAQUETARIA	----		25/10/2022 09:01
OBSERVACIONES HEMOGRAMA			25/10/2022 09:01
DIFERENCIAL MANUAL			25/10/2022 09:01



HOSPITAL UNIVERSITARIO DEL VALLE
LABORATORIO CLÍNICO Y PATOLOGÍA

Calle 5 # 36 - 08 PBX: 6206000 Ext 1440/1443 Nit. 890.303.461

Paciente	MONTOYA CAMBINDO EDISON	Orden No.:	202210250306
Historia	16730292	Fecha y Hora de ingreso	2022-10-25 08:28
Edad	56 Años	Fecha de impresión	2022-10-26 12:31
Médico		Servicio	CONSULTA EXTERNA
EPS	COOSALUD EPS	Ubicación	CONSULTA EXTERNA
Diagnostico			

Examen	Resultado	Unidades	Valores de referencia
--------	-----------	----------	-----------------------

HEMATOLOGIA

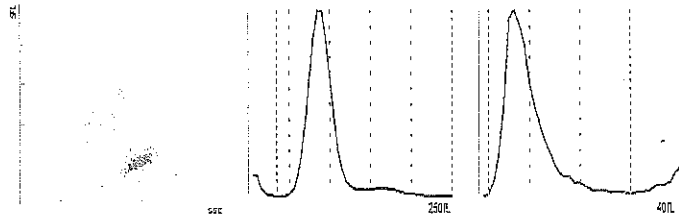
25/10/2022 09:01

DISPERSOGRAMA

WBC

RBC

PLT




Shirley Tabares
Shirley Tabares Trejos
C.C. 1.144.079.817
Bacterióloga
Universidad del Valle

COAGULACION

TIEMPO DE PROTROMBINA (PT)	10.3	Seg	9.9 - 11.8	25/10/2022 09:31
CONTROL DIA PT	10.8	Seg		25/10/2022 09:31
INR	0.95			25/10/2022 09:31
TIEMPO PARCIAL DE TROMBOPLASTINA (PTT)	26.10	Seg	25.00 - 31.30	25/10/2022 09:31
CONTROL DIA PTT	25.1	Seg		25/10/2022 09:31

Shirley Tabares
Shirley Tabares Trejos
C.C. 1.144.079.817
Bacterióloga
Universidad del Valle



IDENTIFICACIÓN DEL PACIENTE	
Tipo y número de identificación: CC 16730292	
Paciente: EDISON MONTOYA CAMBINDO	
Fecha de nacimiento (dd/mm/aaaa): 20/06/1966	
Edad y género: 56 Años, Masculino	
Identificador único: 2598028	Responsable: COOSALUD ENTIDAD PROMOTORA DE
Ubicación: PEDIATRIA COEX	Cama:
Servicio: PEDIATRIA COEX	

Nota Aclaratoria:
La información a continuación transcrita son apartes tomados en fiel copia de la historia clínica del paciente para fines netamente administrativos. Para la toma de decisiones clínicas por favor remitirse al texto completo de la historia clínica, de conformidad con lo establecido en la legislación colombiana vigente.

****Estudios: 25/10/2022. hemograma: Hb:15, Hto:43, Plt:252000, Leucos:6970, N:64%, L:28%. PT:10. 3, INR:0. 95, PTT:26

****ANALISIS
Paciente de 56 años de edad con antecedentes descritos, programada para cirugía reconstructiva múltiple de pie derecho, procedimiento de riesgo cardiovascular moderado, Paciente con clase funcional > 4 METS, ASA II, NYHA I; no tiene condición cardíaca activa, con comorbilidades controladas, Actualmente paciente sin contraindicación para el procedimiento.

Diagnósticos activos después de la nota Diagnóstico principal - S826 - FRACTURA DEL MALEOLO EXTERNO, Fecha de diagnóstico: 26/04/2022, Edad al diagnóstico: 55 Años, S823 - FRACTURA DE LA EPIFISIS INFERIOR DE LA TIBIA, Fecha de diagnóstico: 12/01/2022, Edad al diagnóstico: 55 Años.

ANESTESIA SUGERIDA
Hora de ayuno: 8 horas de ayuno Técnica anestésica sugerida: Espinal
Observaciones: se puede programar procedimiento, se explica el tipo de procedimiento anestésico, riesgos y efectos adversos, el paciente refiere entender y aceptar
-se recomienda anestesia raquídea
-paciente que llegó con cifras tensionales elevadas se solicita afinamiento de la tensión arterial se explica que este debe llevarlo al puerto de salud para que sea valorado por medicina familiar y en caso de ser hipertenso iniciar manejo oportuno
Plan de anestesia: -se puede programar
-monitoreo básico
-se firma consentimiento
-se afinamiento de la tensión arterial
-venir con ayuno de 8 horas
-venir con acompañante
-no venir con gripa ni síntomas respiratorios
-no venir con joyería.

Firmado por: MAYDELE VALEDON GARCIA, ANESTESIOLOGO(A), Registro 765463

COOSALUD ENTIDAD PROMOTORA DE
Paciente: EDISON MONTOYA CAMBINDO
Fecha: 31/10/2022
Hora: 11:33:19



DATOS DEL PACIENTE		
Paciente: MONTOYA CAMBINDO, EDISON, Identificado(a) con CC-16730292		
Edad y Género: 56 Años, Masculino		
Regimen/Tipo Paciente: SUBSIDIADO/SUBSIDIADO	Nombre de la Entidad: COOSALUD ENTIDAD PROMOTORA DE	
Servicio/Ubicación: ORTOPEDIA/ORTOPEDIA	Habitación:	Identificador Único: 2598028-3

Diagnóstico: S826: FRACTURA DEL MALEOLO EXTERNO

Procedimientos no Quirúrgicos				
Fecha Inicio	Descripción	Especificaciones	Cantidad	Datos Clínicos / Justificación / Observaciones
26/04/2023 08:51	895100 Electrocardiograma De Ritmo O De Superficie Sod		1	Cirugía reconstructiva de pie / Preqx

IROA
Reconstrucción OsteoArticular
Juan Manuel Roa Chávez
Matrícula 164 93 - Ortopedia y Traumatología
Adiestramiento en Reconstrucción OsteoArticular

MEDICO QUE ORDENA	
Firmado Por:	CARLOS ENRIQUE RAMIREZ DAVILA, ORTOP.CLI.DE PIE, CC: 79490734, Reg: 5967-93
Firmado Electrónicamente	
HOSPITAL UNIVERSITARIO DEL VALLE Evaristo García E.S.E	
Dirección: Santiago de Cali- CL 5#36-08 -Telefono:6206000 SANTIAGO DE CALI - 169 - Web: www.huv.gov.co	



DATOS DEL PACIENTE		
Paciente: MONTOYA CAMBINDO, EDISON, identificado(a) con CC-16730292		
Edad y Género: 56 Años, Masculino		
Regimen/Tipo Paciente: SUBSIDIADO/SUBSIDIADO	Nombre de la Entidad: COOSALUD ENTIDAD PROMOTORA DE	
Servicio/Ubicación: ORTOPEDIA/ORTOPEDIA	Habitación:	Identificador Único: 2598028-3

Diagnóstico: S826: FRACTURA DEL MALEOLO EXTERNO

Laboratorios				
Fecha Inicio	Descripción	Especificaciones	Cantidad	Datos Clínicos / Justificación / Observaciones
26/04/2023 08:49	902210 Hemograma IV (hemoglobina hematocrito recuento de eritrocitosíndices eritrocitariosleucogramarecuento de plaquetas índices plaquetarios y morfología electronica e histograma) Automatizado		1	
26/04/2023 08:49	902045 Tiempo De Protrombina [TP]		1	
26/04/2023 08:49	902049 Tiempo De Tromboplastina Parcial [TTP]		1	

IROA
Reconstrucción OsteoArticular
Juan Manuel Roa Chávez
Matrícula 1641193 - Ortopedia y Traumatología
Adiestramiento en Reconstrucción OsteoArticular

MEDICO QUE ORDENA	
Firmado Por:	CARLOS ENRIQUE RAMIREZ DAVILA, ORTOP.CLI.DE PIE, CC: 79490734, Reg: 5967-93
Firmado Electrónicamente	HOSPITAL UNIVERSITARIO DEL VALLE Evaristo García E.S.E Dirección: Santiago de Cali- CL 5#36-08 -Telefono:6206000 SANTIAGO DE CALI - 169 - Web: www.huv.gov.co

DATOS DEL PACIENTE		
Paciente: MONTOYA CAMBINDO, EDISON, Identificado(a) con CC-16730292		
Edad y Género: 56 Años, Masculino		
Regimen/Tipo Paciente: SUBSIDIADO/SUBSIDIADO	Nombre de la Entidad: COOSALUD ENTIDAD PROMOTORA DE	
Servicio/Ubicación: ORTOPEDIA/ORTOPEDIA	Habitación:	Identificador Único: 2598028-3

Diagnóstico: S826: FRACTURA DEL MALEOLO EXTERNO

Procedimientos Quirúrgicos				
Fecha Inicio	Descripción	Especificaciones	Cantidad	Datos Clínicos / Justificación / Observaciones
26/04/2023 08:48	HP0203 Paquete quirúrgico Ortopedia IV nivel de tobillo y pie		1	fractura por trauma de tibia y fibula distal manejada con tutor transfixiante a tobillo, que curso con úlcera por insuficiencia venosa e infección y requirió colgajo. Consolidación viciosa en varo aproximadamente de 15 - 20°, de 8 meses de evolución de la tibia distal, artrosis del tobillo y la subtalar. Camina con el pie invertido y apoyando mucho mas en la columna externa, ulcera varicosa en miembro inferior derecho que cubre los 360° de la circunferencia, en el momento cicatrizada. / Se propone como plan de manejo realineamiento y fijación con tutor tipo ilizarov. Se abre folio para cambiar paquete de cirugía reconstructiva de pie Se carga paquete HP0203

Carlos Enrique Ramirez
ORTOPEDIA
C.C. 79490734
R.M. 5967-93

MEDICO QUE ORDENA	
Firmado Por:	CARLOS ENRIQUE RAMIREZ DAVILA, ORTOP.CLI.DE PIE, CC: 79490734, Reg: 5967-93
Firmado Electrónicamente	HOSPITAL UNIVERSITARIO DEL VALLE Evaristo García E.S.E Dirección: Santiago de Cali- CL 5#36-08 -Telefono:6206000 SANTIAGO DE CALI - 169 - Web: www.huv.gov.co



DATOS DEL PACIENTE		
Paciente: MONTOYA CAMBINDO, EDISON, Identificado(a) con CC-16730292		
Edad y Género: 56 Años, Masculino		
Regimen/Tipo Paciente: SUBSIDIADO/SUBSIDIADO	Nombre de la Entidad: COOSALUD ENTIDAD PROMOTORA DE	
Servicio/Ubicación: ORTOPEDIA/ORTOPEDIA	Habitación:	Identificador Único: 2598028-3

Diagnóstico: S826: FRACTURA DEL MALEOLO EXTERNO

Material de Osterosíntesis				
Fecha Inicio	Descripción	Especificaciones	Cantidad	Datos Clínicos / Justificación / Observaciones
26/04/2023 09:17	Fijador de ilizarov p/reconstruccio m/femur		1	Fijador ilizarov para pierna con extensión de pie / Deformidad en varo severo con malo tejidos blando

Carlos Enrique Ramírez
Ortopedia PM
CC 79490734
R.M. 5967-93

MEDICO QUE ORDENA	
Firmado Por:	CARLOS ENRIQUE RAMIREZ DAVILA, ORTOPEDIA, CC: 79490734, Reg: 5967-93
Firmado Electrónicamente	
HOSPITAL UNIVERSITARIO DEL VALLE Evaristo García E.S.E	
Dirección: Santiago de Cali- CL 5#36-08 -Telefono:6206000 SANTIAGO DE CALI - 169 - Web: www.huv.gov.co	



IDENTIFICACIÓN DEL PACIENTE	
Tipo y número de identificación: CC 16730292	
Paciente: EDISON MONTOYA CAMBINDO	
Fecha de nacimiento (dd/mm/aaaa): 20/06/1966	
Edad y género: 56 Años, Masculino	
Identificador único: 2598028	Responsable: COOSALUD ENTIDAD PROMOTORA DE
Ubicación: ORTOPEDIA	Cama:
Servicio: ORTOPEDIA	

Nota Aclaratoria:
La información a continuación transcrita son apartes tomados en fiel copia de la historia clínica del paciente para fines netamente administrativos. Para la toma de decisiones clínicas por favor remitirse al texto completo de la historia clínica, de conformidad con lo establecido en la legislación colombiana vigente.

Antecedentes actualizados en el sistema, para la fecha 26/04/2023	
Grupo	Descripción
Alérgicos	niega
Inmunizaciones	Vacunas
Sars COV 2 Estado : No Aplica Observaciones : NO HA RECIBIDO DOSIS DE VACUNA ANTICOVID	

Fecha: 26/04/2023 08:39 - Fecha: 26/04/2023 08:39 - Ambulatoria - Ubicación: ORTOPEDIA
Consulta médica - ORTOP.CLI.DE PIE

Causa externa: ENFERMEDAD GENERAL

Condiciones del paciente: Paciente Crónico

ANAMNESIS
Motivo de consulta: Edison Montoya Cambindo

Edad: 55 años

Origen/Procedencia: Cali

Ocupación Constructor (Cesante)

EPS: Coosalud

Motivo de consulta:
Cambio de orden
Enfermedad actual: Paciente masculino quien presentó fractura de tibia y fibula derecha por accidente de tránsito en el mes de enero del 2022, manejada con RAFI en Clínica Cristo Rey, posteriormente cursó con úlcera por insuficiencia venosa crónica, con presencia de miasis, que requirió manejo quirúrgico con tutor transfixiante de tobillo el 25-01-22 e injertos de espesor parcial realizado en el HUV, retirado en el mes de Abril.
En la última cita de control se definió beneficio de cirugía reconstructiva, requiere cambio de orden por lo que se abre folio.

REVISIÓN POR SISTEMAS
Sistema neurológico: Normal

EXAMEN FÍSICO
Frecuencia respiratoria(Respi/min): 19
Escala del dolor: 0.

Diagnósticos activos después de la nota Diagnóstico de ingreso - S826 - FRACTURA DEL MALEOLO EXTERNO, Fecha de diagnóstico: 26/04/2022, Edad al diagnóstico: 55 Años, 1868 - VARICES EN OTROS SITIOS ESPECIFICADOS, Fecha de diagnóstico: 16/03/2022, Edad al diagnóstico: 55 Años, S823 - FRACTURA DE LA EPIFISIS INFERIOR DE LA TIBIA, Fecha de diagnóstico: 12/01/2022, Edad al diagnóstico: 55 Años.

ANÁLISIS DEL CASO Y PLAN DE MANEJO

Análisis del caso: Paciente con historia de fractura por trauma de tibia y fibula distal manejada con tutor transfixiante a tobillo, que cursó con ulceración por insuficiencia venosa e infección y requirió colgajo.

Consolidación viciosa en varo aproximadamente de 15 - 20°, de 8 meses de evolución de la tibia distal, artrosis del tobillo y la subtalar. Camina con el pie invertido y apoyando mucho más en la columna externa, úlcera varicosa en miembro inferior derecho que cubre los 360° de la circunferencia, en el momento cicatrizada.



IDENTIFICACIÓN DEL PACIENTE	
Tipo y número de identificación: CC 16730292	
Paciente: EDISON MONTOYA CAMBINDO	
Fecha de nacimiento (dd/mm/aaaa): 20/06/1966	
Edad y género: 56 Años, Masculino	
Identificador único: 2598028	Responsable: COOSALUD ENTIDAD PROMOTORA DE
Ubicación: ORTOPEDIA	Cama:
Servicio: ORTOPEDIA	

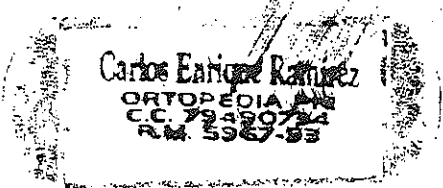
Página 2 de 2

Nota Aclaratoria:

La información a continuación transcrita son apartes tomados en fiel copia de la historia clínica del paciente para fines netamente administrativos. Para la toma de decisiones clínicas por favor remitirse al texto completo de la historia clínica, de conformidad con lo establecido en la legislación colombiana vigente.

Se propone como plan de manejo realineamiento y fijación con tutor tipo ilizarov. Se abre folio para cambiar paquete de cirugía reconstructiva de pie, se cargan ordenes
Plan de manejo: Se carga paquete HP0203.

Firmado por: CARLOS ENRIQUE RAMIREZ DAVILA, ORTOP.CLI.DE PIE, Registro 5967-93





HOSPITAL UNIVERSITARIO DEL VALLE
LABORATORIO CLÍNICO Y PATOLOGÍA

Calle 5 # 36 - 08 PBX: 6206000 Ext 1440/1443 Nit. 890.303.461

Paciente	MONTOYA CAMBINDO EDISON	Orden No.:	202305150215
Historia	16730292	Fecha y Hora de ingreso	2023-05-15 07:02
Edad	56 Años	Fecha de impresión	2023-05-16 11:16
Médico		Servicio	CONSULTA EXTERNA
EPS	COOSALUD EPS	Ubicación	CONSULTA EXTERNA
Diagnostico	FRACTURA DEL MALEOLO EXTERNO		

Examen	Resultado	Unidades	Valores de referencia	
HEMATOLOGIA				
HEMOGRAMA IV				
SERIE BLANCA	-			15/05/2023 08:51
LEUCOCITOS	5.90	x 10^3/uL	4.23 - 9.07	15/05/2023 08:51
NEUTROFILOS %	57.8	%	34.0 - 67.9	15/05/2023 08:51
LINFOCITOS %	33.4	%	21.8 - 53.1	15/05/2023 08:51
MONOCITOS %	6.5	%	5.3 - 12.2	15/05/2023 08:51
EOSINOFILOS %	2.2	%	0.8 - 7.0	15/05/2023 08:51
BASOFILOS %	0.00	%	0.20 - 1.20	15/05/2023 08:51
NORMOBLASTOS %	0.0		0.0 - 0.2	15/05/2023 08:51
GRANULOCITOS INMADUROS %	0.10			15/05/2023 08:51
NEUTROFILOS #	3.42	10^3/uL	1.78 - 6.38	15/05/2023 08:51
LINFOCITOS #	1.97	10^3/uL	1.32 - 3.57	15/05/2023 08:51
MONOCITOS #	0.38	10^3/uL	0.30 - 0.82	15/05/2023 08:51
EOSINOFILOS #	0.13	10^3/uL	0.04 - 0.54	15/05/2023 08:51
BASOFILOS #	0.00	10^3/uL	0.01 - 0.09	15/05/2023 08:51
GRANULICITOS INMADUROS #	0.00		0.00 - 0.09	15/05/2023 08:51
SERIE ROJA	-			15/05/2023 08:51
GLOBULOS ROJOS	4.82	x10^6/uL	4.63 - 6.08	15/05/2023 08:51
HEMATOCRITO	43.8	%	40.1 - 51.0	15/05/2023 08:51
HEMOGLOBINA	14.4	g/dL	13.7 - 17.5	15/05/2023 08:51
VOLUMEN CORPUSCULAR MEDIO	90.7	fL	79.0 - 92.2	15/05/2023 08:51
HEMOGLOBINA CORPUSCULAR MEDIA	29.90	pg	25.70 - 32.20	15/05/2023 08:51
CONC. HEMOGLOBINA CORPUSCULAR MEDIA	32.9	g/dL	32.3 - 36.5	15/05/2023 08:51
ANCHO DISTRIBUCION ERITROCITARIA	13.60	%	11.60 - 14.40	15/05/2023 08:51
SERIE PLAQUETARIA	-			15/05/2023 08:51
PLAQUETAS	219	x10^3/uL	163 - 337	15/05/2023 08:51
VOLUMEN PLAQUETARIO MEDIO	10.50	fL	9.40 - 12.40	15/05/2023 08:51
ANCHO DE DISTRIBUCION PLAQUETARIA	16			15/05/2023 08:51
OBSERVACIONES HEMOGRAMA	-			15/05/2023 08:51
DIFERENCIAL MANUAL	-			15/05/2023 09:14
PARÁMETROS CONFIRMADOS EN LÁMINA. NO SE OBSERVAN ALTERACIONES MORFOLÓGICAS.				



HOSPITAL UNIVERSITARIO DEL VALLE
LABORATORIO CLÍNICO Y PATOLOGÍA

Calle 5 # 36 - 08 PBX: 6206000 Ext 1440/1443 Nit. 890.303.461

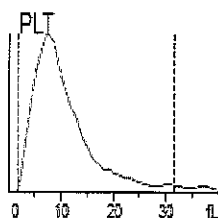
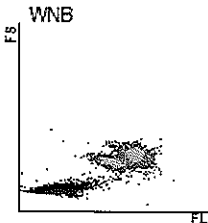
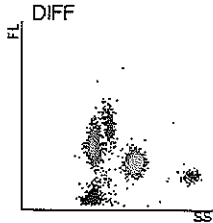
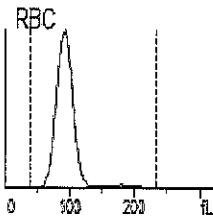
Paciente	MONTOYA CAMBINDO EDISON	Orden No.:	202305150215
Historia	16730292	Fecha y Hora de ingreso	2023-05-15 07:02
Edad	56 Años	Fecha de impresión	2023-05-16 11:16
Médico		Servicio	CONSULTA EXTERNA
EPS	COOSALUD EPS	Ubicación	CONSULTA EXTERNA
Diagnostico	FRACTURA DEL MALEOLO EXTERNO		

Examen	Resultado	Unidades	Valores de referencia
--------	-----------	----------	-----------------------

HEMATOLOGIA

15/05/2023 08:51

DISPERSOGRAMA



Kevin David Chavez
KEVIN DAVID CHAVEZ
CC. 1.112.471.785
Bacteriólogo y Laboratorista Clínico
Universidad del Valle

COAGULACION

TIEMPO DE PROTROMBINA (PT)	12.0	Seg	9.4 - 12.5	15/05/2023 07:59
Técnica:Coagulometrico				
CONTROL DIA PT	11.5	Seg		15/05/2023 07:59
INR	1.04			15/05/2023 07:59
TIEMPO PARCIAL DE TROMBOPLASTINA (PTT)	30.80	Seg	25.10 - 36.50	15/05/2023 07:59
Técnica:Coagulometrico				
CONTROL DIA PTT	27.3	Seg		15/05/2023 07:59

Kevin David Chavez
KEVIN DAVID CHAVEZ
CC. 1.112.471.785
Bacteriólogo y Laboratorista Clínico
Universidad del Valle



HOSPITAL UNIVERSITARIO DEL VALLE
LABORATORIO CLÍNICO Y PATOLOGÍA

Calle 5 # 36 - 08 PBX: 6206000 Ext 1440/1443 Nit. 890.303.461

Paciente	MONTOYA CAMBINDO EDISON	Orden No.:	202305150215
Historia	16730292	Fecha y Hora de ingreso	2023-05-15 07:02
Edad	56 Años	Fecha de impresión	2023-05-16 11:16
Médico		Servicio	CONSULTA EXTERNA
EPS	COOSALUD EPS	Ubicación	CONSULTA EXTERNA
Diagnostico	FRACTURA DEL MALEOLO EXTERNO		

Examen	Resultado	Unidades	Valores de referencia	
HEMATOLOGIA				
HEMOGRAMA IV				
SERIE BLANCA	-			15/05/2023 08:51
LEUCOCITOS	5.90	x 10^3/uL	4.23 - 9.07	15/05/2023 08:51
NEUTROFILOS %	57.8	%	34.0 - 67.9	15/05/2023 08:51
LINFOCITOS %	33.4	%	21.8 - 53.1	15/05/2023 08:51
MONOCITOS %	6.5	%	5.3 - 12.2	15/05/2023 08:51
EOSINOFILOS %	2.2	%	0.8 - 7.0	15/05/2023 08:51
BASOFILOS %	0.00	%	0.20 - 1.20	15/05/2023 08:51
NORMOBLASTOS %	0.0		0.0 - 0.2	15/05/2023 08:51
GRANULOCITOS INMADUROS %	0.10			15/05/2023 08:51
NEUTROFILOS #	3.42	10^3/uL	1.78 - 6.38	15/05/2023 08:51
LINFOCITOS #	1.97	10^3/uL	1.32 - 3.57	15/05/2023 08:51
MONOCITOS #	0.38	10^3/uL	0.30 - 0.82	15/05/2023 08:51
EOSINOFILOS #	0.13	10^3/uL	0.04 - 0.54	15/05/2023 08:51
BASOFILOS #	0.00	10^3/uL	0.01 - 0.09	15/05/2023 08:51
GRANULICITOS INMADUROS #	0.00		0.00 - 0.09	15/05/2023 08:51
SERIE ROJA	-			15/05/2023 08:51
GLOBULOS ROJOS	4.82	x10^6/uL	4.63 - 6.08	15/05/2023 08:51
HEMATOCRITO	43.8	%	40.1 - 51.0	15/05/2023 08:51
HEMOGLOBINA	14.4	g/dL	13.7 - 17.5	15/05/2023 08:51
VOLUMEN CORPUSCULAR MEDIO	90.7	fL	79.0 - 92.2	15/05/2023 08:51
HEMOGLOBINA CORPUSCULAR MEDIA	29.90	pg	25.70 - 32.20	15/05/2023 08:51
CONC. HEMOGLOBINA CORPUSCULAR MEDIA	32.9	g/dL	32.3 - 36.5	15/05/2023 08:51
ANCHO DISTRIBUCION ERITROCITARIA	13.60	%	11.60 - 14.40	15/05/2023 08:51
SERIE PLAQUETARIA	-			15/05/2023 08:51
PLAQUETAS	219	x10^3/uL	163 - 337	15/05/2023 08:51
VOLUMEN PLAQUETARIO MEDIO	10.50	fL	9.40 - 12.40	15/05/2023 08:51
ANCHO DE DISTRIBUCION PLAQUETARIA	16			15/05/2023 08:51
OBSERVACIONES HEMOGRAMA	-			15/05/2023 08:51
DIFERENCIAL MANUAL	-			15/05/2023 09:14
PARÁMETROS CONFIRMADOS EN LÁMINA. NO SE OBSERVAN ALTERACIONES MORFOLÓGICAS.				



NIT. 900951033-8

CERTIFICACION

Certifico que el (la) paciente **EDISON MONTOYA CAMBINDO** identificada (o) con documento de identidad **CC 16730292** quien sufrió un accidente de tránsito el día **09** del mes de **ENERO** del año **2022**, y fue atendida (o) por medio de la Aseguradora **SEGUROS DEL ESTADO S.A. NI 860009578** donde agoto los 800 SMLDV que comprenden un valor de \$26,666,400 para el año 2022, de acuerdo al decreto 056 de 2015 Art No. 9 Coberturas.

Paciente que supera tope el día de hoy 09 de ENERO del 2022.


La anterior certificación se expide para los fines pertinentes, a los 09 días del mes de **ENERO** del año 2.022.

Cordialmente,


NATALIA GIRALDO RODRIGUEZ

Liquidador de Urgencias

Teléfono: (2) 387 69 10 – (2) 387 69 11


NIT: 900.951.033-8
FACTURACIÓN

*Dirección: Sede Administrativa: Avenida 5 Norte # 22N-26,
Entrada Principal Clínica: Calle 23 Norte # 3N-71 Entrada Urgencias Clínica: Avenida 4 Norte # 22N-46*



FABISALUD IPS SAS - CLINICA CRISTO REY CALI

NI: 900951033-8

HOJA DE CARGOS USUARIO: yaivillu

CUENTA No.: 391182	PACIENTE: MONTOYA CAMBINDO EDISON	DOCUMENTOS: CC: 16730292
DIRECCION: AV 4N 22 46	CIUDAD: CALI	TELEFONOS: 3878910
HISTORIA: CC 16730292	FECHA INGRESO: 09/01/2022	FECHA EGRESO:
PLAN: (379) COOP DE DESARR (COOSALUD EPS) 2022 SUBSIDIADO		
EMPRESA: COOSALUD EPS SA NI: 900226715-3		

F CARGO	CARGO	DPTO	DESCRIPCION DEL CARGO	CANT	VALOR UNITARIO	SUBTOTAL	IVA	TARIFA IVA	VALOR TOTAL	VLR RECO	VLR NO CUB	USU	POS/NO POS
HABITACIONES													
9/01/2022	39221	URGENC	Derechos de sala de yesos	1	77.300	77.300			77.300	77.300	0	natgirro	
PROFESIONAL:			MICHAEL ALEXANDER SISA RODRIGUEZ										
TOTAL				1		77.300							
9/01/2022	39202	URGENC	Derechos de sala para curaciones	1	23.700	23.700			23.700	23.700	0	natgirro	
PROFESIONAL:			MICHAEL ALEXANDER SISA RODRIGUEZ										
TOTAL				1		23.700							
9/01/2022	38124	URGENC	Habitacion de cuatro o mas camas	1	195.700	195.700			195.700	195.700	0	natgirro	
PROFESIONAL:			MICHAEL ALEXANDER SISA RODRIGUEZ										
TOTAL				1		195.700							
TOTAL HABITACIONES									298.700				
LABORATORIO CLINICO													
9/01/2022	19304	LABCLI	Cuadro hematico o hemograma hematocrito y leucograma	1	27.700	27.700			27.700	27.700	0	yusblacu	
PROFESIONAL:			CLINICA CRISTO REY										
TOTAL				1		27.700							
9/01/2022	19548	LABCLI	Heridas microscopico cultivo y AB germenes comunes	1	188.000	188.000			188.000	188.000	0	yusblacu	
9/01/2022	19548	LABCLI	Heridas microscopico cultivo y AB germenes comunes	1	188.000	188.000			188.000	188.000	0	yusblacu	
11/01/2022	19548	LABCLI	Heridas microscopico cultivo y AB germenes comunes	1	188.000	188.000			188.000	188.000	0	catmejve	
11/01/2022	19548	LABCLI	Heridas microscopico cultivo y AB germenes comunes	1	188.000	188.000			188.000	188.000	0	catmejve	
11/01/2022	19548	LABCLI	Heridas microscopico cultivo y AB germenes comunes	1	188.000	188.000			188.000	188.000	0	catmejve	
TOTAL				5		940.000							
9/01/2022	19827	LABCLI	Protrombina tiempo PT	1	40.300	40.300			40.300	40.300	0	yusblacu	
PROFESIONAL:			CLINICA CRISTO REY										
TOTAL				1		40.300							
9/01/2022	19290	LABCLI	sueru orina y otros	1	15.900	15.900			15.900	15.900	0	yusblacu	
PROFESIONAL:			CLINICA CRISTO REY										
TOTAL				1		15.900							
9/01/2022	19958	LABCLI	Tromboplastina tiempo parcial PTT	1	39.300	39.300			39.300	39.300	0	yusblacu	
PROFESIONAL:			CLINICA CRISTO REY										
TOTAL				1		39.300							
TOTAL LABORATORIO CLINICO									1.063.200				
IMAGENOLOGIA RADIOLOGICA													
9/01/2022	21102	IMAGEN	Brazo pierna rodilla femur hombro omoplato	1	73.000	73.000			73.000	73.000	0	lilfrane	
TOTAL				1		73.000							
11/01/2022	21716	IMAGEN	Extremidades y articulaciones	1	476.000	476.000			476.000	476.000	0	crlnorsa	
TOTAL				1		476.000							
9/01/2022	21101	IMAGEN	Mano dedos puno muñeca codo pie clavicula antebrazo cuello de pie tobillo edad osea carpograma calcaneo	1	56.300	56.300			56.300	56.300	0	tatmarsa	
9/01/2022	21101	IMAGEN	Mano dedos puno muñeca codo pie clavicula antebrazo cuello de pie tobillo edad osea carpograma calcaneo	1	56.300	56.300			56.300	56.300	0	tatmarsa	
TOTAL				2		112.600							
TOTAL IMAGENOLOGIA RADIOLOGICA									661.600				

CUENTA No.: 391182			PACIENTE: MONTOYA CAMBINDO EDISON					DOCUMENTOS: CC: 16730292					
F CARGO	CARGO	DPTO	DESCRIPCION DEL CARGO	CANT	VALOR UNITARIO	SUBTOTAL	IVA	TARIFA IVA	VALOR TOTAL	VLR RECO	VLR NO CUB	USU	POS/NO POS
CONSULTAS MEDICAS													
11/01/2022	890480	CIRU01	INTERCONSULTA POR ESPECIALISTA EN ORTOPEDIA Y TRAUMATOLOGIA	1	58.600	58.600			58.600	58.600	0	juamonca	
PROFESIONAL: JUAN GUILLERMO MONTOYA CARVAJAL													
TOTAL						58.600							
TOTAL CONSULTAS MEDICAS									58.600				
PROCEDIMIENTOS E INTERVENCIONES QUIRURGIC													
9/01/2022	869500	CIRU01	CURACION DE LESION EN PIEL O TEJIDO CELULAR SUBCUTANEO SOD ART 87 DECRETO 24231996	1	23.700	23.700			23.700	23.700	0	natgirro	
PROFESIONAL: MICHAEL ALEXANDER SISA RODRIGUEZ													
TOTAL						23.700							
TOTAL PROCEDIMIENTOS E INTERVENCIONES QUIRURGIC									23.700				
ACTO QUIRURGICO													
PROCEDIMIENTO: 15102 - Desbridamiento por lesion superficial mas del 5% area corporal													
VIA ACCESO: MULTIPLE MISMA VIA IGUAL ESPECIALIDAD													
11/01/2022	39302	CIRU01	Derechos de Materiales Grupo 04 05 06	1	0	0			0	0	0	katcashe	
11/01/2022	39207	CIRU01	Derechos de Sala de Cirugia Grupo 05	1	0	0			0	0	0	katcashe	
11/01/2022	39103	CIRU01	Servicios profesionales del anestesioologo Grupo 05	1	63.800	63.800			63.800	63.800	0	katcashe	
PROFESIONAL: LAURA ADRIANA BURBANO BOLAÑOS													
11/01/2022	39003	CIRU01	Servicios profesionales del cirujano o ginecoobstetra Grupo 05	1	97.700	97.700			97.700	97.700	0	katcashe	
PROFESIONAL: ANDRES FELIPE SANCHEZ CHAVEZ													
PROCEDIMIENTO: 15103 - Desbridamiento por lesion de tejidos profundos mas del 5% area corporal													
VIA ACCESO: MULTIPLE MISMA VIA IGUAL ESPECIALIDAD													
11/01/2022	39303	CIRU01	Derechos de Materiales Grupo 07 08 09	1	330.700	330.700			330.700	330.700	0	katcashe	
11/01/2022	39209	CIRU01	Derechos de Sala de Cirugia Grupo 07	1	562.700	562.700			562.700	562.700	0	katcashe	
11/01/2022	39118	CIRU01	Servicios profesionales de ayudantia quirurgica Grupo 07	1	79.000	79.000			79.000	79.000	0	katcashe	
PROFESIONAL: JULIANA MARCELA VARGAS DUQUE													
11/01/2022	39105	CIRU01	Servicios profesionales del anestesioologo Grupo 07	1	176.700	176.700			176.700	176.700	0	katcashe	
PROFESIONAL: LAURA ADRIANA BURBANO BOLAÑOS													
11/01/2022	39005	CIRU01	Servicios profesionales del cirujano o ginecoobstetra Grupo 07	1	300.000	300.000			300.000	300.000	0	katcashe	
PROFESIONAL: ANDRES FELIPE SANCHEZ CHAVEZ													
PROCEDIMIENTO: 13636 - Liberacion de adherencias de tendon tenolisis													
VIA ACCESO: MULTIPLE MISMA VIA IGUAL ESPECIALIDAD													
11/01/2022	39302	CIRU01	Derechos de Materiales Grupo 04 05 06	1	0	0			0	0	0	katcashe	
11/01/2022	39207	CIRU01	Derechos de Sala de Cirugia Grupo 05	1	0	0			0	0	0	katcashe	
11/01/2022	39103	CIRU01	Servicios profesionales del anestesioologo Grupo 05	1	63.800	63.800			63.800	63.800	0	katcashe	
PROFESIONAL: LAURA ADRIANA BURBANO BOLAÑOS													
11/01/2022	39003	CIRU01	Servicios profesionales del cirujano o ginecoobstetra Grupo 05	1	97.700	97.700			97.700	97.700	0	katcashe	
TOTAL ACTO QUIRURGICO									1.772.100				
PROFESIONAL: ANDRES FELIPE SANCHEZ CHAVEZ													
ACTO QUIRURGICO													
PROCEDIMIENTO: 13500 - Drenaje curetaje secuestrectomia de tibia o perone													
VIA ACCESO: MULTIPLE MISMA VIA IGUAL ESPECIALIDAD													
9/01/2022	39303	CIRU01	Derechos de Materiales Grupo 07 08 09	1	0	0			0	0	0	johsalsa	
9/01/2022	39211	CIRU01	Derechos de Sala de Cirugia Grupo 09	1	0	0			0	0	0	johsalsa	
9/01/2022	39120	CIRU01	Servicios profesionales de ayudantia quirurgica Grupo 09	1	58.200	58.200			58.200	58.200	0	johsalsa	

CUENTA No.: 391182			PACIENTE: MONTOYA CAMBINDO EDISON					DOCUMENTOS: CC: 16730292						
F CARGO	CARGO	DPTO	DESCRIPCION DEL CARGO	CANT	VALOR UNITARIO	SUBTOTAL	IVA	TARIFA IVA	VALOR TOTAL	VLR RECO	VLR NO CUB	USU	POS/NO POS	
PROFESIONAL: JULIANA SALAZAR POSSO														
9/01/2022	39107	CIRU01	Servicios profesionales del anestesiologo Grupo 09	1	121.700	121.700			121.700	121.700	0	johsalsa		
PROFESIONAL: ANTONIO VALENCIA CUELLAR														
9/01/2022	39007	CIRU01	Servicios profesionales del cirujano o ginecoobstetra Grupo 09	1	212.700	212.700			212.700	212.700	0	johsalsa		
PROFESIONAL: JAIRO IBARRA IMBACHI														
PROCEDIMIENTO: 15102 - Desbridamiento por lesion superficial mas del 5% area corporal														
VIA ACCESO: MULTIPLE MISMA VIA IGUAL ESPECIALIDAD														
9/01/2022	39302	CIRU01	Derechos de Materiales Grupo 04 05 06	1	0	0			0	0	0	johsalsa		
9/01/2022	39207	CIRU01	Derechos de Sala de Cirugia Grupo 05	1	0	0			0	0	0	johsalsa		
9/01/2022	39103	CIRU01	Servicios profesionales del anestesiologo Grupo 05	1	63.800	63.800			63.800	63.800	0	johsalsa		
PROFESIONAL: ANTONIO VALENCIA CUELLAR														
9/01/2022	39003	CIRU01	Servicios profesionales del cirujano o ginecoobstetra Grupo 05	1	97.700	97.700			97.700	97.700	0	johsalsa		
PROFESIONAL: JAIRO IBARRA IMBACHI														
PROCEDIMIENTO: 13570 - Reduccion abierta fractura tibia y/o perone														
VIA ACCESO: MULTIPLE MISMA VIA IGUAL ESPECIALIDAD														
9/01/2022	39304	CIRU01	Derechos de Materiales Grupo 10 11 12 13	1	524.000	524.000			524.000	524.000	0	johsalsa		
9/01/2022	39212	CIRU01	Derechos de Sala de Cirugia Grupo 10	1	936.000	936.000			936.000	936.000	0	johsalsa		
9/01/2022	39121	CIRU01	Servicios profesionales de ayudantia quirurgica Grupo 10	1	142.700	142.700			142.700	142.700	0	johsalsa		
PROFESIONAL: JULIANA SALAZAR POSSO														
9/01/2022	39108	CIRU01	Servicios profesionales del anestesiologo Grupo 10	1	300.700	300.700			300.700	300.700	0	johsalsa		
PROFESIONAL: ANTONIO VALENCIA CUELLAR														
9/01/2022	39008	CIRU01	Servicios profesionales del cirujano o ginecoobstetra Grupo 10	1	523.700	523.700			523.700	523.700	0	johsalsa		
PROFESIONAL: JAIRO IBARRA IMBACHI														
PROCEDIMIENTO: 13583 - Aplicacion de tutores externos														
VIA ACCESO: MULTIPLE MISMA VIA IGUAL ESPECIALIDAD														
9/01/2022	39303	CIRU01	Derechos de Materiales Grupo 07 08 09	1	0	0			0	0	0	johsalsa		
9/01/2022	39210	CIRU01	Derechos de Sala de Cirugia Grupo 08	1	0	0			0	0	0	johsalsa		
9/01/2022	39119	CIRU01	Servicios profesionales de ayudantia quirurgica Grupo 08	1	45.700	45.700			45.700	45.700	0	johsalsa		
PROFESIONAL: JULIANA SALAZAR POSSO														
9/01/2022	39106	CIRU01	Servicios profesionales del anestesiologo Grupo 08	1	102.800	102.800			102.800	102.800	0	johsalsa		
PROFESIONAL: ANTONIO VALENCIA CUELLAR														
9/01/2022	39006	CIRU01	Servicios profesionales del cirujano o ginecoobstetra Grupo 08	1	174.000	174.000			174.000	174.000	0	johsalsa		
TOTAL ACTO QUIRURGICO									3.303.700					
DESCARGO DE MEDICAMENTOS, INSUMOS Y/O DISPOSITIVOS														
0102010029		CIRU01	CLORURO SODIO 0.9%BOLSAX 100ML 0.9% BOLSA	1	3.582	3.582			3.582	3.582	0			
0102010030		CIRU01	CLORURO SODIO 0.9%BOLSAX1000ML 0.9%/1000ML BOLSA	3	3.327	9.981			9.981	9.981	0			
0102010032		CIRU01	DEXAMETASONA 8MG/2ML SOLUCION INYECTABLE 8MG/2ML AMPOLLA	1	3.640	3.640			3.640	3.640	0			
0102010038		CIRU01	DICLOFENACO 75MG/3ML SOLUCION INYECTABLE 75MG/3ML AMPOLLA	1	4.929	4.929			4.929	4.929	0			
0102010106		CIRU01	CLORURO SODIO 0.9% X 500ML 500ML BOLSA	2	3.800	7.600			7.600	7.600	0			
0102010107		CIRU01	CLORURO SODIO AL 0.9% X 250ML	1	3.700	3.700			3.700	3.700	0			

CUENTA No.: 391182			PACIENTE: MONTOYA CAMBINDO EDISON				DOCUMENTOS: CC: 16730292						
F CARGO	CARGO	DPTO	DESCRIPCION DEL CARGO	CANT	VALOR UNITARIO	SUBTOTAL	IVA	TARIFA IVA	VALOR TOTAL	VLR RECO	VLR NO CUB	USU	POS/NO POS
			250ML BOLSA										
0102020001		CIRU01	AGUA ESTERIL 500ML SOLUCION INYECTABLE 500ML BOLSA	1	4.649	4.649			4.649	4.649	0		
0201010039		CIRU01	AGUJA SPINOCATH ANESTESIA No 26 GX 31/2 REF 4502906 1 UNIDAD	1	28.002	28.002			28.002	28.002	0		
0201010112		CIRU01	CATETER INTRAVENOSO No 18 1 UNIDAD	1	3.864	3.864			3.864	3.864	0		
0201010161		CIRU01	ELECTRODOS MONITOREO ADULTO 1 UNIDAD	3	705	2.115			2.115	2.115	0		
0201010201		CIRU01	HUMIDIFICADOR PARA OXIGENO TERAPIA REF: 01010506 1 UNIDAD	1	28.941	28.941			28.941	28.941	0		
0201010223		CIRU01	JERINGA DESECHABLE DE 10 ML 21G X 1 1/2 1 UNIDAD	1	997	997			997	997	0		
0201010226		CIRU01	JERINGA DESECHABLE DE 3 ML 21G X 1 1/2 1 UNIDAD	1	618	618			618	618	0		
0201010530		CIRU01	CIRCUITO ANESTESIA RESPIRATORIO ADULTO 2 METROS C/B 3LT REF 2154000 1 UNIDAD	1	42.750	42.750			42.750	42.750	0		
0201010537		CIRU01	AGUJA HIPODERMICA 18G X 1 1/2 1 UNIDAD	1	240	240			240	240	0		
0201010624		CIRU01	LINER 3000CC REF:65651-530 UND UNIDAD	1	45.726	45.726			45.726	45.726	0		
0201010762		CIRU01	CANISTER RP MEDICAS 800CC REF CA32 1 UNIDAD	1	833.460	833.460			833.460	833.460	0		
0201010905		CIRU01	VENDA ELASTICA 6X5 NO ESTERIL 1 UNIDAD	2	6.886	13.772			13.772	13.772	0		
0201010908		CIRU01	VENDA ALGODON ESTERIL 6 X 5 1 UNIDAD	2	8.349	16.698			16.698	16.698	0		
0201010929		CIRU01	GASA PARAFINADA (BACTIGRAS) 15CM X 20CM 1 UNIDAD	5	78.990	394.950			394.950	394.950	0		
0201011297		CIRU01	KIT APOSITO IONES DE PLATA LARGE REF DK10LS-S 1 UNIDAD	1	850.000	850.000			850.000	850.000	0		
0201011546		CIRU01	CAMPO EN U DESECHABLE 2.00 X 1.50CM ESTERIL 1 UNIDAD	2	171.844	343.688			343.688	343.688	0		
FARMACIA DE CIRUGIA						2.643.902			2.643.902				
0101010005		URGENC	AMPICILINA+SULBACTAN POLVO RECONSTITUIR(FARMALOGICA) 1 VIAL	2	15.920	31.840			31.840	31.840	0		
0101040009		HOS005	OMEPRAZOL 20MG CAPSULA 20MG CAPSULA	3	3.300	9.900			9.900	9.900	0		
0102010029		HOS005	CLORURO SODIO 0.9%BOLSAX 100ML 0.9% BOLSA	11	3.582	39.402			39.402	39.402	0		
0102010029		URGENC	CLORURO SODIO 0.9%BOLSAX 100ML 0.9% BOLSA	1	3.582	3.582			3.582	3.582	0		
0102010038		HOS005	DICLOFENACO 75MG/3ML SOLUCION INYECTABLE 75MG/3ML AMPOLLA	3	4.929	14.787			14.787	14.787	0		
0102010039		HOS005	DIPIRONA MAGNESICA 2G/5ML SOLUCION INYECTABLE 2G/5ML AMPOLLA	8	3.190	25.520			25.520	25.520	0		
0102010039		URGENC	DIPIRONA MAGNESICA 2G/5ML SOLUCION INYECTABLE 2G/5ML AMPOLLA	1	3.190	3.190			3.190	3.190	0		
0102010045		HOS005	ENOXAPARINA 40MG/4ML SOLUCION INYECTABLE 40MG/4ML AMPOLLA	1	38.001	38.001			38.001	38.001	0		
0102010107		URGENC	CLORURO SODIO AL 0.9% X 250ML 250ML BOLSA	1	3.700	3.700			3.700	3.700	0		
0102010147		URGENC	TOXOIDE TETANICO 40UI/0,5ML SOLUCION INYECTABLE 40UI/0,5ML AMPOLLA	1	9.792	9.792			9.792	9.792	0		

CUENTA No.: 391182			PACIENTE: MONTOYA CAMBINDO EDISON				DOCUMENTOS: CC: 16730292						
F CARGO	CARGO	DPTO	DESCRIPCION DEL CARGO	CANT	VALOR UNITARIO	SUBTOTAL	IVA	TARIFA IVA	VALOR TOTAL	VLR RECO	VLR NO CUB	USU	POS/NO POS
0201010112		URGENC	CATETER INTRAVENOSO No 18 1 UNIDAD	1	3.864	3.864			3.864	3.864	0		
0201010167		URGENC	EQUIPO ADMINISTRACION DE SOLUCIONES MACROGOTEO CON VALVULA 1 UNIDAD	1	2.446	2.446			2.446	2.446	0		
0201010171		HOS005	EQUIPO EXTENSION DE ANESTESIA R-33 1 UNIDAD	1	7.654	7.654			7.654	7.654	0		
0201010171		URGENC	EQUIPO EXTENSION DE ANESTESIA R-33 1 UNIDAD	1	7.654	7.654			7.654	7.654	0		
0201010223		URGENC	JERINGA DESECHABLE DE 10 ML 21G X 1 1/2 1 UNIDAD	1	997	997			997	997	0		
0201010226		URGENC	JERINGA DESECHABLE DE 3 ML 21G X 1 1/2 1 UNIDAD	1	618	618			618	618	0		
0201010227		HOS005	JERINGA DESECHABLE DE 5 ML 21G X 1 1/2 1 UNIDAD	11	712	7.832			7.832	7.832	0		
0201010227		URGENC	JERINGA DESECHABLE DE 5 ML 21G X 1 1/2 1 UNIDAD	1	712	712			712	712	0		
0201010429		URGENC	VENDA ALGODON NO ESTERIL 5X5 1 UNIDAD	2	5.400	10.800			10.800	10.800	0		
0201010437		URGENC	VENDA ELASTICA 5X5 NO ESTERIL 1 UNIDAD	6	5.575	33.450			33.450	33.450	0		
0201010443		URGENC	VENDA YESO 6X5 1 UNIDAD	4	23.529	94.116			94.116	94.116	0		
FARMACIA CENTRAL						349.857			349.857				
0101010005		HOS005	AMPICILINA+SULBACTAN 1.5G POLVO RECONSTITUIR(FARMALOGICA) 1 VIAL	20	15.920	318.400			318.400	318.400	0		
0102010029		HOS005	CLORURO SODIO 0.9%BOLSAX 100ML 0.9% BOLSA	10	3.582	35.820			35.820	35.820	0		
PROD TERMINADO CENTRAL DE MEZCLAS						354.220			354.220				
0301320051		CIRU01	ROTULA UNIVERSAL DE 10MM TUTOR TIPO AO UNIDAD	7	1.646.250	11.523.750			11.523.750	11.523.750	0		
0301320052		CIRU01	BARRA FIBRA CARBONO DE 10MM X 40CM UNIDAD	1	511.875	511.875			511.875	511.875	0		
0301320069		CIRU01	BARRA FIBRA CARBONO DE 10MM X 30CM UNIDAD	1	511.875	511.875			511.875	511.875	0		
0301320071		CIRU01	CLAVOS DE SHANZ DE 5.0MM X 150MM UNIDAD	4	750.000	3.000.000			3.000.000	3.000.000	0		
0301320115		CIRU01	BARRA FIBRA CARBONO DE 10MM X 15CM UNIDAD	1	511.875	511.875			511.875	511.875	0		
MATERIAL DE OSTEOSINTESIS						16.059.375			16.059.375				
0101010005		URGENC	AMPICILINA+SULBACTAN 1.5G POLVO RECONSTITUIR(FARMALOGICA) 1 VIAL	2	15.920	31.840			31.840	31.840	0		
0102010029		URGENC	CLORURO SODIO 0.9%BOLSAX 100ML 0.9% BOLSA	1	3.582	3.582			3.582	3.582	0		
0102010107		URGENC	CLORURO SODIO AL 0.9% X 250ML 250ML BOLSA	2	3.700	7.400			7.400	7.400	0		
0201010223		URGENC	JERINGA DESECHABLE DE 10 ML 21G X 1 1/2 1 UNIDAD	2	997	1.994			1.994	1.994	0		
0201010224		URGENC	JERINGA DESECHABLE DE 20 ML 21G X 1 1/2 1 UNIDAD	1	1.836	1.836			1.836	1.836	0		
0201010227		URGENC	JERINGA DESECHABLE DE 5 ML 21G X 1 1/2 1 UNIDAD	2	712	1.424			1.424	1.424	0		
FARMACIA OBS URGENCIAS P8						48.076			48.076				
DESCARGO DE MEDICAMENTOS, INSUMOS Y/O DISPOSITIVOS									19.455.430				
PROFESIONAL: JAIRO IBARRA IMBACHI													7.179.600
TOTAL DE CARGOS:													19.455.430
TOTAL DE MEDICAMENTOS E INSUMOS:													



DATOS DEL PACIENTE			
Paciente: MONTOYA CAMBINDO, EDISON, Identificado(a) con CC-16730292			
Edad y Género: 55 Años, Masculino			
Regimen/Tipo Paciente: SUBSIDIADO/SUBSIDIADO		Nombre de la Entidad: COOSALUD ENTIDAD PROMOTORA DE	
Servicio/Ubicación: ORTOPEDIA COEX/ORTOPEDIA COEX		Habitación:	Identificador Único: 2598028-3

Diagnóstico: S823: FRACTURA DE LA EPIFISIS INFERIOR DE LA TIBIA

Incapacidades																							
Causa:		Incapacidad por Accidente de Transito				Duración:		30 día(s)		Prórroga:		No											
DESDE						HASTA																	
Día:		9		Mes:		1		Año:		2022		Día:		7		Mes:		2		Año:		2022	

Datos Clínicos: Fractura de tibia y fibula distal

MEDICO QUE ORDENA	
Firmado Por: ILIANA MARIA VALDES DUQUE, ORTOPEDIA, CC: 31925903, Reg: 9683-92	
Firmado Electrónicamente	

HOSPITAL UNIVERSITARIO DEL VALLE Evaristo Garcia E.S.E
Dirección: Santiago de Cali- Cl. 5#36-08 -Telefono:6206000 SANTIAGO DE CALI - COLOMBIA - Web: www.huv.gov.co
Tipo de Identificación: Nit 890303461 - Código de Habilitación: 760010379901

Paciente: MONTOYA CAMBINDO, EDISON, Identificado(a) con CC-16730292			
Edad y Género: 55 Años, Masculino			
Regimen/Tipo Paciente: SUBSIDIADO/SUBSIDIADO		Nombre de la Entidad: COOSALUD ENTIDAD PROMOTORA DE	
Servicio/Ubicación: ORTOPEDIA COEX/ORTOPEDIA COEX		Habitación:	Identificador Único: 2598028-3


Diagnóstico: S823: FRACTURA DE LA EPIFISIS INFERIOR DE LA TIBIA

Incapacidades																							
Causa:		Incapacidad por Accidente de Transito				Duración:		30 día(s)		Prórroga:		Si											
DESDE						HASTA																	
Día:		8		Mes:		2		Año:		2022		Día:		9		Mes:		3		Año:		2022	
Datos Clínicos:														Fractura de tibia y fibula derecha									

MEDICO QUE ORDENA

Firmado Por: ILIANA MARIA VALDES DUQUE, ORTOPEDIA, CC: 31925903, Reg: 9683-92
Firmado Electrónicamente

HOSPITAL UNIVERSITARIO DEL VALLE Evaristo Garcia E.S.E
Dirección: Santiago de Cali- CL 5#36-08 -Telefono:6206000 SANTIAGO DE CALI - COLOMBIA - Web: www.huv.gov.co
Tipo de Identificación: Nit 890303461 - Código de Habilitación: 760010379901





DATOS DEL PACIENTE			
Paciente: MONTOYA CAMBINDO, EDISON, Identificado(a) con CC-16730292			
Edad y Género: 55 Años, Masculino			
Regimen/Tipo Paciente: SUBSIDIADO/SUBSIDIADO		Nombre de la Entidad: COOSALUD ENTIDAD PROMOTORA DE	
Servicio/Ubicación: ORTOPEDIA COEX/ORTOPEDIA COEX		Habitación:	Identificador Único: 2598028-3

Diagnóstico: S823: FRACTURA DE LA EPIFISIS INFERIOR DE LA TIBIA

Incapacidades																							
Causa:		Incapacidad por Accidente de Transito				Duración:		30 día(s)		Prórroga:		Si											
DESDE						HASTA																	
Día:		10		Mes:		3		Año:		2022		Día:		8		Mes:		4		Año:		2022	
Datos Clínicos:		Fractura de tibia y fibula derecha																					

MEDICO QUE ORDENA	
Firmado Por:	ILIANA MARIA VALDES DUQUE, ORTOPEDIA, CC: 31925903, Reg: 9683-92
Firmado Electrónicamente	

HOSPITAL UNIVERSITARIO DEL VALLE Evaristo García E.S.E
Dirección: Santiago de Cali- CL 5#36-08 -Telefono:6206000 SANTIAGO DE CALI - COLOMBIA - Web: www.huv.gov.co
Tipo de Identificación: Nit 890303461 - Código de Habilitación: 760010379901

DATOS DEL PACIENTE			
Paciente: MONTOYA CAMBINDO, EDISON, Identificado(a) con CC-16730292			
Edad y Género: 55 Años, Masculino			
Regimen/Tipo Paciente: SUBSIDIADO/SUBSIDIADO		Nombre de la Entidad: COOSALUD ENTIDAD PROMOTORA DE	
Servicio/Ubicación: ORTOPEDIA COEX/ORTOPEDIA COEX		Habitación:	Identificador Único: 2598028-3

Diagnóstico: S823: FRACTURA DE LA EPIFISIS INFERIOR DE LA TIBIA

Incapacidades									
Causa:		Incapacidad por Accidente de Transito				Duración:	30 día(s)	Prórroga:	SI
DESDE						HASTA			
Día:	9	Mes:	4	Año:	2022	Día:	8	Mes:	5
						Año: 2022			
Datos Clínicos: Fractura de tibia y fibula distal derecha									

MEDICO QUE ORDENA	
Firmado Por:	ILIANA MARIA VALDES DUQUE, ORTOPEDIA, CC: 31925903, Reg: 9683-92
Firmado Electrónicamente	

HOSPITAL UNIVERSITARIO DEL VALLE Evaristo Garcia E.S.E
Dirección: Santiago de Cali- CL 5#36-08 -Telefono:6206000 SANTIAGO DE CALI - COLOMBIA - Web: www.huv.gov.co
Tipo de Identificación: Nit 890303461 - Código de Habilitación: 760010379901





DATOS DEL PACIENTE			
Paciente: MONTOYA CAMBINDO, EDISON, Identificado(a) con CC-16730292			
Edad y Género: 55 Años, Masculino			
Regimen/Tipo Paciente: SUBSIDIADO/SUBSIDIADO		Nombre de la Entidad: COOSALUD ENTIDAD PROMOTORA DE	
Servicio/Ubicación: ORTOPEDIA COEX/ORTOPEDIA COEX		Habitación:	Identificador Único: 2598028-3

Diagnóstico: S823: FRACTURA DE LA EPIFISIS INFERIOR DE LA TIBIA

Incapacidades											
Causa:		Incapacidad por Accidente de Transito				Duración:	30 día(s)	Prórroga:	Si		
DESDE					HASTA						
Día:	9	Mes:	5	Año:	2022	Día:	7	Mes:	6	Año:	2022
Datos Clínicos:		Fractura de tibia y fibula distal									

MEDICO QUE ORDENA

Firmado Por: ILIANA MARIA VALDES DUQUE, ORTOPEDIA, CC: 31925903, Reg: 9683-92

Firmado Electrónicamente

HOSPITAL UNIVERSITARIO DEL VALLE Evaristo Garcia E.S.E
Dirección: Santiago de Cali- CL 5#36-08 -Telefono:6206000 SANTIAGO DE CALI - COLOMBIA - Web: www.huv.gov.co
Tipo de Identificación: Nit 890303461 - Código de Habilitación: 760010379901

[Handwritten signature]
Iliana María Valdes Duque
CC: 31925903
Reg: 9683-92

