

Respuesta Servicio Solicitado.

Recibidos

Buscar todos los mensajes con la etiqueta "Recibidos"

Eliminar la etiqueta "Recibidos" de esta conversación



arcolpatria@axacolpatria.co <arcolpatria@axacolpatria.co>

13 feb 2024,
11:54

para mí



Bogotá D.C. 13 de febrero de 2024

Señor(a)

GERMAN AURELIANO PAZ DELGADO
Pasto-Nariño

Asunto: Reclamo 1797070
Respetado(a) señor(a) PAZ DELGADO:

Reciba un cordial saludo.

ARL AXA COLPATRIA SEGUROS DE VIDA S.A., en respuesta a su reclamo 1797070 del 08 - 02 - 2024, le informa que revisando nuestros aplicativos, se evidencia que el señor GERMAN AURELIANO PAZ DELGADO C.C. 98.384.774, fue notificado el 23/12/2023 y radicó desacuerdo el 15/01/2024, encontrándose fuera de los términos establecidos de 10 días hábiles al día siguiente de la notificación. Por favor solicitar prestaciones asistenciales en su primera entidad prestadora de salud en la cual se encuentre afiliado.

Lamentamos todos los inconvenientes que pudimos haberle generado debido a esta situación y agradecemos sus comentarios, que nos permiten mejorar cada día la calidad de los servicios prestados. Estamos trabajando permanentemente con el fin de evitar estos inconvenientes.

Si tiene alguna inquietud, no dude en comunicarse con nosotros a la Línea Integral de Atención al Cliente, número 4235750 en Bogotá o 018000-515750 fuera de Bogotá y desde el celular #247 • www.axacolpatria.co botón Contáctanos

Atentamente,

DEPARTAMENTO DE MEDICINA LABORAL

ARL AXA COLPATRIA SEGUROS DE VIDA S.A.



COMPañIA OPERADORA CLINICA HISPANOAMERICA S.A.S.
CARRERA 41 NO 19 D 147 AV. PANAMERICANA - (602) 7374465
NIR 900335691-2

HISTORIA CLINICA INICIAL DE URGENCIAS

No. Historia Clínica 98384774

Fecha de Registro 02/10/2023 20:08

Registro 1

Datos de Identificación		Identificación:	
Paciente:	GERMAN AURELIANO PAZ DELGADO	Identificación:	98384774
F Nacimiento:	14/10/1972	Edad:	50 Años / 11 Meses / 18 Día
Dirección:	CALLE 13 # 18 45 BARRIO SAN ANDRES	Estado Civil:	Casado
Procedencia:	PASTO	Sexo:	Masculino
Ocupación:		Teléfono:	
Datos de Afiliación		Nivel/Estrato:	
Entidad:	ENTIDAD PROMOTORA DE SALUD SANITAS SAS	Nivel/Estrato:	CONTRIBUTIVO NIVEL I
Plan:	PGP - EPS SANITAS SAS	Tipo Paciente:	Contributivo
Grupo Poblacional:		Tipo Afiliado:	Cotizante
Grupo Etnico:	008 - MESTIZO	Cama:	
Ingreso:	427328	Fecha Ingreso:	02/10/2023

Finalidad de la Consulta No Aplica

Motivo de Consulta

"TENGO UNA INFECCION GENITAL"

Enfermedad Actual

PACIENTE DE 50 AÑOS DE EDAD ACUDE AL SERVICIO REFIRIENDO CON CUADRO CLINICO DE 3 DIAS DE EVOLUCION CONSISTENTE EN DOLOR A NIVEL DE PENE ASOCIADO A SALIDA DE SECRECION DE MAL OLOR Y CARACTERISTICAS VERDOSAS, REFIERE OLIGURIA Y POLAQUIRISA. NIEGA AUTOMEDICACION.

ALERGIAS CONOCIDAS: PENICILINAS **

ANT PATOLOGICOS:

ANT QX:

ANT FARMACOLOGICOS:

Revisión por Sistema

Respiratorio NO REFIERE

Órganos de los sentidos NO REFIERE

Cardiovascular NO REFIERE

Gastrointestinal NO REFIERE

Genito-Urinario NO REFIERE

Neurológico NO REFIERE

Piel y Faneras NO REFIERE

Osteomuscular NO REFIERE

Endocrino NO REFIERE

Psicosocial NO REFIERE

Linfático NO REFIERE

Otros NO REFIERE

Antecedentes

08/11/2023 12:29 Médicos NIEGA

08/11/2023 12:29 Quirúrgicos VASECTOMIA

08/11/2023 12:29 Alérgicos REFIERE ALERGIAS PENICILINA

07/12/2023 16:50 Otros NIEGA NUEVOS ANTECEDENTES

Examen Físico

T.A.	130 / 73	T.A.M.	92.00	F.C.	74	min	F.R.	18	min	Tº	36.00	ºC	Glasgow	15 / 15
Peso	62.00 Kgs	Talla	2 Mts	IMC	227,731.8			6		S.C.T.	.01	M²	SO2	96

SIN CON

Glucometría

Sintomático Respiratorio: No Sintomático de Piel: No

CABEZA: NORMATOCÉFALO, NO MASAS, NO HUNDIMIENTOS, NO DEFORMIDADES.

OJOS: PUPILAS FOTOREACTIVAS, FONDO DE OJO DENTRO DE LO NORMAL ESCLERAS ANICTERICAS, CONJUNTIVAS ROSADAS.

BOCA: MUCOSAS HÚMEDAS, AMIGDALAS ESUTROFICAS SIN ENJUDADOS

OTOSCOPIA: SIN DEFICIT. MEMBRANA TIMPÁNICA INDEMN E CUELLO MOVIL SIN MASAS PULSOS CAROTÍDEOS CONSERVADOS NO INGURGITACION YUGULAR

TORAX: NORMATOCÉFALO, NO TIRAJES. NO DEFORMIDADES NI ALTERACIONES EN LA CONTINUIDAD CORAZON: RÍTMICO, NO SOPLOS, NO GALOPE NO

FREMITO

PULMONES: MURMULLO VESICULAR CONSERVADO, BIEN VENTILADOS, NO RONCUS, NO ESTERTORES, NO SIBILANCIAS, NO SOBREGREGADOS.

ABDOMEN: Blando DEPRESIBLE, PERCUSION SIN ALTERACIONES, NO DOLOROSO, NO VICEROMEGALIAS, NO SIGNOS DE IRRITACION PERITONEAL, NO

BILIMBERG, NO MC BURNEY, NO MURPHY NO PSDAS NO OBTURADOR. PERISTALTISMO POSITIVO. PUNTOS URETERALES NEGATIVOS

PIEL: TURGENTE, AFEBRIL AL TACTO SIN LESIONES LLENADO CAPILAR MENOR A 2 SEGUNDOS NO DESCAMACIONES

GENITAL: NORMATOCÉFALO, PUÑO PERCUSION LUMBAR NEGATIVA BILATERAL PUNTOS PIELOURTERALES NEGATIVOS

EXTREMIDADES: SIMÉTRICAS EUTROFICAS SIN EDEMA PULSOS PERIFÉRICOS SIMÉTRICOS, LLENADO CAPILAR MENOR DE 3 SEGUNDOS, FUERZA 5/5 REFLEJOS

CONSERVADOS LASSEQUE NEGATIVO, BRAGARD NEGATIVO

SNC: ALERTA, CONCIENTE, ORIENTADA EN TIEMPO LUGAR Y PERSONA, GLASGOW 15/15

MENTAL: NO TRASTORNOS DE PERSONALIDAD, LENGUAJE APROPIADO, NO IDEAS DELIRANTES NI PENSAMIENTO SUICIDA JUICIO Y RACIOCINIO ADECUADO

MEMORIA A CORTO Y LARGO PLAZO CONSERVADA

Clasificación Paciente Respiratorio

Esquema de Vacunación: Contacto Estrecho:

Cálculo del National Early Warning Score News 2

Cálculo Call Score

Comorbilidades:

Edad:

Clasificación Puntaje Call Score

Interpretación News 2

0-4: Iniciar o continuar seguimiento en Domicilio

3 Culaquier Parámetro: Se realiza paraclinicos

aplicados en Call Score

5 o más: Remite a Nivel Hospitalario



COMPañIA OPERADORA CLINICA HISPANOAMERICA S.A.S.
 CARRERA 41 NO 19 D 147 AV. PANAMERICANA - (602) 7374465
 Nit 900335691-2

HISTORIA CLINICA INICIAL DE URGENCIAS

No. Historia Clínica 98384774 Fecha de Registro 02/10/2023 20:08 Registro 1

Linfocitos:

LDH:

Diagnóstico

A64X ENFERMEDAD DE TRANSMISION SEXUAL NO ESPECIFICADA

Plan de Manejo

Indicaciones Médicas

PLAN

OBSERVACION

SS/ HEMOGRAMA, VIH, VDRL, FROTIS DE SECRESION URETRAL, UROANALISIS.

REEVALORACION CON REPORTES

CSV INFORMAR CAMBIOS.

MASCULINO DE 50 AÑOS, CON CUADRO CLINICO D E 3 DIAS DE EVOLUCION CONSISTENTE EN SECRESION URETRAL VERDOSA, ASOCIADO A DISURIA, POLAQUIRURIA, REFIERE RELACIONES SEXUALES NO SEGURAS. AL MOMENTO: PACIENTE CON SIGNOS VITALES EN NORMALIDAD, CON EVIDENCIA DE SECRESION URETRAL VERDOSA EN MINIMA CANTIDAD CON MAL OLO, SIN LESIONES GENITALES EVIDENTES. MOTIVO POR EL CUAL SE INGRESA PARA TOMA DE PARACLINICOS A DECATAR ITS Y DEFINIR MANEJO MEDICO. SE EXPLICA CONDUCTA A PACIENTE QUIEN REFIERE ENTENDER Y ACEPTAR.

PLAN

OBSERVACION

SS/ HEMOGRAMA, VIH, VDRL, FROTIS DE SECRESION URETRAL, UROANALISIS.

REEVALORACION CON REPORTES

CSV INFORMAR CAMBIOS.

Exámenes

906041 - 19886 - Treponema pallidum ANTICUERPOS Ig M SEMIAUTOMATIZADO O AUTOMATIZADO (SEROLOGIA VDRL)

906249 - 19878 - Virus de Inmunodeficiencia Humana 1 Y 2 ANTICUERPOS VIH 1 y 2

901304 - 19874 - EXAMEN DIRECTO FRESCO DE CUALQUIER MUESTRA (FROTIS VAGINAL)

907106 - 19775 - UROANALISIS

902210 - 19304 - HEMOGRAMA IV (HEMOGLOBINA HEMATOCRITO RECUENTO DE ERITROCITOS INDICES ERITROCITARIOS LEUCOGRAMA RECUENTO DE PLAQUETAS INDICES PLAQUETARIOS Y MORFOLOGIA ELECTRONICA E HISTOGRAMA) AUTOMATIZADO

Medicamentos

PLAN

OBSERVACION

SS/ HEMOGRAMA, VIH, VDRL, FROTIS DE SECRESION URETRAL, UROANALISIS.

REEVALORACION CON REPORTES

CSV INFORMAR CAMBIOS.

Conciliación y Reconciliación Medicamentosa

FUENTE DE INFORMACION	C O N T I N U D E	S U S P E N D I D O	M O D I F I C A D O	E S P E R A N D O	E N S E Ñ A D O	Llenar solo cuando se suspenda, modifique o espere la medicación habitual. (E): disminuir una dosis o suspender un medicamento debido a situación actual).

Profesional
 Especialidad **MARIA CAMILA ORAMAS PARRADO**
 385 - MEDICINA GENERAL

Tarjeta Profesional 1085285008



COMPAÑIA OPERADORA CLINICA HISPANOAMERICA S.A.S.
CARRERA 41 NO 19 D 147 AV. PANAMERICANA - (602) 7374465
Nit 900335691-2

CAMBIOS DE ORDENES MEDICAS

No. Historia Clínica 98384774

Fecha de Registro 02/10/2023 20:46

Registro 2

Datos de Identificación			
Paciente:	GERMAN AURELIANO PAZ DELGADO	Identificación:	98384774
F Nacimiento:	14/10/1972	Edad:	50 Años / 11 Meses / 18 Día
Dirección:	CALLE 13 # 18 45 BARRIO SAN ANDRES	Estado Civil:	Casado
Procedencia:	PASTO	Sexo:	Masculino
Ocupación:		Teléfono:	3108288926 3105380961
Datos de Afiliación			
Entidad:	ENTIDAD PROMOTORA DE SALUD SANITAS SAS	Nivel/Estrato:	CONTRIBUTIVO NIVEL 1
Plan:	PGP - EPS SANITAS SAS	Tipo Paciente:	Contributivo
Grupo Poblacional:		Tipo Afiliado:	Cotizante
Grupo Etnico:	008 - MESTIZO	Cama:	
Ingreso:	427328	Fecha Ingreso:	02/10/2023

OBSERVACIONES GENERALES - ORDENES MEDICAS

SE ABRE FOLIO PARA CARGAR ORDEN DEVDRL

Diagnóstico

A64X ENFERMEDAD DE TRANSMISION SEXUAL NO ESPECIFICADA

Plan de Manejo

Exámenes

906915 - 19886 - PRUEBA NO TREPONEMICA MANUAL

1

Profesional MARISA CAMILA ORAMAS PARRADO
Especialidad 385 - MEDICINA GENERAL

Tarjeta Profesional 1085285008



COMPañIA OPERADORA CLINICA HISPANOAMERICA S.A.S.
CARRERA 41 NO 19 D 147 AV. PANAMERICANA - (602) 7374465
Nit 900335691-2

REVALORACION MEDICA

No. Historia Clínica 98384774

Fecha de Registro 03/10/2023 0:09

Registro 3

Datos de Identificación		Identificación:	
Paciente:	GERMAN AURELIANO PAZ DELGADO	Identificación:	98384774
F Nacimiento:	14/10/1972	Edad:	50 Años / 11 Meses / 19 Día
Dirección:	CALLE 13 # 18 45 BARRIO SAN ANDRES	Estado Civil:	Casado
Procedencia:	PASTO	Sexo:	Masculino
Ocupación:		Teléfono:	310828926 3105380961
Datos de Afiliación		Nivel/Estrato:	
Entidad:	ENTIDAD PROMOTORA DE SALUD SANITAS SAS	Nivel/Estrato:	CONTRIBUTIVO NIVEL I
Plan:	PGP - EPS SANITAS SAS	Tipo Paciente:	Contributivo
Grupo Poblacional:		Tipo Afiliado:	Cobizante
Grupo Etnico:	008 - MESTIZO	Cama:	
Ingreso:	427328	Fecha Ingreso:	02/10/2023

Revaloración

REEVALORACION MEDICA:

IDX:

- INFECCION VIAS URINARIAS

SUBI: PACIENTE EN ACEPTABLES CONDICIONES GENERALES, MODULANDO DOLOR. SIN NUEVOS SINTOMAS

PARACLINICOS:

HEMOGRAMA LEU 5870 NEU 44% HB 16 PLQ 349000
URONALISIS BACT 1+, ESTERASA 500, LEU 20-25, NITRITOS NEG,
GRAM SECCION URETRAL COCOS GRAM POSITIVOS
VIH NEG
VDRL NEG

EX FX:

SIGNOS VITALES: CARDIACA DE 81 X MIN, RESPIRATORIA DE 19 X MIN Tª 36.5 GRADOS, TENSION ARTERIAL 110/70 MMHG, SO2:98% AIRE AMBIENTE

NORMOCEFALICO PINR SIMETRICAS ESCLERAS ANICTERICAS BILATERALES, MUCOSAS HIDRATADAS CUELLO MOVIL SIN ADENOPATIAS, CARDIOPULMONAR SIN ALTERACIONES, ABDOMEN BLANDO DEPRESIBLE NO DOLOR A LA PALPACION EN NINGUN CUADRANTE MURPHY NEGATIVO MAC BURNIEY - BLUMBER - ROBSING NEGATIVO SIN SIGNOS DE IRRITACION PERITONEAL, EXTREMIDADES NO EDEMAS MOVILES, GLASGOW 15/15 FUERZA 5/5 EN TODAS LAS EXTREMIDADES, PACIENTE ALERTAS ORIENTADO EN TIEMPO LUGAR Y PERSONA. SIN ALTERACIONES EN LA MARCHA SIN ALTERACIONES EN PARES CRANEALES, NO DISARTRIA, MEMORIA INMEDIATA MEDATA Y LEJANA CONSERVADA.

ANALISIS: MASCULINO DE 50 AÑOS DE EDAD CON DIAGNOSTICO DE INFECCION DE VIAS URINARIAS, AL MOMENTO HEMODINAMICAMENTE ESTABLE, AFEBRIL CON SIGNOS VITALES EN NORMALIDAD, EN ACEPTABLES CONDICIONES GENERALES, PARACLINICOS CON PANEL INFECCION DE TRANSMISION SEXUAL NEGATIVO, URONALISIS INFECCIOSO CON HEMOGRAMA SIN LEUCOSTOSIS SIN NEUTROFILIA SIN ANEMIA SIN ALTERACION PLAQUETARIA. MOTIVO POR EL CUAL SE INDICA EGRESO CON FOMRULA MEDICA Y CONTORL MEDICO POR CONSULTA EXTERNA EN 3 DIAS.

PLAN:

EGRESO:

CIPROFLOXACINO 500MG/8 HRS X 5 DIAS
HSOSCINA 10MG CADA 8 HRS X 3 DIAS

- SOLICITAR CITA CON MEDICINA GENERAL EN SU IPS EN 3 DIAS

- NCAPACIDAD MEDICA POR EL DIA DE HOY

RECOMENDACIONES

- TOMAR MEDICACION DE ACUERDO A INDICACIONES MEDICAS.
- EVITAR EL CONSUMO DE GRASAS Y SAL.
- CONSUMIR ALIMENTOS RICOS EN FIBRA, FRUTAS RICAS EN VITAMINA C (GUAYABA, FRESA, ARANDANOS) Y VERDURAS
- CONSUMIR BASTANTE AGUA
- EVITAR CONSUMO DE ALCOHOL

SIGNOS DE ALARMA

- FIEBRE MAYOR A 38 GRADOS CENTIGRADOS QUE NO CEDA A LA ANALGESIA
- DOLOR QUE NO CEDA A LA ANALGESIA
- DIFICULTAD PARA RESPIRAR
- VÓMETO ABUNDANTE
- SOMNOLENCIA
- ORINA CON SANGRE

Antecedentes

08/11/2023 12:29 Médicos NIEGA
08/11/2023 12:29 Quirúrgicos VASECTOMIA
08/11/2023 12:29 Alérgicos REFIERE ALERGIAS PENICILINA
07/12/2023 16:50 Otros NIEGA NUEVOS ANTECEDENTES

Diagnóstico

N390 INFECCION DE VIAS URINARIAS SITIO NO ESPECIFICADO



COMPañIA OPERADORA CLINICA HISPANOAMERICA S.A.S.
CARRERA 41 NO 19 D 147 AV. PANAMERICANA - (602) 7374465
Nit 900335691-2

REVALORACION MEDICA

No. Historia Clínica 98384774

Fecha de Registro 03/10/2023 0:09

Registro 3

Plan de Manejo

Indicaciones Médicas

PLAN:

EGRESO:

CIPROFLOXACINO 500MG/8 HRS X 5 DIAS
HIOSCINA 10MG CADA 8 HRS X 3 DIAS

- SOLICITAR CITA CON MEDICINA GENERAL EN SU IPS EN 3 DIAS
- NCAPACIDAD MEDICA POR EL DIA DE HOY

RECOMENDACIONES

- TOMAR MEDICACIÓN DE ACUERDO A INDICACIONES MÉDICAS.
- EVITAR EL CONSUMO DE GRASAS Y SAL
- CONSUMIR ALIMENTOS RICOS EN FIBRA, FRUTAS RICAS EN VITAMINA C (GUAYABA, FRESA, ARANDANOS) Y VERDURAS
- CONSUMIR BASTANTE AGUA
- EVITAR CONSUMO DE ALCOHOL

SIGNOS DE ALARMA

- FIEBRE MAYOR A 38 GRADOS CENTÍGRADOS QUE NO CEDA A LA ANALGESIA
- DOLOR QUE NO CEDA A LA ANALGESIA
- DIFICULTAD PARA RESPIRAR
- VÓMITO ABUNDANTE
- SOMNOLENCIA
- ORINA CON SANGRE

Exámenes

Medicamentos

PLAN:

EGRESO:

CIPROFLOXACINO 500MG/8 HRS X 5 DIAS
HIOSCINA 10MG CADA 8 HRS X 3 DIAS

- SOLICITAR CITA CON MEDICINA GENERAL EN SU IPS EN 3 DIAS
- NCAPACIDAD MEDICA POR EL DIA DE HOY

RECOMENDACIONES

- TOMAR MEDICACIÓN DE ACUERDO A INDICACIONES MÉDICAS.
- EVITAR EL CONSUMO DE GRASAS Y SAL
- CONSUMIR ALIMENTOS RICOS EN FIBRA, FRUTAS RICAS EN VITAMINA C (GUAYABA, FRESA, ARANDANOS) Y VERDURAS
- CONSUMIR BASTANTE AGUA
- EVITAR CONSUMO DE ALCOHOL

SIGNOS DE ALARMA

- FIEBRE MAYOR A 38 GRADOS CENTÍGRADOS QUE NO CEDA A LA ANALGESIA
- DOLOR QUE NO CEDA A LA ANALGESIA
- DIFICULTAD PARA RESPIRAR
- VÓMITO ABUNDANTE
- SOMNOLENCIA
- ORINA CON SANGRE

301049 CIPROFLOXACINA 500 MG TABLETA
CIPROFLOXACINO 500MG/8 HRS X 5 DIAS

A03018 N-BUTIL BROMURO DE HIOSCINA 10 MG TABLETA
HIOSCINA 10MG CADA 8 HRS X 3 DIAS

Medicamentos Suspendidos



**Profesional
Especialidad**

MARIA CAMILA ORAMAS PARRADO
385 - MEDICINA GENERAL

Tarjeta Profesional 1085285008



COMPañIA OPERADORA CLINICA HISPANOAMERICA S.A.S.
CARRERA 41 NO 19 D 147 AV. PANAMERICANA - (602) 7374465
NIT 900335691-2

HISTORIA CLINICA INICIAL DE URGENCIAS

No. Historia Clínica 98384774

Fecha de Registro 08/11/2023 12:29

Registro 4

Datos de Identificación		Identificación:	
Paciente:	GERMAN AURELIANO PAZ DELGADO	Identificación:	98384774
F Nacimiento:	14/10/1972	Edad:	51 Años / 0 Meses / 24 Días
Dirección:	CALLE 13 # 18 45 BARRIO SAN ANDRES	Estado Civil:	Casado
Procedencia:	PASTO	Sexo:	Masculino
Ocupación:		Teléfono:	
Datos de Afiliación		Nivel/Estrato:	
Entidad:	ENTIDAD PROMOTORA DE SALUD SANITAS SAS	Nivel/Estrato:	CONTRIBUTIVO NIVEL I
Plan:	REG CONTRIBUTIVO - EPS SANITAS SAS	Tipo Paciente:	Contributivo
Grupo Poblacional:		Tipo Afiliado:	Cotizante
Grupo Etnico:	008 - MESTIZO	Cama:	
Ingreso:	439148	Fecha Ingreso:	08/11/2023

Finalidad de la Consulta No ,Aplica

Motivo de Consulta

"SIENTO ADORMECIDAS LAS MANOS"

Enfermedad Actual

PACIENTE MASCULINO DE 51 AÑOS DE EDAD SIN ANTECEDENTES PATOLOGICOS DE IMPORTANCIA, CONSULTA POR CUADRO CLINICO DE 3 HORAS DE EVOLUCION CONSISTENTE EN CEFALEA HOLOCRANEANA, NAUSEAS Y EMESIS EN UNA OPORTUNIDAD, SENSACION DE PARESTESIAS EN EXTREMIDADES SUPERIORES Y MALESTAR GENERAL, REFIERE NO AUTOMEDICACION Y POR PERSISTENCIA DE SINTOMAS DECIDE CONSULTAR AL SERVICIO DE URGENCIAS, NIEGA OTROS SINTOMAS.

SE VALORA PACIENTE CON TODOS LOS EPP RECOMENDADOS POR LA OMS
INMUNIZACIONES CONTRA SARS COV2 DOS DOSIS

Revisión por Sistema

Respiratorio NO REFIERE
Órganos de los sentidos NO REFIERE
Cardiovascular NO REFIERE
Gastrointestinal NO REFIERE
Genito-Urinario NO REFIERE
Neurológico NO REFIERE
Piel y Anexos NO REFIERE
Osteomuscular NO REFIERE
Endocrino NO REFIERE
Psicosocial NO REFIERE
Linfático NO REFIERE
Otros NO REFIERE

Antecedentes

08/11/2023 12:29 Médicos NIEGA
08/11/2023 12:29 Quirúrgicos VASECTOMIA
08/11/2023 12:29 Alérgicos REFIERE ALERGIA A PENICILINA
07/12/2023 16:50 Otros NIEGA NUEVOS ANTECEDENTES

Examen Físico

T.A. 160 / 90 T.A.M. 113.33 F.C. 92 min F.R. 15 min Tº 36.00 °C Glasgow 15 /15
Peso 71.00 Kgs Talla 63 Mts IMC 178.89 Obeso Tipo III S.C.T. .62 Mº SO2 95

SEN CON

Glucometría

Sintomático Respiratorio: No Sintomático de Piel: No

APARIENCIA DE LLEGADA: PACIENTE INGRESA POR SUS PROPIOS MEDIOS, COLABORADOR, ALGICO

CABEZA: NORMOCEFALO, NO MASAS , NO HUNDIMIENTOS, NO DEFORMIDADES. CUELLO MOVIL SIN MASAS PULSOS CAROTIDEOS CONSERVADOS NO INGURGITACION YUGULAR

OJOS: PUPILAS FOTOREACTIVAS, ESCLERAS ANICTERICAS, CONIUNTIVAS ROSADAS.

BOCA: MUCOSAS HUMEDAS, AMIGDALAS EUTROFICAS SIN EXUDADOS

TORAX: NORMOEXPANSIVO, NO TIRAJES. NO DEFORMIDADES NI ALTERACIONES EN LA CONTINUIDAD

CORAZON: RITMICO, NO SOPLOS, NO GALOPE NO FREMITO PULMONES: MURMULLO VESICULAR CONSERVADO , BIEN VENTILADOS, NO RONCUS, NO ESTERTORES, NO SIBILANCIAS, NO SOBREGREGADOS.

ABDOMEN: BLANDO DEPRESIBLE, PERCUSION SIN ALTERACIONES, NO DOLOROSO , NO VICEROMEGALIAS, NO SIGNOS DE IRRITACION PERITONEAL

EXTREMIDADES: CON TREMOR EN EXTREMIDADES SUPERIORES, SIMETRICAS EUTROFICAS SIN EDEMA PULSOS PERIFERICOS SIMETRICOS, LLENADO CAPILAR MENOR DE 3 SEGUNDOS, FUERZA MUSCULAR DESMINUIDA EN HEMICUERPO DERECHO, CON MOVIMIENTOS APARENTEMENTE INVOLUNTARIOS EN MIEMBROS SUPERIOR DERECHO

SNC: ALERTA , CONSCIENTE, ORIENTADO EN TIEMPO LUGAR Y PERSONA, IMPRESIONA DISARTRIA, CON DISMINUCION DE FUERZA EN HEMICUERPO DERECHO, GLASGOW 15/15

Clasificación Paciente Respiratorio



COMPañIA OPERADORA CLINICA HISPANOAMERICA S.A.S.
CARRERA 41 NO 19 D 147 AV. PANAMERICANA - (602) 7374465
Nit 900335691-2

HISTORIA CLINICA INICIAL DE URGENCIAS

No. Historia Clínica 98384774

Fecha de Registro 08/11/2023 12:29

Registro 4

Esquema de Vacunación:

Contacto Estrecho:

Cálculo del National Early Warning Score News 2

Interpretación News 2

Cálculo Call Score

Clasificación Puntaje Call Score

Comorbilidades:

Edad:

Linfocitos:

LDH:

Diagnóstico

R202 PARESTESIA DE LA PIEL

RS1X CEFALEA

Plan de Manejo

Indicaciones Médicas

PLAN

OBSERVACION AMBULATORIOS
CANALIZARACCESO VENOSO PERIFERICO
DIPIRONA 2 GRAMOS IV DILUIDA LENTA
ONDANSETRON 8 MG IV DILUIDO LENTO
L RINGER BOLO DE 1000 CC
SS PARACLINICOS

REVALORAR CON RESULTADOS
GRACIAS

PACIENTE MASCULINO DE 51 AÑOS DE EDAD SIN ANTECEDENTES PATOLOGICOS DE IMPORTANCIA, CONSULTA POR CUADRO CLINICO DE 3 HORAS DE EVOLUCION CONSISTENTE EN CEFALEA HOLOCRANEANA, NAUSEAS Y EMESIS EN UNA OPORTUNIDAD, SENSACION DE PARESTESIAS EN EXTREMIDADES SUPERIORES Y MALESTAR GENERAL, REFIERE NO AUTOMEDICACION Y POR PERSISTENCIA DE SINTOMAS DECIDE CONSULTAR AL SERVICIO DE URGENCIAS, NIEGA OTROS SINTOMAS, PACIENTE INGRESA CON CIFRAS TENSIONALES ELEVADAS, AL EXAMEN FISICO CON HALLAZGOS DESCritos FUERZA MUSCULAR DISMINUIDA EN HEMICUERPO DERECHO, CON MOVIMIENTOS APARENTEMENTE INVOLUNTARIOS EN MIEMBROS SUPERIOR DERECHO, NEUROLOGICAMENTE ORIENTADO, SIN EMBARGO IMPRESIONA DISARTRIA, PACIENTE ANSIOSO, CON TEMBLOR FINO EN EXTREMIDADES, CON HIPERIDROSIS, SE INGRESA PACIENTE PARA MANEJO MEDICO Y REALIZACION DE ESTUDIOS DE EXTENSION PARA DESCARTAR CAUSA NEUROLOGICA VS METABOLICA DE SU CUADRO CLINICO, SE INFORMA A PACIENTE QUIEN REFIERE ENTENDER Y ACEPTAR.

PLAN

OBSERVACION AMBULATORIOS
CANALIZARACCESO VENOSO PERIFERICO
DIPIRONA 2 GRAMOS IV DILUIDA LENTA
ONDANSETRON 8 MG IV DILUIDO LENTO
L RINGER BOLO DE 1000 CC
SS PARACLINICOS

REVALORAR CON RESULTADOS
GRACIAS

Exámenes

902210 - 19304 - HEMOGRAMA IV (HEMOGLOBINA HEMATOCRITO RECUENTO DE ERITROCITOS INDICES ERITROCITARIOS LEUCOGRAMA RECUENTO DE PLAQUETAS INDICES PLAQUETARIOS Y MORFOLOGIA ELECTRONICA E HISTOGRAMA) AUTOMATIZADO

903841 - 19490 - GLUCOSA EN SUERO U OTRO FLUIDO DIFERENTE A ORINA

903864 - 19891 - SODIO EN SUERO U OTROS FLUIDOS

903859 - 19792 - POTASIO EN SUERO U OTROS FLUIDOS

903813 - 19224 - CLORO

903603 - 19177 - CALCIO AUTOMATIZADO

879111 - 21701 - TOMOGRAFIA COMPUTADA DE CRANEO SIMPLE

Medicamentos

PLAN

OBSERVACION AMBULATORIOS
CANALIZARACCESO VENOSO PERIFERICO
DIPIRONA 2 GRAMOS IV DILUIDA LENTA
ONDANSETRON 8 MG IV DILUIDO LENTO
L RINGER BOLO DE 1000 CC
SS PARACLINICOS

REVALORAR CON RESULTADOS
GRACIAS

A04001 ONDANSETRON 8 MG /4 ML SOLUCION INYECTABLE
IV

B05022 LACTATO DE RINGER 1000 ML SOLUCION INYECTABLE
ENDOVENOSO



COMPañIA OPERADORA CLINICA HISPANOAMERICA S.A.S.
 CARRERA 41 NO 19 D 147 AV. PANAMERICANA - (602) 7374465
 Nit 900335691-2

HISTORIA CLINICA INICIAL DE URGENCIAS

No. Historia Clínica 98384774 Fecha de Registro 08/11/2023 12:29 Registro 4

- N02011 DIFIRONA SODICA 1 G /2 ML SOLUCION INYECTABLE
INTRAVENOSO DILUIDO
- B05008 CLORURO DE SODIO 100 ML 0.9 % BOLSA
DILUCION
- DMIIA-103 JERINGA 10 ML 21 G X 1 1/2
INSUMO
- DMIIA-088 EQUIPO MACROGOTEO PARA ADMINISTRACION DE SOLUCIONES
- DMIII-015 CATETER INTRAVENOSO 18G X1 1/4"

Conciliación y Reconciliación Medicamentosa

FUENTE DE INFORMACION	C O N T I N U A	S U S T I N D E	M O D I F I C A	E S P E R A	
MEDICAMENTO/DOSIS/VIA/FRECUENCIA					JUSTIFICACION

Llenar solo cuando se suspenda, modifique o espere la medicación habitual. (Ej: disminuir una dosis o suspender un medicamento debido a situación actual).



Profesional Especialidad SUSAN ALEXANDRA VIRLAK MOLINA
 385 - MEDICINA GENERAL

Tarjeta Profesional 1085311569



COMPAÑIA OPERADORA CLINICA HISPANOAMERICA S.A.S.
CARRERA 41 NO 19 D 147 AV. PANAMERICANA - (602) 7374465
Nit 900335691-2

REVALORACION MEDICA

No. Historia Clínica 98384774

Fecha de Registro 08/11/2023 15:02

Registro 5

Datos de Identificación

Paciente:	GERMAN AURELIANO PAZ DELGADO	Identificación:	98384774
F Nacimiento:	14/10/1972	Edad:	51 Años / 0 Meses / 24 Días
Dirección:	CALLE 13 # 18 45 BARRIO SAN ANDRES	Estado Civil:	Casado
Procedencia:	PASTO	Sexo:	Masculino
Ocupación:		Teléfono:	3108288926 3105380961
Datos de Afiliación			
Entidad:	ENTIDAD PROMOTORA DE SALUD SANITAS SAS	Nivel/Estrato:	CONTRIBUTIVO NIVEL I
Plan:	REG CONTRIBUTIVO - EPS SANETAS SAS	Tipo Paciente:	Contributivo
Grupo Poblacional:		Tipo Afiliado:	Cotizante
Grupo Etnico:	008 - MESTIZO	Carra:	
Ingreso:	439148	Fecha Ingreso:	08/11/2023

Revaloración

08/11/23 HEMOGRAMA LEUC 5.81 NEU 68.1 LINF 28.5 HB 17.5 HTO 52.4 PLT 314
CALCIO 8.51 CLORO 98.3 GLUCOSA 122 POTASIO 3.62 SODIO 138.2
TAC DE CRANEO SIN ALTERACIONES APARANTES PENDIENTE REPORTE

SE RECIBEN PARACLINICOS SOLICITADOS HEMOGRAMA SIN LEUCOCITOSIS NO NEUTROFILIA, ELECTROLITOS DENTRO DE LIMITES NORMALES, GLUCOSA NORMAL, TAC DE CRANEO NORMAL
PACIENTE QUIEN REFEIRE QUE SE ENCUENTRA EN MEJORES CONDICIONES GENERALES, PRESENTA MEJORIA DE SINTOMATOLOGIA, SIN PRESENCIA DE CEFALEA, VERTIGO, NAUSEAS O VOMITO, SE DECIDE CONTINUAR MANEJO ANALGESICO DE MANERA AMBULATORIO, SOLICITAR PARACLINICOS DE CONTROL Y CITA EN PRIMER NIVEL CON RESULTADOS.

Antecedentes

08/11/2023 12:29	Médicos	NIEGA
08/11/2023 12:29	Quirúrgicos	VASECTOMIA
08/11/2023 12:29	Alérgicos	REFIERE ALERGIAA PENICILINA
07/12/2023 16:50	Otros	NIEGA NIEVOS ANTECEDENTES

Diagnóstico

R51X CEFALEA

Plan de Manejo

Indicaciones Médicas

Exámenes

Medicamentos

MANEJO AMBULATORIO

DIETA CORRIENTE
ABUNDANTES LIQUIDOS
ACETAMINOFEN 500 MG TOMAR CADA 6 HORAS POR 5 DIAS
AMITRIPTILINA TOMAR UNA TAB EN LA NOCHE POR 10 DIAS
TIAMINA 300 MG TOMAR UNA TAB CADA 24 HORAS POR 20 DIAS

CITA DE CONTROL CON MEDICINA GENERAL EN 10 DIAS

SIGNOS DE ALARMA

SI PERSISTE CON DOLOR
VOMITA TODO LO QUE COME
SE PONE APLID@
SE PONE AMARILL@
CONVULSIONA,
PRESENTA FIEBRE
EL ABDOMEN SE DISTENDE
RECONSULTAR POR URGENCAIS

RECOMENDACIONES MEDICAS GENERALE

DIETA RICA EN VERDURAS
TOAMR ABUNDANTES LIQUIDOS.
CAMIANR TODOS LOS DIAS
EVITAR ALIMENTOS CON MUCHO ACEITE SAL Y AZUCAR.
N02003 ACETAMINOFEN 500 MG TABLETA
ACETAMINOFEN 500 MG TOMAR CADA 6 HORAS POR 5 DIAS



COMPAÑIA OPERADORA CLINICA HISPANOAMERICA S.A.S.
CARRERA 41 NO 19 D 147 AV. PANAMERICANA - (602) 7374465
Nit 900335691-2

REVALORACION MEDICA**No. Historia Clinica** 98384774**Fecha de Registro** 08/11/2023 15:02**Registro** 5

N06002 AMITRIPTILINA 25 MG TABLETA
AMETRIPTILINA TOMAR UNA TAB EN LA NOCHE POR 10 DIAS
A11014 TIAMINA 300 MG TABLETA
TIAMINA 300 MG TOMAR UNA TAB CADA 24 HORAS POR 20 DIAS

Medicamentos Suspendidos

Profesional
Especialidad ANGELA MARCELA TOBAR PASTAS
385 - MEDICINA GENERAL

Tarjeta Profesional 1085321329

10/101

Fecha Actual : miércoles, 10 enero 2024



COMPañA OPERADORA CLINICA HISPANOAMERICA S.A.S.
CARRERA 41 NO 19 D 147 AV. PANAMERICANA - (602) 7374465
Nit 900335691-2

HISTORIA CLÍNICA INICIAL DE URGENCIAS

No. Historia Clínica 98384774

Fecha de Registro 08/11/2023 22:42

Registro 6

Datos de Identificación		Identificación:	
Paciente:	GERMAN AURELIANO PAZ DELGADO	Identificación:	98384774
F Nacimiento:	14/10/1972	Edad:	51 Años / 0 Meses / 24 Días
Dirección:	CALLE 13 # 18 45 BARRIO SAN ANDRES	Estado Civil:	Casado
Procedencia:	PASTO	Sexo:	Masculino
Ocupación:		Teléfono:	
Datos de Afiliación		Nivel/Estrato:	
Entidad:	ENTIDAD PROMOTORA DE SALUD SANETAS SAS	Nivel/Estrato:	CONTRIBUTIVO NIVEL 1
Plan:	REG CONTRIBUTIVO - EPS SANETAS SAS	Tipo Paciente:	Contributivo
Grupo Poblacional:		Tipo Afiliado:	Continuante
Grupo Etnico:	008 - MESTIZO	Cama:	504E
Ingreso:	439414	Fecha Ingreso:	08/11/2023

Finalidad de la Consulta No Aplica

Motivo de Consulta

LO ENCONTRÓ DEABILANDO YNO PUEDE HABLAR

Enfermedad Actual

PACIENTE MASCULINO ES TRAIDO POR AMIGO QUIEN REFIERE QUE ENCUENTERA PACIENTE DEAMBULANDO Y QUE NO PUEDE HABLAR LO ENCUENTRA CON FACILUACION EN LA CARA , SE LE HABLA ODECE ORDENES ENTIEDNE PERO NO PUEDE HABLAR POR LO UQE ES TRAIDO Y PASA A SALA DE REANIMACION EN EL MOMENTO PACIENTE CONTROLA LAS FASCIJULACIONES PERO SE DEJA MONITORIZADO ,SNO OTRA SINTOAMTLGIA SE ATIENDE BAJO LOS PROTOCOLSO DE BISOSEGURIDAD ESTABLECIDOS POR LA OMS PARA COVID 19

Revisión por Sistema

Respiratorio	NO REFIERE
Orgános de los sentidos	NO REFIERE
Cardiovascular	NO REFIERE
Gastrointestinal	NO REFIERE
Genito-Urinario	NO REFIERE
Neurológico	NO REFIERE
Piel y Fanelras	NO REFIERE
Osteomuscular	NO REFIERE
Endocrino	NO REFIERE
Psicosocial	NO REFIERE
Linfático	NO REFIERE
Otros	NO REFIERE

Antecedentes

08/11/2023 12:29	Médicos	NIEGA
08/11/2023 12:29	Quirúrgicos	VASECTOMIA
08/11/2023 12:29	Alérgicos	REFIERE ALERGAA PENICILINA
07/12/2023 16:50	Otros	NIEGA NUEVOS ANTECEDENTES

Exámen Físico

T.A.	100 / 80	T.A.M.	86.67	F.C.	75	min	F.R.	19	min	Tº	36.50	°C	Glasgow	15 /15
Peso	71.00 Kgs	Talla	163 Mts	IMC	26.72	Sobrepeso		S.C.T.	1.61	Mº	SO2	92		
SIN <input type="checkbox"/>		CON <input type="checkbox"/>		Glucometría										

Sintomático Respiratorio: No

Sintomático de Piel: No

CABEZA: NORMOCEFALO, NO MASAS , NO HUNDIMINOTOS, NO DEFORMIDADES.

OJOS: PUPILAS FOTOREACTIVAS, FONDO DE OJO DENTRO DE LO NORMAL ESCLERAS ANICTERICAS, CONJUNTIVAS ROSADAS.

BOCA: MUCOSAS HUMEDAS, AMIGDALAS ESUTROFICAS SIN EXUDADOS

OTOSCOPIA: SIN DEFICIT. MEMBRANA TIMPANICA INDEMNEM CUELLO MOVIL SIN MASAS PULSOS CAROTIDEOS CONSERVADOS NO INJURGETACION YUGULAR

TORAX : NORMOEXPANSIVO, NO TIRAJES. NO DEFORMIDADES NI ALTERACIONES EN LA CONTINUIDAD CORAZON: RITMICO, NO SOPLOS, NO GALOPE NO

PREMITO

PULMONES: MURMULLO VESICULAR CONSERVADO , BIEN VENTILADOS, NO RONCUS, NO ESTERTORES, NO SIBILANCIAS, NO SOBREGREGADOS.

ABDOMEN : BLANDO DEPRESIBLE, PERCUSION SIN ALTERACIONES, NO DOLOROSO , NO VICEROMEGALIAS, NO SIGNOS DE IRRITACION PERITONEAL, NO

BLUMBERG, NO MC BURNBY, NO MURPHY NO PSOS NO OBTURADOR. PERISTALTISMO POSITIVO, PUNTOS URETERALES NEGATIVOS

PIEL : TURGENTE, AFEBRIL AL TACTO SIN LESIONES LLENADO CAPILAR MENOR A 2 SEGUNDOS NO DESCAMACIONES

GENITAL: NORMOCONFIGURADOS, PUÑO PERCUSION LUMBAR NEGATIVA BILATERAL PUNTOS PIELOURETERALES NEGATIVOS

EXTREMIDADES : SIMETRICAS EUTROFICAS SIN EDEMA PULSOS PERIFERICOS SIMETRICOS, LLENADO CAPILAR MENOR DE 3 SEGUNDOS, FUERZA 5/5 REFLEJOS

CONSERVADOS LASSEGE NEGATIVO, BRAGARD NEGATIVO

SNC: ALERTA , CONCIENTE ,GLASSOW 15/15. PERO NO ARTICULA EL LENGUAJE

Clasificación Paciente Respiratorio

Esquema de Vacunación: Contacto Estrecho:

Cálculo del National Early Warning Score News 2

Cálculo Call Score Clasificación Puntaje Call Score

Comorbilidades:

Edad:

Linfocitos:

LDH:

Diagnóstico

R568 OTRAS CONVULSIONES Y LAS NO ESPECIFICADAS

Interpretación News 2

D-4: Iniciar o continuar seguimiento en Domicilio
3 Cuaquier Parámetro: Se realiza paraclinicos aplicados en Call Score
5 o más: Remite a Nivel Hospitalario



COMPañIA OPERADORA CLINICA HISPANOAMERICA S.A.S.
CARRERA 41 NO 19 D 147 AV. PANAMERICANA - (602) 7374465
NIT 900335691-2

HISTORIA CLINICA INICIAL DE URGENCIAS

No. Historia Clínica 98384774

Fecha de Registro 08/11/2023 22:42

Registro 6

Plan de Manejo

Indicaciones Médicas

PLAN
INGRESO A OSBERVACION
NADA VIA ORAL
CLORURO DE SODIO 80 CC HORA
OMEPRAZOL 40 MG VI DILUIDO EN 100 CC
FENITOINA 4 AMPOLAS EN 250 CC PASAR A 30 MINUTOS LUEGO DEJAR AMPOLA CADA 8 HORAS
DIPIRONA 1 GRAMO CADA 8 HORAS
SS7 HEMOGRAMA IONOGRAM TGP TGO BILIRRUBINA HIV
VALORACION POR MEDICINA INTERNA , NEUROLOGIA CLINICA
CSV - IC

PACIENTE MASCULINO QUIE NSE ECUENTRA CON EPISODIOS DE FACILUACION SIN PERDIA DE LA CONCIENCIA PERO SIN HABLA PACIENTE ENTIENDE Y OBEDECE ORDENES SE COMENTA CASO CON MEDICA INTERNA DR PABLO CORDOBA QUIEN IMPRESONA CUADRO DE CONVULSION DECIDE DEJAR PACIENTE CON IMPREGNACION DE FENITOINA OTNINAUR FENITOINA CON HORARIO Y SOLICITAR PERIL METABOLICO NO NUEVO TAC Y VALORACION POR NEUROLOGICA CLINICA ,POR TAL RAZO NSE DEJA PACIENTE EN OSBERVACION DE URGENCIAS , SE EXPLICA CONDUCTA A PACIENTE Y AMIGO QUIE NREFIERE ENTEDER Y

ACPETAR
PLAN
INGRESO A OSBERVACION
NADA VIA ORAL
CLORURO DE SODIO 80 CC HORA
OMEPRAZOL 40 MG VI DILUIDO EN 100 CC
FENITOINA 4 AMPOLAS EN 250 CC PASAR A 30 MINUTOS LUEGO DEJAR AMPOLA CADA 8 HORAS
DIPIRONA 1 GRAMO CADA 8 HORAS
SS7 HEMOGRAMA IONOGRAM TGP TGO BILIRRUBINA HIV
VALORACION POR MEDICINA INTERNA , NEUROLOGIA CLINICA
CSV - IC

Exámenes

902210 - 19304 - HEMOGRAMA IV (HEMOGLOBINA HEMATOCRITO RECUENTO DE ERITROCITOS INDICES ERITROCITARIOS LEUCOGRAMA RECUENTO DE PLAQUETAS INDICES PLAQUETARIOS Y MORFOLOGIA ELECTRONICA E HISTOGRAMA) AUTOMATIZADO

903864 - 19891 - SODIO EN SUERO U OTROS FLUIDOS

903859 - 19792 - POTASIO EN SUERO U OTROS FLUIDOS

903813 - 19224 - CLORO

903841 - 19490 - GLUCOSA EN SUERO U OTRO FLUIDO DIFERENTE A ORINA

903867 - 19933 - TRANSAMINASA GLUTAMICO OXALACETICA [ASPARTATO AMINO TRANSFERASA] TGO

903866 - 19934 - TRANSAMINASA GLUTAMICO-PIRUVICA [ALANINO AMINO TRANSFERASA] TGP

903809 - 19169 - BILIRRUBINAS TOTAL Y DIRECTA

906249 - 19878 - Virus de Inmunodeficiencia Humana 1 Y 2 ANTICUERPOS VIH 1 y 2

Procedimientos No Quirúrgicos

Servicio 890466 INTERCONSULTA POR ESPECIALISTA EN MEDICINA INTERNA

Observaciones

Servicio 890274 CONSULTA DE PRIMERA VEZ POR ESPECIALISTA EN NEUROLOGÍA

Observaciones

Medicamentos

DMIII-015 CATETER INTRAVENOSO 18G X1 1/4"

-

DMIIA-088 EQUIPO MACROGOTEO PARA ADMINISTRACION DE SOLUCIONES

-

DMIIA-479 TAPON STOPPER SISTEMA LIBRE DE AGUJAS REF 00403402

-

DMIIA-027 APOSITO 6.5 X 7 CM TRANSPARENTE REFORZADO PARA FIJACION DE CATETER

-

A02016 OMEPRAZOL 40 MG POLVO LIOFILIZADO PARA RECONSTITUIR A SOLUCION INYECTABLE

-

N02011 DIPIRONA SODICA 1 G /2 ML SOLUCION INYECTABLE

-

N03023 FENITOINA SODICA 250 MG /5 ML SOLUCION INYECTABLE

-

B05009 CLORURO DE SODIO 250 ML 0.9 % BOLSA

-

B05008 CLORURO DE SODIO 100 ML 0.9 % BOLSA

-

B05012 CLORURO DE SODIO 1000 ML 0.9 % BOLSA

80 CC

DMIIA-103 JERINGA 10 ML 21 G X 1 1/2

-



COMPañIA OPERADORA CLINICA HISPANOAMERICA S.A.S.
CARRERA 41 NO 19 D 147 AV. PANAMERICANA - (602) 7374465
Nit 900335691-2

EVOLUCION POR ESPECIALISTA

No. Historia Clínica 98384774

Fecha de Registro 09/11/2023 9:22

Registro 7

Datos de Identificación		Identificación:	
Paciente:	GERMAN AURELIANO PAZ DELGADO	Identificación:	98384774
F Nacimiento:	14/10/1972	Edad:	51 Años / 0 Meses / 25 Días
Dirección:	CALLE 13 # 18 45 BARRIO SAN ANDRES	Estado Civil:	Casado
Procedencia:	PASTO	Sexo:	Masculino
Ocupación:		Teléfono:	3108288926 3105380961
Datos de Afiliación		Nivel/Estrato:	
Entidad:	ENTIDAD PROMOTORA DE SALUD SANITAS SAS	Nivel/Estrato:	CONTRIBUTIVO NIVEL I
Plan:	REG CONTRIBUTIVO - EPS SANITAS SAS	Tipo Paciente:	Contributivo
Grupo Poblacional:		Tipo Afiliado:	Cotizante
Grupo Etnico:	008 - MESTIZO	Cama:	504B
Ingreso:	439414	Fecha Ingreso:	08/11/2023

Especialidad

441 -441 - NEUROLOGIA

Subjetivo

PACIENTE QUIEN SE ENCUENTRA EN CONTEXTO DE UNA AFASIA MÁS UNA HEMIPARESIA DERECHA

Exámen Físico

TA 120 / 80 T.A.M F.C. 78 F.R. 18 T° 36.0 °C Glasgow 15.0 /15 SO2 93.0 %

AL EXAMEN FÍSICO PACIENTE CON AFASIA MOTORA CON HEMIPARESIA DERECHA NO ALTERACIÓN SENSITIVA NO ALTERACIÓN CEREBELOSA NO SIGNOS DE IRRITACIÓN MENINGEA, TOMOGRAFÍA SIN EVIDENCIA DE LESIONES ISQUÉMICAS Y HEMORRÁGICAS

Análisis

PACIENTE CON SOSPECHA DE DE EVENTO CEREBRAL ISQUÉMICO ACTUALMENTE CON AFASIA Y DÉFICIT MOTOR AMERITA ANGIOTAC DE VASOS DEL CUELLO Y ANGIOTAC CEREBRAL CONTRASTADA FASE ARTERIAL DE MANERA URGENTE PARA DEFINIR SI SE BENEFICIA DE TROMBECTOMÍA MECÁNICA AL MOMENTO NO PRESENTA CRITERIOS PARA TROMBOLISIS QUÍMICA, PACIENTE FUERA DE VENTANA PARA TROMBOLISIS QUÍMICA CON RESULTADOS DE ANGIOTAC COMENTAR CON NEUROCIROLOGIA O NEUROLOGÍA SE EXPLICA CONDUCTA ANTE RIESGO DE COMPLICACIONES , RESTO DE MANEJO IGUAL

Conducta

PLAN

SS ANGIOTAC DE VASOS DEL CUELLO Y ANGIOTAC CEREBRAL CONTRASTADA FASE ARTERIAL DE MANERA URGENTE PARA DEFINIR SI SE BENEFICIA DE TROMBECTOMÍA MECÁNICA
CON RESULTADOS DE ANGIOTAC COMENTAR CON NEUROCIROLOGIA O NEUROLOGÍA
SE EXPLICA CONDUCTA ANTE RIESGO DE COMPLICACIONES
RESTO DE MANEJO IGUAL

Diagnóstico


R568 OTRAS CONVULSIONES Y LAS NO ESPECIFICADAS

Plan de Manejo

Indicaciones Médicas

Exámenes

879161 - 21710 - TOMOGRAFIA COMPUTADA DE CUELLO	1
879112 - 21702 - TOMOGRAFIA COMPUTADA DE CRANEO CON CONTRASTE	1
879910 - 21722 - TOMOGRAFIA COMPUTADA EN RECONSTRUCCIÓN TRIDIMENSIONAL	2
903895 - 19290 - CREATININA EN SUERO	1
Medicamentos	
DMIA-698 JERINGA VACIA 200ml, REF 800099 RX	1
DMIA-336 CONECTOR EN Y - RX	1
V08027 OMNIPRAQUE 300MG X 100 ML (IOHEXOL) SOLUCION INYECTABLE FCO	1
DMIA-009 AGUJA HIPODERMICA 18G X 1 1/2	1



Profesional JAMES GARCIA BENAVIDES
Especialidad 441 - NEUROLOGIA

Tarjeta Profesional 87067944



COMPañIA OPERADORA CLINICA HISPANOAMERICA S.A.S.
CARRERA 41 NO 19 D 147 AV. PANAMERICANA - (602) 7374465
Nit 900335691-2

No. Historia Clínica 98384774

EVOLUCION POR ESPECIALISTA
Fecha de Registro 09/11/2023 9:22
15/101

Registro 7
Fecha Actual : miércoles, 10 enero 2024



COMPañIA OPERADORA CLINICA HISPANOAMERICA S.A.S.
CARRERA 41 NO 19 D 147 AV. PANAMERICANA - (602) 7374465
Nit 900335691-2

CAMBIOS DE ORDENES MEDICAS

No. Historia Clínica 98384774

Fecha de Registro 09/11/2023 12:19

Registro 8

Datos de Identificación		Identificación:	
Paciente:	GERMAN AURELIANO PAZ DELGADO	Identificación:	98384774
F. Nacimiento:	14/10/1972	Edad:	51 Años / 0 Meses / 25 Días
Dirección:	CALLE 13 # 18 45 BARRIO SAN ANDRES	Estado Civil:	Casado
Procedencia:	PASTO	Sexo:	Masculino
Ocupación:		Teléfono:	3108288926 3105380961
Datos de Afiliación		Nivel/Estrato:	
Entidad:	ENTIDAD PROMOTORA DE SALUD SANITAS SAS	Nivel/Estrato:	CONTRIBUTIVO NIVEL I
Plan:	REG CONTRIBUTIVO - EPS SANITAS SAS	Tipo Paciente:	Contributivo
Grupo Poblacional:		Tipo Afiliado:	Cotizante
Grupo Etnico:	008 - MESTIZO	Cama:	504B
Ingreso:	439414	Fecha Ingreso:	08/11/2023

OBSERVACIONES GENERALES - ORDENES MEDICAS

SE ABRE FOLIO PARA FORMULACION

Diagnóstico

R568 OTRAS CONVULSIONES Y LAS NO ESPECIFICADAS

Plan de Manejo

.

Medicamentos

INDICACIONES MEDICAS 09/11:

DIETA CORRIENTE

SELL0 VENOSO

OMEPRAZOL 20MG VO DIA

DIPIRONA 1 GR IV CADA 8 HORAS

FENITOINA 125MG IV CADA 8 HORAS

ONDANSETRON 8 MG IV (CONDICIONADO)

CONTROL DE SIGNOS VITALES

INFORMAR CAMBIOS

A02011 OMEPRAZOL 20 MG CAPSULA

OMEPRAZOL 20MG VO DIA

N02011 DIPIRONA SODICA 1 G /2 ML SOLUCION INYECTABLE

DIPIRONA 1 GR IV CADA 8 HORAS

N03023 FENITOINA SODICA 250 MG /5 ML SOLUCION INYECTABLE

FENITOINA 125MG IV CADA 8 HORAS

B05008 CLORURO DE SODIO 100 ML 0.9 % BOLSA

.

DMIA-103 JERINGA 10 ML 21 G X 1 1/2

.

Profesional LARRY SEBASTIAN SILVA RAMOS
Especialidad 395 - MEDICINA GENERAL

Tarjeta Profesional 1085323381



COMPañIA OPERADORA CLINICA HISPANOAMERICA S.A.S.
CARRERA 41 NO 19 D 147 AV. PANAMERICANA - (602) 7374465
Nit 900335691-2

EVOLUCION POR ESPECIALISTA

No. Historia Clínica 98384774

Fecha de Registro 09/11/2023 12:54

Registro 9

Datos de Identificación

Paciente:	GERMAN AURELIANO PAZ DELGADO	Identificación:	98384774
F Nacimiento:	14/10/1972	Edad:	51 Años / 0 Meses / 25 Días
Dirección:	CALLE 13 # 18 45 BARRIO SAN ANDRES	Estado Civil:	Casado
Procedencia:	PASTO	Sexo:	Masculino
Ocupación:		Teléfono:	3108288926 3105380961

Datos de Afiliación

Entidad:	ENTIDAD PROMOTORA DE SALUD SANITAS SAS	Nivel/Estrato:	CONTRIBUTIVO NIVEL I
Plan:	REG CONTRIBUTIVO - EPS SANITAS SAS	Tipo Paciente:	Contributivo
Grupo Poblacional:		Tipo Afiliado:	Cobzante
Grupo Etnico:	008 - MESTIZO	Cama:	504B
Ingreso:	439414	Fecha Ingreso:	08/11/2023

Especialidad

387 387 - MEDICINA INTERNA

Subjetivo

****NOTA DE EVOLUCION MEDICINA INTERNA****

PACIENTE GERMAN AURELIANO PAZ DELGADO DE 51 AÑOS DE EDAD CON DIAGNOSTICO DE:

-ESTADO CONFUSIONAL AGUDO
-CEFALEA HOLOCRANEANA

Exámen Físico

TA 1,119 / 88 T.A.M F.C 93 F.R. 20 T* 36,0 °C Glasgow 15,0 /15 SO2 92,0 %

AL EXAMEN FÍSICO PACIENTE CON AFASIA MOTORA CON HEMIPARESIA DERECHA NO ALTERACIÓN SENSITIVA NO ALTERACIÓN CEREBELOSA NO SIGNOS DE IRRITACIÓN MENÍNGEA, TOMOGRAFÍA SIN EVIDENCIA DE LESIONES ISQUÉMICAS Y HEMORRÁGICAS

Análisis

PACIENTE MASCULINO DE 51 AÑOS DE EDAD CONESTADO CONFUSIONAL AGUDO, MA SINA CEFALEA HOLOCRANEANA, QUIEN CONSULTO POR CEFALEA INICIALMENTE CON POSERIOR DESORIENTACION TEMPORO ESPACIAL, SIN EMBARGO CON MOVILIZACION DE EXTREMIDADES, ENCONTRAD EN VIA PUBLICA POR UN FAMILIAR, COMPLETAMENTE DISLALICO, NO HAY FOCALIZACION NEUROLOGICA, SE REvisa TOMOGRAFIA EN DONDE NO SE EVIDENCIAN LESIONES HEMORRAGICAS O ISQUEMICAS, POR LO CUAL SE CONSIDERA HOSPITALIZAR, EN ESPERA DE ANGIOTAC DE VASOS DE CUJELLO, SE SOLICITA DROGAS DE ABUSO, SE EXPLICA CONDUCTA A FAMILIAR QUIEN REFIERE ENTNDER Y ACEPTAR.

Conducta

PLAN:
-HOSPITALIZAR
-CONTINUAR IGUAL MANEJO MEDICO
-SS DROGAS DE ABUSO

Diagnóstico

R568 OTRAS CONVULSIONES Y LAS NO ESPECIFICADAS

Plan de Manejo

Indicaciones Médicas

Exámenes

905727 - 19939 - DROGAS DE ABUSO

1

Profesional
Especialidad

LUIS FERNANDO BOLAÑOS ASCUNTAR
387 - MEDICINA INTERNA

Tarjeta Profesional 521150

17/101

Fecha Actual : miércoles, 10 enero 2024



COMPañIA OPERADORA CLINICA HISPANOAMERICA S.A.S.
CARRERA 41 NO 19 D 147 AV. PANAMERICANA - (602) 7374465
NIT 900335691-2

CAMBIO DE ORDENES MEDICAS

No. Historia Clínica 98384774

Fecha de Registro 09/11/2023 15:55

Registro 10

Datos de Identificación		Identificación:	
Paciente:	GERMAN AURELIANO PAZ DELGADO	Identificación:	98384774
F Nacimiento:	14/10/1972	Edad:	51 Años / 0 Meses / 25 Días
Dirección:	CALLE 13 # 18 45 BARRIO SAN ANDRES	Estado Civil:	Casado
Procedencia:	PASTO	Sexo:	Masculino
Ocupación:		Teléfono:	3108288926 3105380961
Datos de Afiliación		Nivel/Estrato:	
Entidad:	ENTIDAD PROMOTORA DE SALUD SANITAS SAS	Nivel/Estrato:	CONTRIBUTIVO NIVEL I
Plan:	REG CONTRIBUTIVO - EPS SANITAS SAS	Tipo Paciente:	Contributivo
Grupo Poblacional:		Tipo Afiliado:	Cotizante
Grupo Etnico:	008 - MESTIZO	Cama:	504B
Ingreso:	439414	Fecha Ingreso:	08/11/2023

OBSERVACIONES GENERALES - ORDENES MEDICAS

SE ABRIÓ FOLIO PARA FORMULACION

Diagnóstico

R568 OTRAS CONVULSIONES Y LAS NO ESPECIFICADAS

Plan de Manejo

Medicamentos

A02016	OMEPRAZOL 40 MG POLVO LIOFILIZADO PARA RECONSTITUIR A SOLUCION INYECTABLE	1
B05008	CLORURO DE SODIO 100 ML 0.9 % BOLSA	1
DM11A-103	JERINGA 10 ML 21 G X 1 1/2	1



Profesional
Especialidad SUSAN ALEXANDRA VIRLAK MOLINA
385 - MEDICINA GENERAL

Tarjeta Profesional 1085311569



COMPañA OPERADORA CLINICA HISPANOAMERICA S.A.S.
CARRERA 41 NO 19 D 147 AV. PANAMERICANA - (602) 7374465
Nit 900335691-2

EVOLUCION POR ESPECIALISTA

No. Historia Clínica 98384774

Fecha de Registro 09/11/2023 19:20

Registro 11

Datos de Identificación		Identificación:	
Paciente:	GERMAN AURELIANO PAZ DELGADO	Identificación:	98384774
F. Nacimiento:	14/10/1972	Edad:	51 Años / 0 Meses / 25 Días
Dirección:	CALLE 13 # 18 45 BARRIO SAN ANDRES	Estado Civil:	Casado
Procedencia:	PASTO	Sexo:	Masculino
Ocupación:		Teléfono:	3108288926 3105380961
Datos de Afiliación		Nivel/Estrato:	
Entidad:	ENTIDAD PROMOTORA DE SALUD SANETAS SAS	Nivel/Estrato:	CONTRIBUTIVO NIVEL I
Plan:	REG CONTRIBUTIVO - EPS SANETAS SAS	Tipo Paciente:	Contributivo
Grupo Poblacional:		Tipo Afiliado:	Cotizante
Grupo Etnico:	008 - MESTIZO	Cama:	504B
Ingreso:	439414	Fecha Ingreso:	08/11/2023

Especialidad

441 441 - NEUROLOGIA

Subjetivo

NOTA DE EVOLUCION NEUROLOGIA

PACIENTE GERMAN AURELIANO PAZ DELGADO DE 51 AÑOS DE EDAD CON DIAGNOSTICOS DE:

-ESTADO CONFUSIONAL AGUDO
-CEFALEA HOLONCRANEANA

Examen Físico

TA 130 / 80 T.A.M F.C. 75 F.R. 20 T* 36.0 °C Glasgow 15.0 /15 SO2 95.0 %

AL EXAMEN FÍSICO PACIENTE CON AFASIA MOTORA CON HEMIPARESIA DERECHA NO ALTERACIÓN SENSITIVA NO ALTERACIÓN CEREBELOSA NO SIGNOS DE IRRITACIÓN MENÍNGEA

Análisis

PACIENTE MASCULINO DE 51 AÑOS DE EDAD EN CONTEXTO DE CEFALEA HOLONCRANEANA POSTERIOR A DESORIENTACION, ESTADO CONFUSIONAL, DISLALICO, AFASICO, SE REvisa PACIENTE CON ANGIOTAC DE CUELLO EN DONDE SE EVIDENCIA UNA DESMUNICION DEL CALIBRE DE ARTERIA CEREBRAL MEDIA CON SIGNOS DE FOCALIZACION SIGNOS INDIRECTOS DE ACV ISQUEMICO CON COMPROMISO DE REGION INSULAR Y GANGLIOS DE LA BASE, SE SOLICITA VALORACION POR PARTE DE NEUROCIROLOGIA CON DR CHECA, SE EXPLICA CONDUCTA A PACIENTE QUIEN REPIERE ENTENDER Y ACEPTAR.

Conducta

PLAN:
-SS VALORACION POR NEUROCIROLOGIA CON DR CHECA

Diagnóstico

R568 OTRAS CONVULSIONES Y LAS NO ESPECIFICADAS

Plan de Manejo

Indicaciones Médicas

Procedimientos No Quirúrgicos

Servicio 890273 CONSULTA DE PRIMERA VEZ POR ESPECIALISTA EN NEUROCIROLOGIA 1
Observaciones -SS VALORACION POR NEUROCIROLOGIA CON DR CHECA

Dr. James García Benavides
NEUROLOGO
LICENCIADO
R.M. 52-1923

Profesional JAMES GARCIA BENAVIDES
Especialidad 441 - NEUROLOGIA

Tarjeta Profesional 87067944



COMPañIA OPERADORA CLINICA HISPANOAMERICA S.A.S.
CARRERA 41 NO 19 D 147 AV. PANAMERICANA - (602) 7374465
NIT 900335691-2

EVOLUCION POR ESPECIALISTA

No. Historia Clínica 98384774

Fecha de Registro 09/11/2023 22:59

Registro 12

Datos de Identificación		Identificación:	
Paciente:	GERMAN AURELIANO PAZ DELGADO	Identificación:	98384774
F Nacimiento:	14/10/1972	Edad:	51 Años / 0 Meses / 25 Días
Dirección:	CALLE 13 # 18-45 BARRIO SAN ANDRES	Estado Civil:	Casado
Procedencia:	PASTO	Sexo:	Masculino
Ocupación:		Teléfono:	3108288926 3105380961
Datos de Afiliación		Nivel/Estrato:	
Entidad:	ENTIDAD PROMOTORA DE SALUD SANITAS SAS	Nivel/Estrato:	CONTRIBUTIVO NIVEL 1
Plan:	REG CONTRIBUTIVO - EPS SANITAS SAS	Tipo Paciente:	Contributivo
Grupo Poblacional:		Tipo Afiliado:	Cotizante
Grupo Etnico:	008 - MESTIZO	Cama:	504B
Ingreso:	439414	Fecha Ingreso:	08/11/2023

Especialidad

387 387 - MEDICINA INTERNA

Subjetivo

** EVOLUCION POR ESPECIALISTA EN MEDICINA INTERNA URGENCIAS**

PACIENTE GERMAN AURELIANO PAZ DELGADO DE 51 AÑOS DE EDAD CON DIAGNOSTICO DE:

-ENFERMEDAD CEREBROVASCULAR ISQUEMICA TIPO ATI VS LESION ESTABLECIDA

PACIENTE QUIEN ES REMITIDO DESDE LA PERIFERIA POR NEUROLOGIA CLINICA CON EVIDENCIA DE HEMIPARECIA OR LO CUAL CONSULTA

Exámen Físico

TA 116 / 88 T.A.M F.C. 98 F.R. 21 T° 36.6 °C Glasgow 15.0 /15 SO2 94.0 %

AL EXAMEN FÍSICO PACIENTE CON AFASIA MOTORA CON HEMIPARESIA DERECHA NO ALTERACIÓN SENSITIVA NO ALTERACIÓN CEREBELOSA NO SIGNOS DE IRRITACIÓN MENÍNGEA

Análisis

PACIENTE MASCULINO DE 51 AÑOS DE EDAD EN CONTEXTO DE CEFALEA HOLOCRAEANA POSTERIOR A DESORIENTACION, ESTADO CONFUSIONAL, DISLALICO, APASICO, SE REVISIA PACIENTE CON ANGIOTAC DE CUELLO EN DONDE SE EVIDENCIA UNA DESMINUCION DEL CALIBRE DE ARTERIA CEREBRAL MEDIA CON SIGNOS DE FOCALIZACION SIGNOS INDIRECTOS DE ACV ISQUEMICO CON COMPROMISO DE REGION INSULAR Y GANGLIOS DE LA BASE, SE SOLICITA ORDEN DE HOSPITALIZACION

Conducta

HOSPITALIZACION + CONCILIACION MEDICAMENTOSA

SS ORDEN DE DOPPLER DE VASOS DE CUELLO

ECOCARDIOGRAMA TRANSTORACICO

VALORACION NEUROLOGIA

Diagnóstico

R568 OTRAS CONVULSIONES Y LAS NO ESPECIFICADAS

Plan de Manejo

Indicaciones Médicas

Exámenes

881202 - 25109 - ECOCARDIOGRAMA TRANSTORACICO (ECOCARDIOGRAMA MODO M BIDIMENSIONAL Y DOPPLER COLOR)

1

Profesional LUIS FERNANDO BOLAÑOS ASCUNTAR
Especialidad 387 - MEDICINA INTERNA

Tarjeta Profesional 521350



COMPañIA OPERADORA CLINICA HISPANOAMERICA S.A.S.
CARRERA 41 NO 19 D 147 AV. PANAMERICANA - (602) 7374465
Nit 900335691-2

REVALORACION MEDICA

No. Historia Clínica 98384774

Fecha de Registro 10/11/2023 2:16

Registro 13

Datos de Identificación		Identificación:	
Paciente:	GERMAN AURELIANO PAZ DELGADO	Identificación:	98384774
F. Nacimiento:	14/10/1972	Edad:	51 Años / 0 Meses / 26 Días
Dirección:	CALLE 13 # 18 45 BARRIO SAN ANDRES	Estado Civil:	Casado
Procedencia:	PASTO	Sexo:	Masculino
Ocupación:		Teléfono:	3108288926 3105380961
Datos de Afiliación		Nivel/Estrato:	
Entidad:	ENTIDAD PROMOTORA DE SALUD SANTAS SAS	Nivel/Estrato:	CONTRIBUTIVO NIVEL I
Plan:	REG CONTRIBUTIVO - EPS SANTAS SAS	Tipo Paciente:	Contributivo
Grupo Poblacional:		Tipo Afiliado:	Cobzante
Grupo Etnico:	008 - MESTIZO	Cama:	504B
Ingreso:	439414	Fecha Ingreso:	08/11/2023

Revaloración

REVALORO PACIENTE

PACIENTE EN CONTEXTO DE:

- ESTRECHAMIENTO DE LA ACM EN TERRITORIO INSULAR Y NUCLEOS BASALES

AL MOMENTO PACIENTE REFIERE SENTIRSE BIEN.

PACIENTE HEMODINAMICA Y METABOLICAMENTE ESTABLE, SIN SIRS, SIN DIFICULTAD RESPIRATORIA, SIN SIGNOS DE BAJO GASTO, AFEBRIL, MODULANDO ADECUADAMENTE DOLOR. CON SIGNOS VITALES EN RANGOS DE NORMALIDAD, VALORADO EN CONJUNTO A ESPECIALIDAD: QUIEN SOLICITO INTERCONSULTA CON NEUROCIRUGIA, DEBIDO A COLAPSO EN SISTEMA DE SALUD, SE COMENTA EN HORAS DE LA NOCHE, A ESPECIALIDAD REQUERIDA, QUEDAMOS ATENTOS A EVOLUCION CLINICA, POR AHORA SE EXPLICA CLARAMENTE A FAMILIAR DE PACIENTE. EVOLUCION Y PRONOSTICO, REFIERE ENTENDER Y ACEPTAR.

Antecedentes

08/11/2023 12:29 Médicos NIEGA
08/11/2023 12:29 Quirúrgicos VASECTOMIA
08/11/2023 12:29 Alérgicos REFIERE ALERGIAS PENICILINA
07/12/2023 16:50 Otros NIEGA NUEVOS ANTECEDENTES

Diagnóstico

R51X . CEFALEA

Plan de Manejo

Indicaciones Médicas

Exámenes

Medicamentos

Medicamentos Suspendidos

Dr. Gabriela V. Benavides S.
Medico General
1085343117

Profesional
Especialidad

GABRIELA VALENTINA BENAVIDES SANTACRUZ
385 - MEDICINA GENERAL

Tarjeta Profesional 1085343117

21/101

Fecha Actual : miércoles, 10 enero 2024

FORMATO DE ENMIENDA

No. Historia Clínica 98384774

Fecha de Registro 10/11/2023 2:54

Registro 14

Datos de Identificación

Paciente:	GERMAN AURELIANO PAZ DELGADO	Identificación:	98384774
F Nacimiento:	14/10/1972	Edad:	51 Años / 0 Meses / 26 Días
Dirección:	CALLE 13 # 18 45 BARRIO SAN ANDRES	Estado Civil:	Casado
Procedencia:	PASTO	Sexo:	Masculino
Ocupación:		Teléfono:	3106288926 3105380961
Datos de Afiliación			
Entidad:	ENTIDAD PROMOTORA DE SALUD SANITAS SAS	Nivel/Estrato:	CONTRIBUTIVO NIVEL I
Plan:	REG CONTRIBUTIVO - EPS SANITAS SAS	Tipo Paciente:	Contributivo
Grupo Poblacional:		Tipo Afiliado:	Cotizante
Grupo Etnico:	008 - MESTIZO	Camá:	504B
Ingreso:	439414	Fecha Ingreso:	08/11/2023

Fecha y Hora Actual: 10/11/2023 02:50

Tipo de Historia: Historia Clínica Evolución Diaria

No. de Folio: 12

Fecha Folio Anterior:

Causa Enmienda: SE HACE FORMATO DE ENMIENDA PARA NOTA DE EVOLUCION POR ESPECIALISTA DR. BOLAÑOS NO CORRESPONDE A ESTE PACIENTE

Enmienda: PACIENTE NO CORRESPONDE A ESTORIA CLINICA FOLIO N° 12 HACER CASO OMISO A NOTA DE EVOLUCION

SE SUSPENDE ECOCARDIOGRAMA Y DOPPLER

Diagnóstico

Indicaciones Médicas



Profesional
Especialidad

LUIS FERNANDO BOLAÑOS ASCUNTAR
387 - MEDICINA INTERNA

Tarjeta Profesional 521350



COMPAÑIA OPERADORA CLINICA HISPANOAMERICA S.A.S.
CARRERA 41 NO 19 D 147 AV. PANAMERICANA - (602) 7374465
Nit 900335691-2

CAMBIOS DE ORDENES MEDICAS

No. Historia Clínica 98384774

Fecha de Registro 10/11/2023 3:19

Registro 15

Datos de Identificación

Paciente:	GERMAN AURELIANO PAZ DELGADO	Identificación:	98384774
F Nacimiento:	14/10/1972	Edad:	51 Años / 0 Meses / 26 Días
Dirección:	CALLE 13 # 18 45 BARRIO SAN ANDRES	Estado Civil:	Casado
Procedencia:	PASTO	Sexo:	Masculino
Ocupación:		Teléfono:	3108288926 3105380961
Datos de Afiliación		Nivel/Estrato:	CONTRIBUTIVO NIVEL I
Entidad:	ENTIDAD PROMOTORA DE SALUD SANITAS SAS	Tipo Paciente:	Contributivo
Plan:	REG CONTRIBUTIVO - EPS SANITAS SAS	Tipo Afiliado:	Cotizante
Grupo Poblacional:		Cama:	504B
Grupo Etnico:	008 - MESTIZO		
Ingreso:	439414	Fecha Ingreso:	08/11/2023

OBSERVACIONES GENERALES - ORDENES MEDICAS

SE ABRE FOLIO PARA FORMULACIÓN DE MEDICAMENTOS

Diagnóstico

R51X CEFALEA
R568 OTRAS CONVULSIONES Y LAS NO ESPECIFICADAS
R202 PARESTESIA DE LA PIEL

Plan de Manejo

.

Medicamentos

INDICACIONES MEDICAS 09/11:

DIETA CORRIENTE SELLO VENOSO OMEPRAZOL 20MG VO DIA DIPIRONA 1 GR IV CADA 8 HORAS FENITOINA 125MG IV CADA 8 HORAS ONDANSETRON 8 MG IV (CONDICIONADO) CONTROL DE SIGNOS VITALES INFORMAR CAMBIOS		1
N02011 DIPIRONA SODICA 1 G /2 ML SOLUCION INYECTABLE DIPIRONA 1 GR IV CADA 8 HORAS		2
N03023 FENITOINA SODICA 250 MG /5 ML SOLUCION INYECTABLE FENITOINA 125MG IV CADA 8 HORAS		2
B05008 CLORURO DE SODIO 100 ML 0.9 % BOLSA		5
-		
DM1A-103 JERINGA 10 ML 21 G X 1 1/2		5
-		
A02016 OMEPRAZOL 40 MG POLVO LIOFILIZADO PARA RECONSTITUIR A SOLUCION INYECTABLE		1
-		
V07001 AGUA ESTERIL 10 ML PARA INYECCION AMPOLLA		1
-		

BVA 4055500002

Profesional
Especialidad OSCAR IVAN PAREDES GOMEZ
385 - MEDICINA GENERAL

Tarjeta Profesional 1085900602

23/101

Fecha Actual : miércoles, 10 enero 2024



COMPañIA OPERADORA CLINICA HISPANOAMERICA S.A.S.
CARRERA 41 NO 19 D 147 AV. PANAMERICANA - (602) 7374465
Nit 900335691-2

HISTORIA CLINICA DE INGRESO

No. Historia Clínica 98384774

Fecha de Registro 10/11/2023 4:42

Registro 15

Datos de Identificación		Identificación:	
Paciente:	GERMAN AURELIANO FAZ DELGADO	Identificación:	98384774
F. Nacimiento:	14/10/1972	Edad:	51 Años / 0 Meses / 26 Días
Dirección:	CALLE 13 # 18 45 BARRIO SAN ANDRES	Estado Civil:	Casado
Procedencia:	PASTO	Sexo:	Masculino
Ocupación:		Teléfono:	3105288926 3105380961
Datos de Afiliación		Nivel/Estrato:	
Entidad:	ENTIDAD PROMOTORA DE SALUD SANITAS SAS	Nivel/Estrato:	CONTRIBUTIVO NIVEL I
Plan:	REG CONTRIBUTIVO - EPS SANITAS SAS	Tipo Paciente:	Contributivo
Grupo Poblacional:		Tipo Afiliado:	Cotizante
Grupo Etnico:	008 - MESTIZO	Cama:	504B
Ingreso:	439414	Fecha Ingreso:	08/11/2023

SERVICIO

Finalidad de la Consulta

Motivo de Consulta

Enfermedad Actual

HOSPITALIZACIÓN 5 PISO SUR

No Aplica

INGRESO A HOSPITALIZACIÓN 5TO PISO SUR PROCEDENTE DE URGENCIAS

PACIENTE MASCULINO DE 51 AÑOS DE EDAD, CON SOSPECHA DE DE EVENTO CEREBRAL ISQUÉMICO ACTUALMENTE CON AFASIA Y DÉFICIT MOTOR AMERITA ANGIOTAC DE VASOS DEL CUELLO Y ANGIOTAC CEREBRAL CONTRASTADA FASE ARTERIAL DE MANERA URGENTE PARA DEFINIR SI SE BENEFICIA DE TROMBECTOMÍA MECÁNICA AL MOMENTO NO PRESENTA CRITERIOS PARA TROMBOLISIS FARMACOLÓGICA, PACIENTE FUERA DE VENTANA PARA TROMBOLISIS QUÍMICA CON RESULTADOS DE ANGIOTAC COMENTAR CON NEUROLOGÍA. PACIENTE MASCULINO DE 51 AÑOS DE EDAD EN CONTEXTO DE CEFALEA HOLOGRANEANA POSTERIOR A DESORIENTACION, ESTADO CONFUSIONAL, DISLALICO, AFASICO, SE REvisa PACIENTE CON ANGIOTAC DE CUELLO EN DONDE SE EVIDENCIA UNA DISMINUCION DEL CALIBRE DE ARTERIA CEREBRAL MEDIA CON SIGNOS DE FOCALIZACION SIGNOS INDIRECTOS DE ACV ISQUÉMICO CON COMPROMISO DE REGION INSULAR Y GANGLIOS DE LA BASE, SE SOLICITA VALORACION POR PARTE DE NEUROCIRUGIA CON DR CHECA EN BASE A HALLAZGOS CLÍNICOS Y PARACLÍNICOS INGRESA A HOSPITALIZACIÓN PARA VALORACIÓN Y MANEJO INTEGRAL POR ESPECIALIDADES TRATANTES. CONTINUAMOS ATENTOS A EVOLUCIÓN CLÍNICA PARA REDEFINIR CONDUCTA. SE EXPLICA PROCEDER MÉDICO SUBSECUENTE QUIENES REFIEREN ENTENDER Y ACEPTAR MANEJO INSTAURADO.

Revisión por Sistema

Respiratorio

NO REFIERE

Órganos de los sentidos

NO REFIERE

Cardiovascular

NO REFIERE

Gastrointestinal

NO REFIERE

Genito-Urinario

NO REFIERE

Neurológico

NO REFIERE

Piel y Faneras

NO REFIERE

Osteomuscular

NO REFIERE

Endocrino

NO REFIERE

Psicosocial

NO REFIERE

Linfático

NO REFIERE

Otros

NO REFIERE

Antecedentes

08/11/2023 12:29 Médicos NIEGA
08/11/2023 12:29 Quirúrgicos VASECTOMIA
08/11/2023 12:29 Alérgicos REFIERE ALERGIA PENICILINA
07/12/2023 16:50 Otros NIEGA NUEVOS ANTECEDENTES

Exámen Físico

T.A.	130 / 80	T.A.M.	.00	F.C.	72	min	F.R.	18	min	Tº	36.40	ºC	Glasgow	14 /15
Peso	63.00	Kgs	Talla	1.71	Mts	IMC	.00	Normal		S.C.T.	.00	Mº	SO2	89
Estado de Conciencia	Alerta			Estado Respiratorio			Sin Dificultad Respiratoria							
Estado de Hidratación	Deshidratación G I			Estado General			Regular							
Estado de Animo	Normal													

CABEZA: NORMOCEFALO, NO MASAS, NO HUNDIMIENTOS, NO DEFORMIDADES.

OJOS: PUPILAS FOTOREACTIVAS, FONDO DE OJO DENTRO DE LO NORMAL ESCLERAS ANICTERICAS, CONJUNTIVAS ROSADAS.

BOCA: MUCOSAS HUMEDAS, AMIGDALAS ESUTROFICAS SIN EXUDADOS

OTOSCOPIA: SIN DEFICIT. MEMBRANA TIMPANICA INDEMN E CUELLO MOVIL SIN MASAS PULSOS CAROTIDEOS CONSERVADOS NO INGURGITACION YUGULAR



COMPañIA OPERADORA CLINICA HISPANOAMERICA S.A.S.
CARRERA 41 NO 19 D 147 AV. PANAMERICANA - (602) 7374465
Nit 900335691-2

HISTORIA CLINICA DE INGRESO

No. Historia Clínica 98384774 Fecha de Registro 10/11/2023 4:42 Registro 16

TORAX : NORMOEXPANSIVO, NO TIRAJES. NO DEFORMIDADES NI ALTERACIONES EN LA CONTINUIDAD CORAZÓN: RÍTMICO, NO SOPLOS, NO GALOPE NO FREMITO
PULMONES: MURMULLO VESICULAR CONSERVADO , BIEN VENTILADOS, NO RONCUS, NO ESTERTORES, NO SIBILANCIAS, NO SOBREGREGADOS.
ABDOMEN : BLANDO DEPRESIBLE, PERCUSION SIN ALTERACIONES, NO DOLOROSO , NO VICEROMEGALIAS, NO SIGNOS DE IRRITACION PERITONEAL, NO BLUMBERG, NO MC BURNEY, NO MURPHY NO PSOAS NO OBTURADOR PERISTALTISMO POSITIVO. PUNTOS URETERALES NEGATIVOS
PIEL : TURGENTE, AFEBRIL AL TACTO SIN LESIONES LLENADO CAPILAR MENOR A 2 SEGUNDOS NO DESCAMACIONES
GENITAL: NORMOCONFIGURADOS, PUÑO PERCUSION LUMBAR NEGATIVA BELATERAL PUNTOS PIELOURETERALES NEGATIVOS
EXTREMIDADES : SIMETRICAS EUTROFICAS SIN EDEMA PULSOS PERIFERICOS SIMETRICOS, LLENADO CAPILAR MENOR DE 3 SEGUNDOS, FUERZA 5/5 REFLEJOS CONSERVADOS LASSEGUÉ NEGATIVO, BRAGARD NEGATIVO
SNC: ALERTA , CONCIENTE, GLASGOW 15/15 PERO NO ARTICULA EL LENGUAJE

Análisis y Plan

PACIENTE MASCULINO DE 51 AÑOS DE EDAD, CON SOSPECHA DE DE EVENTO CEREBRAL ISQUÉMICO ACTUALMENTE CON AFASIA Y DÉFICIT MOTOR AMERITA ANGIOTAC DE VASOS DEL CUELLO Y ANGIOTAC CEREBRAL CONTRASTADA FASE ARTERIAL DE MANERA URGENTE PARA DEFINIR SI SE BENEFICIA DE TROMBECTOMÍA MECÁNICA AL MOMENTO NO PRESENTA CRITERIOS PARA TROMBOLISIS FARMACOLÓGICA, PACIENTE FUERA DE VENTANA PARA TROMBOLISIS QUÍMICA CON RESULTADOS DE ANGIOTAC COMENTAR CON NEUROLOGÍA. PACIENTE MASCULINO DE 51 AÑOS DE EDAD EN CONTEXTO DE CEFALEA HEMICRANEANA POSTERIOR A DESORIENTACION, ESTADO CONFUSIONAL, DESLALICO, AFASICO, SE REVISIA PACIENTE CON ANGIOTAC DE CUELLO EN DONDE SE EVIDENCIA UNA DISMINUCION DEL CALIBRE DE ARTERIA CEREBRAL MEDIA CON SIGNOS DE FOCALIZACION SIGNOS INDIRECTOS DE ACV ISQUEMICO CON COMPROMISO DE REGION INSULAR Y GANGLIOS DE LA BASE, SE SOLICITA VALORACION POR PARTE DE NEUROCIRUGIA CON DR CHECA. EN BASE A HALLAZGOS CLÍNICOS Y PARACLÍNICOS NGRESA A HOSPITALIZACIÓN PATA VALORACIÓN Y MANEJO INTEGRAL POR ESPECIALIDADES TRATANTES. CONTINUAMOS ATENTOS A EVOLUCIÓN CLÍNICA PARA REDEFINIR CONDUCTA. SE EXPLICA PROCEDER MÉDICO SUBSECUENTE QUIENES REFIEREN ENTENDER Y ACEPTAR MANEJO INSTAURADO.

Diagnóstico

- R64X ACCIDENTE VASCULAR ENCEFALICO AGUDO NO ESPECIFICADO COMO HEMORRAGICO O ISQUEMICO
- R202 PARESTESIA DE LA PIEL
- R568 OTRAS CONVULSIONES Y LAS NO ESPECIFICADAS

Plan de Manejo

Indicaciones Médicas

Conciliación y Reconciliación Medicamentosa

FUENTE DE INFORMACION	C	S	H	E	N	U	D	P	I	E	F	R	A	U	D	C	E	A	JUSTIFICACION	
																				O

RN 1085900602

Profesional OSCAR IVAN PAREDES GOMEZ
Especialidad 385 - MEDICINA GENERAL

Tarjeta Profesional 1085900602

EVOLUCION POR ESPECIALISTA

No. Historia Clínica 98384774

Fecha de Registro 10/11/2023 10:24

Registro 17

Datos de Identificación			
Paciente:	GERMAN AURELIANO PAZ DELGADO	Identificación:	98384774
F Nacimiento:	14/10/1972	Edad:	51 Años / 0 Meses / 26 Días
Dirección:	CALLE 13 # 18 45 BARRIO SAN ANDRES	Estado Civil:	Casado
Procedencia:	PASTO	Sexo:	Masculino
Ocupación:		Teléfono:	3108288926 3105380961
Datos de Afiliación			
Entidad:	ENTIDAD PROMOTORA DE SALUD SANITAS SAS	Nivel/Estrato:	CONTRIBUTIVO NIVEL I
Plan:	REG CONTRIBUTIVO - EPS SANITAS SAS	Tipo Paciente:	Contributivo
Grupo Poblacional:		Tipo Afiliado:	Cotizante
Grupo Etnico:	008 - MESTIZO	Cama:	504B
Ingreso:	439414	Fecha Ingreso:	08/11/2023

Especialiada

441 441 - NEUROLOGIA

Subjetivo****NOTA DE EVOLUCION DE NEUROLOGIA - QUINTO SUR ****

PACIENTE MASCULINO DE 51 AÑOS DE EDAD CON DIAGNOSTICOS DE:

- EVENTO CEREBROVASCULAR ISQUEMICO DE TERRITORIO DE ARTERIA CEREBRAL MEDIA DERECHA

ANTECEDENTES

ALERGICOS: PENICILINA

QUIRURGICOS: VASECTOMIA

Exámen Físico

TA 130	/ 80	T.A.M	F.C. 72	F.R. 19	T° 36.0	°C	Glasgow 14.0	/15	SO2 93.0	%
--------	------	-------	---------	---------	---------	----	--------------	-----	----------	---

CABEZA-NORMOCEFALO, NO MASAS, NO DOLOR A LA PALPACION
CUELLO MOVIL, NO ADENOPATIAS, NO DOLOR A LATERALIZACION
PUPILAS ISOCORICAS NORMOREACTIVAS, ESCLERAS ANICTERICAS
MUCOSAS ROSADAS E HIDRATADAS, OROFARINGE SIN LESIONES
TORAX: SIMETRICO, NORMOEXPANSIBLE, SIN USO DE MUSCULATURA ACCESORIA, SIN TIRAJES
CAMPOS PULMONARES LIMPIOS, BIEN VENTILADOS, NO PRESENCIA DE SOBREGREGADOS, RUIDOS CARDIACOS RITMICOS, NO PRESENCIA DE SOPLOS
ABDOMEN: NO DISTENDIDO, RUIDOS HIDROAREOS PRESENTES, BLANDO, DEPRESIBLE, NO DOLOROSO A LA PALPACION, SIN SIGNOS DE IRRITACION PERITONAL
GU:DIURESIS ESPONTANEA, PUNTOS PELOURETRALES NEGATIVOS, PUÑOOPERUCIO BILATERAL NEGATIVA
EXTREMIDADES: SIMETRICAS, CON ADECUADA PERFUSION DISTAL, LLENADO CAPILAR NORMAL
SNC: ALERTA, CONSCIENTE, AFASIA MOTORA, FUERZA CONSERVADA, NO ALTERACION SENSITIVA NO ALTERACION CEREBELOSA NO SIGNOS DE IRRITACION MENINGEA.

TAC DE CRANEO SIMPLE 08/11/2023

Los coeficientes de atenuación del parénquima cerebral son normales.

Se observa adecuada diferenciación de la sustancia gris y blanca.

No se identifican lesiones expansivas intra ni extra axiales.

No hay desplazamiento de la línea media.

El sistema ventricular tiene tamaño normal.

Calificaciones fisiológicas de la glándula pineal y de los plexos coroides.

Las estructuras de la línea media conservan la apariencia habitual.

No se identifican alteraciones de la fosa posterior ni de la región selar.

Las estructuras óseas de la bóveda y de la base del cráneo son normales.

CABEZA-NORMOCEFALO, NO MASAS, NO DOLOR A LA PALPACION

CUELLO MOVIL, NO ADENOPATIAS, NO DOLOR A LATERALIZACION

PUPILAS ISOCORICAS NORMOREACTIVAS, ESCLERAS ANICTERICAS

MUCOSAS ROSADAS E HIDRATADAS, OROFARINGE SIN LESIONES

TORAX: SIMETRICO, NORMOEXPANSIBLE, SIN USO DE MUSCULATURA ACCESORIA, SIN TIRAJES

CAMPOS PULMONARES LIMPIOS, BIEN VENTILADOS, NO PRESENCIA DE SOBREGREGADOS, RUIDOS CARDIACOS RITMICOS, NO PRESENCIA DE SOPLOS

ABDOMEN: NO DISTENDIDO, RUIDOS HIDROAREOS PRESENTES, BLANDO, DEPRESIBLE, NO DOLOROSO A LA PALPACION, SIN SIGNOS DE IRRITACION PERITONAL

GU:DIURESIS ESPONTANEA, PUNTOS PELOURETRALES NEGATIVOS, PUÑOOPERUCIO BILATERAL NEGATIVA

EXTREMIDADES: SIMETRICAS, CON ADECUADA PERFUSION DISTAL, LLENADO CAPILAR NORMAL

SNC: ALERTA, CONSCIENTE, AFASIA MOTORA, FUERZA CONSERVADA, NO ALTERACION SENSITIVA NO ALTERACION CEREBELOSA NO SIGNOS DE IRRITACION MENINGEA.

TAC DE CRANEO SIMPLE

Los coeficientes de atenuación del parénquima cerebral son normales.

Se observa adecuada diferenciación de la sustancia gris y blanca.

No se identifican lesiones expansivas intra ni extra axiales.

No hay desplazamiento de la línea media.

El sistema ventricular tiene tamaño normal.

Calificaciones fisiológicas de la glándula pineal y de los plexos coroides.

Las estructuras de la línea media conservan la apariencia habitual.

No se identifican alteraciones de la fosa posterior ni de la región selar.

EVOLUCION POR ESPECIALISTA

No. Historia Clínica 98384774

Fecha de Registro 10/11/2023 10:24

Registro 17

Las estructuras óseas de la bóveda y de la base del cráneo son normales.

Análisis

PACIENTE MASCULINO DE 51 AÑOS DE EDAD CON DIAGNOSTICO DE EVENTO CEREBROVASCULAR ISQUEMICO DE TERRITORIO DE ARTERIA CEREBRAL MEDIA DERECHA , CON REPORTE DE TOMOGRAFIA DE CRANEO DESCRIPTO, ANGIOTAC DE CUELLO DEL 09/11/2023 EN DONDE SE EVIDENCIA DISMINUCION DEL CALIBRE DE ARTERIA CEREBRAL MEDIA CON SIGNOS DE FOCALIZACION SIGNOS INDIRECTOS DE ACV ISQUEMICO CON COMPROMISO DE REGION INSULAR Y GANGLIOS DE LA BASE, ACTUALMENTE SE ENCUENTRA PENDIENTE VALORACION POR NEUROCIROLOGIA INTERVENCIONISTA DR. CHECA, PARA DEFINIR SI AMERITA ESTUDIO PANANGIOGRAFICO. EN EL MOMENTO SE DECIDE SOLICITAR ESTUDIOS DE EXTENSION HOLTER, ECOCARDIOGRAMA, ANTICUERPOS ANTINUCLEARES, ANTI DNA, FACTOR REUMATOIDEO, AC ANTI CITRULINA, AC ANTI FOSFOLIPIDOS IGG E IGM, ANTI CARDIOLIPINAS IGG E IGM, ANTICOAGULANTE LUPICO, HOMOCISTEINA, ANTI TROMBINA 3, PROTEINA C Y S DE COAGULACION , TIEMPOS , FUNCION HEPATICA, TSH , VIH, VDRL, AG SUP HEPATITIS. SE CONTINUA MANEJO CON ACIDO ACETIL SALICILICO 100MG DIA Y ATORVASTATINA 80MG DIA. SE EXPLICA CONDUCTA A FAMILIAR QUIEN REFIERE ENTENDER Y ACEPTAR.

Conducta

PLAN:

- PENDIENTE VALORACION DE NEUROCIROLOGIA - DR. CHECA
- ACIDO ACETIL SALICILICO 100MG DIA
- ATORVASTATINA 80MG DIA
- SS/ HOLTER, ECOCARDIOGRAMA
- SS/ ANTICUERPOS ANTINUCLEARES, ANTI DNA, FACTOR REUMATOIDEO, AC ANTI CITRULINA, AC ANTI FOSFOLIPIDOS IGG E IGM, ANTI CARDIOLIPINAS IGG E IGM, ANTICOAGULANTE LUPICO, HOMOCISTEINA, ANTI TROMBINA 3, PROTEINA C Y S DE COAGULACION ,
- SS/ TIEMPOS DE COAGULACION, FUNCION HEPATICA, TSH , VIH, VDRL, AG HEPATITIS.
- REVALORAR CON RESULTADOS
- CONTROL DE SIGNOS VITALES

GRACIAS

Diagnóstico

I64X ACCIDENTE VASCULAR ENCEFALICO AGUDO NO ESPECIFICADO COMO HEMORRAGICO O ISQUEMICO

Plan de Manejo

Indicaciones Médicas

Exámenes

895001 - 25126 - MONITOREO ELECTROCARDIOGRAFICO CONTINUO (HOLTER)	1
906440 - 19097 - ANTICUERPOS ANTINUCLEARES AUTOMATIZADO	1
906417 - 19087 - DNA n ANTICUERPOS SEMIAUTOMATIZADO O AUTOMATIZADO	1
906910 - 19395 - FACTOR REUMATOIDEO SEMIAUTOMATIZADO O AUTOMATIZADO	1
906466 - CITRULINA ANTICUERPOS [ANTI PEPTIDO CICLICO CITRULINADO] SEMIAUTOMATIZADO O AUTOMATIZADO	1
906422 - 19090 - FOSFOLIPIDOS ANTICUERPOS 1g G SEMIAUTOMATIZADO O AUTOMATIZADO	1
906423 - 19090 - FOSFOLIPIDOS ANTICUERPOS 1g M SEMIAUTOMATIZADO O AUTOMATIZADO	1
906466 - CITRULINA ANTICUERPOS [ANTI PEPTIDO CICLICO CITRULINADO] SEMIAUTOMATIZADO O AUTOMATIZADO	1
906408 - 19082 - CARDIOLIPINA ANTICUERPOS 1g G SEMIAUTOMATIZADO O AUTOMATIZADO	1
906409 - 19082 - CARDIOLIPINA ANTICUERPOS 1g M SEMIAUTOMATIZADO O AUTOMATIZADO	1
902004 - 19080 - ANTICOAGULANTE LUPICO	1
902007 - 19142 - ANTITROMBINA III FUNCIONAL AUTOMATIZADA	1
903022 - HOMOCISTEINA	1
902034 - PROTEINA C DE LA COAGULACION	1
902035 - PROTEINA S DE LA COAGULACION ACTIVIDAD	1
902045 - 19827 - TIEMPO DE PROTROMBINA [TP]	1
902049 - 19958 - TIEMPO DE TROMBOPLASTINA PARCIAL [TTP]	1
904902 - 19911 - HORMONA ESTIMULANTE DEL TIROIDES	1
904921 - 19917 - TIROXINA LIBRE	1
906223 - 19547 - Hepatitis B ANTICUERPOS S [ANTI-HBs] SEMIAUTOMATIZADO O AUTOMATIZADO	1



Dr. James García Benavides
NEUROLOGO
LICENCIADO
R.M. 52-1923

Profesional
Especialidad

JAMES GARCIA BENAVIDES
41 - NEUROLOGIA

Tarjeta Profesional 8706794



COMPañIA OPERADORA CLINICA HISPANOAMERICA S.A.S.
CARRERA 41 NO 19 D 147 AV. PANAMERICANA - (602) 7374465
Nit 900335691-2

CAMBIOS DE ORDENES MEDICAS

No. Historia Clínica 98384774 Fecha de Registro 10/11/2023 10:35 Registro 18

Datos de Identificación			
Paciente:	GERMAN AURELIANO PAZ DELGADO	Identificación:	98384774
F Nacimiento:	14/10/1972	Edad:	51 Años / 0 Meses / 26 Días
Dirección:	CALLE 13 # 18 45 BARRIO SAN ANDRES	Estado Civil:	Casado
Procedencia:	PASTO	Sexo:	Masculino
Ocupación:		Teléfono:	3108288926 3105380961
Datos de Afiliación			
Entidad:	ENTIDAD PROMOTORA DE SALUD SANITAS SAS	Nivel/Estrato:	CONTRIBUTIVO NIVEL I
Plan:	REG CONTRIBUTIVO - EPS SANITAS SAS	Tipo Paciente:	Contributivo
Grupo Poblacional:		Tipo Afiliado:	Cotizante
Grupo Étnico:	008 - MESTIZO	Camia:	5046
Ingreso:	439414	Fecha Ingreso:	08/11/2023

OBSERVACIONES GENERALES - ORDENES MEDICAS

SE ABRE FOLIO PARA FORMULACION DE ORDENES MEDICAS

Diagnóstico

164X ACCIDENTE VASCULAR ENCEFALICO AGUDO NO ESPECIFICADO COMO HEMORRAGICO O ISQUEMICO

Plan de Manejo

Medicamentos

INDICACIONES MEDICAS 10/11:

DIETA CORRIENTE

SELLO VENOSO

OMEPRAZOL 20MG VO DIA

DIPIRONA 1 GR IV CADA 12 HORAS

FENTOIDNA 125MG IV CADA 8 HORAS

ONDANSETRON 8 MG IV (CONDICIONADO)

CONTROL DE SIGNOS VITALES

INFORMAR CAMBIOS

N02011 DIPIRONA SODICA 1 G /2 ML SOLUCION INYECTABLE 2

DIPIRONA 1 GR IV CADA 8 HORAS

N03023 FENTOIDNA SODICA 250 MG /5 ML SOLUCION INYECTABLE 3

FENTOIDNA 125MG IV CADA 8 HORAS

A02011 OMEPRAZOL 20 MG CAPSULA 1

20 MG VO DIA

B05008 CLORURO DE SODIO 100 ML 0.9 % BOLSA 5

.

DM1A-103 JERINGA 10 ML 21 G X 1 1/2 5

.


ANGELA MARIA IBARRA HUERTAS
Médica General
C.M. 1.085.321.835

Profesional ANGELA MARIA IBARRA HUERTAS
Especialidad 385 - MEDICINA GENERAL

Tarjeta Profesional 1085321835

28/101

Fecha Actual : miércoles, 10 enero 2024



COMPañIA OPERADORA CLINICA HISPANOAMERICA S.A.S.
CARRERA 41 NO 19 D 147 AV. PANAMERICANA - (602) 7374465
NIT 900335691-2

HISTORIA CLINICA REFERENCIA

No. Historia Clínica 98384774

Fecha de Registro 10/11/2023 12:02

Registro 19

Datos de Identificación	
Paciente:	GERMAN AURELIANO PAZ DELGADO
F Nacimiento:	14/10/1972
Dirección:	CALLE 13 # 18 45 BARRIO SAN ANDRES
Procedencia:	PASTO
Ocupación:	
Datos de Afiliación	
Entidad:	ENTIDAD PROMOTORA DE SALUD SANITAS SAS
Plan:	REG CONTRIBUTIVO - EPS SANITAS SAS
Grupo Poblacional:	
Grupo Étnico:	008 - MESTIZO
Ingreso:	439414
Fecha Ingreso:	08/11/2023
Identificación:	98384774
Edad:	51 Años / 0 Meses / 26 Días
Estado Civil:	Casado
Sexo:	Masculino
Teléfono:	3108288926 3105380961
Nivel/Estrato:	CONTRIBUTIVO NIVEL I
Tipo Paciente:	Contributivo
Tipo Afiliado:	Cotizante
Cama:	504B

Referencia

SE ENVIA ORDEN PARA REALIZAR MONITOREO ELECTROCARDIOGRAFICO CONTINUO HÓLTER. A LA ESPERA DE RESPUESTA POR PARTE DE CARDIOVITAL.

Diagnóstico

I64X ACCIDENTE VASCULAR ENCEFALICO AGUDO NO ESPECIFICADO COMO HEMORRAGICO O ISQUEMICO

Plan de Manejo

Indicaciones Médicas

Liliana Ascuntar

Profesional LILIANA MARGOTH ASCUNTAR CASTILLO
Especialidad 048 - ENFERMERIA EN SALUD FAMILIAR

Tarjeta Profesional 523461

29/101

Fecha Actual : miércoles, 10 enero 2024



COMPañIA OPERADORA CLINICA HISPANOAMERICA S.A.S.
CARRERA 41 NO 19 D 147 AV. PANAMERICANA - (602) 7374465
Nit 900335691-2

CAMBIO DE ORDENES MEDICAS

No. Historia Clínica 98384774

Fecha de Registro 10/11/2023 14:40

Registro 20

Datos de Identificación			
Paciente:	GERMAN AURELIANO PAZ DELGADO	Identificación:	98384774
F Nacimiento:	14/10/1972	Edad:	51 Años / 0 Meses / 26 Días
Dirección:	CALLE 13 # 18 45 BARRIO SAN ANDRES	Estado Civil:	Casado
Procedencia:	PASTO	Sexo:	Masculino
Ocupación:		Teléfono:	3108288926 3105380961
Datos de Afiliación			
Entidad:	ENTIDAD PROMOTORA DE SALUD SANITAS SAS	Nivel/Estrato:	CONTRIBUTIVO NIVEL I
Plan:	REG CONTRIBUTIVO - EPS SANITAS SAS	Tipo Paciente:	Contributivo
Grupo Poblacional:		Tipo Afiliado:	Cotizante
Grupo Etnico:	008 - MESTIZO	Cama:	504B
Ingreso:	439414	Fecha Ingreso:	08/11/2023

OBSERVACIONES GENERALES - ORDENES MEDICAS

SE ABRE FOLIO PARA COMPLETAR FORMULACION

Diagnóstico

I64X ACCIDENTE VASCULAR ENCEFALICO AGUDO NO ESPECIFICADO COMO HEMORRAGICO O ISQUEMICO

R568 OTRAS CONVULSIONES Y LAS NO ESPECIFICADAS

Plan de Manejo

-

Medicamentos

N02011	DIPERONA SODICA 1 G / 2 ML SOLUCION INYECTABLE	1
-		
B05008	CLORURO DE SODIO 100 ML 0.9 % BOLSA	1
-		
DM11A-103	JERINGA 10 ML 21 G X 1 1/2	1
-		

Profesional LARRY SEBASTIAN SILVA RAMOS
Especialidad 385 - MEDICINA GENERAL

Tarjeta Profesional 1085323381

30/101

Fecha Actual : miércoles, 10 enero 2024



COMPañIA OPERADORA CLINICA HISPANOAMERICA S.A.S.
CARRERA 41 NO 19 D 147 AV. PANAMERICANA - (602) 7374465
Nit 900335691-2

CAMBIO DE ORDENES MEDICAS

No. Historia Clínica 98384774

Fecha de Registro 10/11/2023 15:52

Registro 21

Datos de Identificación

Paciente:	GERMAN AURELIANO PAZ DELGADO	Identificación:	98384774
F Nacimiento:	14/10/1972	Edad:	51 Años / 0 Meses / 26 Días
Dirección:	CALLE 13 # 18 45 BARRIO SAN ANDRES	Estado Civil:	Casado
Procedencia:	PASTO	Sexo:	Masculino
Ocupación:		Teléfono:	310828926 3105380961

Datos de Afiliación

Entidad:	ENTIDAD PROMOTORA DE SALUD SANITAS SAS	Nivel/Estrato:	CONTRIBUTIVO NIVEL I
Plan:	REG CONTRIBUTIVO - EPS SANITAS SAS	Tipo Paciente:	Contributivo
Grupo Poblacional:		Tipo Afiliado:	Cotizante
Grupo Etnico:	008 - MESTIZO	Cama:	504B
Ingreso:	439414	Fecha Ingreso:	08/11/2023

OBSERVACIONES GENERALES - ORDENES MEDICAS

SE ABRE FOLIO PARA SOLICITAR ECOCARDIOGRAMA TRANSTORACICO

Diagnóstico

164X ACCIDENTE VASCULAR ENCEFALICO AGUDO NO ESPECIFICADO COMO HEMORRAGICO O ISQUEMICO

Plan de Manejo

Exámenes

881202 - 25109 - ECOCARDIOGRAMA TRANSTORACICO (ECOCARDIOGRAMA MODO M BIDIMENSIONAL Y DOPPLER COLOR)

1



Profesional
Especialidad JAMES GARCIA BENAVIDES
441 - NEUROLOGIA

Tarjeta Profesional 87067944

31/101

Fecha Actual : miércoles, 10 enero 2024



COMPañIA OPERADORA CLINICA HISPANOAMERICA S.A.S.
CARRERA 41 NO 19 D 147 AV. PANAMERICANA - (602) 7374465
Nit 900335691-2

CAMBIOS DE ORDENES MEDICAS

No. Historia Clínica 98384774

Fecha de Registro 10/11/2023 17:30

Registro 22

Datos de Identificación			
Paciente:	GERMAN AURELIANO PAZ DELGADO	Identificación:	98384774
F Nacimiento:	14/10/1972	Edad:	51 Años / 0 Meses / 26 Días
Dirección:	CALLE 13 # 18 45 BARRIO SAN ANDRES	Estado Civil:	Casado
Procedencia:	PASTO	Sexo:	Masculino
Ocupación:		Teléfono:	3108288926 3105380961
Datos de Afiliación			
Entidad:	ENTIDAD PROMOTORA DE SALUD SANITAS SAS	Nivel/Estrato:	CONTRIBUTIVO NIVEL I
Plan:	REG CONTRIBUTIVO - EPS SANITAS SAS	Tipo Paciente:	Contributivo
Grupo Poblacional:		Tipo Afiliado:	Cotizante
Grupo Etnico:	008 - MESTIZO	Cama:	504B
Ingreso:	439414	Fecha Ingreso:	08/11/2023

OBSERVACIONES GENERALES - ORDENES MEDICAS

SE ABRE FOLIO PARA FORMULACION DE CAMBIOS

Diagnóstico

R64X ACCIDENTE VASCULAR ENCEFALICO AGUDO NO ESPECIFICADO COMO HEMORRAGICO O ISQUEMICO

R568 OTRAS CONVULSIONES Y LAS NO ESPECIFICADAS

Plan de Manejo

-

Medicamentos

INDICACIONES MEDICAS 10/11:

DIETA CORRIENTE
SELLO VENOSO
OMEPRAZOL 20MG VO DIA
DIPIRONA 1 GR IV CADA 12 HORAS
FENITOINA 125MG IV CADA 8 HORAS
ONDANSETRON 8 MG IV (CONDICIONADO)
ACIDO ACETIL SALICILICO 100MG DIA (NUEVO)
ATORVASTATINA 80MG DIA (NUEVO)
CONTROL DE SIGNOS VITALES
INFORMAR CAMBIOS

N0209 ACIDO ACETILSALICILICO 100 MG TABLETA

C10003 ATORVASTATINA 40 MG TABLETAS RECUBIERTAS

-

Profesional LARRY SEBASTIAN SILVA RAMOS
Especialidad 385 - MEDICINA GENERAL

Tarjeta Profesional 1085323381



COMPañIA OPERADORA CLINICA HISPANOAMERICA S.A.S.
CARRERA 41 NO 19 D 147 AV. PANAMERICANA - (602) 7374465
NIT 900335691-2

HISTORIA CLINICA EVOLUCION DIARIA

No. Historia Clínica 98384774

Fecha de Registro 10/11/2023 21:38

Registro 23

Datos de Identificación		Identificación:	
Paciente:	GERMAN AURELIANO FAZ DELGADO	Identificación:	98384774
F Nacimiento:	14/10/1972	Edad:	51 Años / 0 Meses / 26 Días
Dirección:	CALLE 13 # 18 45 BARRIO SAN ANDRES	Estado Civil:	Casado
Procedencia:	PASTO	Sexo:	Masculino
Ocupación:		Teléfono:	3108288926 3105380961
Datos de Afiliación		Nivel/Estrato:	
Entidad:	ENTIDAD PROMOTORA DE SALUD SANTAS SAS	Nivel/Estrato:	CONTRIBUTIVO NIVEL I
Plan:	REG CONTRIBUTIVO - EPS SANTAS SAS	Tipo Paciente:	Contributivo
Grupo Poblacional:		Tipo Afiliado:	Cotizante
Grupo Etnico:	008 - MESTIZO	Camas:	504B
Ingreso:	439414	Fecha Ingreso:	08/11/2023

SERVICIO HOSPITALIZACIÓN 5 PISO SUR

Subjetivo

** EVOLUCION HOSPITALIZACION 5TO PISO **

PACIENTE MASCULINO CON DIAGNOSTICOS DE:

ENFERMEDAD CEREBROVASCULAR ISQUEMICA TIPO AIT VS LESION ESTABLECIDA
PARAPAREZIA FLACIDA
ESTADO CONFUSIONAL AGUDO
CEFALEA HEMICRANEANA

Objetivo

T.A. / Tª .00 °C F.C. min F.R. min Glasgow /15 Glucometria

SO2 95.00 % SIN | CON

DREN

Exámen Físico

CABEZA: NORMOCEFALO, NO MASAS, NO HUNDIMIENTOS, NO DEFORMIDADES. OJOS: PUPILAS FOTOREACTIVAS, FONDO DE OJO DENTRO DE LO NORMAL. ESCLERAS ANICTERICAS, CONJUNTIVAS ROSADAS. BOCA: MUCOSAS HUMEDAS, AMIGDALAS ESUTROFICAS SIN EXUDADOS OTOSCOPIA: SIN DEFICIT. MEMBRANA TIMPANICA INDEMN E CUELLO MOVIL SIN MASAS PULSOS CAROTIDEOS CONSERVADOS NO INGURGITACION YUGULAR TORAX: NORMOEXPANSIVO, NO TIRAJES. NO DEFORMIDADES NI ALTERACIONES EN LA CONTINUIDAD CDRAZON: RITMICO, NO SOFLOS, NO GALOPE NO FREMITO PULMONES: MURMULLO VESICULAR CONSERVADO, BIEN VENTILADOS, NO RONCUS, NO ESTERTORES, NO SIBILANCIAS, NO SOBREGREGADOS.ABDOMEN: BLANDO DEPRESIBLE, PERCUSION SIN ALTERACIONES, NO DOLOROSO, NO VICEROMEGALIAS, NO SIGNOS DE IRRITACION PERITONEAL, NO BLUMBERG, NO MC BURNEY, NO MURPHY NO PSCAS NO OBTURADOR. PERISTALTISMO POSITIVO. PUNTOS URETERALES NEGATIVOS PIEL: TURGENTE, AFEBRIL AL TACTO SIN LESIONES LLENADO CAPILAR MENOR A 2 SEGUNDOS NO DESCAMACIONES GENITAL: NORMOCONFIGURADOS, PUÑO PERCUSION LUMBAR NEGATIVA BILATERAL PUNTOS FIELOURETERALES NEGATIVOS EXTREMIDADES: SIMETRICAS EUTROFICAS SIN EDEMA PULSOS PERIFERICOS SIMETRICOS, LLENADO CAPILAR MENOR DE 3 SEGUNDOS, FUERZA 5/5 REFLEJOS CONSERVADOS LASSEGUE NEGATIVO, BRAGARD NEGATIVO SNC: ALERTA, CONCIENTE, GLASGOW 15/15 PERO NO ARTICULA EL LENGUAJE

Resultados Paraclínicos

Análisis

PACIENTE CON CUADRO CLINICO DESCRITO QUIEN AL MOMENTO DE LA VALORACION SE PRESENTA ESTABLE HEMODINAMICAMENTE, SIN SIGNOS DE BAJO GASTO, SIN SIGNOS DE DIFICULTAD RESPIRATORRIA, SIN DETERIORO DE GLASGOW, SIN EMBARGO PERSISTENCIA DE DISLALIA Y FASICULACIONES, VALORADO EL DIA DE HOY POR ESPECIALIDAD DE NEUROLOGIA QUIEN INICIA MANEJO CON ASA, ATORVASTATINA, SE SOLICITAN ESTUDIOS DE EXTENCIÓN, CONTINUA MANEJO MEDICO INSTAURADO POR ESPECIALIDAD TRATANTE

Diagnóstico

I64X ACCIDENTE VASCULAR ENCEFALICO AGUDO NO ESPECIFICADO COMO HEMORRAGICO O ISQUEMICO

R56B OTRAS CONVULSIONES Y LAS NO ESPECIFICADAS

Plan de Manejo

Indicaciones Médicas

Profesional Especialidad LARRY SEBASTIAN SILVA RAMOS
385 - MEDICINA GENERAL

Tarjeta Profesional 1085323381

33/101

Fecha Actual : miércoles, 10 enero 2024

LICENCIADO A: [COMPañIA OPERADORA CLINICA HISPANOAMERICA] NIT [900335691-2]



COMPañIA OPERADORA CLINICA HISPANOAMERICA S.A.S.
CARRERA 41 NO 19 D 147 AV. PANAMERICANA - (602) 7374465
NIT 900335691-2

CAMBIOS DE ORDENES MEDICAS

No. Historia Clínica 98384774

Fecha de Registro 11/11/2023 6:16

Registro 24

Datos de Identificación		Identificación:	
Paciente:	GERMAN AURELIANO PAZ DELGADO	Identificación:	98384774
F Nacimiento:	14/10/1972	Edad:	51 Años / 0 Meses / 27 Días
Dirección:	CALLE 13 # 18 45 BARRIO SAN ANDRES	Estado Civil:	Casado
Procedencia:	PASTO	Sexo:	Masculino
Ocupación:		Teléfono:	3106288926 3105380961
Datos de Afiliación		Nivel/Estrato:	
Entidad:	ENTIDAD PROMOTORA DE SALUD SANITAS SAS	Nivel/Estrato:	CONTRIBUTIVO NIVEL I
Plan:	REG CONTRIBUTIVO - EPS SANITAS SAS	Tipo Paciente:	Contributivo
Grupo Poblacional:		Tipo Afiliado:	Cotizante
Grupo Etnico:	008 - MESTIZO	Cama:	504B
Ingreso:	439414	Fecha Ingreso:	08/11/2023

OBSERVACIONES GENERALES - ORDENES MEDICAS

SE ABRE FOLIO PARA REPORTAR PARACLINICS:

11/11/23: TSH:5.88, T4 LIBRE:13.07
TP:13.2, INR:1.02, TPT:28

PARACLINICOS DE TIROIDES EN RANGO NORMAL. TIEMPOS DE COAGULACIONNO PROLONGADOS.

Diagnóstico

164X ACCIDENTE VASCULAR ENCEFALICO AGUDO NO ESPECIFICADO COMO HEMORRAGICO O ISQUEMICO
R51X CEFALEA
R202 PARESTESIA DE LA PIEL

Plan de Manejo

Profesional
Especialidad PAOLA ANDREA LIMA MESSIAS
385 - MEDICINA GENERAL

Tarjeta Profesional 36950658

34/101

Fecha Actual : miércoles, 10 enero 2024

CAMBIOS DE ORDENES MEDICAS

No. Historia Clínica 98384774

Fecha de Registro 11/11/2023 10:55

Registro 25

Datos de Identificación			
Paciente:	GERMAN AURELIANO PAZ DELGADO	Identificación:	98384774
F Nacimiento:	14/10/1972	Edad:	51 Años / 0 Meses / 27 Días
Dirección:	CALLE 13 # 18 45 BARRIO SAN ANDRES	Estado Civil:	Casado
Procedencia:	PASTO	Sexo:	Masculino
Ocupación:		Teléfono:	3108288926 3105380961
Datos de Afiliación			
Entidad:	ENTIDAD PROMOTORA DE SALUD SANITAS SAS	Nivel/Estrato:	CONTRIBUTIVO NIVEL I
Plan:	REG CONTRIBUTIVO - EPS SANITAS SAS	Tipo Paciente:	Contributivo
Grupo Poblacional:		Tipo Afiliado:	Cotizante
Grupo Etnico:	008 - MESTIZO	Cama:	504B
Ingreso:	439414	Fecha Ingreso:	08/11/2023

OBSERVACIONES GENERALES - ORDENES MEDICAS

SE ABRE FOLIO PARA FORMULACIÓN DE MEDICAMENTOS

Diagnóstico

164X ACCIDENTE VASCULAR ENCEFALICO AGUDO NO ESPECIFICADO COMO HEMORRAGICO O ISQUEMICO
R202 PARESTESIA DE LA PIEL
R51X CEFALEA

Plan de Manejo

-

Medicamentos

INDICACIONES MEDICAS (11/11/24):

DIETA CORRIENTE
SELLO VENOSO

OMEPRAZOL 20MG VO DIA
DIPIRONA 1 GR IV CADA 12 HORAS
FENITOINA 125MG IV CADA 8 HORAS
ONDANSETRON 8 MG IV (CONDICIONADO)
ACIDO ACETIL SALICILICO 100MG DIA
ATORVASTATINA 80MG DIA
SEGUIMIENTO POR NEUROLOGIA + M. INTERNA
CONTROL DE SIGNOS VITALES
INFORMAR CAMBIOS

N02011	DIPIRONA SODICA 1 G /2 ML SOLUCION INYECTABLE	2.
	DIPIRONA 1 GR IV CADA 8 HORAS	
N03023	FENITOINA SODICA 250 MG /5 ML SOLUCION INYECTABLE	3.
	FENITOINA 125MG IV CADA 8 HORAS	
A02011	OMEPRAZOL 20 MG CAPSULA	1.
	20 MG VO DIA	
B05008	CLORURO DE SODIO 100 ML 0.9 % BOLSA	5.
DM11A-103	JERINGA 10 ML 21 G X 1 1/2	5.
N02009	ACIDO ACETILSALICILICO 100 MG TABLETA	1.
C10003	ATORVASTATINA 40 MG TABLETAS RECUBIERTAS	2.



BH 4095500002

Profesional OSCAR IVAN PAREDES GOMEZ
Especialidad 385 - MEDICINA GENERAL

Tarjeta Profesional 1085900602

EVOLUCION POR ESPECIALISTA

No. Historia Clínica 98384774

Fecha de Registro 11/11/2023 12:16

Registro 26

Datos de Identificación		Identificación:	
Paciente:	GERMAN AURELIANO PAZ DELGADO	Identificación:	98384774
F Nacimiento:	14/10/1972	Edad:	51 Años / 0 Meses / 27 Días
Dirección:	CALLE 13 # 18 45 BARRIO SAN ANDRES	Estado Civil:	Casado
Procedencia:	PASTO	Sexo:	Masculino
Ocupación:		Teléfono:	3108288926 3105380961
Datos de Afiliación		Nivel/Estrato:	
Entidad:	ENTIDAD PROMOTORA DE SALUD SANTAS SAS	Nivel/Estrato:	CONTRIBUTIVO NIVEL 1
Plan:	REG CONTRIBUTIVO - EPS SANTAS SAS	Tipo Paciente:	Contributivo
Grupo Poblacional:		Tipo Afiliado:	Cotizante
Grupo Etnico:	008 - MESTIZO	Cama:	504B
Ingreso:	439414	Fecha Ingreso:	08/11/2023

Especialidad

387 387 - MEDICINA INTERNA

Subjetivo

EVOLUCIÓN MEDICINA INTERNA REVISTA 6 AM

PACIENTE GERMAN AURELIANO PAZ DELGADO DE 51 AÑOS DE EDAD CON DIAGNOSTICO DE:

-ENFERMEDAD CEREBROVASCULAR ISQUEMICA TIPO ATI VS LESION ESTABLECIDA

ANTECEDENTE:

ALÉRGICO A PENICILINA

SUBJETIVO: PACIENTE CON CURSO CLÍNICO ESTABLE, SIN DETERIORO

Exámen Físico

TA 140 / 70 T.A.M F.C. 92 F.R. 20 T* 37.2 °C Glasgow 15.0 /15 SO2 95.0 %

CABEZA: NORMOCEFALO, NO MASAS, NO HUNDIMIENTOS, NO DEFORMIDADES. OJOS: PUPILAS FOTOREACTIVAS, FONDO DE OJO DENTRO DE LO NORMAL. ESCLERAS ANICTERICAS, CONJUNTIVAS ROSADAS. BOCA: MUCOSAS HUMEDAS, AMIGDALAS EUTROFICAS SIN EXUDADOS OTOSCOPIA: SIN DEFICIT. MEMBRANA TIMPÁNICA INDEMN E CUERLO MOVIL SIN MASAS PULSOS CAROTIDEOS CONSERVADOS NO INGURGITACION YUGULAR TORAX : NORMOEXPANSIVO, NO TIRAJES. NO DEFORMIDADES NI ALTERACIONES EN LA CONTINUIDAD CORAZON: RITMICO, NO SOPLOS, NO GALOPE NO FREMITO PULMONES: MURMULLO VESICULAR CONSERVADO, BIEN VENTILADOS, NO RONCUS, NO ESTERTORES, NO SIBILANCIAS, NO SOBREGREGADOS.ABDOMEN : BLANDO DEPRESIBLE, PERCUSION SIN ALTERACIONES, NO DOLOROSO, NO VICEROMEGALIAS, NO SIGNOS DE IRRITACION PERITONEAL, NO BLUMBERG, NO MC BURNEY, NO MURPHY. NO PSOAS NO OBTURADOR PERISTALTISMO POSITIVO. PUNTOS URETERALES NEGATIVOS PIEL : TURGENTE, AFEBRIL AL TACTO SIN LESIONES LLENADO CAPILAR MENOR A 2 SEGUNDOS NO DESCAMACIONES GENITAL: NORMOCONFIGURADOS, PUÑO PERCUSION LUMBAR NEGATIVA BLATERAL PUNTOS PIEL/URETERALES NEGATIVOS EXTREMIDADES : SIMETRICAS EUTROFICAS SIN EDEMA PULSOS PERIFERICOS SIMETRICOS, LLENADO CAPILAR MENOR DE 3 SEGUNDOS, FUERZA 5/5 REFLEJOS CONSERVADOS LASSEGUER NEGATIVO, BRAGARD NEGATIVO SNC: ALERTA, CONCIENTE, GLASGOW 15/15 PERO NO ARTICULA EL LENGUAJE

Análisis

PACIENTE CON ENCEFALOPATÍA EN ESTUDIO, POR PARTE DE NEUROLOGÍA QUIEN SOLICITA ESTUDIOS LOS CUALES ESTÁN PENDIENTES Y LOS ACTUALES NO REVELAN CAUSA APARENTE DE SU ESTADO NEUROLÓGICO ACTUAL. CURSO CLÍNICO ESTABLE, SIN DETERIORO. ESPERAMOS RESULTADOS DE PARACLÍNICOS Y SEGUIMIENTO POR NEUROLOGÍA.

Conducta

PLAN

- PENDIENTE RESULTADOS DE ESTUDIOS
- SEGUIMIENTO POR NEUROLOGÍA

Diagnóstico

S64X ACCIDENTE VASCULAR ENCEFALICO AGUDO NO ESPECIFICADO COMO HEMORRAGICO O ISQUEMICO

R51X CEFALEA

R202 PARESTESIA DE LA PIEL

Plan de Manejo**Indicaciones Médicas**


Profesional
Especialidad

SILVANA ROSARIO ESTRADA ESCOBAR
387 - MEDICINA INTERNA

Tarjeta Profesional 521048-04



COMPañIA OPERADORA CLINICA HISPANOAMERICA S.A.S.
CARRERA 41 NO D 147 AV. PANAMERICANA - (602) 7374465
Nit 900335691-2

No. Historia Clínica 98384774

EVOLUCION POR ESPECIALISTA
Fecha de Registro 11/11/2023 12:16

Registro 26

37/101

Fecha Actual : miércoles, 10 enero 2024



COMPañIA OPERADORA CLINICA HISPANOAMERICA S.A.S.
CARRERA 41 NO 19 D 147 AV. PANAMERICANA - (602) 7374465
NIT 900335691-2

HISTORIA CLINICA EVOLUCION DIARIA

No. Historia Clínica 98384774

Fecha de Registro 11/11/2023 14:41

Registro 27

Datos de Identificación		Identificación:	
Paciente:	GERMAN AURELIANO PAZ DELGADO	Identificación:	98384774
F Nacimiento:	14/10/1972	Edad:	51 Años / 0 Meses / 27 Días
Dirección:	CALLE 13 # 18-45 BARRIO SAN ANDRES	Estado Civil:	Casado
Procedencia:	PASTO	Sexo:	Masculino
Ocupación:		Teléfono:	3106288926 3105380961
Datos de Afiliación		Nivel/Estrato:	
Entidad:	ENTIDAD PROMOTORA DE SALUD SANITAS SAS	Nivel/Estrato:	CONTRIBUTIVO NIVEL 1
Plan:	REG CONTRIBUTIVO - EPS SANITAS SAS	Tipo Paciente:	Contributivo
Grupo Poblacional:		Tipo Afiliado:	Cotizante
Grupo Etnico:	008 - MESTIZO	Cama:	504B
Ingreso:	439414	Fecha Ingreso:	08/11/2023

SERVICIO

HOSPITALIZACIÓN 5 PISO SUR

Subjetivo

PACIENTE MASCULINO DE 51 AÑOS CON DIAGNOSTICOS DE:

ENFERMEDAD CEREBROVASCULAR ISQUEMICA TIPO AIT VS LESION ESTABLECIDA
PARAPAREIA FLACIDA
ESTADO CONFUSIONAL AGUDO
CEFALEA HOLOCRANEANA

S/ PACIENTE PERSISTE CON AFASIA NO REFIERE NUEVOS SINTOMAS

Objetivo

T.A. 116 / 71 86 T° 36.00 °C F.C. 64 min F.R. 20 min Glasgow 15 /15 Glucometría

SO2 92.00 % SIN | CON

DREN

Exámen Físico

CABEZA: NORMOCEFALO, NO MASAS, NO HUNDIMIENTOS, NO DEFORMIDADES. OJOS: PUPILAS PUPILAREACTIVAS, FONDO DE OJO DENTRO DE LO NORMAL
ESCLERAS ANICTERICAS, CONJUNTIVAS ROSADAS. BOCA: MUJOSAS HUMEDAS, AMIGDALAS ESUTROFICAS SIN EXUDADOS OTOSCOPIA: SIN DEFICIT.
MEMBRANA TIMPANICA INDEMN EUELLO MOVIL SIN MASAS PULSOS CAROTIDEOS CONSERVADOS NO INGURGITACION YUGULAR TORAX : NORMOEXPANSIVO,
NO TIRAJES, NO DEFORMIDADES NI ALTERACIONES EN LA CONTINUIDAD CORAZON: RITMICO, NO SOPLOS, NO GALOPE NO FREMITO PULMONES: MURMULLO
VESICULAR CONSERVADO, BIEN VENTILADOS, NO RONCUS, NO ESTERTORES, NO SIBILANCIAS, NO SOBREGREGADOS.ABDOMEN : BLANDO DEPRESIBLE,
PERCUSION SIN ALTERACIONES, NO DOLOROSO, NO VICEROMEGALIAS, NO SIGNOS DE IRRITACION PERITONEAL, NO BLUMBERG, NO MC BURNIEY, NO
MURPHY NO PPOSAS NO OBTURADOR. PERISTALTISMO POSITIVO. PUNTOS URETERALES NEGATIVOS PIEL : TURGENTE, AFEBRIL AL TACTO SIN LESIONES
LLENADO CAPILAR MENOR A 2 SEGUNDOS NO DESCAMACIONES GENITAL: NORMOCONFIGURADOS, PUÑO PERCUSION LUMBAR NEGATIVA BILATERAL PUNTOS
PIELURETERALES NEGATIVOS EXTREMIDADES : SIMETRICAS ULTROFICAS SIN EDEMA PULSOS PERIFERICOS SIMETRICOS, LLENADO CAPILAR MENOR DE 3
SEGUNDOS, FUERZA 5/5 REFLEJOS CONSERVADOS LASSEGUIE NEGATIVO, BRAGARD NEGATIVO SNC: ALERTA, CONCIENTE, GLASGOW 15/15 PERO NO
ARTICULA EL LENGUAJE

Resultados Paraclínicos

09/11/23: CH: LEU:5810, NEU:68, HB:17.5, HCTO:52, PLQ:314000, CR: 1.04VDH: NO REACTIVO. PANEL DROGAS DE ABUSO, PRUEBAS DE TAMIZACIÓN
Antifetaminas NegativoBenzodicepinas: NegativoMetadona NegativoAntidepresivos Triciclicos: NegativoBarbitúricos Positivometanfetaminas NegativoMetanfetaminas
NegativoCocaina (Benzolicoquina) NegativoOpíoides NegativoTetrahidrocannabinoides (Marihuana) Negativo11/11/23: TSH:5.88, T4 LIBRE:13.07TP:13.2, INR:1.02,
TPT:28

Análisis

PACIENTE EN EL MOMENTO CLINICAMENTE ESTABLE SIN SIGNOS DE SIRIS SIN SIGNOS DE BAJO GASTO EN CONTEXTO DE ENCEFALOPATÍA EN ESTUDIO, POR
PARTE DE NEUROLOGÍA QUIEN SOLICITA ESTUDIOS LOS CUALES ESTÁN PENDIENTES YMEDICINA INTERNA INDICA CONTINUAR CON IGUAL MANEJO SE
EXPLICA CONDUCTA A PACIENTE REFIERE ENTENDER Y ACEPTAR.

Diagnóstico

R64X ACCIDENTE VASCULAR ENCEFALICO AGUDO NO ESPECIFICADO COMO HEMORRAGICO O ISQUEMICO

R51X CEFALEA

R202 PARESTESIA DE LA PIEL

Plan de Manejo

Indicaciones Médicas

Profesional
Especialidad

DAYANA STEPHANY ANDRADE MELO
385 - MEDICINA GENERAL

Tarjeta Profesional 1085262026

38/101

Fecha Actual : miércoles, 10 enero 2024

LICENCIADO A: [COMPañIA OPERADORA CLINICA HISPANOAMERICA] NIT [900335691-2]



COMPAÑIA OPERADORA CLINICA HISPANOAMERICA S.A.S.
CARRERA 41 NO 19 D 147 AV. PANAMERICANA - (602) 7374465
Nit 900335691-2

HISTORIA CLINICA EVOLUCION DIARIA**No. Historia Clínica** 98384774**Fecha de Registro** 12/11/2023 11:10**Registro** 28CONTROL DE SIGNOS VITALES
INFORMAR CAMBIOSA02011 OMEPRAZOL 20 MG CAPSULA
20 MG VO DEA

N02009 ACIDO ACETILSALICILICO 100 MG TABLETA

C10003 ATORVASTATINA 40 MG TABLETAS RECUBIERTAS

Profesional DAYANA STEPHANY ANDRADE MELO
Especialidad 385 - MEDICINA GENERAL

Tarjeta Profesional 1085262026

EVOLUCION POR ESPECIALISTA

No. Historia Clínica 98384774

Fecha de Registro 12/11/2023 12:01

Registro 29

Datos de Identificación		Identificación:	
Paciente:	GERMAN AURELIANO PAZ DELGADO	Identificación:	98384774
F Nacimiento:	14/10/1972	Edad:	51 Años / 0 Meses / 28 Días
Dirección:	CALLE 13 # 18 45 BARRIO SAN ANDRES	Estado Civil:	Casado
Procedencia:	PASTO	Sexo:	Masculino
Ocupación:		Teléfono:	3108288926 3105380961
Datos de Afiliación		Nivel/Estrato:	
Entidad:	ENTIDAD PROMOTORA DE SALUD SANITAS SAS	Nivel/Estrato:	CONTRIBUTIVO NIVEL 1
Plan:	REG CONTRIBUTIVO - EPS SANITAS SAS	Tipo Paciente:	Contributivo
Grupo Poblacional:		Tipo Afiliado:	Cotizante
Grupo Etnico:	008 - MESTIZO	Cama:	504B
Ingreso:	439414	Fecha Ingreso:	08/11/2023

Especialidad

387 387 - MEDICINA INTERNA

Subjetivo

PACIENTE GERMAN AURELIANO PAZ DELGADO DE 51 AÑOS DE EDAD CON DIAGNOSTICO DE:

-ESTADO CONFUSIONAL AGUDO RESUELTO
-PARAPARECIA FLACIDA
-ENFERMEDAD CEREBROVASCULAR ISQUEMICA EN ESTUDIO

ANTECEDENTE

-ALERGICO A PENICILINA

S/ PACIENTE CON CURSO CLINICO ESTABLE, SIN DETERIORO

Exámen Físico

TA 138 / 90 T.A.M F.C. 88 F.R. 14 T° 36.1 °C Glasgow 15.0 /15 SO2 97.0 %

CABEZA: NORMOCEFALO, NO MASAS, NO HUNDIMIENTOS, NO DEFORMIDADES. OJOS: PUPILAS FOTOREACTIVAS, FONDO DE OJO DENTRO DE LO NORMAL. ESCLERAS ANICTERICAS, CONJUNTIVAS ROSADAS. BOCA: MUCOSAS HUMEDAS, AMIGDALAS ESUTROFICAS SIN EXUDADOS OTOSCOPIA: SIN DEFICIT. MEMBRANA TIMPANICA INDEMNEM CUELLO MOVIL SIN MASAS PULSOS CAROTIDEOS CONSERVADOS NO INGURGITACION YUGULAR TORAX : NORMOEXPANSIVO, NO TRAJES. NO DEFORMIDADES NI ALTERACIONES EN LA CONTINUIDAD CORAZON: RITMICO, NO SOPLOS, NO GALOPE NO FREMITO PULMONES: MURMULLO VESICULAR CONSERVADO, BIEN VENTILADOS, NO RONCUS, NO ESTERTORES, NO SIBILANCIAS, NO SOBREGREGADOS.ABDOMEN : BLANDO DEPRESIBLE. PERCUSION SIN ALTERACIONES, NO DOLOROSO, NO VICEROMEGALIAS, NO SIGNOS DE IRRITACION PERITONEAL, NO BLUMBERG, NO MC BURNEY, NO MURPHY NO PSOAS NO OBTURADOR. PERISTALTISMO POSITIVO. PUNTOS URETERALES NEGATIVOS PIEL : TURGENTE, AFEBRIL AL TACTO SIN LESIONES LLENADO CAPILAR MENOR A 2 SEGUNDOS NO DESCAMACIONES GENITAL: NORMOCONFIGURADOS, PUÑO PERCUSION LUMBAR NEGATIVA BILATERAL PUNTOS FELLOURETERALES NEGATIVOS EXTREMIDADES : SIMETRICAS EUTROFICAS SIN EDEMA PULSOS PERIFERICOS SIMETRICOS, LLENADO CAPILAR MENOR DE 3 SEGUNDOS, FUERZA 5/5 REFLEJOS CONSERVADOS LASSEGUE NEGATIVO, BRAGARD NEGATIVO SNC: ALERTA, CONCIENTE, GLASGOW 15/15 UNICO DEFICIT QUE PERSISTE ES LA AFASIA

Análisis

PACIENTE CON HISTORIA CLINICA ANOTADA EN ESTUDIO DE ENFERMEDAD CEREBROVASCULAR POSIBLE, EN QUIEN DESDE EL PUNTO DE VISTA NEUROLOGICO PERSISTE AFASIA MOTORA, SIN OTRO DEFICIT ASOCIADO DESCRITO AL INICIO DE CUADRO CLINICO, EN EL MOMENTO SE MANTIENE ESTABLE DESDE EL PUNTO DE VISTA HEMODINAMICO Y RESPIRATORIA SIN SIGNOS DE BAJO GASTO O SEBRE CARGA, SIN ENTIDAD INFECCIOSA, BAJO TERAPIA DE PREVENICION SECUNDARIA A LA ESPERA DE RESULTADOS DE ESTUDIOS COMPLEMENTARIOS

Conducta

PLAN
ESPERA DE ESTUDIOS COMPLEMENTARIOS

Diagnóstico

I64X ACCIDENTE VASCULAR ENCEFALICO AGUDO NO ESPECIFICADO COMO HEMORRAGICO O ISQUEMICO

R20Z PARESTESIA DE LA PIEL

R51X CEFALEA

Plan de Manejo

Indicaciones Médicas



Profesional
Especialidad SILVANA ROSARIO ESTRADA ESCOBAR
387 - MEDICINA INTERNA

Tarjeta Profesional 521048-04



COMPañIA OPERADORA CLINICA HISPANOAMERICA S.A.S.
CARRERA 41 NO 19 D 147 AV. PANAMERICANA - (602) 7374465
Nit 900335691-2

CAMBIOS DE ORDENES MEDICAS

No. Historia Clínica 98384774

Fecha de Registro 13/11/2023 11:53

Registro 30

Datos de Identificación		Identificación	
Paciente:	GERMAN AURELIANO PAZ DELGADO	Identificación:	98384774
F Nacimiento:	14/10/1972	Edad:	51 Años / 0 Meses / 29 Días
Dirección:	CALLE 13 # 18-45 BARRIO SAN ANDRES	Estado Civil:	Casado
Procedencia:	PASTO	Sexo:	Masculino
Ocupación:		Teléfono:	310828926 3105380961
Datos de Afiliación		Nivel/Estrato:	
Entidad:	ENTIDAD PROMOTORA DE SALUD SANITAS SAS	Nivel/Estrato:	CONTRIBUTIVO NIVEL I
Plan:	REG CONTRIBUTIVO - EPS SANITAS SAS	Tipo Paciente:	Contributivo
Grupo Poblacional:		Tipo Afiliado:	Cotizante
Grupo Etnico:	008 - MESTIZO	Cama:	504B
Ingreso:	439414	Fecha Ingreso:	08/11/2023

OBSERVACIONES GENERALES - ORDENES MEDICAS

SE ABRE FOLIO PARA FORMULACION

Diagnóstico

I64X ACCIDENTE VASCULAR ENCEFALICO AGUDO NO ESPECIFICADO COMO HEMORRAGICO O ISQUEMICO
R202 PARESTESIA DE LA PIEL
R51X CEFALEA

Plan de Manejo

Medicamentos

MEDICINA INTERNA (13/11/24):

DIETA CORRIENTE
SELLO VENOSO
OMEPRAZOL 20MG VO DIA
ACIDO ACETIL SALICILICO 100MG DIA
ATORVASTATINA 80MG DIA

SS/ RESONANCIA SIMPLE Y CONTRASTADA

CONTROL DE SIGNOS VITALES
INFORMAR CAMBIOS

A02011	OMEPRAZOL 20 MG CAPSULA	1
20 MG VO DIA		
N02009	ACIDO ACETILSALICILICO 100 MG TABLETA	1
-		
C10003	ATORVASTATINA 40 MG TABLETAS RECUBIERTAS	2
-		

Profesional
Especialidad PAOLA ANDREA LIMA MESIAS
385 - MEDICINA GENERAL

Tarjeta Profesional 36950658



COMPañIA OPERADORA CLINICA HISPANOAMERICA S.A.S.
CARRERA 41 NO 19 D 147 AV. PANAMERICANA - (602) 7374465
Nit 900335691-2

EVOLUCION POR ESPECIALISTA
No. Historia Clínica 98384774 Fecha de Registro 13/11/2023 15:53 Registro 31

Datos de Identificación		Identificación:	
Paciente:	GERMAN AURELIANO PAZ DELGADO	Identificación:	98384774
F. Nacimiento:	14/10/1972	Edad:	51 Años / 0 Meses / 29 Días
Dirección:	CALLE 13 # 18 45 BARRIO SAN ANDRES	Estado Civil:	Casado
Procedencia:	PASTO	Sexo:	Masculino
Ocupación:		Teléfono:	310828926 3105380961
Datos de Afiliación		Nivel/Estrato:	
Entidad:	ENTIDAD PROMOTORA DE SALUD SANITAS SAS	Nivel/Estrato:	CONTRIBUTIVO NIVEL I
Plan:	REG CONTRIBUTIVO - EPS SANITAS SAS	Tipo Paciente:	Contributivo
Grupo Poblacional:		Tipo Afiliado:	Cotizante
Grupo Etnico:	008 - MESTIZO	Cama:	504B
Ingreso:	439414	Fecha Ingreso:	08/11/2023

Especialidad

387 387 - MEDICINA INTERNA

Subjetivo

*** EVOLUCION POR MEDICINA INTERNA ****

PACIENTE GERMAN AURELIANO PAZ DELGADO DE 51 AÑOS DE EDAD CON DIAGNOSTICO DE:

-ESTADO CONFUSIONAL AGUDO RESUELTO
-PARAPARECIA FLACIDA
-ENFERMEDAD CEREBROVASCULAR ISQUEMICA EN ESTUDIO

ANTECEDENTE

-ALERGICO A PENICILINA

S/ PACIENTE CON CURSO CLINICO ESTABLE, SIN DETERIORO

Exámen Físico

TA 110 / 78 T.A.M F.C. 69 F.R. 20 T° 36.3 °C Glasgow 15.0 / 15 SO2 92.0 %

CABEZA: NORMOCEFALO, NO MASAS, NO HUNDIMIENTOS, NO DEFORMIDADES. OJOS: PUPILAS FOTOREACTIVAS, FONDO DE OJO DENTRO DE LO NORMAL. ESCLERAS ANICTERICAS, CONIUNTIVAS ROSADAS. BOCA: MUCOSAS HUMEDAS, AMIGDALAS ESUTROFICAS SIN EXUDADOS OTOSCOPIA: SIN DEFICIT. MEMBRANA TIMPANICA INDEMNTE CUELLO MOVIL SIN MASAS PULSOS CAROTIDEOS CONSERVADOS NO INGLURGITACION YUGULAR TORAX: NORMOEXPANSIVO, NO TIRAJES. NO DEFORMIDADES NI ALTERACIONES EN LA CONTINUIDAD CORAZON: RITMICO, NO SOPLOS, NO GALOPE NO FREMITO. PULMONES: MURMULLO VESICULAR CONSERVADO, BIEN VENTILADOS, NO RONCUS, NO ESTERTORES, NO SIBILANCIAS, NO SOBREGREGADOS.ABDOMEN: BLANCO DEPRESIBLE, PERCUSION SIN ALTERACIONES, NO DOLOROSO, NO VICEROMEGALIAS, NO SIGNOS DE IRRITACION PERITONEAL, NO BLUMBERG, NO MC BURNERY, NO MURPHY NO PSOAS NO OBTURADOR. PERISTALTISMO POSITIVO. PUNTOS URETERALES NEGATIVOS PIEL: TURGENTE, AFEBRIL AL TACTO SIN LESIONES LLENADO CAPILAR MENOR A 2 SEGUNDOS NO DESCAMACIONES GENITAL: NORMOCONFIGURADOS, PUÑO PERCUSION LUMBAR NEGATIVA BILATERAL PUNTOS FIELOURETERALES NEGATIVOS EXTREMIDADES: SIMETRICAS EUTROFICAS SIN EDEMA PULSOS PERIFERICOS SIMETRICOS, LLENADO CAPILAR MENOR DE 3 SEGUNDOS, FUERZA 5/5 REFLEJOS CONSERVADOS LASSEGUER NEGATIVO, BRAGARD NEGATIVO SNC: ALERTA, CONCIENTE, GLASGOW 15/15 UNICO DEFICIT QUE PERSISTE ES LA AFASIA

Análisis

PACIENTE CON DIAGNOSTICOS ANOTADOS EN EL MOMENTO ESTABLE HEMODINAMICAMENTE A FEBRIL LLAMA LA ATENCION QUE EN HOSPITALIZACION PRESNETA MUTISMO CON HALLAZGO DENTRO DE LA NORMALIDAD EN TOMOGRAFIA DE CRANEO SE SUGIERE LA REALIZACION DE RESONANCIA SIMPLE Y CONTRASTADA PARA DESCARTAR LESION CEREBRAL NO DOCUMENTADA EN TOMOGRAFIA REALIZADA RESTO DE MANEJO CONTINUAR IGUAL

Conducta

PLAN

SE CIERRA INTERCONSULTA SE CONTINUA MANEJO POR ESPECIALIDA DE MEDICO TRATANTE

Diagnóstico

I64X ACCIDENTE VASCULAR ENCEFALICO AGUDO NO ESPECIFICADO COMO HEMORRAGICO O ISQUEMICO

Plan de Manejo

Indicaciones Médicas

Profesional LINNET GARCIA SAMPER
Especialidad 387 - MEDICINA INTERNA

Tarjeta Profesional 632119



COMPañIA OPERADORA CLINICA HISPANOAMERICA S.A.S.
CARRERA 41 NO 19 D 147 AV. PANAMERICANA - (602) 7374465
Nit 900335691-2

CAMBIOS DE ORDENES MEDICAS

No. Historia Clínica 98384774

Fecha de Registro 13/11/2023 17:05

Registro 32

Datos de Identificación			
Paciente:	GERMAN AURELIANO PAZ DELGADO	Identificación:	98384774
F Nacimiento:	14/10/1972	Edad:	51 Años / 0 Meses / 29 Días
Dirección:	CALLE 13 # 18-45 BARRIO SAN ANDRES	Estado Civil:	Casado
Procedencia:	PASTO	Sexo:	Masculino
Ocupación:		Teléfono:	3108288926 3105380961
Datos de Afiliación			
Entidad:	ENTIDAD PROMOTORA DE SALUD SANITAS SAS	Nivel/Estrato:	CONTRIBUTIVO NIVEL I
Plan:	REG CONTRIBUTIVO - EPS SANITAS SAS	Tipo Paciente:	Contributivo
Grupo Poblacional:		Tipo Afiliado:	Cotizante
Grupo Etnico:	008 - MESTIZO	Cama:	504B
Ingreso:	439414	Fecha Ingreso:	08/11/2023

OBSERVACIONES GENERALES - ORDENES MEDICAS

SE ABRE FOLIO PARA ORDENACIÓN DE PARACLÍNICOS

Diagnóstico

R64X ACCIDENTE VASCULAR ENCEFALICO AGUDO NO ESPECIFICADO COMO HEMORRAGICO O ISQUEMICO
R51X CEFALEA
R202 PARESTESIA DE LA PIEL

Plan de Manejo

-

Exámenes

883101 - 31303 - RESONANCIA MAGNETICA DE CEREBRO

1

RN 10257500002

Profesional OSCAR IVAN PAREDES GOMEZ
Especialidad 385 - MEDICINA GENERAL

Tarjeta Profesional 1085900602

44/101

Fecha Actual : miércoles, 10 enero 2024



COMPañIA OPERADORA CLINICA HISPANOAMERICA S.A.S.
CARRERA 41 NO 19 D 147 AV. PANAMERICANA - (602) 7374465
NIT 900335691-2

CAMBIOS DE ORDENES MEDICAS

No. Historia Clínica 98384774

Fecha de Registro 13/11/2023 17:10

Registro 33

Datos de Identificación			
Paciente:	GERMAN AURELIANO PAZ DELGADO	Identificación:	98384774
F Nacimiento:	14/10/1972	Edad:	51 Años / 0 Meses / 29 Días
Dirección:	CALLE 13 # 18 45 BARRIO SAN ANDRES	Estado Civil:	Casado
Procedencia:	PASTO	Sexo:	Masculino
Ocupación:		Teléfono:	3108288926 3105380961
Datos de Afiliación			
Entidad:	ENTIDAD PROMOTORA DE SALUD SANITAS SAS	Nivel/Estrato:	CONTRIBUTIVO NIVEL I
Plan:	REG CONTRIBUTIVO - EPS SANITAS SAS	Tipo Paciente:	Contributivo
Grupo Poblacional:		Tipo Afiliado:	Cotizante
Grupo Etnico:	008 - MESTIZO	Cama:	504B
Ingreso:	439414	Fecha Ingreso:	08/11/2023

OBSERVACIONES GENERALES - ORDENES MEDICAS

SE ABRE FOLIO PARA FORMULACIÓN DE MEDICAMENTOS

Diagnóstico

R64X ACCIDENTE VASCULAR ENCEFALICO AGUDO NO ESPECIFICADO COMO HEMORRAGICO O ISQUEMICO
R202 PARESTESIA DE LA PIEL
R51X CEFALEA

Plan de Manejo

Procedimientos No Quirúrgicos

Servicio 601T01 TRASLADO ASISTENCIAL BÁSICO TERRESTRE PRIMARIO 2

Observaciones FACIENTE GERMAN AURELIANO PAZ DELGADO DE 51 AÑOS DE EDAD CON DIAGNOSTICO DE: -ESTADO CONFUSIONAL AGUDO RESUELTO -PARAPARECIA FLACIDA -ENFERMEDAD CEREBROVASCULAR ISQUEMICA EN ESTUDIO -AFASIA MIXTANTECEDENTE -ALERGICO A PENICILINA PACIENTE CON DIAGNOSTICOS ANOTADOS EN EL MOMENTO ESTABLE HEMODINAMICAMENTE A FEBRIL LLAMA LA ATENCION QUE EN HOSPITALIZACION PRESNETA MUTISMO CON HALLAZGO DENTRO DE LA NORMALIDAD EN TOMOGRAFIA DE CRANEO SE SUGIERE LA REALIZACION DE RESONANCIA SIMPLE Y CONTRASTADA PARA DESCARTAR LESION CEREBRAL NO DOCUMENTADA EN TOMOGRAFIA REALIZADA. REQUIERE TRASLADO ASISTENCIAL BÁSICO IDA Y RETORNO PARA REALIZACIÓN DE IMÁGENES DIAGNÓSTICAS EN CENTROIMAGENOLÓGICO RECEPTOR DESIGNADO.

PH 1050100002

Profesional
Especialidad OSCAR IVAN PAREDES GOMEZ
385 - MEDICINA GENERAL

Tarjeta Profesional 1085900602

45/101

Fecha Actual : miércoles, 10 enero 2024



COMPañIA OPERADORA CLINICA HISPANOAMERICA S.A.S.
CARRERA 41 NO 19 D 147 AV. PANAMERICANA - (602) 7374465
Nit 900335691-2

HISTORIA CLINICA REFERENCIA

No. Historia Clínica 98384774

Fecha de Registro 13/11/2023 18:18

Registro 34

Datos de Identificación			
Paciente:	GERMAN AURELIANO PAZ DELGADO	Identificación:	98384774
F. Nacimiento:	14/10/1972	Edad:	51 Años / 0 Meses / 29 Días
Dirección:	CALLE 13 # 18 45 BARRIO SAN ANDRES	Estado Civil:	Casado
Procedencia:	PASTO	Sexo:	Masculino
Ocupación:		Teléfono:	3108288926 3105380961
Datos de Afiliación			
Entidad:	ENTIDAD PROMOTORA DE SALUD SANITAS SAS	Nivel/Estrato:	CONTRIBUTIVO NIVEL 1
Plan:	REG CONTRIBUTIVO - EPS SANITAS SAS	Tipo Paciente:	Contributivo
Grupo Poblacional:		Tipo Afiliado:	Cotizante
Grupo Etnico:	008 - MESTIZO	Cama:	504B
Ingreso:	439414	Fecha Ingreso:	08/11/2023

Referencia

SE INICIA TRAMITE DE RESONANCIA MAGNETICA DE CEREBRO SIMPLE Y CONTRASTADA MAS TRASLADO DE AMBULANCIA BASICA DOBLE SE ENVIA A CORREO DE AUDITORIA SOLICITANDO AUTORIZACION PENDIENTE RESPUESTA

Diagnóstico

164X ACCIDENTE VASCULAR ENCEFALICO AGUDO NO ESPECIFICADO COMO HEMORRAGICO O ISQUEMICO

Plan de Manejo

Indicaciones Médicas

Profesional
Especialidad SORAIDA ADALY MONTILLA GELPUD
048 - ENFERMERIA EN SALUD FAMILIAR

Tarjeta Profesional 1085292093

46/101

Fecha Actual : miércoles, 10 enero 2024



COMPañIA OPERADORA CLINICA HISPANOAMERICA S.A.S.
CARRERA 41 NO 19 D 147 AV. PANAMERICANA - (602) 7374465
NIT 900335691-2

HISTORIA CLINICA EVOLUCION DIARIA

No. Historia Clínica 98384774

Fecha de Registro 14/11/2023 1:51

Registro 35

Datos de Identificación		Identificación:	
Paciente:	GERMAN AURELIANO PAZ DELGADO	Identificación:	98384774
F Nacimiento:	14/10/1972	Edad:	51 Años / 0 Meses / 30 Días
Dirección:	CALLE 13 # 18 45 BARRIO SAN ANDRES	Estado Civil:	Casado
Procedencia:	PASTO	Sexo:	Masculino
Ocupación:		Teléfono:	3108288926 3105380961
Datos de Afiliación		Nivel/Estrato:	
Entidad:	ENTIDAD PROMOTORA DE SALUD SANTAS SAS	Nivel/Estrato:	CONTRIBUTIVO NIVEL I
Plan:	REG CONTRIBUTIVO - EPS SANTAS SAS	Tipo Paciente:	Contributivo
Grupo Poblacional:		Tipo Afiliado:	Cotizante
Grupo Etnico:	008 - MESTIZO	Cama:	504B
Ingreso:	439414	Fecha Ingreso:	08/11/2023

SERVICIO HOSPITALIZACIÓN 5 PISO SUR

Subjetivo

EVOLUCIÓN DIARIA MEDICINA GENERAL 5TO PISO SUR - (13/11/23)

PACIENTE GERMAN AURELIANO PAZ DELGADO DE 51 AÑOS DE EDAD CON DIAGNOSTICO DE:

-ESTADO CONFUSIONAL AGUDO RESUELTO
-PARAPARECIA FLACIDA
-ENFERMEDAD CEREBROVASCULAR ISQUEMICA EN ESTUDIO

ANTECEDENTE
-ALERGICO A PENICILINA

S/ PACIENTE CON CURSO CLINICO ESTABLE, SIN DETERIORO

Objetivo

T.A. 110 / 70 83 Tº 36.00 °C F.C. 64 min F.R. 21 min Glasgow 15 /15 Glucometria

SO2 92.00 % SIN | CON

DREN

Exámen Físico

CABEZA: NORMOCEFALO, NO MASAS, NO HUNDIMIENTOS, NO DEFORMIDADES. OJOS: PUPILAS FOTOREACTIVAS, FONDO DE OJO DENTRO DE LO NORMAL. ESCLERAS ANICTERICAS, CONJUNTIVAS ROSADAS. BOCA: MUCOSAS HUMEDAS, AMIGDALAS ESUTROFICAS SIN EXUDADOS OTOSCOPIA: SIN DEFICIT. MEMBRANA TIMPANICA INDEMN E CUELLO MOVIL SIN MASAS PULSOS CAROTIDEOS CONSERVADOS NO INGURGITACION YUGULAR TORAX: NORMOEXPANSIVO, NO TIRAJES. NO DEFORMIDADES NI ALTERACIONES EN LA CONTINUIDAD CORAZON: RITMICO, NO SOPLOS, NO GALOPE NO FREMITO PULMONES: MURMULLO VESICULAR CONSERVADO, BIEN VENTILADOS, NO RONCUS, NO ESTERTORES, NO SIBILANCIAS, NO SOBREGREGADOS. ABDOMEN: BLANDO DEPRESIBLE, PERCUSION SIN ALTERACIONES, NO DOLOROSO, NO VICEROMEGALIAS, NO SIGNOS DE IRRITACION PERITONEAL, NO BLUMBERG, NO MC BURNEY, NO MURPHY NO PSOAS NO OBTURADOR PERISTALTISMO POSITIVO. PUNTOS URETERALES NEGATIVOS PIEL: TURGENTE, AFEBRIL AL TACTO SIN LESIONES LLENADO CAPILAR MENOR A 2 SEGUNDOS NO DESCAMACIONES GENITAL: NORMOCONFIGURADOS, PUÑO PERCUSION LUMBAR NEGATIVA BILATERAL PUNTOS PIELOURETERALES NEGATIVOS EXTREMIDADES: SIMETRICAS EUTROFICAS SIN EDEMA PULSOS PERIFERICOS SIMETRICOS, LLENADO CAPILAR MENOR DE 3 SEGUNDOS, FUERZA 5/5 REFLEJOS CONSERVADOS LASSEGUE NEGATIVO, BRAGARD NEGATIVO SNC: ALERTA, CONCIENTE, GLASGOW 15/15 UNICO DEFICIT QUE PERSISTE ES LA AFASIA

Resultados Paraclinicos

13/11/23: MONITORIZACION HOLTER 24 HRS. Ritmo durante el estudio sinusal registrándose un par de extrasistoles supraventriculares aisladas. FC promedio 90 lpm. FC mínima 61 lpm a las 3:16 y FC máxima de 130 lpm a las 5:58. Conducción auriculo - ventricular normal. Comportamiento de los segmentos ST - T y QT normal. CONCLUSIÓN: 1. Sin arritmias documentadas durante el estudio.

Análisis

PACIENTE MASCULINO DE 51 AÑOS DE EDAD, CON DIAGNÓSTICOS DE ENFERMEDAD CEREBROVASCULAR ISQUEMICA NIHSS DE 12 PUNTOS (SEVERIDAD MODERADA); PARAPARESIA FLACIDA; AFASIA MIXTA; ESTADO CONFUSIONAL AGUDO EN RESOLUCIÓN; CEFALEA HOLOCRAÑEANA. POR PARTE DE NEUROLOGIA SE CONSIDERA PACIENTE MASCULINO DE 51 AÑOS DE EDAD CON DIAGNOSTICO DE EVENTO CEREBROVASCULAR ISQUEMICO DE TERRITORIO DE ARTERIA CEREBRAL MEDIA DERECHA, CON REPORTE DE TOMOGRAFIA DE CRANEO DESCRITO, ANGIOTAC DE CUELLO DEL 09/11/2023 EN DONDE SE EVIDENCIA DISMINUCION DEL CALIBRE DE ARTERIA CEREBRAL MEDIA CON SIGNOS DE FOCALIZACION SIGNOS INDIRECTOS DE ACV ISQUEMICO CON COMPROMISO DE REGION INSULAR Y GANGLIOS DE LA BASE, ACTUALMENTE SE ENCUENTRA PENDIENTE VALORACION POR NEUROCIRUGIA INTERVENCIONISTA DR. CHECA, PARA DEFINIR SI AMERITA ESTUDIO PANANGIOGRAFICO. EN EL MOMENTO SE DECIDE SOLICITAR ESTUDIOS DE EXTENSION HOLTER, ECOCARDIOGRAMA, ANTICUERPOS ANTINUCLEARES, ANTI DNA, FACTOR REUMATOIDEO, AC ANTI CITRULINA, AC ANTI FOSFOLIPIDOS IGG E IGM, ANTI CARDIOLIPINAS IGG E IGM, ANTICOAGULANTE LIPICO, HOMOCISTEINA, ANTI TROMBINA 3, PROTEINA C Y S DE COAGULACION, TIEMPOS, FUNCION HEPATICA, TSH, VIH, VDRL, AG SUP HEPATITIS. SE CONTINUA MANEJO CON ACIDO ACETIL SALICILICO 100MG DIA Y ATORVASTATINA 80MG DIA. CONCEPTO DE MEDICINA INTERNA, EN EL MOMENTO ESTABLE HEMODINAMICAMENTE AFEBRIL LLAMA LA ATENCION QUE EN HOSPITALIZACION PRESNETA MUTISMO CON HALLAZGO DENTRO DE LA NORMALIDAD EN TOMOGRAFIA DE CRANEO SE SUGIERE LA REALIZACION DE RESONANCIA SIMPLE Y CONTRASTADA PARA DESCARTAR LESION CEREBRAL NO DOCUMENTADA EN TOMOGRAFIA REALIZADA. CONTINUAMOS ATENTOS A EVOLUCION CLINICA PARA REDEFINIR CONDUCTA. SE EXPLICA A PACIENTE Y FAMILIAR PROCEDER MEDICO SUBSECUENTE QUIEN ENTIENDE Y ACEPTA MANEJO INSTAURADO.

Diagnóstico

R64X ACCIDENTE VASCULAR ENCEFALICO AGUDO NO ESPECIFICADO COMO HEMORRAGICO O ISQUEMICO
R51X CEFALEA
R202 PARESTESIA DE LA PIEL

47/101

Fecha Actual : miércoles, 10 enero 2024

LICENCIADO A: [COMPañIA OPERADORA CLINICA HISPANOAMERICA] NIT [900335691-2]



COMPAÑIA OPERADORA CLINICA HISPANOAMERICA S.A.S.
CARRERA 41 NO 19 D 147 AV. PANAMERICANA - (602) 7374465
NIT 900335691-2

No. Historia Clínica 98384774

HISTORIA CLINICA EVOLUCION DIARIA
Fecha de Registro 14/11/2023 1:51

Registro 35

Plan de Manejo

Indicaciones Médicas

1085900602

Profesional
Especialidad

OSCAR IVAN PAREDES GOMEZ
385 - MEDICINA GENERAL

Tarjeta Profesional 1085900602

EVOLUCION POR ESPECIALISTA

No. Historia Clínica 98384774

Fecha de Registro 14/11/2023 8:51

Registro 36

Datos de Identificación		
Paciente:	GERMAN AURELIANO PAZ DELGADO	Identificación:
F. Nacimiento:	14/10/1972	Edad:
Dirección:	CALLE 13 # 18-45 BARRIO SAN ANDRES	Estado Civil:
Procedencia:	PASTO	Sexo:
Ocupación:		Teléfono:
Datos de Afiliación		
Entidad:	ENTIDAD PROMOTORA DE SALUD SANITAS SAS	Nivel/Estrato:
Plan:	REG CONTRIBUTIVO - EPS SANITAS SAS	Tipo Paciente:
Grupo Poblacional:		Tipo Afiliado:
Grupo Etnico:	008 - MESTIZO	Cama:
Ingreso:	439414	Fecha Ingreso:
		08/11/2023

Especialidad

440 440 - NEUROCIURGIA

Subjetivo

Paciente masculino de 51 años con diagnóstico de:

- ACV isquémico en territorio de ramas terminales de arteria cerebral media izquierda.

Niega cefalea

Examen Físico

TA 1	/	1	T.A.M	F.C. 1	F.R. 1	T° 1.0	°C Glasgow 11.0	/15	SO2 1.0	%
------	---	---	-------	--------	--------	--------	-----------------	-----	---------	---

Al examen físico paciente vigil, colaborador al examen físico. Afasia motora. Pupilas isocóncas y fotoactivas. Movimientos oculares conservados. Obedece órdenes. Moviliza 4 extremidades con fuerza simétrica. ROTS ++. NO rigidez de nuca.

Análisis

Tc de encefalo con evidencia de hipodensidad parietal izquierda. Sin efecto de masa, línea media central, sistema ventricular no dilatado, cisternas de la base abiertas. Se evalúa en conjunto con neurocirugía endovascular y se decide angiografía cerebral para determinar si es posible realizar tratamiento endovascular. Debe permanecer con antiagregación.

Conducta

Sentar en silla
Terapia del lenguaje
Se indica angiografía cerebral diagnóstica
Control evolutivo

Diagnóstico

I64X ACCIDENTE VASCULAR ENCEFALICO AGUDO NO ESPECIFICADO COMO HEMORRAGICO O ISQUEMICO

Plan de Manejo

Indicaciones Médicas

Exámenes

874133 - 21422 - ARTERIOGRAFIA VERTEBRAL BILATERAL SELECTIVA CON CAROTIDAS (PANANGIOGRAFIA)

1



Profesional
Especialidad CATALINA SANCHEZ DELGADO
440 - NEUROCIURGIA

Tarjeta Profesional 522061

49/101

Fecha Actual : miércoles, 10 enero 2024



COMPañIA OPERADORA CLINICA HISPANOAMERICA S.A.S.
CARRERA 41 NO 19 D 147 AV. PANAMERICANA - (602) 7374465
Nit 900335691-2

CAMBIOS DE ORDENES MEDICAS

No. Historia Clínica 98384774

Fecha de Registro 14/11/2023 9:57

Registro 37

Datos de Identificación

Paciente:	GERMAN AURELIANO PAZ DELGADO	Identificación:	98384774
F Nacimiento:	14/10/1972	Edad:	51 Años / 0 Meses / 30 Días
Dirección:	CALLE 13 # 18 45 BARRIO SAN ANDRES	Estado Civil:	Casado
Procedencia:	PASTO	Sexo:	Masculino
Ocupación:		Teléfono:	3108288926 3105380961
Datos de Afiliación			
Entidad:	ENTIDAD PROMOTORA DE SALUD SANITAS SAS	Nivel/Estrato:	CONTRIBUTIVO NIVEL 1
Plan:	REG CONTRIBUTIVO - EPS SANITAS SAS	Tipo Paciente:	Contributivo
Grupo Poblacional:		Tipo Afiliado:	Cotizante
Grupo Etnico:	008 - MESTIZO	Cama:	504B
Ingreso:	439414	Fecha Ingreso:	08/11/2023

OBSERVACIONES GENERALES - ORDENES MEDICAS

SE ABRE FOLIO PARA FORMULACION

Diagnóstico

R64X ACCIDENTE VASCULAR ENCEFALICO AGUDO NO ESPECIFICADO COMO HEMORRAGICO O ISQUEMICO
R51X CEFALEA
R20Z PARESTESIA DE LA PIEL

Plan de Manejo

Exámenes

903856 - 19749 - NITROGENO UREICO - BUN	1
903895 - 19290 - CREATININA EN SUERO	1
903864 - 19891 - SODIO EN SUERO U OTROS FLUIDOS	1
903859 - 19792 - POTASIO EN SUERO U OTROS FLUIDOS	1
903813 - 19224 - CLORO	1
902210 - 19304 - HEMOGRAMA IV (HEMOGLOBINA HEMATOCRITO RECUENTO DE ERITROCITOS INDICES ERITROCITARIOS LEUCOGRAMA RECUENTO DE PLAQUETAS INDICES PLAQUETARIOS Y MORFOLOGIA ELECTRONICA E HISTOGRAMA) AUTOMATIZADO	1

Medicamentos

NEUROLOGIA / NEUROCX (14/11/24):	1
DIETA CORRIENTE	
SELLO VENOSO	
OMEPRAZOL 20MG VO DIA	
ACIDO ACETIL SALICILICO 100MG DIA	
ATORVASTATINA 80MG DIA	
SS/ RESONANCIA SIMPLE Y CONTRASTADA	
CONTROL DE SIGNOS VITALES	
INFORMAR CAMBIOS	
A02011 OMEPRAZOL 20 MG CAPSULA	1
20 MG VO DIA	
N02009 ACIDO ACETILSALICILICO 100 MG TABLETA	1
.	
C10003 ATORVASTATINA 40 MG TABLETAS RECUBIERTAS	2
.	

Profesional
Especialidad PAOLA ANDREA LIMA MESIAS
385 - MEDICINA GENERAL

Tarjeta Profesional 36950658

SQ/101

Fecha Actual : miércoles, 10 enero 2024



COMPañIA OPERADORA CLINICA HISPANOAMERICA S.A.S.
CARRERA 41 NO 19 D 147 AV. PANAMERICANA - (602) 7374465
NIT 900335691-2

CAMBIOS DE ORDENES MEDICAS

No. Historia Clínica 98384774 Fecha de Registro 14/11/2023 10:19 Registro 38

Datos de Identificación			
Paciente:	GERMAN AURELIANO PAZ DELGADO	Identificación:	98384774
F. Nacimiento:	14/10/1972	Edad:	51 Años / 0 Meses / 30 Días
Dirección:	CALLE 13 # 18 45 BARRIO SAN ANDRES	Estado Civil:	Casado
Procedencia:	PASTO	Sexo:	Masculino
Ocupación:		Teléfono:	3108288926 3105380961
Datos de Afiliación			
Entidad:	ENTIDAD PROMOTORA DE SALUD SANITAS SAS	Nivel/Estrato:	CONTRIBUTIVO NIVEL I
Plan:	REG CONTRIBUTIVO - EPS SANITAS SAS	Tipo Paciente:	Contributivo
Grupo Poblacional:		Tipo Afiliado:	Cotizante
Grupo Etnico:	008 - MESTIZO	Cama:	504B
Ingreso:	439414	Fecha Ingreso:	08/11/2023

OBSERVACIONES GENERALES - ORDENES MEDICAS

SE ABRE FOLIO PARA GENERAR PARA SOLICITAR VALORACION P' REANESTESICA

Diagnóstico

I64X ACCIDENTE VASCULAR ENCEFALICO AGUDO NO ESPECIFICADO COMO HEMORRAGICO O ISQUEMICO

Plan de Manejo

Procedimientos No Quirúrgicos

Servicio 890426 INTERCONSULTA POR ESPECIALISTA EN ANESTESIOLOGÍA 1

Observaciones SE SOLICITA VALORACION PREANESTESICA PARA PROCEDIMIENTO DE ANGIOGRAFIA CEREBRAL DIAGNOSTICA

Profesional PAOLA ANDREA LIMA MESIAS
Especialidad 385 - MEDICINA GENERAL

Tarjeta Profesional 36950658

51/101

Fecha Actual : miércoles, 10 enero 2024



COMPANÍA OPERADORA CLINICA HISPANOAMERICA S.A.S.
CARRERA 41 NO 19 D 147 AV. PANAMERICANA - (602) 7374465
Nit 900335691-2

HISTORIA CLINICA REFERENCIA

No. Historia Clínica 98384774

Fecha de Registro 14/11/2023 11:56

Registro 39

Datos de Identificación			
Paciente:	GERMAN AURELIANO PAZ DELGADO	Identificación:	98384774
F Nacimiento:	14/10/1972	Edad:	51 Años / 0 Meses / 30 Días
Dirección:	CALLE 13 # 18 45 BARRIO SAN ANDRES	Estado Civil:	Casado
Procedencia:	PASTO	Sexo:	Masculino
Ocupación:		Teléfono:	3108288926 3105380961
Datos de Afiliación			
Entidad:	ENTIDAD PROMOTORA DE SALUD SANITAS SAS	Nivel/Estrato:	CONTRIBUTIVO NIVEL 1
Plan:	REG CONTRIBUTIVO - EPS SANITAS SAS	Tipo Paciente:	Contributivo
Grupo Poblacional:		Tipo Afiliado:	Cotizante
Grupo Etnico:	008 - MESTIZO	Cama:	SOHB
Ingreso:	439414	Fecha Ingreso:	08/11/2023

Referencia

SE RECIBE AUTORIZACION DE EPS SANITAS SE ENVIA SOLICITUD DE CITA A MEDINUCLEAR LA ESPERA DE RESPUESTA

Diagnóstico

I64X ACCIDENTE VASCULAR ENCEFALICO AGUDO NO ESPECIFICADO COMO HEMORRAGICO O ISQUEMICO

Plan de Manejo

Indicaciones Médicas

Profesional
Especialidad SORAIDA ADALY MONTILLA GELPUD
048 - ENFERMERIA EN SALUD FAMILIAR

Tarjeta Profesional 1085292093



COMPañIA OPERADORA CLINICA HISPANOAMERICA S.A.S.
CARRERA 41 NO 19 D 147 AV. PANAMERICANA - (602) 7374465
Nit 900335691-2

HISTORIA CLINICA EVOLUCION DIARIA

No. Historia Clínica 98384774 Fecha de Registro 14/11/2023 16:36 Registro 40

Datos de Identificación			
Paciente:	GERMAN AURELIANO PAZ DELGADO	Identificación:	98384774
F Nacimiento:	14/10/1972	Edad:	51 Años / 0 Meses / 30 Días
Dirección:	CALLE 13 # 18 45 BARRIO SAN ANDRES	Estado Civil:	Casado
Procedencia:	PASTO	Sexo:	Masculino
Ocupación:		Teléfono:	3108288926 3105380961
Datos de Afiliación			
Entidad:	ENTIDAD PROMOTORA DE SALUD SANITAS SAS	Nivel/Estrato:	CONTRIBUTIVO NIVEL 1
Plan:	REG CONTRIBUTIVO - EPS SANITAS SAS	Tipo Paciente:	Contributivo
Grupo Poblacional:		Tipo Afiliado:	Cotizante
Grupo Etnico:	008 - MESTIZO	Cama:	504B
Ingreso:	439414	Fecha Ingreso:	08/11/2023

SERVICIO HOSPITALIZACIÓN 5 PISO SUR

Subjetivo

** EVOLUCIÓN HOSPITALIZACIÓN 5TO PISO **

PACIENTE GERMAN AURELIANO PAZ DELGADO DE 51 AÑOS DE EDAD CON DIAGNOSTICO DE:

-ESTADO CONFUSIONAL AGUDO RESUELTO
-PARAPARECIA FLACIDA
-ENFERMEDAD CEREBROVASCULAR ISQUEMICA EN ESTUDIO

ANTECEDENTE
-ALERGICO A PENICILINA

Objetivo

T.A. 110 / 70 83 T° 36.00 °C F.C. 64 min F.R. 21 min Glasgow 15 /15 Glucometría

SO2 92.00 % SIN | | CON

DREN

Exámen Físico

CABEZA: NORMOCEPALO, NO MASAS, NO HUNDIMIENTOS, NO DEFORMIDADES. OJOS: PUPILAS FOTOREACTIVAS, FONDO DE OJO DENTRO DE LO NORMAL. ESCLERAS ANICTERICAS, CONJUNTIVAS ROSADAS. BOCA: MUCOSAS HUMEDAS, AMIGDALAS ESUTROFICAS SIN EXUDADOS OTOSCOPIA: SIN DEFICIT. MEMBRANA TIMPANICA INDEMN E CUJELLO MOVIL SIN MASAS PULSOS CAROTIDEOS CONSERVADOS NO INJURGITACION YUGULAR TORAX: NORMOEXPANSIVO, NO TIRAJES. NO DEFORMIDADES NI ALTERACIONES EN LA CONTINUIDAD CDRAZON: RITMICO, NO SOPLOS, NO GALOPE NO FREMITO PULMONES: MURMULLO VESICULAR CONSERVADO, BIEN VENTILADOS, NO RONCUS, NO ESTERTORES, NO SIBILANCIAS, NO SOBREGREGADOS.ABDOMEN: BLANDO DEPRESIBLE, PERCUSION SIN ALTERACIONES, NO DOLOROSO, NO VICEROMEGALIAS, NO SIGNOS DE IRRITACION PERITONEAL, NO BLIMBERG, NO MC BURNEY, NO MURPHY NO PSCAS NO OBTURADOR. PERISTALTISMO POSITIVO. PUNTOS URETERALES NEGATIVOS PIEL: TURGENTE, AFEBRIL AL TACTO SIN LESIONES LLENADO CAPILAR MENOR A 2 SEGUNDOS NO DESCAMACIONES GENITAL: NORMOCONFIGURADOS, PUÑO PERCUSION LUMBAR NEGATIVA BILATERAL PUNTOS FIEURTERALES NEGATIVOS EXTREMIDADES: SIMETRICAS EUTROFICAS SIN EDEMA PULSOS PERIFERICOS SIMETRICOS, LLENADO CAPILAR MENOR DE 3 SEGUNDOS, FUERZA 5/5 REFLEJOS CONSERVADOS LASSEGUE NEGATIVO, BRAGARD NEGATIVO SNC: ALERTA, CONCIENTE, GLASGOW 15/15 UNICO DEFICIT QUE PERSISTE ES LA AFASIA

Resultados Paraclínicos

14/11: BUN: 15 - CREATININA: 0.87 - CL: 100.8 - K: 3.95 - NA: 139.9LEU: 6.19 - NE: 64.5 - HGB: 17.8 - HTO: 53 - PLT: 440

Análisis

PACIENTE MASCULINO DE 51 AÑOS DE EDAD, CON DIAGNÓSTICOS DE ENFERMEDAD CEREBROVASCULAR ISQUEMICA NDHS DE 12 PUNTOS (SEVERIDAD MODERADA): PARAPARESIA FLACIDA; AFASIA MIXTA; ESTADO CONFUSIONAL AGUDO EN RESOLUCIÓN, PACIENTE QUIEN AL MOMENTO DE LA VALORACION SE PRESENTA EN BUENAS CONDICIONES GENERALES, ESTABLE HEMODINAMICAMENTE, TRANQUILLO CON BUENA RECEPCION DE INFORMACION, SE EVIDENCIA ORIENTADO, LOGICA Y PENSAMIENTO CONSERVADOS, AUN PERSISTE CON DESLALIA, PENDIENTE TOMA DE RNM CEREBRAL PARA DEFINIR ONDUCTA, POR EL MOMENTO SIN DETERIORO NEUROLOGICO, VALORADO EL DIA DE HOY POR NEUROCOX QUIEN PROGRAMA PARA ANGIOGRAFIA CEREBRAL DIAGNOSTICA, POR EL MOMENTO CONTINUA MANEJO MEDICO INSTAURADO POR ESPECIALIDADES TRATANTES.

Diagnóstico

I64X ACCIDENTE VASCULAR ENCEFALICO AGUDO NO ESPECIFICADO COMO HEMORRAGICO O ISQUEMICO

R202 PARESTESIA DE LA PIEL

Plan de Manejo

Indicaciones Médicas

Profesional Especialidad LARRY SEBASTIAN SILVA RAMOS
385 - MEDICINA GENERAL

Tarjeta Profesional 1085323381

53/101

Fecha Actual : miércoles, 10 enero 2024

LICENCIADO A: [COMPañIA OPERADORA CLINICA HISPANOAMERICA] NIT [900335691-2]



COMPañIA OPERADORA CLINICA HISPANOAMERICA S.A.S.
CARRERA 41 NO 19 D 147 AV. PANAMERICANA - (602) 7374465
NIT 900335691-2

HISTORIA CLINICA REFERENCIA

No. Historia Clínica 98384774

Fecha de Registro 15/11/2023 2:50

Registro 41

Datos de Identificación		Identificación:	
Paciente:	GERMAN AURELIANO PAZ DELGADO	Identificación:	98384774
F. Nacimiento:	14/10/1972	Edad:	51 Años / 1 Meses / 1 Días
Dirección:	CALLE 13 # 18 45 BARRIO SAN ANDRES	Estado Civil:	Casado
Procedencia:	PASTO	Sexo:	Masculino
Ocupación:		Teléfono:	3106288926 3105380961
Datos de Afiliación		Nivel/Estrato:	
Entidad:	ENTIDAD PROMOTORA DE SALUD SANETAS SAS	Nivel/Estrato:	CONTRIBUTIVO NIVEL 1
Plan:	REG CONTRIBUTIVO - EPS SANETAS SAS	Tipo Paciente:	Contributivo
Grupo Poblacional:		Tipo Afiliado:	Cotizante
Grupo Etnico:	008 - MESTIZO	Cama:	504B
Ingreso:	439414	Fecha Ingreso:	08/11/2023

Referencia

5-11-2023 SE SOLICITA CITA PARA TOMA DE RESONANCIA MAGNETICA DE CEREBRO SIMPLE Y CONTRASTYADA SE ENVIA VIA CORREO A CITAS MEDINUCLEAR ESPERANDO RESPUESTA ALX JOSE PARRA

Diagnóstico

I64X ACCIDENTE VASCULAR ENCEFALICO AGUDO NO ESPECIFICADO COMO HEMORRAGICO O ISQUEMICO

Plan de Manejo

Indicaciones Médicas

Profesional JOSE LUIS PARRA CHACUA
Especialidad 048 - ENFERMERIA EN SALUD FAMILIAR

Tarjeta Profesional 521033

54/101

Fecha Actual : miércoles, 10 enero 2024



COMPañIA OPERADORA CLINICA HISPANOAMERICA S.A.S.
CARRERA 41 NO 19 D 147 AV. PANAMERICANA - (602) 7374465
NIT 900335691-2

CAMBIOS DE ORDENES MEDICAS

No. Historia Clínica 98384774 Fecha de Registro 15/11/2023 9:21 Registro 42

Datos de Identificación		Identificación:	
Paciente:	GERMAN AURELIANO PAZ DELGADO	Identificación:	98384774
F. Nacimiento:	14/10/1972	Edad:	51 Años / 1 Meses / 1 Días
Dirección:	CALLE 13 # 18-45 BARRIO SAN ANDRES	Estado Civil:	Casado
Procedencia:	PASTO	Sexo:	Masculino
Ocupación:		Teléfono:	3108288926 3105380961
Datos de Afiliación		Nivel/Estrato:	
Entidad:	ENTIDAD PROMOTORA DE SALUD SANITAS SAS	Nivel/Estrato:	CONTRIBUTIVO NIVEL I
Plan:	REG CONTRIBUTIVO - EPS SANITAS SAS	Tipo Paciente:	Contributivo
Grupo Poblacional:		Tipo Afiliado:	Cotizante
Grupo Etnico:	008 - MESTIZO	Cama:	504B
Ingreso:	439414	Fecha Ingreso:	08/11/2023

OBSERVACIONES GENERALES - ORDENES MEDICAS

SE ABRE FOLIO PARA FORMULACION DE ORDENS MEDICAS

Diagnóstico

164X ACCIDENTE VASCULAR ENCEFALICO AGUDO NO ESPECIFICADO COMO HEMORRAGICO O ISQUEMICO

Plan de Manejo

.

Medicamentos

INDICACIONES MEDICAS 15/11/24

1

DIETA CORRIENTE
SELLO VENOSO
OMEPRAZOL 20MG VO DIA
ACIDO ACETIL SALICILICO 100MG DIA
ATORVASTATINA 80MG DIA

P/ ANGIOGRAFIA MAÑANA

A02011 OMEPRAZOL 20 MG CAPSULA
20 MG VO DIA

1

N02009 ACIDO ACETILSALICILICO 100 MG TABLETA

1

C10003 ATORVASTATINA 40 MG TABLETAS RECUBIERTAS

2

.


ANGELA MARIA IBARRA HUERTAS
Médica General
C.M. 1085321835

Profesional
Especialidad ANGELA MARIA IBARRA HUERTAS
385 - MEDICINA GENERAL

Tarjeta Profesional 1085321835

55/101

Fecha Actual : miércoles, 10 enero 2024



COMPañIA OPERADORA CLINICA HISPANOAMERICA S.A.S.
CARRERA 41 NO 19 D 147 AV. PANAMERICANA - (602) 7374465
NIT 900335691-2

HISTORIA CLINICA EVOLUCION DIARIA

No. Historia Clínica 98384774

Fecha de Registro 15/11/2023 15:55

Registro 43

Datos de Identificación		Identificación:	
Paciente:	GERMAN AURELIANO PAZ DELGADO	Identificación:	98384774
F Nacimiento:	14/10/1972	Edad:	51 Años / 1 Meses / 1 Días
Dirección:	CALLE 13 # 18 45 BARRIO SAN ANDRES	Estado Civil:	Casado
Procedencia:	PASTO	Sexo:	Masculino
Ocupación:		Teléfono:	3108288926 3105380961
Datos de Afiliación		Nivel/Estrato:	
Entidad:	ENTIDAD PROMOTORA DE SALUD SANITAS SAS	Nivel/Estrato:	CONTRIBUTIVO NIVEL 1
Plan:	REG CONTRIBUTIVO - EPS SANITAS SAS	Tipo Paciente:	Contributivo
Grupo Poblacional:		Tipo Afiliado:	Cotizante
Grupo Etnico:	008 - MESTIZO	Cama:	504B
Ingreso:	439414	Fecha Ingreso:	08/11/2023

SERVICIO HOSPITALIZACIÓN 5 PISO SUR

Subjetivo

** EVOLUCION HOSPITALIZACION STO PISO **

PACIENTE GERMAN AURELIANO PAZ DELGADO DE 51 AÑOS DE EDAD CON DIAGNOSTICO DE:

-ESTADO CONFUSIONAL AGUDO RESUELTO
-PARAPARESIA FLACIDA
-ENFERMEDAD CEREBROVASCULAR ISQUEMICA EN ESTUDIO

ANTECEDENTE

-ALERGICO A PENICILINA

Objetivo

T.A. 110 / 70 83 T° 36.00 °C F.C. 64 min F.R. 21 min Glasgow 15 /15 Glucometria
SO2 92.00 % SIN | CON

DREN

Exámen Físico

CABEZA: NORMOCEFALO, NO MASAS, NO HUNDIMINETOS, NO DEFORMIDADES. OJOS: PUPILAS FOTOREACTIVAS, FONDO DE OJO DENTRO DE LO NORMAL
ESCLERAS ANICTERICAS, CONJUNTIVAS ROSADAS. BOCA: MUCOSAS HUMEDAS, AMIGDALAS ESUTROFICAS SIN EXUDADOS OTOSCOPIA: SIN DEFICIT
MEMBRANA TIMPANICA INDEMNTE CUERPO MOVIL SIN MASAS PULSOS CAROTIDEOS CONSERVADOS NO INGIURGITACION YUGULAR TORAX: NORMOEXPANSIVO,
NO TIRAJES. NO DEFORMIDADES NI ALTERACIONES EN LA CONTINUIDAD CORAZON: RITMICO, NO SOPLOS, NO GALOPE NO FREMITO PULMONES: MURMULLO
VESICULAR CONSERVADO, BIEN VENTILADOS, NO RONCUS, NO ESTERTORES, NO SIBILANCIAS, NO SOBREGREGADOS.ABDOOMEN: BLANDO DEPRESIBLE,
PERCUSION SIN ALTERACIONES. NO DOLOROSO, NO VICEROMEGALIAS, NO SIGNOS DE IRRITACION PERITONEAL, NO BLUMBERG, NO MC BURNEY, NO
MURPHY NO PSOAS NO OBTURADOR. PERISTALTISMO POSITIVO. PUNTOS URETERALES NEGATIVOS PIEL: TURGENTE, AFEBRIL AL TACTO SIN LESIONES
LLENADO CAPILAR MENOR A 2 SEGUNDOS NO DESCAMACIONES GENITAL: NORMOCONFIGURADOS, PUÑO PERCUSION LUMBAR NEGATIVA BILATERAL PUNTOS
PELOURETERALES NEGATIVOS EXTREMIIDADES: SIMETRICAS EUTROFICAS SIN EDEMA PULSOS PERIFERICOS SIMETRICOS, LLENADO CAPILAR MENOR DE 3
SEGUNDOS, FUERZA 5/5 REFLEJOS CONSERVADOS LASSEGUIE NEGATIVO, BRAGARD NEGATIVO SNC: ALERTA, CONCIENTE,,GLASGOW 15/15 UNICO DEFICIT
QUE PERSISTE ES LA AFASIA

Resultados Paraclínicos

SIN NUEVOS POR REPORTAR.

Análisis

PACIENTE MASCULINO DE 51 AÑOS DE EDAD, CON DIAGNÓSTICOS DE ENFERMEDAD CEREBROVASCULAR ISQUEMICA NDHS DE 12 PUNTOS (SEVERIDAD MODERADA); PARAPARESIA FLÁCIDA; AFASIA MIXTA; ESTADO CONFUSIONAL AGUDO EN RESOLUCIÓN, PACIENTE QUIEN AL MOMENTO DE LA VALORACION SE PRESENTA EN BUENAS CONDICIONES GENERALES, ESTABLE HEMODINAMICAMENTE, TRANQUILO CON BUENA RECEPCION DE INFORMACION, SE EVIDENCIA ORIENTADO, LOGICA Y PENSAMIENTO CONSERVADOS, AUN PERSISTE CON DISLALIA, PENDIENTE TOMA DE RNM CEREBRAL PARA DEFINIR CONDUCTA, EL DIA DE HOY SERA LLEVADO A ANGIOGRAFIA PARA DETERMINAR SI ES POSIBLE REALIZAR TRATAMIENTO ENDOVASCULAR, PENDIENTE BAJAR A PROCEDIMIENTO, CONTINUA MANEJO MEDICO INSTAURADO POR ESPECIALIDAD TRATANTE.

Diagnóstico

I64X ACCIDENTE VASCULAR ENCEFALICO AGUDO NO ESPECIFICADO COMO HEMORRAGICO O ISQUEMICO

R202 PARESTESIA DE LA PIEL

Plan de Manejo

Indicaciones Médicas

Profesional
Especialidad LARRY SEBASTIAN SILVA RAMOS
385 - MEDICINA GENERAL

Tarjeta Profesional 1085323381

56/101

Fecha Actual : miércoles, 10 enero 2024

LICENCIADO A; [COMPañIA OPERADORA CLINICA HISPANOAMERICA] NIT [900335691-2]

NOTA DESCRIPCION PROCEDIMIENTO

No. Historia Clínica 98384774

Fecha de Registro 15/11/2023 17:13

Registro 44

Datos de Identificación		Identificación:	
Paciente:	GERMAN AJURELIANO PAZ DELGADO	Identificación:	98384774
F Nacimiento:	14/10/1972	Edad:	51 Años / 1 Meses / 1 Días
Dirección:	CALLE 13 # 18 45 BARRIO SAN ANDRES	Estado Civil:	Casado
Procedencia:	PASTO	Sexo:	Masculino
Ocupación:		Teléfono:	3108288926 3105380961
Datos de Afiliación		Nivel/Estrato:	
Entidad:	ENTIDAD PROMOTORA DE SALUD SANITAS SAS	Nivel/Estrato:	CONTRIBUTIVO NIVEL 1
Plan:	REG CONTRIBUTIVO - EPS SANITAS SAS	Tipo Paciente:	Contributivo
Grupo Poblacional:		Tipo Afiliado:	Cotizante
Grupo Etnico:	008 - MESTIZO	Cama:	504B
Ingreso:	439414	Fecha Ingreso:	08/11/2023

Procedimiento Realizado

874133 - 21422 ARTERIOGRAFIA VERTEBRAL BILATERAL SELECTIVA CON CAROTIDAS (PANANGIOGRAFIA)

Descripción Procedimiento

DESCRIPCIONBajo sedación consciente, previa asepsia inguinal bilateral y radial derecha, con el paciente endecúbito supino sobre la mesa de sala de hemodinamia se procedió a infiltrar con lidocainasimple al 2% sitio de punción radial derecho. Se localizó mediante identificación del pulsoradial y asistencia fluoroscópica el sitio de punción para un abordaje radial derecho. Se colocó introductor radial con dilatador incorporado 5Fr, sin complicaciones. Se realizó adquisición de la arteria ubicando el sitio de entrada a 2 cm distal a la cabeza del radio derecho y en la arteria no se observaron anomalías. Posteriormente se introdujo catéter diagnóstico, Simmonds 2, 5Fr con guía hidrofílica 0.035 y se avanzó guiado por fluoroscopia hasta el cayado aórtico, se tomó adquisición y se clasificó el mismo como tipo I. Se canalizó tronco arterial braquiocefálico y se obtuvo adquisición del mismo para su estudio. Se observó la emergencia de la AV derecha, sin anomalías en sus diferentes segmentos. Se canalizó la Arteria Carótida Común derecha, se tomó adquisición de la misma en distintas proyecciones para su estudio. En las secuencias cervicales adquiridas se observó la bifurcación de dicha arteria sin anomalías. En la valoración de Arteria CarótidaInterna sin alteraciones en sus diferentes segmentos, la arteria Oftálmica, y Coroides anterior sin alteraciones, la arteria Comunicante con adecuada irrigación. Las arterias Cerebral media y Cerebral anterior en sus diferentes segmentos no muestran anomalías.se canalizó la Arteria Carótida Común izquierda, se tomó adquisición de la misma en distintasproyecciones para su estudio. En las secuencias cervicales adquiridas se observó labifurcación de dicha arteria sin anomalías. En la valoración de Arteria Carótida Interna sin alteraciones en sus diferentes segmentos, la arteria Oftálmica, la arteria Comunicanteposterior y Coroides anterior sin alteraciones. Las arterias Cerebral media y Cerebral anterior en sus diferentes segmentos no muestra anomalías. La arteria comunicante posterior es de patrón fetal. Se canalizó Arteria Vertebral derecha que es dominante, se realizaron adquisiciones en distintas proyecciones para su estudio, observándose los segmentos V2, V3 y V4 sin anomalías. El sistema venoso superficial y profundo sin alteraciones. Se Retiran los sistemas y el introductor radial y colocando la manilla de compresión, procedimiento bien tolerado y sin complicaciones.CONCLUSIONES! No se demuestran alteraciones vasculares arteriales o venosas oenbrales en el presente estudio.

Diagnóstico

1631 INFARTO CEREBRAL DEBIDO A EMBOLIA DE ARTERIAS PRECEREBRALES

Plan de Manejo

Indicaciones Médicas

1. Dieta en 3 horas
2. Re inicio de medicación habitual en 2 horas
3. Miembro superior derecho extendido
4. No levantar o cargar objetos pesados con la mano derecha por 5 días.
5. Se explica claramente a la familia
6. Continúa manejo por neurología clínica
8. En el momento no requiere de manejo adicional por terapia endovascular.

Luis Felipe Checa M.D.
Neurocirujano
C.C. No. 12746184
Luis Felipe Checa H. M.D.
CC No. 12746184
LUIS FELIPE CHECA HURTADO
440 - NEUROCIROLOGIA

Profesional
Especialidad

Tarjeta Profesional 52087104



COMPañIA OPERADORA CLINICA HISPANOAMERICA S.A.S.
CARRERA 41 NO 19 D 147 AV. PANAMERICANA - (602) 7374465
NIT 900335691-2

HISTORIA CLINICA REFERENCIA

No. Historia Clínica 98384774

Fecha de Registro 15/11/2023 20:50

Registro 45

Datos de Identificación			
Paciente:	GERMAN AURELIANO PAZ DELGADO	Identificación:	98384774
F Nacimiento:	14/10/1972	Edad:	51 Años / 1 Meses / 1 Días
Dirección:	CALLE 13 # 18 45 BARRIO SAN ANDRES	Estado Civil:	Casado
Procedencia:	PASTO	Sexo:	Masculino
Ocupación:		Teléfono:	3106288926 3105380961
Datos de Afiliación			
Entidad:	ENTIDAD PROMOTORA DE SALUD SANITAS SAS	Nivel/Estrato:	CONTRIBUTIVO NIVEL I
Plan:	REG CONTRIBUTIVO - EPS SANITAS SAS	Tipo Paciente:	Contributivo
Grupo Poblacional:		Tipo Afiliado:	Cotizante
Grupo Etnico:	008 - MESTIZO	Cama:	504B
Ingreso:	439414	Fecha Ingreso:	08/11/2023

Referencia

SE REENVIA SOLICITUD DE ASIGNACION DE CITA PARA TOMA DE RESONANCIA MAGNETICA DE CEREBRO SIMPLE Y CONTRASTADA A LA ESPERA DE RESPUESTA POR PARTE DE MEDINUCLEAR.

Diagnóstico

I64X ACCIDENTE VASCULAR ENCEFALICO AGUDO NO ESPECIFICADO COMO HEMORRAGICO O ISQUEMICO

Plan de Manejo

Indicaciones Médicas

Profesional SORAIDA ADALY MONTILLA GELPUD
Especialidad 048 - ENFERMERIA EN SALUD FAMILIAR

Tarjeta Profesional 1085292093

58/101

Fecha Actual : miércoles, 10 enero 2024



COMPañIA OPERADORA CLINICA HISPANOAMERICA S.A.S.
CARRERA 41 NO 19 D 147 AV. PANAMERICANA - (602) 7374465
NIT 900335691-2

HISTORIA CLINICA REFERENCIA

No. Historia Clínica 98384774

Fecha de Registro 16/11/2023 9:28

Registro 46

Datos de Identificación		Identificación:	
Paciente:	GERMAN AURELIANO PAZ DELGADO	Identificación:	98384774
F Nacimiento:	14/10/1972	Edad:	51 Años / 1 Meses / 2 Días
Dirección:	CALLE 13 # 18-45 BARRIO SAN ANDRES	Estado Civil:	Casado
Procedencia:	PASTO	Sexo:	Masculino
Ocupación:		Teléfono:	3108288926 3105380961
Datos de Afiliación		Nivel/Estrato:	
Entidad:	ENTIDAD PROMOTORA DE SALUD SANITAS SAS	Nivel/Estrato:	CONTRIBUTIVO NIVEL I
Plan:	REG CONTRIBUTIVO - EPS SANITAS SAS	Tipo Paciente:	Contributivo
Grupo Poblacional:		Tipo Afiliado:	Cotizante
Grupo Etnico:	008 - MESTIZO	Cama:	504B
Ingreso:	-439414	Fecha Ingreso:	08/11/2023

Referencia

Cordial saludo GRUPO MEDINUCLEAR, se complace en dirigirse a usted para confirmar su cita, por favor tener en cuenta la siguiente información: NOMBRE DEL PACIENTE: GERMAN AURELIANO PAZ DELGADO C.C: 98384774 Examen RESONANCIA MAGNETICA DE CEREBRO SIMPLE Y CONTRASTADA FECHA SÁBADO 18 DE NOVIEMBRE DE 2023 Hora 01:25 AM DE LA MAÑANA FACTURAR Lugar SEDE MEDINUCLEAR AURORA CRA 34 N - 11 A - 12 FRENTE ENTRADA N3 DE CC UNICENTRO Para cumplir su cita debe acercarse a MEDINUCLEAR teniendo en cuenta los siguientes requisitos: El día de su examen no olvide PRESENTAR la siguiente DOCUMENTACIÓN: Autorización de servicios original. Orden médica (original y copia). Historia clínica (original y copia). Identificación del paciente y resultado de Creatinina TRAER ROPA CÓMODA Y EVITAR OBJETOS DE METAL PRESENTARSE CON UN AYUNO DE 4 HORAS NO OLVIDE CANCELAR SU CITA CON 24 HORAS DE ANTECIPACIÓN SI NO ES POSIBLE SU ASISTENCIA Es un gusto poder prestarle nuestros servicios GRACIAS MARCELA BASTIDAS Atención al Usuario Tel. 7382043 Ext. 102-101 Medinuclear SE COORDINA AMBULANCIA BASICA PARA EL DIA 18-11-2023 HORA 12: 25 MEDIA NOCHE CON JUAN GUILLERMO ROMAN DE AMBULANCIA SAN JOSE, SE INFORMA JEFE DE PISO MARTHA LOPEZ

Diagnóstico

I64X ACCIDENTE VASCULAR ENCEFALICO AGUDO NO ESPECIFICADO COMO HEMORRAGICO O ISQUEMICO

Plan de Manejo

Indicaciones Médicas

Profesional Especialidad NIDIA MILENA MONTILLA PINOCHAO
048 - ENFERMERIA EN SALUD FAMILIAR

Tarjeta Profesional 2577

59/101

Fecha Actual : miércoles, 10 enero 2024



COMPAÑIA OPERADORA CLINICA HISPANOAMERICA S.A.S.
CARRERA 41 NO 19 D 147 AV. PANAMERICANA - (602) 7374465
Nit 900335691-2

EVOLUCION POR ESPECIALISTA

No. Historia Clínica 98384774

Fecha de Registro 16/11/2023 9:55

Registro 47

Datos de Identificación		Identificación:	
Paciente:	GERMAN AURELIANO PAZ DELGADO	Identificación:	98384774
F. Nacimiento:	14/10/1972	Edad:	51 Años / 1 Meses / 2 Días
Dirección:	CALLE 13 # 18 45 BARRIO SAN ANDRES	Estado Civil:	Casado
Procedencia:	PASTO	Sexo:	Masculino
Ocupación:		Teléfono:	310828926 3105380961
Datos de Afiliación		Nivel/Estrato:	
Entidad:	ENTIDAD PROMOTORA DE SALUD SANITAS SAS	Nivel/Estrato:	CONTRIBUTIVO NIVEL I
Plan:	REG CONTRIBUTIVO - EPS SANITAS SAS	Tipo Paciente:	Contributivo
Grupo Poblacional:		Tipo Afiliado:	Cotizante
Grupo Etnico:	008 - MESTIZO	Cama:	50MB
Ingreso:	439414	Fecha Ingreso:	08/11/2023

Especialidad

440 440 - NEUROCIROLOGIA

Subjetivo

Paciente masculino de 51 años con diagnóstico de:

- ACV isquémico en territorio de ramas terminales de arteria cerebral media izquierda.

Examen Físico

TA 1 / 1 T.A.M F.C. 1 F.R. 1 T° 1.0 °C Glasgow 11.0 /15 SO2 1.0 %

Al examen físico paciente vigil, colaborador al examen físico. Afasia motora. Pupilas isocóncas y fotoreactivas. Movimientos oculares conservados. Obedece órdenes. Moviliza 4 extremidades con fuerza simétrica. ROTS ++. No rigidez de nuca.

Análisis

Se realiza angiografía cerebral diagnóstica que no muestra lesiones vasculares pasibles de neurointervención. Se descarta conducta neuroquirúrgica. Se cierra interconsulta por especialidad.

Conducta

Se cierra interconsulta por neurocirugía

Diagnóstico

I64X ACCIDENTE VASCULAR ENCEFALICO AGUDO NO ESPECIFICADO COMO HEMORRAGICO O ISQUEMICO

Plan de Manejo

Indicaciones Médicas

Profesional
Especialidad CATALINA SANCHEZ DELGADO
440 - NEUROCIROLOGIA

Tarjeta Profesional 522061

6Q/101

Fecha Actual : miércoles, 10 enero 2024



COMPAÑIA OPERADORA CLINICA HISPANOAMERICA S.A.S.
CARRERA 41 NO 19 D 147 AV. PANAMERICANA - (602) 7374465
Nit 900335691-2

CAMBIOS DE ORDENES MEDICAS

No. Historia Clínica 98384774 Fecha de Registro 16/11/2023 9:56 Registro 48

Datos de Identificación		Identificación:	
Paciente:	GERMAN AURELIANO PAZ DELGADO	Identificación:	98384774
F Nacimiento:	14/10/1972	Edad:	51 Años / 1 Meses / 2 Días
Dirección:	CALLE 13 # 18 45 BARRIO SAN ANDRES	Estado Civil:	Casado
Procedencia:	PASTO	Sexo:	Masculino
Ocupación:		Teléfono:	310828926 3105380961
Datos de Afiliación		Nivel/Estrato:	
Entidad:	ENTIDAD PROMOTORA DE SALUD SANITAS SAS	Nivel/Estrato:	CONTRIBUTIVO NIVEL I
Plan:	REG CONTRIBUTIVO - EPS SANITAS SAS	Tipo Paciente:	Contributivo
Grupo Poblacional:		Tipo Afiliado:	Cotizante
Grupo Etnico:	008 - MESTIZO	Cama:	504B
Ingreso:	439414	Fecha Ingreso:	08/11/2023

OBSERVACIONES GENERALES - ORDENES MEDICAS

SE ABRE FOLIO PARA FORMULACION DE ORDENE MEDICS

Diagnóstico

I64X ACCIDENTE VASCULAR ENCEFALICO AGUDO NO ESPECIFICADO COMO HEMORRAGICO O ISQUEMICO

Plan de Manejo

-

Exámenes

879111 - 21701 - TOMOGRAFIA COMPUTADA DE CRANEO SIMPLE 1

Medicamentos

INDICACIONES MEDICAS 16/11/24 1

DIETA CORRIENTE

SELLO VENOSO

OMEPRAZOL 20MG VO DIA

ACIDO ACETIL SALICILICO 100MG DIA

ATORVASTATINA 80MG DIA

CONTROL DE SIGNOS VITALES

INFORMAR CAMBIOS

A02011 OMEPRAZOL 20 MG CAPSULA 1

20 MG VO DIA

N02009 ACIDO ACETILSALICILICO 100 MG TABLETA 1

-

C10003 ATORVASTATINA 40 MG TABLETAS RECUBIERTAS 2

-

ANGELA MARIA IBARRA HUERTAS
C.M. 1085321835
P.M. 16/11/2023

Profesional ANGELA MARIA IBARRA HUERTAS
Especialidad 385 - MEDICINA GENERAL

Tarjeta Profesional 1085321835

61/101

Fecha Actual : miércoles, 10 enero 2024



COMPANÍA OPERADORA CLINICA HISPANOAMERICA S.A.S.
CARRERA 41 NO 19 D 147 AV. PANAMERICANA - (602) 7374465
NIT 900335691-2

EVOLUCION POR ESPECIALISTA

No. Historia Clínica 98384774

Fecha de Registro 16/11/2023 10:17

Registro 49

Datos de Identificación		Identificación:	
Paciente:	GERMAN AURELIANO PAZ DELGADO	Identificación:	98384774
F. Nacimiento:	14/10/1972	Edad:	51 Años / 1 Meses / 2 Días
Dirección:	CALLE 13 # 18 45 BARRIO SAN ANDRES	Estado Civil:	Casado
Procedencia:	PASTO	Sexo:	Masculino
Ocupación:		Teléfono:	3108288926 3105380961
Datos de Afiliación		Nivel/Estrato:	
Entidad:	ENTIDAD PROMOTORA DE SALUD SANITAS SAS	Nivel/Estrato:	CONTRIBUTIVO NIVEL 1
Plan:	REG CONTRIBUTIVO - EPS SANITAS SAS	Tipo Paciente:	Contributivo
Grupo Poblacional:		Tipo Afiliado:	Cotizante
Grupo Etnico:	008 - MESTIZO	Cama:	SO4B
Ingreso:	439414	Fecha Ingreso:	08/11/2023

Especialidad

441 441 - NEUROLOGIA

Subjetivo

**NOTA DE EVOLUCION DE NEUROLOGIA - QUINTO SUR **

PACIENTE MASCULINO DE 51 AÑOS DE EDAD CON DIAGNOSTICOS DE:

- EVENTO CEREBROVASCULAR ISQUEMICO DE TERRITORIO DE ARTERIA CEREBRAL MEDIA IZQUIERDA

ANTECEDENTES

ALERGICOS: PENICILINA
QUIRURGICOS: VASECTOMIA

Examen Físico

TA 121 / 83 T.A.M F.C. 84 F.R. 16 T* 36.9 °C Glasgow 15.0 /15 SO2 93.0 %

CABEZA: NORMOCEFALO, NO MASAS, NO DOLOR A LA PALPACIÓN
CUELLO MOVIL, NO ADENOPATÍAS, NO DOLOR A LATERALIZACIÓN
PUPILAS ISOCORICAS NORMOREACTIVAS, ESCLERAS ANICTERICAS
MUCOSAS ROSADAS E HIDRATADAS, OROFARINGE SIN LESIONES
TORAX: SIMÉTRICO, NORMOEXPANSIBLE, SIN USO DE MUSCULATURA ACCESORIA, SIN TIRAJES
CAMPOS PULMONARES LIMPIOS, BIEN VENTILADOS, NO PRESENCIA DE SOBREGREGADOS, RUIDOS CARDIACOS RÍTMICOS, NO PRESENCIA DE SOPLOS
ABDOMEN: NO DISTENDIDO, RUIDOS HIDROAREOS PRESENTES, BLANDO, DEPRESIBLE, NO DOLOROSO A LA PALPACION, SIN SIGNOS DE IRRITACION PERITONAL
GU: DIURESIS ESPONTANEA, PUNTOS PELOURETRALES NEGATIVOS, PUÑOPECUJO BILATERAL NEGATIVA
EXTREMIDADES: SIMÉTRICAS, CON ADECUADA PERFUSIÓN DISTAL, LLENADO CAPILAR NORMAL
SNC: ALERTA, CONSCIENTE, AFASIA MOTORA, FUERZA CONSERVADA, NO ALTERACIÓN SENSITIVA NO ALTERACIÓN CEREBELOSA NO SIGNOS DE IRRITACIÓN MENÉNGEA.

TAC DE CRANEO SIMPLE 08/11/2023

Los coeficientes de atenuación del parénquima cerebral son normales.
Se observa adecuada diferenciación de la sustancia gris y blanca.
No se identifican lesiones expansivas intra ni extra axiales.
No hay desplazamiento de la línea media.
El sistema ventricular tiene tamaño normal.
Calcificaciones fisiológicas de la glándula pineal y de los plexos coroideos.
Las estructuras de la línea media conservan la apariencia habitual.
No se identifican alteraciones de la fosa posterior ni de la región selar.
Las estructuras óseas de la bóveda y de la base del cráneo son normales.

ECCARDIOGRAMA 10/11/2023

Conclusiones:
1. Estudio normal, FE: 60%

HOLTER 10/11/2023

1. Sin arritmias documentadas durante el estudio

14/11/2023

BUN: 15 , CLORO: 100.8 , CREATININA: 0.87 , POTASIO: 3.95 , SODIO: 139.9

HEMOGRAMA

LEUCO: 6.190 , NEUTRO: 64.5% , HGB: 17.8 , HCT: 53% , PLT: 440.000

Análisis

PACIENTE MASCULINO DE 51 AÑOS DE EDAD CON DIAGNOSTICO DE EVENTO CEREBROVASCULAR ISQUEMICO DE TERRITORIO DE ARTERIA CEREBRAL MEDIA. POR PARTE DE NEUROCIRUGIA SE LE REALIZO UNA ANGIOGRAFIA CEREBRAL DIAGNOSTICA EN LA QUE NO SE DEMUESTRAN ALTERACIONES VASCULARES ARTERIALES O VENOSAS CEREBRALES Y POR EL MOMENTO NO REQUIERE DE MANEJO ADICIONAL DE TERAPIA ENDOVASCULAR Y SE INDICA SEGUIMIENTO POR EL SERVICIO DE NEUROLOGIA. POR PARTE DE MEDICINA INTERNA SE SOLICITO RESONANCIA MAGNETICA CEREBRAL LA CUAL AUN SE ENCUENTRA EN TRAMITE AL IGUAL QUE ESTUDIOS DE EXTENSION SOLICITADOS DESDE EL 10/11/2023. POR AHORA SE CONSIDERA QUE CUADRO CLINICO DE ACV INHABITUAL ES DE CAUSA ISQUEMICA POR LO CUAL SE SOLICITA TAC DE CRANEO SIMPLE DE CONTROL PARA DEFINIR EGRESO, CON ORDEN DE RESONANCIA AMBULATORIA Y ENFASIS EN TERAPIAS FISICAS, OCUPACIONALES Y SOBRETODU DEL LENGUAJE, CITA DE CONTROL EN 1 MES. SE EXPLICA CONDUCTA A FAMILIAR QUIEN



COMPañIA OPERADORA CLINICA HISPANOAMERICA S.A.S.
CARRERA 41 NO 19 D 147 AV. PANAMERICANA - (602) 7374465
Nit 900335691-2

EVOLUCION POR ESPECIALISTA

No. Historia Clínica 98384774
REFIERE ENTENDER Y ACEPTAR.

Fecha de Registro 16/11/2023 10:17

Registro 49

Conducta

PLAN:

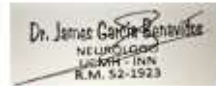- CONTINUAR MANEJO MEDICO ESTABLECIDO
 - SS/ TAC DE CRAEÑO SIMPLE
 - DEFINIR EGRESO CON TAC DE CARNEO SIMPLE
 - CONTROL DE SIGNOS VITALES
 - INFORMAR CAMBIOS
- GRACIAS

Diagnóstico

164X ACCIDENTE VASCULAR ENCEFALICO AGUDO NO ESPECIFICADO COMO HEMORRAGICO O ISQUEMICO

Plan de Manejo

Indicaciones Médicas



**Profesional
Especialidad**

JAMES GARCIA BENAVIDES
41 - NEUROLOGIA

Tarjeta Profesional 87067944

63/101

Fecha Actual : miércoles, 10 enero 2024



COMPAÑIA OPERADORA CLINICA HISPANOAMERICA S.A.S.
CARRERA 41 NO 19 D 147 AV. PANAMERICANA - (602) 7374465
Nit 900335691-2

CAMBIOS DE ORDENES MEDICAS

No. Historia Clínica 98384774

Fecha de Registro 17/11/2023 3:01

Registro 50

Datos de Identificación			
Paciente:	GERMAN AURELIANO PAZ DELGADO	Identificación:	98384774
F. Nacimiento:	14/10/1972	Edad:	51 Años / 1 Meses / 3 Dias
Dirección:	CALLE 13 # 18 45 BARRIO SAN ANDRES	Estado Civil:	Casado
Procedencia:	PASTO	Sexo:	Masculino
Ocupación:		Teléfono:	3108288926 3105380961
Datos de Afiliación			
Entidad:	ENTIDAD PROMOTORA DE SALUD SANITAS SAS	Nivel/Estrato:	CONTRIBUTIVO NIVEL I
Plan:	REG CONTRIBUTIVO - EPS SANITAS SAS	Tipo Paciente:	Contributivo
Grupo Poblacional:		Tipo Afiliado:	Cotizante
Grupo Etnico:	008 - MESTIZO	Cama:	504B
Ingreso:	439414	Fecha Ingreso:	08/11/2023

OBSERVACIONES GENERALES - ORDENES MEDICAS

REPORTE PARACLINICOS:

17/11: CARDIOLIPINA IGG: 8.57 (NEGATIVO)
CARDIOLIPINA IGM: 4.2 (NEGATIVO)
CITRULINA ANTICUERPOS: 6.6 (NEGATIVO)

17/11: TAC DE CRANEO SIMPLE:

HIPODENSIDAD IRREGULAR, EN FORMA DE CUÑA QUE AFECTA LA REGION CORTICO SUBCORTICAL Y TEMPORAL IZQUIERDA, EL SISTEMA VENTRICULAR SIN ALTERACIONES. NO EXISTE DESVIACION DE LAS ESTRUCTURAS DE LA LINEA MEDIA. ADECUADA DIFERENCIACION SUSTANCIA GRIS, SUSTANCIA BLANDA. NO SE IDENTIFICA COLECCIONES INTRA O EXTRA AXIALES. ESTRUCTURAS DE LA FOSA POSTERIOR SIN ALTERACIONES. ESTRUCTURAS OSEAS DE ASPECTO USUAL.

OPINION:

IMAGEN COMPATIBLE CON EVENTO ISQUEMICO EN EVOLUCION QUE COMPROMETE EL TERRITORIO DE LA ARTERIA CEREBRAL MEDIA IZQUIERDA.

Diagnóstico

364X ACCIDENTE VASCULAR ENCEFALICO AGUDO NO ESPECIFICADO COMO HEMORRAGICO O ISQUEMICO

Plan de Manejo

0

Profesional Especialidad LARRY SEBASTIAN SILVA RAMOS
385 - MEDICINA GENERAL

Tarjeta Profesional 1085323381

64/101

Fecha Actual : miércoles, 10 enero 2024



COMPañIA OPERADORA CLINICA HISPANOAMERICA S.A.S.
CARRERA 41 NO 19 D 147 AV. PANAMERICANA - (602) 7374465
NIT 900335691-2

CAMBIOS DE ORDENES MEDICAS

No. Historia Clínica 98384774

Fecha de Registro 17/11/2023 11:07

Registro 51

Datos de Identificación		Identificación:	
Paciente:	GERMAN AURELIANO PAZ DELGADO	Identificación:	98384774
F. Nacimiento:	14/10/1972	Edad:	51 Años / 1 Meses / 3 Días
Dirección:	CALLE 13 # 18 45 BARRIO SAN ANDRES	Estado Civil:	Casado
Procedencia:	PASTO	Sexo:	Masculino
Ocupación:		Teléfono:	310828926 3105380961
Datos de Afiliación		Nivel/Estrato:	CONTRIBUTIVO NIVEL I
Entidad:	ENTIDAD PROMOTORA DE SALUD SANITAS SAS	Tipo Paciente:	Contributivo
Plan:	REG CONTRIBUTIVO - EPS SANITAS SAS	Tipo Afiliado:	Cotizante
Grupo Poblacional:		Cama:	504B
Grupo Étnico:	008 - MESTIZO		
Ingreso:	439414	Fecha Ingreso:	08/11/2023

OBSERVACIONES GENERALES - ORDENES MEDICAS

FORMULACION

Diagnóstico

I64X ACCIDENTE VASCULAR ENCEFALICO AGUDO NO ESPECIFICADO COMO HEMORRAGICO O ISQUEMICO

Plan de Manejo

Medicamentos

INDICACIONES MEDICAS 17/11/24

DIETA CORRIENTE
SELLO VENOSO
OMEPRAZOL 20MG VO DIA
ACIDO ACETIL SALICILICO 100MG DIA
ATORVASTATINA 80MG DIA

CONTROL DE SIGNOS VITALES
INFORMAR CAMBIOS

A02011 OMEPRAZOL 20 MG CAPSULA
20 MG VO DIA

N02009 ACIDO ACETILSALICILICO 100 MG TABLETA

C10003 ATORVASTATINA 40 MG TABLETAS RECUBIERTAS

Profesional
Especialidad

DAYANA STEPHANY ANDRADE MELO
385 - MEDICINA GENERAL

Tarjeta Profesional 1085262026

65/101

Fecha Actual : miércoles, 10 enero 2024



COMPAÑIA OPERADORA CLINICA HISPANOAMERICA S.A.S.
CARRERA 41 NO 19 D 147 AV. PANAMERICANA - (602) 7374465
Nit 900335691-2

EVOLUCION POR ESPECIALISTA

No. Historia Clínica 98384774

Fecha de Registro 17/11/2023 14:29

Registro 52

Datos de Identificación		Identificación:	
Paciente:	GERMAN AURELIANO PAZ DELGADO	Identificación:	98384774
F Nacimiento:	14/10/1972	Edad:	51 Años / 1 Meses / 3 Días
Dirección:	CALLE 13 # 18 45 BARRIO SAN ANDRES	Estado Civil:	Casado
Procedencia:	PASTO	Sexo:	Masculino
Ocupación:		Teléfono:	3108288926 3105380961
Datos de Afiliación		Nivel/Estrato:	
Entidad:	ENTIDAD PROMOTORA DE SALUD SANITAS SAS	Nivel/Estrato:	CONTRIBUTIVO NIVEL I
Plan:	REG CONTRIBUTIVO - EPS SANITAS SAS	Tipo Paciente:	Contributivo
Grupo Poblacional:		Tipo Afiliado:	Cotizante
Grupo Etnico:	008 - MESTIZO	Cama:	504B
Ingreso:	439414	Fecha Ingreso:	08/11/2023

Especialidad

+41 411 - NEUROLOGIA

Subjetivo

****NOTA DE EVOLUCIÓN DE NEUROLOGÍA - QUINTO SUR ****

PACIENTE MASCULINO DE 51 AÑOS DE EDAD CON DIAGNOSTICOS DE:

- EVENTO CEREBROVASCULAR ISQUEMICO DE TERRITORIO DE ARTERIA CEREBRAL MEDIA IZQUIERDA

ANTECEDENTES

ALERGICOS: PENICILINA
QUIRURGICOS: VASECTOMIA

Exámen Físico

TA 110 / 71 T.A.M F.C. 95 F.R. 18 T° 36.4 °C Glasgow 15.0 /15 SO2 92.0 %

CABEZA: NORMOCEFALO, NO MASAS, NO DOLOR A LA PALPACIÓN
OJELLO MOVIL, NO ADENOPATÍAS, NO DOLOR A LATERALIZACIÓN
PUPILAS ISOCÓRICAS NORMOREACTIVAS, ESCLERAS ANICTERICAS
MUJOSAS ROSADAS E HIDRATADAS, OROFARINGE SIN LESIONES
TORAX: SIMÉTRICO, NORMOEXPANSIBLE, SIN USO DE MUSCULATURA ACCESORIA, SIN TIRAJES
CAMPOS PULMONARES LIMPIOS, BIEN VENTILADOS, NO PRESENCIA DE SOBREGREGADOS, RUIDOS CARDIACOS RÍTMICOS, NO PRESENCIA DE SOPLOS
ABDOMEN: NO DISTENDIDO, RUIDOS HIDROÁREOS PRESENTES, BLANDO, DEPRESIBLE, NO DOLOROSO A LA PALPACION, SIN SIGNOS DE IRRITACION PERITONAL
GU: DIURESIS ESPONTANEA, PUNTOS PELOURETRALES NEGATIVOS, PUÑOPERCUSIÓN BELATERAL NEGATIVA
EXTREMIDADES: SIMÉTRICAS, CON ADECUADA PERFUSIÓN DISTAL, LLENADO CAPILAR NORMAL
SNC: ALERTA, CONSCIENTE, AFASIA MOTORA, FUERZA CONSERVADA, NO ALTERACIÓN SENSITIVA NO ALTERACIÓN CEREBELOSA NO SIGNOS DE IRRITACIÓN MENÍNGEA.

REPORTE DE PARACLÍNICOS

TAC DE CRANEO SIMPLE 08/11/2023
Los coeficientes de atenuación del parénquima cerebral son normales.
Se observa adecuada diferenciación de la sustancia gris y blanca.
No se identifican lesiones expansivas intra ni extra axiales.
No hay desplazamiento de la línea media.
El sistema ventricular tiene tamaño normal.
Calificaciones fisiológicas de la glándula pineal y de los plexos coroideos.
Las estructuras de la línea media conservan la apariencia habitual.
No se identifican alteraciones de la fosa posterior ni de la región sella.
Las estructuras óseas de la bóveda y de la base del cráneo son normales.

ECOCARDIOGRAMA 10/11/2023

Conclusiones:
1. Estudio normal, FE: 60%

HOLTER 10/11/2023

1. Sin arritmias documentadas durante el estudio

14/11/2023

BUN: 15 , CLORO: 100.8 , CREATININA: 0.87 , POTASIO: 3.95 , SODIO: 139.9

HEMOGRAMA

LEUCO: 6.190 , NEUTRO: 64.5% , HGB: 17.8 , HCT: 53% , PLT: 440.000

16/11/2023

AC IGG CARDIOLIPINA: 8.57 , AC IGM CARDIOLIPINA 4.2, AC CITRULINA : 6.6

Análisis

PACIENTE MASCULINO DE 51 AÑOS DE EDAD CON DIAGNOSTICO DE EVENTO CEREBROVASCULAR ISQUEMICO DE TERRITORIO DE ARTERIA CEREBRAL MEDIA. POR PARTE DE NEUROCRURGIA SE LE REALIZO UNA ANGIOGRAFIA CEREBRAL DIAGNOSTICA EN LA QUE NO SE DEMUESTRAN ALTERACIONES VASCULARES ARTERIALES O VENOSAS CEREBRALES Y POR EL MOMENTO NO REQUIERE DE MANEJO ADICIONAL DE TERAPIA ENDOVASCULAR. EN QUIEN CONTINUA PENDIENTE REALIZACION DE RESONANCIA MAGNETICA CEREBRAL ABOGADA DEL PACIENTE REFIERE SE ENCUENTRAN AGILIZANDO EL EXAMINE POR SUS PROPIOS



COMPañIA OPERADORA CLINICA HISPANOAMERICA S.A.S.
CARRERA 41 NO 19 D 147 AV. PANAMERICANA - (602) 7374465
Nit 900335691-2

EVOLUCION POR ESPECIALISTA

No. Historia Clínica 98384774

Fecha de Registro 17/11/2023 14:29

Registro 52

MEDIOS PARA DEFINIR EGRESO COMO SE HABIA INDICADO ANTERIORMENTE. POR AHORA SE SOLICITA ECOCARDIOGRAMA TRANSESOFAGICO PARA DESCARTAR SEPTUM INTERVENTRICULAR O FORAMEN OVAL. SEGUIMOS PENDIENTES A REPORTE DE PARACLINICOS Y EVOLUCION CLINICA. SE EXPLICA CONDUCTA A FAMILIAR QUIEN REPIERE ENTENDER Y ACEPTAR.

Conducta

PLAN:

- CONTINUAR MANEJO MEDICO ESTABLECIDO
 - SS/ ECOCARDIOGRAMA TRANSESOFAGICO
 - PENDIENTE TOMA DE RESONANCIA MAGNETICA CEREBRAL
 - CONTROL DE SIGNOS VITALES
 - INFORMAR CAMBIOS
- GRACIAS

Diagnóstico

164X ACCIDENTE VASCULAR ENCEFALICO AGUDO NO ESPECIFICADO COMO HEMORRAGICO O ISQUEMICO

Plan de Manejo

Indicaciones Médicas

Exámenes

881205 - 25111 - ECOCARDIOGRAMA TRANSESOFAGICO

1



Profesional
Especialidad JAMES GARCIA BENAVIDES
+M1 - NEUROLOGIA

Tarjeta Profesional 87067944

67/101

Fecha Actual : miércoles, 10 enero 2024

CAMBIOS DE ORDENES MEDICAS

No. Historia Clínica 98384774

Fecha de Registro 17/11/2023 15:39

Registro 53

Datos de Identificación		Identificación	
Paciente:	GERMAN AURELIANO PAZ DELGADO	Identificación:	98384774
F. Nacimiento:	14/10/1972	Edad:	51 Años / 1 Meses / 3 Días
Dirección:	CALLE 13 # 18-45 BARRIO SAN ANDRES	Estado Civil:	Casado
Procedencia:	PASTO	Sexo:	Masculino
Ocupación:		Teléfono:	3108288926 3105380961
Datos de Afiliación		Nivel/Estrato	
Entidad:	ENTIDAD PROMOTORA DE SALUD SANITAS SAS	Nivel/Estrato:	CONTRIBUTIVO NIVEL I
Plan:	REG CONTRIBUTIVO - EPS SANITAS SAS	Tipo Paciente:	Contributivo
Grupo Poblacional:		Tipo Afiliado:	Cotizante
Grupo Etnico:	008 - MESTIZO	Cama:	504B
Ingreso:	439414	Fecha Ingreso:	08/11/2023

OBSERVACIONES GENERALES - ORDENES MEDICAS

PACIENTE MASCULINO DE 51 AÑOS DE EDAD CON DIAGNOSTICO DE EVENTO CEREBROVASCULAR ISQUEMICO DE TERRITORIO DE ARTERIA CEREBRAL MEDIA. POR PARTE DE NEUROCIRUGIA SE LE REALIZO UNA ANGIOGRAFIA CEREBRAL DIAGNOSTICA EN LA QUE NO SE DEMUESTRAN ALTERACIONES VASCULARES ARTERIALES O VENOSAS CEREBRALES Y POR EL MOMENTO NO REQUIERE DE MANEJO ADICIONAL DE TERAPIA ENDOVASCULAR. EN QUIEN CONTINUA PENDIENTE REALIZACION DE RESONANCIA MAGNETICA CEREBRAL ABOGADA DEL PACIENTE REFIERE SE ENCUENTRAN AGILIZANDO EL EXAMNE POR SUS PROPIOS MEDIOS PARA DEFINIR EGRESO COMO SE HABIA INDICADO ANTERIORMENTE. POR AHORA SE SOLICITA ECOCARDIOGRAMA TRANSESOFAGICO PARA DESCARTAR SEPTUM INTERVENTRICULAR O FORAMEN OVAL. SEGUIMOS PENDIENTES A REPORTE DE PARACLINICOS Y EVOLUCION CLINICA. SE EXPLICA CONDUCTA A FAMILIAR QUIEN REFIERE ENTENDER Y ACEPTAR.

SE SOLICITA SERVICIO DE AMBULANCIA BASICA IDA Y VUELTA PARA TOMA DE ECOCARDIOGRAMA TRANSESOFAGICO

Diagnóstico

I64X ACCIDENTE VASCULAR ENCEFALICO AGUDO NO ESPECIFICADO COMO HEMORRAGICO O ISQUEMICO

Plan de Manejo**Procedimientos No Quirúrgicos**

Servicio 601T01 TRASLADO ASISTENCIAL BÁSICO TERRESTRE PRIMARIO

Observaciones PACIENTE MASCULINO DE 51 AÑOS DE EDAD CON DIAGNOSTICO DE EVENTO CEREBROVASCULAR ISQUEMICO DE TERRITORIO DE ARTERIA CEREBRAL MEDIA. POR PARTE DE NEUROCIRUGIA SE LE REALIZO UNA ANGIOGRAFIA CEREBRAL DIAGNOSTICA EN LA QUE NO SE DEMUESTRAN ALTERACIONES VASCULARES ARTERIALES O VENOSAS CEREBRALES Y POR EL MOMENTO NO REQUIERE DE MANEJO ADICIONAL DE TERAPIA ENDOVASCULAR. EN QUIEN CONTINUA PENDIENTE REALIZACION DE RESONANCIA MAGNETICA CEREBRAL ABOGADA DEL PACIENTE REFIERE SE ENCUENTRAN AGILIZANDO EL EXAMNE POR SUS PROPIOS MEDIOS PARA DEFINIR EGRESO COMO SE HABIA INDICADO ANTERIORMENTE. POR AHORA SE SOLICITA ECOCARDIOGRAMA TRANSESOFAGICO PARA DESCARTAR SEPTUM INTERVENTRICULAR O FORAMEN OVAL. SEGUIMOS PENDIENTES A REPORTE DE PARACLINICOS Y EVOLUCION CLINICA. SE EXPLICA CONDUCTA A FAMILIAR QUIEN REFIERE ENTENDER Y ACEPTAR. SE SOLICITA SERVICIO DE AMBULANCIA BASICA IDA Y VUELTA PARA TOMA DE ECOCARDIOGRAMA TRANSESOFAGICO



Dr. James García Benavides
NEUROLOGO
LICENCIADO
R.M. 52-1923

Profesional JAMES GARCIA BENAVIDES
Especialidad 441 - NEUROLOGIA

Tarjeta Profesional 87067944

68/101

Fecha Actual : miércoles, 10 enero 2024



COMPañIA OPERADORA CLINICA HISPANOAMERICA S.A.S.
CARRERA 41 NO 19 D 147 AV. PANAMERICANA - (602) 7374465
NIT 900335691-2

HISTORIA CLINICA REFERENCIA

No. Historia Clínica 98384774

Fecha de Registro 17/11/2023 16:21

Registro 54

Datos de Identificación

Paciente: GERMAN AURELIANO PAZ DELGADO
F Nacimiento: 14/10/1972
Dirección: CALLE 13 # 18 45 BARRIO SAN ANDRES
Procedencia: PASTO
Ocupación:

Identificación: 98384774
Edad: 51 Años / 1 Meses / 3 Días
Estado Civil: Casado
Sexo: Masculino
Teléfono: 3108288926 3105380961

Datos de Afiliación

Entidad: ENTIDAD PROMOTORA DE SALUD SANITAS SAS
Plan: REG CONTRIBUTIVO - EPS SANITAS SAS
Grupo Poblacional:
Grupo Etnico: 008 - MESTIZO
Ingreso: 439414

Nivel/Estrato: CONTRIBUTIVO NIVEL 1
Tipo Paciente: Contributivo
Tipo Afiliado: Cotizante
Cama: 504B

Fecha Ingreso: 08/11/2023

Referencia

17-11-2023 16,52 SE INIC ATRAMITE DE SOLCITUD DE ECOCARDIGRAMA TRANSESOFAGICO MAS TRASLADO DE AMBULANCIA BASICA DOBLE SE ENVIA SOLCITUD A REFERENCIA SANITAS ESPERNADO RESPUESTA AUXILIAR JOSE PARRA

Diagnóstico

164X ACCIDENTE VASCULAR ENCEFALICO AGUDO NO ESPECIFICADO COMO HEMORRAGICO O ISQUEMICO

Plan de Manejo

Indicaciones Médicas

Profesional JOSÉ LUIS PARRA CHACLA
Especialidad 048 - ENFERMERIA EN SALUD FAMILIAR

Tarjeta Profesional 521033

69/101

Fecha Actual : miércoles, 10 enero 2024



COMPañIA OPERADORA CLINICA HISPANOAMERICA S.A.S.
CARRERA 41 NO 19 D 147 AV. PANAMERICANA - (602) 7374465
NIT 900335691-2

HISTORIA CLINICA REFERENCIA

No. Historia Clínica 98384774

Fecha de Registro 17/11/2023 21:24

Registro 55

Datos de Identificación

Paciente: GERMAN AURELIANO PAZ DELGADO
F Nacimiento: 14/10/1972
Dirección: CALLE 13 # 18 45 BARRIO SAN ANDRES
Procedencia: PASTO
Ocupación:

Identificación: 98384774
Edad: 51 Años / 1 Meses / 3 Días
Estado Civil: Casado
Sexo: Masculino
Teléfono: 3108288926 3105380961

Datos de Afiliación

Entidad: ENTIDAD PROMOTORA DE SALUD SANITAS SAS
Plan: REG CONTRIBUTIVO - EPS SANITAS SAS
Grupo Poblacional:
Grupo Etnico: 008 - MESTIZO
Ingreso: 439414

Nivel/Estrato: CONTRIBUTIVO NIVEL I
Tipo Paciente: Contributivo
Tipo Afiliado: Cotizante
Cama: 504B

Fecha Ingreso: 08/11/2023

Referencia

SE REENVIA TRAMITE DE SOLICITUD DE ECOCARDIOGRAMA TRANSESOPAGICO MAS TRASLADO DE AMBULANCIA BASICA DOBLE SE ENVIA SOLICITUD A REFERENCIA SANITAS ESPERANDO RESPUESTA

Diagnóstico

IXIX ACCIDENTE VASCULAR ENCEFALICO AGUDO NO ESPECIFICADO COMO HEMORRAGICO O ISQUEMICO

Plan de Manejo

Indicaciones Médicas

Profesional Especialidad NIDIA MILENA MONTILLA PINCHAO
048 - ENFERMERIA EN SALUD FAMILIAR

Tarjeta Profesional 2577

70/101

Fecha Actual : miércoles, 10 enero 2024

HISTORIA CLINICA EVOLUCION DIARIA

No. Historia Clínica 98384774

Fecha de Registro 17/11/2023 22:04

Registro 56

Datos de Identificación		Identificación:	
Paciente:	GERMAN AURELIANO PAZ DELGADO	Identificación:	98384774
F Nacimiento:	14/10/1972	Edad:	51 Años / 1 Meses / 3 Días
Dirección:	CALLE 13 # 18 45 BARRIO SAN ANDRES	Estado Civil:	Casado
Procedencia:	PASTO	Sexo:	Masculino
Ocupación:		Teléfono:	3108288926 3105380961
Datos de Afiliación		Nivel/Estrato:	
Entidad:	ENTIDAD PROMOTORA DE SALUD SANITAS SAS	Nivel/Estrato:	CONTRIBUTIVO NIVEL I
Plan:	REG CONTRIBUTIVO - EPS SANITAS SAS	Tipo Paciente:	Contributivo
Grupo Poblacional:		Tipo Afiliado:	Cotizante
Grupo Etnico:	008 - MESTIZO	Cama:	504B
Ingreso:	439414	Fecha Ingreso:	08/11/2023

SERVICIO**HOSPITALIZACIÓN 5 PISO SUR****Subjetivo**

EVOLUCION DIARIA MEDICINA GENERAL STO PISO SUR - (17/11/23)

PACIENTE MASCULINO DE 51 AÑOS DE EDAD CON DIAGNOSTICOS DE:

- EVENTO CEREBROVASCULAR ISQUEMICO DE TERRITORIO DE ARTERIA CEREBRAL MEDIA IZQUIERDA

ANTECEDENTESALERGICOS: PENICILINA
QUIRURGICOS: VASECTOMIA**Objetivo**

T.A. 110 / 70 83 T° 36.00 °C F.C. 64 min F.R. 21 min Glasgow 15 / 15 Glucometria

SO2 92.00 % SIN | CON

DREN**Examen Físico**

CABEZA: NORMOCEFALO, NO MASAS, NO DOLOR A LA PALPACION CUERPO MOVIL, NO ADENOPATIAS, NO DOLOR A LATERALIZACION PUPILAS ISOCORICAS NORMOREACTIVAS, ESCLERAS ANICTERICAS MUCOSAS ROSADAS E HIDRATADAS, OROFARINGE SIN LESIONES TORAX: SIMETRICO, NORMOEXPANSIBLE, SIN USO DE MUSCULATURA ACCESORIA, SIN TIRAJES CAMPOS PULMONARES LIMPIOS, BIEN VENTILADOS, NO PRESENCIA DE SOBREGREGADOS, RUIDOS CARDIACOS RITMICOS, NO PRESENCIA DE SOPLOS ABDOMEN: NO DISTENDIDO, RUIDOS HIDROARECOS PRESENTES, BLANDO, DEPRESIBLE, NO DOLOROSO A LA PALPACION, SIN SIGNOS DE IRRITACION PERITONALGU-DIURESIS ESPONTANEA, PUNTOS PELOURETRALES NEGATIVOS, PUNOPEPULCIO BLATERAL NEGATIVO EXTREMIDADES: SIMETRICAS, CON ADECUADA PERFUSION DISTAL, LLENADO CAPILAR NORMAL SNC: ALERTA, CONCIENTE, AFASIA MOTORA, FUERZA CONSERVADA, NO ALTERACION SENSITIVA NO ALTERACION CEREBELOSA NO SIGNOS DE IRRITACION MENINGEA.

Resultados Paraclínicos

16/11/2023 AC IGG CARDIOLIPINA: 8.57 , AC IGM CARDIOLIPINA 4.2, AC CITRULINA : 6.6

Análisis

PACIENTE MASCULINO DE 51 AÑOS DE EDAD CON DIAGNOSTICO DE EVENTO CEREBROVASCULAR ISQUEMICO DE TERRITORIO DE ARTERIA CEREBRAL MEDIA. POR PARTE DE NEUROCRUGIA SE LE REALIZO UNA ANGIOGRAFIA CEREBRAL DIAGNOSTICA EN LA QUE NO SE DEMUESTRAN ALTERACIONES VASCULARES ARTERIALES O VENOSAS CEREBRALES Y POR EL MOMENTO NO REQUIERE DE MANEJO ADICIONAL DE TERAPIA ENDOVASCULAR, EN QUIEN CONTINUA PENDIENTE REALIZACION DE RESONANCIA MAGNETICA CEREBRAL ABOGADA DEL PACIENTE REFIERE SE ENCUENTRAN AGILIZANDO EL EXAMNE POR SUS PROPIOS MEDIOS PARA DEFINIR EGRESO COMO SE HABIA INDICADO ANTERIORMENTE. POR AHORA SE SOLICITA EDCARDIOGRAMA TRANSESOFAGICO PARA DESCARTAR SEPTUM INTERVENTRICULAR O FORAMEN OVAL. SEGUIMOS PENDIENTES A REPORTE DE PARACLINICOS Y EVOLUCION CLINICA. SE EXPLICA CONDUCTA A FAMILIAR QUIEN REFIERE ENTENDER Y ACEPTAR.

Diagnóstico

I64X ACCIDENTE VASCULAR ENCEFALICO AGUDO NO ESPECIFICADO COMO HEMORRAGICO O ISQUEMICO

I631 INFARTO CEREBRAL DEBIDO A EMBOLIA DE ARTERIAS PRECEREBRALES

Plan de Manejo

Indicaciones Médicas



Profesional OSCAR IVAN PAREDES GOMEZ
Especialidad 385 - MEDICINA GENERAL

Tarjeta Profesional 1085900602



COMPAÑIA OPERADORA CLINICA HISPANOAMERICA S.A.S.
CARRERA 41 NO 19 D 147 AV. PANAMERICANA - (602) 7374465
Nit 900335691-2

CAMBIOS DE ORDENES MEDICAS

No. Historia Clínica 98384774

Fecha de Registro 18/11/2023 4:30

Registro 57

Datos de Identificación			
Paciente:	GERMAN AURELIANO PAZ DELGADO	Identificación:	98384774
F Nacimiento:	14/10/1972	Edad:	51 Años / 1 Meses / 4 Días
Dirección:	CALLE 13 # 18 45 BARRIO SAN ANDRES	Estado Civil:	Casado
Procedencia:	PASTO	Sexo:	Masculino
Ocupación:		Teléfono:	3108288926 3105380961
Datos de Afiliación			
Entidad:	ENTIDAD PROMOTORA DE SALUD SANITAS SAS	Nivel/Estrato:	CONTRIBUTIVO NIVEL I
Plan:	REG CONTRIBUTIVO - EPS SANITAS SAS	Tipo Paciente:	Contributivo
Grupo Poblacional:		Tipo Afiliado:	Cotizante
Grupo Etnico:	008 - MESTIZO	Cama:	504B
Ingreso:	439414	Fecha Ingreso:	08/11/2023

OBSERVACIONES GENERALES - ORDENES MEDICAS

SE ABRE FOLIO PARA REPORTAR PARACLINICOS:

17/11: CARDIOLIPINA IGG: 8.57 (NEGATIVO)

CARDIOLIPINA IGM: 4.2 (NEGATIVO)

CITRULINA ANTICUERPOS: 6.6 (NEGATIVO)

17/11/23 ANTICUERPOS ANTIDNA NEG, ANTICUERPOS ANTINUCLEARES: NEG, CITRULINA ANTICUERPOS 6.6 NEG

Diagnóstico

164X ACCIDENTE VASCULAR ENCEFALICO AGUDO NO ESPECIFICADO COMO HEMORRAGICO O ISQUEMICO

Plan de Manejo

ANGELA MARIA IBARRA HUERTAS
Médica General
C.M. 1.085.321.835
FOLIO 164X/23

Profesional ANGELA MARIA IBARRA HUERTAS
Especialidad 385 - MEDICINA GENERAL

Tarjeta Profesional 1085321835



COMPañIA OPERADORA CLINICA HISPANOAMERICA S.A.S.
CARRERA 41 NO 19 D 147 AV. PANAMERICANA - (602) 7374465
Nit 900335691-2

CAMBIOS DE ORDENES MEDICAS

No. Historia Clínica 98384774

Fecha de Registro 18/11/2023 10:58

Registro 58

Datos de Identificación		Identificación:	
Paciente:	GERMAN AURELIANO PAZ DELGADO	Identificación:	98384774
F. Nacimiento:	14/10/1972	Edad:	51 Años / 1 Meses / 4 Días
Dirección:	CALLE 13 # 18-45 BARRIO SAN ANDRES	Estado Civil:	Casado
Procedencia:	PASTO	Sexo:	Masculino
Ocupación:		Teléfono:	310828926 3105380961
Datos de Afiliación		Nivel/Estrato:	
Entidad:	ENTIDAD PROMOTORA DE SALUD SANITAS SAS	Nivel/Estrato:	CONTRIBUTIVO NIVEL I
Plan:	REG CONTRIBUTIVO - EPS SANITAS SAS	Tipo Paciente:	Contributivo
Grupo Poblacional:		Tipo Afiliado:	Cotizante
Grupo Etnico:	008 - MESTIZO	Canta:	504B
Ingreso:	439414	Fecha Ingreso:	08/11/2023

OBSERVACIONES GENERALES - ORDENES MEDICAS

SE ABRE FOLIO PARA FORMULACION

Diagnóstico

- 164X ACCIDENTE VASCULAR ENCEFALICO AGUDO NO ESPECIFICADO COMO HEMORRAGICO O ISQUEMICO
1631 INFARTO CEREBRAL DEBIDO A EMBOLIA DE ARTERIAS PRECEREBRALES

Plan de Manejo

Medicamentos

INDICACIONES MEDICAS 18/11/24

DIETA CORRIENTE
SELLO VENOSO
OMEPRAZOL 20MG VO DIA
ACIDO ACETIL SALICILICO 100MG DIA
ATORVASTATINA 80MG DIA

P REPORTE DE RESONANCIA
CONTROL DE SIGNOS VITALES
INFORMAR CAMBIOS

A02011	OMEPRAZOL 20 MG CAPSULA 20 MG VO DIA	1
N02009	ACIDO ACETILSALICILICO 100 MG TABLETA	1
C10003	ATORVASTATINA 40 MG TABLETAS RECUBIERTAS	2

Profesional
Especialidad PAOLA ANDREA LIMA MESIAS
385 - MEDICINA GENERAL

Tarjeta Profesional 36950658

73/101

Fecha Actual : miércoles, 10 enero 2024



COMPañIA OPERADORA CLINICA HISPANOAMERICA S.A.S.
CARRERA 41 NO 19 D 147 AV. PANAMERICANA - (602) 7374465
NIT 900335691-2

HISTORIA CLINICA REFERENCIA

No. Historia Clínica 98384774

Fecha de Registro 18/11/2023 12:06

Registro 59

Datos de Identificación

Paciente:	GERMAN AURELIANO PAZ DELGADO	Identificación:	98384774
F Nacimiento:	14/10/1972	Edad:	51 Años / 1 Meses / 4 Días
Dirección:	CALLE 13 # 18 45 BARRIO SAN ANDRES	Estado Civil:	Casado
Procedencia:	PASTO	Sexo:	Masculino
Ocupación:		Teléfono:	3108288926 3105380961

Datos de Afiliación

Entidad:	ENTIDAD PROMOTORA DE SALUD SANITAS SAS	Nivel/Estrato:	CONTRIBUTIVO NIVEL I
Plan:	REG CONTRIBUTIVO - EPS SANITAS SAS	Tipo Paciente:	Contributivo
Grupo Poblacional:		Tipo Afiliado:	Coexistente
Grupo Etnico:	008 - MESTIZO	Cama:	504B
Ingreso:	439414	Fecha Ingreso:	08/11/2023

Referencia

SE ENVIA SOLICITUD PARA ECOCARDIGRAMA TRAS ESOFAGICO A REFERENCIA SANITAS ESPERANDO ESPUESTA

Diagnóstico

I64X ACCIDENTE VASCULAR ENCEFALICO AGUDO NO ESPECIFICADO COMO HEMORRAGICO O ISQUEMICO

Plan de Manejo

Indicaciones Médicas

Profesional JOSE LUIS PARRA CHACUA
Especialidad 048 - ENFERMERIA EN SALUD FAMILIAR

Tarjeta Profesional 521033

74/101

Fecha Actual : miércoles, 10 enero 2024



COMPañIA OPERADORA CLINICA HISPANOAMERICA S.A.S.
CARRERA 41 NO 19 D 147 AV. PANAMERICANA - (602) 7374465
Nit 900335691-2

CAMBIOS DE ORDENES MEDICAS

No. Historia Clínica 98384774

Fecha de Registro 18/11/2023 13:32

Registro 60

Datos de Identificación

Paciente: GERMAN AURELIANO PAZ DELGADO
F Nacimiento: 14/10/1972
Dirección: CALLE 13 # 18-45 BARRIO SAN ANDRES
Procedencia: PASTO
Ocupación:

Identificación: 98384774
Edad: 51 Años / 1 Meses / 4 Días
Estado Civil: Casado
Sexo: Masculino
Teléfono: 3108288926 3105380961

Datos de Afiliación

Entidad: ENTIDAD PROMOTORA DE SALUD SANITAS SAS
Plan: REG CONTRIBUTIVO - EPS SANITAS SAS
Grupo Poblacional:
Grupo Etnico: 008 - MESTIZO
Ingreso: 439414

Nivel/Estrato: CONTRIBUTIVO NIVEL I
Tipo Paciente: Contributivo
Tipo Afiliado: Cotizante
Cama: 504B

Fecha Ingreso: 08/11/2023

OBSERVACIONES GENERALES - ORDENES MEDICAS

SOLICITO SEGUIMIENTO POR FONOAUDILOGIA

Diagnóstico

164X ACCIDENTE VASCULAR ENCEFALICO AGUDO NO ESPECIFICADO COMO HEMORRAGICO O ISQUEMICO

1631 INFARTO CEREBRAL DEBIDO A EMBOLIA DE ARTERIAS PRECEREBRALES

Plan de Manejo

Procedimientos No Quirúrgicos

Servicio 937000 TERAPIA FONOAUDIOLÓGICA INTEGRAL SOD

1

Observaciones

Profesional
Especialidad PAOLA ANDREA LIMA MESIAS
385 - MEDICINA GENERAL

Tarjeta Profesional 36950658

75/101

Fecha Actual : miércoles, 10 enero 2024

HISTORIA CLINICA EVOLUCION DIARIA

No. Historia Clínica 98384774

Fecha de Registro 18/11/2023 20:39

Registro 61

Datos de Identificación		Identificación:	
Paciente:	GERMAN AURELIANO PAZ DELGADO	Identificación:	98384774
F Nacimiento:	14/10/1972	Edad:	51 Años / 1 Meses / 4 Días
Dirección:	CALLE 13 # 18 45 BARRIO SAN ANDRES	Estado Civil:	Casado
Procedencia:	PASTO	Sexo:	Masculino
Ocupación:		Teléfono:	3106288926 3105380961
Datos de Afiliación		Nivel/Estrato:	
Entidad:	ENTIDAD PROMOTORA DE SALUD SANITAS SAS	Nivel/Estrato:	CONTRIBUTIVO NIVEL I
Plan:	REG CONTRIBUTIVO - EPS SANITAS SAS	Tipo Paciente:	Contributivo
Grupo Poblacional:		Tipo Afiliado:	Cotizante
Grupo Etnico:	008 - MESTIZO	Cama:	504B
Ingreso:	439414	Fecha Ingreso:	08/11/2023

SERVICIO HOSPITALIZACIÓN 5 PISO SUR

Subjetivo

EVOLUCION DIARIA MEDICINA GENERAL 5TO PISO SUR - (17/11/23)

PACIENTE MASCULINO DE 51 AÑOS DE EDAD CON DIAGNOSTICOS DE:

- EVENTO CEREBROVASCULAR ISQUEMICO DE TERRITORIO DE ARTERIA CEREBRAL MEDIA IZQUIERDA

ANTECEDENTES

ALERGICOS: PENICILINA
QUIRURGICOS: VASECTOMIA

Objetivo

T.A. 110 / 70 83 Tº 36.00 °C F.C. 64 min F.R. 21 min Glasgow 15 /15 Glucometría

SO2 92.00 % SIN | CON

DREN

Exámen Físico

CABEZA: NORMOCEFALO, NO MASAS, NO DOLOR A LA PALPACIÓN. CUELLO MOVIL, NO ADENOPATÍAS, NO DOLOR A LATERALIZACIÓN. PUPILAS ISOCÓRICAS NORMOREACTIVAS, ESCLERAS ANICTERICAS. MUCOSAS ROSADAS E HIDRATADAS, OROFARINGE SIN LESIONES. TORAX: SIMÉTRICO, NORMOEXPANSIBLE, SIN USO DE MUSCULATURA ACCESORIA, SIN TIRAJES. CAMPOS PULMONARES LIMPÍOS, BIEN VENTILADOS, NO PRESENCIA DE SOBREGREGADOS, RUIDOS CARDÍACOS RÍTMICOS, NO PRESENCIA DE SOPLOS. ABDOMEN: NO DISTENDIDO, RUIDOS HÍDRICOS PRESENTES, BLANCO, DEPRESIBLE, NO DOLOROSO A LA PALPACIÓN, SIN SIGNOS DE IRRITACIÓN PERITONAL. G.U.: DIURESIS ESPONTÁNEA, PUNTOS PELOURETRALES NEGATIVOS, PUÑO PERCUSIVO BILATERAL. NEGATIVAS EXTREMIDADES: SIMÉTRICAS, CON ADECUADA PERFUSIÓN DISTAL, LLENADO CAPILAR NORMAL. SNC: ALERTA, CONSCIENTE, AFASIA MOTORA, FUERZA CONSERVADA, NO ALTERACIÓN SENSITIVA. NO ALTERACIÓN CEREBELOSA. NO SIGNOS DE IRRITACIÓN MENÍNGEA.

Resultados Paraclínicos

16/11/23: TAC DE CRANEO SIMPLE: Hipodensidad irregular, en forma de cuña que afecta la región córtico subcortical y temporal izquierda. El sistema ventricular sin alteraciones. No existe desviación de las estructuras de la línea media. Adecuada diferenciación sustancia gris, sustancia blanca. No se identifica colecciones intra o extra axiales. Estructuras de la fosa posterior sin alteraciones. Estructuras óseas de aspecto usual.

Análisis

PACIENTE MASCULINO DE 51 AÑOS DE EDAD CON DIAGNOSTICO DE EVENTO CEREBROVASCULAR ISQUEMICO DE TERRITORIO DE ARTERIA CEREBRAL MEDIA. POR PARTE DE NEUROCIRUGIA SE LE REALIZO UNA ANGIOGRAFIA CEREBRAL DIAGNOSTICA EN LA QUE NO SE DEMUESTRAN ALTERACIONES VASCULARES ARTERIALES O VENOSAS CEREBRALES Y POR EL MOMENTO NO REQUIERE DE MANEJO ADICIONAL DE TERAPIA ENDOVASCULAR. CON IMAGEN RESONANCIA MAGNETICA CEREBRAL QUE IMPRESIONA HIPODENSIDAD EN TERRITORIO DE CEREBRAL MEDIA IZQUIERDA CON POSIBLE COMPROMISO DE VIA NIGROESTRIADA. POR AHORA SE SOLICITA ECOCARDIOGRAMA TRANSESOFAGICO PARA DESCARTAR SEPTUM INTERVENTRICULAR O FORAMEN OVALA. ESPERA DE AUTORIZACION PARA DEFINIR TRASLADO SISTENCIAL PERTINENTE. SEGUIMOS PENDIENTES A REPORTE DE PARACLINICOS Y EVOLUCION CLINICA. SE EXPLICA CONDUCTA A FAMILIAR QUIEN REFIERE ENTENDER Y ACEPTAR.

Diagnóstico

164X ACCIDENTE VASCULAR ENCEFALICO AGUDO NO ESPECIFICADO COMO HEMORRAGICO O ISQUEMICO

1631 INFARTO CEREBRAL DEBIDO A EMBOLIA DE ARTERIAS PRECEREBRALES

Plan de Manejo

Indicaciones Médicas

.



BH 405590062

Profesional
Especialidad OSCAR IVAN PAREDES GOMEZ
385 - MEDICINA GENERAL

Tarjeta Profesional 1085900602

76/101

Fecha Actual : miércoles, 10 enero 2024

LICENCIADO A: [COMPAÑIA OPERADORA CLINICA HISPANOAMERICA] NIT [900335691-2]



COMPañIA OPERADORA CLINICA HISPANOAMERICA S.A.S.
CARRERA 41 NO 19 D 147 AV. PANAMERICANA - (602) 7374465
Nit 900335691-2

CAMBIOS DE ORDENES MEDICAS

No. Historia Clínica 98384774

Fecha de Registro 19/11/2023 9:20

Registro 62

Datos de Identificación			
Paciente:	GERMAN AURELIANO FAZ DELGADO	Identificación:	98384774
F Nacimiento:	14/10/1972	Edad:	51 Años / 1 Meses / 5 Días
Dirección:	CALLE 13 # 18 45 BARRIO SAN ANDRES	Estado Civil:	Casado
Procedencia:	PASTO	Sexo:	Masculino
Ocupación:		Teléfono:	3108288926 3105380961
Datos de Afiliación			
Entidad:	ENTIDAD PROMOTORA DE SALUD SANITAS SAS	Nivel/Estrato:	CONTRIBUTIVO NIVEL I
Plan:	REG CONTRIBUTIVO - EPS SANITAS SAS	Tipo Paciente:	Contributivo
Grupo Poblacional:		Tipo Afiliado:	Cotizante
Grupo Etnico:	008 - MESTIZO	Cama:	504B
Ingreso:	439414	Fecha Ingreso:	08/11/2023

OBSERVACIONES GENERALES - ORDENES MEDICAS

SE ABRE FOLIO PARA FORMULACION

Diagnóstico

- 164X ACCIDENTE VASCULAR ENCEFALICO AGUDO NO ESPECIFICADO COMO HEMORRAGICO O ISQUEMICO
1631 INFARTO CEREBRAL DEBIDO A EMBOLIA DE ARTERIAS PRECEREBRALES

Plan de ManejoMedicamentos

INDICACIONES MEDICAS 19/11/24

DIETA CORRIENTE
SELLO VENOSO
OMEPRAZOL 20MG VO DIA
ACIDO ACETIL SALICILICO 100MG DIA
ATORVASTATINA 80MG DIA

P REPORTE DE RESONANCIA
CONTROL DE SIGNOS VITALES
INFORMAR CAMBIOS

AQ2011 OMEPRAZOL 20 MG CAPSULA
20 MG VO DIA

N02009 ACIDO ACETILSALICILICO 100 MG TABLETA

C10003 ATORVASTATINA 40 MG TABLETAS RECUBIERTAS

Profesional
Especialidad

PAOLA ANDREA LIMA MESIAS
385 - MEDICINA GENERAL

Tarjeta Profesional 36950658

77/101

Fecha Actual : miércoles, 10 enero 2024



COMPAÑIA OPERADORA CLINICA HISPANOAMERICA S.A.S.
CARRERA 41 NO 19 D 147 AV. PANAMERICANA - (602) 7374465
Nit 900335691-2

EVOLUCION POR ESPECIALISTA

No. Historia Clínica 98384774

Fecha de Registro 19/11/2023 10:55

Registro 63

Datos de Identificación			
Paciente:	GERMAN AURELIANO PAZ DELGADO	Identificación:	98384774
F. Nacimiento:	14/10/1972	Edad:	51 Años / 1 Meses / 5 Días
Dirección:	CALLE 13 # 18 45 BARRIO SAN ANDRES	Estado Civil:	Casado
Procedencia:	PASTO	Sexo:	Masculino
Ocupación:		Teléfono:	3108288926 3105380961
Datos de Afiliación			
Entidad:	ENTIDAD PROMOTORA DE SALUD SANITAS SAS	Nivel/Estrato:	CONTRIBUTIVO NIVEL 1
Plan:	REG CONTRIBUTIVO - EPS SANITAS SAS	Tipo Paciente:	Contributivo
Grupo Poblacional:		Tipo Afiliado:	Cotizante
Grupo Etnico:	008 - MESTIZO	Cama:	504B
Ingreso:	439414	Fecha Ingreso:	08/11/2023

Especialidad

387 387 - MEDICINA INTERNA

Subjetivo

**NOTA DE EVOLUCION DE MEDICINA INTERNA **

PACIENTE MASCULINO DE 51 AÑOS DE EDAD CON DIAGNOSTICOS DE:

- EVENTO CEREBROVASCULAR ISQUEMICO DE TERRITORIO DE ARTERIA CEREBRAL MEDIA IZQUIERDA

ANTECEDENTES

ALERGICOS: PENICILINA
QUIRURGICOS: VASECTOMIA

Examen Físico

TA 115 / 80 T.A.M F.C. 89 F.R. 20 T° 36.0 °C Glasgow 14.0 /15 SO2 94.0 %

CABEZA: NORMOCEFALO, NO MASAS, NO DOLOR A LA PALPACION
OJELLO MOVIL, NO ADENOPATIAS, NO DOLOR A LATERALIZACION
PUPILAS ISOCORICAS NORMOREACTIVAS, ESCLERAS ANICTERICAS

MUCOSAS ROSADAS E HIDRATADAS, OROFARINGE SIN LESIONES
TORAX: SIMETRICO, NORMOEXPANSIBLE, SIN USO DE MUSCULATURA ACCESORIA, SIN TIRAJES

CAMPOS PULMONARES LIMPIOS, BIEN VENTILADOS, NO PRESENCIA DE SOBREGREGADOS, RUIDOS CARDIACOS RÍTMICOS, NO PRESENCIA DE SOPLOS
ABDOMEN: NO DISTENDIDO, RUIDOS HIDROGAREOS PRESENTES, BLANDO, DEPRESIBLE, NO DOLOROSO A LA PALPACION, SIN SIGNOS DE IRRITACION PERITONAL

GU: DIURESIS ESPONTANEA, PUNTOS PELOURETRALES NEGATIVOS, PUÑOPELUCIO BILATERAL NEGATIVA

EXTREMIDADES: SIMETRICAS, CON ADECUADA PERFUSION DISTAL, LLENADO CAPILAR NORMAL

SNC: ALERTA, CONSCIENTE, AFASIA MOTORA, FUERZA CONSERVADA, NO ALTERACION SENSITIVA NO ALTERACION CEREBELOSAS NO SIGNOS DE IRRITACION MENINGEA.

Análisis

PACIENTE CON DIAGNOSTICOS ANOTADOS EN MANEJO POR EL AREA DE NEUROLOGIA CLINICA EN CONTEXTO DE EVENTO ISQUEMICO DE ETIOLOGIA NO ESPECIFICA ESTUDIOS COMPLEMENTARIOS A NIVEL CARDIOVASCULAR METABOLICO HORMONAL SIN HALLAZGOS RELEVANTES DE IGUAL MANERA ESTUDIOS A DESCARTAR ESTADO PROTROMBOTICO SE ESPERA RESONANCIA MAGNETICA PARA SER MANEJO Y CONTROL POR EL AREA DE NEUROLOGIA CLINICA

Conducta

PLAN.

- ESPERA DE RESONANCIA MAGNETICA

Diagnóstico

164X ACCIDENTE VASCULAR ENCEFALICO AGUDO NO ESPECIFICADO COMO HEMORRAGICO O ISQUEMICO

Plan de Manejo

Indicaciones Médicas

Profesional MARIO HERNAN ZARAMA MARQUEZ
Especialidad 387 - MEDICINA INTERNA

Tarjeta Profesional 474200



COMPañIA OPERADORA CLINICA HISPANOAMERICA S.A.S.
CARRERA 41 NO 19 D 147 AV. PANAMERICANA - (602) 7374465
NIT 900335691-2

HISTORIA CLINICA EVOLUCION DIARIA

No. Historia Clínica 98384774

Fecha de Registro 19/11/2023 13:08

Registro 64

Datos de Identificación		Identificación: 98384774	
Paciente:	GERMAN AURELIANO PAZ DELGADO	Edad:	51 Años / 1 Meses / 5 Días
F. Nacimiento:	14/10/1972	Estado Civil:	Casado
Dirección:	CALLE 13 # 18 45 BARRIO SAN ANDRES	Sexo:	Masculino
Procedencia:	PASTO	Teléfono:	3108288926 3105380961
Ocupación:		Nivel/Estrato:	CONTRIBUTIVO NIVEL I
Datos de Afiliación		Tipo Paciente:	Contributivo
Entidad:	ENTIDAD PROMOTORA DE SALUD SANITAS SAS	Tipo Afiliado:	Cotizante
Plan:	REG CONTRIBUTIVO - EPS SANITAS SAS	Cama:	504B
Grupo Poblacional:			
Grupo Etnico:	008 - MESTIZO		
Ingreso:	439414	Fecha Ingreso:	08/11/2023

SERVICIO HOSPITALIZACIÓN 5 PISO SUR

Subjetivo

PACIENTE DE 51 AÑOS DE EDAD CON DIAGNOSTICOS DE:

- EVENTO CEREBROVASCULAR ISQUEMICO DE TERRITORIO DE ARTERIA CEREBRAL MEDIA IZQUIERDA
- MUTISMO SECUNDARIO

S/ PACIENTE EN COMPAÑIA, COMUNICACION POR SEÑAS. TOLERA VIA ORAL.

Objetivo

T.A. 115 / 80 92 T° 36.00 °C F.C. 89 min F.R. 20 min Glasgow 15 / 15 Glucometria
SO2 97.00 % SIN | ✓ | CON

DREN

Exámen Físico

CABEZA: NORMOCEFALO, NO MASAS, NO DOLOR A LA PALPACION. OJOS: MOVIL, NO ADENOPATIAS, NO DOLOR A LATERALIZACION. PUPILAS ISOCORICAS NORMOREACTIVAS, ESCLERAS ANICTERICAS. MUCOSAS ROSADAS E HIDRATADAS, OROFARINGE SIN LESIONES. TORAX: SIMETRICO, NORMOEXPANSIBLE, SIN USO DE MUSCULATURA ACCESORIA, SIN TIRAJES. CAMPOS PULMONARES LIMPIOS, BIEN VENTILADOS, NO PRESENCIA DE SOBREGREGADOS, RUIDOS CARDIACOS RITMICOS, NO PRESENCIA DE SOPLOS. ABDOMEN: NO DISTENDIDO, RUIDOS HIDROAEREOS PRESENTES, BLANDO, DEPRESIBLE, NO DOLOROSO A LA PALPACION, SIN SIGNOS DE IRRITACION PERITONAL. GU: DIURESIS ESPONTANEA, PUNTOS PELOURETRALES NEGATIVOS, PUÑO PERCUSIVO BILATERAL NEGATIVO. EXTREMIDADES: SIMETRICAS, CON ADECUADA PERFUSION DISTAL, LLENADO CAPILAR NORMAL. SNC: ALERTA, CONSCIENTE, AFASIA MOTORA, FUERZA CONSERVADA, NO ALTERACION SENSITIVA NO ALTERACION CEREBELOSA NO SIGNOS DE IRRITACION MENINGEA.

Resultados Paraclínicos

HOLTER 24 HRS.: RITMO DURANTE EL ESTUDIO SINUSAL REGISTRÁNDOSE UN PAR DE EXTRASISTOLES SUPRAVENTRICULARES AISLADAS. FC PROMEDIO 90 LPM. FC MÍNIMA 61 LPM A LAS 3-16 Y FC MÁXIMA DE 130 LPM A LAS 5-58. CONDUCCION AURICULO - VENTRICULAR NORMAL. COMPORTAMIENTO DE LOS SEGMENTOS ST - T Y QT NORMAL. CONCLUSIÓN: 1. SIN ARRITMIAS DOCUMENTADAS DURANTE EL ESTUDIO.

Análisis

PACIENTE EN CONTEXTO DE EVENTO CEREBROVASCULAR ISQUEMICO DE TERRITORIO DE ARTERIA CEREBRAL MEDIA IZQUIERDA CON MUTISMO SECULAR, FUERZA MUSCULAR CONSERVADA. SENSIBILIDAD SIMETRICA. PENDIENTE REPORTE DE RESONANCIA CEREBRAL YA TOMADA, NEUROLOGIA SOLICITA TOMA DE ECOCARDIOGRAMA TRANESOFAGICO PARA DESCARTAR DEFECTOS DEL SEPTUM, HOLTER REPORTA RITMO SINUSAL CON EXTRASISTOLES SUPRAVENTRICULARES AISLADAS FC 90 CONDUCCION AURICULOVENTRICULAR NORMAL. SEGMENTOS ST T QT NORMAL. HOLTER SIN ARRITMIAS. SE CONTINUA MANEJO ESTABLECIDO.

Diagnóstico

164X ACCIDENTE VASCULAR ENCEFALICO AGUDO NO ESPECIFICADO COMO HEMORRAGICO O ISQUEMICO

1631 INFARTO CEREBRAL DESIDO A EMBOLIA DE ARTERIAS PRECEREBRALES

Plan de Manejo

Indicaciones Médicas

Profesional
Especialidad PAOLA ANDREA LIMA MESIAS
385 - MEDICINA GENERAL

Tarjeta Profesional 36950658



COMPañIA OPERADORA CLINICA HISPANOAMERICA S.A.S.
CARRERA 41 NO 19 D 147 AV. PANAMERICANA - (602) 7374465
NIT 900335691-2

HISTORIA CLINICA EVOLUCION DIARIA

No. Historia Clínica 98384774

Fecha de Registro 20/11/2023 5:36

Registro 65

Datos de Identificación		Identificación:	
Paciente:	GERMAN AURELIANO PAZ DELGADO	Identificación:	98384774
F Nacimiento:	14/10/1972	Edad:	51 Años / 1 Meses / 6 Días
Dirección:	CALLE 13 # 18 45 BARRIO SAN ANDRES	Estado Civil:	Casado
Procedencia:	PASTO	Sexo:	Masculino
Ocupación:		Teléfono:	3108288926 3105380961
Datos de Afiliación		Nivel/Estrato:	
Entidad:	ENTIDAD PROMOTORA DE SALUD SANITAS SAS	Nivel/Estrato:	CONTRIBUTIVO NIVEL I
Plan:	REG CONTRIBUTIVO - EPS SANITAS SAS	Tipo Paciente:	Contributivo
Grupo Poblacional:		Tipo Afiliado:	Cotizante
Grupo Etnico:	008 - MESTIZO	Cama:	504B
Ingreso:	439414	Fecha Ingreso:	08/11/2023

SERVICIO HOSPITALIZACIÓN 5 PISO SUR

Subjetivo

** EVOLUCION 5TO PISO HOSPITALIZACION DIA 20/11/23**
PACIENTE DE 51 AÑOS DE EDAD CON DIAGNOSTICOS DE:

- EVENTO CEREBROVASCULAR ISQUEMICO DE TERRITORIO DE ARTERIA CEREBRAL MEDIA IZQUIERDA
- MUTISMO SECUNDARIO

S/ PACIENTE EN COMPAÑIA, COMUNICACION POR SEÑAS, REFIERE PASAR LA NOCHE EN ACCEPTABLES CONDICIONES GENERALES, NO DOLOR, DIURESIS Y DEPOSICION POSITIVAS.

Objetivo

T.A. 115 / 80 92 Tº 36.00 °C F.C. 89 min F.R. 20 min Glasgow 15 /15 Glucometria

SO2 97.00 % SIN |v| CON

DREN

Exámen Físico

CABEZA: NORMOCEFALO, NO MASAS, NO DOLOR A LA PALPACION. OJUELO MOVIL, NO ADENOPATIAS, NO DOLOR A LATERALIZACION. PUPILAS ISOCORICAS NORMOREACTIVAS, ESCLERAS ANICTERICAS. MUCOSAS ROSADAS E HIDRATADAS, OROFARINJE SIN LESIONES. TORAX: SIMETRICO, NORMOEXPANSIBLE, SIN USO DE MUSCULATURA ACCESORIA, SIN TIRAJES. CAMPOS PULMONARES LIMPIOS, BIEN VENTILADOS, NO PRESENCIA DE SOBREGREGADOS, RUIDOS CARDIACOS RITMICOS, NO PRESENCIA DE SOPLOS. ABDOMEN: NO DISTENDIDO, RUIDOS HIDROAREOS PRESENTES, BLANDO, DEPRESIBLE, NO DOLOROSO A LA PALPACION, SIN SIGNOS DE IRRITACION PERITONAL. G.U.: DIURESIS ESPONTANEA, PUNTOS PELOURETRALES NEGATIVOS, PUÑO PERCUSIVO BILATERAL NEGATIVO. EXTREMIDADES: SIMETRICAS, CON ADECUADA PERFUSION DISTAL, LLENADO CAPILAR NORMAL. SNC: ALERTA, CONSCIENTE, AFASIA MOTORA, FUERZA CONSERVADA, NO ALTERACION SENSITIVA NO ALTERACION CEREBELOSA NO SIGNOS DE IRRITACION MENINGEA.

Resultados Paraclínicos

Análisis

PACIENTE MASCULINO CURSANDO SU ESTANCIA HOSPITALARIA EN CONTEXTO DE EVENTO CEREBROVASCULAR ISQUEMICO DE TERRITORIO DE ARTERIA CEREBRAL MEDIA IZQUIERDA CON MUTISMO SECUELAR, FUERZA MUSCULAR CONSERVADA. SENSIBILIDAD SIMETRICA, PENDIENTE REPORTE DE RESONANCIA CEREBRAL YA TOMADA, NEUROLOGIA SOLICITA TOMA DE ECOGARDIOGRAMA TRANESOFAGICO PARA DESCARTAR DEFECTOS DEL SEPTUM PENDIENTE AUTORIZAR, POR EL MOMENTO SE CONTINUA EN SEGUIMIENTO POR NEUROLOGIA IGUAL MANEJO INSTAURADO

Diagnóstico

I64X ACCIDENTE VASCULAR ENCEFALICO AGUDO NO ESPECIFICADO COMO HEMORRAGICO O ISQUEMICO

Plan de Manejo

Indicaciones Médicas

ANGELA MARIA IBARRA HUERTAS
R.M. 1085321835

Profesional ANGELA MARIA IBARRA HUERTAS
Especialidad 385 - MEDICINA GENERAL

Tarjeta Profesional 1085321835

80/101

Fecha Actual : miércoles, 10 enero 2024

LICENCIADO A: [COMPañIA OPERADORA CLINICA HISPANOAMERICA] NIT [900335691-2]



COMPAÑIA OPERADORA CLINICA HISPANOAMERICA S.A.S.
CARRERA 41 NO 19 D 147 AV. PANAMERICANA - (602) 7374465
Nit 900335691-2

CAMBIOS DE ORDENES MEDICAS

No. Historia Clínica 98384774

Fecha de Registro 20/11/2023 7:52

Registro 66

Datos de Identificación		Identificación:	
Paciente:	GERMAN AURELIANO PAZ DELGADO	Identificación:	98384774
F. Nacimiento:	14/10/1972	Edad:	51 Años / 1 Meses / 6 Días
Dirección:	CALLE 13 # 18 45 BARRIO SAN ANDRES	Estado Civil:	Casado
Procedencia:	PASTO	Sexo:	Masculino
Ocupación:		Teléfono:	3108288926 3105380961
Datos de Afiliación		Nivel/Estrato:	CONTRIBUTIVO NIVEL I
Entidad:	ENTIDAD PROMOTORA DE SALUD SANITAS SAS	Tipo Paciente:	Contributivo
Plan:	REG CONTRIBUTIVO - EPS SANITAS SAS	Tipo Afiliado:	Cotizante
Grupo Poblacional:	008 - MESTIZO	Cama:	504B
Grupo Etnico:	008 - MESTIZO		
Ingreso:	439414	Fecha Ingreso:	08/11/2023

OBSERVACIONES GENERALES - ORDENES MEDICAS

SE ABRE FOLIO PARA FORMULACION DE ORDENES MEDICAS

Diagnóstico

I64X ACCIDENTE VASCULAR ENCEFALICO AGUDO NO ESPECIFICADO COMO HEMORRAGICO O ISQUEMICO

Plan de Manejo

.

Medicamentos

INDICACIONES MEDICAS 20/11/24

DIETA CORRIENTE
SELLO VENOSO
OMEPRAZOL 20MG VO DIA
ACIDO ACETIL SALICILICO 100MG DIA
ATORVASTATINA 80MG DIA
CONTROL DE SIGNOS VITALES
INFORMAR CAMBIOS

A02011 OMEPRAZOL 20 MG CAPSULA
20 MG VO DIA

N02009 ACIDO ACETILSALICILICO 100 MG TABLETA

C10003 ATORVASTATINA 40 MG TABLETAS RECUBIERTAS

.

.


ANGELA MARIA IBARRA HUERTAS
Médica General
E.N. 1052121835

Profesional
Especialidad ANGELA MARIA IBARRA HUERTAS
385 - MEDICINA GENERAL

Tarjeta Profesional 1085321835

81/101

Fecha Actual : miércoles, 10 enero 2024



COMPAÑIA OPERADORA CLINICA HISPANOAMERICA S.A.S.
CARRERA 41 NO 19 D 147 AV. PANAMERICANA - (602) 7374465
NIT 900335691-2

EVOLUCION POR ESPECIALISTA

No. Historia Clínica 98384774

Fecha de Registro 20/11/2023 12:14

Registro 67

Datos de Identificación

Paciente:	GERMAN AURELIANO PAZ DELGADO	Identificación:	98384774
F Nacimiento:	14/10/1972	Edad:	51 Años / 1 Meses / 6 Días
Dirección:	CALLE 13 # 18 45 BARRIO SAN ANDRES	Estado Civil:	Casado
Procedencia:	PASTO	Sexo:	Masculino
Ocupación:		Teléfono:	3108288926 3105380961
Datos de Afiliación			
Entidad:	ENTIDAD PROMOTORA DE SALUD SANITAS SAS	Nivel/Estrato:	CONTRIBUTIVO NIVEL 1
Plan:	REG CONTRIBUTIVO - EPS SANITAS SAS	Tipo Paciente:	Contributivo
Grupo Poblacional:		Tipo Afiliado:	Cotizante
Grupo Etnico:	008 - MESTIZO	Cama:	504B
Ingreso:	439414	Fecha Ingreso:	08/11/2023

Especialidad

441 441 - NEUROLOGIA

Subjetivo

** EVOLUCION DE NEUROLOGIA - RETROSPECTIVA 7:00AM **

PACIENTE MASCULINO DE 51 AÑOS DE EDAD CON DIAGNOSTICOS DE:

- EVENTO CEREBROVASCULAR ISQUEMICO DE TERRITORIO DE ARTERIA CEREBRAL MEDIA IZQUIERDA DE CAUSA INHABITUAL.

ANTECEDENTES

ALERGICOS: PENICILINA
QUIRURGICOS: VASECTOMIA

Exámen Físico

TA 112 / 74 T.A.M F.C. 90 F.R. 20 T° 36.5 °C Glasgow 15.0 /15 SO2 90.0 %

CABEZA-NORMOCEFALO, NO MASAS, NO DOLOR A LA PALPACION
CUELLO MOVIL, NO ADENOPATIAS, NO DOLOR A LATERALIZACION
PUPILAS ISOCORICAS NORMOREACTIVAS, ESCLERAS ANCTERICAS
MUCOSAS ROSADAS E HIDRATADAS, OROFARINGE SIN LESIONES
TORAX: SIMETRICO, NORMOEXPANSIBLE, SIN USO DE MUSCULATURA ACCESORIA, SIN TIRAJES
CAMPOS PULMONARES LIMPIOS, BIEN VENTILADOS, NO PRESENCIA DE SOBREGREGADOS, RUIDOS CARDIACOS RITMICOS, NO PRESENCIA DE SOPLOS
ABDOMEN: NO DISTENDIDO, RUIDOS HIDROAREOS PRESENTES, BLANDO, DEPRESIBLE, NO DOLOROSO A LA PALPACION, SIN SIGNOS DE IRRITACION PERITONAL
GU:DIURESIS ESPONTANEA, PUNTOS PELOURETRALES NEGATIVOS, PUÑOPERCUSSO BILATERAL NEGATIVA
EXTREMIDADES: SIMETRICAS, CON ADECUADA PERFUSION DISTAL, LLENADO CAPILAR NORMAL
SNC: ALERTA, CONSCIENTE, AFASIA MOTORA, FUERZA CONSERVADA, NO ALTERACION SENSITIVA NO ALTERACION CEREBELOSAS NO SIGNOS DE IRRITACION MENINGEA.

REPORTE DE PARACLINICOS

TAC DE CRANEO SIMPLE 08/11/2023

Los coeficientes de atenuación del parénquima cerebral son normales.

Se observa adecuada diferenciación de la sustancia gris y blanca.

No se identifican lesiones expansivas intra ni extra axiales.

No hay desplazamiento de la línea media.

El sistema ventricular tiene tamaño normal.

Calcificaciones fisiológicas de la glándula pineal y de los plexos coroideos.

Las estructuras de la línea media conservan la apariencia habitual.

No se identifican alteraciones de la fosa posterior ni de la región selar.

Las estructuras óseas de la bóveda y de la base del cráneo son normales.

ECOCARDIOGRAMA 10/11/2023

Conclusiones:

1. Estudio normal, FE: 60%

HOLTER 10/11/2023

1. Sin arritmias documentadas durante el estudio

14/11/2023

BUN: 15 , CLORO: 100.8 , CREATININA: 0.87 , POTASIO: 3.95 , SODIO: 139.9

HEMOGRAMA

LEUCO: 6.190 , NEUTRO: 64.5% , HGB:17.8 , HCT: 53% , PLT: 440.000

16/11/2023

AC IGG CARDIOLIPINA: 8.57 , AC IGM CARDIOLIPINA 4.2, AC CITRULINA : 6.6

PENDIENTE RESONANCIA MANGNETICA CEREBRAL Y ECOCARDIOGRAMA TRANSESOFAGICO

Análisis

PACIENTE MASCULINO DE 51 AÑOS DE EDAD CON DIAGNOSTICO DE EVENTO CEREBROVASCULAR ISQUEMICO DE TERRITORIO DE ARTERIA CEREBRAL MEDIA



COMPañIA OPERADORA CLINICA HISPANOAMERICA S.A.S.
CARRERA 41 NO 19 D 147 AV. PANAMERICANA - (602) 7374465
Nit 900335691-2

EVOLUCION POR ESPECIALISTA

No. Historia Clínica 98384774

Fecha de Registro 20/11/2023 12:14

Registro 67

IZQUIERDA DE CAUSA INHABITUAL. POR PARTE DE NEUROCIRUGIA SE LE REALIZO UNA ANGIOGRAFIA CEREBRAL DIAGNOSTICA EN LA QUE NO SE DEMUESTRAN ALTERACIONES VASCULARES ARTERIALES O VENOSAS CEREBRALES Y POR EL MOMENTO NO REQUIERE DE MANEJO DE TERAPIA ENDOVASCULAR. CONTINUA PENDIENTE REALIZACION DE RESONANCIA MAGNETICA CEREBRAL Y ECOCARDIOGRAMA TRANSESOFAGICO, PARA DEFINIR EGRESO. ATENTOS A EXAMENES COMPLEMENTARIOS Y EVOLUCION CLINICA. SE EXPLICA CONDUCTA A FAMILIAR QUIEN REFIERE ENTENDER Y ACEPTAR.

Conducta

PLAN:

- CONTINUAR MANEJO MEDICO ESTABLECIDO
- PENDIENTE ECOCARDIOGRAMA TRANSESOFAGICO
- PENDIENTE TOMA DE RESONANCIA MAGNETICA CEREBRAL
- CONTROL DE SIGNOS VITALES
- INFORMAR CAMBIOS

GRACIAS

Diagnóstico

164X ACCIDENTE VASCULAR ENCEFALICO AGUDO NO ESPECIFICADO COMO HEMORRAGICO O ISQUEMICO

Plan de Manejo

Indicaciones Médicas



Profesional
Especialidad

JAMES GARCIA BENAVIDES
441 - NEUROLOGIA

Tarjeta Profesional 87067944

83/101

Fecha Actual : miércoles, 10 enero 2024



COMPAÑIA OPERADORA CLINICA HISPANOAMERICA S.A.S.
 CARRERA 41 NO 19 D 147 AV. PANAMERICANA - (602) 7374465
 Nit 900335691-2

CAMBIOS DE ORDENES MEDICAS

No. Historia Clínica 98384774

Fecha de Registro 21/11/2023 9:14

Registro 68

Datos de Identificación		Identificación:	98384774
Paciente:	GERMAN AURELIANO PAZ DELGADO	Edad:	51 Años / 1 Meses / 7 Días
F Nacimiento:	14/10/1972	Estado Civil:	Casado
Dirección:	CALLE 13 # 18 45 BARRIO SAN ANDRES	Sexo:	Masculino
Procedencia:	PASTO	Teléfono:	3108288926 3105380961
Ocupación:			
Datos de Afiliación		Nivel/Estrato:	CONTRIBUTIVO NIVEL I
Entidad:	ENTIDAD PROMOTORA DE SALUD SANETAS SAS	Tipo Paciente:	Contributivo
Plan:	REG CONTRIBUTIVO - EPS SANITAS SAS	Tipo Afiliado:	Cotizante
Grupo Poblacional:		Cama:	504B
Grupo Etnico:	008 - MESTIZO		
Ingreso:	439414	Fecha Ingreso:	08/11/2023

OBSERVACIONES GENERALES - ORDENES MEDICAS

SE ABRE FOLIO PARA FORMULACION DE ORDENES MEDICAS

Diagnóstico

I64X ACCIDENTE VASCULAR ENCEFALICO AGUDO NO ESPECIFICADO COMO HEMORRAGICO O ISQUEMICO

Plan de Manejo

-

Medicamentos

INDICACIONES MEDICAS 21/11/24	1
DIETA CORRIENTE SELLO VENOSO OMEPRAZOL 20MG VO DIA ACIDO ACETIL SALICILICO 100MG DIA ATORVASTATINA 80MG DIA CONTROL DE SIGNOS VITALES INFORMAR CAMBIOS	
A02011 OMEPRAZOL 20 MG CAPSULA 20 MG VO DIA	1
N0209 ACIDO ACETILSALICILICO 100 MG TABLETA	1
C10003 ATORVASTATINA 40 MG TABLETAS RECUBIERTAS	2

Profesional ANGELA MARIA IBARRA HUERTAS
Especialidad 385 - MEDICINA GENERAL

Tarjeta Profesional 1085321835

84/101

Fecha Actual : miércoles, 10 enero 2024

HISTORIA CLINICA EVOLUCION DIARIA

No. Historia Clínica 98384774

Fecha de Registro 21/11/2023 13:32

Registro 69

Datos de Identificación		Identificación:	
Paciente:	GERMAN AURELIANO PAZ DELGADO	Identificación:	98384774
F. Nacimiento:	14/10/1972	Edad:	51 Años / 1 Meses / 7 Días
Dirección:	CALLE 13 # 18 45 BARRIO SAN ANDRES	Estado Civil:	Casado
Procedencia:	PASTO	Sexo:	Masculino
Ocupación:		Teléfono:	3108288926 3105380961
Datos de Afiliación		Nivel/Estrato:	
Entidad:	ENTIDAD PROMOTORA DE SALUD SANITAS SAS	Nivel/Estrato:	CONTRIBUTIVO NIVEL I
Plan:	REG CONTRIBUTIVO - EPS SANITAS SAS	Tipo Paciente:	Contributivo
Grupo Poblacional:		Tipo Afiliado:	Cotizante
Grupo Etnico:	008 - MESTIZO	Camra:	504B
Ingreso:	439414	Fecha Ingreso:	08/11/2023

SERVICIO HOSPITALIZACIÓN 5 PISO SUR

Subjetivo

** EVOLUCION 5TO PISO HOSPITALIZACION DIA 21/11/23**

PACIENTE DE 51 AÑOS DE EDAD CON DIAGNOSTICOS DE:

- EVENTO CEREBROVASCULAR ISQUEMICO DE TERRITORIO DE ARTERIA CEREBRAL MEDIA IZQUIERDA
- MUTISMO SECUNDARIO

S/ PACIENTE EN COMPAÑIA, COMUNICACION POR SEÑAS, REFIERE PASAR LA NOCHE EN ACEPTABLES CONDICIONES GENERALES, NO DOLOR, DIURESIS Y DEPOSICION POSITIVAS.

Objetivo

T.A. 110 / 75 87 T° 35.80 °C F.C. 85 min F.R. 15 min Glasgow 15 /15 Glucometria 95
SO2 92.00 % SIN | ✓ | CON

DREN

Exámen Físico

CABEZA: NORMOCEFALO, NO MASAS, NO DOLOR A LA PALPACIÓN. OJOS: MOVIL, NO ADENOPATÍAS, NO DOLOR A LATERALIZACIÓN. PUPILAS ISOCORICAS NORMOREACTIVAS, ESCLERAS ANICTERICAS. MUCOSAS ROSADAS E HIDRATADAS, OROFARINGE SIN LESIONES TORAX: SIMETRICO, NORMOEXPANSIBLE, SIN USO DE MUSCULATURA ACCESORIA, SIN TIRAJES CAMPOS PULMONARES LIMPIOS, BIEN VENTILADOS, NO PRESENCIA DE SOBREGREGADOS, RUIDOS CARDIACOS RÍTMICOS, NO PRESENCIA DE SOPLOS ABDOMEN: NO DISTENDIDO, RUIDOS HIDROAREOS PRESENTES, BLANDO, DEPRESIBLE, NO DOLOROSO A LA PALPACION, SIN SIGNOS DE IRRITACION PERITONALGU: DIURESIS ESPONTANEA, PUNTOS PELOURETRALES NEGATIVOS, PUÑO PERCUCIO BILATERAL NEGATIVO. EXTREMIDADES: SIMETRICAS, CON ADECUADA PERFUSION DISTAL, LLENADO CAPILAR NORMAL. SNC: ALERTA, CONSCIENTE, AFASIA MOTORA, FUERZA CONSERVADA, NO ALTERACION SENSITIVA NO ALTERACION CEREBELOSA NO SIGNOS DE IRRITACION MENINGEA.

Resultados Paraclínicos

20/11/23: RESONANCIA CEREBRAL CONTRASTADA: LESION ISQUEMICA DE EVOLUCION SUBAGUDA EN TERRITORIO DEL SEGMENTO M2 DE LA ARTERIA CEREBRAL MEDIA IZQUIERDA

Análisis

PACIENTE MASCULINO CURSANDO SU ESTANCIA HOSPITALARIA EN CONTEXTO DE EVENTO CEREBROVASCULAR ISQUEMICO DE TERRITORIO DE ARTERIA CEREBRAL MEDIA IZQUIERDA CON MUTISMO SECUEJAR, FUERZA MUSCULAR CONSERVADA SENSIBILIDAD SIMETRICA, PENDIENTE REPORTE DE RESONANCIA CEREBRAL YA TOMADA, NEUROLOGIA SOLICITA TOMA DE ECOCARDIOGRAMA TRANESOFAGICO PARA DESCARTAR DEFECTOS DEL SEPTUM PENDIENTE REALIZAR EL DIA DE MAÑANA, SE INDICA NADA VIA ORAL PARA TOMA DEL MISMO, PACIENTE QUE REPORTE DE RESONANCIA EVIDENCIA LESION ISQUEMICA DE EVOLUCION SUBAGUDA EN TERRITORIO DEL SEGMENTO M2 DE LA ARTERIA CEREBRAL MEDIA IZQUIERDA, A LA ESPERA DE ECOCARDIOGRAMA PARA DEFINIR MANEJO POR PARTE DE NEUROLOGIA POR EL MOMENTO MANEJO MEDICO INSTAURADO IGUAL

Diagnóstico

I64X ACCIDENTE VASCULAR ENCEFALICO AGUDO NO ESPECIFICADO COMO HEMORRAGICO O ISQUEMICO

Plan de Manejo

Indicaciones Médicas

†



Profesional
Especialidad ANGELA MARIA IBARRA HUERTAS
385 - MEDICINA GENERAL

Tarjeta Profesional 1085321835



COMPañIA OPERADORA CLINICA HISPANOAMERICA S.A.S.
CARRERA 41 NO 19 D 147 AV. PANAMERICANA - (602) 7374465
Nit 900335691-2

EVOLUCION POR ESPECIALISTA

No. Historia Clínica 98384774

Fecha de Registro 21/11/2023 18:02

Registro 70

Datos de Identificación			
Paciente:	GERMAN AURELIANO PAZ DELGADO	Identificación:	98384774
F Nacimiento:	14/10/1972	Edad:	51 Años / 1 Meses / 7 Días
Dirección:	CALLE 13 # 18 45 BARRIO SAN ANDRES	Estado Civil:	Casado
Procedencia:	PASTO	Sexo:	Masculino
Ocupación:		Teléfono:	3108288926 3105380961
Datos de Afiliación			
Entidad:	ENTIDAD PROMOTORA DE SALUD SANITAS SAS	Nivel/Estrato:	CONTRIBUTIVO NIVEL I
Plan:	REG CONTRIBUTIVO - EPS SANITAS SAS	Tipo Paciente:	Contributivo
Grupo Poblacional:		Tipo Afiliado:	Cotizante
Grupo Etnico:	008 - MESTIZO	Cama:	504B
Ingreso:	439414	Fecha Ingreso:	08/11/2023

Especialidad

441 441 - NEUROLOGIA

Subjetivo

*** NOTA DE EVOLUCION DE NEUROLOGIA - RETROSPECTIVA 7:00AM ***
PACIENTE MASCULINO DE 51 AÑOS DE EDAD CON DIAGNOSTICOS DE:

- EVENTO CEREBROVASCULAR ISQUEMICO DE TERRITORIO DE ARTERIA CEREBRAL MEDIA IZQUIERDA DE CAUSA INHABITUAL.

ANTECEDENTES

ALERGICOS: PENICILINA
QUIRURGICOS: VASECTOMIA

Exámen Físico

TA 110 / 80 T.A.M F.C. 82 F.R. 18 T* 36.0 °C Glasgow 15.0 /15 SO2 93.0 %

CABEZA-NORMOCEFALO, NO MASAS, NO DOLOR A LA PALPACIÓN
OJOS: OJOS BIEN VENTILADOS, NO DOLOR A LA PALPACIÓN
CUELLO MOVIL, NO ADENOPATIAS, NO DOLOR A LATERALIZACIÓN
PUPILAS ISOCORICAS NORMOREACTIVAS, ESCLERAS ANICTERICAS
MUCOSAS ROSADAS E HIDRATADAS, OROFARINGE SIN LESIONES
TORAX: SIMÉTRICO, NORMOEXPANSIBLE, SIN USO DE MUSCULATURA ACCESORIA, SIN TIRAJES
CAMPOS PULMONARES LIMPIOS, BIEN VENTILADOS, NO PRESENCIA DE SOBREGREGADOS, RUIDOS CARDIACOS RÍTMICOS, NO PRESENCIA DE SOPLOS
ABDOMEN: NO DISTENDIDO, RUIDOS HIDROAREOS PRESENTES, BLANDO, DEPRESIBLE, NO DOLOROSO A LA PALPACION, SIN SIGNOS DE IRRITACION
PERITONAL
GU:DIURESIS ESPONTANEA, PUNTOS PELOURETRALES NEGATIVOS, PUÑOOPERUCIO BILATERAL NEGATIVA
EXTREMIDADES: SIMÉTRICAS, CON ADECUADA PERFUSIÓN DISTAL, LLENADO CAPILAR NORMAL
SNC: ALERTA, CONSCIENTE, AFASIA MOTORA, FUERZA CONSERVADA, NO ALTERACIÓN SENSITIVA NO ALTERACIÓN CEREBELOSA NO SIGNOS DE IRRITACIÓN
MENÍNGEA.

*****REPORTE DE PARACLINICOS *****

REPORTE OFICIAL DE RESONANCIA MAGNETICA CEREBRAL CONTRASTADA *****
SE IDENTIFICAN ALTERACIONES EN LA SEÑAL SUBCORTICAL DE LA REGION INSULAR IZQUIERDA , CON COMPROMISO DEL OPERCULO FRONTAL , DE LA
CORTEZA INSULAR Y DE LA REGION CORTICAL DE DEL OPERCULO TEMPORAL IPSILATERAL , CON BAJA SEÑAL EN LAS SECUENCIAS T1 , ALTA SEÑAL EN
SECUENCIAS T2 RESTRICCIÓN EN LA DIFUSIÓN EN LAS SECUENCIAS DWI , SUGERENTE DE LESIÓN ISQUEMICA DE EVOLUCION SUBAGUDA EN TERRITORIO DE
SEGMENTO M2 DE LA ARTERIA CEREBRAL MEDIA IZQUIERDA.

PENDIENTE ECOCARDIOGRAMA TRANSESOPAGICO

Análisis

PACIENTE MASCULINO DE 51 AÑOS DE EDAD CON DIAGNOSTICO DE EVENTO CEREBROVASCULAR ISQUEMICO DE TERRITORIO DE ARTERIA CEREBRAL MEDIA
IZQUIERDA, CON REPORTE OFICIAL DE RESONANCIA MAGNETICA CEREBRAL QUE EVIDENCIA LESION ISQUEMICA DE EVOLUCION SUBAGUDA EN TERRITORIO
DE SEGMENTO M2 DE LA ARTERIA CEREBRAL MEDIA IZQUIERDA. SE ENCUENTRA PENDIENTE TOMA DE ECOCARDIOGRAMA TRANSESOPAGICO. ATENTOS A
EXAMENES COMPLEMENTARIOS Y EVOLUCION CLINICA. SE EXPLICA CONDUCTA A FAMILIAR QUIEN REFIERE ENTENDER Y ACEPTAR.

Conducta

PLAN:
- CONTINUAR MANEJO MEDICO ESTABLECIDO
- PENDIENTE ECOCARDIOGRAMA TRANSESOPAGICO
- CONTROL DE SIGNOS VITALES
- INFORMAR CAMBIOS
GRACIAS

Diagnóstico

I64X ACCIDENTE VASCULAR ENCEFALICO AGUDO NO ESPECIFICADO COMO HEMORRAGICO O ISQUEMICO

Plan de Manejo

Indicaciones Médicas



COMPañIA OPERADORA CLINICA HISPANOAMERICA S.A.S.
CARRERA 41 NO 19 D 147 AV. PANAMERICANA - (602) 7374465
Nit 900335691-2

EVOLUCION POR ESPECIALISTA

No. Historia Clínica 98384774

Fecha de Registro 21/11/2023 18:02

Registro 70



Profesional
Especialidad JAMES GARCIA BENAVIDES
41 - NEUROLOGIA

Tarjeta Profesional 87067944

87/101

Fecha Actual : miércoles, 10 enero 2024



COMPañIA OPERADORA CLINICA HISPANOAMERICA S.A.S.
CARRERA 41 NO 19 D 147 AV. PANAMERICANA - (602) 7374465
Nit 900335691-2

HISTORIA CLINICA REFERENCIA

No. Historia Clínica 98384774

Fecha de Registro 21/11/2023 20:37

Registro 71

Datos de Identificación			
Paciente:	GERMAN AURELIANO PAZ DELGADO	Identificación:	98384774
F. Nacimiento:	14/10/1972	Edad:	51 Años / 1 Meses / 7 Días
Dirección:	CALLE 13 # 18 45 BARRIO SAN ANDRES	Estado Civil:	Casado
Procedencia:	PASTO	Sexo:	Masculino
Ocupación:		Teléfono:	3108288926 3105380961
Datos de Afiliación			
Entidad:	ENTIDAD PROMOTORA DE SALUD SANITAS SAS	Nivel/Estrato:	CONTRIBUTIVO NIVEL I
Plan:	REG CONTRIBUTIVO - EPS SANITAS SAS	Tipo Paciente:	Contributivo
Grupo Poblacional:		Tipo Afiliado:	Cotizante
Grupo Etnico:	008 - MESTIZO	Cama:	504B
Ingreso:	439414	Fecha Ingreso:	08/11/2023

Referencia

SE INFORMA A MEDICO SEBASTIAN SILVA QUE SE DEJE EN AYUNO COMPLETO A PACIENTE PARA REALIZAR EDCARDIOGRAMA TRANSESOFAGICO

Diagnóstico

I64X ACCIDENTE VASCULAR ENCEFALICO AGUDO NO ESPECIFICADO COMO HEMORRAGICO O ISQUEMICO

Plan de Manejo

Indicaciones Médicas

Liliana Ascuntar

Profesional Especialidad LILIANA MARGOTH ASCUNTAR CASTILLO
048 - ENFERMERIA EN SALUD FAMILIAR

Tarjeta Profesional 523461

88/101

Fecha Actual : miércoles, 10 enero 2024



COMPANÍA OPERADORA CLINICA HISPANOAMERICA S.A.S.
CARRERA 41 NO 19 D 147 AV. PANAMERICANA - (602) 7374465
Nit 900335691-2

CAMBIOS DE ORDENES MEDICAS

No. Historia Clínica 98384774

Fecha de Registro 21/11/2023 23:26

Registro 72

Datos de Identificación			
Paciente:	GERMAN AURELIANO PAZ DELGADO	Identificación:	98384774
F. Nacimiento:	14/10/1972	Edad:	51 Años / 1 Meses / 7 Días
Dirección:	CALLE 13 # 18 45 BARRIO SAN ANDRES	Estado Civil:	Casado
Procedencia:	PASTO	Sexo:	Masculino
Ocupación:		Teléfono:	3106288926 3105380961
Datos de Afiliación			
Entidad:	ENTIDAD PROMOTORA DE SALUD SANITAS SAS	Nivel/Estrato:	CONTRIBUTIVO NIVEL I
Plan:	REG CONTRIBUTIVO - EPS SANITAS SAS	Tipo Paciente:	Contributivo
Grupo Poblacional:		Tipo Afiliado:	Cotizante
Grupo Etnico:	008 - MESTIZO	Cama:	504B
Ingreso:	439414	Fecha Ingreso:	08/11/2023

OBSERVACIONES GENERALES - ORDENES MEDICAS

SE ABRE FOLIO PARA FORMULAR LIDOCAINA PARA MAÑANA TOMA DE ECO TT.

Diagnóstico

164X ACCIDENTE VASCULAR ENCEFALICO AGUDO NO ESPECIFICADO COMO HEMORRAGICO O ISQUEMICO

Plan de Manejo

.

Medicamentos

N01012	LIDOCAINA 2 % JALEA 30 ML	1
-		
N01013	LIDOCAINA 10% FOD X 80G ATOMIZADOR SOLUCION TOPICA	1
.		

Profesional LARRY SEBASTIAN SILVA RAMOS
Especialidad 385 - MEDICINA GENERAL

Tarjeta Profesional 1085323381

89/101

Fecha Actual : miércoles, 10 enero 2024



COMPañIA OPERADORA CLINICA HISPANOAMERICA S.A.S.
CARRERA 41 NO 19 D 147 AV. PANAMERICANA - (602) 7374465
Nit 900335691-2

CAMBIOS DE ORDENES MEDICAS

No. Historia Clínica 98384774

Fecha de Registro 22/11/2023 10:08

Registro 73

Datos de Identificación

Paciente:	GERMAN AURELIANO PAZ DELGADO	Identificación:	98384774
F Nacimiento:	14/10/1972	Edad:	51 Años / 1 Meses / 8 Días
Dirección:	CALLE 13 # 18 45 BARRIO SAN ANDRES	Estado Civil:	Casado
Procedencia:	PASTO	Sexo:	Masculino
Ocupación:		Teléfono:	3108288926 3105380961
Datos de Afiliación			
Entidad:	ENTIDAD PROMOTORA DE SALUD SANITAS SAS	Nivel/Estrato:	CONTRIBUTIVO NIVEL I
Plan:	REG CONTRIBUTIVO - EPS SANITAS SAS	Tipo Paciente:	Contributivo
Grupo Poblacional:		Tipo Afiliado:	Cotizante
Grupo Etnico:	008 - MESTIZO	Carta:	504B
Ingreso:	439414	Fecha Ingreso:	08/11/2023

OBSERVACIONES GENERALES - ORDENES MEDICAS

FORMULACION

Diagnóstico

I64X ACCIDENTE VASCULAR ENCEFALICO AGUDO NO ESPECIFICADO COMO HEMORRAGICO O ISQUEMICO

Plan de Manejo

Medicamentos

INDICACIONES MEDICAS 22/11/24

DIETA CORRIENTE
SELLO VENOSO
OMEPRAZOL 20MG VO DIA
ACIDO ACETIL SALICILICO 100MG DIA
ATORVASTATINA 80MG DIA
CONTROL DE SIGNOS VITALES
INFORMAR CAMBIOS

A02011 OMEPRAZOL 20 MG CAPSULA
20 MG VO DIA

N02009 ACIDO ACETILSALICILICO 100 MG TABLETA

C10003 ATORVASTATINA 40 MG TABLETAS RECUBIERTAS

1

1

1

2

Profesional
Especialidad

DAYANA STEPHANY ANDRADE MELO
385 - MEDICINA GENERAL

Tarjeta Profesional

1085262026

90/101

Fecha Actual : miércoles, 10 enero 2024



COMPañIA OPERADORA CLINICA HISPANOAMERICA S.A.S.
CARRERA 41 NO 19 D 147 AV. PANAMERICANA - (602) 7374465
Nit 900335691-2

HISTORIA CLINICA EVOLUCION DIARIA

No. Historia Clínica 98384774

Fecha de Registro 22/11/2023 13:00

Registro 74

Datos de Identificación		Identificación:	
Paciente:	GERMAN AURELIANO PAZ DELGADO	Identificación:	98384774
F Nacimiento:	14/10/1972	Edad:	51 Años / 1 Meses / 8 Días
Dirección:	CALLE 13 # 18 45 BARRIO SAN ANDRES	Estado Civil:	Casado
Procedencia:	PASTO	Sexo:	Masculino
Ocupación:		Teléfono:	3108288926 3105380961
Datos de Afiliación		Nivel/Estrato:	
Entidad:	ENTIDAD PROMOTORA DE SALUD SANITAS SAS	Nivel/Estrato:	CONTRIBUTIVO NIVEL I
Plan:	REG CONTRIBUTIVO - EPS SANITAS SAS	Tipo Paciente:	Contributivo
Grupo Poblacional:		Tipo Afiliado:	Cotizante
Grupo Etnico:	008 - MESTIZO	Cama:	504B
Ingreso:	439414	Fecha Ingreso:	08/11/2023

SERVICIO HOSPITALIZACIÓN 5 PISO SUR

Subjetivo

PACIENTE DE 51 AÑOS DE EDAD CON DIAGNOSTICOS DE:

- EVENTO CEREBROVASCULAR ISQUEMICO DE TERRITORIO DE ARTERIA CEREBRAL MEDIA IZQUIERDA
- MUTISMO SECUNDARIO

S/ PACIENTE EN COMPañIA, COMUNICACION POR SEÑAS, REFIERE PASAR LA NOCHE EN ACEPTABLES CONDICIONES GENERALES, NO DOLOR, DIURESIS Y DEPOSICION POSITIVAS.

Objetivo

T.A. 120 / 85 97 Tº 36.00 °C F.C. 95 min F.R. 20 min Glasgow 15 / 15 Glucometría 91
SO2 90.00 % SIN | CON

DREN

Exámen Físico

CABEZA: NORMOCEFALO, NO MASAS, NO DOLOR A LA PALPACION. CUELLO MOVIL, NO ADENOPATIAS, NO DOLOR A LATERALIZACION. PUPILAS ISOCORICAS NORMOREACTIVAS, ESCLERAS ANICTERICAS. MUCOSAS ROSADAS E HIDRATADAS, OROFARINGE SIN LESIONES. TORAX: SIMETRICO, NORMOEXPANSIBLE, SIN USO DE MUSCULATURA ACCESORIA, SIN TIRAJES. CAMPOS PULMONARES LIMPIOS, BIEN VENTILADOS, NO PRESENCIA DE SOBREAgregADOS, RUIDOS CARDIACOS RITMICOS, NO PRESENCIA DE SOPLOS. ABDOMEN: NO DISTENDIDO, RUIDOS HIDROAEREOS PRESENTES, BLANDO, DEPRESIBLE, NO DOLOROSO A LA PALPACION, SIN SIGNOS DE IRRITACION PERITONAL. G.U.-DIURESIS ESPONTANEA, PUNTOS PELOURETRALES NEGATIVOS, PUÑO PERCUSIO BILATERAL NEGATIVA. EXTREMIDADES: SIMETRICAS, CON ADECUADA PERFUSION DISTAL, LLENADO CAPILAR NORMAL. SNC: ALERTA, CONSCIENTE, AFASIA MOTORA, FUERZA CONSERVADA, NO ALTERACION SENSITIVA NO ALTERACION CEREBELOSA NO SIGNOS DE IRRITACION MENINGEA.

Resultados Paraclínicos

Análisis

PACIENTE EN EL MOMENTO CLINICAMENTE ESTABLE EN CONTEXTO DE EVENTO CEREBROVASCULAR ISQUEMICO DE TERRITORIO DE ARTERIA CEREBRAL MEDIA IZQUIERDA CON MUTISMO SECUELAR, NEUROLOGIA A LA ESPERA DE ECOCARDIOGRAMA TRANESOFAGICO PARA DESCARTAR DEFECTOS DEL SEPTUM PENDIENTE AUTORIZAR, POR EL MOMENTO SE CONTINUA EN SEGUIMIENTO POR NEUROLOGIA IGUAL MANEJO INSTAURADO

Diagnóstico

IGHX ACCIDENTE VASCULAR ENCEFALICO AGUDO NO ESPECIFICADO COMO HEMORRAGICO O ISQUEMICO

Plan de Manejo

Indicaciones Médicas

Profesional
Especialidad DAYANA STEPHANY ANDRADE MELO
385 - MEDICINA GENERAL

Tarjeta Profesional 1085262026

91/101

Fecha Actual : miércoles, 10 enero 2024

LICENCIADO A: [COMPañIA OPERADORA CLINICA HISPANOAMERICA] NIT [900335691-2]



COMPAÑIA OPERADORA CLINICA HISPANOAMERICA S.A.S.
CARRERA 41 NO 19 D 147 AV. PANAMERICANA - (602) 7374465
Nit 900335691-2

CAMBIOS DE ORDENES MEDICAS

No. Historia Clínica 98384774

Fecha de Registro 22/11/2023 15:20

Registro 75

Datos de Identificación			
Paciente:	GERMAN AURELIANO PAZ DELGADO	Identificación:	98384774
F. Nacimiento:	14/10/1972	Edad:	51 Años / 1 Meses / 8 Días
Dirección:	CALLE 13 # 18 45 BARRIO SAN ANDRES	Estado Civil:	Casado
Procedencia:	PASTO	Sexo:	Masculino
Ocupación:		Teléfono:	3108288926 3105380961
Datos de Afiliación			
Entidad:	ENTIDAD PROMOTORA DE SALUD SANITAS SAS	Nivel/Estrato:	CONTRIBUTIVO NIVEL I
Plan:	REG CONTRIBUTIVO - EPS SANITAS SAS	Tipo Paciente:	Contributivo
Grupo Poblacional:		Tipo Afiliado:	Cotizante
Grupo Etnico:	008 - MESTIZO	Cama:	504B
Ingreso:	439414	Fecha Ingreso:	08/11/2023

OBSERVACIONES GENERALES - ORDENES MEDICAS

SE ABRE FOLIO PARA FORMULACIÓN DE MEDICAMENTOS

Diagnóstico

- I64X ACCIDENTE VASCULAR ENCEFALICO AGUDO NO ESPECIFICADO COMO HEMORRAGICO O ISQUEMICO
I631 INFARTO CEREBRAL DEBIDO A EMBOLIA DE ARTERIAS PRECEREBRALES

Plan de Manejo

.

Medicamentos

INDICACIONES MEDICAS (22/11/23)

- PERSONAL DE ENFERMERIA REGISTRA AL MOMENTO DE TOMA DE SIGNOS TA: 60/40 MM DE HG COMPATIBLE CON HIPOTENSIÓN ARTERIAL, SE CORRELACIONA A LA CLÍNICA CON LIPOTIMIA CON INESTABILIDAD POSTURAL SIN PÉRDIDA DE LA CONCIENCIA. SE MONITORIZA Y SE INICIA FLUIDOTERAPIA CON CRISTALOIDES ENDOVENOSOS CON POSTERIOR MEJORA CLÍNICA. SE INSTAURA DIETA CORRIENTE A TOLERANCIA POSTERIOR A AYUNO PARA TOMA DE ECOCARDIOGRAMA TRANESOFAGICO YA TOMADO.

PLAN:
DIETA CORRIENTE
LACTATO DE RINGER 500 CC IV EN BOLO AHORA
OMEPRAZOL 20MG VO DIA
ACIDO ACETIL SALICILICO 100MG DIA
ATORVASTATINA 80MG DIA
CONTROL DE SIGNOS VITALES
INFORMAR CAMBIOS

B05021 LACTATO DE RINGER 500 ML SOLUCION INYECTABLE

.

Rm 1055500002 -

Profesional OSCAR IVAN PAREDES GOMEZ
Especialidad 385 - MEDICINA GENERAL

Tarjeta Profesional 1085900602



COMPAÑIA OPERADORA CLINICA HISPANOAMERICA S.A.S.
CARRERA 41 NO 19 D 147 AV. PANAMERICANA - (602) 7374465
NIT 900335691-2

CAMBIOS DE ORDENES MEDICAS

No. Historia Clínica 98384774

Fecha de Registro 23/11/2023 4:48

Registro 76

Datos de Identificación

Paciente:	GERMAN AURELIANO PAZ DELGADO	Identificación:	98384774
F Nacimiento:	14/10/1972	Edad:	51 Años / 1 Meses / 9 Días
Dirección:	CALLE 13 # 18 45 BARRIO SAN ANDRES	Estado Civil:	Casado
Procedencia:	PASTO	Sexo:	Masculino
Ocupación:		Teléfono:	3106288926 3105380961
Datos de Afiliación		Nivel/Estrato:	CONTRIBUTIVO NIVEL 1
Entidad:	ENTIDAD PROMOTORA DE SALUD SANITAS SAS	Tipo Paciente:	Contributivo
Plan:	REG CONTRIBUTIVO - EPS SANITAS SAS	Tipo Afiliado:	Cotizante
Grupo Poblacional:		Cama:	504B
Grupo Etnico:	008 - MESTIZO		
Ingreso:	439414	Fecha Ingreso:	08/11/2023

OBSERVACIONES GENERALES - ORDENES MEDICAS

SE ABRE FOLIO PARA REPORTAR PARACLINICOS: 22/11/23 PROTEINA C DE LA COAGULACION 75.9 PROTEINA S 61.1 BAJA ANTITROMBINA 66.5 BAJA, ANTICOAGULANTE LUPICO 12.2 (10.7)

Diagnóstico

164X ACCIDENTE VASCULAR ENCEFALICO AGUDO NO ESPECIFICADO COMO HEMORRAGICO O ISQUEMICO

Plan de Manejo

ANGELA MARIA I. H. HUERTAS
Médica General
C.M. 1.085.421.835

Profesional
Especialidad ANGELA MARIA IBARRA HUERTAS
385 - MEDICINA GENERAL

Tarjeta Profesional 1085321835

93/101

Fecha Actual : miércoles, 10 enero 2024



COMPañIA OPERADORA CLINICA HISPANOAMERICA S.A.S.
CARRERA 41 NO 19 D 147 AV. PANAMERICANA - (602) 7374465
NIT 900335691-2

EVOLUCION POR ESPECIALISTA

No. Historia Clínica 98384774

Fecha de Registro 23/11/2023 15:02

Registro 77

Datos de Identificación		Identificación:	
Paciente:	GERMAN AURELIANO PAZ DELGADO	Identificación:	98384774
F Nacimiento:	14/10/1972	Edad:	51 Años / 1 Meses / 9 Días
Dirección:	CALLE 13 # 18-45 BARRIO SAN ANDRES	Estado Civil:	Casado
Procedencia:	PASTO	Sexo:	Masculino
Ocupación:		Teléfono:	3106288926 3105380961
Datos de Afiliación		Nivel/Estrato:	
Entidad:	ENTIDAD PROMOTORA DE SALUD SANITAS SAS	Nivel/Estrato:	CONTRIBUTIVO NIVEL I
Plan:	REG CONTRIBUTIVO - EPS SANITAS SAS	Tipo Paciente:	Contributivo
Grupo Poblacional:		Tipo Afiliado:	Cotizante
Grupo Etnico:	008 - MESTIZO	Cama:	504B
Ingreso:	439414	Fecha Ingreso:	08/11/2023

Especialidad

441 441 - NEUROLOGIA

Subjetivo

*** NOTA DE EVOLUCION Y EGRESO DE NEUROLOGIA ***

PACIENTE MASCULINO DE 51 AÑOS DE EDAD CON DIAGNOSTICO DE:

- EVENTO CEREBROVASCULAR ISQUEMICO DE TERRITORIO DE ARTERIA CEREBRAL MEDIA IZQUIERDA DE POSIBLE CAUSA PROTROMBOTICA

ANTECEDENTES

ALERGICOS: PENICILINA

QUIRURGICOS: VASECTOMIA

SUB// PACIENTE CON AFASIA, NO APARENTE DOLOR, TOLERA LA VIA ORAL, DIURESIS Y DEPOSICION POSITIVAS.

Exámen Físico

TA 100 / 60 T.A.M F.C. 85 F.R. 19 T° 36.0 °C Glasgow 15.0 /15 SO2 93.0 %

CABEZA: NORMOCEFALO, NO MASAS, NO DOLOR A LA PALPACIÓN

CUELLO MÓVIL, NO ADENOPATÍAS, NO DOLOR A LATERALIZACIÓN

PUPILAS ISOCÓRICAS NORMOREACTIVAS, ESCLERAS ANICTERICAS

MUCOSAS ROSADAS E HIDRATADAS, OROFARINGE SIN LESIONES

TORAX: SIMÉTRICO, NORMOEXPANSIBLE, SIN USO DE MUSCULATURA ACCESORIA, SIN TIRAJES

CAMPOS PULMONARES LIMPIOS, BIEN VENTILADOS, NO PRESENCIA DE SOBREGREGADOS, RUIDOS CARDIACOS RÍTMICOS, NO PRESENCIA DE SOPLOS

ABDOMEN: NO DISTENDIDO, RUIDOS HIDROAREOS PRESENTES, BLANDO, DEPRESIBLE, NO DOLOROSO A LA PALPACION, SIN SIGNOS DE IRRITACION

PERITONAL

GU: DIURESIS ESPONTANEA, PUNTOS PELOURETRALES NEGATIVOS, PUÑOPECUICO BILATERAL NEGATIVA

EXTREMIDADES: SIMÉTRICAS, CON ADECUADA PERFUSIÓN DISTAL, LLENADO CAPILAR NORMAL

SNC: ALERTA, CONSCIENTE, AFASIA MOTORA, FUERZA CONSERVADA, NO ALTERACIÓN SENSITIVA NO ALTERACIÓN CEREBELOSA NO SIGNOS DE IRRITACIÓN

MENÍNGEA, GLASGOW 15/15.

REPORTE DE PARACLINICOS:

PROTEINA C DE LA COAGULACION: 75.9

PROTEINA S : 61.1 - DISMINUIDA

ANTITROMBINA: 66.5 - DISMINUIDA

******* REPORTE OFICIAL DE RESONANCIA MAGNETICA CEREBRAL CONTRASTADA *******

SE IDENTIFICAN ALTERACIONES EN LA SEÑAL SUBCORTICAL DE LA REGION INSULAR IZQUIERDA, CON COMPROMISO DEL OPERCULO FRONTAL, DE LA CORTEZA INSULAR Y DE LA REGION CORTICAL DE DEL OPERCULO TEMPORAL IPSILATERAL, CON BAJA SEÑAL EN LAS SECUENCIAS T1, ALTA SEÑAL EN SECUENCIAS T2 RESTRICION EN LA DIFUSION EN LAS SECUENCIAS DWI, SUGERENTE DE LESION ISQUEMICA DE EVOLUCION SUBAGUDA EN TERRITORIO DE SEGMENTO M2 DE LA ARTERIA CEREBRAL MEDIA IZQUIERDA.

ECOCARDIOGRAMA TRANSESOFAGICO (SE ADJUNTA REPORTE OFICIAL)

Conclusiones:

1. Estudio normal.

Análisis

PACIENTE MASCULINO DE 51 AÑOS DE EDAD CON DIAGNOSTICO DE EVENTO CEREBROVASCULAR ISQUEMICO DE TERRITORIO DE ARTERIA CEREBRAL MEDIA

IZQUIERDA DE CAUSA PROTROMBOTICA, CON REPORTE OFICIAL DE RESONANCIA MAGNETICA CEREBRAL QUE CONFIRMA LA LESION ISQUEMICA DE

EVOLUCION SUBAGUDA EN TERRITORIO DE SEGMENTO M2 DE LA ACM IZQUIERDA, ECOCARDIOGRAMA TRANSESOFAGICO SOLICITADO QUER REPORTA ESTUDIO

COMPLETAMENTE NORMAL, CON PROTEINA S LEVEMENTE DISMINUIDA AL IGUAL QUE ANTITROMBINA III. EN EL MOMNETO CLINICAMENTE ESTABLE, SIN

DETERIORO NEUROLOGICO A PESAR QUE CONTINUA CON AFASIA DE TIPO SECUELAR, POR LO QUE AHORA SE INDICA DAR EGRESO PARA CONTINUAUR

SEGUIMIENTO Y MANEJO AMBULATORIO POR PARTE DE HEMATOLOGIA Y NEUROLOGIA, SE DEIA ANTICOAGULACION CON APDXABAN, TERPIAS FISICAS,

OCCUPACIONALES Y DE FONOAUDIOLOGIA 3 SESIONES SEMANALES POR 1 MES. SE EXPLICA CONDUCTA A FAMILIAR Y PACIENTE QUIENES REFIEREN ENTENDER

Y ACEPTAR.

Conducta

PLAN:

- EGRESO

- APDXABAN 5MG CADA 12 HORAS POR 1 MES

- ASA 100MG DIA POR 1 MES



COMPAÑIA OPERADORA CLINICA HISPANOAMERICA S.A.S.
CARRERA 41 NO 19 D 147 AV. PANAMERICANA - (602) 7374465
Nit 900335691-2

EVOLUCION POR ESPECIALISTA

No. Historia Clínica 98384774

Fecha de Registro 23/11/2023 15:02

Registro 77

- ATORVASTATINA 80 MG DIA POR 1 MES
- SS/ PROTEINA C, S Y ANTTTROMBINA III PARA CONTROL CON HEMATOLOGIA
- SS/ TERAPIAS FISICAS 3 SESIONES SEMANALES POR 1 MES
- SS/ TERAPIAS OCUPACIONALES 3 SESIONES SEMANALES POR 1 MES
- SS/ TERAPIAS DE FONOAUDIOLOGIA 3 SESIONES SEMANALES POR 1 MES
- CONTROL PRIORITARIO CON HEMATOLOGIA CON RESULTADOS DE EXAMINES
- CONTROL POR CONSULTA EXTERNA CON NEUROLOGIA EN 1 MES
- SE DAN RECOMENDACIONES Y SIGNOS DE ALARMA

Diagnóstico

I679 ENFERMEDAD CEREBROVASCULAR NO ESPECIFICADA

ISQUEMICO

I694 SEQUELAS DE ENFERMEDAD CEREBROVASCULAR NO ESPECIFICADA COMO HEMORRAGICA U OCLUSIVA

ISQUEMICA

Plan de Manejo

Indicaciones Médicas

PLAN:

- EGRESO
- APDXABAN 5MG CADA 12 HORAS POR 1 MES
- ASA 100MG DIA POR 1 MES
- ATORVASTATINA 80 MG DIA POR 1 MES
- SS/ PROTEINA C, S Y ANTTTROMBINA III PARA CONTROL CON HEMATOLOGIA
- SS/ TERAPIAS FISICAS 3 SESIONES SEMANALES POR 1 MES
- SS/ TERAPIAS OCUPACIONALES 3 SESIONES SEMANALES POR 1 MES
- SS/ TERAPIAS DE FONOAUDIOLOGIA 3 SESIONES SEMANALES POR 1 MES
- CONTROL PRIORITARIO CON HEMATOLOGIA CON RESULTADOS DE EXAMINES
- CONTROL POR CONSULTA EXTERNA CON NEUROLOGIA EN 1 MES
- SE DAN RECOMENDACIONES Y SIGNOS DE ALARMA

RECOMENDACIONES GENERALES:

- TOMAR MEDICACIÓN DE ACUERDO A INDICACIONES MÉDICAS
- ASISTIR A CITAS DE CONTROL
- CONSUMIR EL MÍNIMO DE SAL, GRASAS, ÁCIDOS
- CONSUMIR ALIMENTOS RICOS EN FIBRA: BRÓCOLI, ESPINACA, ZANAHORIA, MANZANAS, MELOCOTÓN, MANDARINAS, PERAS
- CONSUMIR ALIMENTOS RICOS EN FRUTAS Y VERDURAS
- EVITAR CONSUMO DE CAFEÍNA
- EVITAR CONSUMO DE ALCOHOL
- NO TRASNOCHAR
- NO REALIZAR ESFUERZOS BRUSCOS
- PROHIBIDO CONSUMIR ALIMENTOS FRITOS SOLO DEBEN SER ALIMENTOS COCINADOS O SUDADOS YA SEA CARNE, POLLO, PESCADO ENTRE OTROS
- REALIZAR EJERCICIO APROXIMADAMENTE 150 MINUTOS SEMANALES
- TOMAR APROXIMADAMENTE 1 LITRO DE AGUA DIA

SIGNOS DE ALARMA:

SI PRESENTA ALGUNO DE LOS SIGNOS DE ALARMA REGRESAR DE INMEDIATO:

- FIEBRE MAYOR A 38 GRADOS CENTÍGRADOS
- DOLOR QUE NO CEDA CON LA MEDICACION ALAGESICA
- VÉRTIGO
- MAREO
- IRRITABILIDAD
- DIFICULTAD PARA RESPIRAR
- SENSACIÓN DE FALTA DE AIRE O AHOGO
- DOLOR A NIVEL DE TÓRAX
- SENTIR MÁS CANSANCIO DE LO HABITUAL
- SOMNOLENCIA
- VÓMITO ABUNDANTE
- SENSACIÓN DE AHOGO AL CAMINAR O AL REPOSO
- CONVULSIONES
- VISIÓN BORROSA
- DESORIENTACIÓN
- AGITACIÓN
- DEBILIDAD DE MIEMBROS INFERIORES MÁS SENSACIÓN DE HORMIGUEO

Exámenes

902034 - PROTEINA C DE LA COAGULACION 1

902035 - PROTEINA S DE LA COAGULACION ACTIVIDAD 1

902006 - 19142 - ANTTTROMBINA III CONCENTRACION AUTOMATIZADA 1

902007 - 19142 - ANTTTROMBINA III FUNCIONAL AUTOMATIZADA 1

Procedimientos No Quirúrgicos

Servicio 890374 CONSULTA DE CONTROL O DE SEGUIMIENTO POR ESPECIALISTA EN NEUROLOGÍA 1

Observaciones - CONTROL POR CONSULTA EXTERNA CON NEUROLOGIA EN 1 MES

Servicio 890251 CONSULTA DE PRIMERA VEZ POR ESPECIALISTA EN HEMATOLOGÍA 1



COMPañIA OPERADORA CLINICA HISPANOAMERICA S.A.S.
CARRERA 41 NO 19 D 147 AV. PANAMERICANA - (602) 7374465
Nit 900335691-2

EVOLUCION POR ESPECIALISTA

No. Historia Clínica	98384774	Fecha de Registro	23/11/2023 15:02	Registro	77
Observaciones	- CONTROL PRIORITARIO CON HEMATOLOGIA CON RESULTADOS DE EXAMNES				
Servicio	931001	TERAPIA FÍSICA INTEGRAL		12	
Observaciones	- SS/ TERAPIAS FISICAS 3 SESIONES SEMANALES POR 1 MES				
Servicio	938303	TERAPIA OCUPACIONAL INTEGRAL		12	
Observaciones	- SS/ TERAPIAS OCUPACIONALES 3 SESIONES SEMANALES POR 1 MES				
Servicio	937000	TERAPIA FONOAUDIOLÓGICA INTEGRAL SOD		12	
Observaciones	- SS/ TERAPIAS DE FONOAUDIOLOGIA 3 SESIONES SEMANALES POR 1 MES PRIORITARIO ***				
Medicamentos					
B01037	APIXABAN 5 MG TABLETA RECUBIERTA CADA 12 HORAS POR 30 DIAS			2	
C10003	ATORVASTATINA 40 MG TABLETAS RECUBIERTAS ATORVASTATINA 40MG, TOMAR 2 TB AL DIA POR 1 MES			2	
N02009	ACIDO ACETILSALICILICO 100 MG TABLETA TOMAR 1 TAB AL DIA POR 1 MES			1	



Profesional JAMES GARCIA BENAVIDES
Especialidad 441 - NEUROLOGIA

Tarjeta Profesional 87067944



COMPañIA OPERADORA CLINICA HISPANOAMERICA S.A.S.
CARRERA 41 NO 19 D 147 AV. PANAMERICANA - (602) 7374465
Nit 900335691-2

HISTORIA CLINICA DE CONSULTA EXTERNA

No. Historia Clínica 98384774

Fecha de Registro 07/12/2023 15:22

Registro 78

Datos de Identificación		Identificación:	
Paciente:	GERMAN AURELIANO PAZ DELGADO	Identificación:	98384774
F Nacimiento:	14/10/1972	Edad:	51 Años / 1 Meses / 23 Días
Dirección:	CALLE 13 # 18 45 BARRIO SAN ANDRES	Estado Civil:	Casado
Procedencia:	PASTO	Sexo:	Masculino
Ocupación:		Teléfono:	3108288926 3105380961
Datos de Afiliación		Nivel/Estrato:	
Entidad:	ENTIDAD PROMOTORA DE SALUD SANITAS SAS	Nivel/Estrato:	CONTRIBUTIVO NIVEL I
Plan:	REG CONTRIBUTIVO - EPS SANITAS SAS	Tipo Paciente:	Contributivo
Grupo Poblacional:		Tipo Afiliado:	Cotizante
Grupo Etnico:	008 - MESTIZO	Cama:	
Ingreso:	448829	Fecha Ingreso:	07/12/2023

Motivo de Consulta

Enfermedad Actual

Se informa sobre la importancia de acudir a la consulta preconcepcional?

Revisión por Sistema

Respiratorio	Normal	Órganos de los sentidos	Normal	Cardiovascular	Normal
Gastrointestinal	Normal	Genito-Urinario	Normal	Neurológico	Normal
Piel y Faneras	Normal	Osteomuscular	Normal	Endocrino	Normal
Psicosocial	Normal	Linfático	Normal	Otros	Normal

Antecedentes

08/11/2023 12:29	Médicos	NIEGA
08/11/2023 12:29	Quirúrgicos	VASECTOMIA
08/11/2023 12:29	Alérgicos	REFIERE ALERGIAS PENICILINA
07/12/2023 16:50	Otros	NIEGA NUEVOS ANTECEDENTES

Antecedentes Obstétricos

FUM		Tratamiento Infertilidad	
Edad Menarquia (Años)		Tipo de Tratamiento	
Número compañeros sexuales último año		Planificación Familiar (Método)	
Sexarquia (Edad)		Suspendido	
VIH/SIDA		Fecha	
Complicaciones en el embarazo anterior		Citología Vaginal	
Fecha último parto		Fecha última Citología	
Victima de violencia sexual			
Ciclos Irregulares			
Observaciones			

Examen Físico

T.A.	120 / 60	T.A.M.	80.00	F.C.	71 min	F.R.	15 min	Tº	36.50 °C	Glasgow	/15
Peso	73.00 Kgs	Talla	160.00 Mts	IMC	28.52	Sobrepeso		S.C.T.	162.22 M²	502	

Estado de Hidratación

Estado General

Estado Respiratorio					
Cabeza - Cuello	Normal	Ojos	Normal	ORL	Normal
Abdomen	Normal	Cardiopulmonar	Normal	Tórax	Normal
Genitourinario	Normal	Pelvis	Normal	Tacto Rectal	Normal
Piel y Faneras	Normal	Extremidades	Normal	Espalda	Normal
Examen Mental	Normal	Sistema Nervioso	Normal		

Diagnóstico

PCE9 PRECONSULTA DE ENFERMERIA

Plan de Manejo



COMPañIA OPERADORA CLINICA HISPANOAMERICA S.A.S.
CARRERA 41 NO 19 D 147 AV. PANAMERICANA - (602) 7374465
NIT 900335691-2

Paraclínicos

Indicaciones Médicas

COVID-19

1. ¿Ha viajado fuera del departamento o del país los últimos 15 días?. Si su respuesta es positiva nombrar cual no
2. ¿Ha tenido contacto con alguna persona sospechosa o confirmada para Covid-19?
NO
3. Usted a presentado los siguientes síntomas en los últimos 14 días

Fiebre cuantificada mayor o igual a 38°C	NO
Tos y/o dificultad respiratoria. ¿Le falta el aire?	NO
Odinofagia. ¿Tiene dolor de Garganta?	NO
Fatiga/adinamia. ¿Se cansa fácilmente al caminar o subir las grada?	NO

Profesional CARMEN RÓCIDO USAMAG MAIGUAL
Especialidad 048 - ENFERMERIA EN SALUD FAMILIAR

Tarjeta Profesional 1550

98/101

Fecha Actual : miércoles, 10 enero 2024



COMPañIA OPERADORA CLINICA HISPANOAMERICA S.A.S.
CARRERA 41 NO 19 D 147 AV. PANAMERICANA - (602) 7374465
Nit 900335691-2

HISTORIA CLINICA DE CONSULTA EXTERNA

No. Historia Clínica 98384774

Fecha de Registro 07/12/2023 16:50

Registro 79

Datos de Identificación		Identificación:	
Paciente:	GERMAN AURELIANO PAZ DELGADO	Identificación:	98384774
F Nacimiento:	14/10/1972	Edad:	51 Años / 1 Meses / 23 Días
Dirección:	CALLE 13 # 18 45 BARRIO SAN ANDRES	Estado Civil:	Casado
Procedencia:	PASTO	Sexo:	Masculino
Ocupación:		Teléfono:	3108288926 3105380961
Datos de Afiliación		Nivel/Estrato:	
Entidad:	ENTIDAD PROMOTORA DE SALUD SANETAS SAS	Nivel/Estrato:	CONTRIBUTIVO NIVEL I
Plan:	REG CONTRIBUTIVO - EPS SANITAS SAS	Tipo Paciente:	Contributivo
Grupo Poblacional:		Tipo Afiliado:	Cotizante
Grupo Etnico:	008 - MESTIZO	Carta:	
Ingreso:	448829	Fecha Ingreso:	07/12/2023

Motivo de Consulta

CONTROL

Enfermedad Actual

PACIENTE ACUDE CON ACOMPAÑANTE, REFIERE ANTECEDENTES DE EVENTO CEREBROVASCULAR ISQUEMICO EN RELACION CON DEFICIENCIA DE PROTEINA S Y ANTITROMBINA III, CON SEQUELAS DE AFASIA MOTORA, REFIERE EMALGIAS TEMBLOR, CONSCION DISCAPACITANTE, AHORA EN TRATAMIENTO CON APDABAN 5 MG CADA 12 HORAS ASA Y ATROVASTATINA RXS, DESCAMACION DE MANOS.

Se informa sobre la importancia de acudir a la consulta preconcepcional?

Revisión por Sistema

Respiratorio	Normal	Órganos de los sentidos	Normal	Cardiovascular	Normal
Gastrointestinal	Normal	Genito-Urinario	Normal	Neurológico	Normal
Piel y Faneras	Normal	Osteomuscular	Normal	Endocrino	Normal
Psicosocial	Normal	Linfático	Normal	Otros	Normal

Antecedentes

08/11/2023 12:29	Médicos	NIEGA
08/11/2023 12:29	Quirúrgicos	VASECTOMIA
08/11/2023 12:29	Alérgicos	REFIERE ALERGIAS PENICILINA
07/12/2023 16:50	Otros	NIEGA NUEVOS ANTECEDENTES

Antecedentes Obstétricos

FUM

Edad Menarquia (Años)

Número compañeros sexuales último año

Sexarquia (Edad)

VIH/ SIDA

Complicaciones en el embarazo anterior

Fecha último parto

Víctima de violencia sexual

Ciclos Irregulares

Observaciones

Examen Físico

T.A.	120 / 60	T.A.M.	80.00	F.C.	71	min	F.R.	15	min	Tº	36.50	ºC	Glasgow	/15
Peso	73.00	Kgs	Talla	160.00	Mts	IMC	29.52	Sobrepeso		S.C.T.	162.22	Mº	SO2	

Estado de Hidratación

Estado Respiratorio

Estado de Hidratación		Estado General			
Cabeza - Cuello	Normal	Ojos	Normal	ORL	Normal
Abdomen	Normal	Cardiopulmonar	Normal	Tórax	Normal
Genitourinario	Normal	Pelvis	Normal	Tacto Rectal	Normal
Piel y Faneras	Normal	Extremidades	Normal	Espalda	Normal
Examen Mental	Normal	Sistema Nervioso	Normal		

ALERTA ORIENTADA PINRL FONDO DE OJO SIN PAPILEDEMA, LENGUAJE BIEN ARTICULADO Y AJUSTADO AL CONTEXTO, HIPOACUSIA BILATERAL DE PREDOMINIO DERECHA. ROT NORMALES



COMPAÑIA OPERADORA CLINICA HISPANOAMERICA S.A.S.
CARRERA 41 NO 19 D 147 AV. PANAMERICANA - (602) 7374465
Nit 900335691-2

SIMÉTRICOS SIN COMPROMISO SENSITIVO
COORDINACIÓN NO ALTERADA. MARCHA NORMAL.
LATERALIDAD MANUAL: DUESTRO

Diagnóstico

1679 ENFERMEDAD CEREBROVASCULAR NO ESPECIFICADA
1674 ENCEFALOPATIA HIPERTENSIVA

Plan de Manejo

Paraclínicos

Indicaciones Médicas

PACIENTE CON ENFERMEDAD CEREBROVASCULAR ISQUEMICA DE CAUSA INHABITAD ON BAISO NIVELES DE PROTEINA S DE LA CUAGULACION Y ANTIROMBINA C, CON AFASIA SECUEJAR, PENDIENTE VALORACION POR HEMATOLOGIA. SE DECIDE:
APIXABAN 5 MG TOAMR 1 TAB CADA 12HORAS PARA 3 MESES
ATORVASTATINA 40 MG TOMAR 1 TAB CADA NOCHE PARA 3 MESES
TERAPIA FISICA OCUPACIONAL Y FONOAUDILOGIA 3 SESIONES SEMANALES PARA 3 MESES
SSV CREATININA, GLUCOSA EN AYUNAS, VSG, COLESTEROLO TOTAL, TRIGLICERIDOS LDL, TSH, VDRL, VIH 1 Y 2.
INCAPACIDAD MEDICA POR 2 MESES A CONTINUACION DE LA ANTERIOR.
HABITOS SUDABLES Y SIGONOS DE ALARMA. CONTROL EN 2 MESES

Exámenes

903895 - 19290 - CREATININA EN SUERO
903841 - 19490 - GLUCOSA EN SUERO U OTRO FLUIDO DIFERENTE A ORINA
902205 - 19977 - ERITROSEDIMENTACION (VELOCIDAD SEDIMENTACION GLOBULAR - VSG) AUTOMATIZADA
903818 - 19242 - COLESTEROL TOTAL
903868 - 19940 - TRIGLICERIDOS
903828 - 19332 - DESHIDROGENASA LACTICA
906041 - 19886 - Treponema pallidum ANTICUERPOS Ig M SEMIAUTOMATIZADO O AUTOMATIZADO (SEROLOGIA VDRL)
904902 - 19911 - HORMONA ESTIMULANTE DEL TIROIDES
906249 - 19878 - Virus de Inmunodeficiencia Humana 1 Y 2 ANTICUERPOS VIH 1 y 2

Procedimientos No Quirúrgicos

Servicio 937000 TERAPIA FONOAUDIOLÓGICA INTEGRAL SOD
Observaciones 3 SESIONES SEMANALES PARA 3 MESES
Servicio 938303 TERAPIA OCUPACIONAL INTEGRAL
Observaciones 3 SESIONES SEMANALES PARA 3 MESES
Servicio 931001 TERAPIA FÍSICA INTEGRAL
Observaciones 3 SESIONES SEMANALES PARA 3 MESES
Servicio 890374 CONSULTA DE CONTROL O DE SEGUIMIENTO POR ESPECIALISTA EN NEUROLOGÍA
Observaciones CONTROL EN 2 MESES

Medicamentos

B01037 APIXABAN 5 MG TABLETA RECUBIERTA
APIXABAN 5 MG TOAMR 1 TAB CADA 12HORAS PARA 3 MESES
C10003 ATORVASTATINA 40 MG TABLETAS RECUBIERTAS
ATORVASTATINA 40 MG TOMAR 1 TAB CADA NOCHE PARA 3 MESES

COVID-19

- ¿Ha viajado fuera del departamento o del país los últimos 15 días?. Si su respuesta es positiva nombrar cual NO
- ¿Ha tenido contacto con alguna persona sospechosa o confirmada para Covid-19?
NO
- Usted a presentado los siguientes síntomas en los últimos 14 días

Fiebre cuantificada mayor o igual a 38°C	NO
Tos y/o dificultad respiratoria. ¿Le falta el aire?	NO
Dinofagia. ¿Tiene dolor de Garganta?	NO
Fatiga/adinamia. ¿Se cansa fácilmente al caminar o subir las gradas?	NO



COMPAÑIA OPERADORA CLINICA HISPANOAMERICA S.A.S.
CARRERA 41 NO 19 D 147 AV. PANAMERICANA - (602) 7374465
Nit 900335691-2



Profesional
Especialidad

JAMES GARCIA BENAVIDES
441 - NEUROLOGIA

Tarjeta Profesional 87067944

101/101

Fecha Actual : miércoles, 10 enero 2024



COMPañIA OPERADORA CLINICA HISPANOAMERICA S.A.
 CARRERA 41 NO 19 D 147 AV. PANAMERICANA - (602) 7374165
 Nit 900335691-2

INCAPACIDAD MÉDICA

Nº86745

Fecha de Registro: 23/11/2023

INFORMACIÓN GENERAL

Médico: JAMES GARCIA JAMES GARCIA BENAVIDES
 Información Paciente: GERMAN AURELIANO PAZ DELGADO Tipo Paciente: Contributivo Sexo: Masculino
 Tipo Documento: Cédula_Ciudadanía Número: 98384774 Edad: 51 Años / 1 Meses / 9 Días F. Nacimiento: 14/10/19
 Entidad: EPS005 ENTIDAD PROMOTORA DE SALUD SANITAS SAS
 Cama: 504B

DETALLE DE LA INCAPACIDAD

Días de Incapacidad: 30 Fecha Inicial: 08/noviembre/2023 Fecha Final: 07/diciembre/2023
 Tipo Incapacidad: Ninguna Grado: Ninguno Procedimiento: Ambulatorio
 Motivo: Expedicion_Directa Clase: Inicial Grupo de Servicios: ConsultaExterna
 Modalidad Prestación: Intramural Presunto Origen: Comun
 Causa que motiva la atención: Incapacidad Retroactiva: Urgencias
 Fecha Probable de Parto: Edad Gestacional: Embarazo Múltiple: False
 Número de Nacidos Vivos: Número certificado nacido vivo:
 Diagnóstico: 1679 ENFERMEDAD CEREBROVASCULAR NO ESPECIFICADA
 SE DA INCAPACIDAD MEDICA INTRAHOSPITALRIA DESDE 08/11/2023 HASTA 23/11/2023
 SE DA INCAPACIDAD MEDICA EXTRAHOSPITALRIA DESDE 24/11/2023 HASTA 07/12/2023

Dr. James Garcia Benavides
 NEUROLOGO
 UEMR-TIN
 R.M. 52-1923

Profesional JAMES GARCIA BENAVIDES
 Especialidad 441 - NEUROLOGIA
 Identificación 87067944

Tarjeta Profesional 87067944



COMPañIA OPERADORA CLINICA HISPANOAMERICA S.A.S.
CARRERA 41 NO 19 D 147 AV. PANAMERICANA - (602) 7374465
NIT 900335691-2

INCAPACIDAD MÉDICA

Nº87604

Fecha de Registro: 07/12/2023

INFORMACIÓN GENERAL

Médico: JAMES GARCIA JAMES GARCIA BENAVIDES
Información Paciente: GERMAN AURELIANO PAZ DELGADO Tipo Paciente: Contributivo Sexo: Masculino
Tipo Documento: Cédula_Ciudadanía Número: 98384774 Edad: 51 Años / 1 Meses / 23 Días F. Nacimiento: 14/10/1972
Entidad: EPS005 ENTIDAD PROMOTORA DE SALUD SANITAS SAS

Cama:

DETALLE DE LA INCAPACIDAD

Días de Incapacidad: 60 Fecha Inicial: 07/diciembre/2023 Fecha Final: 04/febrero/2024
Tipo Incapacidad: Ninguna Grado: Ninguno Procedimiento: Ambulatorio
Motivo: Expedicion_Directa Clase: Inicial Grupo de Servicios: ConsultaExterna
Modalidad Prestación: Intramural Presunto Origen: Comun
Causa que motiva la atención: Incapacidad Retroactiva: Urgencias
Fecha Probable de Parto: Edad Gestacional: Embarazo Múltiple: Falso
Número de Nacidos Vivos: Número certificado nacido vivo:
Diagnóstico: 1679 ENFERMEDAD CEREBROVASCULAR NO ESPECIFICADA
PACIENTE CON ENFERMEDAD CEREBROVASCULAR ISQUEMICA DE CAUSA INHABITA ACTIVIDADES LABORALES, INCAPACIDAD MEDICA POR 2 MESES A CONTINUACION DE LA ANTERIOR



Profesional JAMES GARCIA BENAVIDES
Especialidad 441 - NEUROLOGIA
Identificación 87067944

Tarjeta Profesional 87067944



CERTIFICADO DE INCAPACIDAD

FECHA: 05/04/2024

PACIENTE	GERMAN AURELIANO PAZ DELGADO	IDENTIFICACIÓN	98384774
FECHA NACIMIENTO	14/10/1972	EDAD	51 Años
OCUPACIÓN	EMPLEADO	SEXO	Masculino
DOMICILIO	CALLE 13 # 18 45 BARRIO SAN ANDRES	TELEFONO	3122880684
DIAGNOSTICO	I679 ENFERMEDAD CEREBROVASCULAR NO ESPECIFICADA	ESTADO CIVIL	CASADO
INCAPACIDAD No. 92296			

FECHA INICIAL	05/02/2024	FECHA FINAL	05/03/2024	TOTAL DÍAS	30 DIAS
---------------	------------	-------------	------------	------------	---------

Se certifica que el señor en mención presenta incapacidad a partir del día 05 de Febrero de 2024, hasta el día 05 de Marzo de 2024, con un total de 30 días, se expide el presente certificado generando la continuidad de la incapacidad según criterio médico. Paciente con diagnóstico I679 ENFERMEDAD CEREBROVASCULAR NO ESPECIFICADA, para lo cual se encuentra en valoración con el Dr. JAMES GARCIA BENAVIDES, especialista en NEUROLOGÍA, por lo anterior el paciente requiere incapacidad en el transcurso de la fecha indicada.

Se firma a los cinco (05) días del mes de Abril del año 2024.

LEIDY GUERRERO GUSTIN
Trabajadora Social
Coordinadora Atención al Usuario
Compañía Operadora Clínica Hispanoamérica



COMPañIA OPERADORA CLINICA HISPANOAMERICA S.A.S.
CARRERA 41 NO 19 D 147 AV. PANAMERICANA - (602) 7374465
Nit 900335691-2

INCAPACIDAD MÉDICA

Nº92296

Fecha de Registro: 05/03/2024

INFORMACIÓN GENERAL

Médico: JAMES GARCIA JAMES GARCIA BENAVIDES
 Información Paciente: GERMAN AURELIANO PAZ DELGADO Tipo Paciente: Contributivo Sexo: Masculino
 Tipo Documento: Cédula_Ciudadanía Número: 98384774 Edad: 51 Años / 4 Meses / 20 Días F. Nacimiento: 14/10/1972
 Entidad: EPS005 ENTIDAD PROMOTORA DE SALUD SANITAS SAS

Cama:

DETALLE DE LA INCAPACIDAD

Días de Incapacidad: 30 Fecha Inicial: 05/marzo/2024 Fecha Final: 03/abril/2024
 Tipo Incapacidad: Ninguna Grado: Ninguno Procedimiento: Ambulatorio
 Motivo: Expedición_Directa Clase: Inicial Grupo de Servicios: ConsultaExterna
 Modalidad Prestación: Intramural Presunto Origen: Comun
 Causa que motiva la atención: Incapacidad Retroactiva: Ninguna
 Fecha Probable de Parto: Edad Gestacional: Embarazo Múltiple: False
 Número de Nacidos Vivos: Número certificado nacido vivo:
 Diagnóstico: I679 ENFERMEDAD CEREBROVASCULAR NO ESPECIFICADA
 INCAPACIDAD MEDICA POR 30 DIAS A CONTINUACION DE LA ANTERIOR

Dr. James García Benavides
 NEUROLOGO
 UCMH- INN
 R.M. 52-1923

Profesional JAMES GARCIA BENAVIDES
 Especialidad 441 - NEUROLOGIA
 Identificación 87067944

Tarjeta Profesional 87067944

VAFAmerica
 27 CAI
 Pásle
 RACIÓN GENERAL

COMPANIA OPERADORA CLINICA HISPANOAMERICA S.A.S.
 CARRERA 41 NO 19 D 147 AV. PANAMERICANA - (602) 7374465
 NIT 900335691-2

INCAPACIDAD MÉDICA
 Nº92296
 Fecha de Registro: 05/03/2024


Aviso: JAMES GARCIA JAMES GARCIA BENAVIDES
Información Paciente: GERMAN AURELIANO PAZ DELGADO Tipo Paciente: Contributivo Sexo: Masculino
Tipo Documento: Cédula Ciudadanía Número: 98364724 Edad: 51 Años / 4 Meses / 10 Días F. Nacimiento: 14/10/1972
Entidad: EP6005 ENTIDAD PROMOTORA DE SALUD SANITAS SAS
Cama:

DETALLE DE LA INCAPACIDAD
Días de Incapacidad: 30 **Fecha Inicial:** 05/marzo/2024 **Fecha Final:** 03/abril/2024
Tipo Incapacidad: Ninguna **Grado:** Ninguno **Procedimiento:** Ambulatorio
Motivo: Expedicion_Directa **Clase:** Inca **Grupo de Servicios:** ConsultaExterna
Modalidad Prestación: Intramural **Presunto Origen:** Comun
Causa que motiva la atención: **Edad Gestacional:** **Incapacidad Retroactiva:** Ninguna
Fecha Probable de Parto: **Número certificado nacido vivo:** **Embarazo Múltiple:** Falso
Número de Nacidos Vivos: 1679 **Diagnóstico:** ENFERMEDAD CEREBROVASCULAR NO ESPECIFICADA
 INCAPACIDAD MEDICA POR 30 DIAS A CONTINUACION DE LA ANTERIOR

Dr. James Garcia Benavides
 NEUROLOGIA
 LICENCIADO
 R.M. 52-1923

Profesional JAMES GARCIA BENAVIDES **Tarjeta Profesional** 07067944
Especialidad 441 - NEUROLOGIA
Identificación 07067944

JAMES GARCIA Página 1/1 Fecha Actual - martes, 05 marzo 2024



COMPañIA OPERADORA CLINICA HISPANOAMERICA S.A.S.
CARRERA 41 NO 19 D 147 AV. PANAMERICANA - (602) 7374465
NIT 900335691-2

INDICACION MEDICA

HISTORIA CLINICA DE CONSULTA EXTERNA

Nº Historia Clínica: 98384774
DATOS PERSONALES
 Nombre Paciente: GERMAN AURELIANO PAZ DELGADO
 Fecha Nacimiento: 14/Octubre/1972 Edad Actual: 51 Años / 4 Meses / 20 Días
 Dirección: CALLE 13 # 18 45 BARRIO SAN ANDRES
 Procedencia: PASTO
DATOS DE AFILIACIÓN
 Entidad: ENTIDAD PROMOTORA DE SALUD SANITAS SAS
 Plan Beneficios: REG CONTRIBUTIVO - EPS SANITAS SAS
 Finalidad Consulta: No_Apica

Nº Folio: 81 Folio Asociado:

Identificación: 98384774 Sexo: Masculino

Estado Civil: Casado

Teléfono: +573012731663

Ocupación:

Régimen: Regimen_Simplificado

Nivel - Estrato: CONTRIBUTIVO NIVEL I

Causa Externa: Enfermedad_General

INDICACIÓN MEDICA

Tipo Indicación: Salida_Consulta_Externa

Detalle:

PACIENTE CON ENFERMEDAD CEREBROVASCULAR ISQUEMICA DE CAUSA INHABITUAL ON BAJO NIVELES DE PROTEINA S DE LA CUAGULACION Y ANTITROMBINA C, CON AFASIA MOTORA SECULAR, SE CONSIDERA SECUELA COGNITIVA Y MOTORA PERMANENTE IRRECUPERABLE, PACIENTE CON INCAPACIDAD LABORAL SIN CRITERIOS DE REUBICACION SE DEFINE COMO DISCAPACIDAD TOTAL, SE CIERRA CONCEPTO POR NEUROLOGIA, SE REHETE A **MEDICINA LABORAL** PARA DEFINIR GRADO DE DISCAPACIDAD. SE DECIDE:

APIXABAN 5 MG TOMAR 1 TAB CADA 12 HORAS PARA 4 MESES
 ATORVASTATINA 40 MG TOMAR 1 TAB CADA NOCHE PARA 4 MESES
 ACETAHIDROPIEN TABLETAS DE 500MG TOMAR UNA TABLETA CADA 8 HORAS POR 7 DIAS
 TERAPIA FISICA OCUPACIONAL Y FONDAUDICLOGIA 3 SESIONES SEMANALES PARA 4 MESES
 SSJ CREATININA, GLUCOSA EN AYUNAS, VSG, COLESTEROL TOTAL, TRIGLICERIDOS LDL, TSH, VDRL, VIH 1 Y 2.
 INCAPACIDAD MEDICA POR 30 DIAS A CONTINUACION DE LA ANTERIOR.
 VALORACION POR PSICOLOGIA
 HABITOS SALUDABLES Y SIGNOS DE ALARMA. CONTROL EN 3 MESES