



Santiago Muñoz <santiagomv2597@gmail.com>

Otorgó poder especial amplio y suficiente

1 mensaje

andres mauricio Saucedo <migole@gmail.com>
Para: santiagomv2597@gmail.com

27 de mayo de 2024, 9:35

Señor
JUEZ ADMINISTRATIVO ORAL DEL CIRCUITO JUDICIAL DE CALI
(REPARTO)

REFERENCIA: PODER ESPECIAL, AMPLIO Y SUFICIENTE

ANDRES MAURICIO SAUCENO RODRIGUEZ, mayor de edad, actuando en nombre propio y en representación de sus dos menores hijos DANNA GABRIELA SAUCEDO QUIJANO identificada con tarjeta de identidad número 1.108.567.901 de Cali y JUAN MIGUEL SAUCEDO QUIJANO identificado con tarjeta de identidad número 1.108.567.368 de Cali, en condición de víctima directa e indirectas, domiciliado y residenciado en Santiago de Cali, mediante el presente escrito otorgo PODER ESPECIAL, AMPLIO Y SUFICIENTE 1 al abogado SANTIAGO MUÑOZ VILLAMIZAR identificado con cédula de ciudadanía número 1.020.825.491 de Bogotá, portador de la Tarjeta Profesional número 357.156 del Consejo Superior de la Judicatura y con buzón de notificaciones electrónicas santiagomv2597@gmail.com, para que en mi nombre y representación impetre DEMANDA POR EL MEDIO DE CONTROL DE REPARACIÓN DIRECTA contra ALCALDÍA DE SANTIAGO DE CALI, SECRETARÍA DE MOVILIDAD DE LA ALCALDÍA DE SANTIAGO DE CALI, SECRETARÍA DE INFRAESTRUCTURA DE LA ALCALDÍA DE SANTIAGO DE CALI, DEPARTAMENTO ADMINISTRATIVO DE PLANEACIÓN DE LA ALCALDÍA DE SANTIAGO DE CALI, EMPRESAS MUNICIPALES DE CALI E.I.C.E. E.S.P., en busca de alcanzar la reparación integral por los daños sufridos por mí, por los perjuicios materiales, morales y daño a la salud causados por las graves lesiones físicas y perjuicios de carácter permanente sufridas por ANDRES MAURICIO SAUCENO RODRIGUEZ (conductor), como consecuencia del accidente de tránsito ocurrido el día 30 de abril de 2022, cuando se movilizaba en una motocicleta de placas POK43D, marca KYMCO, línea AGILITY XTREME125, modelo 2014, por la CALLE 10 # 31-105 Comuna 10, de Santiago de Cali, en donde mi poderdante transitaba rumbo hacia su casa, encontrándose dentro de los límites de velocidad permitidos, siendo aproximadamente las 10:20 pm, caen sobre un hueco por el desnivel de una tapa de alcantarillado, razón por la cual pierde el control de su motocicleta e impactan intempestiva y violentamente contra el pavimento, causándose graves lesiones en su integridad generándole incapacidades permanente .

Mi apoderado queda ampliamente facultado para recibir, transigir, conciliar judicial y extrajudicialmente, desistir, sustituir, reasumir, solicitar copias, renunciar, disponer del derecho en litigio, interponer y sustentar los recursos a que haya lugar, aportar pruebas, tachar pruebas, interrogar, contrainterrogar, cobrar

ejecutivamente, dentro del mismo proceso o en proceso separado de las condenas que se impongan, formular solicitudes ante la(s) entidad(es) que deba(n) efectuar el pago para el reconocimiento de la obligación, presentar cuenta de cobro, hacer efectivos los títulos con los cuales se cancelaran las sumas reconocidas en la respectiva sentencia, solicitar y recibir las primeras copias que presten merito ejecutivo, y en general en todas aquellas acciones tendientes a obtener la defensa plena de nuestros derechos. Advirtiéndole de antemano, que el presente poder no se hace insuficiente bajo ninguna circunstancia.

Otorgó

ANDRES MAURICIO SAUCENO RODRIGUEZ
C.C. No. 94.532.253 de Cali.

1 Ley 2213 de 13 de junio de 2022.ARTÍCULO 5. Poderes. Los poderes especiales para cualquier actuación judicial se podrán conferir mediante mensaje de datos, sin firma manuscrita o digital, con la sola antefirma, se presumirán auténticos y no requerirán de ninguna presentación personal o reconocimiento. En el poder se indicará expresamente la dirección de correo electrónico del apoderado que deberá coincidir con la inscrita en el Registro Nacional de Abogados. Los poderes otorgados por personas inscritas en el registro mercantil, deberán ser remitidos desde la dirección de correo electrónico inscrita para recibir notificaciones judiciales.



Santiago muñoz <santiagomv2597@gmail.com>

Otorgo poder amplio y suficiente

1 mensaje

Gasby Quijano <gasbyquijano@gmail.com> 27 de mayo de 2024, 9:52

Para: "santiagomv2597@gmail.com" <santiagomv2597@gmail.com>

Señor

JUEZ ADMINISTRATIVO ORAL DEL CIRCUITO JUDICIAL DE CALI

(REPARTO)

REFERENCIA: PODER ESPECIAL, AMPLIO Y SUFICIENTE

LUZ GASBY QUIJANO QUICENO, mayor de edad, actuando en nombre propio, en condición de víctima directa, domiciliado y residiendo en Santiago de Cali, mediante el presente escrito otorgo PODER ESPECIAL, AMPLIO Y SUFICIENTE 1 al abogado SANTIAGO MUÑOZ VILLAMIZAR identificado con cédula de ciudadanía número 1.020.825.491 de Bogotá, portador de la Tarjeta Profesional número 357.156 del Consejo Superior de la Judicatura y con buzón de notificaciones electrónicas santiagomv2597@gmail.com, para que en mi nombre y representación impetite DEMANDA POR EL MEDIO DE CONTROL DE REPARACIÓN DIRECTA contra ALCALDÍA DE SANTIAGO DE CALI, SECRETARÍA DE MOVILIDAD DE LA ALCALDÍA DE SANTIAGO DE CALI, SECRETARÍA DE INFRAESTRUCTURA DE LA ALCALDÍA DE SANTIAGO DE CALI, DEPARTAMENTO ADMINISTRATIVO DE PLANEACIÓN DE LA ALCALDÍA DE SANTIAGO DE CALI, EMPRESAS MUNICIPALES DE CALI E.I.C.E. E.S.P., en busca de alcanzar la reparación integral por los daños sufridos por mí, por los perjuicios materiales, morales y daño a la salud causados por las graves lesiones físicas y perjuicios de carácter permanente sufridas por LUZ GASBY QUIJANO QUICENO (pasajera), como consecuencia del accidente de tránsito ocurrido el día 30 de abril de 2022, cuando se movilizaba en una motocicleta de placas POK43D, marca KYMCO, línea AGILITY XTREME125, modelo 2014, por la CALLE 10 # 31-105 Comuna 10, de Santiago de Cali, en donde mi poderdante transitaba rumbo hacia su casa, encontrándose dentro de los límites de velocidad permitidos, siendo aproximadamente las 10:20 pm, caen sobre un hueco por el desnivel de una tapa de alcantarillado, razón por la cual pierde el control de su motocicleta e impactan intempestiva y violentamente contra el pavimento, causándose graves lesiones en su integridad generándole incapacidades permanente .

Mi apoderado queda ampliamente facultado para recibir, transigir, conciliar judicial y extrajudicialmente, desistir, sustituir, reasumir, solicitar copias, renunciar, disponer del derecho en litigio, interponer y sustentar los recursos a que haya lugar, aportar pruebas, tachar pruebas, interrogar, contrainterrogar, cobrar ejecutivamente, dentro del mismo proceso o en proceso separado de las condenas que se impongan, formular solicitudes ante la(s) entidad(es) que deba(n) efectuar el pago para el reconocimiento de la obligación, presentar cuenta de cobro, hacer efectivos los títulos con los cuales se cancelaran las sumas

reconocidas en la respectiva sentencia, solicitar y recibir las primeras copias que presten merito ejecutivo, y en general en todas aquellas acciones tendientes a obtener la defensa plena de nuestros derechos. Advirtiéndole de antemano, que el presente poder no se hace insuficiente bajo ninguna circunstancia.

Otorgó

LUZ GASBY QUIJANO QUICENO

C.C. No. 31.578.252 de Cali.

1 Ley 2213 de 13 de junio de 2022.ARTÍCULO 5. Poderes. Los poderes especiales para cualquier actuación judicial se podrán conferir mediante mensaje de datos, sin firma manuscrita o digital, con la sola antefirma, se presumirán auténticos y no requerirán de ninguna presentación personal o reconocimiento. En el poder se indicará expresamente la dirección de correo electrónico del apoderado que deberá coincidir con la inscrita en el Registro Nacional de Abogados. Los poderes otorgados por personas inscritas en el registro mercantil, deberán ser remitidos desde la dirección de correo electrónico inscrita para recibir notificaciones judiciales.

Enviado desde mi HUAWEI Y6p

REPUBLICA DE COLOMBIA
IDENTIFICACION PERSONAL
CEDULA DE CIUDADANIA

NUMERO **94.532.253**
SAUCEDO RODRIGUEZ

APELLIDOS
ANDRES MAURICIO

NOMBRES

Andrés Mauricio Saucedo Rodríguez

FIRMA



INDICE DERECHO

FECHA DE NACIMIENTO **23-ENE-1979**

CALI
(VALLE)

LUGAR DE NACIMIENTO

1.75

ESTATURA

AB-

G.S. RH

M

SEXO

13-JUN-1997 CALI

FECHA Y LUGAR DE EXPEDICION

Carlos Ariel Sánchez Torres

REGISTRADOR NACIONAL
CARLOS ARIEL SÁNCHEZ TORRES



A-3100150-00248751-M-0094532253-20100806

0023314045A 1

2820874082

NACIONAL DEL ESTADO CIVIL

REPUBLICA DE COLOMBIA
IDENTIFICACION PERSONAL

CEDULA DE CIUDADANIA

31578252

NUMERO

QUIJANO QUICENO

APELLIDOS

LUZ GASBY

NOMBRES

LUZ Gasby Quijano Q

FIRMA





INDICE DERECHO

FECHA DE NACIMIENTO

CALI
(VALLE)

23-SEP-1981

LUGAR DE NACIMIENTO

1.56

ESTATURA

AB+

G.S. RH


F

SEXO

08-NOV-1999 CALI

FECHA Y LUGAR DE EXEDICION

Ivan Duque Escobar
REGISTRADOR NACIONAL
IVAN DUQUE ESCOBAR



P-3100100-65081303-F-0031578252-20000814

01144 00224B 02 088345460

REPUBLICA DE COLOMBIA



ORGANIZACION ELECTORAL
REGISTRADURIA NACIONAL DEL ESTADO CIVIL
DIRECCION NACIONAL DE REGISTRO CIVIL

NUIP 1108567901

REGISTRO CIVIL
DE NACIMIENTO

Indicativo
Serial 2110013

Datos de la oficina de registro - Clase de oficina

Registratura ☐ Notaria ☒ Número 02 Consulado ☐ Corregimiento ☐ Inspección de Policía ☐ Código T 7 Y

País - Departamento - Municipio - Corregimiento sin Inspección de Policía

COLOMBIA - VALLE - CALI

Datos del inscrito

Primer Apellido SAUCEDO Segundo Apellido QUIJANO

Nombre(s) DANNA GABRIELA

Fecha de nacimiento

Sexo (en letras)

Grupo Sanguíneo

Factor RH

Año 2010 Mes DIC Día 22 FEMENINO AB +

Lugar de nacimiento (País - Departamento - Municipio - Corregimiento sin Inspección)

COLOMBIA - VALLE - CALI

Tipo de documento antecedentes a Declaración de testigos

CERTIFICADO DE NACIDO VIVO

Número certificado de nacido vivo

10469949 - 5

Datos de la madre

Apellidos y nombres completos

QUIJANO QUICENO LUZ GASBY

Documento de identificación (Clase y número)

C.C. 31.578.252 CALI

Nacionalidad

COLOMBIANA

Datos del padre

Apellidos y nombres completos

SAUCEDO RODRIGUEZ ANDRES MAURICIO

Documento de identificación (Clase y número)

C.C. 94.532.253 CALI

Nacionalidad

COLOMBIANA

Datos del declarante

Apellidos y nombres completos

SAUCEDO RODRIGUEZ ANDRES MAURICIO

Documento de identificación (Clase y número)

C.C. 94.532.253 CALI

Firma

[Firma manuscrita]

Datos primer testigo

Apellidos y nombres completos

Documento de identificación (Clase y número)

Firma

Datos segundo testigo

Apellidos y nombres completos

Documento de identificación (Clase y número)

Firma

Fecha de inscripción

Año 2010 Mes DIC Día 24

Nombre y firma del funcionario que autoriza
PEDRO JOSE GARCIA
NOTARIO SEÑALADO DE CALI

LS

Nombre y firma

SEGUNDA COPIA PARA EL USUARIO

REPÚBLICA DE COLOMBIA



ORGANIZACIÓN ELECTORAL
REGISTRADURÍA NACIONAL DEL ESTADO CIVIL
DIRECCIÓN NACIONAL DE REGISTRO CIVIL

NUIP 1.108.567.368

REGISTRO CIVIL
DE NACIMIENTO

Indicativo Serial 41632734

Datos de la oficina de registro - Clase de oficina

Registradora ☐ Notaria ☒ Número 02 Consulado ☐ Corregimiento ☐ Inspección de Policía ☐ Código T 7 Y

País - Departamento - Municipio - Corregimiento o Inspección de Policía

NOTARIA 2 CALI COLOMBIA VALLE CALI

Datos del inscrito

Primer Apellido

Segundo Apellido

SAUCEDO

QUIJANO

Nombre(s)

JUAN MIGUEL

Fecha de nacimiento

Sexo (en letras)

Grupo Sanguíneo

Factor RH

Año 2009 Mes MAR Día 07 MASCULINO B POSITIVO

Lugar de nacimiento (País - Departamento - Municipio - Corregimiento o Inspección de Policía)

COLOMBIA VALLE CALI

Tipo de documento antecedente a Declaración de testigos

Número certificado de nacido vivo

CERTIFICADO MEDICO O DE NACIDO VIVO

51501296-7

Datos de la madre

Apellidos y nombres completos

QUIJANO QUICENO LUZ GASBY

Documento de identificación (Clase y número)

Nacionalidad

CC 31.578.252

COLOMBIA

Datos del padre

Apellidos y nombres completos

SAUCEDO RODRIGUEZ ANDRES MAURICIO

Documento de identificación (Clase y número)

Nacionalidad

CC 94.532.253

COLOMBIA

Datos del declarante

Apellidos y nombres completos

SAUCEDO RODRIGUEZ ANDRES MAURICIO

Documento de identificación (Clase y número)

CC 94.532.253

Firma

Datos primer testigo

Apellidos y nombres completos

Documento de identificación (Clase y número)

Firma

Datos segundo testigo

Apellidos y nombres completos

Documento de identificación (Clase y número)

Firma

Fecha de inscripción

Año 2009 Mes MAR Día 09

Nombre y firma del funcionario que declara

GUILLERMO A. RESTREPO GUEVARA - NO

Reconocimiento paterno

Nombre y firma del funcionario ante quien se hace el reconocimiento

GUILLERMO A. RESTREPO G.

NOTARIO ENCARGADO

Nombre y firma

ESPACIO PARA NOTAS

— ORIGINAL PARA LA OFICINA DE REGISTRO —

REPÚBLICA DE COLOMBIA
IDENTIFICACIÓN PERSONAL
TARJETA DE IDENTIDAD

NÚMERO **1.108.567.901**

SAUCEDO QUIJANO

APELLIDOS

DANNA GABRIELA

NOMBRES

Danna Gabriela

FIRMA





INDICE DERECHO

FECHA DE NACIMIENTO

**CALI
(VALLE)**

LUGAR DE NACIMIENTO

22-DIC-2028

FECHA DE VENCIMIENTO

02-ENE-2018 CALI

FECHA Y LUGAR DE EXPEDICIÓN

22-DIC-2010

AB+

F

G S RH

SEXO

REGISTRADOR NACIONAL
JUAN CARLOS GALINDO VACHA



P-3100100-00986548-F-1108567901-20180314

0060008746A 1

1054769327



07-MAR-2009

FECHA DE NACIMIENTO

CALI
(VALLE)

LUGAR DE NACIMIENTO

07-MAR-2027

FECHA DE VENCIMIENTO

08-MAR-2016 CALI

FECHA Y LUGAR DE EXPEDICIÓN

B+

M


G S RH

SEXO

[Handwritten signature]

INDICE DERECHO

REGISTRADOR NACIONAL
JUAN CARLOS GALINDO VACHA



P-3100150-00803098-M-1108567368-20160317

0049019699A 1

2813827610

REPÚBLICA DE COLOMBIA
IDENTIFICACIÓN PERSONAL
TARJETA DE IDENTIDAD

NÚMERO

1.108.567.368

SAUCEDO QUIJANO

APELLIDOS


JUAN MIGUEL

NOMBRES

Juan Miguel

FIRMA





I.A.M.S.A.S.
INMEDIATA ASISTENCIA MÉDICA
NIT: 900716924-9
CEL: 3155605009

PLACA: DCN 242 MOVIL: 002 TURNO: N FECHA: 30 04 2022

DATOS DEL PACIENTE:

NOMBRES: Andres Mauricio Sacedo Rodriguez FECHA NACIMIENTO: 23 01 1979

DOCUMENTO: CC T.I. R.C. 94532253 EDAD: 42 SEXO: M EPS: Contrato

DIRECCION: Calle 10 #24-79 BARRIO: Col Seguros CIUDAD: Cali

TELEFONO: 3074516066

MOTIVO ATENCION: ACCIDENTE DE TRANSITO ☒ ENFERMEDAD GENERAL ☐

CONDUCTOR ☒ OCUPANTE ☐ PEATON ☐ CICLISTA ☐ CINEMATICA ☒ Caída de Moto

ANTECEDENTES PERSONALES:

ALERGIAS: Nega CX RECIENTES Hipertension MEDICAMENTOS: Lasartan H.P.

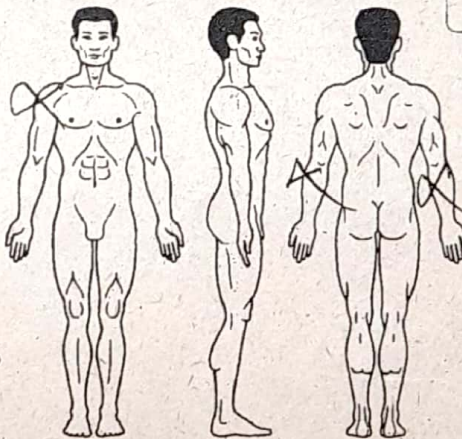
DATOS DEL SERVICIO SOAT: ☒ URBANA: ☐ RURAL: ☐ ORIGEN CLINICO: Calle 10 Carrera 32

H/M: 22/28 H/M: 23/100 SERV. SOCIAL ☐ TAB: ☒ TAM: ☐ TRASLADO A: Colombia

SIGNOS VITALES: HORA: 22:30 T/A: 120/80 FC: 70 FR: 20 S.O2: 98% GLASGOW: 15/15

HALLAZGOS; OBSERVACIONES Y POSIBLE DIAGNOSTICO:

Paciente masculino de 42 años de edad en calidad de conductor de motocicleta de placa PK45D el cual refiere que pierde el control y cae por trece en la vía al examen físico presenta trauma miembro superior derecho hombro, brazo, antebrazo y mano con laceraciones, palma antebrazo y mano herida.



PROCEDIMIENTOS REALIZADOS

OXIGENO: ☐
RCCP: ☐ VENDAJE: ☐
INMOVILIZACION: ☐
LIQUIDOS: ☐
COLLAR CERVICAL: ☐
QUIRÚRGICO: ☐

DATOS DEL VEHICULO: MOTO ☒ CARRO ☐ ASEGURADORA: Mundial

PLACA: PK45D NUMERO DE POLIZA: 82099372600599346

CONDUCTOR: John Diaz C.C. 14391673

PARAMEDICO: Carolina Melo

FIRMA Y SELLO MEDICO

ADMISIONES

SELLO ENTIDAD QUE RECIBE

TRIAGE



RESUMEN EPICRISIS

PACIENTE: ANDRÉS MAURICIO SAUCEDO RODRIGUEZ		IDENTIFICACION: CC 94532253	HC: 94532253 - CC
FECHA DE NACIMIENTO: 23/11/1979	EDAD: 43 Años	SEXO: M	TIPO AFILIADO: Contribuyente
RESIDENCIA: CALLE 10 24 79		VALLE DEL CAUCA-CALI	TELÉFONO: 3014515085
NOMBRE ACOMPAÑANTE:		PARENTESCO:	TELÉFONO:
FECHA INGRESO: 30/04/2022 11:21 PM		FECHA EGRESO: 08/05/2022 09:46 AM	
DEPARTAMENTO: H11000		CAMA: 1019E	
HOSPITALIZACIÓN: 10 PISO		SERVICIO: HOSPITALARIO	
CLIENTE: COMFENALCO EPS		PLAN: COMFENALCO EPS CONTRIBUTIVO 2022	

FECHA	MOTIVOS DE CONSULTA Y ENFERMEDAD ACTUAL
2022-04-30	<p>23:39 daneraer - DANIELA ERASO ERASO</p> <p>MOTIVO DE CONSULTA: "ACCIDENTE DE TRANSITO"</p> <p>ENFERMEDAD ACTUAL: PACIENTE DE 43 AÑOS VICTIMA DE ACCIDENTE DE TRANSITO ES TRAIDOO POR PERSONAL AMH REFIERE DOLOR DE INTENSIDAD 9/10 Y LIMITACION FUNCIONAL A NIVEL DE HOMBRO Y CODO IZQUIERDO, ADENAS TCE LEVE, PACIENTE SOMNOLENTO CON GLASGOW 15/15, NIEGA TRAUMA EN OTRAS PARTES DEL CUERPO</p> <p>PROTOCOLO COVID-19: ZHA PRESENTADO TOS, FIEBRE, ODINOFAGIA, DIFICULTAD PARA RESPIRAR, ANOSMIA, AGEUSIA? NIEGA. ZHA ESTADO EN CONTACTO CON PERSONAS QUE PRESENTEN LOS SINTOMAS MENCIONADOS ANTERIORMENTE? NIEGA ZHA ESTADO EN CONTACTO CON PERSONAS POSITIVAS PARA COVID-19? NIEGA ZES TRABAJADOR DE LA SALUD? NIEGA.</p> <p>PROTOCOLO CONTACTO COVID-19: SE VALORA PACIENTE CON EPP COMPLETOS (GORRO, TAPABOCAS N95, POLAINAS, GUANTES, BATA MANGA PUNO, GAFAS) CON LAVADO DE MANOS ANTES Y DESPUES DE VALORAR EL PACIENTE, SIGUIENDO PROTOCOLOS ESTABLECIDOS POR MIN SALUD E INSTITUCIONALES.</p> <p>ANTECEDENTES: FAMILIARES: NIEGA QUIRURGICOS: NIEGA HOSPITALIZACIONES: NIEGA PATOLOGICOS: HTA FARMACOLOGICOS: LOSARTAN 50 MG CADA 12 HORAS, HCTZ 25 MG DIA ALERGIAS: NIEGA</p>

DIAGNOSTICOS DE INGRESO ASIGNADOS				
CODIGO	DIAGNOSTICO DE INGRESO	ESTADO	OBSERVACION	USUARIO
T07X	Traumatismos múltiples - no especificados			DANIELA ERASO ERASO

MOTIVO DE SALIDA Y RECOMENDACIONES	
2022-04-30 23:55	<p>PROFESIONAL: daneraer - DANIELA ERASO ERASO</p> <p>ESPECIALIDAD: MEDICO GENERAL</p> <p>***INGRESO A URGENCIAS**</p> <p>ANDRÉS SAUCEDO 43 AÑOS CC: 94532253</p> <p>"ACCIDENTE DE TRANSITO" ENFERMEDAD ACTUAL: PACIENTE DE 43 AÑOS VICTIMA DE ACCIDENTE DE TRANSITO ES TRAIDOO POR PERSONAL AMH REFIERE DOLOR DE INTENSIDAD 9/10 Y LIMITACION FUNCIONAL A NIVEL DE HOMBRO Y CODO IZQUIERDO, ADENAS TCE LEVE, PACIENTE SOMNOLENTO CON GLASGOW 15/15, NIEGA TRAUMA EN OTRAS PARTES DEL CUERPO</p> <p>PROTOCOLO COVID-19:</p>

UNA PRESENTADO TOS, FIEBRE, ODINOFAGIA, DIFICULTAD PARA RESPIRAR, ANOSMIA, AGEUSIA? NIEGA.
UNA ESTADO EN CONTACTO CON PERSONAS QUE PRESENTEN LOS SINTOMAS MENCIONADOS ANTERIORMENTE? NIEGA
UNA ESTADO EN CONTACTO CON PERSONAS POSITIVAS PARA COVID-19? NIEGA
ZES TRABAJADOR DE LA SALUD? NIEGA.

PROTOCOLO CONTACTO COVID-19:
SE VALORA PACIENTE CON EPP COMPLETOS (GORRO, TAPABOCAS N95, POLAINAS, GUANTES, BATA MANGA PUNO, GAFAS) CON LAVADO DE MANOS ANTES Y DESPUES DE VALORAR EL PACIENTE, SIGUIENDO PROTOCOLOS ESTABLECIDOS POR MIN SALUD E INSTITUCIONALES.

ANTECEDENTES:
FAMILIARES: NIEGA
QUIRURGICOS: NIEGA
HOSPITALIZACIONES: NIEGA
PATOLOGICOS: HTA
FARMACOLOGICOS: LOSARTAN 50 MG CADA 12 HORAS, HCTZ 25 MG DIA
ALERGIAS: NIEGA

EXAMEN FISICO: PACIENTE, CONSCIENTE ALERTA, ORIENTADO.
SIGNOS VITALES: PA: 103/70 FC: 85 FR: 18, TEMP: 36.5 S02: 98 %
CARDEX Y CUELLO: NORMOCERFALA, PUPILAS ISOCORICAS NORMOREACTIVAS A LA LUZ
COR: MUCOSAS HUMEDAS
CARDIO-PULMONAR: RUIDOS CARDIACOS RITMICOS SIN SOPLOS, PULMONES BIEN VENTILADOS, NO SIGNOS DE DIFICULTAD RESPIRATORIA.
ABDOMEN: ABI BLANDO DEPRESIBLE, SIN MASA NI MEGALIAS, SIN DOLOR A LA PALPACION SIN SIGNOS DE IRRITACION PERITONEAL.
EXTREMIDADES: DOLOR DE INTENSIDAD 9/10 Y LIMITACION FUNCIONAL A NIVEL DE HOMBRO Y CODO IZQUIERDO
NEUROLOGICO: GLASGOW 15/15

ANALISIS:
PACIENTE DE 43 AÑOS VICTIMA DE ACCIDENTE DE TRANSITO, PRESENTA TRAUMA EN HOMBRO Y CODO IZQUIERDO, CON DOLOR EDEMA Y LIMITACION FUNCIONAL, ADENAS TCE LEVE, PACIENTE AL INGRESO: SOMNOLENTO, POR LO QUE SE INDICA TOMA DE ESTUDIOS DE IMAGEN, MANEJO ANALGESICO, REVALORAR CON RESULTADOS

EN:
1. ACCIDENTE DE TRANSITO
TRAUMA EN HOMBRO IZQUIERDO
TRAUMA EN CODO IZQUIERDO
TCE LEVE CON SIGNOS DE ALARMA

PLAN:
CONTINUACION
ACCESO VENOSO
USO DE CABESTILLO
SOPORINA 2 GR CADA 8 HORAS
DEXAMETASONA 8 MG VIA IM DI
55 TAC DE CRANEO
55 RX DE HOMBRO Y CODO IZQUIERDO
REVALORAR CON RESULTADOS

2022-05-01 07:45 **PROFESIONAL:** daneraer - CAROLINA LARRAMONDO GALZANO **ESPECIALIDAD:** MEDICO GENERAL
/// EVOLUCION INGRESO HOSPITALIZACION PISO 10 ///

ANDRÉS MAURICIO SAUCEDO RODRIGUEZ
EDAD: 43 AÑOS
CC: 94532253
SOAT
FE: 2022-04-30

MOTIVO DE CONSULTA:
"ACCIDENTE DE TRANSITO"

ENFERMEDAD ACTUAL:
PACIENTE DE 43 AÑOS VICTIMA DE ACCIDENTE DE TRANSITO ES TRAIDOO POR PERSONAL AMH REFIERE DOLOR DE INTENSIDAD 9/10 Y LIMITACION FUNCIONAL A NIVEL DE HOMBRO Y CODO IZQUIERDO, ADENAS TCE LEVE, PACIENTE SOMNOLENTO CON GLASGOW 15/15, NIEGA TRAUMA EN OTRAS PARTES DEL CUERPO

ANTECEDENTES:
FAMILIARES: NIEGA
QUIRURGICOS: NIEGA
HOSPITALIZACIONES: NIEGA
PATOLOGICOS: HTA
FARMACOLOGICOS: LOSARTAN 50 MG CADA 12 HORAS, HCTZ 25 MG DIA
ALERGIAS: NIEGA

PACIENTE TRANQUILIZADO, TOLERANDO OO AMBIENTE, NEURAL, CON PA: 90/60, FC: 110, FR: 18, TEMP: 36.5 S02: 92.00%, AL EXAMEN FISICO CON CARDEX, NORMOCERFALA, SIN LESIONES, PUPILAS ISOCORICAS, REACTIVAS A LA LUZ, ESCLERAS ANICTERICAS, CONJUNTIVAS ROSADAS, MUCOSAS HEDERANAS, CUELLO: NIWA, NO DOLOR, NO MASA, NO INHURGITACION YUGULAR, TORAX: NORMOCARDIACA, SIN TRAUMA, C/R: RUIDOS CARDIACOS REGULARES, NO SOPLOS, CAMPOS PULMONARES CON MURMULLO VESICULAR PRESENTES, SIN SOBRESANGUINADO, ABDOMEN: BLANDO, NO DOLOR, NO MASA, NO MEGALIAS, NO IRRITACION PERITONEAL, EXTREMIDADES: BIENES, NO EDEMA, PULSOS PRESENTES, BIEN LEVADO CABILAR, INMOVILIZAN CON CABESTILLO MIEMBRO SUPERIOR

DERECHO, DOLOR A LA MOVILIDAD DE HOMBRO DERECHO, SNC: ALERTA, ORIENTACIÓN EN TLP, GLASGOW 15/15, SIN COMPROMISO SENSITIVO O MOTOR.

PROTOCOLO COVID - 19

- HA VIAJADO EN LOS ÚLTIMOS 14 DÍAS EN ÁREAS DE CIRCULACIÓN DE NUEVO VIRUS COVID-19: NIEGA
- HA ESTADO EN CONTACTO ESTRECHO CON PACIENTES CONFIRMADOS PARA COVID-19: NIEGA
- TRABAJADOR DE LA SALUD Y/O PERSONAL DEL ÁMBITO HOSPITALARIO QUE HAYA TENIDO CONTACTO ESTRECHO CON PACIENTE SOSPECHOSO O CONFIRMADO DE COVID-19: NIEGA
- HA ESTADO EN CONTACTO ESTRECHO CON CASO PROBABLE O CONFIRMADO: NIEGA
- HA TENIDO FIEBRE T° MAYOR 38 GRADOS: NIEGA
- HA TENIDO LOS SIGUIENTES SÍNTOMAS: FIEBRE, TOS SECA, CEFALEA, DIFICULTAD PARA RESPIRAR, ODINOFAGIA, DOLOR ARTICULAR, DOLOR EN EL PECHO: NIEGA

SE UTILIZARON LOS ELEMENTOS DE PROTECCIÓN PERSONAL Y BIOSEGURIDAD GARANTIZANDO LA SEGURIDAD DEL PACIENTE Y DE TODOS LOS PRESENTES.

***** PARACLÍNICOS:**

-01-05-2022:

INR:1.06 PT:15.1 PTT:27.7 CH: LEU:16.84 NEU:89.4% HGB:15.1 HCT:44.8 PLT:315.000

***** IMÁGENES:**

P/ R TAC DE CRÁNEO SIMPLE

P/ R RX CODO DERECHO

P/ R RX HOMBRO DERECHO CON RECONSTRUCCIÓN 3D

DX:

ANÁLISIS:

PACIENTE DE 43 AÑOS VÍCTIMA DE ACCIDENTE DE TRANSITO, PRESENTA TRAUMA EN HOMBRO Y CODO DERECHO, CON DOLOR EDEMA Y LIMITACIÓN FUNCIONAL, ADEMÁS TCE LEVE, PACIENTE AL INGRESO SOMNOLIENTO, POR LO QUE SE INDICA TOMA DE ESTUDIOS DE IMAGEN, MANEJO ANALGESICO, CON IMÁGENES DIAGNOSTICAS SE SOLICITA VALORACIÓN POR ORTOPEDIA, AL EF HEMODINÁMICAMENTE ESTABLE ALERTA CON DOLOR Y LIMITACIÓN EN HOMBRO DERECHO, SE REVISÓ RADIOGRAFÍA CON FX DE CABEZA HUMERAL DERECHA, SE INDICA HOSPITALIZAR PACIENTE CON ANALGESIA IV, INMOVILIZAR CON CABESTRILLO Y SE SOLICITA TOMOGRAFÍA CON RECONSTRUCCIÓN 3D PARA MEJORAR CARACTERIZACIÓN DE LESIÓN Y CON ESTO DEFINIR ABORDAJE QUIRÚRGICO, POR LO CUAL INGRESA A SALA DE HOSPITALIZACIÓN TRANQUILO, CON CONTROL DE DOLOR, NIEGA FIEBRE, EMESIS, DISNEA, DOLOR TORÁCICO O PRECORDIAL, SÍNTOMAS URINARIOS GASTROINTESTINALES, SIN MÁS ASOCIADOS, POR LO CUAL SE CONTINÚA IGUAL PLAN DE MANEJO MÉDICO, ATENTOS A NUEVAS CONDUCTAS POR ORTOPEDIA CON TOMOGRAFÍA. SE EXPLICA A PACIENTE, ENTENDE Y ACEPTA

PLAN:

HOSPITALIZACIÓN ORTOPEDIA

DIETA COMÚN

TAPON HEPARINIZADO

DIPIRONA MAGNÉSICA 2G/5 ML SOLUCIÓN INYECTABLE, 1 AMP EV CADA 8 HORAS

ATENTOS A REEVALUACIÓN CON TAC DE HOMBRO CON RECONSTRUCCIÓN 3D POR ORTOPEDIA

CSV-AC

2022-05-01 08:38 | **PROFESIONAL:** ytollivar - YURY TATIANA OLIVAR CAJICA | **ESPECIALIDAD:** MEDICO GENERAL

1. ACCIDENTE DE TRANSITO

- TRAUMA EN HOMBRO IZQUIERDO

- FX CABEZA HUMERAL

- TRAUMA EN CODO IZQUIERDO

- TCE LEVE CON SIGNOS DE ALARMA

2022-05-01 16:02 | **PROFESIONAL:** ytollivar - YURY TATIANA OLIVAR CAJICA | **ESPECIALIDAD:** MEDICO GENERAL

-01/05/2022

TAC DE HOMBRO DERECHO

HALLAZGOS:

Se identifica fractura conminuta y marcadamente desplazada comprometiendo cabeza humeral, troncanter mayor y menor y cuello quirúrgico del humero con subluxación de articulación glenohumeral.

No se observan otros trazos de fractura.

No se observan lesiones líticas o blásticas.

Articulación acromioclavicular de morfología normal.

Hay cambios inflamatorios en los tejidos blandos adyacentes al foco de fractura.

OPINIÓN:

1. FRACTURA CONMINUTA Y MARCADAMENTE DESPLAZADA COMPROMETIENDO CABEZA HUMERAL, TROCÁTER MAYOR Y MENOR Y CUELLO QUIRÚRGICO DEL HÚMERO ASOCIADA A SUBLUXACIÓN DE LA ARTICULACIÓN GLENOHUMERAL DERECHA.
2. CAMBIOS INFLAMATORIOS EN LOS TEJIDOS Blandos ADYACENTES AL FOCO DE FRACTURA.

RX DE HOMBRO DERECHO

Hay fractura conminuta y marcadamente desplazada comprometiendo tuberosidad mayor, menor y cuello quirúrgico del humero.

No se identifican otros trazos desplazados de fractura.

Hay aparente alteración en la relación articular glenohumeral.

Articulación acromioclavicular de morfología normal.

RX CODO IZQUIERDO

Estructuras óseas evaluadas presentan densidad, contornos y patrón trabecular normal.

No se observan lesiones líticas o blásticas.
No se identifican trazos desplazados de fractura.
Relaciones articulares evaluadas aparentemente conservadas.

TAC DE CRÁNEO SIMPLE

HALLAZGOS

Sistema ventricular: Tamaño y configuración normal. Guarda proporción con la profundidad del espacio sub-aracnoideo.

Línea media: Central

Cisternas basales: Preservadas.

Parénquima cerebral: Adecuada diferenciación sustancia gris-sustancia blanca, sin imágenes que sugieran isquemia establecida en territorios principales.

No se observan colecciones extra-axiales, ni signos de hemorragia sub-aracnoidea.

En lo visualizado, órbitas, senos paranasales y mastoides de aspecto usual.

OPINIÓN:

1. NO SE IDENTIFICAN LESIONES TRAUMÁTICAS INTRACRANEANAS EN EL PRESENTE ESTUDIO.

2022-05-01 16:04 | **PROFESIONAL:** ytollivar - YURY TATIANA OLIVAR CAJICA | **ESPECIALIDAD:** MEDICO GENERAL

** NOTA MEDICA **

ORTOPEDIA DA INDICACION DE: REDUCCION ABIERTA DE FRACTURA CONMINUTA DE TERCIO PROXIMAL HUMERO CON FIJACION INTERNA (DISPOSITIVOS DE FIJACION U OSTEOSINTESIS) --PLACA DE HUMERO PROXIMAL --TORNILLOS CANULADOS

ATENTOS A REALIZACIÓN DE PROCEDIMIENTO.

2022-05-02 11:45 | **PROFESIONAL:** ytollivar - YURY TATIANA OLIVAR CAJICA | **ESPECIALIDAD:** MEDICO GENERAL

** NOTA MEDICA **

SE COMENTA PACIENTE CON DR MUÑOZ, CX DE MIEMBRO SUPERIOR, CONSIDERA POR EDAD Y TIPO DE FRACTURA, EXISTE RIESGO DE NECROSIS DE CABEZA, PERO QUE MANEJO INICIAL DEBE REALIZARSE CON OSTEOSINTESIS- RAFI CON PLACA DE HUMERO PROXIMAL POR ORTOPEDIA GENERAL

Y EN CASO DE PRESENTAR COMPLICACIONES COMO NECROSIS, SE DEBERA MANEJAR POR CONSULTA EXTERNA POR ESPECIALIDAD.

SE CIERRA IC:

2022-05-02 16:13 | **PROFESIONAL:** ytollivar - YURY TATIANA OLIVAR CAJICA | **ESPECIALIDAD:** MEDICO GENERAL

// EVOLUCIÓN HOSPITALIZACIÓN PISO 10 //

ANDRES MAURICIO SAUCEDO RODRIGUEZ

EDAD: 43 AÑOS

CC: 94532253

SOAT

FI: 2022-04-30

IDX:

1. ACCIDENTE DE TRANSITO

1.1 TRAUMA EN HOMBRO IZQUIERDO

-FX COMPLEJA CABEZA HUMERAL

1.2 TRAUMA EN CODO IZQUIERDO

1.3 TCE LEVE CON SIGNOS DE ALARMA

2. HTA X HC

ANTECEDENTES:

FAMILIARES: NIEGA

QUIRÚRGICOS: NIEGA

HOSPITALIZACIONES: NIEGA

PATOLÓGICOS: HTA

FARMACOLÓGICOS: LOSARTAN 50 MG CADA 12 HORAS, HCTZ 25 MG DIA

ALERGIAS: NIEGA

SUBJETIVO: PACIENTE REFIERE PASA BUENA NOCHE, DIURESIS Y DEPOSICIONES POSITIVAS, NO SÍNTOMAS DE NOVO.

OBJETIVO:

SIGNOS VITALES: FC 72 FR 19 --- TA 94 / 57 T 36.20 --- SAT 96.00

PACIENTE TRANQUIL, TOLERANDO O2 AMBIENTE, AFEBRIL,

CABEZA: NORMOCEFÁLICA, SIN LESIONES, PUPILAS ISOCÓRICAS, REACTIVAS A LA LUZ, ESCLERAS ANICTÉRICAS, CONJUNTIVAS ROSADAS,

MUCOSAS HIDRATADAS, CUELLO: MÓVIL, NO DOLOR, NO MASAS, NO INGURGITACIÓN YUGULAR, TORAX: NORMOEXPANSIVO, SIN TIRAJES,

C/P: RUIDOS CARDÍACOS REGULARES, NO SOPLOS, CAMPOS PULMONARES CON MURMULLO VESICULAR PRESENTES, SIN SOBREGREGADOS, ABDOMEN: BLANDO, NO DOLOR, NO MASAS, NO MEGALIAS, NO IRRITACIÓN PERITONEAL, EXTREMITADES: MÓVILES,

NO EDEMA, PULSOS PRESENTES, BUEN LLENADO CAPILAR, INMOVILIZAR CON CABESTRILLO MIEMBRO SUPERIOR DERECHO, DOLOR A LA

MOVILIDAD DE HOMBRO DERECHO, SNC: ALERTA, ORIENTACIÓN EN TLP, GLASGOW 15/15, SIN COMPROMISO SENSITIVO O MOTOR.

******* PARACLÍNICOS**

-01-05-2022:

INR:1.06 PT:15.1 PTT:27.7
CH: LEU:16.84 NEU%:89.4% HGB:15.1 HCT:44.8 PLT:315.000

***** IMAGENES

-01/05/2022
TAC DE HOMBRO DERECHO
HALLAZGOS:

Se identifica fractura conminuta y marcadamente desplazada comprometiendo cabeza humeral, trocánter mayor y menor y cuello quirúrgico del humero con subluxación de articulación glenohumeral.
No se observan otros trazos de fractura.
No se observan lesiones líticas o blásticas.
Articulación acromioclavicular de morfología normal.
Hay cambios inflamatorios en los tejidos blandos adyacentes al foco de fractura.

OPINIÓN:

1. FRACTURA CONMINUTA Y MARCADAMENTE DESPLAZADA COMPROMETIENDO CABEZA HUMERAL, TROCÁNTER MAYOR Y MENOR Y CUELLO QUIRÚRGICO DEL HÚMERO ASOCIADA A SUBLUXACIÓN DE LA ARTICULACIÓN GLENOHUMERAL DERECHA.
2. CAMBIOS INFLAMATORIOS EN LOS TEJIDOS BLANDOS ADYACENTES AL FOCO DE FRACTURA.

RX DE HOMBRO DERECHO

Hay fractura conminuta y marcadamente desplazada comprometiendo tuberosidad mayor, menor y cuello quirúrgico del humero.
No se identifican otros trazos desplazados de fractura.
Hay aparente alteración en la relación articular glenohumeral.
Articulación acromioclavicular de morfología normal.

RX CODO IZQUIERDO

Estructuras óseas evaluadas presentan densidad, contornos y patrón trabecular normal.
No se observan lesiones líticas o blásticas.
No se identifican trazos desplazados de fractura.
Relaciones articulares evaluadas aparentemente conservadas.

TAC DE CRANEO SIMPLE

HALLAZGOS
Sistema ventricular: Tamaño y configuración normal. Guarda proporción con la profundidad del espacio sub-aracnoideo.
Línea media: Central.
Sistemas basales: Preservados.
Parénquima cerebral: Adecuada diferenciación sustancia gris-sustancia blanca, sin imágenes que sugieran isquemia establecida en territorios principales.
No se observan colecciones extra-axiales, ni signos de hemorragia sub-aracnoidea.
En lo visualizado, órbitas, senos paranasales y mastoides de aspecto usual.

OPINIÓN:

1. NO SE IDENTIFICAN LESIONES TRAUMÁTICAS INTRACRANEANAS EN EL PRESENTE ESTUDIO.

ANÁLISIS:

PACIENTE DE 43 AÑOS VICTIMA DE ACCIDENTE DE TRANSITO, PRESENTA TRAUMA EN HOMBRO Y CODO DERECHO, CON DOLOR EDEMA Y LIMITACION FUNCIONAL, ADEMAS TCE LEVE, PACIENTE AL INGRESO SOMNOLIENTO, REALIZAN TAC DE CRANEO SIN LESIONES INTRACRANEANAS.

RADIOGRAFIA DE MIEMBRO SUPERIOR DERECHO CON HALLAZGO DE FX DE CABEZA HUMERAL DERECHA, SE INMOVILIZA CON CABESTRILLO, PARA MEJOR CARACTERIZACION SE SOLICITA TOMOGRAFIA CON RECONSTRUCCION 3D REPORTANDO FRACTURA CONMINUTA Y MARCADAMENTE DESPLAZADA COMPROMETIENDO CABEZA HUMERAL, TROCÁNTER MAYOR Y MENOR Y CUELLO QUIRÚRGICO DEL HÚMERO ASOCIADA A SUBLUXACIÓN DE LA ARTICULACIÓN GLENOHUMERAL DERECHA. POR LO QUE ORTOPEDIA PASA TURNO PARA RAFI+ MAOS, PROCEDIMIENTO QUE TENIA PROGRAMADO PARA EL DIA DE HOY 02/05/2022 7:00 AM, SIN EMBARGO ORTOPEDIA REvisa IMAGENES CONSIDERA FX COMPLEJA, CONSIDERA REQUIERE VALORACION POR CX DE MIEMBRO SUPERIOR.

SE COMENTA CON DR. MUÑOZ CX DE MIEMBRO SUPERIOR, CONSIDERA POR EDAD Y TIPO DE FRACTURA, EXISTE RIESGO DE NECROSIS DE CABEZA, PERO QUE MANEJO INICIAL DEBE REALIZARSE CON OSTEOSINTESIS- RAFI CON PLACA DE HUMERO PROXIMAL POR ORTOPEDIA GENERAL Y EN CASO DE PRESENTAR COMPLICACIONES COMO NECROSIS, SE DEBERA MANEJAR POR CONSULTA EXTERNA POR ESPECIALIDAD.

SE INFORMA ASISTENCIAL DE ORTOPEDIA, ATENTOS A DEFINIR CONDUCTAS Y REPROGRAMACION QUIRURGICA. HEMODINAMICAMENTE ESTABLE, MODULA DOLOR, NIEGA FIEBRE, EMESIS, DISNEA, SIN MAS ASOCIADOS, POR LO CUAL SE CONTINUA IGUAL PLAN DE MANEJO MEDICO, SE EXPLICA A PACIENTE, ENTIENDE Y ACEPTA

2022-05-03 10:13 PROFESIONAL: sebhurnu - SEBASTIAN HURTADO MUÑOZ ESPECIALIDAD: TRAUMATOLOGO-ORTOPEDISTA

NOTA PRE-QX

PACIENTE MASCULINO DE 43 AÑOS DE EDAD, EN CONTEXTO DE ACCIDENTE DE TRANSITO, QUIEN SUFRE FRACTURA DE CABEZA HUMERAL DERECHA.

SERA LLEVADO A RA+FI DE HUMERO PROXIMAL.

EN EL MOMENTO EN ACEPTABLES CONDICIONES GENERALES.
SIGNOS VITALES ESTABLES.

PLAN:

SE EXPLICA A PACIENTE CLARAMENTE PROCEDIMIENTO RIESGOS Y COMPLICACIONES
SE FIRMAN CONSENTIMIENTOS INFORMADOS
SE PROCEDE PASO A QUIROFANO

2022-05-03 10:18 PROFESIONAL: silramar - SILVIA RAMOS ARROYO ESPECIALIDAD: ANESTESIOLOGO

ANESTESIOLOGIA

PACIENTE MASCULINO DE 43 AÑOS DE EDAD

DIAGNÓSTICO:

1. ACCIDENTE DE TRANSITO
- 1.1 TRAUMA EN HOMBRO IZQUIERDO
- FX COMPLEJA CABEZA HUMERAL
- 1.2 TRAUMA EN CODO IZQUIERDO
- 1.3 TCE LEVE CON SIGNOS DE ALARMA
2. HTA X HC

PROGRAMADO: REDUCCION ABIERTA + OSTEOSINTESIS HUMERO DERECHO

ANTECEDENTES PERSONALES:

-PATOLOGICOS: HTA
-ALERGICOS: NEGADOS
-QUIRURGICOS: HERNIOTOMIA UMBILICAL - AMIGDALECTOMIA
-TOXICOS: NEGADOS

EXAMEN FISICO:

PACIENTE EN BUENAS CONDICIONES GENERALES. DESPIERTO ALERTA
SIGNOS VITALES: FC: 74 LPM TA: 149/70 MMHG SO2: 94%
VIA AEREA: MALLAMPATTI PATL I B/D I
CUELLO: CILINDRICO, SIN IGY.
TORAX: RSCRS SIN SOPLOS
PULMONAR: RUIDOS RESPIRATORIOS PRESENTES EN AMBOS CAMPOS PULMONARES SIN SOBREGREGADOS
ABDOMEN: BLANDO DEPRESIBLE. NO DOLOR A LA PALPACION
EXTREMIDADES: SIN EDEMAS PULSOS ++ LLENADO CAPILAR CONSERVADO. MSD INMOVILIZADO CON CABESTRILLO.
NEUROLOGICO: SIN DEFICIT MOTOR NI SENSITIVO

PARACLINICOS:

HEMOGRAMA LEUCOS 16840 %N 89.4 %L 5.2 HB 15.1 HCTO 44.8 PLAQUETAS 315000
PT 15.1 PTT 27.7 INR 1.06

RIESGO ANESTESICO: ASA 1 NYHA: I/IV LEE BAJO RIESGO

PLAN ANESTESICO SUGERIDO: BLOQUEO SUPRACLAVICULAR ECOGUIADO + SEDACION ENDOVENOSA

RECOMENDACIONES: SE PASA A SALA CUMPLE CON AYUNO. SE EXPLICA PLAN ANESTESICO RIESGOS Y COMPLICACIONES ASOCIADOS.

2022-05-03 14:45 PROFESIONAL: sebhurnu - SEBASTIAN HURTADO MUÑOZ ESPECIALIDAD: TRAUMATOLOGO-ORTOPEDISTA

NOTA POS QUIRURGICA

PACIENTE CURSA CON POP INMEDIATO DE REDUCCION, SECUESTRECTOMIA DE HUMERO PROXIMAL DERECHO
PROCEDIMIENTO BIEN TOLERADO Y SIN COMPLICACIONES MEDICAS.

DENTRO DE LOS HALLAZGOS INTRA QUIRURGICOS: ACCIDENTE DE TRANSITO DE ALTA ENERGIA

QUEMADURAS POR FRICCION EN ANTEBRAZO BRAZO DERECHO FONDO SUCIO

- FRACTURA MULTIFRAGMENTADA DE CABEZA Y CUELLO HUMERAL DERECHO, FRACTURA CONMINUTA DE LA TROQUITER Y TROQUIN, FRAGMENTO POSTERIOR DE LA CABEZA HUMERAL CONMINUTO
CON MALA CALIDAD OSEA A NIVEL METAFISARIO QUE IMPIDE LA FIJACION DE LOS TORNILLOS, SE CORROBORA CON INTENSIFICADOR DE IMAGENES Y APESAR DE LOS CLAVOS Y LA PLACA SE PIERDE LA REDUCCION DE LA FRACTURA PERDIENDO LA REDUCCION Y LA CONGRUENCIA DE LA FRACTURA, LA CABEZA SE DESPLAZA A VARO.

-DEBIDO A QUE NO SE ASEGURA UN BUEN RESULTADO DE LA REDUCCION ANTE LOS HALLAZGOS INTRAQUIRURGICOS Y TENIENDO EN CUENTA QUE SE TRATA DE EXTREMIDAD DOMINANTE SE SOLICITA SET PARA ARTROPLASTIA DE HUMERO.
SE EXPLICA A FAMILIAR Y PACIENTE.

2022-05-04 04:05 PROFESIONAL: gdguerrero - GERMAN DAVID GUERRERO GOMEZ ESPECIALIDAD: MEDICO GENERAL

INGRESO POP PISO 10///ORTOPEDIA///MEDICO ASISTENCIAL DAVID GUERRERO

ANDRES MAURICIO SAUCEDO RODRIGUEZ

43 AÑOS

CC 94532253

SOAT

FI: 2022-04-30

IDX:

1. ACCIDENTE DE TRANSITO
- 1.1 TRAUMA EN HOMBRO IZQUIERDO
- 1.1.1 FX COMPLEJA CABEZA HUMERAL
- 1.1.2 POP REDUCCION+SECUESTRECTOMIA DE HUMERO PROXIMAL IZQUIERDO (04/05/2022)
- 1.2 TRAUMA EN CODO IZQUIERDO
- 1.3 TCE LEVE CON SIGNOS DE ALARMA
2. HTA X HC

SUBJETIVO: PACIENTE REFIERE SENTIRSE BIEN, NIEGA DOLOR U OTRA SINTOMATOLOGIA EN EL MOMENTO

PACIENTE EN APARENTES BUENAS CONDICIONES GENERALES, ALERTA, ORIENTADO, SIN SIGNOS DE DIFICULTAD RESPIRATORIA NI SIGNOS HEMODINÁMICAMENTE ESTABLE.

CABEZA: NORMOCEFÁLICA, SIN LESIONES, PUPILAS ISOCÓRICAS, REACTIVAS A LA LUZ, ESCLERAS ANICTÉRICAS, CONJUNTIVAS ROSADAS, MUCOSAS HÍDRATADAS, CUELLO: MÓVIL, NO DOLOR, NO MASAS, NO INHURITACIÓN YUGULAR, TORAX: NORMOEXPANSIVO, SIN TIRAJES, C/P: RUIDOS CARDÍACOS REGULARES, NO SOPLOS, CAMPOS PULMONARES CON MURMULLO VESICULAR PRESENTES, SIN SOBREGREGADOS, ABDOMEN: BLANDO, NO DOLOR, NO MASAS, NO MEGALIAS, NO IRRITACIÓN PERITONEAL, EXTREMIDADES: MÓVILES, NO EDEMA, PULSOS PRESENTES, BUEN LLENADO CAPILAR, CON CABESTRILLO MIEMBRO SUPERIOR DERECHO CON HERIDA QUIRÚRGICA EN DELTOIDES ANTERIOR SIN SIGNOS DE SANGRADO CUBIERTA CON APOSITO, DOLOR A LA MOVILIDAD DE HOMBRO DERECHO, SNC: ALERTA, ORIENTACIÓN EN TLJ, GLASGOW 15/15, SIN COMPROMISO SENSITIVO O MOTOR.

*** IMÁGENES ***

-01/05/2022 TAC DE HOMBRO DERECHO

HALLAZGOS:

Se identifica fractura comminuta y marcadamente desplazada comprometiendo cabeza humeral, trocánter mayor y menor y cuello quirúrgico del humero con subluxación de articulación glenohumeral.

No se observan otros trazos de fractura.

No se observan lesiones óseas o blásticas.

Articulación acromioclavicular de morfología normal.

Hay cambios inflamatorios en los tejidos blandos adyacentes al foco de fractura.

OPINIÓN:

1. FRACTURA COMMINUTA Y MARCADAMENTE DESPLAZADA COMPROMETIENDO CABEZA HUMERAL, TROCÁNTER MAYOR Y MENOR Y CUELLO QUIRÚRGICO DEL HUMERO ASOCIADA A SUBLUXACIÓN DE LA ARTICULACIÓN GLENOHUMERAL DERECHA.

2. CAMBIOS INFLAMATORIOS EN LOS TEJIDOS BLANDOS ADYACENTES AL FOCO DE FRACTURA.

RX DE HOMBRO DERECHO

Hay fractura comminuta y marcadamente desplazada comprometiendo tuberosidad mayor, menor y cuello quirúrgico del humero.

No se identifican otros trazos desplazados de fractura.

Hay aparente alteración en la relación articular glenohumeral.

Articulación acromioclavicular de morfología normal.

RX CODO IZQUIERDO

Estructuras óseas evaluadas presentan densidad, contornos y patrón trabecular normal.

No se observan lesiones óseas o blásticas.

No se identifican trazos desplazados de fractura.

Relaciones articulares evaluadas aparentemente conservadas.

TAC DE CRÁNEO SIMPLE:

HALLAZGOS

Sistema ventricular: Tamaño y configuración normal. Guarda proporción con la profundidad del espacio sub-aracnoideo.

Línea media: Central.

Cisternas basales: Preservadas.

Parénquima cerebral: Adecuada diferenciación sustancia gris-sustancia blanca, sin imágenes que sugieran esquemas establecidos en territorios principales.

No se observan colecciones extra-axiales, ni signos de hemorragia sub-aracnoidea.

En lo visualizado, órbitas, senos paranasales y mastoides de aspecto usual.

OPINIÓN:

1. NO SE IDENTIFICAN LESIONES TRAUMÁTICAS INTRACRANEANAS EN EL PRESENTE ESTUDIO.

*** NOTA OPERATORIA ***

DESCRIPCIONES TÉCNICAS QUIRÚRGICAS

SEBASTIAN HURTADO MUÑOZ

ASEPSIA ANTISEPSIA CAMPOS QUIRÚRGICOS

BAJO ANESTESIA GENERAL MAS REGIONAL

ABORDAJE DELTOPECTORAL DERECHO, PROTECCIÓN DE VENA CEFÁLICA

DIVULSION POR PLANOS.

SECUESTRECTOMIA DE FRACTURA PROXIMAL DE HUMERO DERECHO, FRACTURA COMMINUTA DE LA TROQUITER Y

ENCUENTRO FRACTURA MULTIFRAGMENTADA DE CABEZA Y CUELLO HUMERAL DERECHO, FRACTURA COMMINUTA DE LA TROQUITER Y

TROQUIN, FRAGMENTO POSTERIOR DE LA CABEZA HUMERAL COMMINUTO

E REALIZA REDUCCIÓN CON 3 CLAVOS STEELMAN DE 2.0 TRAUMA STORE, SE CORROBORA CON INTENSIFICADOR

CON MUY MALA CALIDAD ÓSEA A NIVEL METAFISARIO QUE IMPIDE LA FIJACIÓN DE LOS TORNILLOS, SE CORROBORA CON INTENSIFICADOR

DE IMÁGENES Y APESAR DE LOS CLAVOS Y LA PLACA SE PIERDE LA REDUCCIÓN DE LA FRACTURA PERDIENDO LA REDUCCIÓN Y LA

CONGRUENCIA LA CABEZA SE DESPLAZA A VARO.

SE DECIDE INTRAQUIRÚRGICO RETIRAR MATERIALES DE OSTEOSÍNTESIS

HEMOSTASIA

LAVADO

CIERRE POR PLANOS

CURACIÓN

CABESTRILLO

SEGUNDA VÍA

SE REALIZA LAVADO DESBRIDAMIENTO Y DERMÓABRASIÓN DE ANTEBRAZO Y BRAZO DERECHO HASTA DEJAR TEJIDO LIMPIO SANGRANTE.

PLAN

HOSPITALIZAR

MANEJO ANALGESICO ANTIBIOTICO PROFILACTICO

SE SOLICITA MATERIALES QUIRÚRGICOS PARA ARTROPLASTIA DE HOMBRO SE EXPLICA AL PACIENTE Y FAMILIARES.

SE SOLICITA MATERIALES QUIRÚRGICOS

HALLAZGOS QUIRÚRGICOS

SEBASTIAN HURTADO MUÑOZ

ACCIDENTE DE TRANSITO DE ALTA ENERGIA QUEMADURAS POR FRICCIÓN EN ANTEBRAZO BRAZO DERECHO FONDO SUCIO - FRACTURA

MULTIFRAGMENTADA DE CABEZA Y CUELLO HUMERAL DERECHO, FRACTURA COMMINUTA DE LA TROQUITER Y TROQUIN, FRAGMENTO

POSTERIOR DE LA CABEZA HUMERAL COMMINUTO CON MALA CALIDAD ÓSEA A NIVEL METAFISARIO QUE IMPIDE LA FIJACIÓN DE LOS TORNILLOS, SE CORROBORA CON INTENSIFICADOR DE IMÁGENES Y APESAR DE LOS CLAVOS Y LA PLACA SE PIERDE LA REDUCCIÓN DE LA FRACTURA PERDIENDO LA REDUCCIÓN Y LA CONGRUENCIA DE LA FRACTURA LA CABEZA SE DESPLAZA A VARO.

ANÁLISIS:

PACIENTE DE 43 AÑOS VÍCTIMA DE ACCIDENTE DE TRANSITO, PRESENTA TRAUMA EN HOMBRO Y CODO DERECHO, CON DOLOR EDEMA Y LIMITACIÓN FUNCIONAL, ADEMÁS TCE LEVE, PACIENTE AL INGRESO SOMNOLENTO, REALIZAN TAC DE CRÁNEO SIN LESIONES INTRACRANEANAS.

RADIOGRAFÍA DE MIEMBRO SUPERIOR DERECHO CON HALLAZGO DE FX DE CABEZA HUMERAL DERECHA, SE INMOVILIZA CON CABESTRILLO, PARA MEJOR CARACTERIZACIÓN SE SOLICITA TOMOGRAFÍA CON RECONSTRUCCIÓN 3D REPORTANDO FRACTURA COMMINUTA Y MARCADAMENTE DESPLAZADA COMPROMETIENDO CABEZA HUMERAL, TROCÁNTER MAYOR Y MENOR Y CUELLO QUIRÚRGICO DEL HUMERO ASOCIADA A SUBLUXACIÓN DE LA ARTICULACIÓN GLENOHUMERAL DERECHA, POR LO QUE ORTOPEDIA PASA TURNO PARA RAFT+ MAOS, SIN EMBARGO ORTOPEDIA REVISÓ IMÁGENES CONSIDERA FX COMPLEJA, CONSIDERA REQUIERE VALORACIÓN POR CX DE MIEMBRO SUPERIOR.

SE COMENTA CON DR. MUÑOZ CX DE MIEMBRO SUPERIOR, CONSIDERA POR EDAD Y TIPO DE FRACTURA, EXISTE RIESGO DE NECROSIS DE CABEZA, PERO QUE MANEJO INICIAL DEBE REALIZARSE CON OSTEOSÍNTESIS- RAFT CON PLACA DE HUMERO PROXIMAL POR ORTOPEDIA GENERAL Y EN CASO DE PRESENTAR COMPLICACIONES COMO NECROSIS, SE DEBERÁ MANEJAR POR CONSULTA EXTERNA POR ESPECIALIDAD.

EL DÍA 01 DE MAYO FUE LLEVADO A PROCEDIMIENTO QUIRÚRGICO PARA RE+FT FRACTURA DE CABEZA DE HUMERO SIN EMBARGO DURANTE PROCEDIMIENTO QUIRÚRGICO EVIDENCIAN MALA CALIDAD ÓSEA A NIVEL METAFISARIO QUE IMPIDE LA FIJACIÓN DE LOS TORNILLOS, SE CORROBORA CON INTENSIFICADOR DE IMÁGENES Y APESAR DE LOS CLAVOS Y LA PLACA SE PIERDE LA REDUCCIÓN DE LA FRACTURA PERDIENDO LA REDUCCIÓN Y LA CONGRUENCIA DE LA FRACTURA LA CABEZA SE DESPLAZA A VARO. DEBIDO A QUE NO SE ASEGURA UN BUEN RESULTADO DE LA REDUCCIÓN ANTE LOS HALLAZGOS INTRAQUIRÚRGICOS Y TENIENDO EN CUENTA QUE SE TRATA DE EXTREMIDAD DOMINANTE SE SOLICITA SET PARA ARTROPLASTIA DE HUMERO. SE EXPLICA A PACIENTE PLAN A SEGUIR, REFIERE ENTENDER Y ACEPTAR.

2022-05-05 17:25 | **PROFESIONAL:** mabelancourt - MARIA ANTONIA BETANCOURT | **ESPECIALIDAD:** INTERNISTA

EVOLUCIÓN MEDICINA INTERNA

DR. MARIA ANTONIA BETANCOURT

FECHA DE EVOLUCIÓN: 05/05/2022

30N

1. ACCIDENTE DE TRANSITO

1.1 TRAUMA EN HOMBRO IZQUIERDO

1.1.1 FX COMPLEJA CABEZA HUMERAL

1.1.2 POP REDUCCIÓN+ SECUESTRECTOMIA DE HUMERO PROXIMAL IZQUIERDO (04/05/2022)

1.2 TRAUMA EN CODO IZQUIERDO

1.3 TCE LEVE CON SIGNOS DE ALARMA

2. HTA X HC

SUBJETIVO: PACIENTE REFIERE SENTIRSE BIEN, NIEGA DOLOR U OTRA SINTOMATOLOGÍA EN EL MOMENTO

PACIENTE EN APARENTES BUENAS CONDICIONES GENERALES, ALERTA, ORIENTADO, SIN SIGNOS DE DIFICULTAD RESPIRATORIA NI SIGNOS HEMODINÁMICAMENTE ESTABLE.

CABEZA: NORMOCEFÁLICA, SIN LESIONES, PUPILAS ISOCÓRICAS, REACTIVAS A LA LUZ, ESCLERAS ANICTÉRICAS, CONJUNTIVAS ROSADAS, MUCOSAS HÍDRATADAS, CUELLO: MÓVIL, NO DOLOR, NO MASAS, NO INHURITACIÓN YUGULAR, TORAX: NORMOEXPANSIVO, SIN TIRAJES, C/P: RUIDOS CARDÍACOS REGULARES, NO SOPLOS, CAMPOS PULMONARES CON MURMULLO VESICULAR PRESENTES, SIN SOBREGREGADOS, ABDOMEN: BLANDO, NO DOLOR, NO MASAS, NO MEGALIAS, NO IRRITACIÓN PERITONEAL, EXTREMIDADES: MÓVILES, NO EDEMA, PULSOS PRESENTES, BUEN LLENADO CAPILAR, CON CABESTRILLO MIEMBRO SUPERIOR DERECHO CON HERIDA QUIRÚRGICA EN DELTOIDES ANTERIOR SIN SIGNOS DE SANGRADO CUBIERTA CON APOSITO, DOLOR A LA MOVILIDAD DE HOMBRO DERECHO, SNC: ALERTA, ORIENTACIÓN EN TLJ, GLASGOW 15/15, SIN COMPROMISO SENSITIVO O MOTOR.

*** IMÁGENES ***

-01/05/2022 TAC DE HOMBRO DERECHO

HALLAZGOS:

Se identifica fractura comminuta y marcadamente desplazada comprometiendo cabeza humeral, trocánter mayor y menor y cuello quirúrgico del humero con subluxación de articulación glenohumeral.

No se observan otros trazos de fractura.

No se observan lesiones óseas o blásticas.

Articulación acromioclavicular de morfología normal.

Hay cambios inflamatorios en los tejidos blandos adyacentes al foco de fractura.

OPINIÓN:

1. FRACTURA COMMINUTA Y MARCADAMENTE DESPLAZADA COMPROMETIENDO CABEZA HUMERAL, TROCÁNTER MAYOR Y MENOR Y CUELLO QUIRÚRGICO DEL HUMERO ASOCIADA A SUBLUXACIÓN DE LA ARTICULACIÓN GLENOHUMERAL DERECHA.

2. CAMBIOS INFLAMATORIOS EN LOS TEJIDOS BLANDOS ADYACENTES AL FOCO DE FRACTURA.

RX DE HOMBRO DERECHO

Hay fractura comminuta y marcadamente desplazada comprometiendo tuberosidad mayor, menor y cuello quirúrgico del humero.

No se identifican otros trazos desplazados de fractura.

Hay aparente alteración en la relación articular glenohumeral.

Articulación acromioclavicular de morfología normal.

RX CODO IZQUIERDO

Estructuras óseas evaluadas presentan densidad, contornos y patrón trabecular normal.

No se observan lesiones óseas o blásticas.

No se identifican trazos desplazados de fractura.

Relaciones articulares evaluadas aparentemente conservadas.

TAC DE CRÁNEO SIMPLE

https://asistencial.clinicacolombias.com/SIIS_CC/cache/xSHxGu.html

https://asistencial.clinicacolombias.com/SIIS_CC/cache/xSHxGu.html

HALLAZGOS
Sistema ventricular: Tamaño y configuración normal. Guarda proporción con la profundidad del espacio sub-aracnoideo.
Línea media: Central.
Cisternas basales: Preservadas.
Parénquima cerebral: Adecuada diferenciación sustancia gris-sustancia blanca, sin imágenes que sugieran isquemia establecida en territorios principales.
No se observan colecciones extra-axiales, ni signos de hemorragia sub-aracnoidea.
En lo visualizado, órbitas, senos paranasales y mastoides de aspecto usual.
OPINIÓN:
1. NO SE IDENTIFICAN LESIONES TRAUMÁTICAS INTRACRANEANAS EN EL PRESENTE ESTUDIO.

NOTA OPERATORIA
DESCRIPCIONES TÉCNICAS QUIRÚRGICAS
SEBASTIAN HURTADO MUÑOZ
ASEPSIA ANTISEPSIA CAMPOS QUIRÚRGICOS
BAJO ANESTESIA GENERAL MAS REGIONAL
ABORDAJE DELTOPECTORAL DERECHO, PROTECCIÓN DE VENA CEFÁLICA
DIVULSION POR PLANOS.
SECUESTRECTOMIA DE FRACTURA PROXIMAL DE HOMBRO DERECHO
ENCUENTRO FRACTURA MULTIFRAGMENTADA DE CABEZA Y CUELLO HUMERAL DERECHO, FRACTURA CONMUNITA DE LA TROQUITER Y TROQUIN, FRAGMENTO POSTERIOR DE LA CABEZA HUMERAL CONMUNITO E REALIZA REDUCCIÓN CON 3 CLAVOS STEINMAN DE 2.0 TRAUMA STORE, CON MUY MALA CALIDAD ÓSEA A NIVEL METAFISARIO QUE IMPIDE LA FIJACIÓN DE LOS TORNILLOS, SE CORROBORA CON INTENSIFICADOR DE IMÁGENES Y A PESAR DE LOS CLAVOS Y LA PLACA SE PIERDE LA REDUCCIÓN DE LA FRACTURA PERDIENDO LA REDUCCIÓN Y LA CONGRUENCIA, LA CABEZA SE DESPLAZA A VARO.
SE DECIDE INTRAQUIRÚRGICO RETIRAR MATERIALES DE OSTEOSÍNTESIS
HEMOSTASIA
LAVADO
CIERRE POR PLANOS
CURACIÓN
CABESTRILLO
SEGUNDA VÍA
SE REALIZA LAVADO DESBRIDAMIENTO Y DERMOABRASION DE ANTEBRAZO Y BRAZO DERECHO HASTA DEJAR TEJIDO LIMPIO SANGRANTE.
PLAN
HOSPITALIZAR
MANEJO ANALGESICO ANTIBIOTICO PROFILACTICO
SE SOLICITA MATERIALES QUIRÚRGICOS PARA ARTROPLASTIA DE HOMBRO SE EXPLICA AL PACIENTE Y FAMILIARES.
HALLAZGOS QUIRÚRGICOS
SEBASTIAN HURTADO MUÑOZ
ACCIDENTE DE TRANSITO DE ALTA ENERGIA QUEMADURAS POR FRICCIÓN EN ANTEBRAZO BRAZO DERECHO FONDO SUCIO - FRACTURA MULTIFRAGMENTADA DE CABEZA Y CUELLO HUMERAL DERECHO, FRACTURA CONMUNITA DE LA TROQUITER Y TROQUIN, FRAGMENTO POSTERIOR DE LA CABEZA HUMERAL CONMUNITO CON MALA CALIDAD ÓSEA A NIVEL METAFISARIO QUE IMPIDE LA FIJACIÓN DE LOS TORNILLOS, SE CORROBORA CON INTENSIFICADOR DE IMÁGENES Y A PESAR DE LOS CLAVOS Y LA PLACA SE PIERDE LA REDUCCIÓN DE LA FRACTURA PERDIENDO LA REDUCCIÓN Y LA CONGRUENCIA DE LA FRACTURA, LA CABEZA SE DESPLAZA A VARO.

PLAN:
- PACIENTE CON DETERIORO NEUROLÓGICO, SOMNOLIENTA SIN APERTURA OCULAR, CON LEUCOSITOSIS EN 15.710, HIPERGLICEMIA 342
- DÍA 7 DE ATB, SE ESCALA MANEJO ATB DE MEROPENEM SE AGREGA VANCOMICINA
- EN LA NOCHE PRESENTO PICO FEBRIL
- SE AJUSTA INSULINA RAPIDA 12-12-12

2022-05-05 19:12 | PROFESIONAL: dmecheverry - DIEGO MAURICIO ECHEVERRY SALAS | ESPECIALIDAD: MEDICO GENERAL

NOTA ACLAFRATORIA:

LA EVOLUCION ANTERIOR REALIZADA POR LA DRA MARIA ANTONIA BETANCOURT NO CORRESPONDE AL PACIENTE

2022-05-05 20:38 | PROFESIONAL: dmecheverry - DIEGO MAURICIO ECHEVERRY SALAS | ESPECIALIDAD: MEDICO GENERAL
EVOLUCION HOSPITALIZACION PISO 10

ANDRES MAURICIO SAUCEDO RODRIGUEZ
43 AÑOS
CC 94532253
SOAT
FI: 2022-04-30

IDX:
1. ACCIDENTE DE TRANSITO
1.1 TRAUMA EN HOMBRO IZQUIERDO
1.1.1 FX COMPLEJA CABEZA HUMERAL
1.1.2 POP REDUCCION+SECUESTRECTOMIA DE HOMBRO PROXIMAL IZQUIERDO (04/05/2022)
1.2 TRAUMA EN CODO IZQUIERDO
1.2.1 TCE LEVE CON SIGNOS DE ALARMA
2. HTA X HC

PACIENTE REFIERE DOLOR A NIVEL CERVICAL. NO PRESENTA FIEBRE. NO PRESENTA OTROS SINTOMAS ASOCIADOS

EXAMEN FÍSICO:
FC 90 - FR 20 - T/A 130/78 - T 36.6 - SaO2 96.00
PACIENTE EN APARENTES BUENAS CONDICIONES GENERALES, ALERTA, ORIENTADO, SIN SIGNOS DE DIFICULTAD RESPIRATORIA NI SIRS, HEMODINÁMICAMENTE ESTABLE.

CABEZA: NORMOCEFÁLICA, SIN LESIONES, PUPILAS ISOCÓRICAS, REACTIVAS A LA LUZ, ESCLERAS ANICTÉRICAS, CONJUNTIVAS ROSADAS, MUCOSAS HIDRATADAS, CUELLO: MÓVIL, NO DOLOR, NO MASAS, NO INHURGITACIÓN YUGULAR, TORAX: NORMOEXPANSIVO, SIN TIRAJES, C/P: RUIDOS CARDÍACOS REGULARES, NO SOPLOS, CAMPOS PULMONARES CON MURMULLO VESICULAR PRESENTES, SIN SOBREGREGADOS, ABDOMEN: BLANDO, NO DOLOR, NO MASAS, NO MEGALIAS, NO IRRITACIÓN PERITONEAL, EXTREMIDADES: MÓVILES, NO EDEMA, PULSOS PRESENTES, BUEN LLENADO CAPILAR, CON CABESTRILLO MIEMBRO SUPERIOR DERECHO CON HERIDA QUIRÚRGICA EN DELTOIDES ANTERIOR SIN SIGNOS DE SANGRADO CUBIERTA CON APOSITO, DOLOR A LA MOVILIDAD DE HOMBRO DERECHO, SNC: ALERTA, ORIENTACIÓN EN TLP, GLASGOW 15/15, SIN COMPROMISO SENSITIVO O MOTOR.

*****PARACLINICOS.
-01 MAYO 2022
LEU:16.84 NEU%:89.4% HGB:15.1 HCT:44.8 PLT:315.000
INR:1.06 PT:15.1 PTT:27.7

*****IMÁGENES
-Rx COLUMNA CERVICAL 05 MAYO 2022:
Se obtienen proyecciones AP y lateral, observando:
Densidad mineral ósea adecuada.
Hay irregularidad en la morfología del VI cuerpo vertebral, que pudiera corresponder a cambios degenerativos, se recomienda sin embargo complemento tomográfico para una mejor caracterización.
No hay trastornos de la alineación.
Tejidos blandos prevvertebrales conservados.

-01/05/2022 TAC DE HOMBRO DERECHO
HALLAZGOS:
Se identifica fractura conminuta y marcadamente desplazada comprometiendo cabeza humeral, tronco mayor y menor y cuello quirúrgico del humero con subluxación de articulación glenohumeral.
No se observan otros trazos de fractura.
No se observan lesiones líticas o blásticas.
Articulación acromioclavicular de morfología normal.
Hay cambios inflamatorios en los tejidos blandos adyacentes al foco de fractura.
OPINIÓN:
1. FRACTURA CONMUNITA Y MARCADAMENTE DESPLAZADA COMPROMETIENDO CABEZA HUMERAL, TROCÁNTER MAYOR Y MENOR Y CUELLO QUIRÚRGICO DEL HOMBRO ASOCIADA A SUBLUXACIÓN DE LA ARTICULACIÓN GLENOHUMERAL DERECHA.
2. CAMBIOS INFLAMATORIOS EN LOS TEJIDOS BLANDOS ADYACENTES AL FOCO DE FRACTURA.

RX DE HOMBRO DERECHO
Hay fractura conminuta y marcadamente desplazada comprometiendo tuberosidad mayor, menor y cuello quirúrgico del humero.
No se identifican otros trazos desplazados de fractura.
Hay aparente alteración en la relación articular glenohumeral.
Articulación acromioclavicular de morfología normal.

RX CODO IZQUIERDO
Estructuras óseas evaluadas presentan densidad, contornos y patrón trabecular normal.
No se observan lesiones líticas o blásticas.
No se identifican trazos desplazados de fractura.
Relaciones articulares evaluadas aparentemente conservadas.

TAC DE CRÁNEO SIMPLE
HALLAZGOS
Sistema ventricular: Tamaño y configuración normal. Guarda proporción con la profundidad del espacio sub-aracnoideo.
Línea media: Central.
Cisternas basales: Preservadas.
Parénquima cerebral: Adecuada diferenciación sustancia gris-sustancia blanca, sin imágenes que sugieran isquemia establecida en territorios principales.
No se observan colecciones extra-axiales, ni signos de hemorragia sub-aracnoidea.
En lo visualizado, órbitas, senos paranasales y mastoides de aspecto usual.
OPINIÓN:
1. NO SE IDENTIFICAN LESIONES TRAUMÁTICAS INTRACRANEANAS EN EL PRESENTE ESTUDIO.

ANÁLISIS:
PACIENTE DE 43 AÑOS VÍCTIMA DE ACCIDENTE DE TRANSITO, PRESENTA TRAUMA EN HOMBRO Y CODO DERECHO, CON DOLOR EDEMA Y LIMITACIÓN FUNCIONAL, ADÉMÁS TCE LEVE, PACIENTE AL INGRESO SOMNOLIENTO, REALIZAN TAC DE CRÁNEO SIN LESIONES INTRACRANEANAS.

RADIOGRAFÍA DE MIEMBRO SUPERIOR DERECHO CON HALLAZGO DE FX DE CABEZA HUMERAL DERECHA, SE INMOVILIZA CON CABESTRILLO, PARA MEJOR CARACTERIZACIÓN SE SOLICITA TOMOGRAFÍA CON RECONSTRUCCIÓN 3D REPORTANDO FRACTURA CONMUNITA Y MARCADAMENTE DESPLAZADA COMPROMETIENDO CABEZA HUMERAL, TROCÁNTER MAYOR Y MENOR Y CUELLO QUIRÚRGICO DEL HOMBRO ASOCIADA A SUBLUXACIÓN DE LA ARTICULACIÓN GLENOHUMERAL DERECHA. POR LO QUE ORTOPEDIA PASA TURNO PARA RAFI+ MAOS, SIN EMBARGO ORTOPEDIA REVISÓ IMÁGENES CONSIDERA FX COMPLEJA, CONSIDERA REQUIERE VALORACIÓN POR CX DE MIEMBRO SUPERIOR.

SE COMENTA CON DR. MUÑOZ CX DE MIEMBRO SUPERIOR, CONSIDERA POR EDAD Y TIPO DE FRACTURA, EXISTE RIESGO DE NECROSIS DE CABEZA, PERO QUE MANEJO INICIAL DEBE REALIZARSE CON OSTEOSÍNTESIS- RAFI CON PLACA DE HOMBRO PROXIMAL POR ORTOPEDIA ESPECIALIDAD.

EL 03 MAYO 2022 FUE LLEVADO A PROCEDIMIENTO QUIRÚRGICO PARA RE+FI FRACTURA DE CABEZA DE HUMERO SIN EMBARGO DURANTE PROCEDIMIENTO QUIRÚRGICO EVIDENCIAN MALA CALIDAD ÓSEA A NIVEL METAFISARIO QUE IMPIDE LA FIJACIÓN DE LOS TORNILLOS, SE CORROBORA CON INTENSIFICADOR DE IMÁGENES Y A PESAR DE LOS CLAVOS Y LA PLACA SE PIERDE LA REDUCCIÓN DE LA FRACTURA

PERDIENDO LA REDUCCION Y LA CONGRUENCIA DE LA FRACTURA, LA CABEZA SE DESPLAZA A VARO. DEBIDO A QUE NO SE ASEGURA UN BUEN RESULTADO DE LA REDUCCION ANTE LOS HALLAZGOS INTRAQUIRURGICOS Y TENIENDO EN CUENTA QUE SE TRATA DE EXTREMIDAD DOMINANTE SE SOLICITA SET PARA ARTROPLASTIA DE HUMERO EN PROCESO DE AUTORIZACION PARA POSTERIOR PROGRAMACION.

PACIENTE MANIFIESTA DOLOR CERVICAL POR LO QUE SE SOLICITA RX DE COLUMNA CERVICAL QUE EVIDENCIA IRREGULARIDAD EN LA MORFOLOGIA DEL VI CUERPO VERTEBRAL, QUE PODRIA CORRESPONDER A CAMBIOS DEGENERATIVOS. EN CONTEXTO DE TRAUMA SE CONSIDERA PERTINENTE DESCARTAR FRACTURA DE CUERPO VERTEBRAL Y SE ORDENA INMOVILIZACION CON COLLAR CERVICAL + RESONANCIA DE COLUMNA CERVICAL. SE EXPLICA A PACIENTE PLAN A SEGUIR, REFIERE ENTENDER Y ACEPTAR

2022-05-06 16:21 | **PROFESIONAL:** hanlebo - HANSEL STEVEN LIS BOLAÑOS | **ESPECIALIDAD:** ANESTESIOLOGO

VALORACION PREANESTESICA
PROCEDIMIENTO: REMPLAZO DE HOMBRO DERECHO
PACIENTE MASCULINO DE 43 AÑOS DE EDAD

DIAGNOSTICO:

1. ACCIDENTE DE TRANSITO
- 1.1 TRAUMA EN HOMBRO DERECHO
- FX COMPLEJA CABEZA HUMERAL
- 1.2 TRAUMA EN CODO IZQUIERDO
- 1.3 TCE LEVE CON SIGNOS DE ALARMA
2. HTA X HC

PROGRAMADO: REDUCCION ABIERTA + OSTEOSINTESIS HUMERO DERECHO

ANTECEDENTES PERSONALES:

- PATOLOGICOS: HTA
- ALERGICOS: NEGADOS
- QUIRURGICOS: HERNIORRAFIA UMBILICAL - AMIGDALECTOMIA
- TOXICOS: NEGADOS

EXAMEN FISICO:

PACIENTE EN BUENAS CONDICIONES GENERALES. DESPIERTO ALERTA
SIGNOS VITALES: FC: 74 LPM TA: 149/70 MMHG SO2: 94%
VIA AEREA: MALLAMPATTI PATIL I B/D I
CUELLO: CILINDRICO, SIN IGY.
TORAX: RSCRS SIN SOPLOS
PULMONAR: RUIDOS RESPIRATORIOS PRESENTES EN AMBOS CAMPOS PULMONARES SIN SOBREGREGADOS
ABDOMEN: BLANDO DEPRESIBLE NO DOLOR A LA PALPACION
EXTREMIDADES: SIN EDEMAS PULSOS ++ LLENADO CAPILAR CONSERVADO. MSD INMOVILIZADO CON CABESTRILLO.
NEUROLOGICO: SIN DEFICIT MOTOR NI SENSITIVO

PARACLINICOS:

HEMOGRAMA LEUCOS 16840 %N 89.4 %L 5.2 HB 15.1 HCTO 44.8 PLAQUETAS 315000
PT 15.1 PTT 27.7 INR 1.06

RIESGO ANESTESICO: ASA 1 NYHA: I/IV LEE BAJO RIESGO

PLAN ANESTESICO SUGERIDO: ANESTESIA GENERAL

RECOMENDACIONES: SE PASA A SALA CUMPLE CON AYUNO. SE EXPLICA PLAN ANESTESICO RIESGOS Y COMPLICACIONES ASOCIADOS

2022-05-06 16:47 | **PROFESIONAL:** ytoivar - YURY TATIANA OLIVAR CAJICA | **ESPECIALIDAD:** MEDICO GENERAL

** NOTA MEDICA RETROSPECTIVA **

SE COMENTA CON CX DE COLUMNA: DANIEL MEDINA. CON REPORTE DE RX DE COLUMNA CERVICAL E IMAGENES DE RESONANCIA DE COLUMNA CERVICAL, CONSIDERA NO EVIDENCIA TRAZOS DE FRACTURA NI COMPROMISO DE MEDULA, NO AMERIA NINGUNA MANEJO POR ESPECIALIDAD, NI INMOVILIZACION, CIERRA IC.

2022-05-06 16:47 | **PROFESIONAL:** cmendez - CARLOS HERNAN MENDEZ DAZA | **ESPECIALIDAD:** TRAUMATOLOGO-ORTOPEDISTA

NOTA CIRUGIA DE MANO Y MIEMBRO SUPERIOR****

SUBJETIVO:
PACIENTE QUE TIENE FRACTURA IRRECONSTRUIBLE DE HUMERO SUPERIOR DERECHO CON INDICACION DE PROTESIS. TIENE TAC CON RECONSTRUCCION 3D QUE MUESTRA FRACTURA DE LA CABEZA HUMERAL CON DIVISION A NIVEL ARTICULAR.

OBJETIVO:
PACIENTE CON EDEMA Y LIMITACION DE LA MOVILIDAD MAS DOLOR INTENSO EN HOMBRO DERECHO. TIENE HERIDA EN LA REGION ANTERIOR DEL HOMBRO SIN EVIDENCIA DE SANGRADO.

ANALISIS:

PACIENTE QUE REQUIERE CIRUGIA PARA REALIZAR PROTESIS DE HOMBRO, SE EXPLICAN LOS RIESGOS: DOLOR, INFECCION, NO RECUPERACION COMPLETA DE LA MOVILIDAD Y DE LA FUNCION DEL HOMBRO AL FINAL DE LA REHABILITACION. EL PACIENTE AFIRMA ENTENDER Y ACEPTAR. FIRMA CONSENTIMIENTO INFORMADO.

PLAN:

CIRUGIA

2022-05-06 17:05 | **PROFESIONAL:** cmendez - CARLOS HERNAN MENDEZ DAZA | **ESPECIALIDAD:** TRAUMATOLOGO-ORTOPEDISTA

NOTA POP DE CIRUGIA DE MANO Y MIEMBRO SUPERIOR ****

SUBJETIVO:

PACIENTE POP DE REEMPLAZO (HEMIARTROPLASTIA) DE HOMBRO DERECHO, ACTUALMENTE EN SERVICIO DE RECUPERACION. HAY DOLOR LEVE.

OBJETIVO:

HERIDAS QUIRURGICAS CUBIERTAS POR APOSITOS, TIENE INMOVILIZADOR DE HOMBRO.

ANALISIS:

PACIENTE QUE REQUIERE MANEJO INTRAHOSPITALARIO 24 HORAS DE ANTIBIOTICOS Y ANALGESICOS ENDOVENOSOS.

PLAN:

RX DE HOMBRO DERECHO DE CONTROL. HOSPITALIZAR CON ANTIBIOTICOS Y ANALGESICOS ENDOVENOSOS.

2022-05-06 17:13 | **PROFESIONAL:** cmendez - CARLOS HERNAN MENDEZ DAZA | **ESPECIALIDAD:** TRAUMATOLOGO-ORTOPEDISTA

ORDENES MEDICAS POP:

1. HOSPITALIZAR
2. CSV
3. DIETA CORRIENTE
4. DIPIRONA 2,5 GR ENDOVENOSOS CADA 6 HORAS
5. AMPICILINA SULBACTAM 3 GR EV CADA 06 HORAS
6. RX DE HOMBRO DERECHO

2022-05-06 22:32 | **PROFESIONAL:** dmechevery - DIEGO MAURICIO ECHEVERRY SALAS | **ESPECIALIDAD:** MEDICO GENERAL

EVOLUCION HOSPITALIZACION PISO 10

ANDRES MAURICIO SAUCEDO RODRIGUEZ

43 AÑOS

CC 94532253

SOAT

FI: 2022-04-30

IDX:

1. ACCIDENTE DE TRANSITO
- 1.1 TRAUMA EN HOMBRO IZQUIERDO
- 1.1.1 FX COMPLEJA CABEZA HUMERAL
- 1.1.2 POP REDUCCION+SECUESTRECTOMIA DE HUMERO PROXIMAL IZQUIERDO (04/05/2022)
- 1.1.3 POP DE REEMPLAZO (HEMIARTROPLASTIA) DE HOMBRO DERECHO 06 MAYO 2022
- 1.2 TRAUMA EN CODO IZQUIERDO
- 1.3 TCE LEVE CON SIGNOS DE ALARMA
2. HTA X HC

PACIENTE CON DOLOR CONTROLADO. NO SANGRADOS. NO OTROS SINTOMAS ASOCIADOS

EXAMEN FISICO:

FC 80 - FR 19 - T/A 132/79 - T 36.2 - SaO2 90.00

PACIENTE EN APARENTES BUENAS CONDICIONES GENERALES, ALERTA, ORIENTADO, SIN SIGNOS DE DIFICULTAD RESPIRATORIA NI SIRS, HEMODINAMICAMENTE ESTABLE.

CABEZA: NORMOCEFALICA, SIN LESIONES, PUPILAS ISOCORICAS, REACTIVAS A LA LUZ, ESCLERAS ANICTERICAS, CONJUNTIVAS ROSADAS, MUCOSAS HIDRATADAS, CUELLO: MOVIL, NO DOLOR, NO MASAS, NO INGURGITACION YUGULAR, TORAX: NORMOEXPANSIVO, SIN TIRAJES, C/P: RUIDOS CARDIACOS REGULARES, NO SOPLOS, CAMPOS PULMONARES CON MURMULLO VESICULAR PRESENTES, SIN SOBREGREGADOS, ABDOMEN: BLANDO, NO DOLOR, NO MASAS, NO MEGALIAS, NO IRRITACION PERITONEAL, EXTREMIDADES: MOVILES, NO EDEMA, PULSOS PRESENTES, BUEN LLENADO CAPILAR, CON CABESTRILLO MIEMBRO SUPERIOR DERECHO CON HERIDA QUIRURGICA EN DELTOIDES ANTERIOR SIN SIGNOS DE SANGRADO CUBIERTA CON APOSITO, DOLOR A LA MOVILIDAD DE HOMBRO DERECHO, SNC: ALERTA, ORIENTACION EN TLP, GLASGOW 15/15, SIN COMPROMISO SENSITIVO O MOTOR.

*****PARACLINICOS.

-06 MAYO 2022

LEUCOS 11.970 - NEUTROS 67.6 - LINFOS 23.8 - HGB 13.5 - HTO 40.0 - PLT 372.000

PT 12.8 - PTT 30.6 - INR 0.91

CREATININA 0.5 - BUN 20.0

SODIO 141.0 - POTASIO 3.2 - CLORO 103.0

-01 MAYO 2022

LEU: 16.84 NEU%: 89.4% HGB: 15.1 HCT: 44.8 PLT: 315.000

INR: 1.06 PT: 15.1 PTT: 27.7

*****IMAGENES

-RESONANCIA MAGNETICA DE COLUMNA CERVICAL SIMPLE 06 MAYO 2022:

En magneto superconductor que opera a 1.5 Teslas se realizaron secuencias T1, T2, difusión y STIR a nivel de la columna cervical.

INDICACIÓN: Sospecha de fractura cervical.

HALLAZGOS:

La altura de los cuerpos vertebrales es normal sin observarse lesiones focales ni fracturas.

No hay anterio ni retrolistes.

Los discos intervertebrales presentan disminución de la intensidad de señal por deshidratación del núcleo pulposo, sin observarse hernias de disco ni abombamientos del anillo fibroso, sin identificarse hernias de disco ni complejos disco-osteofito.

La amplitud del canal medular es normal identificándose el cordón medular de intensidad de señal y espesor normal.

No hay alteraciones en la unión cráneo vertebral.

No hay fracturas ni luxaciones en los elementos posteriores de la columna.
Los neuroforámenes son de amplitud normal.
Los tejidos blandos prevvertebrales y los músculos paraespinales son de apariencia normal.

CONCLUSIÓN

Cambios degenerativos incipientes de los discos intervertebrales.
No hay fracturas ni contusiones de los cuerpos vertebrales.

-Rx COLUMNA CERVICAL 05 MAYO 2022:

Se obtienen proyecciones AP y lateral, observando:
Densidad mineral ósea adecuada.

Hay irregularidad en la morfología del VI cuerpo vertebral, que pudiera corresponder a cambios degenerativos, se recomienda sin embargo complemento tomográfico para una mejor caracterización.
No hay trastornos de la alineación.
Tejidos blandos prevvertebrales conservados.

-01/05/2022 TAC DE HOMBRO DERECHO

OPINIÓN:

1. FRACTURA CONMINUTA Y MARCADAMENTE DESPLAZADA COMPROMETIENDO CABEZA HUMERAL, TROCÁTER MAYOR Y MENOR Y CUELLO QUIRURGICO DEL HUMERO ASOCIADA A SUBLUXACIÓN DE LA ARTICULACIÓN GLENOHUMERAL DERECHA.
2. CAMBIOS INFLAMATORIOS EN LOS TEJIDOS BLANDOS ADYACENTES AL FOCO DE FRACTURA.

RX DE HOMBRO DERECHO

Hay fractura conminuta y marcadamente desplazada comprometiendo tuberosidad mayor, menor y cuello quirúrgico del humero.
No se identifican otros trazos desplazados de fractura.
Hay aparente alteración en la relación articular glenohumeral.
Articulación acromioclavicular de morfología normal.

RX CODO IZQUIERDO

Estructuras óseas evaluadas presentan densidad, contornos y patrón trabecular normal.
No se observan lesiones líticas o blásticas.
No se identifican trazos desplazados de fractura.
Relaciones articulares evaluadas aparentemente conservadas.

TAC DE CRANEO SIMPLE

HALLAZGOS

Sistema ventricular: Tamaño y configuración normal. Guarda proporción con la profundidad del espacio sub-aracnoideo.

Línea media: Central.

Sistemas basales: Preservados.

Parénquima cerebral: Adecuada diferenciación sustancia gris-sustancia blanca, sin imágenes que sugieran isquemia establecida en territorios principales.

No se observan colecciones extra-axiales, ni signos de hemorragia sub-aracnoidea.

En lo visualizado, órbitas, senos paranasales y mastoides de aspecto usual.

OPINIÓN:

1. NO SE IDENTIFICAN LESIONES TRAUMÁTICAS INTRACRANEANAS EN EL PRESENTE ESTUDIO.

***PROCEDIMIENTOS REALIZADOS 06 MAYO 2022
LIGAMENTORRAFIA O REINSERCIÓN DE LIGAMENTOS VIA ABIERTA
REEMPLAZO PROTESICO PRIMARIO TOTAL DE HOMBRO
REPARACIÓN DEL MANGUITO ROTADOR VIA ABIERTA

DESCRIPCIONES TÉCNICAS QUIRÚRGICAS

PACIENTE BAJO ANESTESIA GENERAL, ASEPSIA Y ANTISEPSIA DE MIEMBRO SUPERIOR DERECHO, COLOCACIÓN DE CAMPOS ESTERILES (UDRAPE MAS IOBAN) SE EXPLORA Y SE RECREA EL ABORDAJE DELTOPECTORAL REALIZADO PREVIAMENTE. SE OBSERVA FRACTURA HUMERO PROXIMAL COMPLETAMENTE DESPLAZADA CON LESIÓN ARTICULAR IRRECONSTRUIBLE. SE HACE RESECCIÓN DE LOS FRAGMENTOS FRACTURARIOS. SE OBSERVA LESIÓN DE LOS LIGAMENTOS GLENOHUMERALES Y DEL MANGUITO ROTADOR A NIVEL DEL SUPRAESPINOZO Y DEL SUBESCAPULAR. SE PREPARA LA CAVIDAD ENDOMEDULAR DEL HUMERO DERECHO, SE COLOCA HEMIARTROPLASTIA DE HOMBRO DERECHO CON LOS SIGUIENTES COMPONENTES: 1 VASTAGO HUMERAL TURON 10 MM, 1 CABEZA HUMERAL 46 X 24 MM, 1 CUELLO NEUTRAL, UNA PORCIÓN DE CEMENTO CON ANTIBIOTICO, 1 RESTRICCIÓN DE CEMENTO DE 10 MM.
SE REALIZA LA DISECCIÓN DE TEJIDOS BLANDOS, SE IDENTIFICAN LOS BORDES DE LOS TENDONES DEL SUPRAESPINOZO Y DEL SUBESCAPULAR, SE INDIVIDUALIZAN LOS BORDES DE LOS LIGAMENTOS GLENOHUMERAL MEDIO E INFERIOR. SE HACE LA REPARACIÓN DEL MANGUITO ROTADOR Y DE LOS LIGAMENTOS GLENOHUMERALES CON DOS SUPERSUTURAS HS FIBER LOGRANDO ESTABILIDAD DE LA ARTICULACIÓN EN TODOS LOS MOVIMIENTOS PASIVOS BAJO ANESTESIA. HEMOSTASIA MAS CIERRE POR PLANOS. COLOCACIÓN DE VENDAJE MAS CABELSTRILLO.

HALLAZGOS QUIRÚRGICOS

PACIENTE CON FRACTURA DE HOMBRO DERECHO CON DESTRUCCIÓN DE LA CABEZA HUMERAL DERECHA, NO RECONSTRUIBLE, LESIÓN DE LOS LIGAMENTOS DE LA GLENOHUMERAL Y DEL MANGUITO ROTADOR A NIVEL DEL SUPRAESPINOZO Y DEL SUBESCAPULAR.

PROFILAXIS

VANCOMICINA MAS AZTREONAM ENDOVENOSOS 60 MINUTOS ANTES DEL PROCEDIMIENTO.

ANÁLISIS:

PACIENTE DE 43 AÑOS VÍCTIMA DE ACCIDENTE DE TRANSITO, PRESENTA TRAUMA EN HOMBRO Y CODO DERECHO, CON DOLOR EDEMA Y LIMITACIÓN FUNCIONAL, ADEMÁS TCE LEVE, PACIENTE AL INGRESO SOMNOLIENTO, REALIZAN TAC DE CRANEO SIN LESIONES INTRACRANEANAS,

RADIOGRAFIA DE MIEMBRO SUPERIOR DERECHO CON HALLAZGO DE FX DE CABEZA HUMERAL DERECHA, SE INMOVILIZA CON CABELSTRILLO.

https://asistencial.clinicacolombias.com/SIIS_CC/cache/xSHxGu.html

https://asistencial.clinicacolombias.com/SIIS_CC/cache/xSHxGu.html

PARA MEJOR CARACTERIZACIÓN SE SOLICITA TOMOGRAFIA CON RECONSTRUCCIÓN 3D REPORTANDO FRACTURA CONMINUTA Y MARCADAMENTE DESPLAZADA COMPROMETIENDO CABEZA HUMERAL, TROCÁTER MAYOR Y MENOR Y CUELLO QUIRURGICO DEL HUMERO ASOCIADA A SUBLUXACIÓN DE LA ARTICULACIÓN GLENOHUMERAL DERECHA. POR LO QUE ORTOPEDIA PASA TURNO PARA RAFTI+ MAOS, SIN EMBARGO ORTOPEDIA REVISIA IMAGENES CONSIDERA FX COMPLEJA, CONSIDERA REQUIERE VALORACIÓN POR CX DE MIEMBRO SUPERIOR.

SE COMENTA CON DR. MUÑOZ CX DE MIEMBRO SUPERIOR, CONSIDERA POR EDAD Y TIPO DE FRACTURA, EXISTE RIESGO DE NECROSIS DE CABEZA, PERO QUE MANEJO INICIAL DEBE REALIZARSE CON OSTEOSÍNTESIS- RAFTI CON PLACA DE HUMERO PROXIMAL POR ORTOPEDIA GENERAL. Y EN CASO DE PRESENTAR COMPLICACIONES COMO NECROSIS, SE DEBERA MANEJAR POR CONSULTA EXTERNA POR ESPECIALIDAD.

EL 03 MAYO 2022 FUE LLEVADO A PROCEDIMIENTO QUIRURGICO PARA RE+FTI FRACTURA DE CABEZA DE HUMERO SIN EMBARGO DURANTE PROCEDIMIENTO QUIRURGICO EVIDENCIAN MALA CALIDAD ÓSEA A NIVEL METAFISARIO QUE IMPIDE LA FUSIÓN DE LOS TORNILLOS, SE CORROBORA CON INTENSIFICADOR DE IMAGENES Y A PESAR DE LOS CLAVOS Y LA PLACA SE PIERDE LA REDUCCIÓN DE LA FRACTURA PERDIENDO LA REDUCCIÓN Y LA CONGRUENCIA DE LA FRACTURA, LA CABEZA SE DESPLAZA A VARO. DEBIDO A QUE NO SE ASEGURA UN BUEN RESULTADO DE LA REDUCCIÓN ANTE LOS HALLAZGOS INTRAQUIRURGICOS Y TENIENDO EN CUENTA QUE SE TRATA DE EXTREMIDAD DOMINANTE SE SOLICITA SET PARA ARTROPLASTIA DE HUMERO. ES LLEVADO EL 06 MAYO 2022 A REEMPLAZO (HEMIARTROPLASTIA) DE HOMBRO DERECHO SIN COMPLICACIONES CON INDICACIÓN DE CONTINUAR CON ATB POR 24 HORAS. SE SOLICITA Rx DE CONTROL POSTQX

PACIENTE MANIFIESTA DOLOR CERVICAL POR LO QUE SE SOLICITA Rx DE COLUMNA CERVICAL QUE EVIDENCIA IRREGULARIDAD EN LA MORFOLOGÍA DEL VI CUERPO VERTEBRAL, QUE PUDIERA CORRESPONDER A CAMBIOS DEGENERATIVOS. EN CONTEXTO DE TRAUMA SE CONSIDERA PERTINENTE DESCARTAR FRACTURA DE CUERPO VERTEBRAL Y SE ORDENA INMOVILIZACIÓN CON COLLAR CERVICAL + RESONANCIA DE COLUMNA CERVICAL LA CUAL DESCARTA FRACTURA POR LO QUE SE RETIRA COLLAR CERVICAL. SE EXPLICA A PACIENTE PLAN A SEGUIR, REFIERE ENTENDER Y ACEPTAR.

2022-05-07 09:30 PROFESIONAL: ytolivar - YURY TATIANA OLIVAR CAJICA

ESPECIALIDAD: MEDICO GENERAL

// EVOLUCIÓN HOSPITALIZACIÓN PISO 10 //

ANDRÉS MAURICIO SAUCEDO RODRIGUEZ

43 AÑOS

CC 94532253

SOAT

FI: 2022-04-30

ÍDX:

1. ACCIDENTE DE TRANSITO

1.1 TRAUMA EN HOMBRO IZQUIERDO

1.1.1 FX COMPLEJA CABEZA HUMERAL

1.1.2 POP REDUCCIÓN+ SECUESTRECTOMIA DE HUMERO PROXIMAL IZQUIERDO (04/05/2022)

1.1.3 POP DE REEMPLAZO (HEMIARTROPLASTIA) DE HOMBRO DERECHO 06 MAYO 2022

1.2 TRAUMA EN CODO IZQUIERDO

1.3 TCE LEVE CON SIGNOS DE ALARMA

2. HTA X HC

SUBJETIVO: PACIENTE REFIERE PASA BUENA NOCHE, DOLOR MODULADO, NO SANGRADOS. NO OTROS SÍNTOMAS ASOCIADOS

OBJETIVO:

SIGNOS VITALES: FC 81 FR 20 --- TA- 113 / 62 T 36.00 -SAT- 93.00

PACIENTE EN APARENTES BUENAS CONDICIONES GENERALES, ALERTA, ORIENTADO, SIN SIGNOS DE DIFICULTAD RESPIRATORIA NI SIRS, HEMODINÁMICAMENTE ESTABLE.

CABEZA: NORMOCEFÁLICA, SIN LESIONES, PUPILAS ISOCÓRICAS, REACTIVAS A LA LUZ, ESCLERAS ANICTÉRICAS, CONJUNTIVAS ROSADAS, MUCOSAS HIDRATADAS, CUELLO: MÓVIL, NO DOLOR, NO MASAS, NO INHURGITACIÓN YUGULAR, TORAX: NORMOEXPANSIVO, SIN TIRAJES, C/P: RUIDOS CARDÍACOS REGULARES, NO SOPIOS, CAMPOS PULMONARES CON MURMULLO VESICULAR PRESENTES, SIN SOBREAEGREGADOS, ABDOMEN: BLANDO, NO DOLOR, NO MASAS, NO MEGALIAS, NO IRRITACIÓN PERITONEAL, EXTREMIDADES: MÓVILES, NO EDEMA, PULSOS PRESENTES, BUEN LLENADO CAPILAR, CON CABELSTRILLO MIEMBRO SUPERIOR DERECHO CON HERIDA QUIRÚRGICA EN DELTOIDES ANTERIOR SIN SIGNOS DE SANGRADO CUBIERTA CON APOSITO, DOLOR A LA MOVILIDAD DE HOMBRO DERECHO, SNC: ALERTA, ORIENTACIÓN EN TLP, GLASGOW 15/15, SIN COMPROMISO SENSITIVO O MOTOR.

*****PARACLINICOS.

-06 MAYO 2022

LEUCOS 11.970 - NEUTRÓS 67.6 - LINFOS 23.8 - HGB 13.5 - HTO 40.0 - PLT 372.000

PT 12.8 - PTT 30.6 - INR 0.91

CREATININA 0.5 - BUN 20.0

SODIO 141.0 - POTASIO 3.2 - CLORO 103.0

-01 MAYO 2022

LEU: 16.84 NEU%: 89.4% HGB: 15.1 HCT: 44.8 PLT: 315.000

INR: 1.06 PT: 15.1 PTT: 27.7

*****IMAGENES

-RESONANCIA MAGNÉTICA DE COLUMNA CERVICAL SIMPLE 06 MAYO 2022:

En magneto superconductor que opera a 1.5 Teslas se realizaron secuencias T1, T2, difusión y STIR a nivel de la columna cervical.

INDICACIÓN: Sospecha de fractura cervical.

HALLAZGOS:

La altura de los cuerpos vertebrales es normal sin observarse lesiones focales ni fracturas.

No hay antero ni retrolistesis.

Los discos intervertebrales presentan disminución de la intensidad de señal por deshidratación del núcleo pulposos, sin observarse hernias de disco ni abombamientos del anillo fibroso, sin identificarse hernias de disco ni complejos disco-osteófito.

La amplitud del canal medular es normal identificándose el cordón medular de intensidad de señal y espesor normal.
No hay alteraciones en la unión cráneo vertebral.
No hay fracturas ni luxaciones en los elementos posteriores de la columna.
Los neuroforámenes son de amplitud normal.
Los tejidos blandos prevvertebrales y los músculos paraespiniales son de apariencia normal.

CONCLUSIÓN

Cambios degenerativos incipientes de los discos intervertebrales.
No hay fracturas ni contusiones de los cuerpos vertebrales.

-Rx COLUMNA CERVICAL 05 MAYO 2022:

Se obtienen proyecciones AP y lateral, observando:
Densidad mineral ósea adecuada.

Hay irregularidad en la morfología del VI cuerpo vertebral, que pudiera corresponder a cambios degenerativos, se recomienda sin embargo complemento tomográfico para una mejor caracterización.

No hay trastornos de la alineación.

Tejidos blandos prevvertebrales conservados.

-01/05/2022 TAC DE HOMBRO DERECHO

OPINIÓN:

1. FRACTURA CONMUNITA Y MARCADAMENTE DESPLAZADA COMPROMETIENDO CABEZA HUMERAL, TROCÁTER MAYOR Y MENOR Y CUELLO QUIRÚRGICO DEL HUMERO ASOCIADA A SUBLUXACIÓN DE LA ARTICULACIÓN GLENOHUMERAL DERECHA.
2. CAMBIOS INFLAMATORIOS EN LOS TEJIDOS BLANDOS ADYACENTES AL FOCO DE FRACTURA.

RX DE HOMBRO DERECHO

Hay fractura conminuta y marcadamente desplazada comprometiendo tuberosidad mayor, menor y cuello quirúrgico del humero.

No se identifican otros trazos desplazados de fractura.

Hay aparente alteración en la relación articular glenohumeral.

Articulación acromioclavicular de morfología normal.

RX CODO IZQUIERDO

Estructuras óseas evaluadas presentan densidad, contornos y patrón trabecular normal.

No se observan lesiones líticas o blásticas.

No se identifican trazos desplazados de fractura.

Relaciones articulares evaluadas aparentemente conservadas.

TAC DE CRANEO SIMPLE

HALLAZGOS

Sistema ventricular: Tamaño y configuración normal. Guarda proporción con la profundidad del espacio sub-aracnoideo.

Línea media: Central.

Cisternas basales: Preservadas.

Parénquima cerebral: Adecuada diferenciación sustancia gris-sustancia blanca, sin imágenes que sugieran isquemia establecida en territorios principales.

No se observan colecciones extra-axiales, ni signos de hemorragia sub-aracnoidea.

En lo visualizado, órbitas, senos paranasales y mastoides de aspecto usual.

OPINIÓN:

1. NO SE IDENTIFICAN LESIONES TRAUMÁTICAS INTRACRANEANAS EN EL PRESENTE ESTUDIO.

ANÁLISIS:

PACIENTE DE 43 AÑOS VÍCTIMA DE ACCIDENTE DE TRANSITO, PRESENTA TRAUMA EN HOMBRO Y CODO DERECHO, CON DOLOR EDEMA Y LIMITACIÓN FUNCIONAL, ADEMÁS TCE LEVE, PACIENTE AL INGRESO SOMNOLIENTO, REALIZAN TAC DE CRANEO SIN LESIONES INTRACRANEANAS.

RADIOGRAFIA DE MIEMBRO SUPERIOR DERECHO CON HALLAZGO DE FX DE CABEZA HUMERAL DERECHA, SE INMOVILIZA CON CABESTRILLO. PARA MEJOR CARACTERIZACIÓN SE SOLICITA TOMOGRAFIA CON RECONSTRUCCIÓN 3D REPORTANDO FRACTURA CONMUNITA Y MARCADAMENTE DESPLAZADA COMPROMETIENDO CABEZA HUMERAL, TROCÁTER MAYOR Y MENOR Y CUELLO QUIRÚRGICO DEL HUMERO ASOCIADA A SUBLUXACIÓN DE LA ARTICULACIÓN GLENOHUMERAL DERECHA. POR LO QUE ORTOPEDIA PASA TURNO PARA RAFI+ MAOS, SIN EMBARGO ORTOPEDIA REVISIA IMAGENES CONSIDERA FX COMPLEJA, CONSIDERA REQUIERE VALORACIÓN POR CX DE MIEMBRO SUPERIOR.

SE COMENTA CON DR. MUÑOZ CX DE MIEMBRO SUPERIOR, CONSIDERA POR EDAD Y TIPO DE FRACTURA, EXISTE RIESGO DE NECROSIS DE CABEZA, PERO QUE MANEJO INICIAL DEBE REALIZARSE CON OSTEOSÍNTESIS- RAFI CON PLACA DE HUMERO PROXIMAL POR ORTOPEDIA GENERAL Y EN CASO DE PRESENTAR COMPLICACIONES COMO NECROSIS, SE DEBERA MANEJAR POR CONSULTA EXTERNA POR ESPECIALIDAD.

EL 03 MAYO 2022 FUE LLEVADO A PROCEDIMIENTO QUIRÚRGICO PARA RE+FI FRACTURA DE CABEZA DE HUMERO SIN EMBARGO DURANTE PROCEDIMIENTO QUIRÚRGICO EVIDENCIA MALA CALIDAD ÓSEA A NIVEL METAFISARIO QUE IMPIDE LA FICACIÓN DE LOS TORNILLOS, SE CORROBORA CON INTENSIFICADOR DE IMAGENES Y A PESAR DE LOS CLAVOS Y LA PLACA SE PIERDE LA REDUCCIÓN DE LA FRACTURA PERDIENDO LA REDUCCIÓN Y LA CONGRUENCIA DE LA FRACTURA, LA CABEZA SE DESPLAZA A VARO, DEBIDO A QUE NO SE ASEGURA UN BUEN RESULTADO DE LA REDUCCIÓN ANTE LOS HALLAZGOS INTRAQUIRÚRGICOS Y TENIENDO EN CUENTA QUE SE TRATA DE EXTREMIDAD DOMINANTE SE SOLICITA SET PARA ARTROPLASTIA DE HUMERO, ES LLEVADO EL 06 MAYO 2022 A REEMPLAZO (HEMIARTROPLASTIA) DE HOMBRO DERECHO SIN COMPLICACIONES CON INDICACIÓN DE CONTINUAR CON ATB POR 24 HORAS, SE SOLICITA RX DE CONTROL HOMBRO DERECHO SIN COMPLICACIONES CON INDICACIÓN DE CONTINUAR POSICIÓN, INDICA CONTINUAR VIGILANCIA MEDICA 24 HORAS. POSTQX, SE REVISAR POR ORTOPEDISTA DE TURNO, CONSIDERA ADECUADA POSICIÓN, INDICA CONTINUAR VIGILANCIA MEDICA 24 HORAS.

PACIENTE MANIFIESTA DOLOR CEVICAL POR LO QUE SE SOLICITA RX DE COLUMNA CERVICAL QUE EVIDENCIA IRREGULARIDAD EN LA MORFOLOGÍA DEL VI CUERPO VERTEBRAL, QUE PUDIERA CORRESPONDER A CAMBIOS DEGENERATIVOS. EN CONTEXTO DE TRAUMA SE CONSIDERA PERTINENTE DESCARTAR FRACTURA DE CUERPO VERTEBRAL Y SE ORDENA INMOVILIZACIÓN CON COLLAR CERVICAL + RESONANCIA DE COLUMNA CERVICAL LA CUAL DESCARTA FRACTURA POR LO QUE SE RETIRA COLLAR CERVICAL.

ACTUALMENTE HEMODINÁMICAMENTE ESTABLE, MODULA DOLOR, NO SINTOMAS DE NOVO, SE CONSIDERA CONTINUAR IGUAL MANEJO MEDICO Y SEGUIMIENTO POR ESPECIALIDAD.

2022-05-08 12:15 | **PROFESIONAL:** dmecheverry - DIEGO MAURICIO ECHEVERRY SALAS | **ESPECIALIDAD:** MÉDICO GENERAL

EVOLUCIÓN HOSPITALIZACIÓN PISO 10

ANDRÉS MAURICIO SAUCEDO RODRÍGUEZ

43 AÑOS

CC 94532253

SOAT

FE: 2022-04-30

IDX:

1. ACCIDENTE DE TRANSITO
- 1.1 TRAUMA EN HOMBRO IZQUIERDO
- 1.1.1 FX COMPLEJA CABEZA HUMERAL
- 1.1.2 POP REDUCCIÓN+SECUESTRECTOMIA DE HUMERO PROXIMAL IZQUIERDO (04/05/2022)
- 1.1.3 POP DE REEMPLAZO (HEMIARTROPLASTIA) DE HOMBRO DERECHO 06 MAYO 2022
- 1.2 TRAUMA EN CODO IZQUIERDO
- 1.3 TCE LEVE CON SIGNOS DE ALARMA
2. HTA X HC

PACIENTE CON DOLOR MODULADO, NO PRESENTA FIEBRE, NO OTROS SINTOMAS ASOCIADOS

OBJETIVO:

FC 87 - FR 16 - T/A 119/69 - T 36.5 - SaO2 98.0

PACIENTE EN APARENTES BUENAS CONDICIONES GENERALES, ALERTA, ORIENTADO, SIN SIGNOS DE DIFICULTAD RESPIRATORIA NI SIRS, HEMODINÁMICAMENTE ESTABLE.

CABEZA: NORMOCEFÁLICA, SIN LESIONES, PUPILAS ISOCÓRICAS, REACTIVAS A LA LUZ, ESCLERAS ANICTÉRICAS, CONJUNTIVAS ROSADAS, MUCOSAS HIDRATADAS, CUELLO: MÓVIL, NO DOLOR, NO MASAS, NO INHIBICIÓN YUGULAR, TORAX: NORMOEXPANSIVO, SIN TIRAJES, C/P: RUIDOS CARDÍACOS REGULARES, NO SOPLOS, CAMPOS PULMONARES CON MURMULLO VESICULAR PRESENTES, SIN SOBREGREGADOS, ABDOMEN: BLANDO, NO DOLOR, NO MASAS, NO MEGALIAS, NO IRRITACIÓN PERITONEAL, EXTREMIDADES: MÓVILES, NO EDEMA, PULSOS PRESENTES, BUEN LLENADO CAPILAR, CON CABESTRILLO MIEMBRO SUPERIOR DERECHO CON HERIDA QUIRÚRGICA EN DELTOIDES ANTERIOR SIN SIGNOS DE SANGRADO CUBIERTA CON APOSITO, DOLOR A LA MOVILIDAD DE HOMBRO DERECHO, SNC: ALERTA, ORIENTACIÓN EN TLP, GLASGOW 15/15, SIN COMPROMISO SENSITIVO O MOTOR.

*****PARACLÍNICOS.

-06 MAYO 2022

LEUCOS 11.970 - NEÚTROS 67.6 - LINFOS 23.8 - HGB 13.5 - HTO 40.0 - PLT 372.000

PT 12.8 - PTT 30.6 - INR 0.91

CREATININA 0.5 - BUN 20.0

SODIO 141.0 - POTASIO 3.2 - CLORO 103.0

-01 MAYO 2022

LEU:16.84 NEU%:89.4% HGB:15.1 HCT:44.8 PLT:315.000

INR:1.06 PT:15.1 PTT:27.7

*****IMÁGENES

-RX HOMBRO DERECHO del 07-05-2022:

Se observa material de reemplazo de la cabeza humeral.

Edema de tejidos blandos y enfisema subcutáneo.

Relación articular acromioclavicular preservada.

-RESONANCIA MAGNÉTICA DE COLUMNA CERVICAL SIMPLE 06 MAYO 2022:

En magneto superconductor que opera a 1.5 Teslas se realizaron secuencias T1, T2, difusión y STIR a nivel de la columna cervical.

INDICACIÓN: Sospecha de fractura cervical.

HALLAZGOS:

La altura de los cuerpos vertebrales es normal sin observarse lesiones focales ni fracturas.

No hay antero ni retrolistesis.

Los discos intervertebrales presentan disminución de la intensidad de señal por deshidratación del núcleo pulposo, sin observarse hernias de disco ni abombamientos del anillo fibroso, sin identificarse hernias de disco ni complejos disco-osteoíto.

La amplitud del canal medular es normal identificándose el cordón medular de intensidad de señal y espesor normal.

No hay alteraciones en la unión cráneo vertebral.

No hay fracturas ni luxaciones en los elementos posteriores de la columna.

Los neuroforámenes son de amplitud normal.

Los tejidos blandos prevvertebrales y los músculos paraespiniales son de apariencia normal.

CONCLUSIÓN

Cambios degenerativos incipientes de los discos intervertebrales.

No hay fracturas ni contusiones de los cuerpos vertebrales.

-Rx COLUMNA CERVICAL 05 MAYO 2022:

Se obtienen proyecciones AP y lateral, observando:

Densidad mineral ósea adecuada.

Hay irregularidad en la morfología del VI cuerpo vertebral, que pudiera corresponder a cambios degenerativos, se recomienda sin embargo complemento tomográfico para una mejor caracterización.

No hay trastornos de la alineación.

Tejidos blandos prevvertebrales conservados.

-01/05/2022 TAC DE HOMBRO DERECHO

OPINIÓN:

1. FRACTURA CONMINUTA Y MARCADAMENTE DESPLAZADA COMPROMETIENDO CABEZA HUMERAL, TROCÁTER MAYOR Y MENOR Y CUELLO QUIRÚRGICO DEL HUMERO ASOCIADA A SUBLUXACIÓN DE LA ARTICULACIÓN GLENOHUMERAL DERECHA.
2. CAMBIOS INFLAMATORIOS EN LOS TEJIDOS BLANDOS ADYACENTES AL FOCO DE FRACTURA.

RX DE HOMBRO DERECHO

Hay fractura conminuta y marcadamente desplazada comprometiéndose tuberosidad mayor, menor y cuello quirúrgico del humero. No se identifican otros trazos desplazados de fractura. Hay aparente alteración en la relación articular glenohumeral. Articulación acromioclavicular de morfología normal.

RX CODO IZQUIERDO

Estructuras óseas evaluadas presentan densidad, contornos y patrón trabecular normal. No se observan lesiones líticas o blásticas. No se identifican trazos desplazados de fractura. Relaciones articulares evaluadas aparentemente conservadas.

TAC DE CRANEO SIMPLE

HALLAZGOS
Sistema ventricular: Tamaño y configuración normal. Guarda proporción con la profundidad del espacio sub-aracnoideo.
Línea media: Central.
Sistemas basales: Preservados.
Parénquima cerebral: Adecuada diferenciación sustancia gris-sustancia blanca, sin imágenes que sugieran isquemia establecida en territorios principales.
No se observan colecciones extra-axiales, ni signos de hemorragia sub-aracnoidea.
En lo visualizado, órbitas, senos paranasales y mastoides de aspecto usual.

OPINIÓN:

1. NO SE IDENTIFICAN LESIONES TRAUMÁTICAS INTRACRANEANAS EN EL PRESENTE ESTUDIO.

ANÁLISIS:

PACIENTE DE 43 AÑOS VÍCTIMA DE ACCIDENTE DE TRANSITO, PRESENTA TRAUMA EN HOMBRO Y CODO DERECHO, CON DOLOR EDEMA Y LIMITACIÓN FUNCIONAL, ADEMÁS TCE LEVE, PACIENTE AL INGRESO SOMNOLIENTO, REALIZAN TAC DE CRANEO SIN LESIONES INTRACRANEANAS,

RADIOGRAFIA DE MIEMBRO SUPERIOR DERECHO CON HALLAZGO DE FX DE CABEZA HUMERAL DERECHA, SE INMOVILIZA CON CABESTRILLO. PARA MEJOR CARACTERIZACIÓN SE SOLICITA TOMOGRAFIA CON RECONSTRUCCIÓN 3D REPORTANDO FRACTURA CONMINUTA Y MARCADAMENTE DESPLAZADA COMPROMETIENDO CABEZA HUMERAL, TROCÁTER MAYOR Y MENOR Y CUELLO QUIRÚRGICO DEL HUMERO ASOCIADA A SUBLUXACIÓN DE LA ARTICULACIÓN GLENOHUMERAL DERECHA. POR LO QUE ORTOPEDIA PASA TURNO PARA RAFI+ MAOS, SIN EMBARGO ORTOPEDIA REVISAR IMÁGENES CONSIDERA FX COMPLEJA, CONSIDERA REQUIERE VALORACIÓN POR CX DE MIEMBRO SUPERIOR.

SE COMENTA CON DR. MUÑOZ CX DE MIEMBRO SUPERIOR, CONSIDERA POR EDAD Y TIPO DE FRACTURA, EXISTE RIESGO DE NECROSIS DE CABEZA, PERO QUE MANEJO INICIAL DEBE REALIZARSE CON OSTEOSÍNTESIS- RAFI CON PLACA DE HUMERO PROXIMAL POR ORTOPEDIA GENERAL Y EN CASO DE PRESENTAR COMPLICACIONES COMO NECROSIS, SE DEBERA MANEJAR POR CONSULTA EXTERNA POR ESPECIALIDAD.

EL 03 MAYO 2022 FUE LLEVADO A PROCEDIMIENTO QUIRÚRGICO PARA RE+FI FRACTURA DE CABEZA DE HUMERO SIN EMBARGO DURANTE PROCEDIMIENTO QUIRÚRGICO EVIDENCIAN MALA CALIDAD ÓSEA A NIVEL METAFISIARIO QUE IMPIDE LA FUSIÓN DE LOS TORNILLOS, SE CORROBORA CON INTENSIFICADOR DE IMÁGENES Y A PESAR DE LOS CLAVOS Y LA PLACA SE PIERDE LA REDUCCIÓN DE LA FRACTURA PERDIENDO LA REDUCCIÓN Y LA CONGRUENCIA DE LA FRACTURA, LA CABEZA SE DESPLAZA A VARO. DEBIDO A QUE NO SE ASEGURA UN BUEN RESULTADO DE LA REDUCCIÓN ANTE LOS HALLAZGOS INTRAQUIRÚRGICOS Y TENIENDO EN CUENTA QUE SE TRATA DE EXTREMIDAD DOMINANTE SE SOLICITA SET PARA ARTROPLASTIA DE HUMERO. ES LLEVADO EL 06 MAYO 2022 A REEMPLAZO (HEMIARTROPLASTIA) DE HOMBRO DERECHO SIN COMPLICACIONES CON INDICACIÓN DE CONTINUAR CON ATB POR 24 HORAS. SE SOLICITA RX DE CONTROL POSTQX, SE REVISAR POR ORTOPEDISTA DE TURNO (DR. GONZALO MARTÍNEZ) CONSIDERA ADECUADA POSICIÓN, INDICA EGRESO CON ANALGESIA + ATB + CITA DE CONTROL CON ORTOPEDIA + INCAPACIDAD + RETIRO DE PUNTOS. SE DAN SIGNOS DE ALARMA: FIEBRE + DOLOR INTENSO + SANGRADOS + ENROJECIMIENTO O SECRECIÓN PURULENTO POR HERIDA QUIRÚRGICA. ALTERACIONES NEUROLÓGICAS

PACIENTE MANIFIESTA DOLOR CÉVICAL POR LO QUE SE SOLICITA RX DE COLUMNA CERVICAL QUE EVIDENCIA IRREGULARIDAD EN LA MORFOLOGÍA DEL VI CUERPO VERTEBRAL, QUE PUDIERA CORRESPONDER A CAMBIOS DEGENERATIVOS. EN CONTEXTO DE TRAUMA SE CONSIDERA PERTINENTE DESCARTAR FRACTURA DE CUERPO VERTEBRAL Y SE ORDENA INMOVILIZACIÓN CON COLLAR CERVICAL + RESONANCIA DE COLUMNA CERVICAL LA CUAL DESCARTA FRACTURA POR LO QUE SE RETIRA COLLAR CERVICAL.

DIAGNOSTICOS DE EGRESO ASIGNADOS

CODIGO	DIAGNOSTICO DE EGRESO
5422	Fractura de la epifisis superior del humero

RESUMEN DEL PLAN TERAPEUTICO

FECHA	
2022-04-30	23:47 daneraer - DANIELA ERASO ERASO ESPECIALIDAD: MEDICO GENERAL Solicitud Apoyo Dx: TOMOGRAFIA COMPUTADA DE MIEMBROS SUPERIORES Y ARTICULACIONES **Obs: RHOMBRO IZQUIERDO Solicitud Apoyo Dx: TOMOGRAFIA COMPUTADA DE MIEMBROS SUPERIORES Y ARTICULACIONES **Obs: RHOMBRO IZQUIERDO

Solicitud Apoyo Dx: TOMOGRAFIA COMPUTADA EN RECONSTRUCCION TRIDIMENSIONAL

**Obs: HOMBRO IZQUIERDO

MEDICAMENTO RE FORMULADO: DIPIRONA MAGNESICA 2G/5 ML SOLUCION INYECTABLE 2G/5ML AMPOLLA CUM: 20006845-6 ATC: N02BB02 - LAB.: VITALIS S A C I I AMPOLLA (5) Cada 8 Hora(s), VIA: INTRAVENOSA, CONCENTRACIÓN AMPOLLA, DIAS DE TRATAMIENTO: 1
Revisado: SEBASTIAN MAURICIO CAICEDO HOYOS - 2022-04-30 23:58

01:50

daneraer - DANIELA ERASO ERASO
ESPECIALIDAD: MEDICO GENERAL

Solicitud Apoyo Dx: TOMOGRAFIA COMPUTADA DE MIEMBROS SUPERIORES Y ARTICULACIONES

**Obs: RHOMBRO IZQUIERDO

Solicitud Apoyo Dx: TOMOGRAFIA COMPUTADA DE MIEMBROS SUPERIORES Y ARTICULACIONES

**Obs: RHOMBRO IZQUIERDO

Solicitud Apoyo Dx: TOMOGRAFIA COMPUTADA EN RECONSTRUCCION TRIDIMENSIONAL

**Obs: HOMBRO IZQUIERDO

MEDICAMENTO RE FORMULADO: DIPIRONA MAGNESICA 2G/5 ML SOLUCION INYECTABLE 2G/5ML AMPOLLA CUM: 20006845-6 ATC: N02BB02 - LAB.: VITALIS S A C I I AMPOLLA (5) Cada 8 Hora(s), VIA: INTRAVENOSA, CONCENTRACIÓN AMPOLLA, DIAS DE TRATAMIENTO: 1
Revisado: SEBASTIAN MAURICIO CAICEDO HOYOS - 2022-05-01 01:51

01:52

daneraer - DANIELA ERASO ERASO
ESPECIALIDAD: MEDICO GENERAL

Solicitud Apoyo Dx: TOMOGRAFIA COMPUTADA DE MIEMBROS SUPERIORES Y ARTICULACIONES

**Obs: RHOMBRO IZQUIERDO

Solicitud Apoyo Dx: TOMOGRAFIA COMPUTADA DE MIEMBROS SUPERIORES Y ARTICULACIONES

**Obs: RHOMBRO IZQUIERDO

Solicitud Apoyo Dx: TOMOGRAFIA COMPUTADA EN RECONSTRUCCION TRIDIMENSIONAL

**Obs: HOMBRO IZQUIERDO

MEDICAMENTO RE FORMULADO: DIPIRONA MAGNESICA 2G/5 ML SOLUCION INYECTABLE 2G/5ML AMPOLLA CUM: 20006845-6 ATC: N02BB02 - LAB.: VITALIS S A C I I AMPOLLA (5) Cada 8 Hora(s), VIA: INTRAVENOSA, CONCENTRACIÓN AMPOLLA, DIAS DE TRATAMIENTO: 1
Revisado: SEBASTIAN MAURICIO CAICEDO HOYOS - 2022-05-01 03:01

2022-05-01

07:44

clarrahondo - CAROLINA LARRAHONDO GALEANO
ESPECIALIDAD: MEDICO GENERAL

HOSPITALIZACION ORTOPEDIA

DIETA COMUN

TAPON HEPARINIZADO

DIPIRONA MAGNESICA 2G/5 ML SOLUCION INYECTABLE, 1 AMP EV CADA 8 HORAS

ATENCIÓN A REVALORACIÓN CON TAC DE HOMBRO CON RECONSTRUCCIÓN 3D POR ORTOPEDIA
CSV-AC

Revisado: KAREN ELIANA PORTOCARRERO FLOREZ - 2022-05-01 08:36

08:35

ytolivar - YURY TATIANA OLIVAR CAJICA

ESPECIALIDAD: MEDICO GENERAL

MEDICAMENTO FORMULADO: CEFAZOLINA 1G SOLUCION INYECTABLE 1G AMPOLLA CUM: 53704-7 ATC: J01DA04 - LAB.: NO DEFINIDO 2 AMPOLLA (5) Cada 1 Día(s), VIA: INTRAVENOSA, CONCENTRACIÓN AMPOLLA, DIAS DE TRATAMIENTO: 1
Revisado: KAREN ELIANA PORTOCARRERO FLOREZ - 2022-05-01 08:36

13:19

lvacasgi - IVAN JAVIER CASTAÑEDA GIACOMETTO
ESPECIALIDAD: TRAUMATOLOGO-ORTOPEDISTA

Solicitud Proc Qx: REDUCCIÓN ABIERTA DE FRACTURA CONMINUTA DE TERCIO PROXIMAL HUMERO CON FUSIÓN INTERNA (DISPOSITIVOS DE FUSIÓN U OSTEOSÍNTESIS)

**Obs: --PLACA DE HUMERO PROXIMAL

--TORNILLOS CANULADOS

Revisado: KAREN ELIANA PORTOCARRERO FLOREZ - 2022-05-01 13:20

2022-05-02

16:14

ytolivar - YURY TATIANA OLIVAR CAJICA
ESPECIALIDAD: MEDICO GENERAL

CUIDADOS DE HOSPITALIZACIÓN

DIETA COMUN

TAPON HEPARINIZADO

OMEPRAZOL CAP 20 MG VO AL DIA

LOSARTAN TAB 50 MG VO CADA 12 HORAS***** NUEVO

HIDROCLOROTIAZINA TAB 25 MG VO AL DIA***** NUEVO

DIPIRONA MAGNESICA 2G/5 ML SOLUCION INYECTABLE, 1 AMP EV CADA 8 HORAS

TRAMADOL AMP 50 MG SC CADA 8 HOAS SI DOLOR INTENSO

CONTROL DE SIGNOS VITALES

SEGUIMIENTO ORTOPEDIA

AVISAR CAMBIOS

GRACIAS

MEDICAMENTO FORMULADO: LOSARTAN 50MG TABLETAS RECUBIERTAS 50MG TABLETA CUM: 19932984-12 ATC: C09CA01 - LAB.: AMERICAN GENERICS 1 TABLETA (5) Cada 12 Hora(s), VIA: ORAL, CONCENTRACIÓN 50 MG, DIAS DE TRATAMIENTO: 1

MEDICAMENTO FORMULADO: HIDROCLOROTIAZIDA 25 MG TABLETAS 25MG TABLETA CUM: 212764-10 ATC: C03AA03 - LAB.: GENFAR 1 TABLETA (5) Cada 1 Día(s), VIA: ORAL, CONCENTRACIÓN 25 MG, DIAS DE TRATAMIENTO: 1

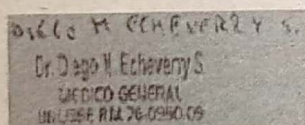
MEDICAMENTO FORMULADO: TRAMADOL CLORHIDRATO 50MG SOLUCION INYECTABLE 50MG/ML AMPOLLA CUM:

	20001615-2 ATC: N02AX02 - LAB.: PROCAPS S.A. 1 AMPOLLA (S) Cada 8 Hora(s), VIA: SUBCUTANEA, CONCENTRACIÓN 0 AMPOLLA, DIAS DE TRATAMIENTO: 1 Revisado: KAREN ELIANA PORTOCARRERO FLOREZ - 2022-05-03 00:13
2022-05-03	<p>02:18 lylopez - LEIDY YOHANA LOPEZ ESPECIALIDAD: MEDICO GENERAL Solicitud Apoyo Dx: ANTICUERPOS IRREGULARES DETECCION (COOMBS INDIRECTO RASTREO ANTICUERPOS IRREGULARES PRUEBA DE ANTIGLOBULINA INDIRECTA ESCRUTINIO DE ANTICUERPOS IRREGULARES) POR MICROTECNICA **Obs: RESERVAR 2 UI G,R Solicitud Apoyo Dx: HEMOCLASIFICACION SISTEMA Rh [ANTIGENO Rh D] POR MICROTECNICA **Obs: RESERVAR 2 UI G,R Solicitud Apoyo Dx: HEMOCLASIFICACION SISTEMA ABO DIRECTA [HEMOCLASIFICACION GLOBULAR] POR MICROTECNICA **Obs: RESERVAR 2 UI G,R Solicitud Apoyo Dx: HEMOCLASIFICACION SISTEMA ABO INVERSA [HEMOCLASIFICACION SERICA] POR MICROTECNICA **Obs: RESERVAR 2 UI G,R Solicitud Apoyo Dx: PRUEBA CRUZADA MAYOR ERITROCITARIA POR MICROTECNICA **Obs: RESERVAR 2 UI G,R Revisado: KAREN ELIANA PORTOCARRERO FLOREZ - 2022-05-03 02:28</p> <p>10:13 sebhurmu - SEBASTIAN HURTADO MUÑOZ ESPECIALIDAD: TRAUMATOLOGO-ORTOPEDISTA Solicitud Interconsulta por: ANESTESIOLOGO **Obs: VALORACION PRE-QX Revisado: LUCY DAYANA GARCIA PALACIO - 2022-05-03 13:09</p> <p>12:24 clarrahondo - CAROLINA LARRAHONDO GALEANO ESPECIALIDAD: MEDICO GENERAL CUIDADOS DE HOSPITALIZACION DIETA COMUN TAPON HEPARINIZADO OMEPRAZOL CAP 20 MG VO AL DIA LOSARTAN TAB 50 MG VO CADA 12 HORAS* HIDROCLOROTIRAZINA TAB 25 MG VO AL DIA* DIPIRONA MAGNESICA 2G/5 ML SOLUCION INYECTABLE, 1 AMP EV CADA 8 HORAS TRAMADOL AMP 50 MG SC CADA 8 HOAS SI DOLOR INTENSO CONTROL DE SIGNOS VITALES SEGUIMIENTO ORTOPEDIA AVISAR CAMBIOS GRACIAS Revisado: LUCY DAYANA GARCIA PALACIO - 2022-05-03 13:09</p> <p>14:28 sebhurmu - SEBASTIAN HURTADO MUÑOZ ESPECIALIDAD: TRAUMATOLOGO-ORTOPEDISTA Solicitud Proc Qx: REEMPLAZO PROTESICO PRIMARIO TOTAL DE HOMBRO **Obs: PROTESIS REVERSA VS PROTESIS PRIMARIA TIPO TURON Solicitud Proc Qx: REEMPLAZO PROTESICO PRIMARIO TOTAL DE HOMBRO **Obs: PROTESIS REVERSA VS PROTESIS PRIMARIA TIPO TURON Solicitud Proc Qx: LIGAMENTORRAFIA O REINSERCIÓN DE LIGAMENTOS VIA ABIERTA **Obs: Solicitud Proc Qx: REEMPLAZO PROTESICO PRIMARIO TOTAL DE HOMBRO **Obs: PROTESIS REVERSA VS PROTESIS PRIMARIA TIPO TURON Solicitud Proc Qx: LIGAMENTORRAFIA O REINSERCIÓN DE LIGAMENTOS VIA ABIERTA **Obs: Revisado: LUCY DAYANA GARCIA PALACIO - 2022-05-03 17:35</p>
2022-05-04	<p>04:08 gdguerrero - GERMAN DAVID GUERRERO GOMEZ ESPECIALIDAD: MEDICO GENERAL CUIDADOS DE HOSPITALIZACION DIETA COMUN TAPON HEPARINIZADO OMEPRAZOL CAP 20 MG VO AL DIA LOSARTAN TAB 50 MG VO CADA 12 HORAS HIDROCLOROTIRAZINA TAB 25 MG VO AL DIA DIPIRONA MAGNESICA 2G/5 ML SOLUCION INYECTABLE, 1 AMP EV CADA 8 HORAS TRAMADOL AMP 50 MG SC CADA 8 HOAS ***SI DOLOR INTENSO*** CONTROL DE SIGNOS VITALES SEGUIMIENTO ORTOPEDIA AVISAR CAMBIOS GRACIAS Revisado: MARIA CAMILA RAMIREZ SANCHEZ - 2022-05-04 00:07</p> <p>10:35 dmecheverry - DIEGO MAURICIO ECHEVERRY SALAS ESPECIALIDAD: MEDICO GENERAL</p>

	<p>CUIDADOS DE HOSPITALIZACION DIETA COMUN TAPON HEPARINIZADO OMEPRAZOL CAP 20 MG VO AL DIA LOSARTAN TAB 50 MG VO CADA 12 HORAS HIDROCLOROTIRAZINA TAB 25 MG VO AL DIA DIPIRONA MAGNESICA 2G/5 ML SOLUCION INYECTABLE, 1 AMP EV CADA 8 HORAS TRAMADOL AMP 50 MG SC CADA 8 HOAS ***SI DOLOR INTENSO*** CONTROL DE SIGNOS VITALES SEGUIMIENTO ORTOPEDIA AVISAR CAMBIOS GRACIAS Revisado: KAREN ELIANA PORTOCARRERO FLOREZ - 2022-05-04 11:41</p>
2022-05-05	<p>00:33 ytolivar - YURY TATIANA OLIVAR CAJICA ESPECIALIDAD: MEDICO GENERAL CUIDADOS DE HOSPITALIZACION DIETA COMUN TAPON HEPARINIZADO OMEPRAZOL CAP 20 MG VO AL DIA LOSARTAN TAB 50 MG VO CADA 12 HORAS HIDROCLOROTIRAZINA TAB 25 MG VO AL DIA DIPIRONA MAGNESICA 2G/5 ML SOLUCION INYECTABLE, 1 AMP EV CADA 8 HORAS TRAMADOL AMP 50 MG SC CADA 8 HOAS ***SI DOLOR INTENSO*** CONTROL DE SIGNOS VITALES SEGUIMIENTO ORTOPEDIA AVISAR CAMBIOS GRACIAS Revisado: MONICA YAMILE ROSERO ORBES - 2022-05-05 02:55</p> <p>07:48 dmecheverry - DIEGO MAURICIO ECHEVERRY SALAS ESPECIALIDAD: MEDICO GENERAL Solicitud Apoyo Dx: RADIOGRAFIA DE COLUMNA CERVICAL Revisado: MONICA YAMILE ROSERO ORBES - 2022-05-05 12:29</p> <p>19:19 dmecheverry - DIEGO MAURICIO ECHEVERRY SALAS ESPECIALIDAD: MEDICO GENERAL Solicitud Apoyo Dx: TIEMPO DE PROTROMBINA [TP] Solicitud Apoyo Dx: TIEMPO DE TROMBOPLASTINA PARCIAL [TTP] Solicitud Apoyo Dx: HEMOGRAMA IV (HEMOGLOBINA HEMATOCRITO RECUENTO DE ERITROCITOS INDICES ERITROCITARIOS LEUCOGRAMA RECUENTO DE PLAQUETAS INDICES PLAQUETARIOS Y MORFOLOGIA ELECTRONICA E HISTOGRAMA) AUTOMATIZADO Solicitud Apoyo Dx: CLORO Solicitud Apoyo Dx: NITROGENO UREICO Solicitud Apoyo Dx: CREATININA EN SUERO U OTROS FLUIDOS Solicitud Apoyo Dx: SODIO EN SUERO U OTROS FLUIDOS Solicitud Apoyo Dx: POTASIO EN SUERO U OTROS FLUIDOS Revisado: KAREN ELIANA PORTOCARRERO FLOREZ - 2022-05-05 21:03</p> <p>20:39 dmecheverry - DIEGO MAURICIO ECHEVERRY SALAS ESPECIALIDAD: MEDICO GENERAL INMOVILIZACION CON COLLAR CERVICAL TALLA M Revisado: KAREN ELIANA PORTOCARRERO FLOREZ - 2022-05-05 21:03</p>
2022-05-06	<p>12:07 ytolivar - YURY TATIANA OLIVAR CAJICA ESPECIALIDAD: MEDICO GENERAL CUIDADOS DE HOSPITALIZACION DIETA COMUN TAPON HEPARINIZADO OMEPRAZOL CAP 20 MG VO AL DIA LOSARTAN TAB 50 MG VO CADA 12 HORAS HIDROCLOROTIRAZINA TAB 25 MG VO AL DIA DIPIRONA MAGNESICA 2G/5 ML SOLUCION INYECTABLE, 1 AMP EV CADA 8 HORAS TRAMADOL AMP 50 MG SC CADA 8 HOAS ***SI DOLOR INTENSO*** CONTROL DE SIGNOS VITALES SEGUIMIENTO ORTOPEDIA AVISAR CAMBIOS GRACIAS Revisado: LINA GISELY CASTAÑO MARTINEZ - 2022-05-06 16:20</p> <p>16:28 hanlsbo - HANSEL STEVEN LIS BOLAÑOS ESPECIALIDAD: ANESTESIOLOGO MEDICAMENTO FORMULADO: FENTANILO 0.5 MG/10 ML SOLUCION INYECTABLE 0.5MG/10ML AMPOLLA CUM: 19931880-18 ATC: N01AH01 - LAB.: NO DEFINIDO 1 AMPOLLA (S) Dosis Unica, VIA: INTRAVENOSA, CONCENTRACIÓN MILILITRO, DIAS DE TRATAMIENTO: 1 MEDICAMENTO FORMULADO: REMIFENTANILO 2MG (ULTIVA) 2MG AMPOLLA CUM: 209803-1 - LAB.: NO DEFINIDO 1 AMPOLLA (S) Dosis Unica, VIA: INTRAVENOSA, CONCENTRACIÓN AMPOLLA, DIAS DE TRATAMIENTO: 1 Revisado: LINA GISELY CASTAÑO MARTINEZ - 2022-05-06 17:31</p>

17:06	cmendez - CARLOS HERNAN MENDEZ DAZA ESPECIALIDAD: TRAUMATOLOGO-ORTOPEDISTA Solicitud Apoyo Dx: RADIOGRAFIA DE HOMBRO **Obs: RX AP Y LATERAL DE HOMBRO DERECHO Revisado: LINA GISELY CASTAÑO MARTINEZ - 2022-05-06 17:32
22:34	dmechevery - DIEGO MAURICIO ECHEVERRY SALAS ESPECIALIDAD: MEDICO GENERAL CUIDADOS DE HOSPITALIZACION DIETA COMUN TAPON HEPARINIZADO OMEPRAZOL CAP 20 MG VO AL DIA AMPICILINA SULBACTAM 3GRS EV CADA 6 HORAS LOSARTAN TAB 50 MG VO CADA 12 HORAS HIDROCLOROTIAZINA TAB 25 MG VO AL DIA DIPIRONA MAGNESICA 2G/5 ML SOLUCION INYECTABLE, 1 AMP EV CADA 8 HORAS TRAMADOL AMP 50 MG SC CADA 8 HOAS ***SI DOLOR INTENSO*** CONTROL DE SIGNOS VITALES SEGUIMIENTO ORTOPEDIA AVISAR CAMBIOS GRACIAS Revisado: KAREN ELIANA PORTOCARRERO FLOREZ - 2022-05-06 23:04
2022-05-07	02:59 dmechevery - DIEGO MAURICIO ECHEVERRY SALAS ESPECIALIDAD: MEDICO GENERAL CUIDADOS DE HOSPITALIZACION DIETA COMUN TAPON HEPARINIZADO OMEPRAZOL CAP 20 MG VO AL DIA AMPICILINA SULBACTAM 3GRS EV CADA 6 HORAS LOSARTAN TAB 50 MG VO CADA 12 HORAS HIDROCLOROTIAZINA TAB 25 MG VO AL DIA DIPIRONA MAGNESICA 2G/5 ML SOLUCION INYECTABLE, 1 AMP EV CADA 8 HORAS TRAMADOL AMP 50 MG SC CADA 8 HOAS ***SI DOLOR INTENSO*** CONTROL DE SIGNOS VITALES SEGUIMIENTO ORTOPEDIA AVISAR CAMBIOS GRACIAS Revisado: KAREN ELIANA PORTOCARRERO FLOREZ - 2022-05-07 03:38
2022-05-08	12:17 dmechevery - DIEGO MAURICIO ECHEVERRY SALAS ESPECIALIDAD: MEDICO GENERAL Solicitud Proc No Qx: 890280-CONSULTA DE PRIMERA VEZ POR ESPECIALISTA EN ORTOPEDIA Y TRAUMATOLOGIA Solicitud Apoyo Dx: RETIRO DE SUTURA EN PIEL O TEJIDO CELULAR SUBCUTANEO SOD **Obs: RETIRO DE SUTURA EN 15 DIAS Solicitud Apoyo Dx: TERAPIA FISICA INTEGRAL **Obs: TERAPIA FISICA 3 VECES POR SEMANA #12 AL MES Revisado: MARIA CAMILA RAMIREZ SANCHEZ - 2022-05-08 12:30


NO HAY RESULTADOS DE EXAMEN FISICO



PROFESIONAL : DIEGO MAURICIO ECHEVERRY SALAS
CC - 14621335 - T.P 76095009
ESPECIALIDAD - MEDICO GENERAL

Imprimió MARICELA HERNANDEZ RIVERA - marherri

Fecha Impresión: 2022/5/17 - 07:26:38



I.A.M.S.A.S.
INMEDIATA ASISTENCIA MÉDICA
NIT: 900716924-9
CEL: 3155605009

PLACA: DCN 242 MOVIL: 002 TURNO: N FECHA: 30 04 2022

DATOS DEL PACIENTE:

NOMBRES: Andres Mauricio Sacedo Rodriguez FECHA NACIMIENTO: 23 01 1979

DOCUMENTO: CC T.I. R.C. 94532253 EDAD: 42 SEXO: M EPS: Contrato

DIRECCION: Calle 10 #24-79 BARRIO: Col Seguros CIUDAD: Cali

TELEFONO: 3074516066

MOTIVO ATENCION: ACCIDENTE DE TRANSITO ☒ ENFERMEDAD GENERAL ☐

CONDUCTOR ☒ OCUPANTE ☐ PEATON ☐ CICLISTA ☐ CINEMATICA ☒ Caída de Moto

ANTECEDENTES PERSONALES:

ALERGIAS: Nega CX RECIENTES Hipertension MEDICAMENTOS: Lasatan H.P.

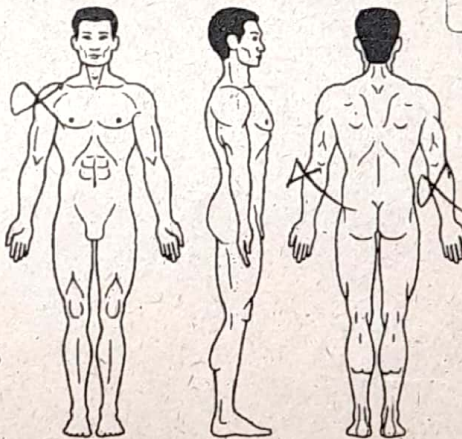
DATOS DEL SERVICIO SOAT: ☒ URBANA: ☐ RURAL: ☐ ORIGEN CLINICO: Calle 10 Carrera 32

H/M: 22/28 H/M: 23/100 SERV. SOCIAL ☐ TAB: ☒ TAM: ☐ TRASLADO A: Colombia

SIGNOS VITALES: HORA: 22:30 T/A: 120/80 FC: 70 FR: 20 S.O2: 98% GLASGOW: 15/15

HALLAZGOS; OBSERVACIONES Y POSIBLE DIAGNOSTICO:

Paciente masculino de 42 años de edad en calidad de conductor de motocicleta de placa PK45D el cual refiere que pierde el control y cae por trece en la vía al examen físico presenta herida miembro superior derecho hombro, brazo, antebrazo y muñeca, herida abierta y lacerada.



PROCEDIMIENTOS REALIZADOS

OXIGENO: ☐ RCCP: ☐ VENDAJE: ☐ INMOVILIZACION: ☐ LIQUIDOS: ☐ COLLAR CERVICAL: ☐ QUIRÚRGICO: ☐

DATOS DEL VEHICULO: MOTO ☒ CARRO ☐ ASEGURADORA: Mundial

PLACA: PK45D NUMERO DE POLIZA: 82099372600599346

CONDUCTOR: John Diaz C.C. 14391673

PARAMEDICO: Carolina Melo

FIRMA Y SELLO MEDICO

ADMISIONES

SELLO ENTIDAD QUE RECIBE

TRIAGE



RESUMEN EPICRISIS

PACIENTE: ANDRÉS MAURICIO SAUCEDO RODRIGUEZ		IDENTIFICACION: CC 94532253	HC: 94532253 - CC
FECHA DE NACIMIENTO: 23/11/1979	EDAD: 43 Años	SEXO: M	TIPO AFILIADO: Contribuyente
RESIDENCIA: CALLE 10 24 79		VALLE DEL CAUCA-CALI	TELÉFONO: 3014515085
NOMBRE ACOMPAÑANTE:		PARENTESCO:	TELÉFONO:
FECHA INGRESO: 30/04/2022 11:21 PM		FECHA EGRESO: 08/05/2022 09:46 AM	
DEPARTAMENTO: H11000		CAMA: 1019E	
HOSPITALIZACIÓN: 10 PISO		SERVICIO: HOSPITALARIO	
CLIENTE: COMFENALCO EPS		PLAN: COMFENALCO EPS CONTRIBUTIVO 2022	

FECHA	MOTIVOS DE CONSULTA Y ENFERMEDAD ACTUAL
2022-04-30	<p>23:39 daneraer - DANIELA ERASO ERASO</p> <p>MOTIVO DE CONSULTA: "ACCIDENTE DE TRANSITO"</p> <p>ENFERMEDAD ACTUAL: PACIENTE DE 43 AÑOS VICTIMA DE ACCIDENTE DE TRANSITO ES TRAIDOO POR PERSONAL AMH REFIERE DOLOR DE INTENSIDAD 9/10 Y LIMITACION FUNCIONAL A NIVEL DE HOMBRO Y CODO IZQUIERDO, ADENAS TCE LEVE, PACIENTE SOMNOLENTO CON GLASGOW 15/15, NIEGA TRAUMA EN OTRAS PARTES DEL CUERPO</p> <p>PROTOCOLO COVID-19: ZHA PRESENTADO TOS, FIEBRE, ODINOFAGIA, DIFICULTAD PARA RESPIRAR, ANOSMIA, AGEUSIA? NIEGA. ZHA ESTADO EN CONTACTO CON PERSONAS QUE PRESENTEN LOS SINTOMAS MENCIONADOS ANTERIORMENTE? NIEGA ZHA ESTADO EN CONTACTO CON PERSONAS POSITIVAS PARA COVID-19? NIEGA ZES TRABAJADOR DE LA SALUD? NIEGA.</p> <p>PROTOCOLO CONTACTO COVID-19: SE VALORA PACIENTE CON EPP COMPLETOS (GORRO, TAPABOCAS N95, POLAINAS, GUANTES, BATA MANGA PUNO, GAFAS) CON LAVADO DE MANOS ANTES Y DESPUES DE VALORAR EL PACIENTE, SIGUIENDO PROTOCOLOS ESTABLECIDOS POR MIN SALUD E INSTITUCIONALES.</p> <p>ANTECEDENTES: FAMILIARES: NIEGA QUIRURGICOS: NIEGA HOSPITALIZACIONES: NIEGA PATOLOGICOS: HTA FARMACOLOGICOS: LOSARTAN 50 MG CADA 12 HORAS, HCTZ 25 MG DIA ALERGIAS: NIEGA</p>

DIAGNOSTICOS DE INGRESO ASIGNADOS				
CODIGO	DIAGNOSTICO DE INGRESO	ESTADO	OBSERVACION	USUARIO
T07X	Traumatismos múltiples - no especificados			DANIELA ERASO ERASO

MOTIVO DE SALIDA Y RECOMENDACIONES	
2022-04-30 23:55	<p>PROFESIONAL: daneraer - DANIELA ERASO ERASO</p> <p>ESPECIALIDAD: MEDICO GENERAL</p> <p>***INGRESO A URGENCIAS**</p> <p>ANDRÉS SAUCEDO 43 AÑOS CC: 94532253</p> <p>"ACCIDENTE DE TRANSITO" ENFERMEDAD ACTUAL: PACIENTE DE 43 AÑOS VICTIMA DE ACCIDENTE DE TRANSITO ES TRAIDOO POR PERSONAL AMH REFIERE DOLOR DE INTENSIDAD 9/10 Y LIMITACION FUNCIONAL A NIVEL DE HOMBRO Y CODO IZQUIERDO, ADENAS TCE LEVE, PACIENTE SOMNOLENTO CON GLASGOW 15/15, NIEGA TRAUMA EN OTRAS PARTES DEL CUERPO</p> <p>PROTOCOLO COVID-19:</p>

UNA PRESENTADO TOS, FIEBRE, ODINOFAGIA, DIFICULTAD PARA RESPIRAR, ANOSMIA, AGEUSIA? NIEGA.
UNA ESTADO EN CONTACTO CON PERSONAS QUE PRESENTEN LOS SINTOMAS MENCIONADOS ANTERIORMENTE? NIEGA
UNA ESTADO EN CONTACTO CON PERSONAS POSITIVAS PARA COVID-19? NIEGA
ZES TRABAJADOR DE LA SALUD? NIEGA.

PROTOCOLO CONTACTO COVID-19:
SE VALORA PACIENTE CON EPP COMPLETOS (GORRO, TAPABOCAS N95, POLAINAS, GUANTES, BATA MANGA PUNO, GAFAS) CON LAVADO DE MANOS ANTES Y DESPUES DE VALORAR EL PACIENTE, SIGUIENDO PROTOCOLOS ESTABLECIDOS POR MIN SALUD E INSTITUCIONALES.

ANTECEDENTES:
FAMILIARES: NIEGA
QUIRURGICOS: NIEGA
HOSPITALIZACIONES: NIEGA
PATOLOGICOS: HTA
FARMACOLOGICOS: LOSARTAN 50 MG CADA 12 HORAS, HCTZ 25 MG DIA
ALERGIAS: NIEGA

EXAMEN FISICO: PACIENTE, CONSCIENTE ALERTA, ORIENTADO.
SIGNOS VITALES: PA: 103/70 FC: 85 FR: 18, TEMP: 36.5 S02: 98 %
CAROTID Y CUELLO: NORMOCERFALA, PUPILAS ISOCORICAS NORMOREACTIVAS A LA LUZ
COR: MUCOSAS HUMEDAS
PULMONES: BUENOS CARDIACOS RITMICOS SIN SOPLOS, PULMONES BIEN VENTILADOS, NO SIGNOS DE DIFICULTAD RESPIRATORIA.
ABDOMEN: ABI BLANDO DEPRESIBLE, SIN MASA NI MEGALIAS, SIN DOLOR A LA PALPACION SIN SIGNOS DE IRRITACION PERITONEAL.
EXTREMIDADES: DOLOR DE INTENSIDAD 9/10 Y LIMITACION FUNCIONAL A NIVEL DE HOMBRO Y CODO IZQUIERDO
NEUROLOGICO: GLASGOW 15/15

ANALISIS:
PACIENTE DE 43 AÑOS VICTIMA DE ACCIDENTE DE TRANSITO, PRESENTA TRAUMA EN HOMBRO Y CODO IZQUIERDO, CON DOLOR EDEMA Y LIMITACION FUNCIONAL, ADENAS TCE LEVE, PACIENTE AL INGRESO: SOMNOLENTO, POR LO QUE SE INDICA TOMA DE ESTUDIOS DE IMAGEN, MANEJO ANALGESICO, REVALORAR CON RESULTADOS

EN:
1. ACCIDENTE DE TRANSITO
TRAUMA EN HOMBRO IZQUIERDO
TRAUMA EN CODO IZQUIERDO
TCE LEVE CON SIGNOS DE ALARMA

PLAN:
OBSERVACION
ACCESO VENOSO
USO DE CABESTILLO
SOPORINA 2 GR CADA 8 HORAS
DEXAMETASONA 8 MG VIA IM DI
55 TAC DE CRANEO
55 RX DE HOMBRO Y CODO IZQUIERDO
REVALORAR CON RESULTADOS

2022-05-01 07:45 **PROFESIONAL:** daneraer - CAROLINA LARRAMONDO GALZANO **ESPECIALIDAD:** MEDICO GENERAL
/// EVOLUCION INGRESO HOSPITALIZACION PISO 10 ///

ANDRÉS MAURICIO SAUCEDO RODRIGUEZ
EDAD: 43 AÑOS
CC: 94532253
SOAT
FE: 2022-04-30

MOTIVO DE CONSULTA:
"ACCIDENTE DE TRANSITO"

ENFERMEDAD ACTUAL:
PACIENTE DE 43 AÑOS VICTIMA DE ACCIDENTE DE TRANSITO ES TRAIDOO POR PERSONAL AMH REFIERE DOLOR DE INTENSIDAD 9/10 Y LIMITACION FUNCIONAL A NIVEL DE HOMBRO Y CODO IZQUIERDO, ADENAS TCE LEVE, PACIENTE SOMNOLENTO CON GLASGOW 15/15, NIEGA TRAUMA EN OTRAS PARTES DEL CUERPO

ANTECEDENTES:
FAMILIARES: NIEGA
QUIRURGICOS: NIEGA
HOSPITALIZACIONES: NIEGA
PATOLOGICOS: HTA
FARMACOLOGICOS: LOSARTAN 50 MG CADA 12 HORAS, HCTZ 25 MG DIA
ALERGIAS: NIEGA

PACIENTE TRANQUILIZADO, TOLERANDO OO AMBIENTE, NEURAL, CON PA: 90/60, FC: 110, FR: 18, TEMP: 36.5 S02: 92.00%, AL EXAMEN FISICO CON CAROTID NORMOCERFALA, SIN USHONES, PUPILAS ISOCORICAS, REACTIVAS A LA LUZ, ESCLERAS ANICTERICAS, CORUENTON ROSADO, MUCOSAS HUMEDAS, CUELLO: NIWA, NO DOLOR, NO MASA, NO INHURGITACION YUGULAR, TORAX: NORMOCORVADO, SIN TRAUMA, C/R: BUENOS CARDIACOS REGULARES, NO SOPLOS, CAMPUS PULMONARES CON MURMULLO VESICULAR PRESENTES, SIN SOBRESANGUINADO, ABDOMEN: BLANDO, NO DOLOR, NO MASA, NO MEGALIAS, NO IRRITACION PERITONEAL, EXTREMIDADES: BIENES, NO EDEMA, PULSOS PRESENTES, BIEN LEVADO CABILAR, INMOVILIZAN CON CABESTILLO MIEMBRO SUPERIOR

DERECHO, DOLOR A LA MOVILIDAD DE HOMBRO DERECHO, SNC: ALERTA, ORIENTACIÓN EN TLP, GLASGOW 15/15, SIN COMPROMISO SENSITIVO O MOTOR.

PROTOCOLO COVID - 19

- HA VIAJADO EN LOS ÚLTIMOS 14 DÍAS EN ÁREAS DE CIRCULACIÓN DE NUEVO VIRUS COVID-19: NIEGA
- HA ESTADO EN CONTACTO ESTRECHO CON PACIENTES CONFIRMADOS PARA COVID-19: NIEGA
- TRABAJADOR DE LA SALUD Y/O PERSONAL DEL ÁMBITO HOSPITALARIO QUE HAYA TENIDO CONTACTO ESTRECHO CON PACIENTE SOSPECHOSO O CONFIRMADO DE COVID-19: NIEGA
- HA ESTADO EN CONTACTO ESTRECHO CON CASO PROBABLE O CONFIRMADO: NIEGA
- HA TENIDO FIEBRE T° MAYOR 38 GRADOS: NIEGA
- HA TENIDO LOS SIGUIENTES SÍNTOMAS: FIEBRE, TOS SECA, CEFALEA, DIFICULTAD PARA RESPIRAR, ODINOFAGIA, DOLOR ARTICULAR, DOLOR EN EL PECHO: NIEGA

SE UTILIZARON LOS ELEMENTOS DE PROTECCIÓN PERSONAL Y BIOSEGURIDAD GARANTIZANDO LA SEGURIDAD DEL PACIENTE Y DE TODOS LOS PRESENTES.

***** PARACLÍNICOS:**

-01-05-2022:

INR: 1.06 PT: 15.1 PTT: 27.7 CH: LEU: 16.84 NEU: 89.4% HGB: 15.1 HCT: 44.8 PLT: 315.000

***** IMÁGENES:**

P/ R TAC DE CRÁNEO SIMPLE

P/ R RX CODO DERECHO

P/ R RX HOMBRO DERECHO CON RECONSTRUCCIÓN 3D

DX:

ANÁLISIS:

PACIENTE DE 43 AÑOS VÍCTIMA DE ACCIDENTE DE TRANSITO, PRESENTA TRAUMA EN HOMBRO Y CODO DERECHO, CON DOLOR EDEMA Y LIMITACIÓN FUNCIONAL, ADEMÁS TCE LEVE, PACIENTE AL INGRESO SOMNOLIENTO, POR LO QUE SE INDICA TOMA DE ESTUDIOS DE IMAGEN, MANEJO ANALGESICO, CON IMÁGENES DIAGNOSTICAS SE SOLICITA VALORACIÓN POR ORTOPEDIA, AL EF HEMODINÁMICAMENTE ESTABLE ALERTA CON DOLOR Y LIMITACIÓN EN HOMBRO DERECHO, SE REVISÓ RADIOGRAFÍA CON FX DE CABEZA HUMERAL DERECHA, SE INDICA HOSPITALIZAR PACIENTE CON ANALGESIA IV, INMOVILIZAR CON CABESTRILLO Y SE SOLICITA TOMOGRAFÍA CON RECONSTRUCCIÓN 3D PARA MEJORAR CARACTERIZACIÓN DE LESIÓN Y CON ESTO DEFINIR ABORDAJE QUIRÚRGICO, POR LO CUAL INGRESA A SALA DE HOSPITALIZACIÓN TRANQUILO, CON CONTROL DE DOLOR, NIEGA FIEBRE, EMESIS, DISNEA, DOLOR TORÁCICO O PRECORDIAL, SÍNTOMAS URINARIOS GASTROINTESTINALES, SIN MÁS ASOCIADOS, POR LO CUAL SE CONTINÚA IGUAL PLAN DE MANEJO MÉDICO, ATENTOS A NUEVAS CONDUCTAS POR ORTOPEDIA CON TOMOGRAFÍA. SE EXPLICA A PACIENTE, ENTIENDE Y ACEPTA

PLAN:

HOSPITALIZACIÓN ORTOPEDIA

DIETA COMÚN

TAPON HEPARINIZADO

DIPIRONA MAGNÉSICA 2G/5 ML SOLUCIÓN INYECTABLE, 1 AMP EV CADA 8 HORAS

ATENTOS A REEVALUACIÓN CON TAC DE HOMBRO CON RECONSTRUCCIÓN 3D POR ORTOPEDIA

CSV-AC

2022-05-01 08:38 | **PROFESIONAL:** ytollivar - YURY TATIANA OLIVAR CAJICA | **ESPECIALIDAD:** MEDICO GENERAL

1. ACCIDENTE DE TRANSITO

- TRAUMA EN HOMBRO IZQUIERDO

- FX CABEZA HUMERAL

- TRAUMA EN CODO IZQUIERDO

- TCE LEVE CON SIGNOS DE ALARMA

2022-05-01 16:02 | **PROFESIONAL:** ytollivar - YURY TATIANA OLIVAR CAJICA | **ESPECIALIDAD:** MEDICO GENERAL

-01/05/2022

TAC DE HOMBRO DERECHO

HALLAZGOS:

Se identifica fractura conminuta y marcadamente desplazada comprometiendo cabeza humeral, troncanter mayor y menor y cuello quirúrgico del humero con subluxación de articulación glenohumeral.

No se observan otros trazos de fractura.

No se observan lesiones líticas o blásticas.

Articulación acromioclavicular de morfología normal.

Hay cambios inflamatorios en los tejidos blandos adyacentes al foco de fractura.

OPINIÓN:

1. FRACTURA CONMINUTA Y MARCADAMENTE DESPLAZADA COMPROMETIENDO CABEZA HUMERAL, TROCÁTER MAYOR Y MENOR Y CUELLO QUIRÚRGICO DEL HÚMERO ASOCIADA A SUBLUXACIÓN DE LA ARTICULACIÓN GLENOHUMERAL DERECHA.
2. CAMBIOS INFLAMATORIOS EN LOS TEJIDOS BLANDOS ADYACENTES AL FOCO DE FRACTURA.

RX DE HOMBRO DERECHO

Hay fractura conminuta y marcadamente desplazada comprometiendo tuberosidad mayor, menor y cuello quirúrgico del humero.

No se identifican otros trazos desplazados de fractura.

Hay aparente alteración en la relación articular glenohumeral.

Articulación acromioclavicular de morfología normal.

RX CODO IZQUIERDO

Estructuras óseas evaluadas presentan densidad, contornos y patrón trabecular normal.

No se observan lesiones líticas o blásticas.
No se identifican trazos desplazados de fractura.
Relaciones articulares evaluadas aparentemente conservadas.

TAC DE CRÁNEO SIMPLE

HALLAZGOS

Sistema ventricular: Tamaño y configuración normal. Guarda proporción con la profundidad del espacio sub-aracnoideo.

Línea media: Central

Cisternas basales: Preservadas.

Parénquima cerebral: Adecuada diferenciación sustancia gris-sustancia blanca, sin imágenes que sugieran isquemia establecida en territorios principales.

No se observan colecciones extra-axiales, ni signos de hemorragia sub-aracnoidea.

En lo visualizado, órbitas, senos paranasales y mastoides de aspecto usual.

OPINIÓN:

1. NO SE IDENTIFICAN LESIONES TRAUMÁTICAS INTRACRANEANAS EN EL PRESENTE ESTUDIO.

2022-05-01 16:04 | **PROFESIONAL:** ytollivar - YURY TATIANA OLIVAR CAJICA | **ESPECIALIDAD:** MEDICO GENERAL

** NOTA MEDICA **

ORTOPEDIA DA INDICACION DE: REDUCCION ABIERTA DE FRACTURA CONMINUTA DE TERCIO PROXIMAL HUMERO CON FIJACION INTERNA (DISPOSITIVOS DE FIJACION U OSTEOSINTESIS) --PLACA DE HUMERO PROXIMAL --TORNILLOS CANULADOS

ATENTOS A REALIZACIÓN DE PROCEDIMIENTO.

2022-05-02 11:45 | **PROFESIONAL:** ytollivar - YURY TATIANA OLIVAR CAJICA | **ESPECIALIDAD:** MEDICO GENERAL

** NOTA MEDICA **

SE COMENTA PACIENTE CON DR MUÑOZ, CX DE MIEMBRO SUPERIOR, CONSIDERA POR EDAD Y TIPO DE FRACTURA, EXISTE RIESGO DE NECROSIS DE CABEZA, PERO QUE MANEJO INICIAL DEBE REALIZARSE CON OSTEOSINTESIS- RAFI CON PLACA DE HUMERO PROXIMAL POR ORTOPEDIA GENERAL

Y EN CASO DE PRESENTAR COMPLICACIONES COMO NECROSIS, SE DEBERA MANEJAR POR CONSULTA EXTERNA POR ESPECIALIDAD.

SE CIERRA IC:

2022-05-02 16:13 | **PROFESIONAL:** ytollivar - YURY TATIANA OLIVAR CAJICA | **ESPECIALIDAD:** MEDICO GENERAL

// EVOLUCIÓN HOSPITALIZACIÓN PISO 10 //

ANDRES MAURICIO SAUCEDO RODRIGUEZ

EDAD: 43 AÑOS

CC: 94532253

SOAT

FI: 2022-04-30

IDX:

1. ACCIDENTE DE TRANSITO

1.1 TRAUMA EN HOMBRO IZQUIERDO

-FX COMPLEJA CABEZA HUMERAL

1.2 TRAUMA EN CODO IZQUIERDO

1.3 TCE LEVE CON SIGNOS DE ALARMA

2. HTA X HC

ANTECEDENTES:

FAMILIARES: NIEGA

QUIRÚRGICOS: NIEGA

HOSPITALIZACIONES: NIEGA

PATOLÓGICOS: HTA

FARMACOLÓGICOS: LOSARTAN 50 MG CADA 12 HORAS, HCTZ 25 MG DIA

ALERGIAS: NIEGA

SUBJETIVO: PACIENTE REFIERE PASA BUENA NOCHE, DIURESIS Y DEPOSICIONES POSITIVAS, NO SÍNTOMAS DE NOVO.

OBJETIVO:

SIGNOS VITALES: FC 72 FR 19 --- TA 94 / 57 T 36.20 --- SAT 96.00

PACIENTE TRANQUIL, TOLERANDO O2 AMBIENTE, AFEBRIL,

CABEZA: NORMOCEFÁLICA, SIN LESIONES, PUPILAS ISOCÓRICAS, REACTIVAS A LA LUZ, ESCLERAS ANICTÉRICAS, CONJUNTIVAS ROSADAS,

MUCOSAS HIDRATADAS, CUELLO: MÓVIL, NO DOLOR, NO MASAS, NO INGURGITACIÓN YUGULAR, TORAX: NORMOEXPANSIVO, SIN TIRAJES,

C/P: RUIDOS CARDÍACOS REGULARES, NO SOPLOS, CAMPOS PULMONARES CON MURMULLO VESICULAR PRESENTES, SIN SOBREGREGADOS, ABDOMEN: BLANDO, NO DOLOR, NO MASAS, NO MEGALIAS, NO IRRITACIÓN PERITONEAL, EXTREMITADES: MÓVILES,

NO EDEMA, PULSOS PRESENTES, BUEN LLENADO CAPILAR, INMOVILIZAR CON CABESTRILLO MIEMBRO SUPERIOR DERECHO, DOLOR A LA

MOVILIDAD DE HOMBRO DERECHO, SNC: ALERTA, ORIENTACIÓN EN TLP, GLASGOW 15/15, SIN COMPROMISO SENSITIVO O MOTOR.

***** PARACLÍNICOS

-01-05-2022:

INR:1.06 PT:15.1 PTT:27.7
CH: LEU:16.84 NEU%:89.4% HGB:15.1 HCT:44.8 PLT:315.000

***** IMAGENES

-01/05/2022
TAC DE HOMBRO DERECHO
HALLAZGOS:

Se identifica fractura conminuta y marcadamente desplazada comprometiendo cabeza humeral, trocánter mayor y menor y cuello quirúrgico del humero con subluxación de articulación glenohumeral.
No se observan otros trazos de fractura.
No se observan lesiones líticas o blásticas.
Articulación acromioclavicular de morfología normal.
Hay cambios inflamatorios en los tejidos blandos adyacentes al foco de fractura.

OPINIÓN:

1. FRACTURA CONMINUTA Y MARCADAMENTE DESPLAZADA COMPROMETIENDO CABEZA HUMERAL, TROCÁNTER MAYOR Y MENOR Y CUELLO QUIRÚRGICO DEL HÚMERO ASOCIADA A SUBLUXACIÓN DE LA ARTICULACIÓN GLENOHUMERAL DERECHA.
2. CAMBIOS INFLAMATORIOS EN LOS TEJIDOS BLANDOS ADYACENTES AL FOCO DE FRACTURA.

RX DE HOMBRO DERECHO

Hay fractura conminuta y marcadamente desplazada comprometiendo tuberosidad mayor, menor y cuello quirúrgico del humero.
No se identifican otros trazos desplazados de fractura.
Hay aparente alteración en la relación articular glenohumeral.
Articulación acromioclavicular de morfología normal.

RX CODO IZQUIERDO

Estructuras óseas evaluadas presentan densidad, contornos y patrón trabecular normal.
No se observan lesiones líticas o blásticas.
No se identifican trazos desplazados de fractura.
Relaciones articulares evaluadas aparentemente conservadas.

TAC DE CRANEO SIMPLE

HALLAZGOS
Sistema ventricular: Tamaño y configuración normal. Guarda proporción con la profundidad del espacio sub-aracnoideo.
Línea media: Central.
Sistemas basales: Preservados.
Parénquima cerebral: Adecuada diferenciación sustancia gris-sustancia blanca, sin imágenes que sugieran isquemia establecida en territorios principales.
No se observan colecciones extra-axiales, ni signos de hemorragia sub-aracnoidea.
En lo visualizado, órbitas, senos paranasales y mastoides de aspecto usual.

OPINIÓN:

1. NO SE IDENTIFICAN LESIONES TRAUMÁTICAS INTRACRANEANAS EN EL PRESENTE ESTUDIO.

ANÁLISIS:

PACIENTE DE 43 AÑOS VICTIMA DE ACCIDENTE DE TRANSITO, PRESENTA TRAUMA EN HOMBRO Y CODO DERECHO, CON DOLOR EDEMA Y LIMITACION FUNCIONAL, ADEMAS TCE LEVE, PACIENTE AL INGRESO SOMNOLIENTO, REALIZAN TAC DE CRANEO SIN LESIONES INTRACRANEANAS.

RADIOGRAFIA DE MIEMBRO SUPERIOR DERECHO CON HALLAZGO DE FX DE CABEZA HUMERAL DERECHA, SE INMOVILIZA CON CABESTRILLO, PARA MEJOR CARACTERIZACION SE SOLICITA TOMOGRAFIA CON RECONSTRUCCION 3D REPORTANDO FRACTURA CONMINUTA Y MARCADAMENTE DESPLAZADA COMPROMETIENDO CABEZA HUMERAL, TROCÁNTER MAYOR Y MENOR Y CUELLO QUIRÚRGICO DEL HÚMERO ASOCIADA A SUBLUXACIÓN DE LA ARTICULACIÓN GLENOHUMERAL DERECHA. POR LO QUE ORTOPEDIA PASA TURNO PARA RAFI+ MAOS, PROCEDIMIENTO QUE TENIA PROGRAMADO PARA EL DIA DE HOY 02/05/2022 7:00 AM, SIN EMBARGO ORTOPEDIA REvisa IMAGENES CONSIDERA FX COMPLEJA, CONSIDERA REQUIERE VALORACION POR CX DE MIEMBRO SUPERIOR.

SE COMENTA CON DR. MUÑOZ CX DE MIEMBRO SUPERIOR, CONSIDERA POR EDAD Y TIPO DE FRACTURA, EXISTE RIESGO DE NECROSIS DE CABEZA, PERO QUE MANEJO INICIAL DEBE REALIZARSE CON OSTEOSINTESIS- RAFI CON PLACA DE HUMERO PROXIMAL POR ORTOPEDIA GENERAL Y EN CASO DE PRESENTAR COMPLICACIONES COMO NECROSIS, SE DEBERA MANEJAR POR CONSULTA EXTERNA POR ESPECIALIDAD.

SE INFORMA ASISTENCIAL DE ORTOPEDIA, ATENTOS A DEFINIR CONDUCTAS Y REPROGRAMACION QUIRURGICA. HEMODINAMICAMENTE ESTABLE, MODULA DOLOR, NIEGA FIEBRE, EMESIS, DISNEA, SIN MAS ASOCIADOS, POR LO CUAL SE CONTINUA IGUAL PLAN DE MANEJO MEDICO, SE EXPLICA A PACIENTE, ENTIENDE Y ACEPTA

2022-05-03 10:13 PROFESIONAL: sebhurnu - SEBASTIAN HURTADO MUÑOZ ESPECIALIDAD: TRAUMATOLOGO-ORTOPEDISTA

NOTA PRE-QX

PACIENTE MASCULINO DE 43 AÑOS DE EDAD, EN CONTEXTO DE ACCIDENTE DE TRANSITO, QUIEN SUFRE FRACTURA DE CABEZA HUMERAL DERECHA.

SERA LLEVADO A RA+FI DE HUMERO PROXIMAL.

EN EL MOMENTO EN ACEPTABLES CONDICIONES GENERALES.
SIGNOS VITALES ESTABLES.

PLAN:

SE EXPLICA A PACIENTE CLARAMENTE PROCEDIMIENTO RIESGOS Y COMPLICACIONES
SE FIRMAN CONSENTIMIENTOS INFORMADOS
SE PROCEDE PASO A QUIROFANO

2022-05-03 10:18 PROFESIONAL: silramar - SILVIA RAMOS ARROYO ESPECIALIDAD: ANESTESIOLOGO

ANESTESIOLOGIA

PACIENTE MASCULINO DE 43 AÑOS DE EDAD

DIAGNÓSTICO:

1. ACCIDENTE DE TRANSITO
- 1.1 TRAUMA EN HOMBRO IZQUIERDO
- FX COMPLEJA CABEZA HUMERAL
- 1.2 TRAUMA EN CODO IZQUIERDO
- 1.3 TCE LEVE CON SIGNOS DE ALARMA
2. HTA X HC

PROGRAMADO: REDUCCION ABIERTA + OSTEOSINTESIS HUMERO DERECHO

ANTECEDENTES PERSONALES:

-PATOLOGICOS: HTA
-ALERGICOS: NEGADOS
-QUIRURGICOS: HERNIOTOMIA UMBILICAL - AMIGDALECTOMIA
-TOXICOS: NEGADOS

EXAMEN FISICO:

PACIENTE EN BUENAS CONDICIONES GENERALES. DESPIERTO ALERTA
SIGNOS VITALES: FC: 74 LPM TA: 149/70 MMHG SO2: 94%
VIA AEREA: MALLAMPATTI PATL I B/D I
CUELLO: CILINDRICO, SIN IGY.
TORAX: RSCRS SIN SOPLOS
PULMONAR: RUIDOS RESPIRATORIOS PRESENTES EN AMBOS CAMPOS PULMONARES SIN SOBREGREGADOS
ABDOMEN: BLANDO DEPRESIBLE. NO DOLOR A LA PALPACION
EXTREMIDADES: SIN EDEMAS PULSOS ++ LLENADO CAPILAR CONSERVADO. MSD INMOVILIZADO CON CABESTRILLO.
NEUROLOGICO: SIN DEFICIT MOTOR NI SENSITIVO

PARACLINICOS:

HEMOGRAMA LEUCOS 16840 %N 89.4 %L 5.2 HB 15.1 HCTO 44.8 PLAQUETAS 315000
PT 15.1 PTT 27.7 INR 1.06

RIESGO ANESTESICO: ASA 1 NYHA: I/IV LEE BAJO RIESGO

PLAN ANESTESICO SUGERIDO: BLOQUEO SUPRACLAVICULAR ECOGUIADO + SEDACION ENDOVENOSA

RECOMENDACIONES: SE PASA A SALA CUMPLE CON AYUNO. SE EXPLICA PLAN ANESTESICO RIESGOS Y COMPLICACIONES ASOCIADOS.

2022-05-03 14:45 PROFESIONAL: sebhurnu - SEBASTIAN HURTADO MUÑOZ ESPECIALIDAD: TRAUMATOLOGO-ORTOPEDISTA

NOTA POS QUIRURGICA

PACIENTE CURSA CON POP INMEDIATO DE REDUCCION, SEQUESTRECTOMIA DE HUMERO PROXIMAL DERECHO
PROCEDIMIENTO BIEN TOLERADO Y SIN COMPLICACIONES MEDICAS.

DENTRO DE LOS HALLAZGOS INTRA QUIRURGICOS: ACCIDENTE DE TRANSITO DE ALTA ENERGIA

QUEMADURAS POR FRICCION EN ANTEBRAZO BRAZO DERECHO FONDO SUCIO

- FRACTURA MULTIFRAGMENTADA DE CABEZA Y CUELLO HUMERAL DERECHO, FRACTURA CONMINUTA DE LA TROQUITER Y TROQUIN, FRAGMENTO POSTERIOR DE LA CABEZA HUMERAL CONMINUTO
CON MALA CALIDAD OSEA A NIVEL METAFISARIO QUE IMPIDE LA FIJACION DE LOS TORNILLOS, SE CORROBORA CON INTENSIFICADOR DE IMAGENES Y APESAR DE LOS CLAVOS Y LA PLACA SE PIERDE LA REDUCCION DE LA FRACTURA PERDIENDO LA REDUCCION Y LA CONGRUENCIA DE LA FRACTURA, LA CABEZA SE DESPLAZA A VARO.

-DEBIDO A QUE NO SE ASEGURA UN BUEN RESULTADO DE LA REDUCCION ANTE LOS HALLAZGOS INTRAQUIRURGICOS Y TENIENDO EN CUENTA QUE SE TRATA DE EXTREMIDAD DOMINANTE SE SOLICITA SET PARA ARTROPLASTIA DE HUMERO.

SE EXPLICA A FAMILIAR Y PACIENTE.

2022-05-04 04:05 PROFESIONAL: gdguerrero - GERMAN DAVID GUERRERO GOMEZ ESPECIALIDAD: MEDICO GENERAL

INGRESO POP PISO 10///ORTOPEDIA///MEDICO ASISTENCIAL DAVID GUERRERO

ANDRES MAURICIO SAUCEDO RODRIGUEZ

43 AÑOS

CC 94532253

SOAT

FI: 2022-04-30

IDX:

1. ACCIDENTE DE TRANSITO
- 1.1 TRAUMA EN HOMBRO IZQUIERDO
- 1.1.1 FX COMPLEJA CABEZA HUMERAL
- 1.1.2 POP REDUCCION+SEQUESTRECTOMIA DE HUMERO PROXIMAL IZQUIERDO (04/05/2022)
- 1.2 TRAUMA EN CODO IZQUIERDO
- 1.3 TCE LEVE CON SIGNOS DE ALARMA
2. HTA X HC

SUBJETIVO: PACIENTE REFIERE SENTIRSE BIEN, NIEGA DOLOR U OTRA SINTOMATOLOGIA EN EL MOMENTO

PACIENTE EN APARENTES BUENAS CONDICIONES GENERALES, ALERTA, ORIENTADO, SIN SIGNOS DE DIFICULTAD RESPIRATORIA NI SIRS, HEMODINÁMICAMENTE ESTABLE.

CABEZA: NORMOCEFÁLICA, SIN LESIONES, PUPILAS ISOCÓRICAS, REACTIVAS A LA LUZ, ESCLERAS ANICTÉRICAS, CONJUNTIVAS ROSADAS, MUCOSAS HÍDRATADAS, CUELLO: MÓVIL, NO DOLOR, NO MASAS, NO INHURITACIÓN YUGULAR, TORAX: NORMOEXPANSIVO, SIN TIRAJES, C/P: RUIDOS CARDÍACOS REGULARES, NO SOPLOS, CAMPOS PULMONARES CON MURMULLO VESICULAR PRESENTES, SIN SOBREGREGADOS, ABDOMEN: BLANDO, NO DOLOR, NO MASAS, NO MEGALIAS, NO IRRITACIÓN PERITONEAL, EXTREMIDADES: MÓVILES, NO EDEMA, PULSOS PRESENTES, BUEN LLENADO CAPILAR, CON CABESTRILLO MIEMBRO SUPERIOR DERECHO CON HERIDA QUIRÚRGICA EN DELTOIDES ANTERIOR SIN SIGNOS DE SANGRADO CUBIERTA CON APOSITO, DOLOR A LA MOVILIDAD DE HOMBRO DERECHO, SNC: ALERTA, ORIENTACIÓN EN TLJ, GLASGOW 15/15, SIN COMPROMISO SENSITIVO O MOTOR.

*** IMÁGENES ***

-01/05/2022 TAC DE HOMBRO DERECHO

HALLAZGOS:

Se identifica fractura comminuta y marcadamente desplazada comprometiendo cabeza humeral, trocánter mayor y menor y cuello quirúrgico del humero con subluxación de articulación glenohumeral.

No se observan otros trazos de fractura.

No se observan lesiones óseas o blásticas.

Articulación acromioclavicular de morfología normal.

Hay cambios inflamatorios en los tejidos blandos adyacentes al foco de fractura.

OPINIÓN:

1. FRACTURA COMMINUTA Y MARCADAMENTE DESPLAZADA COMPROMETIENDO CABEZA HUMERAL, TROCÁNTER MAYOR Y MENOR Y CUELLO QUIRÚRGICO DEL HUMERO ASOCIADA A SUBLUXACIÓN DE LA ARTICULACIÓN GLENOHUMERAL DERECHA.

2. CAMBIOS INFLAMATORIOS EN LOS TEJIDOS BLANDOS ADYACENTES AL FOCO DE FRACTURA.

RX DE HOMBRO DERECHO

Hay fractura comminuta y marcadamente desplazada comprometiendo tuberosidad mayor, menor y cuello quirúrgico del humero.

No se identifican otros trazos desplazados de fractura.

Hay aparente alteración en la relación articular glenohumeral.

Articulación acromioclavicular de morfología normal.

RX CODO IZQUIERDO

Estructuras óseas evaluadas presentan densidad, contornos y patrón trabecular normal.

No se observan lesiones óseas o blásticas.

No se identifican trazos desplazados de fractura.

Relaciones articulares evaluadas aparentemente conservadas.

TAC DE CRÁNEO SIMPLE:

HALLAZGOS

Sistema ventricular: Tamaño y configuración normal. Guarda proporción con la profundidad del espacio sub-aracnoideo.

Línea media: Central.

Cisternas basales: Preservadas.

Parénquima cerebral: Adecuada diferenciación sustancia gris-sustancia blanca, sin imágenes que sugieran esquemas establecidos en territorios principales.

No se observan colecciones extra-axiales, ni signos de hemorragia sub-aracnoidea.

En lo visualizado, órbitas, senos paranasales y mastoides de aspecto usual.

OPINIÓN:

1. NO SE IDENTIFICAN LESIONES TRAUMÁTICAS INTRACRANEANAS EN EL PRESENTE ESTUDIO.

*** NOTA OPERATORIA ***

DESCRIPCIONES TÉCNICAS QUIRÚRGICAS

SEBASTIÁN HURTADO MUÑOZ

ASEPSIA ANTISEPSIA CAMPOS QUIRÚRGICOS

BAJO ANESTESIA GENERAL MAS REGIONAL

ABORDAJE DELTOPECTORAL DERECHO, PROTECCIÓN DE VENA CEFÁLICA

DIVULSIÓN POR PLANOS.

SECUESTRECTOMIA DE FRACTURA PROXIMAL DE HUMERO DERECHO

ENCUENTRO FRACTURA MULTIFRAGMENTADA DE CABEZA Y CUELLO HUMERAL DERECHO, FRACTURA COMMINUTA DE LA TROQUITER Y TROQUIN, FRAGMENTO POSTERIOR DE LA CABEZA HUMERAL COMMINUTO

E REALIZA REDUCCIÓN CON 3 CLAVOS STEELMAN DE 2.0 TRAUMA STORE,

SE REALIZA REDUCCIÓN CON 3 CLAVOS Y LA PLACA SE PIERDE LA REDUCCIÓN DE LA FRACTURA PERDIENDO LA REDUCCIÓN Y LA CONGRUENCIA LA CABEZA SE DESPLAZA A VARO.

SE DECIDE INTRAQUIRÚRGICO RETIRAR MATERIALES DE OSTEOSÍNTESIS

HEMOSTASIA

LAVADO

CIERRE POR PLANOS

CURACIÓN

CABESTRILLO

SEGUNDA VÍA

SE REALIZA LAVADO DESBRIDAMIENTO Y DERMÓABRASIÓN DE ANTEBRAZO Y BRAZO DERECHO HASTA DEJAR TEJIDO LIMPIO SANGRANTE.

PLAN

HOSPITALIZAR

MANEJO ANALGESICO ANTIBIOTICO PROFILACTICO

SE SOLICITA MATERIALES QUIRÚRGICOS PARA ARTROPLASTIA DE HOMBRO SE EXPLICA AL PACIENTE Y FAMILIARES.

SE SOLICITA MATERIALES QUIRÚRGICOS

HALLAZGOS QUIRÚRGICOS

SEBASTIÁN HURTADO MUÑOZ

ACCIDENTE DE TRANSITO DE ALTA ENERGIA QUEMADURAS POR FRICCIÓN EN ANTEBRAZO BRAZO DERECHO FONDO SUCIO - FRACTURA MULTIFRAGMENTADA DE CABEZA Y CUELLO HUMERAL DERECHO, FRACTURA COMMINUTA DE LA TROQUITER Y TROQUIN, FRAGMENTO

POSTERIOR DE LA CABEZA HUMERAL COMMINUTO CON MALA CALIDAD ÓSEA A NIVEL METAFISARIO QUE IMPIDE LA FIJACIÓN DE LOS TORNILLOS, SE CORROBORA CON INTENSIFICADOR DE IMÁGENES Y A PESAR DE LOS CLAVOS Y LA PLACA SE PIERDE LA REDUCCIÓN DE LA FRACTURA PERDIENDO LA REDUCCIÓN Y LA CONGRUENCIA DE LA FRACTURA LA CABEZA SE DESPLAZA A VARO.

ANÁLISIS:

PACIENTE DE 43 AÑOS VÍCTIMA DE ACCIDENTE DE TRANSITO, PRESENTA TRAUMA EN HOMBRO Y CODO DERECHO, CON DOLOR EDEMA Y LIMITACIÓN FUNCIONAL, ADEMÁS TCE LEVE, PACIENTE AL INGRESO SOMNOLENTE, REALIZAN TAC DE CRÁNEO SIN LESIONES INTRACRANEANAS.

RADIOGRAFÍA DE MIEMBRO SUPERIOR DERECHO CON HALLAZGO DE FX DE CABEZA HUMERAL DERECHA, SE INMOVILIZA CON CABESTRILLO, PARA MEJOR CARACTERIZACIÓN SE SOLICITA TOMOGRAFÍA CON RECONSTRUCCIÓN 3D REPORTANDO FRACTURA COMMINUTA Y MARCADAMENTE DESPLAZADA COMPROMETIENDO CABEZA HUMERAL, TROCÁNTER MAYOR Y MENOR Y CUELLO QUIRÚRGICO DEL HUMERO ASOCIADA A SUBLUXACIÓN DE LA ARTICULACIÓN GLENOHUMERAL DERECHA, POR LO QUE ORTOPEDIA PASA TURNO PARA RAFT+ MAOS, SIN EMBARGO ORTOPEDIA REVISÓ IMÁGENES CONSIDERA FX COMPLEJA, CONSIDERA REQUIERE VALORACIÓN POR CX DE MIEMBRO SUPERIOR.

SE COMENTA CON DR. MUÑOZ CX DE MIEMBRO SUPERIOR, CONSIDERA POR EDAD Y TIPO DE FRACTURA, EXISTE RIESGO DE NECROSIS DE CABEZA, PERO QUE MANEJO INICIAL DEBE REALIZARSE CON OSTEOSÍNTESIS- RAFT CON PLACA DE HUMERO PROXIMAL POR ORTOPEDIA GENERAL Y EN CASO DE PRESENTAR COMPLICACIONES COMO NECROSIS, SE DEBERÁ MANEJAR POR CONSULTA EXTERNA POR ESPECIALIDAD.

EL DÍA 01 DE MAYO FUE LLEVADO A PROCEDIMIENTO QUIRÚRGICO PARA RE+FT FRACTURA DE CABEZA DE HUMERO SIN EMBARGO DURANTE PROCEDIMIENTO QUIRÚRGICO EVIDENCIAN MALA CALIDAD ÓSEA A NIVEL METAFISARIO QUE IMPIDE LA FIJACIÓN DE LOS TORNILLOS, SE CORROBORA CON INTENSIFICADOR DE IMÁGENES Y A PESAR DE LOS CLAVOS Y LA PLACA SE PIERDE LA REDUCCIÓN DE LA FRACTURA PERDIENDO LA REDUCCIÓN Y LA CONGRUENCIA DE LA FRACTURA LA CABEZA SE DESPLAZA A VARO. DEBIDO A QUE NO SE ASEGURA UN BUEN RESULTADO DE LA REDUCCIÓN ANTE LOS HALLAZGOS INTRAQUIRÚRGICOS Y TENIENDO EN CUENTA QUE SE TRATA DE EXTREMIDAD DOMINANTE SE SOLICITA SET PARA ARTROPLASTIA DE HUMERO. SE EXPLICA A PACIENTE PLAN A SEGUIR, REFIERE ENTENDER Y ACEPTAR.

2022-05-05 17:25 | **PROFESIONAL:** mabelancourt - MARIA ANTONIA BETANCOURT | **ESPECIALIDAD:** INTERNISTA

EVOLUCIÓN MEDICINA INTERNA

DR. MARIA ANTONIA BETANCOURT

FECHA DE EVOLUCIÓN: 05/05/2022

30N

1. ACCIDENTE DE TRANSITO

1.1 TRAUMA EN HOMBRO IZQUIERDO

1.1.1 FX COMPLEJA CABEZA HUMERAL

1.1.2 POP REDUCCIÓN+ SECUESTRECTOMIA DE HUMERO PROXIMAL IZQUIERDO (04/05/2022)

1.2 TRAUMA EN CODO IZQUIERDO

1.3 TCE LEVE CON SIGNOS DE ALARMA

2. HTA X HC

SUBJETIVO: PACIENTE REFIERE SENTIRSE BIEN, NIEGA DOLOR U OTRA SINTOMATOLOGÍA EN EL MOMENTO

PACIENTE EN APARENTES BUENAS CONDICIONES GENERALES, ALERTA, ORIENTADO, SIN SIGNOS DE DIFICULTAD RESPIRATORIA NI SIRS, HEMODINÁMICAMENTE ESTABLE.

CABEZA: NORMOCEFÁLICA, SIN LESIONES, PUPILAS ISOCÓRICAS, REACTIVAS A LA LUZ, ESCLERAS ANICTÉRICAS, CONJUNTIVAS ROSADAS, MUCOSAS HÍDRATADAS, CUELLO: MÓVIL, NO DOLOR, NO MASAS, NO INHURITACIÓN YUGULAR, TORAX: NORMOEXPANSIVO, SIN TIRAJES, C/P: RUIDOS CARDÍACOS REGULARES, NO SOPLOS, CAMPOS PULMONARES CON MURMULLO VESICULAR PRESENTES, SIN SOBREGREGADOS, ABDOMEN: BLANDO, NO DOLOR, NO MASAS, NO MEGALIAS, NO IRRITACIÓN PERITONEAL, EXTREMIDADES: MÓVILES, NO EDEMA, PULSOS PRESENTES, BUEN LLENADO CAPILAR, CON CABESTRILLO MIEMBRO SUPERIOR DERECHO CON HERIDA QUIRÚRGICA EN DELTOIDES ANTERIOR SIN SIGNOS DE SANGRADO CUBIERTA CON APOSITO, DOLOR A LA MOVILIDAD DE HOMBRO DERECHO, SNC: ALERTA, ORIENTACIÓN EN TLJ, GLASGOW 15/15, SIN COMPROMISO SENSITIVO O MOTOR.

*** IMÁGENES ***

-01/05/2022 TAC DE HOMBRO DERECHO

HALLAZGOS:

Se identifica fractura comminuta y marcadamente desplazada comprometiendo cabeza humeral, trocánter mayor y menor y cuello quirúrgico del humero con subluxación de articulación glenohumeral.

No se observan otros trazos de fractura.

No se observan lesiones óseas o blásticas.

Articulación acromioclavicular de morfología normal.

Hay cambios inflamatorios en los tejidos blandos adyacentes al foco de fractura.

OPINIÓN:

1. FRACTURA COMMINUTA Y MARCADAMENTE DESPLAZADA COMPROMETIENDO CABEZA HUMERAL, TROCÁNTER MAYOR Y MENOR Y CUELLO QUIRÚRGICO DEL HUMERO ASOCIADA A SUBLUXACIÓN DE LA ARTICULACIÓN GLENOHUMERAL DERECHA.

2. CAMBIOS INFLAMATORIOS EN LOS TEJIDOS BLANDOS ADYACENTES AL FOCO DE FRACTURA.

RX DE HOMBRO DERECHO

Hay fractura comminuta y marcadamente desplazada comprometiendo tuberosidad mayor, menor y cuello quirúrgico del humero.

No se identifican otros trazos desplazados de fractura.

Hay aparente alteración en la relación articular glenohumeral.

Articulación acromioclavicular de morfología normal.

RX CODO IZQUIERDO

Estructuras óseas evaluadas presentan densidad, contornos y patrón trabecular normal.

No se observan lesiones óseas o blásticas.

No se identifican trazos desplazados de fractura.

Relaciones articulares evaluadas aparentemente conservadas.

TAC DE CRÁNEO SIMPLE

https://asistencial.clinicacolombias.com/SIIS_CC/cache/xSHxGu.html

https://asistencial.clinicacolombias.com/SIIS_CC/cache/xSHxGu.html

HALLAZGOS
Sistema ventricular: Tamaño y configuración normal. Guarda proporción con la profundidad del espacio sub-aracnoideo.
Línea media: Central.
Cisternas basales: Preservadas.
Parénquima cerebral: Adecuada diferenciación sustancia gris-sustancia blanca, sin imágenes que sugieran isquemia establecida en territorios principales.
No se observan colecciones extra-axiales, ni signos de hemorragia sub-aracnoidea.
En lo visualizado, órbitas, senos paranasales y mastoides de aspecto usual.
OPINIÓN:
1. NO SE IDENTIFICAN LESIONES TRAUMÁTICAS INTRACRANEANAS EN EL PRESENTE ESTUDIO.

NOTA OPERATORIA
DESCRIPCIONES TÉCNICAS QUIRÚRGICAS
SEBASTIAN HURTADO MUÑOZ
ASEPSIA ANTISEPSIA CAMPOS QUIRÚRGICOS
BAJO ANESTESIA GENERAL MAS REGIONAL
ABORDAJE DELTOPECTORAL DERECHO, PROTECCIÓN DE VENA CEFÁLICA
DIVULSION POR PLANOS.
SECUESTRECTOMIA DE FRACTURA PROXIMAL DE HOMBRO DERECHO
ENCUENTRO FRACTURA MULTIFRAGMENTADA DE CABEZA Y CUELLO HUMERAL DERECHO, FRACTURA CONMINUTA DE LA TROQUITER Y TROQUIN, FRAGMENTO POSTERIOR DE LA CABEZA HUMERAL CONMINUTO
E REALIZA REDUCCIÓN CON 3 CLAVOS STEINMAN DE 2.0 TRAUMA STORE,
CON MUY MALA CALIDAD ÓSEA A NIVEL METAFISARIO QUE IMPIDE LA FIJACIÓN DE LOS TORNILLOS, SE CORROBORA CON INTENSIFICADOR
DE IMÁGENES Y A PESAR DE LOS CLAVOS Y LA PLACA SE PIERDE LA REDUCCIÓN DE LA FRACTURA PERDIENDO LA REDUCCIÓN Y LA CONGRUENCIA, LA CABEZA SE DESPLAZA A VARO.
SE DECIDE INTRAQUIRÚRGICO RETIRAR MATERIALES DE OSTEOSÍNTESIS
HEMOSTASIA
LAVADO
CIERRE POR PLANOS
CURACIÓN
CABESTRILLO
SEGUNDA VÍA
SE REALIZA LAVADO DESBRIDAMIENTO Y DERMOABRASION DE ANTEBRAZO Y BRAZO DERECHO HASTA DEJAR TEJIDO LIMPIO SANGRANTE.
PLAN
HOSPITALIZAR
MANEJO ANALGESICO ANTIBIOTICO PROFILACTICO
SE SOLICITA MATERIALES QUIRÚRGICOS PARA ARTROPLASTIA DE HOMBRO SE EXPLICA AL PACIENTE Y FAMILIARES.
HALLAZGOS QUIRÚRGICOS
SEBASTIAN HURTADO MUÑOZ
ACCIDENTE DE TRANSITO DE ALTA ENERGIA QUEMADURAS POR FRICCIÓN EN ANTEBRAZO BRAZO DERECHO FONDO SUCIO - FRACTURA MULTIFRAGMENTADA DE CABEZA Y CUELLO HUMERAL DERECHO, FRACTURA CONMINUTA DE LA TROQUITER Y TROQUIN, FRAGMENTO POSTERIOR DE LA CABEZA HUMERAL CONMINUTO CON MALA CALIDAD ÓSEA A NIVEL METAFISARIO QUE IMPIDE LA FIJACIÓN DE LOS TORNILLOS, SE CORROBORA CON INTENSIFICADOR DE IMÁGENES Y A PESAR DE LOS CLAVOS Y LA PLACA SE PIERDE LA REDUCCIÓN DE LA FRACTURA PERDIENDO LA REDUCCIÓN Y LA CONGRUENCIA DE LA FRACTURA, LA CABEZA SE DESPLAZA A VARO.

PLAN:
- PACIENTE CON DETERIORO NEUROLÓGICO, SOMNOLIENTA SIN APERTURA OCULAR, CON LEUCOSITOSIS EN 15.710, HIPERGLICEMIA 342
- DÍA 7 DE ATB, SE ESCALA MANEJO ATB DE MEROPENEM SE AGREGA VANCOMICINA
- EN LA NOCHE PRESENTO PICO FEBRIL
- SE AJUSTA INSULINA RAPIDA 12-12-12

2022-05-05 19:12 | PROFESIONAL: dmecheverry - DIEGO MAURICIO ECHEVERRY SALAS | ESPECIALIDAD: MEDICO GENERAL

NOTA ACLAFRATORIA:

LA EVOLUCION ANTERIOR REALIZADA POR LA DRA MARIA ANTONIA BETANCOURT NO CORRESPONDE AL PACIENTE

2022-05-05 20:38 | PROFESIONAL: dmecheverry - DIEGO MAURICIO ECHEVERRY SALAS | ESPECIALIDAD: MEDICO GENERAL
EVOLUCION HOSPITALIZACION PISO 10

ANDRES MAURICIO SAUCEDO RODRIGUEZ
43 AÑOS
CC 94532253
SOAT
FI: 2022-04-30

IDX:
1. ACCIDENTE DE TRANSITO
1.1 TRAUMA EN HOMBRO IZQUIERDO
1.1.1 FX COMPLEJA CABEZA HUMERAL
1.1.2 POP REDUCCION+SECUESTRECTOMIA DE HOMBRO PROXIMAL IZQUIERDO (04/05/2022)
1.2 TRAUMA EN CODO IZQUIERDO
1.2.1 TCE LEVE CON SIGNOS DE ALARMA
2. HTA X HC

PACIENTE REFIERE DOLOR A NIVEL CERVICAL. NO PRESENTA FIEBRE. NO PRESENTA OTROS SINTOMAS ASOCIADOS

EXAMEN FÍSICO:
FC 90 - FR 20 - T/A 130/78 - T 36.6 - SaO2 96.00
PACIENTE EN APARENTES BUENAS CONDICIONES GENERALES, ALERTA, ORIENTADO, SIN SIGNOS DE DIFICULTAD RESPIRATORIA NI SIRS, HEMODINÁMICAMENTE ESTABLE.

CABEZA: NORMOCEFÁLICA, SIN LESIONES, PUPILAS ISOCÓRICAS, REACTIVAS A LA LUZ, ESCLERAS ANICTÉRICAS, CONJUNTIVAS ROSADAS, MUCOSAS HIDRATADAS, CUELLO: MÓVIL, NO DOLOR, NO MASAS, NO INGURGITACIÓN YUGULAR, TORAX: NORMOEXPANSIVO, SIN TIRAJES, C/P: RUIDOS CARDÍACOS REGULARES, NO SOPLOS, CAMPOS PULMONARES CON MURMULLO VESICULAR PRESENTES, SIN SOBREGREGADOS, ABDOMEN: BLANDO, NO DOLOR, NO MASAS, NO MEGALIAS, NO IRRITACIÓN PERITONEAL, EXTREMIDADES: MÓVILES, NO EDEMA, PULSOS PRESENTES, BUEN LLENADO CAPILAR, CON CABESTRILLO MIEMBRO SUPERIOR DERECHO CON HERIDA QUIRÚRGICA EN DELTOIDES ANTERIOR SIN SIGNOS DE SANGRADO CUBIERTA CON APOSITO, DOLOR A LA MOVILIDAD DE HOMBRO DERECHO, SNC: ALERTA, ORIENTACIÓN EN TLP, GLASGOW 15/15, SIN COMPROMISO SENSITIVO O MOTOR.

*****PARACLINICOS.
-01 MAYO 2022
LEU:16.84 NEU%:89.4% HGB:15.1 HCT:44.8 PLT:315.000
INR:1.06 PT:15.1 PTT:27.7

*****IMÁGENES
-Rx COLUMNA CERVICAL 05 MAYO 2022:
Se obtienen proyecciones AP y lateral, observando:
Densidad mineral ósea adecuada.
Hay irregularidad en la morfología del VI cuerpo vertebral, que pudiera corresponder a cambios degenerativos, se recomienda sin embargo complemento tomográfico para una mejor caracterización.
No hay trastornos de la alineación.
Tejidos blandos prevvertebrales conservados.

-01/05/2022 TAC DE HOMBRO DERECHO
HALLAZGOS:
Se identifica fractura conminuta y marcadamente desplazada comprometiendo cabeza humeral, troncanter mayor y menor y cuello quirúrgico del humero con subluxación de articulación glenohumeral.
No se observan otros trazos de fractura.
No se observan lesiones líticas o blásticas.
Articulación acromioclavicular de morfología normal.
Hay cambios inflamatorios en los tejidos blandos adyacentes al foco de fractura.
OPINIÓN:
1. FRACTURA CONMINUTA Y MARCADAMENTE DESPLAZADA COMPROMETIENDO CABEZA HUMERAL, TROCÁNTER MAYOR Y MENOR Y CUELLO QUIRÚRGICO DEL HOMBRO ASOCIADA A SUBLUXACIÓN DE LA ARTICULACIÓN GLENOHUMERAL DERECHA.
2. CAMBIOS INFLAMATORIOS EN LOS TEJIDOS BLANDOS ADYACENTES AL FOCO DE FRACTURA.

RX DE HOMBRO DERECHO
Hay fractura conminuta y marcadamente desplazada comprometiendo tuberosidad mayor, menor y cuello quirúrgico del humero.
No se identifican otros trazos desplazados de fractura.
Hay aparente alteración en la relación articular glenohumeral.
Articulación acromioclavicular de morfología normal.

RX CODO IZQUIERDO
Estructuras óseas evaluadas presentan densidad, contornos y patrón trabecular normal.
No se observan lesiones líticas o blásticas.
No se identifican trazos desplazados de fractura.
Relaciones articulares evaluadas aparentemente conservadas.

TAC DE CRÁNEO SIMPLE
HALLAZGOS
Sistema ventricular: Tamaño y configuración normal. Guarda proporción con la profundidad del espacio sub-aracnoideo.
Línea media: Central.
Cisternas basales: Preservadas.
Parénquima cerebral: Adecuada diferenciación sustancia gris-sustancia blanca, sin imágenes que sugieran isquemia establecida en territorios principales.
No se observan colecciones extra-axiales, ni signos de hemorragia sub-aracnoidea.
En lo visualizado, órbitas, senos paranasales y mastoides de aspecto usual.
OPINIÓN:
1. NO SE IDENTIFICAN LESIONES TRAUMÁTICAS INTRACRANEANAS EN EL PRESENTE ESTUDIO.

ANÁLISIS:
PACIENTE DE 43 AÑOS VÍCTIMA DE ACCIDENTE DE TRANSITO, PRESENTA TRAUMA EN HOMBRO Y CODO DERECHO, CON DOLOR EDEMA Y LIMITACIÓN FUNCIONAL, ADÉMÁS TCE LEVE, PACIENTE AL INGRESO SOMNOLIENTO, REALIZAN TAC DE CRÁNEO SIN LESIONES INTRACRANEANAS.

RADIOGRAFÍA DE MIEMBRO SUPERIOR DERECHO CON HALLAZGO DE FX DE CABEZA HUMERAL DERECHA, SE INMOVILIZA CON CABESTRILLO, PARA MEJOR CARACTERIZACIÓN SE SOLICITA TOMOGRAFÍA CON RECONSTRUCCIÓN 3D REPORTANDO FRACTURA CONMINUTA Y MARCADAMENTE DESPLAZADA COMPROMETIENDO CABEZA HUMERAL, TROCÁNTER MAYOR Y MENOR Y CUELLO QUIRÚRGICO DEL HOMBRO ASOCIADA A SUBLUXACIÓN DE LA ARTICULACIÓN GLENOHUMERAL DERECHA. POR LO QUE ORTOPEDIA PASA TURNO PARA RAFI+ MAOS, SIN EMBARGO ORTOPEDIA REVISÓ IMÁGENES CONSIDERA FX COMPLEJA, CONSIDERA REQUIERE VALORACIÓN POR CX DE MIEMBRO SUPERIOR.

SE COMENTA CON DR. MUÑOZ CX DE MIEMBRO SUPERIOR, CONSIDERA POR EDAD Y TIPO DE FRACTURA, EXISTE RIESGO DE NECROSIS DE CABEZA, PERO QUE MANEJO INICIAL DEBE REALIZARSE CON OSTEOSÍNTESIS- RAFI CON PLACA DE HOMBRO PROXIMAL POR ORTOPEDIA ESPECIALIDAD.

EL 03 MAYO 2022 FUE LLEVADO A PROCEDIMIENTO QUIRÚRGICO PARA RE+FI FRACTURA DE CABEZA DE HUMERO SIN EMBARGO DURANTE PROCEDIMIENTO QUIRÚRGICO EVIDENCIAN MALA CALIDAD ÓSEA A NIVEL METAFISARIO QUE IMPIDE LA FIJACIÓN DE LOS TORNILLOS, SE CORROBORA CON INTENSIFICADOR DE IMÁGENES Y A PESAR DE LOS CLAVOS Y LA PLACA SE PIERDE LA REDUCCIÓN DE LA FRACTURA

PERDIENDO LA REDUCCION Y LA CONGRUENCIA DE LA FRACTURA, LA CABEZA SE DESPLAZA A VARO. DEBIDO A QUE NO SE ASEGURA UN BUEN RESULTADO DE LA REDUCCION ANTE LOS HALLAZGOS INTRAQUIRURGICOS Y TENIENDO EN CUENTA QUE SE TRATA DE EXTREMIDAD DOMINANTE SE SOLICITA SET PARA ARTROPLASTIA DE HUMERO EN PROCESO DE AUTORIZACION PARA POSTERIOR PROGRAMACION.

PACIENTE MANIFIESTA DOLOR CERVICAL POR LO QUE SE SOLICITA RX DE COLUMNA CERVICAL QUE EVIDENCIA IRREGULARIDAD EN LA MORFOLOGIA DEL VI CUERPO VERTEBRAL, QUE PODRIA CORRESPONDER A CAMBIOS DEGENERATIVOS. EN CONTEXTO DE TRAUMA SE CONSIDERA PERTINENTE DESCARTAR FRACTURA DE CUERPO VERTEBRAL Y SE ORDENA INMOVILIZACION CON COLLAR CERVICAL + RESONANCIA DE COLUMNA CERVICAL. SE EXPLICA A PACIENTE PLAN A SEGUIR, REFIERE ENTENDER Y ACEPTAR

2022-05-06 16:21 | **PROFESIONAL:** hanlebo - HANSEL STEVEN LIS BOLAÑOS | **ESPECIALIDAD:** ANESTESIOLOGO

VALORACION PREANESTESICA
PROCEDIMIENTO: REMPLAZO DE HOMBRO DERECHO
PACIENTE MASCULINO DE 43 AÑOS DE EDAD

DIAGNOSTICO:

1. ACCIDENTE DE TRANSITO
- 1.1 TRAUMA EN HOMBRO DERECHO
- FX COMPLEJA CABEZA HUMERAL
- 1.2 TRAUMA EN CODO IZQUIERDO
- 1.3 TCE LEVE CON SIGNOS DE ALARMA
2. HTA X HC

PROGRAMADO: REDUCCION ABIERTA + OSTEOSINTESIS HUMERO DERECHO

ANTECEDENTES PERSONALES:

- PATOLOGICOS: HTA
- ALERGICOS: NEGADOS
- QUIRURGICOS: HERNIORRAFIA UMBILICAL - AMIGDALECTOMIA
- TOXICOS: NEGADOS

EXAMEN FISICO:

PACIENTE EN BUENAS CONDICIONES GENERALES. DESPIERTO ALERTA
SIGNOS VITALES: FC: 74 LPM TA: 149/70 MMHG SO2: 94%
VIA AEREA: MALLAMPATTI PATIL I B/D I
CUELLO: CILINDRICO, SIN IGY.
TORAX: RSCRS SIN SOPLOS
PULMONAR: RUIDOS RESPIRATORIOS PRESENTES EN AMBOS CAMPOS PULMONARES SIN SOBREGREGADOS
ABDOMEN: BLANDO DEPRESIBLE NO DOLOR A LA PALPACION
EXTREMIDADES: SIN EDEMAS PULSOS ++ LLENADO CAPILAR CONSERVADO. MSD INMOVILIZADO CON CABESTRILLO.
NEUROLOGICO: SIN DEFICIT MOTOR NI SENSITIVO

PARACLINICOS:

HEMOGRAMA LEUCOS 16840 %N 89.4 %L 5.2 HB 15.1 HCTO 44.8 PLAQUETAS 315000
PT 15.1 PTT 27.7 INR 1.06

RIESGO ANESTESICO: ASA 1 NYHA: I/IV LEE BAJO RIESGO

PLAN ANESTESICO SUGERIDO: ANESTESIA GENERAL

RECOMENDACIONES: SE PASA A SALA CUMPLE CON AYUNO. SE EXPLICA PLAN ANESTESICO RIESGOS Y COMPLICACIONES ASOCIADOS

2022-05-06 16:47 | **PROFESIONAL:** ytoivar - YURY TATIANA OLIVAR CAJICA | **ESPECIALIDAD:** MEDICO GENERAL

** NOTA MEDICA RETROSPECTIVA **

SE COMENTA CON CX DE COLUMNA: DANIEL MEDINA. CON REPORTE DE RX DE COLUMNA CERVICAL E IMAGENES DE RESONANCIA DE COLUMNA CERVICAL, CONSIDERA NO EVIDENCIA TRAZOS DE FRACTURA NI COMPROMISO DE MEDULA, NO AMERIA NINGUNA MANEJO POR ESPECIALIDAD, NI INMOVILIZACION, CIERRA IC.

2022-05-06 16:47 | **PROFESIONAL:** cmendez - CARLOS HERNAN MENDEZ DAZA | **ESPECIALIDAD:** TRAUMATOLOGO-ORTOPEDISTA

NOTA CIRUGIA DE MANO Y MIEMBRO SUPERIOR****

SUBJETIVO:
PACIENTE QUE TIENE FRACTURA IRRECONSTRUIBLE DE HUMERO SUPERIOR DERECHO CON INDICACION DE PROTESIS. TIENE TAC CON RECONSTRUCCION 3D QUE MUESTRA FRACTURA DE LA CABEZA HUMERAL CON DIVISION A NIVEL ARTICULAR.

OBJETIVO:
PACIENTE CON EDEMA Y LIMITACION DE LA MOVILIDAD MAS DOLOR INTENSO EN HOMBRO DERECHO. TIENE HERIDA EN LA REGION ANTERIOR DEL HOMBRO SIN EVIDENCIA DE SANGRADO.

ANALISIS:

PACIENTE QUE REQUIERE CIRUGIA PARA REALIZAR PROTESIS DE HOMBRO, SE EXPLICAN LOS RIESGOS: DOLOR, INFECCION, NO RECUPERACION COMPLETA DE LA MOVILIDAD Y DE LA FUNCION DEL HOMBRO AL FINAL DE LA REHABILITACION. EL PACIENTE AFIRMA ENTENDER Y ACEPTAR. FIRMA CONSENTIMIENTO INFORMADO.

PLAN:

CIRUGIA

2022-05-06 17:05 | **PROFESIONAL:** cmendez - CARLOS HERNAN MENDEZ DAZA | **ESPECIALIDAD:** TRAUMATOLOGO-ORTOPEDISTA

NOTA POP DE CIRUGIA DE MANO Y MIEMBRO SUPERIOR ****

SUBJETIVO:

PACIENTE POP DE REEMPLAZO (HEMIARTROPLASTIA) DE HOMBRO DERECHO, ACTUALMENTE EN SERVICIO DE RECUPERACION. HAY DOLOR LEVE.

OBJETIVO:

HERIDAS QUIRURGICAS CUBIERTAS POR APOSITOS, TIENE INMOVILIZADOR DE HOMBRO.

ANALISIS:

PACIENTE QUE REQUIERE MANEJO INTRAHOSPITALARIO 24 HORAS DE ANTIBIOTICOS Y ANALGESICOS ENDOVENOSOS.

PLAN:

RX DE HOMBRO DERECHO DE CONTROL. HOSPITALIZAR CON ANTIBIOTICOS Y ANALGESICOS ENDOVENOSOS.

2022-05-06 17:13 | **PROFESIONAL:** cmendez - CARLOS HERNAN MENDEZ DAZA | **ESPECIALIDAD:** TRAUMATOLOGO-ORTOPEDISTA

ORDENES MEDICAS POP:

1. HOSPITALIZAR
2. CSV
3. DIETA CORRIENTE
4. DIPIRONA 2,5 GR ENDOVENOSOS CADA 6 HORAS
5. AMPICILINA SULBACTAM 3 GR EV CADA 06 HORAS
6. RX DE HOMBRO DERECHO

2022-05-06 22:32 | **PROFESIONAL:** dmecheverry - DIEGO MAURICIO ECHEVERRY SALAS | **ESPECIALIDAD:** MEDICO GENERAL

EVOLUCION HOSPITALIZACION PISO 10

ANDRES MAURICIO SAUCEDO RODRIGUEZ

43 AÑOS

CC 94532253

SOAT

FI: 2022-04-30

IDX:

1. ACCIDENTE DE TRANSITO
- 1.1 TRAUMA EN HOMBRO IZQUIERDO
- 1.1.1 FX COMPLEJA CABEZA HUMERAL
- 1.1.2 POP REDUCCION+SECUESTRECTOMIA DE HUMERO PROXIMAL IZQUIERDO (04/05/2022)
- 1.1.3 POP DE REEMPLAZO (HEMIARTROPLASTIA) DE HOMBRO DERECHO 06 MAYO 2022
- 1.2 TRAUMA EN CODO IZQUIERDO
- 1.3 TCE LEVE CON SIGNOS DE ALARMA
2. HTA X HC

PACIENTE CON DOLOR CONTROLADO. NO SANGRADOS. NO OTROS SINTOMAS ASOCIADOS

EXAMEN FISICO:

FC 80 - FR 19 - T/A 132/79 - T 36.2 - SaO2 90.00

PACIENTE EN APARENTES BUENAS CONDICIONES GENERALES, ALERTA, ORIENTADO, SIN SIGNOS DE DIFICULTAD RESPIRATORIA NI SIRS, HEMODINAMICAMENTE ESTABLE.

CABEZA: NORMOCEFALICA, SIN LESIONES, PUPILAS ISOCORICAS, REACTIVAS A LA LUZ, ESCLERAS ANICTERICAS, CONJUNTIVAS ROSADAS, MUCOSAS HIDRATADAS, CUELLO: MOVIL, NO DOLOR, NO MASAS, NO INGURGITACION YUGULAR, TORAX: NORMOEXPANSIVO, SIN TIRAJES, C/P: RUIDOS CARDIACOS REGULARES, NO SOPLOS, CAMPOS PULMONARES CON MURMULLO VESICULAR PRESENTES, SIN SOBREGREGADOS, ABDOMEN: BLANDO, NO DOLOR, NO MASAS, NO MEGALIAS, NO IRRITACION PERITONEAL, EXTREMIDADES: MOVILES, NO EDEMA, PULSOS PRESENTES, BUEN LLENADO CAPILAR, CON CABESTRILLO MIEMBRO SUPERIOR DERECHO CON HERIDA QUIRURGICA EN DELTOIDES ANTERIOR SIN SIGNOS DE SANGRADO CUBIERTA CON APOSITO, DOLOR A LA MOVILIDAD DE HOMBRO DERECHO, SNC: ALERTA, ORIENTACION EN TLP, GLASGOW 15/15, SIN COMPROMISO SENSITIVO O MOTOR.

*****PARACLINICOS.

-06 MAYO 2022

LEUCOS 11.970 - NEUTROS 67.6 - LINFOS 23.8 - HGB 13.5 - HTO 40.0 - PLT 372.000

PT 12.8 - PTT 30.6 - INR 0.91

CREATININA 0.5 - BUN 20.0

SODIO 141.0 - POTASIO 3.2 - CLORO 103.0

-01 MAYO 2022

LEU: 16.84 NEU%: 89.4% HGB: 15.1 HCT: 44.8 PLT: 315.000

INR: 1.06 PT: 15.1 PTT: 27.7

*****IMAGENES

-RESONANCIA MAGNETICA DE COLUMNA CERVICAL SIMPLE 06 MAYO 2022:

En magneto superconductor que opera a 1.5 Teslas se realizaron secuencias T1, T2, difusión y STIR a nivel de la columna cervical.

INDICACIÓN: Sospecha de fractura cervical.

HALLAZGOS:

La altura de los cuerpos vertebrales es normal sin observarse lesiones focales ni fracturas.

No hay anterio ni retrolistes.

Los discos intervertebrales presentan disminución de la intensidad de señal por deshidratación del núcleo pulposo, sin observarse hernias de disco ni abombamientos del anillo fibroso, sin identificarse hernias de disco ni complejos disco-osteofito.

La amplitud del canal medular es normal identificándose el cordón medular de intensidad de señal y espesor normal.

No hay alteraciones en la unión cráneo vertebral.

No hay fracturas ni luxaciones en los elementos posteriores de la columna.
Los neuroforámenes son de amplitud normal.
Los tejidos blandos prevvertebrales y los músculos paraespinales son de apariencia normal.

CONCLUSIÓN

Cambios degenerativos incipientes de los discos intervertebrales.
No hay fracturas ni contusiones de los cuerpos vertebrales.

-Rx COLUMNA CERVICAL 05 MAYO 2022:

Se obtienen proyecciones AP y lateral, observando:
Densidad mineral ósea adecuada.

Hay irregularidad en la morfología del VI cuerpo vertebral, que pudiera corresponder a cambios degenerativos, se recomienda sin embargo complemento tomográfico para una mejor caracterización.
No hay trastornos de la alineación.
Tejidos blandos prevvertebrales conservados.

-01/05/2022 TAC DE HOMBRO DERECHO

OPINIÓN:

1. FRACTURA CONMINUTA Y MARCADAMENTE DESPLAZADA COMPROMETIENDO CABEZA HUMERAL, TROCÁTER MAYOR Y MENOR Y CUELLO QUIRURGICO DEL HUMERO ASOCIADA A SUBLUXACIÓN DE LA ARTICULACIÓN GLENOHUMERAL DERECHA.
2. CAMBIOS INFLAMATORIOS EN LOS TEJIDOS BLANDOS ADYACENTES AL FOCO DE FRACTURA.

RX DE HOMBRO DERECHO

Hay fractura conminuta y marcadamente desplazada comprometiendo tuberosidad mayor, menor y cuello quirúrgico del humero.
No se identifican otros trazos desplazados de fractura.
Hay aparente alteración en la relación articular glenohumeral.
Articulación acromioclavicular de morfología normal.

RX CODO IZQUIERDO

Estructuras óseas evaluadas presentan densidad, contornos y patrón trabecular normal.
No se observan lesiones líticas o blásticas.
No se identifican trazos desplazados de fractura.
Relaciones articulares evaluadas aparentemente conservadas.

TAC DE CRANEO SIMPLE

HALLAZGOS
Sistema ventricular: Tamaño y configuración normal. Guarda proporción con la profundidad del espacio sub-aracnoideo.

Línea media: Central.

Cisternas basales: Preservadas.

Parénquima cerebral: Adecuada diferenciación sustancia gris-sustancia blanca, sin imágenes que sugieran isquemia establecida en territorios principales.

No se observan colecciones extra-axiales, ni signos de hemorragia sub-aracnoidea.

En lo visualizado, órbitas, senos paranasales y mastoides de aspecto usual.

OPINIÓN:

1. NO SE IDENTIFICAN LESIONES TRAUMÁTICAS INTRACRANEANAS EN EL PRESENTE ESTUDIO.

***PROCEDIMIENTOS REALIZADOS 06 MAYO 2022
LIGAMENTORRAFIA O REINSERCIÓN DE LIGAMENTOS VIA ABIERTA
REEMPLAZO PROTESICO PRIMARIO TOTAL DE HOMBRO
REPARACIÓN DEL MANGUITO ROTADOR VIA ABIERTA

DESCRIPCIONES TÉCNICAS QUIRÚRGICAS

PACIENTE BAJO ANESTESIA GENERAL, ASEPSIA Y ANTISEPSIA DE MIEMBRO SUPERIOR DERECHO, COLOCACIÓN DE CAMPOS ESTERILES (UDRAPE MAS IOBAN) SE EXPLORA Y SE RECREA EL ABORDAJE DELTOPECTORAL REALIZADO PREVIAMENTE. SE OBSERVA FRACTURA HUMERO PROXIMAL COMPLETAMENTE DESPLAZADA CON LESIÓN ARTICULAR IRRECONSTRUIBLE. SE HACE RESECCIÓN DE LOS FRAGMENTOS FRACTURARIOS. SE OBSERVA LESIÓN DE LOS LIGAMENTOS GLENOHUMERALES Y DEL MANGUITO ROTADOR A NIVEL DEL SUPRAESPINOZO Y DEL SUBESCAPULAR. SE PREPARA LA CAVIDAD ENDOMEDULAR DEL HUMERO DERECHO, SE COLOCA HEMIARTROPLASTIA DE HOMBRO DERECHO CON LOS SIGUIENTES COMPONENTES: 1 VASTAGO HUMERAL TURON 10 MM, 1 CABEZA HUMERAL 46 X 24 MM, 1 CUELLO NEUTRAL, UNA PORCIÓN DE CEMENTO CON ANTIBIOTICO, 1 RESTRICCIÓN DE CEMENTO DE 10 MM.
SE REALIZA LA DISECCIÓN DE TEJIDOS BLANDOS, SE IDENTIFICAN LOS BORDES DE LOS TENDONES DEL SUPRAESPINOZO Y DEL SUBESCAPULAR, SE INDIVIDUALIZAN LOS BORDES DE LOS LIGAMENTOS GLENOHUMERAL MEDIO E INFERIOR. SE HACE LA REPARACIÓN DEL MANGUITO ROTADOR Y DE LOS LIGAMENTOS GLENOHUMERALES CON DOS SUPERSUTURAS HS FIBER LOGRANDO ESTABILIDAD DE LA ARTICULACIÓN EN TODOS LOS MOVIMIENTOS PASIVOS BAJO ANESTESIA. HEMOSTASIA MAS CIERRE POR PLANOS. COLOCACIÓN DE VENDAJE MAS CABELSTRILLO.

HALLAZGOS QUIRÚRGICOS

PACIENTE CON FRACTURA DE HOMBRO DERECHO CON DESTRUCCIÓN DE LA CABEZA HUMERAL DERECHA, NO RECONSTRUIBLE, LESIÓN DE LOS LIGAMENTOS DE LA GLENOHUMERAL Y DEL MANGUITO ROTADOR A NIVEL DEL SUPRAESPINOZO Y DEL SUBESCAPULAR.

PROFILAXIS

VANCOMICINA MAS AZTREONAM ENDOVENOSOS 60 MINUTOS ANTES DEL PROCEDIMIENTO.

ANÁLISIS:

PACIENTE DE 43 AÑOS VÍCTIMA DE ACCIDENTE DE TRANSITO, PRESENTA TRAUMA EN HOMBRO Y CODO DERECHO, CON DOLOR EDEMA Y LIMITACIÓN FUNCIONAL, ADEMÁS TCE LEVE, PACIENTE AL INGRESO SOMNOLIENTO, REALIZAN TAC DE CRANEO SIN LESIONES INTRACRANEANAS.

RADIOGRAFÍA DE MIEMBRO SUPERIOR DERECHO CON HALLAZGO DE FX DE CABEZA HUMERAL DERECHA, SE INMOVILIZA CON CABELSTRILLO.

https://asistencial.clinicacolombias.com/SIIS_CC/cache/xSHxGu.html

https://asistencial.clinicacolombias.com/SIIS_CC/cache/xSHxGu.html

PARA MEJOR CARACTERIZACIÓN SE SOLICITA TOMOGRAFÍA CON RECONSTRUCCIÓN 3D REPORTANDO FRACTURA CONMINUTA Y MARCADAMENTE DESPLAZADA COMPROMETIENDO CABEZA HUMERAL, TROCÁTER MAYOR Y MENOR Y CUELLO QUIRÚRGICO DEL HUMERO ASOCIADA A SUBLUXACIÓN DE LA ARTICULACIÓN GLENOHUMERAL DERECHA. POR LO QUE ORTOPEDIA PASA TURNO PARA RAFTI+ MAOS, SIN EMBARGO ORTOPEDIA REVISÓ IMÁGENES CONSIDERA FX COMPLEJA, CONSIDERA REQUIERE VALORACIÓN POR CX DE MIEMBRO SUPERIOR.

SE COMENTA CON DR. MUÑOZ CX DE MIEMBRO SUPERIOR, CONSIDERA POR EDAD Y TIPO DE FRACTURA, EXISTE RIESGO DE NECROSIS DE CABEZA, PERO QUE MANEJO INICIAL DEBE REALIZARSE CON OSTEOSÍNTESIS- RAFTI CON PLACA DE HUMERO PROXIMAL POR ORTOPEDIA GENERAL. Y EN CASO DE PRESENTAR COMPLICACIONES COMO NECROSIS, SE DEBERÁ MANEJAR POR CONSULTA EXTERNA POR ESPECIALIDAD.

EL 03 MAYO 2022 FUE LLEVADO A PROCEDIMIENTO QUIRÚRGICO PARA RE+FTI FRACTURA DE CABEZA DE HUMERO SIN EMBARGO DURANTE PROCEDIMIENTO QUIRÚRGICO EVIDENCIÓ MALA CALIDAD ÓSEA A NIVEL METAFISARIO QUE IMPIDE LA FUSIÓN DE LOS TORNILLOS, SE CORROBORA CON INTENSIFICADOR DE IMÁGENES Y A PESAR DE LOS CLAVOS Y LA PLACA SE PIERDE LA REDUCCIÓN DE LA FRACTURA PERDIENDO LA REDUCCIÓN Y LA CONGRUENCIA DE LA FRACTURA, LA CABEZA SE DESPLAZA A VARO. DEBIDO A QUE NO SE ASEGURA UN BUEN RESULTADO DE LA REDUCCIÓN ANTE LOS HALLAZGOS INTRAQUIRÚRGICOS Y TENIENDO EN CUENTA QUE SE TRATA DE EXTREMIDAD DOMINANTE SE SOLICITA SET PARA ARTROPLASTIA DE HUMERO. ES LLEVADO EL 06 MAYO 2022 A REEMPLAZO (HEMIARTROPLASTIA) DE HOMBRO DERECHO SIN COMPLICACIONES CON INDICACIÓN DE CONTINUAR CON ATB POR 24 HORAS. SE SOLICITA Rx DE CONTROL POSTQX

PACIENTE MANIFIESTA DOLOR CERVICAL POR LO QUE SE SOLICITA Rx DE COLUMNA CERVICAL QUE EVIDENCIA IRREGULARIDAD EN LA MORFOLOGÍA DEL VI CUERPO VERTEBRAL, QUE PUDIERA CORRESPONDER A CAMBIOS DEGENERATIVOS. EN CONTEXTO DE TRAUMA SE CONSIDERA PERTINENTE DESCARTAR FRACTURA DE CUERPO VERTEBRAL Y SE ORDENA INMOVILIZACIÓN CON COLLAR CERVICAL + RESONANCIA DE COLUMNA CERVICAL LA CUAL DESCARTA FRACTURA POR LO QUE SE RETIRA COLLAR CERVICAL. SE EXPLICA A PACIENTE PLAN A SEGUIR, REFIERE ENTENDER Y ACEPTAR.

2022-05-07 09:30 PROFESIONAL: ytolivar - YURY TATIANA OLIVAR CAJICA

ESPECIALIDAD: MEDICO GENERAL

// EVOLUCIÓN HOSPITALIZACIÓN PISO 10 //

ANDRÉS MAURICIO SAUCEDO RODRIGUEZ

43 AÑOS

CC 94532253

SOAT

FI: 2022-04-30

ÍDX:

1. ACCIDENTE DE TRANSITO

1.1 TRAUMA EN HOMBRO IZQUIERDO

1.1.1 FX COMPLEJA CABEZA HUMERAL

1.1.2 POP REDUCCIÓN+ SECUESTRECTOMIA DE HUMERO PROXIMAL IZQUIERDO (04/05/2022)

1.1.3 POP DE REEMPLAZO (HEMIARTROPLASTIA) DE HOMBRO DERECHO 06 MAYO 2022

1.2 TRAUMA EN CODO IZQUIERDO

1.3 TCE LEVE CON SIGNOS DE ALARMA

2. HTA X HC

SUBJETIVO: PACIENTE REFIERE PASA BUENA NOCHE, DOLOR MODULADO, NO SANGRADOS. NO OTROS SÍNTOMAS ASOCIADOS

OBJETIVO:

SIGNOS VITALES: FC 81 FR 20 --- TA- 113 / 62 T 36.00 -SAT- 93.00

PACIENTE EN APARENTES BUENAS CONDICIONES GENERALES, ALERTA, ORIENTADO, SIN SIGNOS DE DIFICULTAD RESPIRATORIA NI SIRS, HEMODINÁMICAMENTE ESTABLE.

CABEZA: NORMOCEFÁLICA, SIN LESIONES, PUPILAS ISOCÓRICAS, REACTIVAS A LA LUZ, ESCLERAS ANICTÉRICAS, CONJUNTIVAS ROSADAS, MUCOSAS HIDRATADAS, CUELLO: MÓVIL, NO DOLOR, NO MASAS, NO INHURGITACIÓN YUGULAR, TORAX: NORMOEXPANSIVO, SIN TIRAJES, C/P: RUIDOS CARDÍACOS REGULARES, NO SOPIOS, CAMPOS PULMONARES CON MURMULLO VESICULAR PRESENTES, SIN SOBREAEGREGADOS, ABDOMEN: BLANDO, NO DOLOR, NO MASAS, NO MEGALIAS, NO IRRITACIÓN PERITONEAL, EXTREMIDADES: MÓVILES, NO EDEMA, PULSOS PRESENTES, BUEN LLENADO CAPILAR, CON CABELSTRILLO MIEMBRO SUPERIOR DERECHO CON HERIDA QUIRÚRGICA EN DELTOIDES ANTERIOR SIN SIGNOS DE SANGRADO CUBIERTA CON APOSITO, DOLOR A LA MOVILIDAD DE HOMBRO DERECHO, SNC: ALERTA, ORIENTACIÓN EN TLP, GLASGOW 15/15, SIN COMPROMISO SENSITIVO O MOTOR.

*****PARACLINICOS.

-06 MAYO 2022

LEUCOS 11.970 - NEUTRÓS 67.6 - LINFOS 23.8 - HGB 13.5 - HTO 40.0 - PLT 372.000

PT 12.8 - PTT 30.6 - INR 0.91

CREATININA 0.5 - BUN 20.0

SODIO 141.0 - POTASIO 3.2 - CLORO 103.0

-01 MAYO 2022

LEU: 16.84 NEU%: 89.4% HGB: 15.1 HCT: 44.8 PLT: 315.000

INR: 1.06 PT: 15.1 PTT: 27.7

*****IMÁGENES

-RESONANCIA MAGNÉTICA DE COLUMNA CERVICAL SIMPLE 06 MAYO 2022:

En magneto superconductor que opera a 1.5 Teslas se realizaron secuencias T1, T2, difusión y STIR a nivel de la columna cervical.

INDICACIÓN: Sospecha de fractura cervical.

HALLAZGOS:

La altura de los cuerpos vertebrales es normal sin observarse lesiones focales ni fracturas.

No hay antero ni retrolistesis.

Los discos intervertebrales presentan disminución de la intensidad de señal por deshidratación del núcleo pulposo, sin observarse hernias de disco ni abombamientos del anillo fibroso, sin identificarse hernias de disco ni complejos disco-osteófito.

La amplitud del canal medular es normal identificándose el cordón medular de intensidad de señal y espesor normal.
No hay alteraciones en la unión cráneo vertebral.
No hay fracturas ni luxaciones en los elementos posteriores de la columna.
Los neuroforámenes son de amplitud normal.
Los tejidos blandos prevvertebrales y los músculos paraespiniales son de apariencia normal.

CONCLUSIÓN

Cambios degenerativos incipientes de los discos intervertebrales.
No hay fracturas ni contusiones de los cuerpos vertebrales.

-Rx COLUMNA CERVICAL 05 MAYO 2022:

Se obtienen proyecciones AP y lateral, observando:
Densidad mineral ósea adecuada.

Hay irregularidad en la morfología del VI cuerpo vertebral, que pudiera corresponder a cambios degenerativos, se recomienda sin embargo complemento tomográfico para una mejor caracterización.

No hay trastornos de la alineación.

Tejidos blandos prevvertebrales conservados.

-01/05/2022 TAC DE HOMBRO DERECHO

OPINIÓN:

1. FRACTURA CONMUNITA Y MARCADAMENTE DESPLAZADA COMPROMETIENDO CABEZA HUMERAL, TROCÁTER MAYOR Y MENOR Y CUELLO QUIRÚRGICO DEL HUMERO ASOCIADA A SUBLUXACIÓN DE LA ARTICULACIÓN GLENOHUMERAL DERECHA.
2. CAMBIOS INFLAMATORIOS EN LOS TEJIDOS BLANDOS ADYACENTES AL FOCO DE FRACTURA.

RX DE HOMBRO DERECHO

Hay fractura conminuta y marcadamente desplazada comprometiendo tuberosidad mayor, menor y cuello quirúrgico del humero.

No se identifican otros trazos desplazados de fractura.

Hay aparente alteración en la relación articular glenohumeral.

Articulación acromioclavicular de morfología normal.

RX CODO IZQUIERDO

Estructuras óseas evaluadas presentan densidad, contornos y patrón trabecular normal.

No se observan lesiones líticas o blásticas.

No se identifican trazos desplazados de fractura.

Relaciones articulares evaluadas aparentemente conservadas.

TAC DE CRANEO SIMPLE

HALLAZGOS

Sistema ventricular: Tamaño y configuración normal. Guarda proporción con la profundidad del espacio sub-aracnoideo.

Línea media: Central.

Cisternas basales: Preservadas.

Parénquima cerebral: Adecuada diferenciación sustancia gris-sustancia blanca, sin imágenes que sugieran isquemia establecida en territorios principales.

No se observan colecciones extra-axiales, ni signos de hemorragia sub-aracnoidea.

En lo visualizado, órbitas, senos paranasales y mastoides de aspecto usual.

OPINIÓN:

1. NO SE IDENTIFICAN LESIONES TRAUMÁTICAS INTRACRANEANAS EN EL PRESENTE ESTUDIO.

ANÁLISIS:

PACIENTE DE 43 AÑOS VÍCTIMA DE ACCIDENTE DE TRANSITO, PRESENTA TRAUMA EN HOMBRO Y CODO DERECHO, CON DOLOR EDEMA Y LIMITACIÓN FUNCIONAL, ADEMÁS TCE LEVE, PACIENTE AL INGRESO SOMNOLIENTO, REALIZAN TAC DE CRANEO SIN LESIONES INTRACRANEANAS.

RADIOGRAFIA DE MIEMBRO SUPERIOR DERECHO CON HALLAZGO DE FX DE CABEZA HUMERAL DERECHA, SE INMOVILIZA CON CABESTRILLO. PARA MEJOR CARACTERIZACIÓN SE SOLICITA TOMOGRAFIA CON RECONSTRUCCIÓN 3D REPORTANDO FRACTURA CONMUNITA Y MARCADAMENTE DESPLAZADA COMPROMETIENDO CABEZA HUMERAL, TROCÁTER MAYOR Y MENOR Y CUELLO QUIRÚRGICO DEL HUMERO ASOCIADA A SUBLUXACIÓN DE LA ARTICULACIÓN GLENOHUMERAL DERECHA. POR LO QUE ORTOPEDIA PASA TURNO PARA RAFI+ MAOS, SIN EMBARGO ORTOPEDIA REVISIA IMAGENES CONSIDERA FX COMPLEJA, CONSIDERA REQUIERE VALORACIÓN POR CX DE MIEMBRO SUPERIOR.

SE COMENTA CON DR. MUÑOZ CX DE MIEMBRO SUPERIOR, CONSIDERA POR EDAD Y TIPO DE FRACTURA, EXISTE RIESGO DE NECROSIS DE CABEZA, PERO QUE MANEJO INICIAL DEBE REALIZARSE CON OSTEOSÍNTESIS- RAFI CON PLACA DE HUMERO PROXIMAL POR ORTOPEDIA GENERAL Y EN CASO DE PRESENTAR COMPLICACIONES COMO NECROSIS, SE DEBERA MANEJAR POR CONSULTA EXTERNA POR ESPECIALIDAD.

EL 03 MAYO 2022 FUE LLEVADO A PROCEDIMIENTO QUIRÚRGICO PARA RE+FI FRACTURA DE CABEZA DE HUMERO SIN EMBARGO DURANTE PROCEDIMIENTO QUIRÚRGICO EVIDENCIA MALA CALIDAD ÓSEA A NIVEL METAFISARIO QUE IMPIDE LA FICCIÓN DE LOS TORNILLOS, SE CORROBORA CON INTENSIFICADOR DE IMAGENES Y A PESAR DE LOS CLAVOS Y LA PLACA SE PIERDE LA REDUCCIÓN DE LA FRACTURA PERDIENDO LA REDUCCIÓN Y LA CONGRUENCIA DE LA FRACTURA, LA CABEZA SE DESPLAZA A VARO, DEBIDO A QUE NO SE ASEGURA UN BUEN RESULTADO DE LA REDUCCIÓN ANTE LOS HALLAZGOS INTRAQUIRÚRGICOS Y TENIENDO EN CUENTA QUE SE TRATA DE EXTREMIDAD DOMINANTE SE SOLICITA SET PARA ARTROPLASTIA DE HUMERO, ES LLEVADO EL 06 MAYO 2022 A REEMPLAZO (HEMIARTROPLASTIA) DE HOMBRO DERECHO SIN COMPLICACIONES CON INDICACIÓN DE CONTINUAR CON ATB POR 24 HORAS, SE SOLICITA RX DE CONTROL POSTQX, SE REVISIA POR ORTOPEDISTA DE TURNO, CONSIDERA ADECUADA POSICIÓN, INDICA CONTINUAR VIGILANCIA MEDICA 24 HORAS.

PACIENTE MANIFIESTA DOLOR CEVICAL POR LO QUE SE SOLICITA RX DE COLUMNA CERVICAL QUE EVIDENCIA IRREGULARIDAD EN LA MORFOLOGÍA DEL VI CUERPO VERTEBRAL, QUE PUDIERA CORRESPONDER A CAMBIOS DEGENERATIVOS. EN CONTEXTO DE TRAUMA SE CONSIDERA PERTINENTE DESCARTAR FRACTURA DE CUERPO VERTEBRAL Y SE ORDENA INMOVILIZACIÓN CON COLLAR CERVICAL + RESONANCIA DE COLUMNA CERVICAL LA CUAL DESCARTA FRACTURA POR LO QUE SE RETIRA COLLAR CERVICAL.

ACTUALMENTE HEMODINÁMICAMENTE ESTABLE, MODULA DOLOR, NO SINTOMAS DE NOVO, SE CONSIDERA CONTINUAR IGUAL MANEJO MEDICO Y SEGUIMIENTO POR ESPECIALIDAD.

2022-05-08 12:15 | **PROFESIONAL:** dmecheverry - DIEGO MAURICIO ECHEVERRY SALAS | **ESPECIALIDAD:** MÉDICO GENERAL

EVOLUCIÓN HOSPITALIZACIÓN PISO 10

ANDRÉS MAURICIO SAUCEDO RODRIGUEZ

43 AÑOS

CC 94532253

SOAT

FE: 2022-04-30

IDX:

1. ACCIDENTE DE TRANSITO
- 1.1 TRAUMA EN HOMBRO IZQUIERDO
- 1.1.1 FX COMPLEJA CABEZA HUMERAL
- 1.1.2 POP REDUCCIÓN+SECUESTRECTOMIA DE HUMERO PROXIMAL IZQUIERDO (04/05/2022)
- 1.1.3 POP DE REEMPLAZO (HEMIARTROPLASTIA) DE HOMBRO DERECHO 06 MAYO 2022
- 1.2 TRAUMA EN CODO IZQUIERDO
- 1.3 TCE LEVE CON SIGNOS DE ALARMA
2. HTA X HC

PACIENTE CON DOLOR MODULADO, NO PRESENTA FIEBRE, NO OTROS SINTOMAS ASOCIADOS

OBJETIVO:

FC 87 - FR 16 - T/A 119/69 - T 36.5 - SaO2 98.0

PACIENTE EN APARENTES BUENAS CONDICIONES GENERALES, ALERTA, ORIENTADO, SIN SIGNOS DE DIFICULTAD RESPIRATORIA NI SIRS, HEMODINÁMICAMENTE ESTABLE.

CABEZA: NORMOCEFALICA, SIN LESIONES, PUPILAS ISOCÓRICAS, REACTIVAS A LA LUZ, ESCLERAS ANICTÉRICAS, CONJUNTIVAS ROSADAS, MUCOSAS HIDRATADAS, CUELLO: MÓVIL, NO DOLOR, NO MASAS, NO INGURGITACIÓN YUGULAR, TORAX: NORMOEXPANSIVO, SIN TIRAJES, C/P: RUIDOS CARDIACOS REGULARES, NO SOPLOS, CAMPOS PULMONARES CON MURMULLO VESICULAR PRESENTES, SIN SOBREGREGADOS, ABDOMEN: BLANDO, NO DOLOR, NO MASAS, NO MEGALIAS, NO IRRITACIÓN PERITONEAL, EXTREMIDADES: MÓVILES, NO EDEMA, PULSOS PRESENTES, BUEN LLENADO CAPILAR, CON CABESTRILLO MIEMBRO SUPERIOR DERECHO CON HERIDA QUIRÚRGICA EN DELTOIDES ANTERIOR SIN SIGNOS DE SANGRADO CUBIERTA CON APOSITO, DOLOR A LA MOVILIDAD DE HOMBRO DERECHO, SNC: ALERTA, ORIENTACIÓN EN TLP, GLASGOW 15/15, SIN COMPROMISO SENSITIVO O MOTOR.

*****PARACLÍNICOS.

-06 MAYO 2022

LEUCOS 11.970 - NEÚTROS 67.6 - LINFOS 23.8 - HGB 13.5 - HTO 40.0 - PLT 372.000

PT 12.8 - PTT 30.6 - INR 0.91

CREATININA 0.5 - BUN 20.0

SODIO 141.0 - POTASIO 3.2 - CLORO 103.0

-01 MAYO 2022

LEU:16.84 NEU%:89.4% HGB:15.1 HCT:44.8 PLT:315.000

INR:1.06 PT:15.1 PTT:27.7

*****IMAGENES

-RX HOMBRO DERECHO del 07-05-2022:

Se observa material de reemplazo de la cabeza humeral.

Edema de tejidos blandos y enfisema subcutáneo.

Relación articular acromioclavicular preservada.

-RESONANCIA MAGNÉTICA DE COLUMNA CERVICAL SIMPLE 06 MAYO 2022:

En magneto superconductor que opera a 1.5 Teslas se realizaron secuencias T1, T2, difusión y STIR a nivel de la columna cervical.

INDICACIÓN: Sospecha de fractura cervical.

HALLAZGOS:

La altura de los cuerpos vertebrales es normal sin observarse lesiones focales ni fracturas.

No hay antero ni retrolistesis.

Los discos intervertebrales presentan disminución de la intensidad de señal por deshidratación del núcleo pulposo, sin observarse hernias de disco ni abombamientos del anillo fibroso, sin identificarse hernias de disco ni complejos disco-osteoíto.

La amplitud del canal medular es normal identificándose el cordón medular de intensidad de señal y espesor normal.

No hay alteraciones en la unión cráneo vertebral.

No hay fracturas ni luxaciones en los elementos posteriores de la columna.

Los neuroforámenes son de amplitud normal.

Los tejidos blandos prevvertebrales y los músculos paraespiniales son de apariencia normal.

CONCLUSIÓN

Cambios degenerativos incipientes de los discos intervertebrales.

No hay fracturas ni contusiones de los cuerpos vertebrales.

-Rx COLUMNA CERVICAL 05 MAYO 2022:

Se obtienen proyecciones AP y lateral, observando:

Densidad mineral ósea adecuada.

Hay irregularidad en la morfología del VI cuerpo vertebral, que pudiera corresponder a cambios degenerativos, se recomienda sin embargo complemento tomográfico para una mejor caracterización.

No hay trastornos de la alineación.

Tejidos blandos prevvertebrales conservados.

-01/05/2022 TAC DE HOMBRO DERECHO

OPINIÓN:

1. FRACTURA CONMINUTA Y MARCADAMENTE DESPLAZADA COMPROMETIENDO CABEZA HUMERAL, TROCÁTER MAYOR Y MENOR Y CUELLO QUIRÚRGICO DEL HUMERO ASOCIADA A SUBLUXACIÓN DE LA ARTICULACIÓN GLENOHUMERAL DERECHA.
2. CAMBIOS INFLAMATORIOS EN LOS TEJIDOS BLANDOS ADYACENTES AL FOCO DE FRACTURA.

RX DE HOMBRO DERECHO

Hay fractura conminuta y marcadamente desplazada comprometiéndose tuberosidad mayor, menor y cuello quirúrgico del humero. No se identifican otros trazos desplazados de fractura. Hay aparente alteración en la relación articular glenohumeral. Articulación acromioclavicular de morfología normal.

RX CODO IZQUIERDO

Estructuras óseas evaluadas presentan densidad, contornos y patrón trabecular normal. No se observan lesiones líticas o blásticas. No se identifican trazos desplazados de fractura. Relaciones articulares evaluadas aparentemente conservadas.

TAC DE CRANEO SIMPLE

HALLAZGOS
Sistema ventricular: Tamaño y configuración normal. Guarda proporción con la profundidad del espacio sub-aracnoideo.
Línea media: Central.
Sistemas basales: Preservados.
Parénquima cerebral: Adecuada diferenciación sustancia gris-sustancia blanca, sin imágenes que sugieran isquemia establecida en territorios principales.
No se observan colecciones extra-axiales, ni signos de hemorragia sub-aracnoidea.
En lo visualizado, órbitas, senos paranasales y mastoides de aspecto usual.

OPINIÓN:

1. NO SE IDENTIFICAN LESIONES TRAUMÁTICAS INTRACRANEANAS EN EL PRESENTE ESTUDIO.

ANÁLISIS:

PACIENTE DE 43 AÑOS VÍCTIMA DE ACCIDENTE DE TRANSITO, PRESENTA TRAUMA EN HOMBRO Y CODO DERECHO, CON DOLOR EDEMA Y LIMITACIÓN FUNCIONAL, ADEMÁS TCE LEVE, PACIENTE AL INGRESO SOMNOLIENTO, REALIZAN TAC DE CRANEO SIN LESIONES INTRACRANEANAS,

RADIOGRAFIA DE MIEMBRO SUPERIOR DERECHO CON HALLAZGO DE FX DE CABEZA HUMERAL DERECHA, SE INMOVILIZA CON CABESTRILLO. PARA MEJOR CARACTERIZACIÓN SE SOLICITA TOMOGRAFIA CON RECONSTRUCCIÓN 3D REPORTANDO FRACTURA CONMINUTA Y MARCADAMENTE DESPLAZADA COMPROMETIENDO CABEZA HUMERAL, TROCÁTER MAYOR Y MENOR Y CUELLO QUIRÚRGICO DEL HUMERO ASOCIADA A SUBLUXACIÓN DE LA ARTICULACIÓN GLENOHUMERAL DERECHA. POR LO QUE ORTOPEDIA PASA TURNO PARA RAFI+ MAOS, SIN EMBARGO ORTOPEDIA REVISAR IMÁGENES CONSIDERA FX COMPLEJA, CONSIDERA REQUIERE VALORACIÓN POR CX DE MIEMBRO SUPERIOR.

SE COMENTA CON DR. MUÑOZ CX DE MIEMBRO SUPERIOR, CONSIDERA POR EDAD Y TIPO DE FRACTURA, EXISTE RIESGO DE NECROSIS DE CABEZA, PERO QUE MANEJO INICIAL DEBE REALIZARSE CON OSTEOSÍNTESIS- RAFI CON PLACA DE HUMERO PROXIMAL POR ORTOPEDIA GENERAL Y EN CASO DE PRESENTAR COMPLICACIONES COMO NECROSIS, SE DEBERA MANEJAR POR CONSULTA EXTERNA POR ESPECIALIDAD.

EL 03 MAYO 2022 FUE LLEVADO A PROCEDIMIENTO QUIRÚRGICO PARA RE+FI FRACTURA DE CABEZA DE HUMERO SIN EMBARGO DURANTE PROCEDIMIENTO QUIRÚRGICO EVIDENCIAN MALA CALIDAD ÓSEA A NIVEL METAFISIARIO QUE IMPIDE LA FUSIÓN DE LOS TORNILLOS, SE CORROBORA CON INTENSIFICADOR DE IMÁGENES Y A PESAR DE LOS CLAVOS Y LA PLACA SE PIERDE LA REDUCCIÓN DE LA FRACTURA PERDIENDO LA REDUCCIÓN Y LA CONGRUENCIA DE LA FRACTURA, LA CABEZA SE DESPLAZA A VARO. DEBIDO A QUE NO SE ASEGURA UN BUEN RESULTADO DE LA REDUCCIÓN ANTE LOS HALLAZGOS INTRAQUIRÚRGICOS Y TENIENDO EN CUENTA QUE SE TRATA DE EXTREMIDAD DOMINANTE SE SOLICITA SET PARA ARTROPLASTIA DE HUMERO. ES LLEVADO EL 06 MAYO 2022 A REEMPLAZO (HEMIARTROPLASTIA) DE HOMBRO DERECHO SIN COMPLICACIONES CON INDICACIÓN DE CONTINUAR CON ATB POR 24 HORAS. SE SOLICITA RX DE CONTROL POSTQX, SE REVISAR POR ORTOPEDISTA DE TURNO (DR. GONZALO MARTÍNEZ) CONSIDERA ADECUADA POSICIÓN, INDICA EGRESO CON ANALGESIA + ATB + CITA DE CONTROL CON ORTOPEDIA + INCAPACIDAD + RETIRO DE PUNTOS. SE DAN SIGNOS DE ALARMA: FIEBRE + DOLOR INTENSO - SANGRADOS - ENROJECIMIENTO O SECRECIÓN PURULENTA POR HERIDA QUIRÚRGICA. ALTERACIONES NEUROLÓGICAS

PACIENTE MANIFIESTA DOLOR CÉVICAL POR LO QUE SE SOLICITA RX DE COLUMNA CERVICAL QUE EVIDENCIA IRREGULARIDAD EN LA MORFOLOGÍA DEL VI CUERPO VERTEBRAL, QUE PUDIERA CORRESPONDER A CAMBIOS DEGENERATIVOS. EN CONTEXTO DE TRAUMA SE CONSIDERA PERTINENTE DESCARTAR FRACTURA DE CUERPO VERTEBRAL Y SE ORDENA INMOVILIZACIÓN CON COLLAR CERVICAL + RESONANCIA DE COLUMNA CERVICAL LA CUAL DESCARTA FRACTURA POR LO QUE SE RETIRA COLLAR CERVICAL.

DIAGNOSTICOS DE EGRESO ASIGNADOS

CODIGO	DIAGNOSTICO DE EGRESO
5422	Fractura de la epifisis superior del humero

RESUMEN DEL PLAN TERAPEUTICO

FECHA	
2022-04-30	23:47 daneraer - DANIELA ERASO ERASO ESPECIALIDAD: MEDICO GENERAL Solicitud Apoyo Dx: TOMOGRAFIA COMPUTADA DE MIEMBROS SUPERIORES Y ARTICULACIONES **Obs: RHOMBRO IZQUIERDO Solicitud Apoyo Dx: TOMOGRAFIA COMPUTADA DE MIEMBROS SUPERIORES Y ARTICULACIONES **Obs: RHOMBRO IZQUIERDO

Solicitud Apoyo Dx: TOMOGRAFIA COMPUTADA EN RECONSTRUCCION TRIDIMENSIONAL

**Obs: HOMBRO IZQUIERDO

MEDICAMENTO RE FORMULADO: DIPIRONA MAGNESICA 2G/5 ML SOLUCION INYECTABLE 2G/5ML AMPOLLA CUM: 20006845-6 ATC: N02BB02 - LAB.: VITALIS S A C I 1 AMPOLLA (5) Cada 8 Hora(s), VIA: INTRAVENOSA, CONCENTRACIÓN AMPOLLA, DIAS DE TRATAMIENTO: 1
Revisado: SEBASTIAN MAURICIO CAICEDO HOYOS - 2022-04-30 23:58

01:50

daneraer - DANIELA ERASO ERASO
ESPECIALIDAD: MEDICO GENERAL

Solicitud Apoyo Dx: TOMOGRAFIA COMPUTADA DE MIEMBROS SUPERIORES Y ARTICULACIONES

**Obs: RHOMBRO IZQUIERDO

Solicitud Apoyo Dx: TOMOGRAFIA COMPUTADA DE MIEMBROS SUPERIORES Y ARTICULACIONES

**Obs: RHOMBRO IZQUIERDO

Solicitud Apoyo Dx: TOMOGRAFIA COMPUTADA EN RECONSTRUCCION TRIDIMENSIONAL

**Obs: HOMBRO IZQUIERDO

MEDICAMENTO RE FORMULADO: DIPIRONA MAGNESICA 2G/5 ML SOLUCION INYECTABLE 2G/5ML AMPOLLA CUM: 20006845-6 ATC: N02BB02 - LAB.: VITALIS S A C I 1 AMPOLLA (5) Cada 8 Hora(s), VIA: INTRAVENOSA, CONCENTRACIÓN AMPOLLA, DIAS DE TRATAMIENTO: 1
Revisado: SEBASTIAN MAURICIO CAICEDO HOYOS - 2022-05-01 01:51

01:52

daneraer - DANIELA ERASO ERASO
ESPECIALIDAD: MEDICO GENERAL

Solicitud Apoyo Dx: TOMOGRAFIA COMPUTADA DE MIEMBROS SUPERIORES Y ARTICULACIONES

**Obs: RHOMBRO IZQUIERDO

Solicitud Apoyo Dx: TOMOGRAFIA COMPUTADA DE MIEMBROS SUPERIORES Y ARTICULACIONES

**Obs: RHOMBRO IZQUIERDO

Solicitud Apoyo Dx: TOMOGRAFIA COMPUTADA EN RECONSTRUCCION TRIDIMENSIONAL

**Obs: HOMBRO IZQUIERDO

MEDICAMENTO RE FORMULADO: DIPIRONA MAGNESICA 2G/5 ML SOLUCION INYECTABLE 2G/5ML AMPOLLA CUM: 20006845-6 ATC: N02BB02 - LAB.: VITALIS S A C I 1 AMPOLLA (5) Cada 8 Hora(s), VIA: INTRAVENOSA, CONCENTRACIÓN AMPOLLA, DIAS DE TRATAMIENTO: 1
Revisado: SEBASTIAN MAURICIO CAICEDO HOYOS - 2022-05-01 03:01

2022-05-01

07:44

clarrahondo - CAROLINA LARRAHONDO GALEANO
ESPECIALIDAD: MEDICO GENERAL

HOSPITALIZACION ORTOPEDIA

DIETA COMUN

TAPON HEPARINIZADO

DIPIRONA MAGNESICA 2G/5 ML SOLUCION INYECTABLE, 1 AMP EV CADA 8 HORAS

ATENCIÓN A REVALORACIÓN CON TAC DE HOMBRO CON RECONSTRUCCIÓN 3D POR ORTOPEDIA

CSV-AC

Revisado: KAREN ELIANA PORTOCARRERO FLOREZ - 2022-05-01 08:36

08:35

ytolivar - YURY TATIANA OLIVAR CAJICA

ESPECIALIDAD: MEDICO GENERAL

MEDICAMENTO FORMULADO: CEFAZOLINA 1G SOLUCION INYECTABLE 1G AMPOLLA CUM: 53704-7 ATC: J01DA04 - LAB.: NO DEFINIDO 2 AMPOLLA (5) Cada 1 Día(s), VIA: INTRAVENOSA, CONCENTRACIÓN AMPOLLA, DIAS DE TRATAMIENTO: 1

Revisado: KAREN ELIANA PORTOCARRERO FLOREZ - 2022-05-01 08:36

13:19

lvacasgi - IVAN JAVIER CASTAÑEDA GIACOMETTO
ESPECIALIDAD: TRAUMATOLOGO-ORTOPEDISTA

Solicitud Proc Qx: REDUCCIÓN ABIERTA DE FRACTURA CONMINUTA DE TERCIO PROXIMAL HUMERO CON FUSIÓN INTERNA (DISPOSITIVOS DE FUSIÓN U OSTEOSÍNTESIS)

**Obs: --PLACA DE HUMERO PROXIMAL

--TORNILLOS CANULADOS

Revisado: KAREN ELIANA PORTOCARRERO FLOREZ - 2022-05-01 13:20

2022-05-02

16:14

ytolivar - YURY TATIANA OLIVAR CAJICA
ESPECIALIDAD: MEDICO GENERAL

CUIDADOS DE HOSPITALIZACIÓN

DIETA COMUN

TAPON HEPARINIZADO

OMEPRAZOL CAP 20 MG VO AL DIA

LOSARTAN TAB 50 MG VO CADA 12 HORAS***** NUEVO

HIDROCLOROTIAZINA TAB 25 MG VO AL DIA***** NUEVO

DIPIRONA MAGNESICA 2G/5 ML SOLUCION INYECTABLE, 1 AMP EV CADA 8 HORAS

TRAMADOL AMP 50 MG SC CADA 8 HOAS SI DOLOR INTENSO

CONTROL DE SIGNOS VITALES

SEGUIMIENTO ORTOPEDIA

AVISAR CAMBIOS

GRACIAS

MEDICAMENTO FORMULADO: LOSARTAN 50MG TABLETAS RECUBIERTAS 50MG TABLETA CUM: 19932984-12 ATC: C09CA01 - LAB.: AMERICAN GENERICS 1 TABLETA (5) Cada 12 Hora(s), VIA: ORAL, CONCENTRACIÓN 50 MG, DIAS DE TRATAMIENTO: 1

MEDICAMENTO FORMULADO: HIDROCLOROTIAZIDA 25 MG TABLETAS 25MG TABLETA CUM: 212764-10 ATC: C03AA03 - LAB.: GENFAR 1 TABLETA (5) Cada 1 Día(s), VIA: ORAL, CONCENTRACIÓN 25 MG, DIAS DE TRATAMIENTO: 1

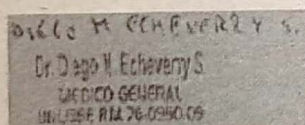
MEDICAMENTO FORMULADO: TRAMADOL CLORHIDRATO 50MG SOLUCION INYECTABLE 50MG/ML AMPOLLA CUM:

	20001615-2 ATC: N02AX02 - LAB.: PROCAPS S.A. 1 AMPOLLA (S) Cada 8 Hora(s), VIA: SUBCUTANEA, CONCENTRACIÓN 0 AMPOLLA, DIAS DE TRATAMIENTO: 1 Revisado: KAREN ELIANA PORTOCARRERO FLOREZ - 2022-05-03 00:13
2022-05-03	<p>02:18 lylopez - LEIDY YOHANA LOPEZ ESPECIALIDAD: MEDICO GENERAL Solicitud Apoyo Dx: ANTICUERPOS IRREGULARES DETECCION (COOMBS INDIRECTO RASTREO ANTICUERPOS IRREGULARES PRUEBA DE ANTIGLOBULINA INDIRECTA ESCRUTINIO DE ANTICUERPOS IRREGULARES) POR MICROTECNICA **Obs: RESERVAR 2 UI G,R Solicitud Apoyo Dx: HEMOCLASIFICACION SISTEMA Rh [ANTIGENO Rh D] POR MICROTECNICA **Obs: RESERVAR 2 UI G,R Solicitud Apoyo Dx: HEMOCLASIFICACION SISTEMA ABO DIRECTA [HEMOCLASIFICACION GLOBULAR] POR MICROTECNICA **Obs: RESERVAR 2 UI G,R Solicitud Apoyo Dx: HEMOCLASIFICACION SISTEMA ABO INVERSA [HEMOCLASIFICACION SERICA] POR MICROTECNICA **Obs: RESERVAR 2 UI G,R Solicitud Apoyo Dx: PRUEBA CRUZADA MAYOR ERITROCITARIA POR MICROTECNICA **Obs: RESERVAR 2 UI G,R Revisado: KAREN ELIANA PORTOCARRERO FLOREZ - 2022-05-03 02:28</p> <p>10:13 sebhurmu - SEBASTIAN HURTADO MUÑOZ ESPECIALIDAD: TRAUMATOLOGO-ORTOPEDISTA Solicitud Interconsulta por: ANESTESIOLOGO **Obs: VALORACION PRE-QX Revisado: LUCY DAYANA GARCIA PALACIO - 2022-05-03 13:09</p> <p>12:24 clarrahondo - CAROLINA LARRAHONDO GALEANO ESPECIALIDAD: MEDICO GENERAL CUIDADOS DE HOSPITALIZACION DIETA COMUN TAPON HEPARINIZADO OMEPRAZOL CAP 20 MG VO AL DIA LOSARTAN TAB 50 MG VO CADA 12 HORAS* HIDROCLOROTIRAZINA TAB 25 MG VO AL DIA* DIPIRONA MAGNESICA 2G/5 ML SOLUCION INYECTABLE, 1 AMP EV CADA 8 HORAS TRAMADOL AMP 50 MG SC CADA 8 HOAS SI DOLOR INTENSO CONTROL DE SIGNOS VITALES SEGUIMIENTO ORTOPEDIA AVISAR CAMBIOS GRACIAS Revisado: LUCY DAYANA GARCIA PALACIO - 2022-05-03 13:09</p> <p>14:28 sebhurmu - SEBASTIAN HURTADO MUÑOZ ESPECIALIDAD: TRAUMATOLOGO-ORTOPEDISTA Solicitud Proc Qx: REEMPLAZO PROTESICO PRIMARIO TOTAL DE HOMBRO **Obs: PROTESIS REVERSA VS PROTESIS PRIMARIA TIPO TURON Solicitud Proc Qx: REEMPLAZO PROTESICO PRIMARIO TOTAL DE HOMBRO **Obs: PROTESIS REVERSA VS PROTESIS PRIMARIA TIPO TURON Solicitud Proc Qx: LIGAMENTORRAFIA O REINSERCIÓN DE LIGAMENTOS VIA ABIERTA **Obs: Solicitud Proc Qx: REEMPLAZO PROTESICO PRIMARIO TOTAL DE HOMBRO **Obs: PROTESIS REVERSA VS PROTESIS PRIMARIA TIPO TURON Solicitud Proc Qx: LIGAMENTORRAFIA O REINSERCIÓN DE LIGAMENTOS VIA ABIERTA **Obs: Revisado: LUCY DAYANA GARCIA PALACIO - 2022-05-03 17:35</p>
2022-05-04	<p>04:08 gdguerrero - GERMAN DAVID GUERRERO GOMEZ ESPECIALIDAD: MEDICO GENERAL CUIDADOS DE HOSPITALIZACION DIETA COMUN TAPON HEPARINIZADO OMEPRAZOL CAP 20 MG VO AL DIA LOSARTAN TAB 50 MG VO CADA 12 HORAS HIDROCLOROTIRAZINA TAB 25 MG VO AL DIA DIPIRONA MAGNESICA 2G/5 ML SOLUCION INYECTABLE, 1 AMP EV CADA 8 HORAS TRAMADOL AMP 50 MG SC CADA 8 HOAS ***SI DOLOR INTENSO*** CONTROL DE SIGNOS VITALES SEGUIMIENTO ORTOPEDIA AVISAR CAMBIOS GRACIAS Revisado: MARIA CAMILA RAMIREZ SANCHEZ - 2022-05-04 00:07</p> <p>10:35 dmecheverry - DIEGO MAURICIO ECHEVERRY SALAS ESPECIALIDAD: MEDICO GENERAL</p>

	<p>CUIDADOS DE HOSPITALIZACION DIETA COMUN TAPON HEPARINIZADO OMEPRAZOL CAP 20 MG VO AL DIA LOSARTAN TAB 50 MG VO CADA 12 HORAS HIDROCLOROTIRAZINA TAB 25 MG VO AL DIA DIPIRONA MAGNESICA 2G/5 ML SOLUCION INYECTABLE, 1 AMP EV CADA 8 HORAS TRAMADOL AMP 50 MG SC CADA 8 HOAS ***SI DOLOR INTENSO*** CONTROL DE SIGNOS VITALES SEGUIMIENTO ORTOPEDIA AVISAR CAMBIOS GRACIAS Revisado: KAREN ELIANA PORTOCARRERO FLOREZ - 2022-05-04 11:41</p>
2022-05-05	<p>00:33 ytolivar - YURY TATIANA OLIVAR CAJICA ESPECIALIDAD: MEDICO GENERAL CUIDADOS DE HOSPITALIZACION DIETA COMUN TAPON HEPARINIZADO OMEPRAZOL CAP 20 MG VO AL DIA LOSARTAN TAB 50 MG VO CADA 12 HORAS HIDROCLOROTIRAZINA TAB 25 MG VO AL DIA DIPIRONA MAGNESICA 2G/5 ML SOLUCION INYECTABLE, 1 AMP EV CADA 8 HORAS TRAMADOL AMP 50 MG SC CADA 8 HOAS ***SI DOLOR INTENSO*** CONTROL DE SIGNOS VITALES SEGUIMIENTO ORTOPEDIA AVISAR CAMBIOS GRACIAS Revisado: MONICA YAMILE ROSERO ORBES - 2022-05-05 02:55</p> <p>07:48 dmecheverry - DIEGO MAURICIO ECHEVERRY SALAS ESPECIALIDAD: MEDICO GENERAL Solicitud Apoyo Dx: RADIOGRAFIA DE COLUMNA CERVICAL Revisado: MONICA YAMILE ROSERO ORBES - 2022-05-05 12:29</p> <p>19:19 dmecheverry - DIEGO MAURICIO ECHEVERRY SALAS ESPECIALIDAD: MEDICO GENERAL Solicitud Apoyo Dx: TIEMPO DE PROTROMBINA [TP] Solicitud Apoyo Dx: TIEMPO DE TROMBOPLASTINA PARCIAL [TTP] Solicitud Apoyo Dx: HEMOGRAMA IV (HEMOGLOBINA HEMATOCRITO RECUENTO DE ERITROCITOS INDICES ERITROCITARIOS LEUCOGRAMA RECUENTO DE PLAQUETAS INDICES PLAQUETARIOS Y MORFOLOGIA ELECTRONICA E HISTOGRAMA) AUTOMATIZADO Solicitud Apoyo Dx: CLORO Solicitud Apoyo Dx: NITROGENO UREICO Solicitud Apoyo Dx: CREATININA EN SUERO U OTROS FLUIDOS Solicitud Apoyo Dx: SODIO EN SUERO U OTROS FLUIDOS Solicitud Apoyo Dx: POTASIO EN SUERO U OTROS FLUIDOS Revisado: KAREN ELIANA PORTOCARRERO FLOREZ - 2022-05-05 21:03</p> <p>20:39 dmecheverry - DIEGO MAURICIO ECHEVERRY SALAS ESPECIALIDAD: MEDICO GENERAL INMOVILIZACION CON COLLAR CERVICAL TALLA M Revisado: KAREN ELIANA PORTOCARRERO FLOREZ - 2022-05-05 21:03</p>
2022-05-06	<p>12:07 ytolivar - YURY TATIANA OLIVAR CAJICA ESPECIALIDAD: MEDICO GENERAL CUIDADOS DE HOSPITALIZACION DIETA COMUN TAPON HEPARINIZADO OMEPRAZOL CAP 20 MG VO AL DIA LOSARTAN TAB 50 MG VO CADA 12 HORAS HIDROCLOROTIRAZINA TAB 25 MG VO AL DIA DIPIRONA MAGNESICA 2G/5 ML SOLUCION INYECTABLE, 1 AMP EV CADA 8 HORAS TRAMADOL AMP 50 MG SC CADA 8 HOAS ***SI DOLOR INTENSO*** CONTROL DE SIGNOS VITALES SEGUIMIENTO ORTOPEDIA AVISAR CAMBIOS GRACIAS Revisado: LINA GISELY CASTAÑO MARTINEZ - 2022-05-06 16:20</p> <p>16:28 hanlsbo - HANSEL STEVEN LIS BOLAÑOS ESPECIALIDAD: ANESTESIOLOGO MEDICAMENTO FORMULADO: FENTANILO 0.5 MG/10 ML SOLUCION INYECTABLE 0.5MG/10ML AMPOLLA CUM: 19931880-18 ATC: N01AH01 - LAB.: NO DEFINIDO 1 AMPOLLA (S) Dosis Unica, VIA: INTRAVENOSA, CONCENTRACIÓN MILILITRO: 1 MEDICAMENTO FORMULADO: REMIFENTANILO 2MG (ULTIVA) 2MG AMPOLLA CUM: 209803-1 - LAB.: NO DEFINIDO 1 AMPOLLA (S) Dosis Unica, VIA: INTRAVENOSA, CONCENTRACIÓN AMPOLLA, DIAS DE TRATAMIENTO: 1 Revisado: LINA GISELY CASTAÑO MARTINEZ - 2022-05-06 17:31</p>

17:06	cmendez - CARLOS HERNAN MENDEZ DAZA ESPECIALIDAD: TRAUMATOLOGO-ORTOPEDISTA Solicitud Apoyo Dx: RADIOGRAFIA DE HOMBRO **Obs: RX AP Y LATERAL DE HOMBRO DERECHO Revisado: LINA GISELY CASTAÑO MARTINEZ - 2022-05-06 17:32
22:34	dmechevery - DIEGO MAURICIO ECHEVERRY SALAS ESPECIALIDAD: MEDICO GENERAL CUIDADOS DE HOSPITALIZACION DIETA COMUN TAPON HEPARINIZADO OMEPRAZOL CAP 20 MG VO AL DIA AMPICILINA SULBACTAM 3GRS EV CADA 6 HORAS LOSARTAN TAB 50 MG VO CADA 12 HORAS HIDROCLOROTIAZINA TAB 25 MG VO AL DIA DIPIRONA MAGNESICA 2G/5 ML SOLUCION INYECTABLE, 1 AMP EV CADA 8 HORAS TRAMADOL AMP 50 MG SC CADA 8 HOAS ***SI DOLOR INTENSO*** CONTROL DE SIGNOS VITALES SEGUIMIENTO ORTOPEDIA AVISAR CAMBIOS GRACIAS Revisado: KAREN ELIANA PORTOCARRERO FLOREZ - 2022-05-06 23:04
2022-05-07	02:59 dmechevery - DIEGO MAURICIO ECHEVERRY SALAS ESPECIALIDAD: MEDICO GENERAL CUIDADOS DE HOSPITALIZACION DIETA COMUN TAPON HEPARINIZADO OMEPRAZOL CAP 20 MG VO AL DIA AMPICILINA SULBACTAM 3GRS EV CADA 6 HORAS LOSARTAN TAB 50 MG VO CADA 12 HORAS HIDROCLOROTIAZINA TAB 25 MG VO AL DIA DIPIRONA MAGNESICA 2G/5 ML SOLUCION INYECTABLE, 1 AMP EV CADA 8 HORAS TRAMADOL AMP 50 MG SC CADA 8 HOAS ***SI DOLOR INTENSO*** CONTROL DE SIGNOS VITALES SEGUIMIENTO ORTOPEDIA AVISAR CAMBIOS GRACIAS Revisado: KAREN ELIANA PORTOCARRERO FLOREZ - 2022-05-07 03:38
2022-05-08	12:17 dmechevery - DIEGO MAURICIO ECHEVERRY SALAS ESPECIALIDAD: MEDICO GENERAL Solicitud Proc No Qx: 890280-CONSULTA DE PRIMERA VEZ POR ESPECIALISTA EN ORTOPEDIA Y TRAUMATOLOGIA Solicitud Apoyo Dx: RETIRO DE SUTURA EN PIEL O TEJIDO CELULAR SUBCUTANEO SOD **Obs: RETIRO DE SUTURA EN 15 DIAS Solicitud Apoyo Dx: TERAPIA FISICA INTEGRAL **Obs: TERAPIA FISICA 3 VECES POR SEMANA #12 AL MES Revisado: MARIA CAMILA RAMIREZ SANCHEZ - 2022-05-08 12:30

NO HAY RESULTADOS DE EXAMEN FISICO



PROFESIONAL : DIEGO MAURICIO ECHEVERRY SALAS
CC - 14621335 - T.P 76095009
ESPECIALIDAD - MEDICO GENERAL

Imprimió MARICELA HERNANDEZ RIVERA - marherri

Fecha Impresión: 2022/5/17 - 07:26:38

DATOS PACIENTE

Nº INGRESO	677246	FECHA INGRESO	30/04/2022 11:21 pm
Nº CUENTA	739514		
PACIENTE	CC 94532253	ANDRES MAURICIO SAUCEDO RODRIGUEZ	
EDAD	43 Años		
DIRECCION	CALLE 10 24 79	TELÉFONO	3014516066
ENTIDAD	NIT 860037013	MUNDIAL DE SEGUROS	
PLAN	MUNDIAL DE SEGUROS 2022		
VIA DE INGRESO	Urgencias	RESPONSABLE: LUISA MARIA GOMEZ RODRIGUEZ	

DATOS DEL PROCEDIMIENTO

FECHA INICIO	2022-05-03 12:29	DURACION	01:36 (HH:mm)
QUIROFANO	SALA 2		
VIA ACCESO	MULTIPLE, DIFERENTE VIA, IGUAL ESPECIALIDAD	TIPO CIRUGIA	LIMPIA
AMBITO CIRUGIA	HOSPITALARIA	FINALIDAD CIRUGIA	TERAPEUTICO
CIRUJANO	SEBASTIAN HURTADO MUÑOZ		
ANESTESIOLOGO	SILVIA JULIETH RAMOS ARROYO	AYUDANTE	CRISTHIAN SALAMANCA MORA
INSTRUMENTADOR	KAREN STEFANIA ROCHA LASSO	CIRCULANTE	
TIPO ANESTESIA	GENERAL		
HORA DILIGENCIAMIENTO	14:35		

GASES UTILIZADOS

TIPO GAS	METODO SUMINISTRO	FRECUENCIA SUMINISTRO(L/m)	MINUTOS
----------	-------------------	----------------------------	---------

PROCEDIMIENTOS REALIZADOS

CARGO	DESCRIPCION
770200	SECUESTRECTOMIA DRENAJE DESBRIDAMIENTO DE HUMERO SOD PROFESIONAL
862505	DERMOABRASION (QUIMICA O MECANICA) DE AREA GENERAL MENOR DEL 10% DE SUPERFICIE CORPORAL PROFESIONAL
867203	COLGAJO LOCAL DE PIEL COMPUESTO DE VECINDAD ENTRE CINCO A DIEZ CENTIMETROS CUADRADOS PROFESIONAL

DESCRIPCIONES TECNICAS QUIRURGICAS

SEBASTIAN HURTADO MUÑOZ


ASEPSIA ANTISEPSIA CAMPOS QUIRURGICOS
BAJO ANESTESIA GENERAL MAS REGIONAL
ABORDAJE DELTOPECTORAL DERECHO, PROTECCION DE VENA CEFALICA
DIVULSION POR PLANOS.
SECUESTRECTOMIA DE FRACTURA PROXIMAL DE HUMERO DERECHO
ENCUENTRO FRACTURA MULTIFRAGMENTADA DE CABEZA Y CUELLO HUMERAL DERECHO, FRACTURA CONMINUTA DE LA TROQUITER Y TROQUIN, FRAGMENTO POSTERIOR DE LA CABEZA HUMERAL CONMINUTO
E REALIZA REDUCCION CON 3 CLAVOS STEINMAN DE 2.0 TRAUMA STORE,
CON MUY MALA CALIDAD OSEA A NIVEL METAFISARIO QUE IMPIDE LA FIJACION DE LOS TORNILLOS, SE CORROBORA CON INTENSIFICADOR DE IMAGENES Y APESAR DE LOS CLAVOS Y LA PLACA SE PIERDE LA REDUCCION DE LA FRACTURA PERDIENDO LA REDUCCION Y LA CONGRUENCIA, LA CABEZA SE DESPLAZA A VARO.
SE DECIDE INTRAQUIRURGICO RETIRAR MATERIALES DE OSTEOSINTESIS
HEMOSTASIA
LAVADO
CIERRE POR PLANOS
CURACION
CABESTRILLO

SEGUNDA VIA
SE REALIZA LAVADO DESBRIDAMIENTO Y DERMOABRASION DE ANTEBRAZO Y BRAZO DERECHO HASTA DEJAR TEJIDO LIMPIO SANGRANTE.
PLAN
HOSPITALIZAR
MANEJO ANALGESICO ANTIBIOTICO PROFILACTICO
SE SOLICITA MATERIALES QUIRURGICOS PARA ARTROPLASTIA DE HOMBRO SE EXPLICA AL PACIENTE Y FAMILIARES.

HALLAZGOS QUIRURGICOS

SEBASTIAN HURTADO MUÑOZ

ACCIDENTE DE TRANSITO DE ALTA ENERGIA QUEMADURAS POR FRICCION EN ANTEBRAZO BRAZO DERECHO FONDO SUCIO -
FRACTURA MULTIFRAGMENTADA DE CABEZA Y CUELLO HUMERAL DERECHO, FRACTURA CONMINUTA DE LA TROQUITER Y TROQUIN,
FRAGMENTO POSTERIOR DE LA CABEZA HUMERAL CONMINUTO CON MALA CALIDAD OSEA A NIVEL METAFISARIO QUE IMPIDE LA
FIJACION DE LOS TORNILLOS, SE CORROBORA CON INTENSIFICADOR DE IMAGENES Y APESAR DE LOS CLAVOS Y LA PLACA SE
PIERDE LA REDUCCION DE LA FRACTURA PERDIENDO LA REDUCCION Y LA CONGRUENCIA DE LA FRACTURA, LA CABEZA SE DESPLAZA
A VARO.



PROFESIONAL: SEBASTIAN HURTADO MUÑOZ

CC - 14700214 - T.P 761440

ESPECIALIDAD: TRAUMATOLOGO-ORTOPEDISTA

DATOS DEL PACIENTE:

NOMBRE: SAUCEDO RODRIGUEZ ANDRES MAURICIO
EDAD: 43 Años **ID:** 94532253
ESTUDIO: CT Hombro; CT
RECONSTRUCCION 3D
FECHA: 01-05-2022 03:08 **ENTIDAD:** SOAT

CT DE HOMBRO DERECHO CON RECONSTRUCCIÓN 3D del 01-05-2022:

DLP 357.38 mGy.cm

TECNICA:

En tomógrafo multidetector se realizan cortes axiales secuenciales del hombro, sin administrar medio de medio contraste endovenoso. Se evalúa en estación de trabajo con reconstrucción multiplanares y 3D.

HALLAZGOS:

Se identifica fractura conminuta y marcadamente desplazada comprometiendo cabeza humeral, troncanter mayor y menor y cuello quirúrgico del humero con subluxación de articulación glenohumeral.

No se observan otros trazos de fractura.

No se observan lesiones líticas o blásticas.

Articulación acromioclavicular de morfología normal.

Hay cambios inflamatorios en los tejidos blandos adyacentes al foco de fractura.

OPINIÓN:

1. FRACTURA CONMINUTA Y MARCADAMENTE DESPLAZADA COMPROMETIENDO CABEZA HUMERAL, TROCÁNTER MAYOR Y MENOR Y CUELLO QUIRÚRGICO DEL HÚMERO ASOCIADA A SUBLUXACIÓN DE LA ARTICULACIÓN GLENOHUMERAL DERECHA.
2. CAMBIOS INFLAMATORIOS EN LOS TEJIDOS BLANDOS ADYACENTES AL FOCO DE FRACTURA.

Daniel Muñoz

DR. DANIEL MUÑOZ
MD. RADIOLOGO
R.M. 0018/10

DATOS PACIENTE

Nº INGRESO	677246	FECHA INGRESO	30/04/2022 11:21 pm
Nº CUENTA	739514		
PACIENTE	CC 94532253	ANDRES MAURICIO SAUCEDO RODRIGUEZ	
EDAD	43 Años		
DIRECCION	CALLE 10 24 79	TELÉFONO	3014516066
ENTIDAD	NIT 860037013	MUNDIAL DE SEGUROS	
PLAN	MUNDIAL DE SEGUROS 2022		
VIA DE INGRESO	Urgencias	RESPONSABLE: LUISA MARIA GOMEZ RODRIGUEZ	

DATOS DEL PROCEDIMIENTO

FECHA INICIO	2022-05-03 12:29	DURACION	01:36 (HH:mm)
QUIROFANO	SALA 2		
VIA ACCESO	MULTIPLE, DIFERENTE VIA, IGUAL ESPECIALIDAD	TIPO CIRUGIA	LIMPIA
AMBITO CIRUGIA	HOSPITALARIA	FINALIDAD CIRUGIA	TERAPEUTICO
CIRUJANO	SEBASTIAN HURTADO MUÑOZ		
ANESTESIOLOGO	SILVIA JULIETH RAMOS ARROYO	AYUDANTE	CRISTHIAN SALAMANCA MORA
INSTRUMENTADOR	KAREN STEFANIA ROCHA LASSO	CIRCULANTE	
TIPO ANESTESIA	GENERAL		
HORA DILIGENCIAMIENTO	14:35		

GASES UTILIZADOS

TIPO GAS	METODO SUMINISTRO	FRECUENCIA SUMINISTRO(L/m)	MINUTOS
----------	-------------------	----------------------------	---------

PROCEDIMIENTOS REALIZADOS

CARGO	DESCRIPCION
770200	SECUESTRECTOMIA DRENAJE DESBRIDAMIENTO DE HUMERO SOD PROFESIONAL
862505	DERMOABRASION (QUIMICA O MECANICA) DE AREA GENERAL MENOR DEL 10% DE SUPERFICIE CORPORAL PROFESIONAL
867203	COLGAJO LOCAL DE PIEL COMPUESTO DE VECINDAD ENTRE CINCO A DIEZ CENTIMETROS CUADRADOS PROFESIONAL

DESCRIPCIONES TECNICAS QUIRURGICAS

SEBASTIAN HURTADO MUÑOZ


ASEPSIA ANTISEPSIA CAMPOS QUIRURGICOS
BAJO ANESTESIA GENERAL MAS REGIONAL
ABORDAJE DELTOPECTORAL DERECHO, PROTECCION DE VENA CEFALICA
DIVULSION POR PLANOS.
SECUESTRECTOMIA DE FRACTURA PROXIMAL DE HUMERO DERECHO
ENCUENTRO FRACTURA MULTIFRAGMENTADA DE CABEZA Y CUELLO HUMERAL DERECHO, FRACTURA CONMINUTA DE LA TROQUITER Y TROQUIN, FRAGMENTO POSTERIOR DE LA CABEZA HUMERAL CONMINUTO
E REALIZA REDUCCION CON 3 CLAVOS STEINMAN DE 2.0 TRAUMA STORE,
CON MUY MALA CALIDAD OSEA A NIVEL METAFISARIO QUE IMPIDE LA FIJACION DE LOS TORNILLOS, SE CORROBORA CON INTENSIFICADOR DE IMAGENES Y APESAR DE LOS CLAVOS Y LA PLACA SE PIERDE LA REDUCCION DE LA FRACTURA PERDIENDO LA REDUCCION Y LA CONGRUENCIA, LA CABEZA SE DESPLAZA A VARO.
SE DECIDE INTRAQUIRURGICO RETIRAR MATERIALES DE OSTEOSINTESIS
HEMOSTASIA
LAVADO
CIERRE POR PLANOS
CURACION
CABESTRILLO

SEGUNDA VIA
SE REALIZA LAVADO DESBRIDAMIENTO Y DERMOABRASION DE ANTEBRAZO Y BRAZO DERECHO HASTA DEJAR TEJIDO LIMPIO SANGRANTE.
PLAN
HOSPITALIZAR
MANEJO ANALGESICO ANTIBIOTICO PROFILACTICO
SE SOLICITA MATERIALES QUIRURGICOS PARA ARTROPLASTIA DE HOMBRO SE EXPLICA AL PACIENTE Y FAMILIARES.

HALLAZGOS QUIRURGICOS

SEBASTIAN HURTADO MUÑOZ

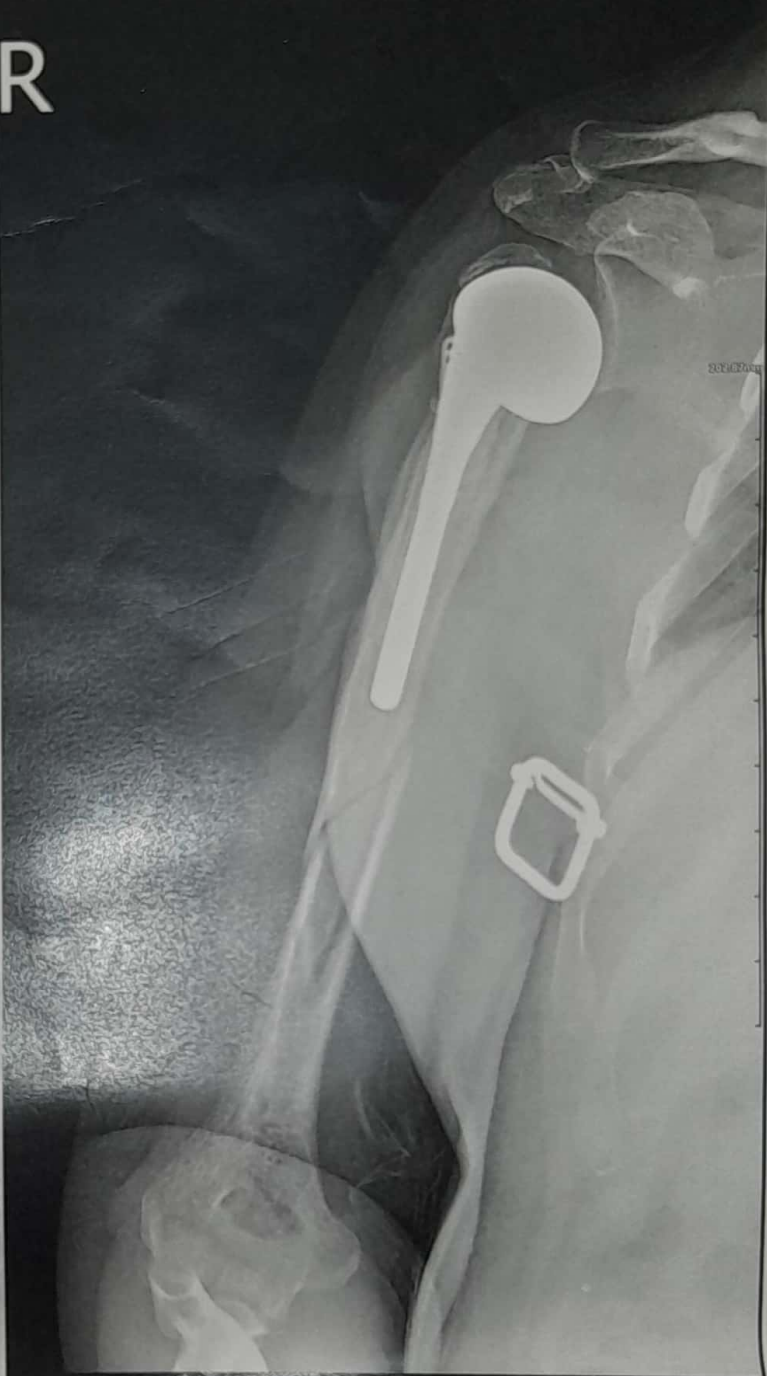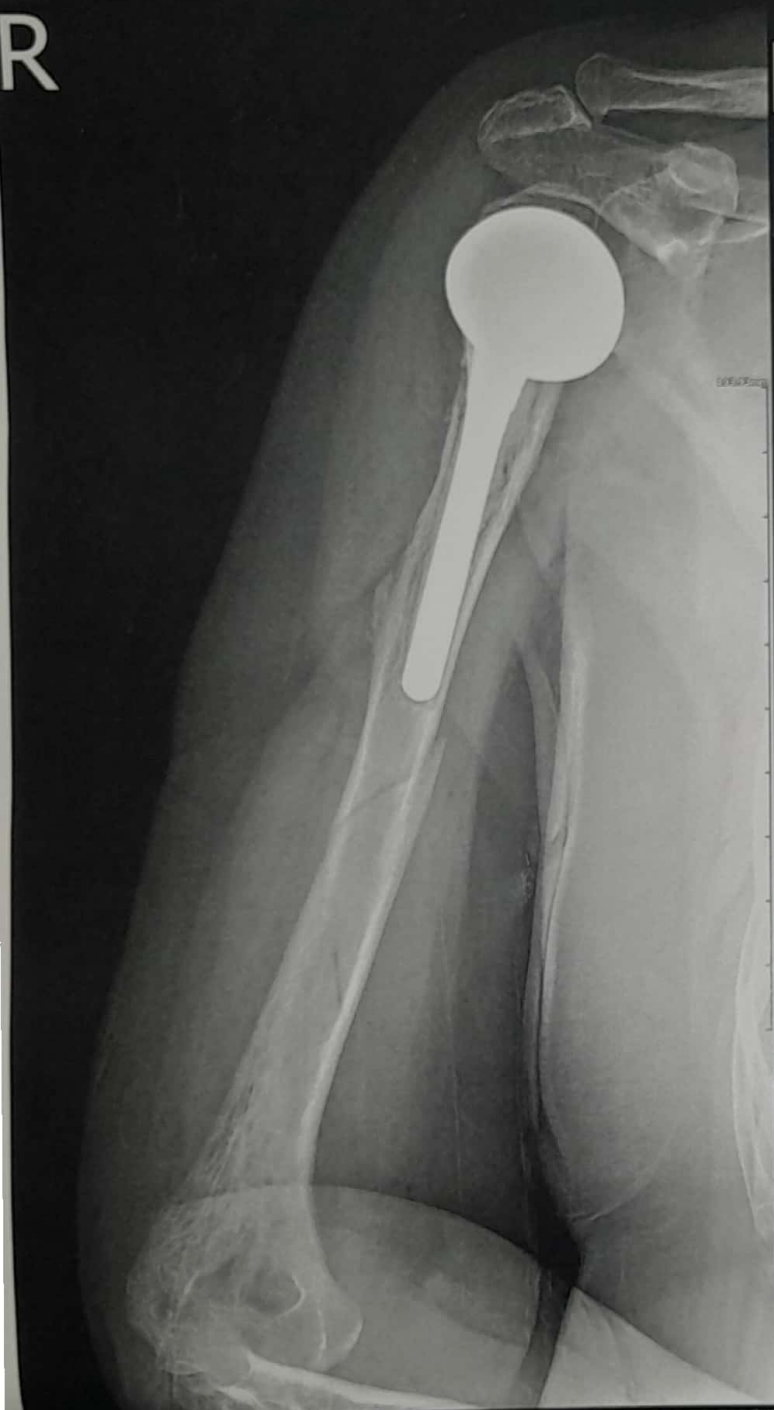ACCIDENTE DE TRANSITO DE ALTA ENERGIA QUEMADURAS POR FRICCION EN ANTEBRAZO BRAZO DERECHO FONDO SUCIO -
FRACTURA MULTIFRAGMENTADA DE CABEZA Y CUELLO HUMERAL DERECHO, FRACTURA CONMINUTA DE LA TROQUITER Y TROQUIN,
FRAGMENTO POSTERIOR DE LA CABEZA HUMERAL CONMINUTO CON MALA CALIDAD OSEA A NIVEL METAFISARIO QUE IMPIDE LA
FIJACION DE LOS TORNILLOS, SE CORROBORA CON INTENSIFICADOR DE IMAGENES Y APESAR DE LOS CLAVOS Y LA PLACA SE
PIERDE LA REDUCCION DE LA FRACTURA PERDIENDO LA REDUCCION Y LA CONGRUENCIA DE LA FRACTURA, LA CABEZA SE DESPLAZA
A VARO.



PROFESIONAL: SEBASTIAN HURTADO MUÑOZ

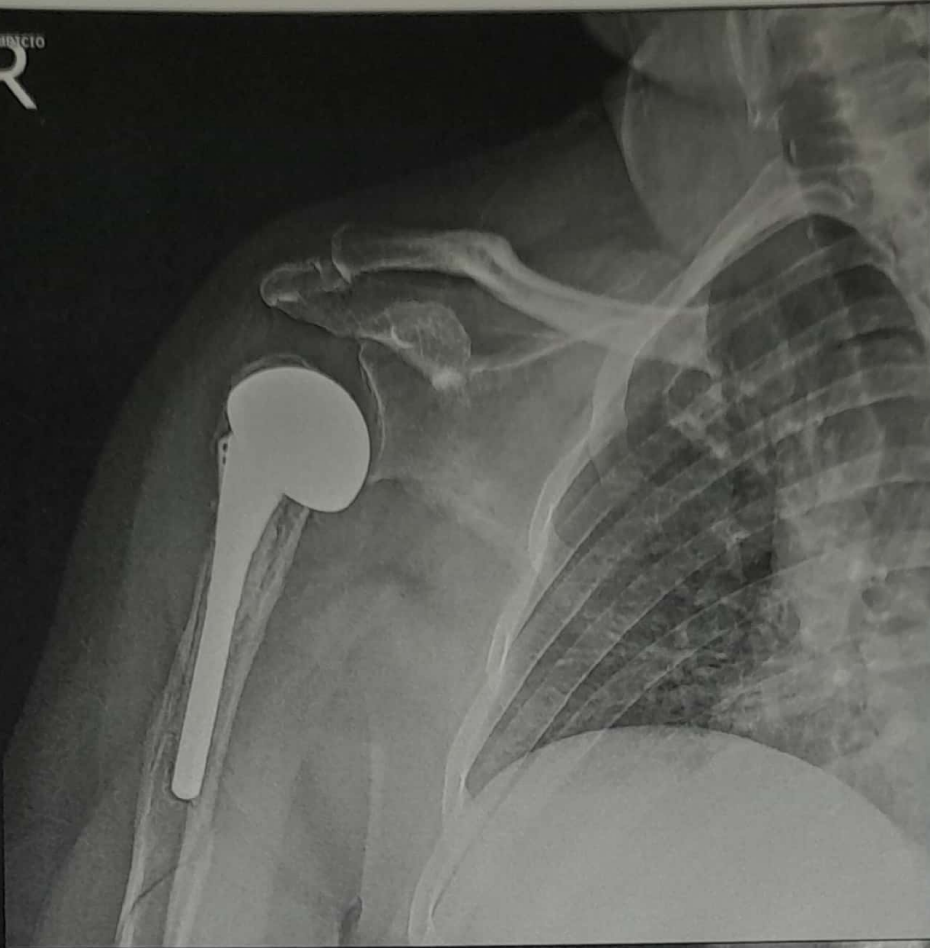
CC - 14700214 - T.P 761440

ESPECIALIDAD: TRAUMATOLOGO-ORTOPEDISTA



ID : 94532253
Nombre : SAUCEDO RODRIGUEZ ANDRES MAURICIO

R



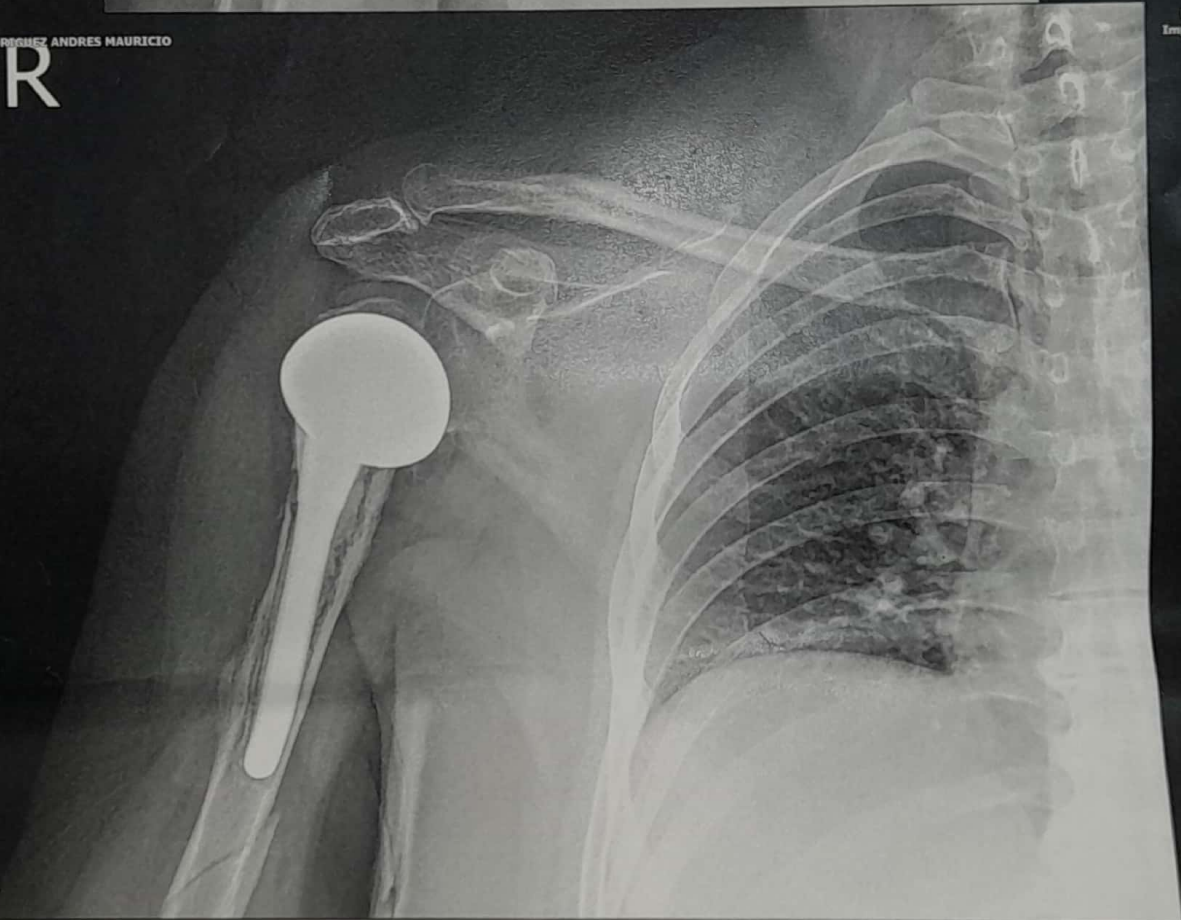Paso : Hombro AP
Imprimir zoom : N/A

100.23mm

Médico encargado : user
Altura : 0.00 cm

ID : 94532253
Nombre : SAUCEDO RODRIGUEZ ANDRES MAURICIO

R



1 - 1
Paso : Hombro AP
Imprimir zoom : N/A

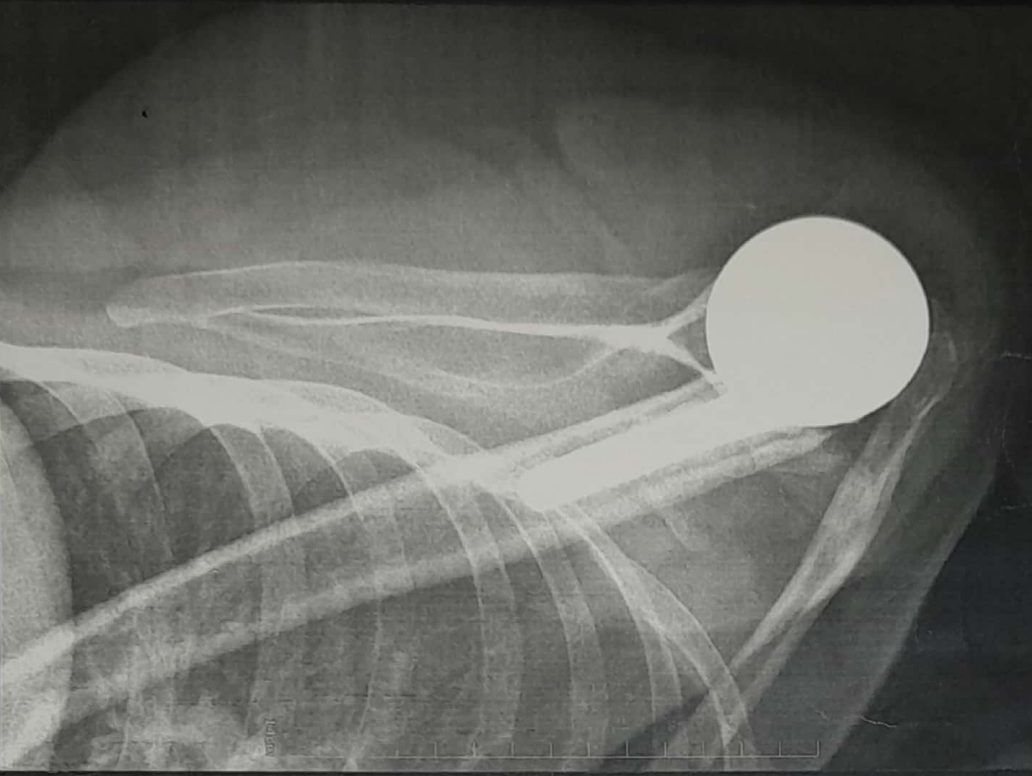
95.42mm

Médico encargado : user
Altura : 0.00 cm

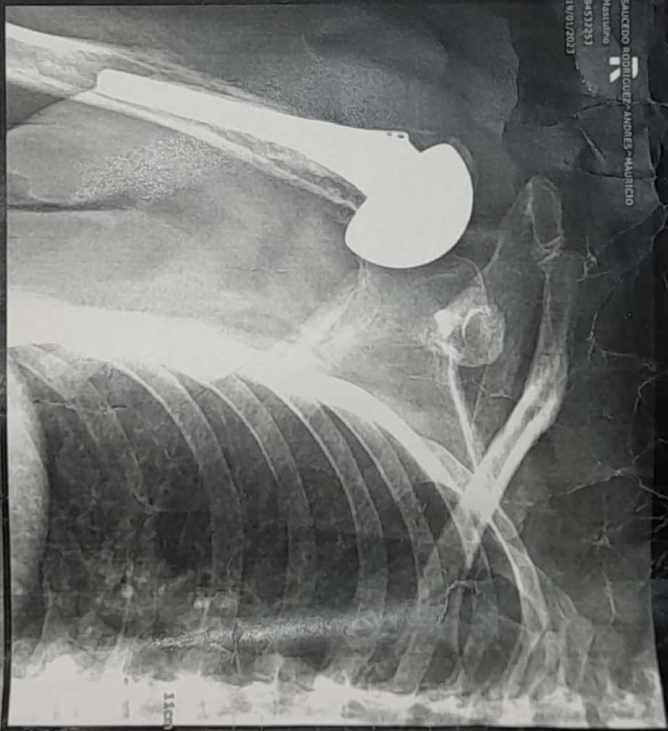1 - 1

SAUCEDO RODRIGUEZ, ANDRES MAURICIO
Masthead
94532823
19/01/2023

R

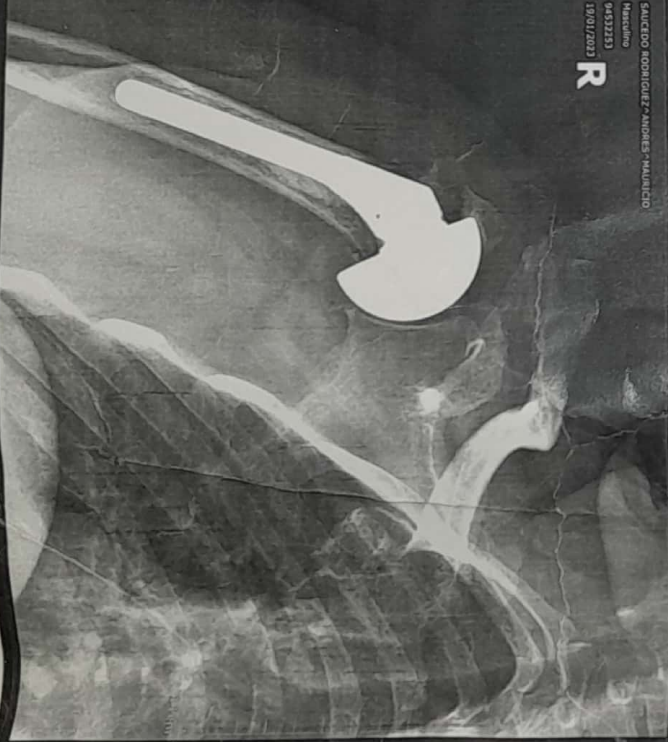

SAUCEDO RODRIGUEZ, ANDRES MAURICIO
Masthead
94532823
19/01/2023



SAUCEDO RODRIGUEZ, ANDRES MAURICIO
Masthead
94532823
19/01/2023

R





187/1560415/3

Fecha Ingreso: 22/08/2023 18:58:28
Fecha Resultado: 24/08/2023 10:03:11
Paciente: ANDRES MAURICIO SAUCEDO RODRIGUEZ
Examen: RX HUMERO (BRAZO)
Empresa: CNC - URGENCIAS

Sede: CALI CLINICA NUEVA DE CAL
Estudio: 112105714 1560415
Documento: 94532253
Edad: 44 a 6 m 29 d

RX HUMERO DERECHO

Se observa fractura consolidada en la diafisis central del humero, reemplazo de la cabeza humeral en adecuada ubicación.

No hay alteraciones en la relación de los espacios articulares.

NOTA: El estudio se practicó de conformidad con las normas establecidas por el Ministerio de salud y la OMS con la debida utilización de elementos de protección personal y protocolo de bioseguridad pertinente para la pandemia.

ALEJANDRO HOLGUIN DIAZ
M.D. RADIOLOGO
R.M. 16845308
CC 16845308

Transcrito por: TERELI

IMPORTANTE: La recomendación de estudios complementarios es de tipo técnico, de acuerdo a la modalidad de imagen diagnóstica realizada, por lo que la competencia para definir la necesidad de estudios complementarios es del equipo médico tratante del paciente, de acuerdo al contexto clínico y ayudas diagnósticas previas.

Bogotá (1) 307 7171. Pereira (6) 325 4200. Manizales (5) 8862747. Cúcuta (7) 572 1055. Ibagué (8) 264 1639. Girardot (8) 835 0528.
Bucaramanga (7) 645 9990. Zipaquirá (1) 851 0491. Chiquinquirá (8) 726 6699. Valledupar (5) 589 8339.

Idime Sede Lago, Calle 76 N° 13-46 Bogotá - www.idime.com.co

Impreso 25/08/2023 07:45:52
IMPRESA

Página: 1 of 1



187/1560415/2

Fecha Ingreso: 22/08/2023 18:58:28
Fecha Resultado: 24/08/2023 10:01:55
Paciente: ANDRES MAURICIO SAUCEDO RODRIGUEZ
Examen: RX HOMBRO
Empresa: CNC - URGENCIAS

Sede: CALI CLINICA NUEVA DE CAL
Estudio: 112105714 1560415
Documento: 94532253
Edad: 44 a 6 m 29 d

RX DE HOMBRO DERECHO

Reemplazo total de la cabeza humeral, con material en adecuada ubicación.

Fenomenos degenerativos en la articulación acromioclavicular.

Engrosamiento de los tejidos blandos.

No hay fracturas.

NOTA: El estudio se practicó de conformidad con las normas establecidas por el Ministerio de salud y la OMS con la debida utilización de elementos de protección personal y protocolo de bioseguridad pertinente para la pandemia.

ALEJANDRO HOLGUIN DIAZ

M.D. RADIOLOGO

R.M. 16845308

CC 16845308

Transcrito por: TERELI

IMPORTANTE: La recomendación de estudios complementarios es de tipo técnico, de acuerdo a la modalidad de imagen diagnóstica realizada, por lo que la competencia para definir la necesidad de estudios complementarios es del equipo médico tratante del paciente, de acuerdo al contexto clínico y ayudas diagnósticas previas.

Bogotá (1) 307 7171. Pereira (6) 325 4200. Manizales (5) 8862747. Cúcuta (7) 572 1055. Ibagué (8) 264 1639. Girardot (8) 835 0528.
Bucaramanga (7) 645 9990. Zipaquirá (1) 851 0491. Chiquinquirá (8) 726 6699. Valledupar (5) 589 8339.

Impreso 25/08/2023 07:46:11
IMPRESA

Idime Sede Lago, Calle 76 N° 13-46 Bogotá - www.idime.com.co

Página: 1 of 1



187/1560415/1

Fecha Ingreso: 22/08/2023 18:58:28
Fecha Resultado: 24/08/2023 10:00:52
Paciente: ANDRES MAURICIO SAUCEDO RODRIGUEZ
Examen: RX PUÑO (MUÑECA)
Empresa: CNC - URGENCIAS

Sede: CALI CLINICA NUEVA DE CAL
Estudio: 112105714 1560415
Documento: 94532253
Edad: 44 a 6 m 29 d

RX PUÑO IZQUIERDO:

Las estructuras óseas son de forma y densidad normales, no hay lesiones focales líticas ni osteoblásticas.

No se aprecian lesiones osteoperiósticas de tipo traumático reciente.

Las relaciones articulares están preservadas.

Los tejidos blandos muestran densidad normal.

OPINION:

RX DE PUÑO IZQUIERDO DENTRO DE LIMITES NORMALES.

NOTA: El estudio se practicó de conformidad con las normas establecidas por el Ministerio de salud y la OMS con la debida utilización de elementos de protección personal y protocolo de bioseguridad pertinente para la pandemia.

ALEJANDRO HOLGUIN DIAZ

M.D. RADIOLOGO

R.M. 16845308

CC 16845308

Transcrito por: TERELI

IMPORTANTE: La recomendación de estudios complementarios es de tipo técnico, de acuerdo a la modalidad de imagen diagnóstica realizada, por lo que la competencia para definir la necesidad de estudios complementarios es del equipo médico tratante del paciente, de acuerdo al contexto clínico y ayudas diagnósticas previas.

Bogotá (1) 307 7171. Pereira (6) 325 4200. Manizales (5) 8862747. Cúcuta (7) 572 1055. Ibagué (8) 264 1639. Girardot (8) 835 0528.
Bucaramanga (7) 645 9990. Zipaquirá (1) 851 0491. Chiquinquirá (8) 726 6699. Valledupar (5) 589 8339.

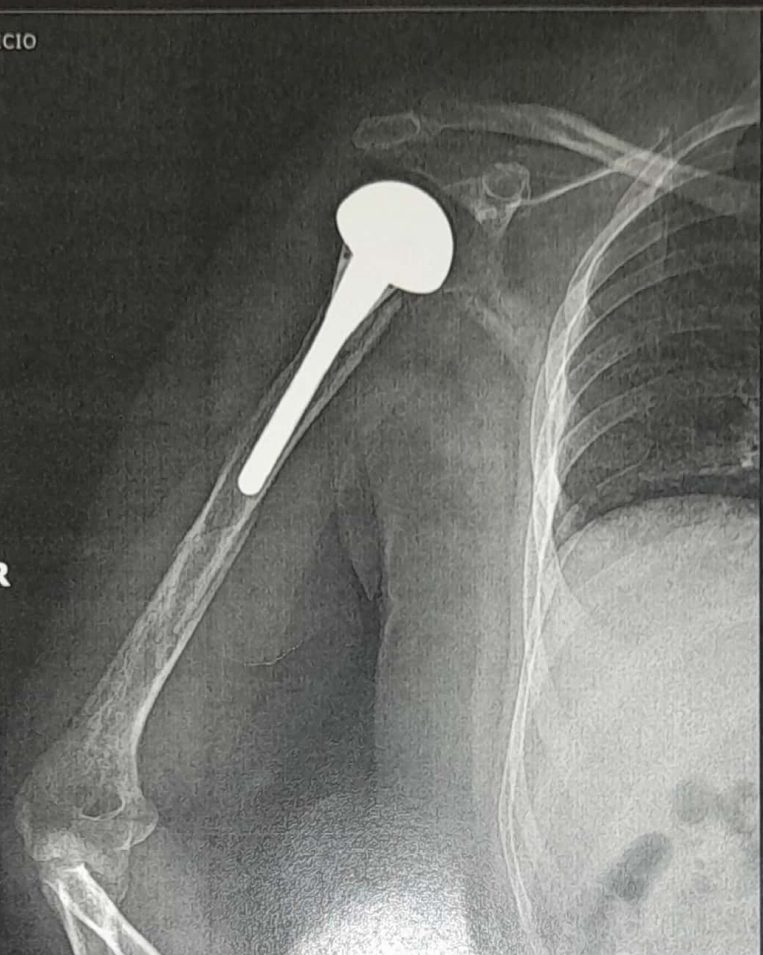Impreso 25/08/2023 07:46:01 - Idime Sede Lago, Calle 76 N° 13-46 Bogotá - www.idime.com.co

IMPRESA

Página: 1 of 1

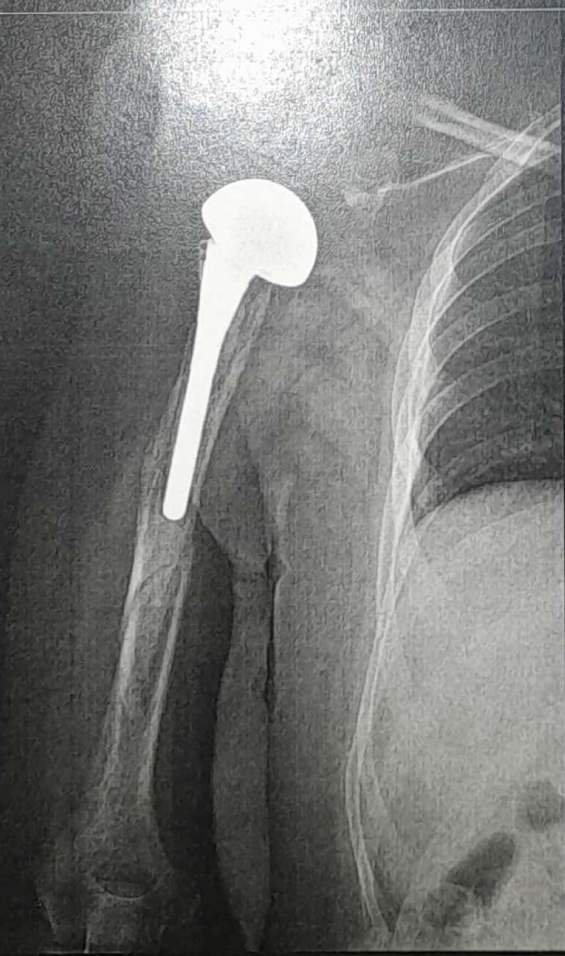SAUCEDO RODRIGUEZ^ANDRES^MAURICIO
Masculino
94532253
18/07/2023

R



SAUCEDO RODRIGUEZ^ANDRES^MAURICIO
Masculino
94532253
18/07/2023

R



SAUCEDO RODRIGUEZ ^ ANDRES ^ MAURICIO

Masculino

94532253

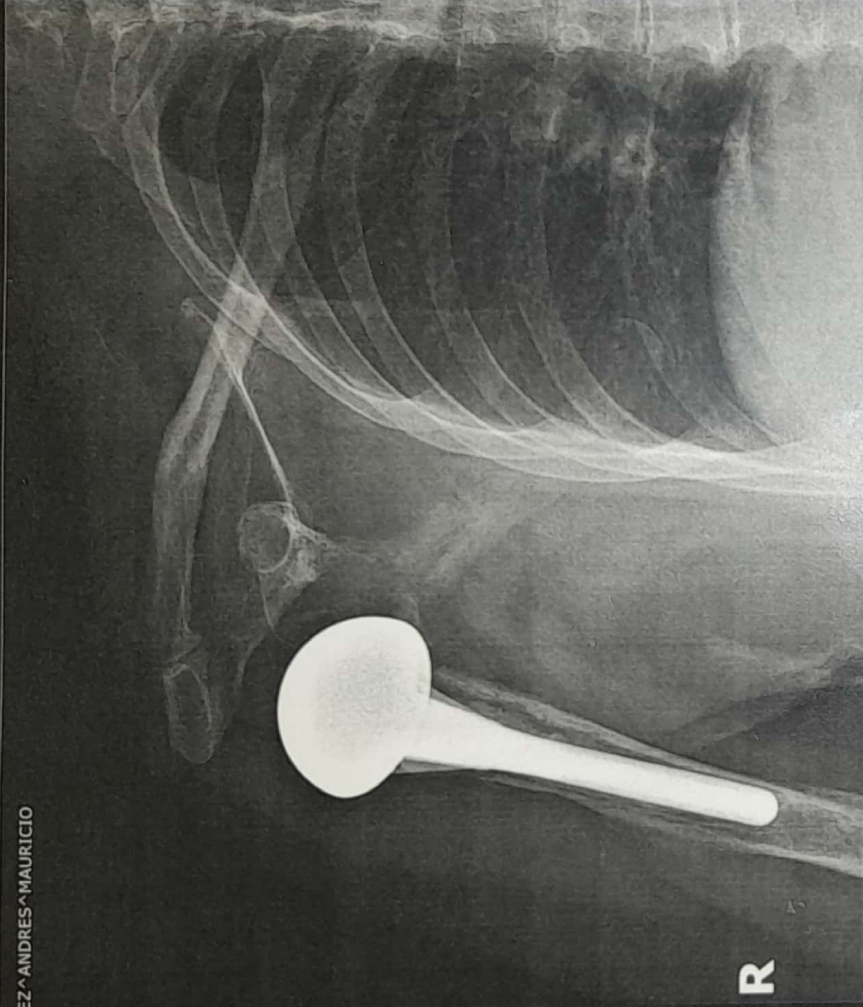18/07/2023

R

12cm

IDIME CLINICA NUEVA DE CALI

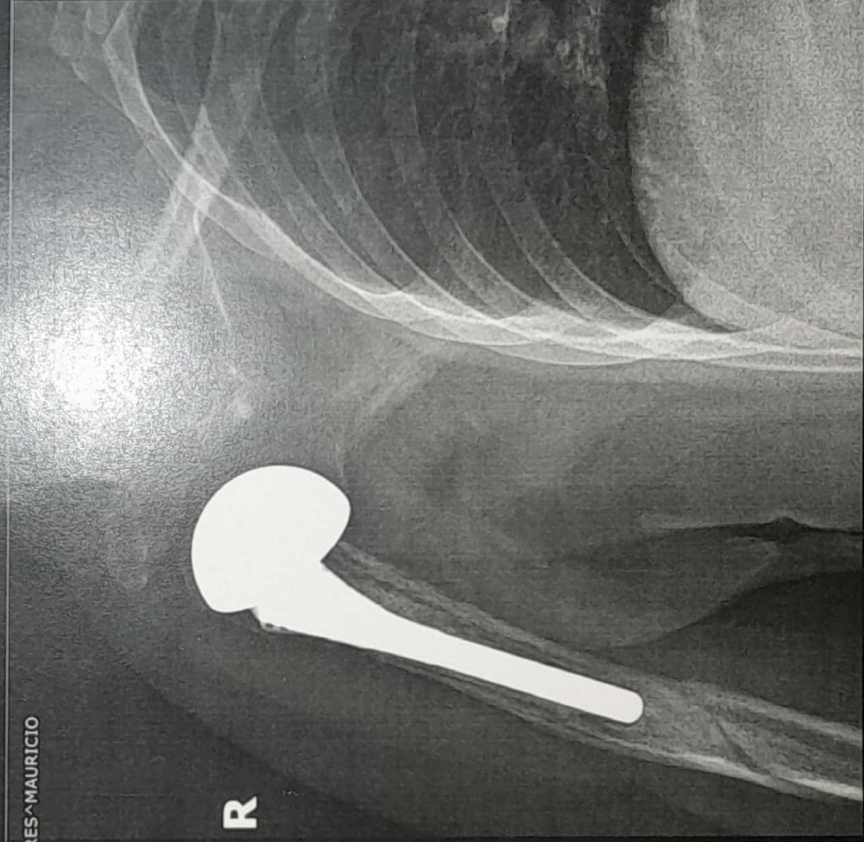SAUCEDO RODRIGUEZ^ANDRES^MAURICIO
Masculino
94532253
18/07/2023



12cm

R

SAUCEDO RODRIGUEZ^ANDRES^MAURICIO
Masculino
94532253
18/07/2023



12cm

R

IDIME CLINICA NUEVA DE CALI

DATOS DEL PACIENTE:

NOMBRE: SAUCEDO RODRIGUEZ ANDRES MAURICIO
EDAD: 43 Años **ID:** 94532253
ESTUDIO: CT Hombro; CT
RECONSTRUCCION 3D
FECHA: 01-05-2022 03:08 **ENTIDAD:** SOAT

CT DE HOMBRO DERECHO CON RECONSTRUCCIÓN 3D del 01-05-2022:

DLP 357.38 mGy.cm

TECNICA:

En tomógrafo multidetector se realizan cortes axiales secuenciales del hombro, sin administrar medio de medio contraste endovenoso. Se evalúa en estación de trabajo con reconstrucción multiplanares y 3D.

HALLAZGOS:

Se identifica fractura conminuta y marcadamente desplazada comprometiendo cabeza humeral, troncanter mayor y menor y cuello quirúrgico del humero con subluxación de articulación glenohumeral.

No se observan otros trazos de fractura.

No se observan lesiones líticas o blásticas.

Articulación acromioclavicular de morfología normal.

Hay cambios inflamatorios en los tejidos blandos adyacentes al foco de fractura.

OPINIÓN:

1. FRACTURA CONMINUTA Y MARCADAMENTE DESPLAZADA COMPROMETIENDO CABEZA HUMERAL, TROCÁNTER MAYOR Y MENOR Y CUELLO QUIRÚRGICO DEL HÚMERO ASOCIADA A SUBLUXACIÓN DE LA ARTICULACIÓN GLENOHUMERAL DERECHA.
2. CAMBIOS INFLAMATORIOS EN LOS TEJIDOS BLANDOS ADYACENTES AL FOCO DE FRACTURA.

Daniel Muñoz

DR. DANIEL MUÑOZ
MD. RADIOLOGO
R.M. 0018/10

CLINICA NUEVA DE CALI S.A.S.
CONTROL DE CONSULTA EXTERN

5/25/22 10:18 Pag. 1 de 1

Paciente: ANDRES MAURICIO SAUCEDO RODRIGUEZ Docto: 94532253 Registro: 1642716

Fecha y Hora Atención: 25/05/2022 10:12:00

Paciente: ANDRES MAURICIO SAUCEDO RODRIGUEZ

F. Nacimiento: 23/01/1979

Fecha Hospitalización: 25/05/2022

Dirección: CCL 10 24 79

Empresa:

Historia Clínica Nro: 94532253

Registro: 1642716

Edad: 43 años 4 meses 2 días

Días Hospitalización: 0 días

Telefono: 3733508

Plan: COMFENALCO VALLE
CONTRIBUTIVO

CAJA DE COMPENSACION FAMILIAR COMFENALCO DEL VALLE

Diagnosticos

S422 FRACTURA DE LA EPIFISIS SUPERIOR DEL HUMERO

SUBJETIVO

ACCIDENTE DE TRANSITO 30-04--22 CLINICA COLOMBIA REEMPLAZO TOTAL HOMBRO
ASINTOMATICO

EXAMEN FISICO

HXQX

NO MOVILIDAD POR INMOVILIZACION

ANALISIS

NO ESTUDIOS

PLAN

INTERCONSULTA REEMPLAZOS ARTICULARES

BIOSEGURIDAD COVID-19

La atención brindada al usuario cumple con los lineamientos de bioseguridad dados por el Ministerio de Salud en cuanto a uso adecuado de elementos de protección personal, lavado de manos y medidas de higiene en general con el fin de evitar el contagio del nuevo coronavirus covid-19

ORDENES

(ORDEN EXTERNA)

Concepto

Servicio

HONORARIOS MEDICOS

CONSULTA CONTROL REEMPLAZOS ARTICULARES

IMAGENOLOGIA

RADIOGRAFIA DE HOMBRO

Discapacidad


Sin discapacidad


Conducta

En Consulta

Estado a la Salida

Vivo





FERNANDO TORRES BENITEZ

**Especialidad: ORTOPEDIA Y
TRAUMATOLOGIA**


Registro Profesional: 13656/84

Medico Tratante: FERNANDO TORRES BENITEZ

Especialidad: ORTOPEDIA Y TRAUMATOLOGIA

Registro Profesional: 13656/84

Fecha Impresión: 25/05/2022 10:18:18 Impreso por: FERNANDO TORRES BENITEZ



Servimedico Quiron
Calle 13 # 64-30 - Cali Tel: 3155662
CONSULTA MEDICINA GENERAL

5/28/2022 12:52

Pag. 1 de 3

Paciente: ANDRES SAUCEDO RODRIGUEZ

Unidad Atención: QUIRON SUR

Documento: CC 94532253

Paciente: SAUCEDO RODRIGUEZ ANDRES

Fecha Nacimiento: 23/01/1979

Edad: 43 años 4 meses 5 dias

Dirección: CCL 10 24 79

Telefono: 3733508

Estado Civil: Casado(a)

Religión: Catolica

Ocupación: PERSONAS QUE NO HAN DECLARADO OCUPACION

Correo Electrónico: NO REFIERE

Vict. Conflicto Armado: No

Empresa: CAJA DE COMPENSACION FAMILIAR COMFENALCO DEL VALLE DEL CAUCA

Discapacidad: Sin discapacidad

Plan: QUIRON SUR CONTRIBUTIVO

Fecha Ingreso: 28/05/2022 12:30:00

Registro Nro: 3193751

Género: Masculino

Cludad: CALI

P. Etnica: Negro(a), Mulato(a), Afrocol

Escolaridad: Básica Secundaria

Diagnosticos

S422 FRACTURA DE LA EPIFISIS SUPERIOR DEL HUMERO

ACOMPAÑANTE DEL PACIENTE EN LA CONSULTA

Parentesco: No diligenciado

Categoría: No diligenciado

TAMIZAJE PARA COVID-19

Tiene o ha tenido fiebre, o tos, o dolor de garganta, o dificultad para respirar o malestar general en los últimos 14 días?: No

Ha tenido de forma reciente alteración en olfato o en el gusto?: No

Ha reconsultado en últimos 14 días por alguno de estos síntomas?: No

Ha estado en contacto con alguna persona con confirmación de infección por coronavirus?: No

Usted ya tuvo un diagnóstico confirmado de COVID (dx por médico, con prueba PCR +): No

Vacunación para COVID?: Si

MOTIVO CONSULTA

Motivo Consulta: "Para que me abra una historia"

ENFERMEDAD ACTUAL

Enfermedad Actual: Paciente quien indica 30 abril 2022 presenta accidente en moto por lo que inicia proceso en clinica colombia acude con hsitoria clinica donde persento fractura en humero derecho, realizaron procedimiento qx, con isercon de material de osteosintesis y reemplazo de cabeza de humero acude a control debido a que se termino proceso de soat

Enfermedad Actual Continuación:

Esta semana fue visto por ortopedia en clinica nueva.. refieron logo conseguiri cita y e nvio a ortopedista de hombro, radiogrfia y prorroga de incapacidad acude a iniciar proceso clinico en este momento lleva tomando 28 dias naproxeno cada 8 horas con mejora de dolor



Servimedic Quiron
Calle 13 # 64-30 - Cali Tel: 3155662
CONSULTA MEDICINA GENERAL

5/28/2022 12:52

Pag. 2 de 3

Paciente: ANDRES SAUCEDO RODRIGUEZ

REVISIÓN DE SINTOMAS POR SISTEMA

CARDIOVASCULAR

Disnea de esfuerzo: No
Disnea paroxística nocturna: No
Ortopnea: No
Fatigabilidad y/o debilidad: No

ANTECEDENTES MÉDICOS DEL PACIENTE

ANTECEDENTES PERSONALES

Patológico: MIGRAÑA HIPERTENSION HERNIA DISCAL

Farmacológico: EXCEDRION LOSARTAN 50 MGX2 HCTZ 25MGX1 PREGABALINA 75MGX2

TBC: No
Diabetes: No
Hipertension: No
Infertilidad: No
VIH+: No
Nefropatía: No
Mola: No
Cifoescoliosis: No
Infecciones de Transmision Sexual: 21- Riesgo no evaluado
Asma: No
Rinitis: No
Eventos Cardiovasculares: No
Condicion Medica Grave: No

ANTECEDENTES TOXICOLÓGICOS

Fumador: No
alcohol: No

ANTECEDENTES ALERGICOS


ANTECEDENTES FAMILIARES

TBC: No
Diabetes: No
Hipertension: No
Cancer Cervix: No
Cancer Mama: No
Otro Tipo de Cancer: No

IDENTIFICACIÓN DE RIESGOS ESPECÍFICOS

Sospecha de cancer: No diligenciado
Sangre oculta en heces: Sin diligenciar
PSA: No diligenciado
Sintomatico Respiratorio: 3 - No
Mujer o Menor Victima de Maltrato: No
Victima de Violencia Sexual: 3- No
Hemoglobina: 0 - Si no aplica registre 0
Fecha Toma de Hemoglobina: Si no aplica registrar 1845-01-01
Pretest VIH: No

Posttest VIH: No



5/28/2022 12:52

Pag. 3 de 3

Paciente: ANDRES SAUCEDO RODRIGUEZ

Sedentarismo: No

Prueba rapida VIH: NO EVALUADO

Prueba rapida SIFILIS: NO EVALUADO

Servimedica Quiron

Calle 13 # 64-30 - Cali Tel: 3155662

CONSULTA MEDICINA GENERAL

EXAMEN FÍSICO

TENSIÓN ARTERIAL SENTANDO

Sistolica sentado: 100

Distolica sentado: 8

=

Pulso: 76

Frecuencia respiratoria: 18

Temperatura: 999

Peso en Kilogramos: 999 - Si no se toma registrar 999

Talla en Centimetros: 999 - Si no se toma registrar 999

Extremidades: dolor en hombro, region dorsal no tolera abduccion

RESUMEN Y COMENTARIOS

Resumen y Comentarios: Por ahora estable, ya tiene control con especialista, incapacidad y ordende radiografia ahora
se da manejo de dolor suspendo aines se sugieren medios fisicos locales control
cno medicina general segun pertinencia se dan recomendaciones gnerles y signos de alarma

FINALIDAD CONSULTA Y CAUSA EXTERNA

Finalidad de la consulta: No Aplica

Causa Externa: Enfermedad general

MEDICAMENTOS (FORMULA EXTERNA)

101. TRAMADOL CLORHIDRATO (1ML=40GOTAS) SOLUCION ORAL 100 MG/ML/10 ML

Cant.: 1 3 Gotas C 08 Horas ORAL 10

102. ACETAMINOFEN 500 mg TAB+CAP+COMP

Cant.: 120 1 Unidad C 06 Horas ORAL 30

Estefania Cuenca Londoño

ESTEFANIA CUENCA LONDOÑO

Especialidad: MEDICINA GENERAL

Registro Profesional: 1118300118

Fecha Impresión: 28/05/2022 12:52 51 Impreso por: ESTEFANIA CUENCA LONDOÑO

CLINICA NUEVA DE CALI S.A.S.
CONTROL DE CONSULTA EXTERN

6/11/22 8:20 Pag. 1 de 2

Paciente: ANDRES MAURICIO SAUCEDO RODRIGUEZ Doctor: 94532253 Registro: 1667122

Fecha y Hora Atención: 11/06/2022 08:02:00

Paciente: ANDRES MAURICIO SAUCEDO RODRIGUEZ

F. Nacimiento: 23/01/1979

Fecha Hospitalización: 11/06/2022

Dirección: CCL 10 24 79

Empresa:

Historia Clínica Nro: 94532253

Registro: 1667122

Edad: 43 años 4 meses 19 días

Días Hospitalización: 0 días

Teléfono: 3733508

Plan: COMFENALCO VALLE
CONTRIBUTIVO

CAJA DE COMPENSACION FAMILIAR COMFENALCO DEL VALLE

Diagnosticos

S422 FRACTURA DE LA EPIFISIS SUPERIOR DEL HUMERO

SUBJETIVO

*** PRIMERA VEZ ***

EXAMEN FISICO

PACIENTE 43 AÑOS CON ANTECEDENTE DE FX DE HOMBRO DERECHO CON DESTRUCCION DE LA CABEZA HUMERAL DERECHA. NO RECONSTRUIBLE, LESION DE LIGAMENTOS DE LA GLENOHUMERAL Y DEL MANGUITO ROTADOR A NIVEL DE SUPRAESPINOZO Y DEL SUBESPAPULAR, REQUERIMIENTO DE REDUCCION + SECUESTRECTOMIA HUMERO DERECHO (04/05/2022) Y POP REEMPLAZO DE HOMBRO DERECHO 06/05/2022 - EN CLINICA COLOMBIA POR ACCIDENTE DE TRANSITO EN MOTO OCURRIDO EL 30/04/2022.

NO HA INICIADO TERAPIAS. USO DE INMOVILIZADOR.

EF: INGRESA CON INMOVILIZADOR.
HERIDA CON ADECUADA CICATRIZACION

RX DE HOMBRO DERECHO: PROTESIS IN SITU, SIN ALTERACIONES.

Fecha ultimo parto (dd/mm/aaaa)

NO APLICA

INTERPRETACION DE PARACLINICOS

RESULTADOS PRUEBAS RAPIDAS

NO APLICA

ANALISIS

PACIENTE CON ADECUADA EVOLUCION CLINICA, HERIDA CON CICATRIZACION SIN SIGNOS DE INFECCION. SE LE INDICAN RECOMENDACIONES, SE SOLICITA RX DE CODO POR DOLOR, SE FORMULAN TERAPIAS FISICAS Y SE CITA EN 4 SEMANAS.

PLAN

- RX DE CODO DERECHO POR DOLOR
- CITA CONTROL CON RESULTADOS EN 4 SEMANAS
- TERAPIA FISICA #20 SESIONES

BIOSEGURIDAD COVID-19

La atención brindada al usuario cumple con los lineamientos de bioseguridad dados por el Ministerio de Salud en cuanto a uso adecuado de elementos de protección personal, lavado de manos y medidas de higiene en general con el fin de evitar el contagio del nuevo coronavirus covid-19



CLINICA NUEVA DE CALI S.A.S.
CONTROL DE CONSULTA EXTERN


6/11/22 8:20 Pag. 2 de 2

Paciente: ANDRES MAURICIO SAUCEDO RODRIGUEZ Docto: 04532253 Registro: 1607122

ORDENES

Concepto	Servicio
HONORARIOS MEDICOS	CONSULTA CONTROL REEMPLAZOS ARTICULARES 4 SEMANAS
IMAGENOLOGIA	RADIOGRAFIA DE CODO CODO DERECHO
TERAPIAS Y/O NEBULIZAC	TERAPIA FISICA INTEGRAL SOD (198) (295) TERAPIA FISICA 20 SESIONES

Discapacidad	Sin discapacidad
Conducta	En Consulta
Estado a la Salida	Vivo


MARIO ANDRES INSUASTY SOTO
Especialidad: ORTOPEDIA REEMPLAZOS
ARTICULARES
Registro Profesional: 0205708


Medico Tratante: MARIO ANDRES INSUASTY SOTO
Especialidad: ORTOPEDIA REEMPLAZOS ARTICULARES
Registro Profesional: 0205708

Fecha Impresión: 11/06/2022 08:20:22 Impreso por: MARIO ANDRES INSUASTY SOTO

CLINICA NUEVA DE CALI S.A.S.
CONTROL DE CONSULTA EXTERN

6/29/22 11:06 Pag. 1 de 2

Paciente: ANDRES MAURICIO SAUCEDO RODRIGUEZ Docto: 94532253 Registro: 1691500

Fecha y Hora Atención: 29/06/2022 10:51:00

Paciente: ANDRES MAURICIO SAUCEDO RODRIGUEZ

F. Nacimiento: 23/01/1979

Fecha Hospitalización: 29/06/2022

Dirección: CCL 10 24 79

Empresa:

Historia Clínica Nro: 94532253

Registro: 1691500

Edad: 43 años 5 meses 6 días

Días Hospitalización: 0 días

Teléfono: 3733508

Plan: COMFENALCO VALLE
CONTRIBUTIVO

CAJA DE COMPENSACION FAMILIAR COMFENALCO DEL VALLE

Diagnosticos

S422 FRACTURA DE LA EPIFISIS SUPERIOR DEL HUMERO

SUBJETIVO

PACT CON ANT DE FX MULTIFRAGMENTARIA DE LA CABEZA HUMERAL HOMBRO DER 30.04.2022 SECUNDARIA A ACCIDENTE DE TRANSITO, REQUIRIO MANEJO POR CX DE MIEMBRO SUPERIOR CON PROTESIS PRIMARIA EN OTRA INSTITUCION EN EL MOMENTO CON DOLOR, HERIDAS QX LIMPIAS SIN SIGNOS DE INFECCION, YA INICIO PLAN DE REHABILITACION CON ADECUADA TOLERANCIA RX DE HOMBRO DER: PROTESIS EN BUEN POSICION, SIN SIGNOS DE AFLOJAMIENTO HOMBRO DER: HERIDAS Q X CICATRIZADAS, ABD 45° FLEXION 45°, ROTACION INTERNA AL GLUTEO PACT CON ADECUADA EVOLUCION, DEBE CONTINUAR MANEJO POR REEMPLAZOS ARTICULARES, NO REQUIER MANEJO POR ARTROSCOPIA. TERAPIA FISICA 20 SS HOMBRO DER SE DA PRORROGA DE INCAPACIDAD POR 30 DIAS APARTIR DE 29.06.2022

EXAMEN FISICO

Fecha ultimo parto (dd/mm/aaaa)

INTERPRETACION DE PARACLINICOS

RESULTADOS PRUEBAS RAPIDAS

ANALISIS

PLAN

BIOSEGURIDAD COVID-19

La atención brindada al usuario cumple con los lineamientos de bioseguridad dados por el Ministerio de Salud en cuanto a uso adecuado de elementos de protección personal, lavado de manos y medidas de higiene en general con el fin de evitar el contagio del nuevo coronavirus covid-19

ORDENES

(ORDEN EXTERNA)

Concepto

Servicio

HONORARIOS MEDICOS

CONSULTA DE PRIMERA VEZ POR ESPECIALISTA EN MEDICINA FÍSICA Y REHABILITACIÓN

IMAGENOLOGIA

RADIOGRAFIA DE HOMBRO

HOMBRO DER

TERAPIAS Y/O NEBULIZAC

TERAPIA FISICA INTEGRAL SOD (198) (295)


HOMBRO DER

CLINICA NUEVA DE CALI S.A.S.
CONTROL DE CONSULTA EXTERN

1:06 Pag. 2 de 2

ANDRES MAURICIO SAUCEDO RODRIGUEZ Docto: 94532253 Registro: 1691500

capacidad	Sin discapacidad
Conducta	En Consulta
Estado a la Salida	Vivo



GUSTAVO ADOLFO RINCON ESCOBAR
Especialidad: ORTOPEDIA Y
TRAUMATOLOGIA
Registro Profesional: 7636/2005



Medico Tratante: GUSTAVO ADOLFO RINCON ESCOBAR
Especialidad: ORTOPEDIA Y TRAUMATOLOGIA
Registro Profesional: 7636/2005

Fecha Impresión: 29/06/2022 11:06:26 Impreso por: GUSTAVO ADOLFO RINCON ESCOBAR

7/21/22 11:48 Pag. 1 de 2

Paciente: ANDRES MAURICIO SAUCEDO RODRIGUEZ Docto. 94532253 Registro: 1723142

Fecha y Hora Atención: 21/07/2022 11:30:00

Paciente: ANDRES MAURICIO SAUCEDO RODRIGUEZ

F. Nacimiento: 23/01/1979

Fecha Hospitalización: 21/07/2022

Dirección: CCL 10 24 79

Empresa:

CAJA DE COMPENSACION FAMILIAR COMFENALCO DEL VALLE

Historia Clínica Nro: 94532253

Registro: 1723142

Edad: 43 años 5 meses 29 días

Días Hospitalización: 0 días

Teléfono: 3014516066

Plan: COMFENALCO VALLE
CONTRIBUTIVO

Diagnosticos

S143 TRAUMATISMO DE PLEXO BRAQUIAL
FX HUMERO PROX DER POP

SUBJETIVO

PACIENTE CON ANTECEDENTE DE FX HUMERAL DERECHA CON PROTESIS HUMERAL HACE MENOS DE 3 MESES, REFIERE DOLOR EN HOMBRO DERECHO QUE AUMENTA CON LA MOVILIDAD, ESTA EN TERAPIA, EN TTO CON ACETAMINOFEN. VISTO POR ORTOPEDIA CONSIDERANDO PARAMETROS ADECUADOS DE ADAPTACION PROTESICA. ACTUALMENTE EN TERAPIA. RX HOMBRO CON MATERAIL PROTESICO SIN SXS AFLOJAMIENTO. LABORA COMO DOCENTE ARTES PLASTICAS. ACUTALMENTE INCAPACITADO.
AP HTA

EXAMEN FISICO

BEG
PESO 96
TALLA 172
AMAS HOMBRO DERECHO ABD PASIVA HASTA 50 GR, ACTIVA 30 GR, EXTENSION CONSERVADA, FLEX HASTA 45 GR, ALCANCES ALTERADOS, IMPRESIONA ATROFIA DE CINTURA ESCAPULAR DERECHA EN FOSAS SUPRA E INFRAESPINOSA CON FM GLOBAL CINTURA ESCAPULAR EN 2 MAS A 3, MANIOBRAS DE PINZAMIENTO NO EVALUABLES, FUNCION MANOS NORMAL, ESPASMO DE CUELLO LEVE LADO DERECHO

Fecha ultimo parto (dd/mm/aaaa)

N

INTERPRETACION DE PARACLINICOS

N

RESULTADOS PRUEBAS RAPIDAS

N

ANALISIS

N

PLAN

EMG MSD DESCARTAR LESION DEL PLEXO BRAQUIAL
RECOMENDACIONES
TRAMADOL MAS ACETAMINOFEN
BAJAR PESO
SE EXPLICA DX Y MANEJO
CITA FISIATRAI CON ESTUDIO

BIOSEGURIDAD COVID-19

La atención brindada al usuario cumple con los lineamientos de bioseguridad dados por el Ministerio de Salud en cuanto a uso adecuado de elementos de protección personal, lavado de manos y medidas de higiene en general con el fin de evitar el contagio del nuevo coronavirus covid-19

CLINICA NUEVA DE CALI S.A.S.

CONTROL DE CONSULTA EXTERNA

MAURICIO SAUCEDO RODRIGUEZ Docto: 94532253 Registro: 1723142

MEDICAMENTOS (FORMULA EXTERNA)


101. ACETAMINOFEN 500MG TABLETA
Cant.: 45 500 Miligramos C 08 Horas ORAL 15
102. TRAMADOL 100 MG/ML SOL ORAL FCO X 10 ML. GOTAS
Cant.: 2 10 Centrimetros Cubicos C 08 Horas ORAL 20

ORDENES (ORDEN EXTERNA)

Concepto	Servicio
HONORARIOS MEDICOS	CONSULTA DE CONTROL O DE SEGUIMIENTO POR ESPECIALISTA EN MEDICINA FÍSICA Y REHABILITACIÓN
MEDICINA FISICA	CITA FISIATRIA CON ESTUDIO ELECTROMIOGRAFIA EN CADA EXTREMIDAD (UNO O MAS MUSCULOS) NC EMG DEL MIEMBRO SUP DERECHO. DX DESCARTAR LESION PLEXO BRAQUIAL PROXIMAL TRONCOS PRIM, PREGANGL? FX HUMERO DER

Discapacidad	Sin discapacidad
Conducta	En Consulta
Estado a la Salida	Vivo


JAVIER BENAVIDES HINESTROZA
Especialidad: FISIATRIA


Medico Tratante: JAVIER BENAVIDES HINESTROZA
Especialidad: FISIATRIA

Fecha Impresión: 21/07/2022 11:48:36 Impreso por: JAVIER BENAVIDES HINESTROZA

* cota 16 aser 7.20 c/16.5
vicio certior

7/30/22 11:18 Pag. 1 de 2

Paciente: ANDRES MAURICIO SAUCEDO RODRIGUEZ Docto: 94532253 Registro: 1737270

Fecha y Hora Atención: 30/07/2022 10:58:00

Paciente: ANDRES MAURICIO SAUCEDO RODRIGUEZ

F. Nacimiento: 23/01/1979

Fecha Hospitalización: 30/07/2022

Dirección: CCL 10 24 79

Empresa:

CAJA DE COMPENSACION FAMILIAR COMFENALCO DEL VALLE

Historia Clínica Nro: 94532253

Registro: 1737270

Edad: 43 años 6 meses 7 días

Días Hospitalización: 0 días

Teléfono: 3733508

Plan: COMFENALCO VALLE
CONTRIBUTIVO

Diagnosticos

S498 OTROS TRAUMATISMOS ESPECIFICADOS DEL HOMBRO Y DEL BRAZO

SUBJETIVO

CONTROL

DIAGNÓSTICOS.

FRACTURA CABEZA HUMERAL 30/04/2022

REEMPLAZO ARTICULAR HOMBRO DERECHO 06/05/2022

PACIENTE MANIFIESTA HA MEJORADO DOLOR EN HOMBRO DERECHO, AUNQUE PERSISTE CON IMPOTENCIA FUNCIONAL Y LIMITACIÓN DE ARCOS DE MOVILIDAD.

EXAMEN FISICO

LIMITACIÓN DE AMAS DE HOMBRO IZQUIERDO POR DOLOR
DISMINUCIÓN DE FUERZA MUSCULAR MIEMBRO SUPERIOR DERECHO.

ANALISIS

PACIENTE CON ANTECEDENTES DESCRITOS, EN PROCESO DE REHABILITACIÓN POR TERAPIA FÍSICA, RX CON ADECUADO POSICIONAMIENTO DE PROTÉSIS, DEBE CONTINUAR TERAPIA FÍSICA HASTA CON MIRAS DE MEJORAR MOVILIDAD EN HOMBRO DERECHO Y RECUPERACIÓN DE FUERZA MUSCULAR DE LA CINTURA ESCAPULAR.

PLAN

TERAPIA FÍSICA.
VALORACIÓN POR MEDICINA LABORAL
CONTROL EN 3 MESES

BIOSEGURIDAD COVID-19

La atención brindada al usuario cumple con los lineamientos de bioseguridad dados por el Ministerio de Salud en cuanto a uso adecuado de elementos de protección personal, lavado de manos y medidas de higiene en general con el fin de evitar el contagio del nuevo coronavirus covid-19

ORDENES

(ORDEN EXTERNA)

Concepto

Servicio

HONORARIOS MEDICOS CONSULTA DE PRIMERA VEZ POR ESPECIALISTA EN MEDICINA DEL TRABAJO

CLINICA NUEVA DE CALI S.A.S.
CONTROL DE CONSULTA EXTERN

7/30/22 11:18 Pag. 2 de 2

Paciente: ANDRES MAURICIO SAUCEDO RODRIGUEZ Docto: 94532253 Registro: 1737270

ORDENES

(ORDEN EXTERNA)

Concepto

Servicio

HONORARIOS MEDICOS

CONSULTA DE CONTROL O DE SEGUIMIENTO POR ESPECIALISTA EN ORTOPEDIA Y TRAUMATOLOGÍA

REEMPLAZOS ARTICULARES. EN 3 MESES

TERAPIAS Y/O NEBULIZACI

TERAPIA FISICA INTEGRAL SOD (198) (295)

MEJORAR MOVILIDAD EN HOMBRO DERECHO Y RECUPERACIÓN DE FUERZA MUSCULAR DE LA CINTURA ESCAPULAR.

Discapacidad

Sin discapacidad

Conducta

En Consulta

Estado a la Salida

Vivo


ALBERTO FRANCISCO DOMINGUEZ
VELASCO

Especialidad: ORTOPEDIA REEMPLAZOS
ARTICULARES

Registro Profesional: 7082-81


Medico Tratante: ALBERTO FRANCISCO DOMINGUEZ
VELASCO

Especialidad: ORTOPEDIA REEMPLAZOS ARTICULARES

Registro Profesional: 7082-81

Fecha Impresión: 30/07/2022 11:18:36 Impreso por: ALBERTO FRANCISCO DOMINGUEZ VELASCO



CLINICA NUEVA DE CALI S.A.S.
CONTROL DE CONSULTA EXTERN

8/16/22 7:46 Pag. 1 de 2

Paciente: ANDRES SAUCEDO RODRIGUEZ Docto: 94532253 Registro: 1759384

Fecha y Hora Atención: 16/08/2022 07:19:00

Paciente: ANDRES SAUCEDO RODRIGUEZ

F. Nacimiento: 23/01/1979

Fecha Hospitalización: 16/08/2022

Dirección: CCL 10 24 79

Empresa:

CAJA DE COMPENSACION FAMILIAR COMFENALCO DEL VALLE

Historia Clínica Nro: 94532253

Registro: 1759384

Edad: 43 años 6 meses 24 días

Días Hospitalización: 0 días

Teléfono: 3733508

Plan: COMFENALCO VALLE
CONTRIBUTIVO

Diagnosticos

S422 FRACTURA DE LA EPIFISIS SUPERIOR DEL HUMERO

SUBJETIVO

CITA FISIATRIA CONTROL

EXAMEN FISICO

CITA FISIATRIA CONTROL

EDAD: 43 AÑOS

ULTIMA CITA DE CONTROL: 21 JULIO 2022

CC: 94532253

DX:

1. FRACTURA DE HUMERO PROXIMAL DERECHO

A. REEMPLAZO ARTICULAR DE HOMBRO DERECHO (6 MAYO 2022)

B. SOSPECHA DE TRAUMA DE PLEXO BRAQUIAL

PACIENTE CON ANT DE FRACTURA HUMERAL DERECHA CON PROTESIS HUMERAL HACE 4 MESES, EN SEGUIMIENTO POR ORTOPEDA EN PLAN DE REHABILITACION INTAURADO, CON RADIOGRAFIA QUE EVIDENCIA MATERIAL PROTESICO SIN SIGNOS DE AFLOJAMIENTO, VALORADO EN CONSULTA PREVIA DONDE SE CONSIDERO SOLICITAR ESTUDIO DE EXTENSION

EXAMEN FISICO:

BUENAS CONDICIONES GENERALES

PESO 96.7 KG

TALLA 172

AMAS HOMBRO DERECHO ABD PASIVA HASTA 50 GRADOS, ACTIVA 30 GRADOS, EXTENSION CONSERVADA, FLEX HASTA 45 GR, ALCANCES ALTERADOS, IMPRESIONA ATROFIA DE CINTURA ESCAPULAR DERECHA EN FOSAS SUPRA E INFRAESPINOSA CON FM GLOBAL CINTURA ESCAPULAR EN 2 MAS A 3, MANIOBRAS DE PINZAMIENTO NO EVALUABLES, FUNCION MANOS NORMAL, ESPASMO DE CUELLO LEVE LADO DERECHO

Fecha ultimo parto (dd/mm/aaaa)

INTERPRETACION DE PARACLINICOS

PARACLINICOS:

EMG Y NEUROCNDUCCION DE MIEMBRO SUSUPERIOR DERECHO 9 AGOSTO 2022: ESTUDIO NORMAL SIN EVDIENCIA ELECTROFISIOLOGICO DE RADICULOAPTIA, PELXOPATIA O NEUROPATIA EN MMEBRO SUPERIOR DERECHO

RESULTADOS PRUEBAS RAPIDAS

CLINICA NUEVA DE CALI S.A.S.

CONTROL DE CONSULTA EXTERNA

ANALISIS

PACIENTE CON ANT DE FRACTURA HUMERAL DERECHA CON PROTESIS HUMERAL HACE 4 MESES, EN SEGUIMIENTO POR ORTOPEDA EN PLAN DE REHABILITACION INTAURADO, CON RADIOGRAFIA QUE EVIDENCIA MATERIAL PROTESICO SIN SIGNOS DE AFLOJAMIENTO, VALORADO EN CONSULTA PREVIA DONDE SE CONSIDERO SOLICITAR ESTUDIO DE EXTENSION, ACTUALMENTE CON ESTUDIO ELECTROFISIOLOGICO DENTRO DE LA NORMALIDAD, EN QUEINSE COSNDIERA POR EVOLUCION Y CARACTERISTIACS DEL CUADRO SE BENICIARIA D ECONTINUAR PROCESO DE REHABILITACION TERAPIA FISICA 2 SEISOENS POR SEMANA POR 3 MESES, POR ESTA ESPECIALIDAD SE BEENCIAIA DE VALROAICON POR SGSST DE LA EMPRESA ENCAMINADO A EVALUAICON Y MANTENIMIENTO DE AMAS, POR ESTA ESPECIALIDAD NO SE CONTRAINDICA LA ATIVDA LABORAL POR LO CUAL DEBE CONTINUAR PORCESO DE INSERCCION CON RECOMENDAICONES ERICTAS, CONTROL EN 3 MESES. SEGUN EVOLUCION SE DEFINIRA CONCEPTO DE REHABILITACION

PLAN

SE CONSIDERA:

1. SE CITA A CONTROL EN 3 MESES
2. TERPAIA FISICA 2 SESIONES ENCAIANDO A EVLAUAICON Y MANTENIMIENTO DE AMAS EN HOMBRO DERECHO,
3. SEGUIMIENTO POR MEDICINA LABORAL DE LA EPS
4. VALROAICON POR SALUD OCUPACIONAL DE LA EMPRESA

BIOSEGURIDAD COVID-19

La atención brindada al usuario cumple con los lineamientos de bioseguridad dados por el Ministerio de Salud en cuanto a uso adecuado de elementos de protección personal, lavado de manos y medidas de higiene en general con el fin de evitar el contagio del nuevo coronavirus covid-19

ORDENES

(ORDEN EXTERNA)

Concepto

Servicio

HONORARIOS MEDICOS

CONSULTA DE CONTROL O DE SEGUIMIENTO POR ESPECIALISTA EN MEDICINA DEL TRABAJO VALROAICON POR SALUD OCUPACIONAL DE LA EMPRESA

CONSULTA DE CONTROL O DE SEGUIMIENTO POR ESPECIALISTA EN MEDICINA FÍSICA Y REHABILITACIÓN
VCONTROL EN 3 MESES

TERAPIAS Y/O NEBULIZAC:

TERAPIA FISICA INTEGRAL SOD (198) (295)

TERPAIA FISICA DE REHABILITACION HOMBRO 2 SEISOENS POR SEMANA POR 3 MESES , EVALAUICION Y MANTENIMIENTO DE AMA

TERAPIA OCUPACIONAL INTEGRAL SOD (198) (296)

TERPAIA OCUPACIONAL 2 SESOENS POR SEMANA POR 3 MESES. MANTENIMIENTO DE IDNEPENDNECA FUNCIONAL

Discapacidad

Sin discapacidad

Conducta

En Consulta

Estado a la Salida

Vivo

VICTOR ANDRES MARTINEZ CORTES
Especialidad: FISIATRIA

Medico Tratante: VICTOR ANDRES MARTINEZ CORTES
Especialidad: FISIATRIA

CLINICA NUEVA DE CALI SAS
CONTROL DE CONSULTA EXTERN

9/17/22 11:24 Pag. 1 de 2

Paciente ANDRES SAUCEDO RODRIGUEZ Docto 94532253 Registro 1811745

Fecha y Hora Atención: 17/09/2022 11:03:00

Paciente: ANDRES SAUCEDO RODRIGUEZ

F. Nacimiento: 23/01/1979

Fecha Hospitalización: 17/09/2022

Dirección: CCL 10 24 79

Empresa:

Historia Clínica Nro: 94532253

Registro: 1811745

Edad: 43 años 7 meses 25 días

Días Hospitalización: 0 días

Teléfono: 3733508

Plan: COMFENALCO VALLE
CONTRIBUTIVO

CAJA DE COMPENSACION FAMILIAR COMFENALCO DEL VALLE

Diagnosticos

Z98B OTROS ESTADOS POSTQUIRURGICOS ESPECIFICADOS

SUBJETIVO

CONTROL

43 AÑOS

EXAMEN FISICO

DX:

1. FRACTURA DE CABEZA HUMERAL 30 ABRIL 2022
REEMPLAZO ARTICULAR DE HOMBRO DERECHO MAYO2022

S: SE HA SENTIDO BIEN, REALIZA TERAPIA PARTICULAR

EF: ARCOS DE MOVILIDAD COMPLETOS EN HOMBRO DERECHO

Fecha último parto (dd/mm/aaaa)

INTERPRETACION DE PARACLINICOS

RX HOMBRO DERECHO: PROTESIS SIN ALTERACIONES

RESULTADOS PRUEBAS RAPIDAS

ANALISIS

PACIENTE CON BUENA EVOLUCION POST OPERATORIA
SE DAN RECOMENDACIONES GENERALES
DEBE SEGUIR TERAPIA FISICA

PLAN

CITO EN 6 MESES

BIOSEGURIDAD COVID-19

La atención brindada al usuario cumple con los lineamientos de bioseguridad dados por el Ministerio de Salud en cuanto a uso adecuado de elementos de protección personal, lavado de manos y medidas de higiene en general con el fin de evitar el contagio del nuevo coronavirus covid-19

ORDENES

(ORDEN EXTERNA)

Concepto

Servicio

HONORARIOS MEDICOS

CONSULTA CONTROL REEMPLAZOS ARTICULARES
EN 6 MESES



CLINICA NUEVA DE CALI SAS
CONTROL DE CONSULTA EXTERN

9/17/22 11:24 Pag. 2 de 2

Paciente: ANDRES SAUCEDO RODRIGUEZ Docto: 04532253 Registro: 1811746

Discapacidad	Sin discapacidad
Conducta	En Consulta
Estado a la Salida	Vivo

CESAR AUGUSTO MARMOLEJO TEJADA
Especialidad: ORTOPEDIA REEMPLAZOS
ARTICULARES
Registro Profesional: 763413-96

Medico Tratante: CESAR AUGUSTO MARMOLEJO TEJADA
Especialidad: ORTOPEDIA REEMPLAZOS ARTICULARES
Registro Profesional: 763413-96

Fecha Impresión: 17/09/2022 11:24:40 Impreso por: CESAR AUGUSTO MARMOLEJO TEJADA

CLINICA NUEVA DE CALI SAS
CONTROL DE CONSULTA EXTERN

11/28/22 9:11 Pag. 1 de 2

Paciente: ANDRES SAUCEDO RODRIGUEZ Docto: 94532253 Registro: 1913086

Fecha y Hora Atención: 28/11/2022 08:59:00

Paciente: ANDRES SAUCEDO RODRIGUEZ

F. Nacimiento: 23/01/1979

Fecha Hospitalización: 28/11/2022

Dirección: CCL 10 24 79

Empresa:

Historia Clínica Nro: 94532253

Registro: 1913086

Edad: 43 años 10 meses 5 días

Días Hospitalización: 0 días

Telefono: 3733508

Plan: COMFENALCO VALLE
CONTRIBUTIVO

CAJA DE COMPENSACION FAMILIAR COMFENALCO DEL VALLE

Diagnosticos

Z988 OTROS ESTADOS POSTQUIRURGICOS ESPECIFICADOS

SUBJETIVO

CONTROL Y SEGUIMIENTO

EXAMEN FISICO

DX:

1. FRACTURA DE HUMERO PROXIMAL DERECHO
- A. REEMPLAZO ARTICULAR DE HOMBRO DERECHO (MAYO /06/2022)

PACIENTE MASCULINO DE 43 AÑOS DE EDAD, CON ANTECEDENTE DE FRACTURA HUMERAL DERECHA, CIRUGIA DE COLOCACION DE PROTESIS HUMERAL EN MAYO/2022, EN SEGUIMIENTO POR ORTOPEDA EN PLAN DE REHABILITACION INTAURADO, CON RADIOGRAFIA QUE EVIDENCIA MATERIAL PROTESICO SIN SIGNOS DE AFLOJAMIENTO. EN PLAN DE REHABILITACION. VALORADO POR CX DE REEMPLAZOS ARTICULARES, CON EVIDENCIA DE ADECUADA EVOLUCION CLINICA

EXAMEN FISICO:

BUENAS CONDICIONES GENERALES

AMAS HOMBRO DERECHO ABD PASIVA HASTA 50 GRADOS, ACTIVA 30 GRADOS, EXTENSION CONSERVADA, FLEX HASTA 70 ° ACTIVA, PASIVA 90°, ALCANCES ALTERADOS, HIPOTROFIA DE CINTURA ESCAPULAR DERECHA EN FOSAS SUPRA E INFRAESPINOSA CON FM GLOBAL CINTURA ESCAPULAR EN 2 MAS A 3, MANIOBRAS DE PINZAMIENTO NO EVALUABLES, FUNCION MANOS NORMAL, ESPASMO DE CUELLO LEVE LADO DERECHO

A NIVEL DE TRAPECIO E INFRAESPINOSO

ANALISIS

PACIENTE CON AMA FUNCIONAL, LOGRA PASIVAMENTE 90° DE ABD Y FLEXION, EN PLAN DE TERAPIAS PARTICULARES, REFIERE POR EPS NO PROGRAMAN TERAPIAS, REFIERE REALIZA PLAN DE TERAPIAS PARTICULARES

PLAN

- 1.- TERAPIA FISICA .-
 - 2.- CICLOBENZAPRINA + CLON DE LISINA OD
 - 3.- RX CONTROL
- CONTROL 03 MESES

CLINICA NUEVA DE CALI SAS
CONTROL DE CONSULTA EXTERNA

Pag. 2 de 2

ANDRES SAUCEDO RODRIGUEZ Docto: 94532253 Registro: 1913086

SEGURIDAD COVID-19

La atención brindada al usuario cumple con los lineamientos de bioseguridad dados por el Ministerio de Salud en cuanto a uso adecuado de elementos de protección personal, lavado de manos y medidas de higiene en general con el fin de evitar el contagio del nuevo coronavirus covid-19

MEDICAMENTOS (FORMULA EXTERNA)

101. CLONIXINATO 125 MG /CICLOBENZAPRINA CLORHIDRATO 5 MG TABLETA

Cant.: 30 1 Unidad C 24 Horas ORAL 30 días

ORDENES (ORDEN EXTERNA)

Concepto Servicio

HONORARIOS MEDICOS CONSULTA DE CONTROL O DE SEGUIMIENTO POR ESPECIALISTA EN MEDICINA FÍSICA Y REHABILITACIÓN

CONTROL EN 3 MESES

IMAGENOLOGIA RADIOGRAFIA DE HOMBRO AP*/LAT

TERAPIAS Y/O NEBULIZAC: TERAPIA FISICA INTEGRAL SOD (198) (295)
TERPAIA FISICA DE REHABILITACION HOMBRO 20 SS

Discapacidad Sin discapacidad

Conducta En Consulta

Estado a la Salida Vivo

Sandra Romano P
Dra. Sandra Romana
MD. ESPECIALISTA RM: 876975
MEDICINA FÍSICA Y REHABILITACIÓN

SANDRA ROMANO PLAZA
Especialidad: FISIATRIA

Sandra Romano P
Dra. Sandra Romana
MD. ESPECIALISTA RM: 876975
MEDICINA FÍSICA Y REHABILITACIÓN

Medico Tratante: SANDRA ROMANO PLAZA
Especialidad: FISIATRIA

Fecha Impresión: 28/11/2022 09:11:31 Impreso por: SANDRA ROMANO PLAZA

2/25/23 12:38 Pag. 1 de 2

Paciente: ANDRES SAUCEDO RODRIGUEZ Docto 94532253 Registro 2034431

Fecha y Hora Atención: 25/02/2023 12:19:00

Paciente: ANDRES SAUCEDO RODRIGUEZ

F. Nacimiento: 23/01/1979

Fecha Hospitalización: 25/02/2023

Dirección: CCL 10 24 79

Empresa:

CAJA DE COMPENSACION FAMILIAR COMFENALCO DEL VALLE

Historia Clínica Nro: 94532253

Registro: 2034431

Edad: 44 años 1 meses 2 días

Días Hospitalización: 0 días

Teléfono: 3733508

Plan: COMFENALCO VALLE
CONTRIBUTIVO

Diagnosticos

Z988 OTROS ESTADOS POSTQUIRURGICOS ESPECIFICADOS

SUBJETIVO

FISIATRIA CONTROL Y SEGUIMIENTO

EXAMEN FISICO

PACIENTE MASCULINO DE 44 AÑOS DE EDAD, EN SEGUIMIENTO POR ANTECEDENTE DE :

1. FRACTURA DE HUMERO PROXIMAL DERECHO
- A. REEMPLAZO ARTICULAR DE HOMBRO DERECHO (MAYO /06/2022)

PACIENTE MASCULINO DE 43 AÑOS DE EDAD, CON ANTECEDENTE DE FRACTURA HUMERAL DERECHA, CIRUGIA DE COLOCACION DE PROTESIS HUMERAL EN MAYO/2022, EN SEGUIMIENTO POR REEMPLAZOS ART EN PLAN DE REHABILITACION INSTAURADO, CON RADIOGRAFIA DE CONTROL QUE EVIDENCIA MATERIAL PROTESICO SIN SIGNOS DE AFLOJAMIENTO

EXAMEN FISICO

AMAS HOMBRO DERECHO ABDUCCION PASIVA ASISTIDA 100 GRADOS, ACTIVA 85° GRADOS, EXTENSION CONSERVADA FLEXION HASTA 90° ACTIVA, PASIVA ASISTIDA 120°, ALCANCES ALTERADOS, HIPOTROFIA EN FOSAS SUPRAESPINOSA CON FM 4/5, FUNCION MANOS NORMAL

ANALISIS


PACIENTE MASCULINO DE 43 AÑOS DE EDAD, CON ANTECEDENTE DE FRACTURA HUMERAL DERECHA, CIRUGIA DE COLOCACION DE PROTESIS HUMERAL EN MAYO/2022, EN SEGUIMIENTO POR REEMPLAZOS ART EN PLAN DE REHABILITACION INSTAURADO, CON RADIOGRAFIA DE CONTROL QUE EVIDENCIA MATERIAL PROTESICO SIN SIGNOS DE AFLOJAMIENTO

EN PROCESO DE REHABILITACION, CON AMA FUNCIONAL, CONSIDERO PACIENTE REQUIERE PLAN PARA MEJORAR AMA ACTIVO; FORTALECER Y MEJORAR ALCANCES DE MSD - SE INDICA 15SS DE TERAPIA FISICA Y REVAL AL FINALIZAR TF

PLAN

1. TERAPIA FISICA : 15SS MEJORAR AMA ACTIVO, FORTALECER CINTURA ESCAPULAR, DELTOIDES, BICEPS Y TRICEPS BRAQUIAL

2. CONTROL AL FINALIZAR TF



CLINICA NUEVA DE CALI SAS
CONTROL DE CONSULTA EXTERN

725 23 12 38 Pag. 2 de 2

Medico: ANDRES SAUCEDO RODRIGUEZ Docto: 94532253 Registro: 2034431

BIOSEGURIDAD COVID-19

La atención brindada al usuario cumple con los lineamientos de bioseguridad dados por el Ministerio de Salud en cuanto a uso adecuado de elementos de protección personal, lavado de manos y medidas de higiene en general con el fin de evitar el contagio del nuevo coronavirus covid-19

MEDICAMENTOS (FORMULA EXTERNA)

- 01 CLONIX NATO 125 MG /CICLOBENZAPRINA CLORHIDRATO 5 MG TABLETA
Cant.: 30 1 Unidad C 24 Horas ORAL 30 dias
- 02 DICIOTENACOL GEL 1% TUBO 50 G
Cant.: 2 2 Gramos C 12 Horas TOP 30 dias

ORDENES (ORDEN EXTERNA)

Concepto	Servicio
HONORARIOS MEDICOS	CONSULTA DE CONTROL O DE SEGUIMIENTO POR ESPECIALISTA EN MEDICINA FISICA Y REHABILITACIÓN
TERAPIAS Y O NEBULIZAC	CONTROL AL CUMPLIR TERAPIAS
	TERAPIA FISICA INTEGRAL SOD (198) (295)
	TERAPIA FISICA DE REHABILITACION HOMBRO 15 SS. VER OBJETIVOS EN HC


Discapacidad	Sin discapacidad
Conducta	En Consulta
Estado a la Salida	Vivo

Sandra Romano Plaza
MD. ESPECIALISTA RM. 879078
MEDICINA FISICA Y REHABILITACION

SANDRA ROMANO PLAZA
Especialidad: FISIATRIA

Sandra Romano Plaza
MD. ESPECIALISTA RM. 879078
MEDICINA FISICA Y REHABILITACION

Medico Tratante: SANDRA ROMANO PLAZA
Especialidad: FISIATRIA



CLINICA NUEVA DE CALI SAS
CONTROL DE CONSULTA EXTERN

5/10/23 13:41 Pag. 1 de 2

Paciente ANDRES SAUCEDO RODRIGUEZ Docto 94532253 Registro 2138172

Fecha y Hora Atención: 10/05/2023 13:22:00

Paciente: ANDRES SAUCEDO RODRIGUEZ

F. Nacimiento: 23/01/1979

Fecha Hospitalización: 10/05/2023

Dirección: CCL 10 24 79

Empresa:

Historia Clínica Nro: 94532253

Registro: 2138172

Edad: 44 años 3 meses 18 días

Días Hospitalización: 0 días

Telefono: 3014516066

Plan: COMFENALCO VALLE
CONTRIBUTIVO

CAJA DE COMPENSACION FAMILIAR COMFENALCO DEL VALLE

Diagnosticos

Z988 OTROS ESTADOS POSTQUIRURGICOS ESPECIFICADOS

SUBJETIVO

FISIATRIA - CONTROL Y SEGUIMIENTO

EXAMEN FISICO

PACIENTE MASCULINO DE 44 AÑOS DE EDAD, CONOCIDO POR LA ESPECIALIDAD EN CONTEXTO DIAGNOSTICO Y ANTECEDENTE DE :

1. FRACTURA DE HUMERO PROXIMAL DERECHO
 2. REEMPLAZO ARTICULAR DE HOMBRO DERECHO (MAYO /06/2022)
- HA REALIZADO MANEJO REHABILITADOR, CON ADECUADA EVOLUCION, REFIERE MAYOR GANANCIA DE MOVILIDAD, REFIERE DOLOR EN CORREDERA BICIPITAL. PACIENTE HA REALIZADO 50 SS APROXIMADAMENTE EN AFICENTER . DE FORMA PARTICULAR HA REALIZADO 70SS DE REHABILITACION.

EXAMEN FISICO:

AMAS HOMBRO DERECHO ABDUCCION PASIVA ASISTIDA 100 GRADOS, ACTIVA 85° GRADOS, EXTENSION CONSERVADA, FLEXION HASTA 100° LOGRA PASIVA ASISTIDA 150° , ALCANCES ALTERADOS, MEJORIA DE TROFISMO MS CINTURA ESCAPULAR. ROTACION INTERNA 50° EXT 60° EXTENSION 45°

ANALISIS

PACIENTE CON ANTECEDENTES DESCRITOS, CONSIDERO MESETA DE REHABILITACION Y MAYOR POTENCIAL TERAPEUTICO ALCANZADO. EXPLICO A PACIENTE , PACIENTE CON AMA FUNCIONAL, CON INTEGRACION MOTORA DE MSD A SUS ABVD. CONSIDERO PLAN DE EMPODERAMIENTO EN PLANES CASEROS DE EJERCICIOS DE MS ESTABILIZADORES DE CINTURA ESCAPULAR, EJ PARA MEJORAR FLEXIBILIDAD MS FLEXORA Y ROTADORA DE HOMBRO. EJ DE FORT MS PROGRESIVOS - CONCEPTO DE REHABILITACION FAVORABLE, MESETA DE REHABILITACION. DEBE CONTINUAR PLANES CASEROS

PLAN

- 1- TERAPIA FISICA : (15) EMPODERAMIENTO EN PLANES CASEROS, RECOMENDACIONES DE ACT FISICA COMPLEMENTARIA
- 2.-PENDIENTE VALORACION POR ORTOPEDIA

BIOSEGURIDAD COVID-19

La atención brindada al usuario cumple con los lineamientos de bioseguridad dados por el Ministerio de Salud en cuanto a uso adecuado de elementos de protección personal, lavado de manos y medidas de higiene en general con el fin de evitar el contagio del nuevo coronavirus covid-19

CLINICA NUEVA DE CALI SAS
CONTROL DE CONSULTA EXTERN

41 Pag. 2 de 2

ANDRES SAUCEDO RODRIGUEZ Docto 94532253 Registro 2138172

ICAMENTOS (FORMULA EXTERNA)

CLONIXINATO 125 MG /CICLOBENZAPRINA CLORHIDRATO 5 MG TABLETA

Cant.: 30 1 Unidad C 24 Horas ORAL 30 días

102. CAPSAICINA CREMA 0.075% TUBO 20G

Cant.: 2 2 Gramos C 12 Horas TOP 30 días

ORDENES

(ORDEN EXTERNA)

Concepto

Servicio

TERAPIAS Y/O NEBULIZAC TERAPIA FISICA INTEGRAL SOD (198) (295)
SE SUGIERE 15 SS /"

Discapacidad

Sin discapacidad

Conducta

En Consulta

Estado a la Salida

Vivo

Sandra Romano P
Dra. Sandra Romana
MD. ESPECIALISTA RM 876975
MEDICINA FISICA Y REHABILITACION

SANDRA ROMANO PLAZA
Especialidad: FISIATRIA

Sandra Romano P
Dra. Sandra Romana
MD. ESPECIALISTA RM 876975
MEDICINA FISICA Y REHABILITACION

Medico Tratante: SANDRA ROMANO PLAZA
Especialidad: FISIATRIA

Fecha Impresión: 10/05/2023 13:41:23 Impreso por: SANDRA ROMANO PLAZA

5/15/23 16:21 Pag 1 de 5

Paciente ANDRES MAURICIO SAUCEDO RODRIGUEZ Docto 94532253 Registro 2143158

Primera Evolución: 14/05/2023 14:32:00

Paciente: ANDRES MAURICIO SAUCEDO RODRIGUEZ

F. Nacimiento: 23/01/1979

Fecha Hospitalización: 14/05/2023

Dirección: CCL 10 24 79

Habitación: SO222

Empresa: CAJA DE COMPENSACION FAMILIAR COMFENALCO DEL
VALLE DEL CAUCA

Fecha hora egreso:

Historia Clínica Nro: 94532253

Registro: 2143158

Edad: 44 años 3 meses 23 días

Días Hospitalización: 1 días

Telefono: 3014516066

Plan: COMFENALCO VALLE CONTRIBUTIVO

Diagnosticos

S400 CONTUSION DEL HOMBRO Y DEL BRAZO

Motivo de Consulta *

ME CAI

Reconsultante *

NO

Fecha Consulta Previa *

NO

Fecha Inicio Sintomas *

VER EA

Descripción Sintomas *

VER EA

Recibio Atención Domiciliaria *

NO

Tratamiento Domiciliario *

NO

Automedicación *

NO

Contactos *

TEL: 3154212335

DIRECCION: CALLE 10 #24 79

BARRIO: COLSEGUROS

Enfermedad Actual *

PACIENTE DE 44 AÑOS QUIEN INGRESA POR CUADRO CLINICO DE APROXIMADAMENTE 4 HORAS CONSISTENTE EN CAIDA DESDE SU PROPIA ALTURA CON TRAUMA A NIVEL DE HOMBRO DERECHO, CON DOLOR Y LIMITACION FUNCIONAL. NIEGA OTROS SINTOMAS.

Revision por Sistema *

LO REFERIDO EN LA ENF ACTUAL

Antecedentes Quirúrgicos *

REEMPLAZO DE CUELLO HUMERAL DERECHO

BLOQUEO X HERNIA DISCAL

HERNIORRAFIA UMBILICAL

Antecedentes Patológicos *

HTA

HERNIA DISCAL L4-L5



CLINICA NUEVA DE CALI SAS
EPICRISIS 15/05/2023 16:21:00

5/15/23 16:21 Pag 2 de 5

Paciente: ANDRES MAURICIO SAUCEDO RODRIGUEZ Docto: 94532253 Registro: 2143159

Antecedentes Alergicos *

DEXAMETASONA

Antecedentes Farmacológicos *

HCTZ 25MG C 24H

LOSARTAN 50MG C 12H

Antecedentes Tóxicos *

NIEGA

Antecedentes Familiares *

NIEGA

NEXO EPIDEMIOLOGICO PARA DENGUE

NO

Antecedentes Ginecológicos

NA

Fecha ultimo parto (dd/mm/aaaa)

NA

Examen Físico

Talla (cm) *	174.00	Sistolica *	150.00	Diastolica *	69.00	Frecuencia Cardíaca	99.00
Frec. Respiratoria *	20.00	Sat Oxigeno(O2)% *	95.00	Temperatura *	37.00	Peso (Kg) *	95.00
IMC *	35.00	Escala del dolor	7.00	NEWS 2 SCORE *	1.00		

Estado General

PACIENTE EN APARENTES BUENAS CONDICIONES GENERALES, ALERTA, ORIENTADO, ESTABLE, AFEBRIL. INGRESA AL CONSULTORIO POR SUS PROPIOS MEDIOS EN COMPAÑIA DE FAMILIAR.

Cabeza y Cuello

NORMOCEFALO, MUCOSAS HUMEDAS Y ROSADAS, PUPILAS ISOCORICAS NORMORREACTIVAS, CUELLO SIMETRICO MOVIL SIN MASAS O ADENOPATIAS.

Cardiopulmonar

TORAX SIMETRICO NORMOEXPANSIBLE, NO PRESENCIA DE TIRAJES INTERCOSTALES O SUPRACLAVICULARES, RUIDOS CARDIACOS RITMICOS SINCRONICOS CON EL PULSO, MURMULLO VESICULAR PRESENTE SIN RUIDOS SOBREAGREGADOS.

Abdomen

ABD BLANDO, DEPRESIBLE, NO DOLOROSO A LA PALPACION, NO SE PALPAN MASAS O MEGALIAS, NO SIGNOS DE IRRITACION PERITONEAL.

Genito Urinario

SE OMITE

Extremidades

EXT SIMETRICAS, MOVILES, SIN EDEMA. LIMITACION FUNCIONAL MARCADA EN HOMBRO Y BRAZO DERECHO.

Examen Neurológico

SNC SIN DEFICIT, GLASGOW 15/15.

RESULTADOS PRUEBAS RAPIDAS

NO

CONCILIACION MEDICAMENTOSA

NO

Análisis

PACIENTE DE 44 AÑOS CON ANTECEDENTE DE REEMPLAZO DE HUMERO DERECHO QUIEN INGRESA POR CUADRO CLINICO DE APROXIMADAMENTE 4 HORAS CONSISTENTE EN CAIDA DESDE SU PROPIA ALTURA CON TRAUMA A NIVEL DE HOMBRO DERECHO, CON DOLOR Y LIMITACION FUNCIONAL. SE INDICA TOMA DE IMAGEN A DESCARTAR LUXACION. SE DA ANALGESIA.

PLAN

SALA GENERAL

DICLOFENACO 75MG IM DU

SS RX HOMBRO Y HUMERO DERECHO

REVALORAR

Riesgos Identificados

NO

Medidas de Seguridad

NO

Recomendaciones y Signos de Alarma

NO

Vacunado contra Covid19 ?

SI

Primera dosis: Fecha Marca

PFIZER

Segunda dosis: Fecha Marca

PFIZER

Tercera dosis: Fecha Marca

PFIZER

Fecha última dosis(dd/mm/aaaa):

NO TRAE CARNET

BIOSEGURIDAD COVID-19

La atención brindada al usuario cumple con los lineamientos de bioseguridad dados por el Ministerio de Salud en cuanto a uso adecuado de elementos de protección personal, lavado de manos y medidas de higiene en general con el fin de evitar el contagio del nuevo coronavirus covid-19

MEDICAMENTOS

101. DICLOFENACO SODICO IV- IM SOLUCION INYECTABLE 75 MG/3 ML

Cant.: 1 1 Unidad C 01 Hora INTRAMUSCU - dias

ORDENES

Concepto

IMAGENOLOGIA

Servicio

RADIOGRAFIA DE HOMBRO

RADIOGRAFIA DE HUMERO

Conducta Urgencias

Pendiente nueva valoración

Estado a la Salida

Vivo

RESUMEN POR FECHA

14/05/2023 16:08:00

NOTA MEDICA

DIAGNOSTICOS

1. FRACTURA OBLICUA DE TERCIO MEDIO DE HUMERO
2. ANTECEDENTE DE REEMPLAZO DE CABEZA DE HUMERO DERECHO
3. HTA X HC.

14/05/2023 16:33:00

ANALISIS

RICARDO ANDRES VEGA CAICEDO

ORTOPEDIA Y TRAUMATOLOGIA

PLAN : SE HOSPITALIZA

PREQUIRURGICOS

SS TAC DE BRAZO DERECHO PARA EVIDENCIAR LA LONGITUD Y CARACTERISTICAS DEL TRAZO DE FRACUTRA PARA VER SI REQUIERE OSTEOSINTESIS VS REVISION DEL REEMPLAZO

ANALGESIA

14/05/2023 16:33:00

INTERCONSULTA

RICARDO ANDRES VEGA CAICEDO

ORTOPEDIA Y TRAUMATOLOGIA

ORTOPEDIA

PACIENTE QUIEN HACE UN AÑO TUVO UNA CIRUGIA DE REEMPLAZO DE HOMBRO POR FRATURA DE HUMERO PROXIMAL CONMINUT/ VIENE AHORA POR TRUAMA EN BRAZO DERECHO CON EDEMA DOLOR LIMITACION FUNCIONAL

RX : MUESTRA FRACTURA PERITROTESICA DE HUMERO DIAFISARIA DERECHA

14/05/2023 16:33:00

PLAN

RICARDO ANDRES VEGA CAICEDO

ORTOPEDIA Y TRAUMATOLOGIA

PLAN : SE HOSPITALIZA

PREQUIRURGICOS


SS TAC DE BRAZO DERECHO PARA EVIDENCIAR LA LONGITUD Y CARACTERISTICAS DEL TRAZO DE FRACUTRA PARA VER SI REQUIERE OSTEOSINTESIS VS REVISION DEL REEMPLAZO

ANALGESIA

15/05/2023 16:20:00

RESUMEN

PACIENTE EN APARENTES BUENAS CONDICIONES GENERALES AFEBRIL CON SIGNOS VITALES DENTRO DE PARAMETROS NORMALES CON DX: FX PERIPROTESICA DE HUMERO DERECHO, VALORADO POR ORTOPEDIA EL CUAL INDICA EGRESO MEDICO CON ORDEN DE PROCEDIMIENTO QX DIFERIDO, SE CARGAN ORDENES AMBULATORIOS



5/15/23 16:21 Pag 5 de 5

Paciente: ANDRES MAURICIO SAUCEDO RODRIGUEZ Docto: 94532253 Registro: 2143158

CLINICA NUEVA DE CALI SAS
EPICRISIS 15/05/2023 16:21:00

RESUMEN POR FECHA

15/05/2023 16:21:00 EPICRISIS

EPICRISIS

Diagnosticos

- S423 FRACTURA DE LA DIAFISIS DEL HUMERO
- S423 FRACTURA DE LA DIAFISIS DEL HUMERO
- S400 CONTUSION DEL HOMBRO Y DEL BRAZO

TRASLADO DE: OBSERVACION DE URGENCIAS

A: ALTA HOSPITALARIA

EPICRISIS

Conducta Urgencias Alta de Hospitalización
Estado a la Salida Vivo

Enis Yuliana Campo M.

ENIS YULIANA CAMPO MARTINEZ
Especialidad: MEDICINA GENERAL
Registro Profesional: 1143132092

15/05/2023 16:22

CLINICA NUEVA DE CALI S.A.S.
Dirección: Calle 6 8-16 Teléfono: 3865300
NIT: 901158187-6 Ciudad: Cali

Orden de PROCEDIMIENTOS QUIRURGICOS No. 5761392

Unidad: OBSERVACION DE URGENCIAS **Capitado:** SI
Paciente: Registro: (2143158) ANDRES MAURICIO SAUCEDO RODRIGUEZ **Dcto:** 94532253
Empresa: CAJA DE COMPENSACION FAMILIAR COMFENALCO DEL VA **Plan:** COMFENALCO VALLE CONTRIBUTIV
Tipo Usuario: Contributivo (1) **Vigencia:** 30 dias
Fecha: 15/05/2023 15:16:00 **Edad:** 44 años 3 meses 23 dias **Hab.:** SO222 **Nivel:** 1
F. Aprueba: 15/05/2023 15:26:09 **Usrio:** 10297847 **Triage:** 3
Médico: JAIRO IBARRA IMBACHI

It	Código	Descripcion	#	PBS?	Datos Clínicos
1	849501	CIRUGIA RECONSTRUCTIVA MULTIPLE: OSTEOTOMIAS Y/O FIJACION INTERNA (DISPOSITIVOS DE FIJACION U OSTEOS	1 UNA	POS	

CIRUGIA RECONSTRUCTIVA MULTIPLE DE MIEMBRO SUPERIOR DERECHO, PROGRAMAR COMO URGENCIA DIFERIDA CON GRUPO DE REEMPLAZOS ARTICULARES

Programación de Turno Quirúrgico

Fecha Hora Propuesta: 15/05/2023 15:24:24 **Duración (minutos):** 150 **Prioridad:** Urgente

Observacion CIRUGIA RECONSTRUCTIVA MULTIPLE DE MIEMBRO SUPERIOR DERECHO, PROGRAMAR COMO URGENCIA
Procedimiento: DIFERIDA CON GRUPO DE REEMPLAZOS ARTICULARES

Celular: 3014516066 - 3154212335.

UCI?: No Necesita **Requiere Anestesiólogo?:** SI


Material Equipos o Insumos especiales: INTENSIFICADOR DE IMAGENES
 PLACAS LCP 3.5mm Y 4.5mm ANGULO VARIABLE CON SISTEMA CABLE INCLUIDO EN EL IMPLANTE

Estado: Solicitado

Médico: 
 JAIRO IBARRA IMBACHI
 Registro Méd: 10297847

Firma Recibido Paciente

Fecha Impresión: 15/05/2023 16:22:31 Impreso por: ENIS YULIANA CAMPO MARTINEZ



CLINICA NUEVA DE CALI SAS
CONTROL DE CONSULTA EXTERN

6/24/23 9:11 Pag. 1 de 2

Paciente: ANDRES MAURICIO SAUCEDO RODRIGUEZ Docto: 94532253 Registro: 2199452

Fecha y Hora Atención: 24/06/2023 08:57:00

Paciente: ANDRES MAURICIO SAUCEDO RODRIGUEZ

F. Nacimiento: 23/01/1979

Fecha Hospitalización: 24/06/2023

Dirección: CCL 10 24 79

Empresa:

CAJA DE COMPENSACION FAMILIAR COMFENALCO DEL VALLE

Historia Clínica Nro: 94532253

Registro: 2199452

Edad: 44 años 5 meses 1 días

Días Hospitalización: 0 días

Teléfono: 3014516066

Plan: COMFENALCO VALLE
CONTRIBUTIVO

Diagnosticos

S423 FRACTURA DE LA DIAFISIS DEL HUMERO

SUBJETIVO

CONTROL.

EXAMEN FISICO

.DIAGNOSTICOS:

1. FRACTURA DE CABEZA HUMERAL 30 ABRIL 2022

REEMPLAZO ARTICULAR DE HOMBRO DERECHO MAYO 2022 - CLÍNICA COLOMBIA

DOLOR Y LIMITACIÓN FUNCIONAL

S: EL 13 DE MAYO FRACTURA DIAFISIS HUMERO DERECHO , TIENE PENDIENTE CIRUGIA.

EF: ARCOS DE MOVILIDAD LIMITADOS EN HOMBRO DERECHO.

RX DE HOMBRO DERECHO: FRACTURA NO DESPLAZADA DE HUMERO DERECHO , PROTESIS BIEN POSICIONADA.

RX 11/06/2023: FRACTURA DE HUMERO POR DEBAJO DE PROTESIS CON CONSOLIDACIÓN DEL 80%

ANÁLISIS

PACIENTE CON CONSOLIDACIÓN EN CURSO, MATERIAL POSICIONADO SIN DESPLAZAMIENTO.

SE INDICA RETIRO DE CABESTRILLO

INICIO DE TERAPIA FÍSICA 20 SESIONES.

Fecha último parto (dd/mm/aaaa)

..

INTERPRETACION DE PARACLINICOS

RESULTADOS PRUEBAS RAPIDAS

ANALISIS

PLAN

..

6/24/23 9:11 Pag. 2 de 2

Paciente: ANDRES MAURICIO SAUCEDO RODRIGUEZ Docto: 94532253 Registro: 2100452

BIOSEGURIDAD COVID-19

La atención brindada al usuario cumple con los lineamientos de bioseguridad dados por el Ministerio de Salud en cuanto a uso adecuado de elementos de protección personal, lavado de manos y medidas de higiene en general con el fin de evitar el contagio del nuevo coronavirus covid-19

MEDICAMENTOS (FORMULA EXTERNA)

101. CELECOXIB CAPSULA 200MG

Cant.: 30 200 Miligramos C 12 Horas ORAL 15 dias

ORDENES (ORDEN EXTERNA)

Concepto **Servicio**

HONORARIOS MEDICOS CONSULTA CONTROL POR ESPECIALISTA EN ORTOPEDIA REEMPLAZOS ARTICULARES
1 MES

IMAGENOLOGIA RADIOGRAFIA DE HOMBRO
DERECHO
RADIOGRAFIA DE HUMERO
DERECHO

TERAPIAS Y/O NEBULIZAC. TERAPIA FISICA INTEGRAL SOD (198) (295)

Discapacidad **Sin discapacidad**

Conducta **En Consulta**

Estado a la Salida **Vivo**

Leon Alberto Sardi B, M.D.

LEON ALBERTO SARDI BARONA

**Especialidad: ORTOPEDIA REEMPLAZOS
ARTICULARES**

Registro Profesional: 1200-84

Leon Alberto Sardi B, M.D.

Medico Tratante: LEON ALBERTO SARDI BARONA

Especialidad: ORTOPEDIA REEMPLAZOS ARTICULARES

Registro Profesional: 1200-84

Fecha Impresión: 24/06/2023 09:11:08 Impreso por: LEON ALBERTO SARDI BARONA



CLINICA NUEVA DE CALI SAS
CONTROL DE CONSULTA EXTERN

6/7/23 18:26 Pag. 1 de 2

Paciente: ANDRES MAURICIO SAUCEDO RODRIGUEZ Docto: 94532253 Registro: 2177733

Fecha y Hora Atención: 07/06/2023 18:17:00

Paciente: ANDRES MAURICIO SAUCEDO RODRIGUEZ

F. Nacimiento: 23/01/1979

Fecha Hospitalización: 07/06/2023

Dirección: CCL 10 24 79

Empresa:

Historia Clínica Nro: 94532253

Registro: 2177733

Edad: 44 años 4 meses 15 días

Días Hospitalización: 0 días

Teléfono: 3014516066

Plan: COMFENALCO VALLE
CONTRIBUTIVO

CAJA DE COMPENSACION FAMILIAR COMFENALCO DEL VALLE

Diagnosticos

S422 FRACTURA DE LA EPIFISIS SUPERIOR DEL HUMERO

SUBJETIVO

CONTROL

EXAMEN FISICO

DIAGNOSTICOS:

1. FRACTURA DE CABEZA HUMERAL 30 ABRIL 2022
REEMPLAZO ARTICULAR DE HOMBRO DERECHO MAYO 2022

S: EL 13 DE MAYO FRACTURA DIAFISIS HUMERO DERECHO , TIENE PENDIENTE CIRUGIA.

EF: ARCOS DE MOVILIDAD LIMITADOS EN HOMBRO DERECHO.

RX DE HOMBRO DERECHO: FRACTURA NO DESPLAZADA DE HUMERO DERECHO , PROTESIS BIEN POSICIONADA.

Fecha ultimo parto (dd/mm/aaaa)

INTERPRETACION DE PARACLINICOS

RESULTADOS PRUEBAS RAPIDAS

ANALISIS

PACIENTE CON FRACTURA NO DESPLAZADA DE HUMERO DERECHO, SOLICITO RX DE CONTROL, CITA PRIORITARIA CON RESULTADOS.

PLAN

BIOSEGURIDAD COVID-19

La atención brindada al usuario cumple con los lineamientos de bioseguridad dados por el Ministerio de Salud en cuanto a uso adecuado de elementos de protección personal, lavado de manos y medidas de higiene en general con el fin de evitar el contagio del nuevo coronavirus covid-19

ORDENES

Concepto

HONORARIOS MEDICOS

(ORDEN EXTERNA)

Servicio

CONSULTA CONTROL REEMPLAZOS ARTICULARES
CONTROL PRIORITARIO CON RESULTADOS



CLINICA NUEVA DE CALI SAS
CONTROL DE CONSULTA EXTERN

6/7/23 18:26 Pag. 2 de 2

Paciente: ANDRES MAURICIO SAUCEDO RODRIGUEZ Docto: 94532253 Registro: 2177733

ORDENES

(ORDEN EXTERNA)

Concepto

Servicio

IMAGENOLOGIA

RADIOGRAFIA DE HOMBRO

DERECHO, PRIORITARIO

RADIOGRAFIA DE ANTEBRAZO

HUMERO DERECHO ANT FRACTURA PRIORITARIO

Discapacidad

Sin discapacidad

Conducta

En Consulta

Estado a la Salida

Vivo


**ALBERTO FRANCISCO DOMINGUEZ
VELASCO**

**Especialidad: ORTOPEDIA REEMPLAZOS
ARTICULARES**

Registro Profesional: 7082-81


**Medico Tratante: ALBERTO FRANCISCO DOMINGUEZ
VELASCO**

Especialidad: ORTOPEDIA REEMPLAZOS ARTICULARES
Registro Profesional: 7082-81

Fecha Impresión: 07/06/2023 18:26:25 Impreso por: ALBERTO FRANCISCO DOMINGUEZ VELASCO



CLINICA NUEVA DE CALI SAS
CONTROL DE CONSULTA EXTERN

8/10/23 14:12 Pag. 1 de 2

Paciente ANDRES MAURICIO SAUCEDO RODRIGUEZ DocId: 94532253 Registro: 2264293

Fecha y Hora Atención: 10/08/2023 14:01:00

Paciente: ANDRES MAURICIO SAUCEDO RODRIGUEZ

F. Nacimiento: 23/01/1979

Fecha Hospitalización: 10/08/2023

Dirección: CCL 10 24 79

Empresa:

CAJA DE COMPENSACION FAMILIAR COMFENALCO DEL VALLE

Historia Clínica Nro: 94532253

Registro: 2264293

Edad: 44 años 6 meses 18 días

Días Hospitalización: 0 días

Teléfono: 3014516066

Plan: COMFENALCO VALLE
CONTRIBUTIVO

Diagnosticos

S423 FRACTURA DE LA DIAFISIS DEL HUMERO

SUBJETIVO

CONTROL REEMPLAZO ARTICULAR

EXAMEN FISICO

44 AÑOS

ARTISTA PLASTICO

DIAGNOSTICOS

-FRACTURA DE CABEZA HUMERAL DERECHA 30 ABRIL 2022

- REEMPLAZO ARTICULAR DE HOMBRO DERECHO (PROTESIS PARCIAL)

MAYO 2022 - REALIZADO EN CLÍNICA COLOMBIA

-FRACTURA DIAFISIS HUMERO DERECHO 13 DE MAYO 2023

EXAMENES

RX DE HOMBRO DERECHO 18.07.2023 :

FRACTURA NO DESPLAZADA DE HUMERO DERECHO , PROTESIS BIEN POSICIONADA.

RX 11/06/2023: FRACTURA DE HUMERO POR DEBAJO DE PROTESIS CON CONSOLIDACIÓN DEL 80%

EXAMEN FISICO

BUEN ESTADO GENERAL

ARCOS DE MOVILIDAD LIMITADOS EN HOMBRO DERECHO.

ELEVACION HASTA 60 GRADOS

ANÁLISIS

PACIENTE CON CONSOLIDACIÓN EN CURSO, MATERIAL POSICIONADO SIN DESPLAZAMIENTO.

PLAN

TERAPIA FISICA 20 SESIONES

CONTROL EN 3 MESES CON NUEVA RX DE HOMBRO DERECHO AY Y LATERAL HOMBRO Y HUMERO DERECHO.

Fecha ultimo parto (dd/mm/aaaa)

INTERPRETACION DE PARACLINICOS

RESULTADOS PRUEBAS RAPIDAS

ANALISIS

PLAN

CLINICA NUEVA DE CALI SAS
CONTROL DE CONSULTA EXTERN

8/10/23 14:12 - Pag. 2 de 2

Paciente: ANDRES MAURICIO SAUCEDO RODRIGUEZ Docto: 94532253 Registro: 2204293

BIOSEGURIDAD COVID-19

La atención brindada al usuario cumple con los lineamientos de bioseguridad dados por el Ministerio de Salud en cuanto a uso adecuado de elementos de protección personal, lavado de manos y medidas de higiene en general con el fin de evitar el contagio del nuevo coronavirus covid-19

ORDENES

(ORDEN EXTERNA)

Concepto

Servicio

HONORARIOS MEDICOS

CONSULTA CONTROL POR ESPECIALISTA EN ORTOPEDIA REEMPLAZOS ARTICULARES
CONTROL EN 3 MESES

IMAGENOLOGIA

RADIOGRAFIA DE HUMERO
DERECHO-CONTROL EN 3 MESES
RADIOGRAFIA DE HOMBRO
DERECHO-CONTROL EN 3 MESES

TERAPIAS Y/O NEBULIZAC: TERAPIA FISICA INTEGRAL SOD (198) (295)
TERAPIA FISICA 20 SESIONES

Discapacidad

Sin discapacidad

Conducta

En Consulta

Estado a la Salida

Vivo

ALBERTO FRANCISCO DOMINGUEZ
VELASCO

Especialidad: ORTOPEDIA REEMPLAZOS
ARTICULARES

Registro Profesional: 7082-81

Medico Tratante: ALBERTO FRANCISCO DOMINGUEZ
VELASCO

Especialidad: ORTOPEDIA REEMPLAZOS ARTICULARES

Registro Profesional: 7082-81

Fecha Impresión: 10/08/2023 14:12:19 Impreso por: ALBERTO FRANCISCO DOMINGUEZ VELASCO



CLINICA NUEVA DE CALI SAS
EPICRISIS 22/08/2023 22:26:00

8/22/23 22:29 Pag 1 de 5

Paciente: ANDRES MAURICIO SAUCEDO RODRIGUEZ Docto. 94532253 Registro: 2279655

Primera-Evolución: 22/08/2023 18:32:00

Paciente: ANDRES MAURICIO SAUCEDO RODRIGUEZ

F. Nacimiento: 23/01/1979

Fecha Hospitalización: 22/08/2023

Dirección: CCL 10 24 79

Empresa: CAJA DE COMPENSACION FAMILIAR COMFENALCO DEL VALLE DEL CAUCA

Fecha hora egreso:

Historia Clínica Nro: 94532253

Registro: 2279655

Edad: 44 años 6 meses 30 días

Días Hospitalización: 0 días

Telefono: 3014516066

Plan: COMFENALCO VALLE CONTRIBUTIVO

Diagnosticos

S423 FRACTURA DE LA DIAFISIS DEL HUMERO

Motivo de Consulta *

MC: "HACE UN AÑO TUVE UN ACCIDENTE, HACE 2 AÑOS ME FRACTURE POR DEBAJO DE LA PROTESIS, HOY ME CAI ME DUELE LA MANO IZQUIERDA Y ME DUELE EL BRAZO, DONDE ESTABA LA FRACTURA ANTERIOR"

PACIENTE CONCIETNE, ALERTA, REFEIRE CUADRO CLINICO DE 3 HORAS DE EVOLUCION DE CAIDA DE PROPIA ALTURA DONDE PRESENTA TRAUMA A NIVEL DE 5TO DEDO DE MANO IZQUIERDO Y DOLOR LIMITANTE EN BRAZO DERECHO, REFEIRE ANTECEDENTES DE FX

SE INGRESA A ATENCIÓN MÉDICA, SE COLOCA MANILLA DE IDENTIFICACIÓN, SE LE EXPLICA CLASIFICACIÓN DE TRIAGE TRES (III), LA CUAL TIENE UN TIEMPO ESTIMADO DE ATENCIÓN MÁXIMO DE 180 MINUTOS, SE EDUCA AL PACIENTE CON SIGNOS DE ALARMA A TENER EN CUENTA EN SALA DE ESPERA, TALES COMO DOLOR INTENSO, DIFICULTAD PARA RESPIRAR, SE PASA A VENTANILLA AL ÁREA DE ADMISIONES PARA CONTINUAR CON EL INGRESO, PACIENTE REFIERE ENTENDER Y COMPRENDER.

ESCALA DE GLASGOW: 15/15

ESCALA DE DOLOR: 9/10

ESCALA DE NEWS 2: 0 PUNTOS

Reconsultante *

NO

Fecha Consulta Previa *

NO

Fecha Inicio Sintomas *

LO ANOTADO EN ENFERMEDAD ACTUAL

Descripción Sintomas *

LO ANOTADO EN ENFERMEDAD ACTUAL

Recibio Atención Domiciliaria *

NO

Tratamiento Domiciliario *

NO

Automedicación *

NO

Contactos *

3014516066

8/22/23 22:29 Pag 2 de 5

Paciente ANDRES MAURICIO SAUCEDO RODRIGUEZ Docto. 94532253 Registro. 2279655

Enfermedad Actual *

MASCULINO 44 AÑOS, CON ANTECEDENTE DE HTA CONSULTA POR 5 HORAS POR CAIDA DESDE SU PROPIA ALTURA CON POSTERIOR TRAUMA EN MANO IZQUIERDA EN EXTENSION CON POSTERIOR DOLOR SIN EDEMA NI EQUIMOSIS ADEMÁS REFIERE DOLOR EN HOMBRO DERECHO Y BRAZO A NIVEL DIAFISIS HUMERAL SIN OTROS TRAUMAS

Revisión por Sistema *

LO ANOTADO EN ENFERMEDAD ACTUAL

Antecedentes Quirúrgicos *

REEMPLAZO ARTICULAR HOMBRO DERECHO
HERNIA DISCAL

Antecedentes Patológicos *

LO ANOTADO

Antecedentes Alérgicos *

NO REFIERE

Antecedentes Farmacológicos *

LOSARTAN 50 MG CADA 12 HORAS
PREGABALINA 75 MG CADA 24 HORAS

Antecedentes Tóxicos *

NO REFIERE

Antecedentes Familiares *

NO REFIERE

NEXO EPIDEMIOLOGICO PARA DENGUE

NO REFIERE

Antecedentes Ginecológicos

NO APLICA

Fecha ultimo parto (dd/mm/aaaa)

NO APLICA

Examen Físico

Talla (cm) *	174.00	Sistólica *	172.00	Diastólica *	93.00	Frecuencia Cardiaca	106.00
Frec. Respiratoria *	18.00	Sat Oxígeno(O2)% *	96.00	Temperatura *	36.00	Peso (Kg) *	97.00
IMC *	25.00	Escala del dolor	8.00	NEWS 2 SCORE *	1.00		

Estado General

BUENAS CONDICIONES GENERALES ALERTA CONSCIENTE SIN SIGNOS DE DIFICULTAD RESPIRATORIA

Cabeza y Cuello

NORMOCEFALICO SIN ALTERACIONES
PUPILAS ISOCORICAS NORMOREACTIVAS ESCLERAS ANICTERICAS CONJUNTIVAS ROSADAS
MUCOSA ORAL HUMEDA SIN LESIONES
CUELLO MOVIL SIN LESIONES

Cardiopulmonar

RUIDOS CARDIACOS RITMICOS SIN SOPLOS
MURMULLO VESICULAR CONSERVADO SIN AGREGADOS

8/22/23 22:29 Pag 3 de 5

Paciente ANDRES MAURICIO SAUCEDO RODRIGUEZ Docto: 94532253 Registro: 2279655

Abdomen

BLANDO DEPRESIBLE NO DOLOROSO A LA PALPACION SUPERFICIAL NI PROFUNDA SIN SIGNOS DE IRRITACION PERITONEAL

Genito Urinario

SE OMITE

Extremidades

SIMETRICAS SIN EDEMA

ARCOS DE MOVILIDAD LIMITADOS EN HOMBRO DERECHO DOLOR LEVE A LA PALPACION DE DIAFISIS HUMERAL SIN DEFICIT NEUROVASCULAR

Examen Neurológico

SIN DÉFICIT

PARES CRANEALES SIN ALTERACIONES

GASGLOW 15/15

RESULTADOS PRUEBAS RAPIDAS

NO

CONCILIACION MEDICAMENTOSA

NO

Análisis

MASCULINO 44 AÑOS, CON ANTECEDENTE DE HTA CONSULTA POR 5 HORAS POR CAIDA DESDE SU PROPIA ALTURA CON POSTERIOR TRAUMA EN MANO IZQUIERDA EN EXTENSION CON POSTERIOR DOLOR SIN EDEMA NI EQUIMOSIS ADEMÁS REFIERE DOLOR EN HOMBRO DERECHO Y BRAZO A NIVEL DIAFISIS HUMERAL SIN OTROS TRAUMAS AL EXAMEN FISICO ARCOS DE MOVILIDAD LIMITADOS EN HOMBRO DERECHO DOLOR LEVE A LA PALPACION DE DIAFISIS HUMERAL IPSILATERAL SIN DEFICIT NEUROVASCULAR SE CONSIDERA REQUIERE INGRESO PARA DESCARTAR REFRACTURA

PLAN

RX DE HOMBRO DERECHO

RX HUMERO DERECHO

RX MANO IZQUIERDA

DICLOFENACO 75 MG IM AHORA

TRAMADOL 50 SC AHORA

REVALORACION CON RESULTADOS

AVISAR CAMBIOS MUCHAS GRACIAS

Riesgos Identificados

NO

Medidas de Seguridad

NO

Recomendaciones y Signos de Alarma

SI

Vacunado contra Covid19 ?

SI

Primera dosis: Fecha Marca

NO TRAE CARNET

Segunda dosis: Fecha Marca

NO TRAE CARNET

8/22/23 22:29 Pag 4 de 5

Paciente: ANDRES MAURICIO SAUCEDO RODRIGUEZ Docto: 94532253 Registro: 2279655

Tercera dosis: Fecha Marca

NO TRAE CARNET

Fecha última dosis(dd/mm/aaaa):

NO TRAE CARNET

BIOSEGURIDAD COVID-19

La atención brindada al usuario cumple con los lineamientos de bioseguridad dados por el Ministerio de Salud en cuanto a uso adecuado de elementos de protección personal, lavado de manos y medidas de higiene en general con el fin de evitar el contagio del nuevo coronavirus covid-19

MEDICAMENTOS

101. DICLOFENACO SODICO IV- IM SOLUCION INYECTABLE 75 MG/3 ML
Cant.: 1 1 Miligramos C 01 Hora INTME 1 días
102. TRAMADOL CLORHIDRATO 50 MG/ML/1 ML SOLUCION INYECTABLE
Cant.: 1 1 Miligramos C 06 Horas INTME 1 días

ORDENES

Concepto	Servicio
IMAGENOLOGIA	RADIOGRAFIA DE HUMERO DERECHO
	RADIOGRAFIA DE HOMBRO DERECHO
	RADIOGRAFIA DE MUÑECA IZQUIERDA

Conducta Urgencias Pendiente nueva valoración
Estado a la Salida Vivo

RESUMEN POR FECHA

22/08/2023 22:25:00

RESUMEN

RX DE FEMUR DERECHO FRACTURA NO DESPLAZADA DIAFISIS FEMUR NO DESPLAZADA EN PROCESO DE CONSOLIDACION
RX DE HOMBRO DERECHO NO SE APRECIAN TRAZOS DE FRACTURA O LUXACION PROTESIS BIEN POSICIONADA
RX DE MUÑECA IZQUIERDA NO SE APRECIAN TRAZOS DE FRACTURA

SE REVALORA PACIENTE EN EL MOMENTO REFIERE DOLOR BIEN MODULADO RADIOGRAFIA DE FEMUR DERECHO NO DESPLAZADA SIN CRITERIO DE MANEJO QUIRURGICO SE CONSIDERA REQUIERE PACIENTE CON MEJORIA CLINICA Y PARA CLINICA SE CONSIDERA PUEDE CONTINUAR MANEJO AMBULATORIO, SE DAN RECOMENDACIONES, SIGNOS Y SINTOMAS DE ALARMA PARA RECONSULTAR, SE LE EXPLICA AL PACIENTE, DICEN ENTENDER Y ACEPTAR

PLAN

ALTA

INCAPACIDAD MEDICA POR 7 DIAS

ETORICOXIB 90 MG CADA 12 HORAS POR 7 DIAS

ACETAMINOFEN 1 GR CADA 8 HORAS POR 7 DIAS

PROHIBIDO LEVANTAMIENTO DE CARGAS

MEDIOS FISICOS CALOR

REPOSO

CABESTRILLO DERECHO

BRACE MANO IZQUIERDA

RX DE HUMERO DERECHO EN 1 MES

CITA DE CONTROL CON MEDICINA GENERAL EN 1 MES CON RESULTADO DE RADIOGRAFIA

RECONSULTAR POR URGENCIAS SI FIEBRE O DOLOR ABDOMINAL NO CEDEN CON ACETAMINOFEN DISNEA INTOLERANCIA VIA OF

SIGNOS DE DIFICULTAD RESPIRATORIA ICTERICIA CIANOSIS DIARREA CON MOCO O SANGRE



CLINICA NUEVA DE CALI SAS
EPICRISIS 22/08/2023 22:26:00

8/22/23 22:29 Pag 5 de 5

Paciente ANDRES MAURICIO SAUCEDO RODRIGUEZ Docto 94532253 Registro 2279655

RESUMEN POR FECHA

22/08/2023 22:26:00

EPICRISIS

EPICRISIS

Diagnosticos

S423 FRACTURA DE LA DIAFISIS DEL HUMERO

S423 FRACTURA DE LA DIAFISIS DEL HUMERO

TRASLADO DE: URGENCIAS

A: ALTA HOSPITALARIA

EPICRISIS

Conducta Urgencias Alta de Hospitalización
Estado a la Salida Vivo

GONZALO ANDRES ROSAS ROLDAN
Especialidad: MEDICINA GENERAL
Registro Profesional: 1061791116



CLINICA NUEVA DE CALI SAS
CONTROL DE CONSULTA EXTERN

12/9/23 11:15 Pag. 1 de 2

Paciente: ANDRES MAURICIO SAUCEDO RODRIGUEZ Docto: 94532253 Registro: 2434814

Fecha y Hora Atención: 09/12/2023 10:50:00

Paciente: ANDRES MAURICIO SAUCEDO RODRIGUEZ

F. Nacimiento: 23/01/1979

Fecha Hospitalización: 09/12/2023

Dirección: CCL 10 24 79

Empresa:

CAJA DE COMPENSACION FAMILIAR COMFENALCO DEL VALLE

Historia Clínica Nro: 94532253

Registro: 2434814

Edad: 44 años 10 meses 17 días

Días Hospitalización: 0 días

Telefono: 3014516066

Plan: COMFENALCO VALLE
CONTRIBUTIVO

Diagnosticos

Z988 OTROS ESTADOS POSTQUIRURGICOS ESPECIFICADOS

SUBJETIVO

*** CONTROL ***

EXAMEN FISICO

PACIENTE DE 44 AÑOS

OCUPACION: ARTISTA PLASTICO

DIAGNOSTICOS

-FRACTURA DE CABEZA HUMERAL DERECHA 30 ABRIL 2022 (ACCIDENTE DE TRANSITO)

-REEMPLAZO ARTICULAR DE HOMBRO DERECHO (PROTESIS PARCIAL)

MAYO 2022 - REALIZADO EN CLÍNICA COLOMBIA

-FRACTURA DIAFISIS HUMERO DERECHO 13 DE MAYO 2023 X MOVIMIENTO.

-FRACTURA DIAFISIS HUMERO DERECHO 22 AGOSTO 2023 POR CAIDA POR SU PROPIA ALTURA.

TIENE REPORTE DE DMO 27/11/2023 : NORMAL

REFIERE QUE YA TERMINO CICLOS DE TERAPIAS FISICAS E HIDROTERAPIAS. MEJORIA CON ARCOS DE MOVILIDAD.

EXAMEN FISICO

BUEN ESTADO GENERAL

ARCOS DE MOVILIDAD LIMITADOS EN HOMBRO DERECHO.

ELEVACION HASTA 60 GRADOS

EXAMENES:

*RX HOMBRO DERECHO: 05/12/2023: Reemplazo total de la cabeza humeral con material en adecuada ubicación, sin signos de alojamiento. Leves fenómenos degenerativos en la articulación acromioclavicular, con leve esclerosis. No hay trazos de fracturas agudos. Tejidos blandos levemente engrosados.

*TIENE REPORTE DE DMO 27/11/2023 : NORMAL

*RX DE HOMBRO DERECHO 18.07.2023 : FRACTURA NO DESPLAZADA DE HUMERO DERECHO , PROTESIS BIEN POSICIONADA.

RX 11/06/2023: FRACTURA DE HUMERO POR DEBAJO DE PROTESIS CON CONSOLIDACIÓN DEL 80%

ANÁLISIS

PACIENTE CON FRACTURA CONSOLIDADA, MATERIAL POSICIONADO SIN DESPLAZAMIENTO, EN TERAPIAS FISICAS CON ADECUADA MEJORIA EN MOVILIDAD, POR LO ANTERIOR DEBE CONTINUAR CON PLAN DE REHABILITACION.

PLAN

CONTINUAR CON HIDROTERAPIA 20 SESIONES

CONTROL EN 3 MESES

Fecha ultimo parto (dd/mm/aaaa)

12/9/23 11:15 Pág. 2 de 2

Paciente: ANDRES MAURICIO SAUCEDO RODRIGUEZ Docto: 94532253 Registro: 2434814

INTERPRETACION DE PARACLINICOS

RESULTADOS PRUEBAS RAPIDAS

ANALISIS

PLAN

BIOSEGURIDAD COVID-19

La atención brindada al usuario cumple con los lineamientos de bioseguridad dados por el Ministerio de Salud en cuanto a uso adecuado de elementos de protección personal, lavado de manos y medidas de higiene en general con el fin de evitar el contagio del nuevo coronavirus covid-19

MEDICAMENTOS (FORMULA EXTERNA)

101. ETORICOXIB 90 MG TABLETA

Cant.: 15. 90 Miligramos C 24 Horas OF 15 dias

ORDENES (ORDEN EXTERNA)

Concepto Servicio


HONORARIOS MEDICOS CONSULTA CONTROL POR ESPECIALISTA EN ORTOPEDIA REEMPLAZOS ARTICULARES
CONTROL EN 3 MESES

TERAPIAS Y/O NEBULIZACI TERAPIA FISICA INTEGRAL SOD - (198) (295)
CONTINUAR CON HIDROTERAPIA 20 SESIONES

Discapacidad Sin discapacidad

Conducta En Consulta

Estado a la Salida Vivo


**ALBERTO FRANCISCO DOMINGUEZ
VELASCO**

**Especialidad: ORTOPEDIA REEMPLAZOS
ARTICULARES**

Registro Profesional: 7082-81


**Medico Tratante: ALBERTO FRANCISCO DOMINGUEZ
VELASCO**

Especialidad: ORTOPEDIA REEMPLAZOS ARTICULARES

Registro Profesional: 7082-81



CLINICA NUEVA DE CALI SAS
CONTROL DE CONSULTA EXTERN

3/9/24 10:04 Pag. 1 de 2

Paciente: ANDRES MAURICIO SAUCEDO RODRIGUEZ Docto: 94532253 Registro: 2560168

Fecha y Hora Atención: 09/03/2024 09:53:00

Paciente: ANDRES MAURICIO SAUCEDO RODRIGUEZ

F. Nacimiento: 23/01/1979

Fecha Hospitalización: 09/03/2024

Dirección: CCL 10 24 79

Empresa:

CAJA DE COMPENSACION FAMILIAR COMFENALCO DEL VALLE

Historia Clínica Nro: 94532253

Registro: 2560168

Edad: 45 años 1 meses 17 días

Días Hospitalización: 0 días

Teléfono: 3154212335

Plan: COMFENALCO VALLE
CONTRIBUTIVO

Diagnosticos

Z988 OTROS ESTADOS POSTQUIRURGICOS ESPECIFICADOS

SUBJETIVO

POST RTH DERECHO

ACUDE A CONTROL 2 años POST HEMIARTROPLASTIA DE HOMBRO DERECHO POR FRACTURA EN ACCIDENTE DE TRANSITO.. (CLINICA COLOMBIA) REFIERE BUEN ESTADO, SUFRIÓ FRACTURA ESPIROIDEA PERIPROTESIS MANEJADA ORTOPEDICAMENTE.. COMPLETO 20 SESIONES DE TERAPIA FISICA E HIDROTERAPIA CON MEJORIA DE SINTOMAS

EXAMEN FISICO

HERIDA SIN SIGNOS DE INFECCION.. AMA CONSERVADO EN FLEXION ANTERIOR 90 GRADOS, ABDUCCION 80.. ROTACIONES MUY DISMINUIDOS

Fecha ultimo parto (dd/mm/aaaa)

NO APLICA

INTERPRETACION DE PARACLINICOS

RX HEMIARTROPLASTIA DE HOMBRO DERECHO

RESULTADOS PRUEBAS RAPIDAS

LO DE EA

ANALISIS

EVOCLUION FAVORABLE POST RT CON HEMIARTROPLASTIA.. DEBE CONTINUAR EN TERAPIA FISICA.

PLAN

CITA EN 1 AÑO CON RX NUEVA
CONTINUAR TERAPIA FISICA E HIDROTERAPIA
CITA A FISIATRIA

BIOSEGURIDAD COVID-19

La atención brindada al usuario cumple con los lineamientos de bioseguridad dados por el Ministerio de Salud en cuanto a uso adecuado de elementos de protección personal, lavado de manos y medidas de higiene en general con el fin de evitar el contagio del nuevo coronavirus covid-19

ORDENES

Concepto

HONORARIOS MEDICOS

Servicio

CONSULTA CONTROL POR ESPECIALISTA EN ORTOPEDIA REEMPLAZOS ARTICULARES
EN UN AÑO

CONSULTA DE PRIMERA VEZ POR ESPECIALISTA EN MEDICINA FÍSICA Y REHABILITACIÓN
SECUELAS FRACTURA DE HUMERO


CLINICA NUEVA DE CALI SAS
CONTROL DE CONSULTA EXTERN

10:04 Pag. 2 de 2


ie ANDRES MAURICIO SAUCEDO RODRIGUEZ Docto: 94532253 Registro: 2560168

INDICADORES

Concepto	Servicio
IMAGENOLOGIA	RADIOGRAFIA DE HOMBRO EN UN AÑO DERECHO
TERAPIAS Y/O NEBULIZAC	TERAPIA FISICA INTEGRAL SOD (198) (295) TERAPIA FISICA 15 SESIONES , HIDROTERAPIA 10 SESIONES.
Discapacidad	Discapacidades motrices
Conducta	En Consulta
Estado a la Salida	Vivo



DIEGO CARDONA CUARTAS
Especialidad: ORTOPEDIA REEMPLAZOS
ARTICULARES
Registro Profesional: 04194-94



Medico Tratante: DIEGO CARDONA CUARTAS
Especialidad: ORTOPEDIA REEMPLAZOS ARTICULARES
Registro Profesional: 04194-94

Fecha Impresión: 09/03/2024 10:04:47 Impreso por: JHOANA GARCIA UZURIAGA



ASISTENCIA INMEDIATA AL PACIENTE

NIT. 900.811.797-6

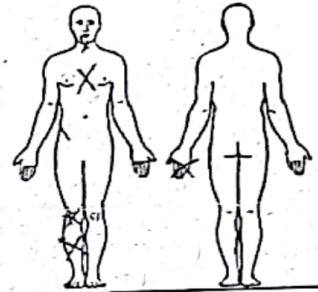
BITACORA DE TRASLADO N° 21324

FECHA	30-04-2022	HORA DEL EVENTO	22:28
HORA INICIAL DE LA ATENCIÓN	22:40	HORA FINAL DE LA ATENCIÓN	23:07

PLACA MOVIL	00430	PARAMEDICO ASISTENCIAL	Andreina Heron	PARAMEDICO Y/O CONDUCTOR	Andres Blandon
DESTINO DE TRASLADO		IPS DESTINO DE CONTRAREMISION			
IPS REMITENTE O LUGAR DEL EVENTO		IPS RECEPTORA O DESTINO			
Calle 10 Carrera 32		Clinica Colombia			
DATOS BASICOS DEL USUARIO		HORA DE DOCUMENTO DE IDENTIDAD			
NOMBRES Y APELLIDOS		LUZ Gasby Quijano Quiceno		DE	
FECHA DE NACIMIENTO		23-09-1981		CAI, Valle	
LUGAR DE NACIMIENTO		CAI, Valle		EDAD	
DIRECCION		Calle 10 #24-79		SEXO	
MUNICIPIO		Santiago de Cali		M	
DEPARTAMENTO		Valle del Cauca		TIPO DE DOCUMENTO	
EPS O ASEGURADORA		Seguros Mundial		DE	
NUMERO POLIZA		820993720009986		CAI	
FECHA DE VENCIMIENTO DE LA POLIZA		29-10-2022		TIPO DE DOCUMENTO	
ANAMNESIS DEL USUARIO		POF 400		DE	
MOTIVO DE TRASLADO Y/O CONSULTA		Accidente de transito		TIPO DE DOCUMENTO	
PATOLOGICOS		Migraña		DE	
MEDICAMENTOS		Propanolol		TIPO DE DOCUMENTO	
ALERGIAS		N.ega		TIPO DE DOCUMENTO	
CIRUGIAS				TIPO DE DOCUMENTO	

SIGNOS VITALES		ESTADO DE CONSCIENCIA	
TA	FC	FR	SpO2
113/77	91	22	95%
TEMP	36.2		
ESCALA DE GLASGOW			
AO	RV	RM	TOTAL
4	5	6	15
CONSCIENTE			
SOMNOLENTE			
INCONSCIENTE			

Paciente femenina de 40 años de edad en calidad de ocupante de motocicleta que sufrió caída por vía en mal estado, en la valoración física se encuentran: trauma en extremidad superior derecha a nivel de la mano, trauma en torax, trauma en extremidad inferior derecha a nivel de rodilla y pie, paciente es trasladada, orientada y consciente.



OXIGENACION	ASPIRACION	INTUBACION	REP	INMOVILIZACION	CAJALIZACION	CONTROL HEMORRAGIAS	ASEPTIA	ADMIN DE LIQUIDOS	MONITORIA SIGNOS VITALES	APOYO PSICOLOGICO	ATENCION DEL PARTO
-------------	------------	------------	-----	----------------	--------------	---------------------	---------	-------------------	--------------------------	-------------------	--------------------

OTROS:	TRASLADO ASISTENCIAL REDONDO	TRASLADO INTERMUNICIPAL
TRASLADO ASISTENCIAL BASICO		

CANTIDAD	INSUMOS UTILIZADOS	CANTIDAD	INSUMOS UTILIZADOS
6	tapabocas	2	pares de guantes

Yo, LUZ Gasby mayor de edad identificado (a) con el documento No. 31978252 en mi calidad de ocupante AUTORIZO al personal paramédico asistencial de ASISTENCIA INMEDIATA AL PACIENTE para realizar el traslado a un centro asistencial y todos los procedimientos necesarios para mí (el paciente LUZ Gasby), soy conocedor de mi (del) estado actual de salud (de mi paciente), y las posibles complicaciones que se puedan presentar durante el traslado, lo cual el personal de la institución que realiza el traslado me informa, dejándolos así exentos de toda responsabilidad.

Yo, el aquí firmante, ME NIEGO a que el personal asistencial de ASISTENCIA INMEDIATA AL PACIENTE me brinde la atención inicial y/o ser trasladado a un centro asistencial. Comunico que he sido informado de mi actual estado de salud y de la necesidad de ser atendido por el personal de salud, por lo tanto EXONERO de cualquier responsabilidad a la empresa de AMBULANCIAS ASISTENCIA INMEDIATA AL PACIENTE.

NOVEDADES Y/O ANEXOS

REMITENTE O LUGAR DEL EVENTO	RECEPTOR O CONTRAREMITENTE	FIRMA Y SELLO ENTIDADES Y/O PERSONAL DE SALUD	PARAMEDICO ASISTENCIAL
Calle 10 con Carrera 32		Wisa B	Andreina Heron

TRIAGE

ADMISIONES

20220501001144744.pdf

6/5/22, 9:40



RESUMEN EPICRISIS

PACIENTE: LUZ GASBY QUIJANO QUICENO	IDENTIFICACION: CC 31578252	HC: 31578252 - CC
FECHA DE NACIMIENTO: 23/9/1981	EDAD: 40 Años	SEXO: F TIPO AFILIADO: Cotizante
RESIDENCIA: CALLE 10 24 79	VALLE DEL CAUCA-CALI	TELEFONO: 3154212335
NOMBRE ACOMPAÑANTE:	PARENTESCO:	TELEFONO:
FECHA INGRESO: 30/04/2022 11:22 PM	FECHA EGRESO: 02/05/2022 09:16 AM	CAMA: 408C
DEPARTAMENTO: H1401	SERVICIO: HOSPITALARIO	
CLIENTE: MUNDIAL DE SEGUROS	PLAN: MUNDIAL DE SEGUROS 2022	

FECHA	MOTIVOS DE CONSULTA Y ENFERMEDAD ACTUAL
2022-05-01	<p>00:28 nadiunva - NADIA PAOLA LUNA VASQUEZ</p> <p>MOTIVO DE CONSULTA: ACCIDENTE DE TRANSITO</p> <p>ENFERMEDAD ACTUAL: ENFERMEDAD ACTUAL: PACIENTE CON ACCIDENTE DE TRANSITO CON TRAUMA EN REGION TORACICA ANTERIOR, TRAUMA EN MANO DERECHA, CON HERIDAS SUPERFICIALES, TRAUMA EN MUÑECA DERECHA, REFIERE DOLOR Y LIMITACION FUNCIONAL, NIEGA OTROS TRAUMAS, SE INGRESA, PROTOCOLO COVID-19.</p> <p>¿HA PRESENTADO TOS, FIEBRE, ODINOFAGIA, DIFICULTAD PARA RESPIRAR, ANOSMIA, AGEUSIA? NIEGA.</p> <p>¿HA ESTADO EN CONTACTO CON PERSONAS QUE PRESENTEN LOS SINTOMAS MENCIONADOS ANTERIORMENTE? NIEGA</p> <p>¿HA ESTADO EN CONTACTO CON PERSONAS POSITIVAS PARA COVID-19? NIEGA</p> <p>¿ES TRABAJADOR DE LA SALUD? NIEGA.</p> <p>PROTOCOLO CONTACTO COVID-19.</p> <p>SE VALORA PACIENTE CON EPP COMPLETOS (GORRO, TAPABOCAS N95, POLAINAS, GUANTES, BATA MANGA PUNO, GAFAS) CON LAVADO DE MANOS ANTES Y DESPUES DE VALORAR EL PACIENTE, SIGUIENDO PROTOCOLOS ESTABLECIDOS POR MIN SALUD E INSTITUCIONALES.</p> <p>ANTECEDENTES: FAMILIARES: NIEGA QUIRURGICOS: POMEROY HOSPITALIZACIONES: NIEGA PATOLOGICOS: NIEGA ALERGIAS: NIEGA</p>

DIAGNOSTICOS DE INGRESO ASIGNADOS					
CODIGO	DIAGNOSTICO DE INGRESO	ESTADO	OBSERVACION	USUARIO	FECHA
T07X	Traumatismos multiples - no especificados			NADIA PAOLA LUNA VASQUEZ	2022-05-01

MOTIVO DE SALIDA Y RECOMENDACIONES	
2022-05-01 00:29	<p>PROFESIONAL: nadiunva - NADIA PAOLA LUNA VASQUEZ</p> <p>ESPECIALIDAD: MEDICO GENERAL</p> <p>***** INGRESO A URGENCIAS *****</p> <p>MC: "ACCIDENTE DE TRANSITO"</p> <p>ENFERMEDAD ACTUAL: PACIENTE CON ACCIDENTE DE TRANSITO CON TRAUMA EN REGION TORACICA ANTERIOR, TRAUMA EN MANO DERECHA, CON HERIDAS SUPERFICIALES, TRAUMA EN MUÑECA DERECHA, REFIERE DOLOR Y LIMITACION FUNCIONAL, NIEGA OTROS TRAUMAS, SE INGRESA.</p> <p>PROTOCOLO COVID-19.</p> <p>¿HA PRESENTADO TOS, FIEBRE, ODINOFAGIA, DIFICULTAD PARA RESPIRAR, ANOSMIA, AGEUSIA? NIEGA.</p> <p>¿HA ESTADO EN CONTACTO CON PERSONAS QUE PRESENTEN LOS SINTOMAS MENCIONADOS ANTERIORMENTE? NIEGA</p> <p>¿HA ESTADO EN CONTACTO CON PERSONAS POSITIVAS PARA COVID-19? NIEGA</p> <p>¿ES TRABAJADOR DE LA SALUD? NIEGA.</p> <p>PROTOCOLO CONTACTO COVID-19.</p> <p>SE VALORA PACIENTE CON EPP COMPLETOS (GORRO, TAPABOCAS N95, POLAINAS, GUANTES, BATA MANGA PUNO, GAFAS) CON LAVADO DE MANOS ANTES Y DESPUES DE VALORAR EL PACIENTE, SIGUIENDO PROTOCOLOS ESTABLECIDOS POR MIN SALUD E INSTITUCIONALES.</p> <p>ANTECEDENTES: FAMILIARES: NIEGA QUIRURGICOS: POMEROY HOSPITALIZACIONES: NIEGA</p>

6/5/22, 9:40

<p>PATOLÓGICOS: NIEGA</p> <p>ALERGIAS: NIEGA</p> <p>SIGNOS VITALES TA: 120/74 FC: 76 X MIN, FR: 17 X MIN, T: 36°C, S02: 98 %</p> <p>EXAMEN FÍSICO:</p> <p>ASPECTO GENERAL: PACIENTE EN REGULAR ESTADO GENERAL, ALERTA, HIDRATADO, ALGICA, AFEBRIL, SIN SIGNOS DE DIFICULTAD RESPIRATORIA, NO SIGNOS DE SIRS</p> <p>CABEZA Y CUELLO: NORMOCEFALO, SIN MALFORMACIONES APARENTES, CUELLO CILINDRICO, SIN SIGNOS DE INHURGITACIÓN YUGULAR, NO SE PALPAN ADENOPATIAS NI MASAS, TIROIDES DE TAMAÑO NORMAL, NO SE AUSCULTAN SOPLOS.</p> <p>CARA / ORL: FACIES COMPUESTAS, SIN ASIMETRÍA FACIAL, ADECUADA APERTURA OCULAR, PUPILAS ISOCORICAS, FOTORREACTIVAS, ESCLERAS ANICTERICAS, SIN INYECCIÓN CONJUNTIVAL, OREJAS NORMOIMPLANTADAS, CONDUCTO AUDITIVO EXTERNO PERMEABLE, A LA OTOSCOPIA SIN ERITEMA NI ABOMBAMIENTO DE MEMBRANA TIMPANICA, MUCOSAS HUMEDAS CONJUNTIVAS ROSADAS. EDEMA Y DEFORMIDAD NASAL, VESTIGIOS DE EPISTAXIS</p> <p>TORAX: TORAX SIMETRICO, NORMOEXPANSIBLE SIN MALFORMACIONES APARENTES, SIN USO DE MUSCULATURA ACCESORIA, NO SE PALPAN ADENOPATIAS NI MASAS, A LA AUSCULTACIÓN, RUIDOS CARDIACOS RÍTMICOS SINCÓNICOS DE BUENA INTENSIDAD, NO SOPLOS, NO DESDOBLAMIENTOS, NO GALOPES, AMBOS CAMPOS PULMONARES BIEN VENTILADOS SIN HAY RUIDOS SOBREAGREGADOS</p> <p>ABDOMEN: PERISTALTISMO PRESENTE, BLANDO DEPRESIBLE NO SE PALPAN MASAS NI MEGALIAS, NO PUNTOS DOLOROSOS, NI SIGNOS DE IRRITACIÓN PERITONEAL.</p> <p>LUMBAR: NO PUNTOS DOLOROSOS, PUÑO PERCUSIÓN NEGATIVA</p> <p>GENITOURINARIO: SE OMITE.</p> <p>EXTREMIDADES: SIMÉTRICAS CON ARCO DE MOVILIDAD CONSERVADO, PULSOS PERIFÉRICOS PRESENTES, NO EDEMA, LLENADO CAPILAR MENOR A 2 SEGUNDOS. EDEMA, EQUIMOSIS, DOLOR Y LIMITACION FUNCIONAL EN DORSO DE MANO DERECHA, DOLOR Y LIMITACION FUNCIONAL EN MUÑECA DERECHA</p> <p>NEUROLOGICO: PACIENTE SIN APARENTE DÉFICIT MOTOR, CON PATRÓN DE MARCHA CONSERVADA, SENSIBILIDAD ADECUADA EN AMBOS HEMICUERPOS, REFLEJOS OSTEOENDINEOSOS NORMORREFLEXICOS, FUERZA ADECUADA, NO SIGNOS DE IRRITACIÓN RAQUIMEDEULAR.</p> <p>PIEL: HERIDAS SUPERFICIALES EN DORSO MANO DERECHA</p> <p>ANÁLISIS: PACIENTE CON ACCIDENTE DE TRANSITO CON TRAUMA EN REGION TORACICA ANTERIOR, TRAUMA EN MANO DERECHA, CON HERIDAS SUPERFICIALES, TRAUMA EN MUÑECA DERECHA, REFIERE DOLOR Y LIMITACION FUNCIONAL, NIEGA OTROS TRAUMAS, CON SIGNOS VITALES ESTABLES, SE INGRESA PARA MANEJO ANALGESICO, REALIZACION DE IMAGENES, REVALORAR CON RESULTADOS.</p> <p>DIAGNOSTICO:</p> <ol style="list-style-type: none"> 1. ACCIDENTE DE TRANSITO 2. TRAUMA EN MUÑECA Y MANO DERECHA <p>PLAN</p> <ol style="list-style-type: none"> 1. OBSERVACIÓN 2. NADA VIA ORAL 3. DICLOFENACO 75 MG IM 4. TRAMADOL 50 MG IM 5. RADIOGRAFIA DE TORAX, MUÑECA Y MANO DERECHA 6. REVALORAR CON RESULTADOS 7. AVISAR CAMBIOS 	<p>2022-05-01 00:30</p> <p>PROFESIONAL: nadiunva - NADIA PAOLA LUNA VASQUEZ</p> <p>ESPECIALIDAD: MEDICO GENERAL</p> <p>SE CORRIGE EXAMEN FÍSICO: EN LA DESCRIPCION DE CARA: FACIES COMPUESTAS, SIN ASIMETRÍA FACIAL, ADECUADA APERTURA OCULAR, PUPILAS ISOCORICAS, FOTORREACTIVAS, ESCLERAS ANICTERICAS, SIN INYECCIÓN CONJUNTIVAL, OREJAS NORMOIMPLANTADAS, CONDUCTO AUDITIVO EXTERNO PERMEABLE, A LA OTOSCOPIA SIN ERITEMA NI ABOMBAMIENTO DE MEMBRANA TIMPANICA, MUCOSAS HUMEDAS CONJUNTIVAS ROSADAS.</p>
<p>2022-05-01 01:36</p> <p>PROFESIONAL: ivacasgl - IVAN JAVIER CASTAÑEDA GIACOMETTO</p> <p>ESPECIALIDAD: TRAUMATOLOGO-ORTOPEDISTA</p> <p>**INTERCONSULTA ORTOPEDIA**</p> <p>LUZ QUIJANO</p> <p>40 AÑOS</p> <p>31578252</p> <p>MUNDIAL SEGUROS</p> <p>PACIENTE DE 40 CON ACCIDENTE DE TRANSITO CON TRAUMA EN REGION TORACICA ANTERIOR, TRAUMA EN MANO DERECHA, CON HERIDAS SUPERFICIALES, TRAUMA EN MUÑECA DERECHA, REFIERE DOLOR Y LIMITACION FUNCIONAL, NIEGA OTROS TRAUMAS, SE INGRESA.</p> <p>PROTOCOLO COVID-19.</p> <p>¿HA PRESENTADO TOS, FIEBRE, ODINOFAGIA, DIFICULTAD PARA RESPIRAR, ANOSMIA, AGEUSIA? NIEGA.</p> <p>¿HA ESTADO EN CONTACTO CON PERSONAS QUE PRESENTEN LOS SINTOMAS MENCIONADOS ANTERIORMENTE? NIEGA</p> <p>¿HA ESTADO EN CONTACTO CON PERSONAS POSITIVAS PARA COVID-19? NIEGA</p> <p>¿ES TRABAJADOR DE LA SALUD? NIEGA.</p> <p>PROTOCOLO CONTACTO COVID-19.</p> <p>SE VALORA PACIENTE CON EPP COMPLETOS (GORRO, TAPABOCAS N95, POLAINAS, GUANTES, BATA MANGA PUNO, GAFAS) CON LAVADO DE MANOS ANTES Y DESPUES DE VALORAR EL PACIENTE, SIGUIENDO PROTOCOLOS ESTABLECIDOS POR MIN SALUD E INSTITUCIONALES.</p> <p>ANTECEDENTES: FAMILIARES: NIEGA QUIRURGICOS: POMEROY HOSPITALIZACIONES: NIEGA PATOLOGICOS: NIEGA ALERGIAS: NIEGA</p> <p>SIGNOS VITALES TA: 120/74 FC: 76 X MIN, FR: 17 X MIN, T: 36°C, S02: 98 %</p> <p>EXAMEN FÍSICO:</p> <p>ASPECTO GENERAL: PACIENTE EN ACEPTABLE ESTADO GENERAL, ALERTA, HIDRATADO, ALGICA, AFEBRIL, SIN SIGNOS DE DIFICULTAD RESPIRATORIA, NO SIGNOS DE SIRS</p> <p>CABEZA Y CUELLO: NORMOCEFALO, SIN MALFORMACIONES APARENTES, CUELLO CILINDRICO, SIN SIGNOS DE INHURGITACIÓN YUGULAR, NO SE PALPAN ADENOPATIAS NI MASAS, TIROIDES DE TAMAÑO NORMAL, NO SE AUSCULTAN SOPLOS. PUPILAS ISOCORICAS, FOTORREACTIVAS, ESCLERAS ANICTERICAS, SIN INYECCIÓN CONJUNTIVAL,</p>	

6/5/22, 9:40

TORAX: TORAX SIMETRICO, NORMOEXPANSIBLE SIN MALFORMACIONES APARENTES, SIN USO DE MUSCULATURA ACCESORIA, NO SE PALPAN ADENOPATIAS NI MASAS, A LA AUSCULTACION, RUIDOS CARDIACOS RITMICOS SINCRONICOS DE BUENA INTENSIDAD, NO SOPLOS, NO DESDOBLAMIENTOS, NO GALOPES, AMBOS CAMPOS PULMONARES BIEN VENTILADOS SIN HAY RUIDOS SOBREGREGADOS
ABDOMEN: PERISTALTISMO PRESENTE, BLANDO DEPRESIBLE NO SE PALPAN MASAS NI MEGALIAS, NO PUNTOS DOLOROSOS, NI SIGNOS DE IRRITACION PERITONEAL
GENITOURINARIO: SE OMIETE
EXTREMIDADES: SIMETRICAS CON ARCO DE MOVILIDAD CONSERVADO, PULSOS PERIFERICOS PRESENTES, NO EDEMA, LLENADO CAPILAR MENOR A 2 SEGUNDOS. EDEMA, EQUIMOSIS, DOLOR Y LIMITACION FUNCIONAL EN DORSO DE MANO DERECHA, DOLOR Y LIMITACION FUNCIONAL EN MUÑECA DERECHA
NEUROLÓGICO: GLASGOW 15/15
PIEL: DOS HERIDAS EN DORSO MANO DERECHA

RX MUÑECA DER SIN LESIONES
RX MANO DER FX EN BASE 5 MTC

DIAGNÓSTICO:
1. ACCIDENTE DE TRÁNSITO
2. TRAUMA EN MUÑECA Y MANO DERECHA
2.1 FX EN BASE 5 MTC

PACIENTE DE 40 AÑOS, INGRESO EN CONTINXTO DE ACCIDENTE DE TRANSITO CON TX EN MANO Y MUÑECA DERECHA, AL INGRESO SOLICITAN IMAGENES Y CON ESTO INTERCONSULTAN PACIENTE, AHORA MISMO REFIERE TENER DOLOR MODULADO, AL EF HEMODINAMICAMENTE ESTABLE CON DOLOR Y LIMITACION EN MANO ASI COMO HERIDAS EN DORSO DE ESTA, SE REvisa RADIOGRAFIA CON FX EN 5 MTC, HERIDAS NO COINCIDEN CON FX, POR LO CUAL SE INDICA HOSPITALIZAR CON ANALGESIA, ANTIBIOTICO IV, SE SOLICITA VAL POR CX MANO, SE INMOVILIZA CON FERULA ANTEBRAQUIPALMAR, EXPLICO, ENTIENDE Y ACEPTA

2022-05-01 08:10 | PROFESIONAL: alquima - ALIDA GERALDINE QUINONES MARINEZ | ESPECIALIDAD: MEDICO GENERAL

INGRESO HOSPITALIZACION

LUZ GABY QUIJANO
EDAD 40 AÑOS

DIAGNÓSTICO:
1. ACCIDENTE DE TRÁNSITO
2. TRAUMA EN MUÑECA Y MANO DERECHA
2.1 FX EN BASE 5 MTC

MC: ACCIDENTE DE TRÁNSITO?

ENFERMEDAD ACTUAL: PACIENTE CON ACCIDENTE DE TRÁNSITO CON TRAUMA EN REGION TORACICA ANTERIOR, TRAUMA EN MANO DERECHA, CON HERIDAS SUPERFICIALES, TRAUMA EN MUÑECA DERECHA, REFIERE DOLOR Y LIMITACION FUNCIONAL, NIEGA OTROS TRAUMAS, SE INGRESA.

PROTOCOLO COVID-19.
¿HA PRESENTADO TOS, FIEBRE, ODINOFAGIA, DIFICULTAD PARA RESPIRAR, ANOSMIA, AGEUSIA? NIEGA.
¿HA ESTADO EN CONTACTO CON PERSONAS QUE PRESENTEN LOS SÍNTOMAS MENCIONADOS ANTERIORMENTE? NIEGA
¿HA ESTADO EN CONTACTO CON PERSONAS POSITIVAS PARA COVID-19? NIEGA
¿ES TRABAJADOR DE LA SALUD? NIEGA.

PROTOCOLO CONTACTO COVID-19.
SE VALORA PACIENTE CON EPP COMPLETOS (GORRO, TAPABOCAS N95, POLAINAS, GUANTES, BATA MANGA PUÑO, GAFAS) CON LAVADO DE MANOS ANTES Y DESPUES DE VALORAR EL PACIENTE, SIGUIENDO PROTOCOLOS ESTABLECIDOS POR MIN SALUD E INSTITUCIONALES.

ANTECEDENTES:
FAMILIARES: NIEGA
QUIRÚRGICOS: POMEROY
HOSPITALIZACIONES: NIEGA
PATOLÓGICOS: NIEGA
ALERGIAS: NIEGA

SIGNOS VITALES: FC 78 FR 19 TA 112 / 71 T. 36.00 SO2 99 AMBIENTE
EXAMEN FÍSICO: PACIENTE EN REGULAR ESTADO GENERAL, ALERTA, HIDRATADO, ALGICA, AFEBRIL, SIN SIGNOS DE DIFICULTAD RESPIRATORIA, NO SIGNOS DE SIRS
CABEZA Y CUELLO: NORMOCEFALO, SIN MALFORMACIONES APARENTES, CARA: FACIES COMPUESTAS, SIN ASIMETRÍA FACIAL, ADECUADA APERTURA OCULAR, PUPILAS ISOCÓRICAS, FOTORREACTIVAS, ESCLERAS ANICTERICAS, SIN INYECCION CONJUNTIVAL, OREJAS NORMOIMPLANTADAS, CONDUCTO AUDITIVO EXTERNO PERMEABLE, A LA OTOSCOPIA SIN ERITEMA NI ABOMBAMIENTO DE MEMBRANA TIMPÁNICA, MUCOSAS HÍMEAS CONJUNTIVAS ROSADAS.
CUELLO CILINDRICO, SIN SIGNOS DE INHURGITACION YUGULAR, NO SE PALPAN ADENOPATIAS NI MASAS, TIROIDES DE TAMAÑO NORMAL, NO SE AUSCULTAN SOPLOS.

CARA / ORL: FACIES COMPUESTAS, SIN ASIMETRÍA FACIAL, ADECUADA APERTURA OCULAR, PUPILAS ISOCÓRICAS, FOTORREACTIVAS, ESCLERAS ANICTERICAS, SIN INYECCION CONJUNTIVAL, OREJAS NORMOIMPLANTADAS, CONDUCTO AUDITIVO EXTERNO PERMEABLE, A LA OTOSCOPIA SIN ERITEMA NI ABOMBAMIENTO DE MEMBRANA TIMPÁNICA, MUCOSAS HÍMEAS CONJUNTIVAS ROSADAS. EDEMA Y DEFORMIDAD NASAL, VESTIGIOS DE EPISTAXIS
TORAX: TIRAX SIMETRICO, NORMOEXPANSIBLE SIN MALFORMACIONES APARENTES, SIN USO DE MUSCULATURA ACCESORIA, NO SE PALPAN ADENOPATIAS NI MASAS, A LA AUSCULTACION, RUIDOS CARDIACOS RITMICOS SINCRONICOS DE BUENA INTENSIDAD, NO SOPLOS, NO DESDOBLAMIENTOS, NO GALOPES, AMBOS CAMPOS PULMONARES BIEN VENTILADOS SIN HAY RUIDOS SOBREGREGADOS
ABDOMEN: PERISTALTISMO PRESENTE, BLANDO DEPRESIBLE NO SE PALPAN MASAS NI MEGALIAS, NO PUNTOS DOLOROSOS, NI SIGNOS DE

https://asistencial.clinica.colombias.com/SIIS_CC/cache/c8PE4V.html

6/5/22, 9:40

IRRITACION PERITONEAL
LUMBAR: NO PUNTOS DOLOROSOS, PU70 PERCUSION NEGATIVA
GENITOURINARIO: SE OMIETE
EXTREMIDADES: SIMETRICAS CON ARCO DE MOVILIDAD CONSERVADO, PULSOS PERIFERICOS PRESENTES, NO EDEMA, LLENADO CAPILAR MENOR A 2 SEGUNDOS. EDEMA, EQUIMOSIS, DOLOR Y LIMITACION FUNCIONAL EN DORSO DE MANO DERECHA, DOLOR Y LIMITACION FUNCIONAL EN MUÑECA DERECHA
NEUROLÓGICO: PACIENTE SIN APARENTE DIFICULTAD MOTOR, CON PATRÓN DE MARCHA CONSERVADA, SENSIBILIDAD ADECUADA EN AMBOS HEMICUERPOS, REFLEJOS OSTEOCONDINOSOS NORMOREFLEXICOS, FUERZA ADECUADA, NO SIGNOS DE IRRITACION RAQUIMEDULAR.
PIEL: HERIDAS SUPERFICIALES EN DORSO MANO DERECHA
IMAGENES
RX TÁ"RAX del 01-05-2022:
DLP 0.499 mGy.cm

Proyección PA y lateral, observando:

Silüeta cardiaca de morfología normal.
Tráquea central.
Hilos pulmonares no muestran anomalías.
En los campos pulmonares no se identifican nódulos, áreas de consolidación o derrames.
Ángulos costofrénicos libres.

ANÁLISIS

PACIENTE DE 40 AÑOS, INGRESO EN CONTINXTO DE ACCIDENTE DE TRANSITO CON TX EN MANO Y MUÑECA DERECHA, AL INGRESO SOLICITAN IMAGENES RX MUÑECA DER SIN LESIONES, RX MANO DER FX EN BASE 5 MTC VALORADA POR DR CASTAÑO A SU INGRESO A PISO QUIEN INDICA PASAR PACIENTE A QX. EN EL MOMENTO ESTABLE, CON DOLOR, LIMITACION EN MANO, SE EXPLICA PROCESO A SEGUIR REFIERE ENTENDER Y ACEPTAR. SE EXPLICO A PACIENTE ENTIENDE Y ACEPTA

2022-05-01 10:15 | PROFESIONAL: sebhurmu - SEBASTIAN HURTADO MUÑOZ | ESPECIALIDAD: TRAUMATOLOGO-ORTOPEDISTA

****ORTOPEDIA****

LUZ GABY QUIJANO
EDAD 40 AÑOS

OXS:
1. ACCIDENTE DE TRÁNSITO
2. TRAUMA EN MUÑECA Y MANO DERECHA
2.1 FX EN BASE 5 MTC

SE REVALORA PACIENTE CON FRACTURA DESPLAZADA DE BASE 5TO MTC MANO DERECHA. SE CONSIDERA PACIENTE REQUIERE MANEJO QUIRURGICO POR NUESTRO SERVICIO PARA REDUCCION ABIERTA Y FIJACION INTERNA. SE EXPLICA A PACIENTE DE SU LESION, DE LA CONDICION, DEL PROCEDIMIENTO CON SUS RIESGOS Y POSIBLES COMPLICACIONES QUIRURGICAS QUIEN REFIERE ENTENDER Y ACEPTAR.

PLAN:
- CIRUGIA.
- NADA VIA ORAL
- TURNO QUIRURGICO.
- CONSENTIMIENTO INFORMADO.
- ATB PROFILAXIS.
- ANALGESIA.
- CONTROL SIGNOS VITALES.
- AVISAR CAMBIOS.

2022-05-01 19:53 | PROFESIONAL: sebhurmu - SEBASTIAN HURTADO MUÑOZ | ESPECIALIDAD: TRAUMATOLOGO-ORTOPEDISTA

*** NOTA PREQUIRURGICA// ORTOPEDIA CX DE MANO***

LUZ GABY QUIJANO
EDAD 40 AÑOS

ANTECEDENTES:
FAMILIARES: NIEGA
QUIRÚRGICOS: POMEROY
HOSPITALIZACIONES: NIEGA
PATOLÓGICOS: NIEGA
ALERGIAS: NIEGA

OXS:
1. ACCIDENTE DE TRÁNSITO
2. TRAUMA EN MUÑECA Y MANO DERECHA
2.1 FX EN BASE 5 MTC

AP: PACIENTE ALERTA TRANQUILA DINAMICA 15/15 QUIEN SERA LLEVADA A SALA PARA REALIZAR EDUCACION ABIERTA DE FRACTURA DE METACARPANOS CON FIJACION INTERNA QUIEN CUENTA CON CONSENTIMIENTO INFORMADO SE LE EXPLICAN RIESGOS Y COMPLICACIONES (SANAGRADO, DOLOR, EDEMA, INFECCION) ESTA COMPRENDE SE PASA PACIENTE A SALA

2022-05-01 20:37 | PROFESIONAL: sebhurmu - SEBASTIAN HURTADO MUÑOZ | ESPECIALIDAD: TRAUMATOLOGO-ORTOPEDISTA

https://asistencial.clinica.colombias.com/SIIS_CC/cache/c8PE4V.html

4/6

6/5/22 9:40

NOTA POSTQUIRURGICA// CX DE MANO

LUZ GABY QUILJANO
EDAD 40 AÑOSANTECEDENTES:
FAMILIARES: NIEGA
QUIRURGICOS: POMEROY
HOSPITALIZACIONES: NIEGA
PATOLOGICOS: NIEGA
ALERGIAS: NIEGA

DXS:

1. ACCIDENTE DE TRANSITO
2. TRAUMA EN MUÑECA Y MANO DERECHA
- 2.1. POP DE FX EN BASE 5 MTC MANO DERECHA
- 2.2. POP DE TENORRAFIA DE 4TO EXTENSOR MANO DERECHA

AP: PACIENTE ALERTA TRANQUILA DINAMICA 15/15 QUIEN SERA LLEVADA A SALA DE RECUPERACION PARA VIGILANCIA DE E ESTADO ANESTESICO POSTERIOR A ESTO SE DARA EGRESO CON LAS SIGUIENTES ORDENES MEDICAS

1. SALIDA
2. FORMULA MEDICA
 - ACETAMINOFEN TAB 500 MG VO CADA 6 HRS POR 7 DIAS
 - NAPROXENO TAB VO CADA 8 HRS POR 5 DIAS
 - TRAMADOL GOTAS 10 GOTAS VO CADA 8 HRS SOLO EN CASO DE DOLOR
3. INCAPACIDAD MEDICA POR 30 DIAS
4. RETIRO DE SUTURA EN 15 DIAS
5. CONSULTA CONTROL EN 3 SEMANAS CON DR HURTADO CX DE MANO
6. SE SOLICITA RX DE MANO DERECHA CONTROL POP TOMAR AHORA
7. CURACIONES DIARIAS #5

DIAGNOSTICOS DE EGRESO ASIGNADOS

CODIGO	DIAGNOSTICO DE EGRESO
T07X	Traumatismos multiples - no especificados

RESUMEN DEL PLAN TERAPEUTICO

FECHA	RESUMEN DEL PLAN TERAPEUTICO
2022-04-30	<p>23:58 nadiunva - NADIA PAOLA LUNA VASQUEZ ESPECIALIDAD: MEDICO GENERAL Solicitud Apoyo Dx: RADIOGRAFIA DE MANO **Obs: DERECHA Solicitud Apoyo Dx: RADIOGRAFIA DE MUÑECA **Obs: DERECHA Solicitud Apoyo Dx: RADIOGRAFIA DE TORAX (P.A. O A.P. Y LATERAL: DECUBITO LATERAL- OBLICUAS O LATERAL) MEDICAMENTO FORMULADO: DICLOFENACO SODICO 75MG/3 ML SOLUCION INYECTABLE 75MG/3ML AMPOLLA CUM: 44678-1 ATC: M01AB05 - LAB.: BIO ESTERIL SAS 1 AMPOLLA (S) Dosis Unica, VIA: INTRAMUSCULAR, CONCENTRACION MILILITRO, DIAS DE TRATAMIENTO: 1 MEDICAMENTO FORMULADO: TRAMADOL CLORHIDRATO 50MG SOLUCION INYECTABLE 50MG/ML AMPOLLA CUM: 20001615-2 ATC: N02AX02 - LAB.: PROCAPS S.A. 1 AMPOLLA (S) Cada 8 Hora(s), VIA: INTRAMUSCULAR, CONCENTRACION 0 AMPOLLA, DIAS DE TRATAMIENTO: 1 MEDICAMENTO FORMULADO: CLORURO DE SODIO 0.9% BOLSA X 500ML SOLUCION INYECTABLE 0.9% X 500ML BOLSA CUM: 39907-5 ATC: B05CB01 - LAB.: NO DEFINIDO 1 BOLSA (S) Cada 8 Hora(s), VIA: INTRAVENOSA, CONCENTRACION 0 BOLSA, DIAS DE TRATAMIENTO: 1 MEDICAMENTO FORMULADO: CEFALOXINA 1G SOLUCION INYECTABLE 1G AMPOLLA CUM: 53704-7 ATC: J01DA04 - LAB.: NO DEFINIDO 2 AMPOLLA (S) Cada 8 Hora(s), VIA: INTRAVENOSA, CONCENTRACION AMPOLLA, DIAS DE TRATAMIENTO: 1 Revisado: SEBASTIAN MAURICIO CAJICEDO HOYOS - 2022-05-01 00:34</p>
2022-05-01	<p>08:38 Aliquima - ALIDA GERALDINE QUIÑONES MARINEZ ESPECIALIDAD: MEDICO GENERAL CUIDADOS DE HOSPITALIZACION NADA VIA ORAL TRAMADOL 50 MG IV CADA 8 HRS CEFALOXINA 1 GR IV CADA 8 HRS SEGUIMIENTO ORTOPEDIA ATENTOS A LLAMADO DE QX CSV Y AC GRACIAS</p> <p>Revisado: NIYI ESNEDA RUIZ SEGURA - 2022-05-01 10:43</p> <p>10:16 sebhurmu - SEBASTIAN HURTADO MUÑOZ ESPECIALIDAD: TRAUMATOLOGO-ORTOPEDISTA Solicitud Proc Qx: REDUCCION ABIERTA DE FRACTURA DE METACARPianos CON FIJACION INTERNA **Obs: CLAVOS KIRSCHNER 1.5 - 2.0.</p>

6/5/22 9:40

Revisado: NIYI ESNEDA RUIZ SEGURA - 2022-05-01 11:08

20:39 sebhurmu - SEBASTIAN HURTADO MUÑOZ
ESPECIALIDAD: TRAUMATOLOGO-ORTOPEDISTA
Solicitud Apoyo Dx: CONSULTA DE PRIMERA VEZ POR ESPECIALISTA EN ORTOPEDIA Y TRAUMATOLOGIA
**Obs: CONSULTA CONTROL EN 3 SEMANAS CON DR HURTADO CX DE MANO
Solicitud Apoyo Dx: RETIRO DE SUTURA EN PIEL O TEJIDO CELULAR SUBCUTANEO SOD
**Obs: RETIRO DE SUTURA EN 15 DIAS
Solicitud Apoyo Dx: RADIOGRAFIA DE MANO
**Obs: SE SOLICITA RX DE MANO DERECHA CONTROL POP TOMAR AHORA
Revisado: CRISTIAN ARMANDO CAJIAO SAA - 2022-05-01 20:43

ANTECEDENTES PERSONALES

ANTECEDENTES	
OTROS	DETALLE
Otros	FAMILIARES: NIEGA QUIRURGICOS: POMEROY NO HOSPITALIZACIONES: NIEGA PATOLOGICOS: NIEGA ALERGIAS: NIEGA
NO HAY RESULTADOS DE EXAMEN FISICO	

YO NADIA PAOLA LUNA VASQUEZ CERTIFICO QUE EL SEÑOR LUZ GASBY QUILJANO QUICENO IDENTIFICADO CON CÉDULA CIUDADANIA NUMERO 31578252, HA SUFRIDO DAÑO EN SU INTEGRIDAD FISICA COMO CONSECUENCIA DIRECTA DE UN ACCIDENTE DE TRANSITO

Nadia Luna Vasquez
Dra. Nadia Luna Vasquez
R. Reg. Med. General

PROFESIONAL : NADIA PAOLA LUNA VÁSQUEZ
CC - 1129520814 - T.P. 6548746
ESPECIALIDAD - MEDICO GENERAL

Imprimió: MARICELA HERNANDEZ RIVERA - marheri

Fecha Impresión : 2022/5/6 - 09:39:58

1/5/22, 20:45

MC: ¿ACCIDENTE DE TRÁNSITO?
ENFERMEDAD ACTUAL: PACIENTE CON ACCIDENTE DE TRÁNSITO CON TRAUMA EN REGION TORACICA ANTERIOR, TRAUMA EN MANO DERECHA, CON HERIDAS SUPERFICIALES, TRAUMA EN MUÑECA DERECHA, REFIERE DOLOR Y LIMITACION FUNCIONAL, NIEGA OTROS TRAUMAS, SE INGRESA.
PROTOCOLO COVID-19.
¿HA PRESENTADO TOS, FIEBRE, ODINOFAGIA, DIFICULTAD PARA RESPIRAR, ANOSMIA, AGEUSIA? NIEGA.
¿HA ESTADO EN CONTACTO CON PERSONAS QUE PRESENTEN LOS SÍNTOMAS MENCIONADOS ANTERIORMENTE? NIEGA
¿HA ESTADO EN CONTACTO CON PERSONAS POSITIVAS PARA COVID-19? NIEGA
¿ES TRABAJADOR DE LA SALUD? NIEGA.

PROTOCOLO CONTACTO COVID-19.
SE VALORA PACIENTE CON EPP COMPLETOS (GORRO, TAPABOCAS N95, POLAINAS, GUANTES, BATA MANGA PUNO, GAFAS) CON LAVADO DE MANOS ANTES Y DESPUÉS DE VALORAR EL PACIENTE, SIGUIENDO PROTOCOLOS ESTABLECIDOS POR MIN SALUD E INSTITUCIONALES.

ANTECEDENTES:

FAMILIARES: NIEGA

QUIRÚRGICOS: POMEROY

HOSPITALIZACIONES: NIEGA

PATOLÓGICOS: NIEGA

ALERGIAS: NIEGA

SIGNOS VITALES TA: 120/74 FC: 76 X MIN, FR: 17 X MIN, T: 36°C, S02: 98 %

EXAMEN FÍSICO:

ASPECTO GENERAL: PACIENTE EN REGULAR ESTADO GENERAL, ALERTA, HIDRATADO, ALGICA, AFEBRIL, SIN SIGNOS DE DIFICULTAD RESPIRATORIA, NO SIGNOS DE SIRS
CABEZA Y CUELLO: NORMOCEFALO, SIN MALFORMACIONES APARENTES, CUELLO CILINDRICO, SIN SIGNOS DE INGURGITACIÓN YUGULAR, NO SE PALPAN ADENOPATÍAS NI MASAS, TIROIDES DE TAMAÑO NORMAL, NO SE AUSCULTAN SOPLOS.

CARA / ORL: FACIES COMPUESTAS, SIN ASIMETRÍA FACIAL, ADECUADA APERTURA OCULAR, PUPILAS ISOCÓRICAS, FOTORREACTIVAS, ESCLERAS ANICTÉRICAS, SIN INYECCIÓN CONJUNTIVAL, OREJAS NORMOIMPLANTADAS, CONDUCTO AUDITIVO EXTERNO PERMEABLE, A LA OTOSCOPIA SIN ERITEMA NI ABOMBAMIENTO DE MEMBRANA TIMPÁNICA, MUCOSAS HÚMEDAS CONJUNTIVAS ROSADAS, EDEMA Y DEFORMIDAD NASAL, VESTIGIOS DE EPISTAXIS

TORAX: TÓRAX SIMÉTRICO, NORMOEXPANSIBLE SIN MALFORMACIONES APARENTES, SIN USO DE MUSCULATURA ACCESORIA, NO SE PALPAN ADENOPATÍAS NI MASAS, A LA AUSCULTACIÓN, RUIDOS CARDIACOS RÍTMICOS SINCRÓNICOS DE BUENA INTENSIDAD, NO SOPLOS, NO DESDOBLAMIENTOS, NO GALOPES, AMBOS CAMPOS PULMONARES BIEN VENTILADOS SIN HAY RUIDOS SOBREAGREGADOS

ABDOMEN: PERISTALTISMO PRESENTE, BLANDO DEPRESIBLE NO SE PALPAN MASAS NI MEGALIAS, NO PUNTOS DOLOROSOS, NI SIGNOS DE IRRITACIÓN PERITONEAL

LUMBAR: NO PUNTOS DOLOROSOS, PUÑO PERCUSIÓN NEGATIVA

GENITOURINARIO: SE OMITE.

EXTREMIDADES: SIMÉTRICAS CON ARCO DE MOVILIDAD CONSERVADO, PULSOS PERIFÉRICOS PRESENTES, NO EDEMA, LLENADO CAPILAR MENOR A 2 SEGUNDOS. EDEMA, EQUIMOSIS, DOLOR Y LIMITACION FUNCIONAL EN DORSO DE MANO DERECHA, DOLOR Y LIMITACION FUNCIONAL EN MUÑECA DERECHA

NEUROLÓGICO: PACIENTE SIN APARENTE DÉFICIT MOTOR, CON PATRÓN DE MARCHA CONSERVADA, SENSIBILIDAD ADECUADA EN AMBOS HEMICUERPOS, REFLEJOS OSTEOCONDINOSOS

NORMORREFLEXICOS, FUERZA ADECUADA, NO SIGNOS DE IRRITACIÓN RAQUIMEDULAR.

PIEL: HERIDAS SUPERFICIALES EN DORSO MANO DERECHA

ANÁLISIS: PACIENTE CON ACCIDENTE DE TRÁNSITO CON TRAUMA EN REGION TORACICA ANTERIOR, TRAUMA EN MANO DERECHA, CON HERIDAS SUPERFICIALES, TRAUMA EN MUÑECA DERECHA, REFIERE DOLOR Y LIMITACION FUNCIONAL, NIEGA OTROS TRAUMAS, CON SIGNOS VITALES ESTABLES, SE INGRESA PARA MANEJO ANALGESICO, REALIZACION DE IMAGENES, REVALORAR CON RESULTADOS.

DIAGNÓSTICO:

1. ACCIDENTE DE TRÁNSITO

2. TRAUMA EN MUÑECA Y MANO DERECHA

PLAN

1. OBSERVACIÓN

2. NADA VÍA ORAL

3. DICLOFENACO 75 MG IM

4. TRAMADOL 50 MG IM

5. RADIOGRAFIA DE TORAX, MUÑECA Y MANO DERECHA

6. REVALORAR CON RESULTADOS

7. AVISAR CAMBIOS

DESCRIPCION EVOL: 2022-05-01 12:30 AM-SE CORRIGE EXAMEN FISICO: EN LA DESCRIPCION DE CARA: FACIES COMPUESTAS, SIN ASIMETRÍA FACIAL, ADECUADA APERTURA OCULAR, PUPILAS ISOCÓRICAS, FOTORREACTIVAS, ESCLERAS ANICTÉRICAS, SIN INYECCIÓN CONJUNTIVAL, OREJAS NORMOIMPLANTADAS, CONDUCTO AUDITIVO EXTERNO PERMEABLE, A LA OTOSCOPIA SIN ERITEMA NI ABOMBAMIENTO DE MEMBRANA TIMPÁNICA, MUCOSAS HÚMEDAS CONJUNTIVAS ROSADAS.

DESCRIPCION EVOL: 2022-05-01 01:36 AM-INTERCONSULTA ORTOPEDIA"

LUZ QUIJANO

40 AÑOS

31578252

MUNDIAL SEGUROS

PACIENTE DE 40 CON ACCIDENTE DE TRÁNSITO CON TRAUMA EN REGION TORACICA ANTERIOR, TRAUMA EN MANO DERECHA, CON HERIDAS SUPERFICIALES, TRAUMA EN MUÑECA DERECHA, REFIERE DOLOR Y LIMITACION FUNCIONAL, NIEGA OTROS TRAUMAS, SE INGRESA.

PROTOCOLO COVID-19.

¿HA PRESENTADO TOS, FIEBRE, ODINOFAGIA, DIFICULTAD PARA RESPIRAR, ANOSMIA, AGEUSIA? NIEGA.

¿HA ESTADO EN CONTACTO CON PERSONAS QUE PRESENTEN LOS SÍNTOMAS MENCIONADOS ANTERIORMENTE? NIEGA

¿HA ESTADO EN CONTACTO CON PERSONAS POSITIVAS PARA COVID-19? NIEGA

¿ES TRABAJADOR DE LA SALUD? NIEGA.

PROTOCOLO CONTACTO COVID-19.

SE VALORA PACIENTE CON EPP COMPLETOS (GORRO, TAPABOCAS N95, POLAINAS, GUANTES, BATA MANGA PUNO, GAFAS) CON LAVADO DE MANOS ANTES Y DESPUÉS DE VALORAR EL PACIENTE, SIGUIENDO PROTOCOLOS ESTABLECIDOS POR MIN SALUD E INSTITUCIONALES.

ANTECEDENTES:

FAMILIARES: NIEGA

QUIRÚRGICOS: POMEROY

HOSPITALIZACIONES: NIEGA

PATOLÓGICOS: NIEGA

ALERGIAS: NIEGA

SIGNOS VITALES TA: 120/74 FC: 76 X MIN, FR: 17 X MIN, T: 36°C, S02: 98 %

EXAMEN FÍSICO:

ASPECTO GENERAL: PACIENTE EN ACEPTABLE ESTADO GENERAL, ALERTA, HIDRATADO, ALGICA, AFEBRIL, SIN SIGNOS DE DIFICULTAD RESPIRATORIA, NO SIGNOS DE SIRS

CABEZA Y CUELLO: NORMOCEFALO, SIN MALFORMACIONES APARENTES, CUELLO CILINDRICO, SIN SIGNOS DE INGURGITACIÓN YUGULAR, NO SE PALPAN ADENOPATÍAS NI MASAS, TIROIDES DE TAMAÑO NORMAL, NO SE AUSCULTAN SOPLOS. PUPILAS ISOCÓRICAS, FOTORREACTIVAS, ESCLERAS ANICTÉRICAS, SIN INYECCIÓN CONJUNTIVAL,

TORAX: TÓRAX SIMÉTRICO, NORMOEXPANSIBLE SIN MALFORMACIONES APARENTES, SIN USO DE MUSCULATURA ACCESORIA, NO SE PALPAN ADENOPATÍAS NI MASAS, A LA AUSCULTACIÓN, RUIDOS CARDIACOS RÍTMICOS SINCRÓNICOS DE BUENA INTENSIDAD, NO SOPLOS, NO DESDOBLAMIENTOS, NO GALOPES, AMBOS CAMPOS PULMONARES BIEN VENTILADOS SIN HAY RUIDOS SOBREAGREGADOS

ABDOMEN: PERISTALTISMO PRESENTE, BLANDO DEPRESIBLE NO SE PALPAN MASAS NI MEGALIAS, NO PUNTOS DOLOROSOS, NI SIGNOS DE IRRITACIÓN PERITONEAL.

GENITOURINARIO: SE OMITE.

EXTREMIDADES: SIMÉTRICAS CON ARCO DE MOVILIDAD CONSERVADO, PULSOS PERIFÉRICOS PRESENTES, NO EDEMA, LLENADO CAPILAR MENOR A 2 SEGUNDOS. EDEMA, EQUIMOSIS, DOLOR Y LIMITACION FUNCIONAL EN DORSO DE MANO DERECHA, DOLOR Y LIMITACION FUNCIONAL EN MUÑECA DERECHA

NEUROLÓGICO: GLASGOW 15/15

PIEL: DOS HERIDAS EN DORSO MANO DERECHA

RX MUÑECA DER SIN LESIONES

RX MANO DER FX EN BASE 5 MTC

DIAGNÓSTICO:

1. ACCIDENTE DE TRÁNSITO

https://asistencial.clinicacolombias.com/SIIS_CC/cache/Epicrisis677247.html

https://asistencial.clinicacolombias.com/SIIS_CC/cache/Epicrisis677247.html

5/22, 20:45

2. TRAUMA EN MUÑECA Y MANO DERECHA
2.1 FX EN BASE 5 MTC

PACIENTE DE 40 AÑOS, INGRESO EN COTNEXTO DE ACCIDENTE DE TRANSITO CON TX EN MANO Y MUÑECA DERECHA, AL INGRESO SOLICITAN IMAGENE SY CON ESTO ITNERCONSULTAN PACIENTE, AHORA MISMO REFIERE TENER DOLOR MODULADO, AL EF HEMODINAMICAMENT ESTABLE CON DOLRLO Y LIMITACION EN MANO ASI COMO HERIDAS EN DORSO DE ESTA, SE REVISIA RADIOGRAFIA CON FX EN 5 MCT, HERIDAS NO COINCIDEN CON FX, POR LO CUAL SE INDICA HOSPITALIZAR CON ANALGESIA, ANTIBIOTICO IV, SE SOLICITA VAL POR CX MANO, SE INMOVILIZA CON FERULA ANTEBRAQUIPALMAR, EXPLICO, ENTIENDE Y ACEPTA
DESCRIPCION EVOL: 2022-05-01 08:10 AM--"INGRESO HOSPIALIZACION"

LUZ GABY QUIJANO
EDAD 40 AÑOS

DIAGNÓSTICO:
1. ACCIDENTE DE TRÁNSITO
2. TRAUMA EN MUÑECA Y MANO DERECHA
2.1 FX EN BASE 5 MTC

MC: 7ACCIDENTE DE TRÁNSITO?

ENFERMEDAD ACTUAL: PACIENTE CON ACCIDENTE DE TRÁNSITO CON TRAUMA EN REGION TORACICA ANTERIOR, TRAUMA EN MANO DERECHA, CON HERIDAS SUPERFICIALES, TRAUMA EN MUÑECA DERECHA, REFIERE DOLOR Y LIMITACION FUNCIONAL, NIEGA OTROS TRAUMAS, SE INGRESA.

PROTOCOLO COVID-19.
¿HA PRESENTADO TOS, FIEBRE, ODINOFAGIA, DIFICULTAD PARA RESPIRAR, ANOSMIA, AGEUSIA? NIEGA.
¿HA ESTADO EN CONTACTO CON PERSONAS QUE PRESENTEN LOS SÍNTOMAS MENCIONADOS ANTERIORMENTE? NIEGA
¿HA ESTADO EN CONTACTO CON PERSONAS POSITIVAS PARA COVID-19? NIEGA
¿ES TRABAJADOR DE LA SALUD? NIEGA.

PROTOCOLO CONTACTO COVID-19.
SE VALORA PACIENTE CON EPP COMPLETOS (GORRO, TAPABOCAS N95, POLAINAS, GUANTES, BATA MANGA PUNO, GAFAS) CON LAVADO DE MANOS ANTES Y DESPUÉS DE VALORAR EL PACIENTE, SIGUIENDO PROTOCOLOS ESTABLECIDOS POR MIN SALUD E INSTITUCIONALES.

ANTECEDENTES:
FAMILIARES: NIEGA
QUIRÚRGICOS: POMEROY
HOSPITALIZACIONES: NIEGA
PATOLÓGICOS: NIEGA
ALERGIAS: NIEGA

SIGNOS VITALES : FC 78 FR 19 TA 112 / 71 T: 36.00 SO2 99 AMBIENTE
EXAMEN FÍSICO: PACIENTE EN REGULAR ESTADO GENERAL, ALERTA, HIDRATADO, ALGICA, AFEBRIL, SIN SIGNOS DE DIFICULTAD RESPIRATORIA, NO SIGNOS DE SIRS
CABEZA Y CUELLO: NORMOCEFALO, SIN MALFORMACIONES APARENTES, CARA: FACIES COMPUESTAS, SIN ASIMETRÍA FACIAL, ADECUADA APERTURA OCULAR, PUPILAS ISOCORICAS, FOTORREACTIVAS, ESCLERAS ANICTÉRICAS, SIN INYECCIÓN CONJUNTIVAL, OREJAS NORMOIMPLANTADAS, CONDUCTO AUDITIVO EXTERNO PERMEABLE, A LA OTOSCOPIA SIN ERITEMA.
NO ABOMBAMIENTO DE MEMBRANA TIMPÁNICA, MUCOSAS HÚMEDAS CONJUNTIVAS ROSADAS.
CUELLO CILINDRICO, SIN SIGNOS DE INGURGITACIÓN YUGULAR, NO SE PALPAN ADENOPATÍAS NI MASAS, TIROIDES DE TAMAÑO NORMAL, NO SE AUSCULTAN SOPLOS.
CARA / ORL: FACIES COMPUESTAS, SIN ASIMETRÍA FACIAL, ADECUADA APERTURA OCULAR, PUPILAS ISOCORICAS, FOTORREACTIVAS, ESCLERAS ANICTÉRICAS, SIN INYECCIÓN CONJUNTIVAL, OREJAS NORMOIMPLANTADAS, CONDUCTO AUDITIVO EXTERNO PERMEABLE, A LA OTOSCOPIA SIN ERITEMA NI ABOMBAMIENTO DE MEMBRANA TIMPÁNICA, MUCOSAS HÚMEDAS CONJUNTIVAS ROSADAS, EDEMA Y DEFORMIDAD NASAL, VESTIGIOS DE EPISTAXIS
ORAX: TÓRAX SIMÉTRICO, NORMOEXPANSIBLE SIN MALFORMACIONES APARENTES, SIN USO DE MUSCULATURA ACCESORIA, NO SE PALPAN ADENOPATÍAS NI MASAS, A LA AUSCULTACIÓN, RUIDOS CARDIACOS RÍTMICOS SINCRONICOS DE BUENA INTENSIDAD, NO SOPLOS, NO DESDOBLAMIENTOS, NO GALOPES, AMBOS CAMPOS PULMONARES BIEN VENTILADOS SIN HAY RUIDOS SOBREGREGADOS
ABDOMEN: PERISTALTISMO PRESENTE, BLANDO DEPRESIBLE NO SE PALPAN MASAS NI MEGALIAS, NO PUNTOS DOLOROSOS, NI SIGNOS DE IRRITACIÓN PERITONEAL.
UMBILICO: NO PUNTOS DOLOROSOS, PUÑO PERCUSIÓN NEGATIVA
GENITOURINARIO: SE OMITE.
EXTREMIDADES: SIMÉTRICAS CON ARCO DE MOVILIDAD CONSERVADO, PULSOS PERIFÉRICOS PRESENTES, NO EDEMA, LLENADO CAPILAR MENOR A 2 SEGUNDOS. EDEMA, EQUIMOSIS, DOLOR Y LIMITACION FUNCIONAL EN DORSO DE MANO DERECHA, DOLOR Y LIMITACION FUNCIONAL EN MUÑECA DERECHA
NEUROLOGICO: PACIENTE SIN APARENTE DÉFICIT MOTOR, CON PATRÓN DE MARCHA CONSERVADA, SENSIBILIDAD ADECUADA EN AMBOS HEMICUERPOS, REFLEJOS OSTEOTENDINOSOS NORMOREFLEXICOS, FUERZA ADECUADA, NO SIGNOS DE IRRITACIÓN RAQUIMEDULAR.
PIEL: HERIDAS SUPERFICIALES EN DORSO MANO DERECHA

ANALISIS

PACIENTE DE 40 AÑOS, INGRESO EN COTNEXTO DE ACCIDENTE DE TRANSITO CON TX EN MANO Y MUÑECA DERECHA, AL INGRESO SOLICITAN IMAGENES RX MUÑECA DER SIN LESIONES, CX MANO DER FX EN BASE 5 MTC VALORADA POR DR CASTAÑO A SU INGRESO A PISO QUIEN INDICA PASAR PACIENTE A QX. EN EL MOMENTO ESTABLE, CON DOLOR, LIMITACION EN MANO, SE EXPLICA PROCESO A SEGUIR REFIERE ENTENDER Y ACEPTAR. SE EXPLICO A PACIENTE ENTIENDE Y ACEPTA
DESCRIPCION EVOL: 2022-05-01 10:15 AM--"ORTOPEDIA"

LUZ GABY QUIJANO
EDAD 40 AÑOS

DIAGNÓSTICO:
1. ACCIDENTE DE TRÁNSITO
2. TRAUMA EN MUÑECA Y MANO DERECHA
2.1 FX EN BASE 5 MTC

SE VALORA PACIENTE CON FRACTURA DESPLAZADA DE BASE 5TO MTC MANO DERECHA. SE CONSIDERA PACIENTE REQUIERE MANEJO QUIRURGICO POR NUESTRO SERVICIO PARA REDUCCION ABIERTA Y FIJACION INTERNA. SE EXPLICA A PACIENTE DE SU LESION, DE LA CONDICION, DEL PROCEDIMIENTO CON SUS RIESGOS Y POSIBLES COMPLICACIONES QUIRURGICAS QUIEN REFIERE ENTENDER Y ACEPTAR.

PLAN:
ANALGESIA.
CUIDADO VIA ORAL.
CUIDADO QUIRURGICO.
CONSENTIMIENTO INFORMADO.
PROFILAXIS.
ANALGESIA.
CONTROL SIGNOS VITALES.
OBSERVAR CAMBIOS.

DESCRIPCION EVOL: 2022-05-01 07:53 PM--"NOTA PREQUIRURGICA// ORTOPEDIA CX DE MANO"

LUZ GABY QUIJANO
EDAD 40 AÑOS

1/5/22, 20:45

ANTECEDENTES:

FAMILIARES: NIEGA

QUIRURGICOS: POMEROY

HOSPITALIZACIONES: NIEGA

PATOLÓGICOS: NIEGA

ALERGIAS: NIEGA

DXS:

1. ACCIDENTE DE TRÁNSITO
2. TRAUMA EN MUÑECA Y MANO DERECHA
- 2.1 FX EN BASE 5 MTC

AP: PACIENTE ALERTA TRANQUILA DINAMICA 15/15 QUIEN SERA LLEVADA A SALA PARA REALIZAR EDUCACION ABIERTA DE FRACTURA DE METACARPANOS CON FIJACION INTERNA QUIEN CUENTA CON CONSENTIMIENTO INFORMADO SE LE EXPLICAN RIESGOS Y COMPLICACIONES (SANAGRADO , DOLOR ,EDEMA , INFECCION) ESTA COMPRENDE SE PASA PACIENTE A SALA

DESCRIPCION EVOL: 2022-05-01 08:37 PM-***NOTA POSTQUIRURGICA// CX DE MANO***

LUZ GABY QUIJANO
EDAD 40 AÑOS

ANTECEDENTES:

FAMILIARES: NIEGA

QUIRURGICOS: POMEROY

HOSPITALIZACIONES: NIEGA

PATOLÓGICOS: NIEGA

ALERGIAS: NIEGA

DXS:

1. ACCIDENTE DE TRÁNSITO
2. TRAUMA EN MUÑECA Y MANO DERECHA
- 2.1. POP DE FX EN BASE 5 MTC MANO DERECHA
- 2.2. POP DE TENORRAFIA DE 4TO EXTENSOR MANO DERECHA


AP: PACIENTE ALERTA TRANQUILA DINAMICA 15/15 QUIEN SERA LLEVADA A SALA DE RECUPERACION PARA VIGILANCIA DE E ESTADO ANESTESICO POSTERIOR A ESTO SE DARA EGRESO CON LAS SIGUIENTES ORDENES MEDICAS

1. SALIDA
2. FORMULA MEDICA
 - ACETAMINOFEN TAB 500 MG VO CADA 6 HRS POR 7 DIAS
 - NAPROXENO TAB VO CADA 8 HRS POR 5 DIAS
 - TRAMADOL GOTAS 10 GOTAS VO CADSA 8 HRS SOLO EN CASO DE DOLOR
3. INCAPACIDAD MEDICA POR 30 DIAS
4. RETIRO DE SUTURA EN 15 DIAS
- 5 CONSULTA CONTROL EN 3 SEMANAS CON DR HURTADO CX DE MANO
6. SE SOLICITA RX DE MANO DERECHA CONTROL POP TOMAR AHORA
7. CURACIONES DIARIAS #5

- MEDICAMENTOS
(POS) DICLOFENACO SODICO 75MG/3 ML SOLUCION INYECTABLE 75MG/3ML AMPOLLA CUM: 44678-1 ATC: M01AB05 - LAB.: BIO ESTERIL SAS,
(POS) CEFAZOLINA 1G SOLUCION INYECTABLE 1G AMPOLLA CUM: 53704-7 ATC: J01DA04 - LAB.: NO DEFINIDO,
(POS) TRAMADOL CLC:HIDRATO 50MG SOLUCION INYECTABLE 50MG/ML AMPOLLA CUM: 20001615-2 ATC: N02AX02 - LAB.: PROCAPS S.A.,
(POS) CLORURO DE SODIO 0.9% BOLSA X 500ML SOLUCION INYECTABLE 0.9% X 500ML BOLSA CUM: 38907-5 ATC: B05CB01 - LAB.: NO DEFINIDO

DATOS DEL EGRESO

- PLAN DE SEGUIMIENTO
1. SALIDA 2. FORMULA MEDICA - ACETAMINOFEN TAB 500 MG VO CADA 6 HRS POR 7 DIAS - NAPROXENO TAB VO CADA 8 HRS POR 5 DIAS - TRAMADOL GOTAS 10 GOTAS VO CADSA 8 HRS SOLO EN CASO DE DOLOR - CEFLEXINA TAB 500 MG VO CADA 6 HRS POR 7 DIAS 3. INCAPACIDAD MEDICA POR 30 DIAS 4. RETIRO DE SUTURA EN 15 DIAS 5 CONSULTA CONTROL EN 3 SEMANAS CON DR HURTADO CX DE MANO 6. SE SOLICITA RX DE MANO DERECHA CONTROL POP TOMAR AHORA 7. CURACIONES DIARIAS #5
- CAUSA DE SALIDA
TIPO CAUSA :



PROFESIONAL : SEBASTIAN HURTADO MUÑOZ
CC - 14700214 - T.P 761440
ESPECIALIDAD - TRAUMATOLOGO-ORTOPEDISTA

Imprimió: SEBASTIAN HURTADO MUÑOZ - sebhurmu

Fecha Impresión : 2022/5/1 - 20:45:39

RESUMEN EGRESO

PACIENTE: LUZ GASBY QUIJANO QUICENO	IDENTIFICACION: CC 31578252	HC: 31578252 - CC
FECHA DE NACIMIENTO: 23/9/1981	EDAD: 40 Años	SEXO: F
RESIDENCIA: CALLE 10 24 79	VALLE DEL CAUCA-CALI	TIPO AFILIADO: Cotizante
NOMBRE ACOMPAÑANTE:	PARENTESCO:	TELEFONO: 3154212335
FECHA INGRESO: 30/04/2022 11:22 PM	FECHA EGRESO: 01/05/2022 08:44 PM	TELEFONO:
DEPARTAMENTO: CX1203 - CIRUGIA	SERVICIO: CIRUGIA	CAMA: 408C
CLIENTE: MUNDIAL DE SEGUROS	PLAN: MUNDIAL DE SEGUROS 2022	

DATOS DEL INGRESO

- MOTIVO CONSULTA
ACCIDENTE DE TRANSITO

- ESTADO GENERAL Y ENFERMEDAD ACTUAL
ENFERMEDAD ACTUAL: PACIENTE CON ACCIDENTE DE TRÁNSITO CON TRAUMA EN REGION TORACICA ANTERIOR, TRAUMA EN MANO DERECHA, CON HERIDAS SUPERFICIALES, TRAUMA EN MUÑECA DERECHA, REFIERE DOLOR Y LIMITACION FUNCIONAL, NIEGA OTROS TRAUMAS, SE INGRESA. PROTOCOLO COVID-19. ¿HA PRESENTADO TOS, FIEBRE, ODINOFAGIA, DIFICULTAD PARA RESPIRAR, ANOSMIA, AGEUSIA? NIEGA. ¿HA ESTADO EN CONTACTO CON PERSONAS QUE PRESENTEN LOS SÍNTOMAS MENCIONADOS ANTERIORMENTE? NIEGA ¿HA ESTADO EN CONTACTO CON PERSONAS POSITIVAS PARA COVID-19? NIEGA ¿ES TRABAJADOR DE LA SALUD? NIEGA. PROTOCOLO CONTACTO COVID-19. SE VALORA PACIENTE CON EPP COMPLETOS (GORRO, TAPABOCAS N95, POLAINAS, GUANTES, BATA MANGA PUNO, GAFAS) CON LAVADO DE MANOS ANTES Y DESPUÉS DE VALORAR EL PACIENTE, SIGUIENDO PROTOCOLOS ESTABLECIDOS POR MIN SALUD E INSTITUCIONALES. ANTECEDENTES: FAMILIARES: NIEGA QUIRÚRGICOS: POMEROY HOSPITALIZACIONES: NIEGA PATOLÓGICOS: NIEGA ALERGIAS: NIEGA

- ANTECEDENTES PERSONALES

- EXAMEN FISICO

SISTEMA		HALLAZGO
PIEL Y FANERAS	ANORMAL	HERIDAS SUPERFICIALES EN DORSO MANO DERECHA
EXTREMIDADES	ANORMAL	SIMÉTRICAS CON ARCO DE MOVILIDAD CONSERVADO, PULSOS PERIFÉRICOS PRESENTES, NO EDEMA, LLENADO CAPILAR MENOR A 2 SEGUNDOS. EDEMA, EQUIMOSIS, DOLOR Y LIMITACION FUNCIONAL EN DORSO DE MANO DERECHA, DOLOR Y LIMITACION FUNCIONAL EN MUÑECA DERECHA
GINECOLOGICO	NORMAL	SIN ALTERACIONES
ABDOMEN	NORMAL	ABDOMEN SIN CICATRICES SIMETRICO BLANDO DEPRESIBLE RUIDOS PERISTALTICOS NORMALES SIN PRESENCIA DE MASAS O MEGALIAS
MAMAS	NORMAL	SIMÉTRICAS NO MASAS NO LESIONES NO SECRECIONES.
CARDIOPULMONAR	NORMAL	SIN ALTERACIONES
CABEZA Y CUELLO	NORMAL	PACIENTE NORMOCEFALICO CON ROSTRO SIMETRICO NO SE OBSERVAN LESIONES O EDEMA MASAS NI DEPRESIONES CABELLO DE PATRON NORMAL SE OBSERVA TRAQUEA CENTRADA TIROIDES DE CONSISTENCIA NORMAL NO SE PALPAN MASAS NO ADENOPATIAS.
GENERAL	NORMAL	
SISTEMA ENDOCRINO	NORMAL	EN LIMITES DE NORMALIDAD
SINTOMATICO DE PIEL (TIENE MANCHAS HIPERPIGMENTADAS EN LA PIEL QUE TENGAN MENOR SENSIBILIDAD AL FRIO O CALOR)	NORMAL	DE COLORACION NORMAL SIN LESIONES
ESFERA MENTAL	NORMAL	PACIENTE CON ADECUADA ORIENTACION TEMPOROESENCIAL LUCIDEZ RESPUESTAS ADECUADAS MODULA AFECTO.
OSTEOMUSCULAR	NORMAL	NO SE OBSERVA AUMENTO DE VOLUMEN CAMBIO DE COLORACION O DEFORMIDAD NO EDEMAS ARCOS DE MOVILIDAD ARTICULAR CONSERVADOS.
GENITOURINARIO	NORMAL	SIN ALTERACIONES
GASTROINTESTINAL	NORMAL	SIN PRESENCIA DE MASAS O MEGALIAS
SINTOMATICO RESPIRATORIO: PREGUNTARLE SI TIENE TOS Y EXPECTORACIÓN POR MÁS DE 15 DÍAS	NORMAL	TORAX SIMETRICO DISTENSIBLE SIN PRESENCIA DE DOLOR A LA PALPACION. AL MOMENTO DE LA PERCUSION SE ESCUCHA RESONANTE Y EN LA AUSCULTACION NO SE ESCUCHA LA PRESENCIA DE SIBILANCIAS O ESTERTORES.
CARDIOVASCULAR	NORMAL	RUIDOS CARDIACOS RITMICOS REGULARES SIN PRESENCIA DE SOPLOS RUIDOS EXTRAÑOS O GALOPES. FOCO AORTICO Y PULMONAR DE BUENA AUSCULTACION SIMILAR. FOCO MITRAL CON LA PRESENCIA DE PMI.
ORGANOS DE LOS SENTIDOS	NORMAL	CONJUNTIVAS Y ESCLERAS NORMALES PUPILAS ISOCORICAS REACTIVAS REGULARES FONDO DE OJO NORMAL NARIZ SIN EPISTAXIS NO SECRECIONES LABIOS DIENTES Y ENCIAS NORMALES LENGUA PALADAR Y FARINGE NORMALES PABELLON AURICULAR NORMAL MEMBRANA TIMPANICA NORMAL
NERVIOSO CENTRAL Y PERIFERICO	NORMAL	PACIENTE CON PARES CRANEALES SIN ALTERACIONES FUERZA MUSCULAR 5/5 TONO ADECUADO EN MIEMBROS SUPERIORES E INFERIORES REFLEJOS TENDINOSOS DE RESPUESTA NORMAL NO SE OBSERVAN MOVIMIENTOS INVOLUNTARIOS NO PRESENCIA DE SIGNOS MENINGEOS GLASGOW 15/15.
NEUROLOGICO	NORMAL	PACIENTE SIN DEFICITS NEUROLOGICOS APARENTES

- APOYOS DIAGNOSTICOS
(POS) REDUCCION ABIERTA DE FRACTURA DE METACARPANOS CON FIJACION INTERNA,
(POS) RETIRO DE SUTURA EN PIEL O TEJIDO CELULAR SUBCUTANEO SOD,
(POS) RADIOGRAFIA DE TORAX (P.A. O A.P. Y LATERAL- DECUBITO LATERAL- OBLICUAS O LATERAL),
(POS) RADIOGRAFIA DE MUÑECA,
(POS) RADIOGRAFIA DE MANO,
(POS) CONSULTA DE PRIMERA VEZ POR ESPECIALISTA EN ORTOPEDIA Y TRAUMATOLOGIA

- DIAGNOSTICOS DE INGRESO
CODIGO
T07X

DIAGNOSTICO
Traumatismos multiples - no especificados

TIPO DIAGNOSTICO
IMPRESION DIAGNOSTICA

PRIMARIO
P

DATOS DE LA EVOLUCION

- DATOS DE LA EVOLUCION
DESCRIPCION EVOL: 2022-05-01 12:29 AM-***** INGRESO A URGENCIAS *****

https://asistencial.clinicacolombiaes.com/SIIS_CC/cache/Epicrisis677247.html

HISTORIA CLINICA

NOMBRE: LUZ GASBY QUIJANO QUICENO	IDENTIFICACION: CC 31578252	HC: 31578252 - CC	EDAD: 40 Años	SEXO: F
FECHA DE NACIMIENTO: 23/9/1981	RESIDENCIA: CALLE 10 24 79	TELEFONO: 3154212335	VALLE DEL CAUCA- CALI	
ZONA RESIDENCIAL: Urbana	ESTADO CIVIL: SOLTERO(A)	OCUPACION:		
DIR. TRABAJO:	TEL. TRABAJO:	GRUPO SANGUINEO: - FACTOR RH:		
FECHA INGRESO: 27/5/2022 - 09:44:15	FECHA EGRESO: 27/5/2022 10:16:28	CAMA:		
DEPARTAMENTO: CE1100 - CONSULTA EXTERNA	EN CASO DE ACCIDENTE AVISAR A: TEL.:			
CLIENTE: MUNDIAL DE SEGUROS	PLAN: MUNDIAL DE SEGUROS 2022	TIPO AFILIADO: Otros		
IPS: CALI SUR	DIRECCION: CRA 46 9C 85	TELEFONO IPS:		

FECHA	MOTIVOS DE CONSULTA Y ENFERMEDAD ACTUAL
2022-05-27	<p>10:16 sebhurmu - SEBASTIAN HURTADO MUÑOZ</p> <p>MOTIVO DE CONSULTA : CONTROL POP POR CX DE MANO</p> <p>ENFERMEDAD ACTUAL : PACIENTE DE 40 AÑOS CURSANDO 1 MES DE EVOLUCION DE POP DE OTS FX DE BASE DE IV Y V MTC</p> <p>PACIENTE ACUDE A CONTROL REIFERE SENTIRSE BIEN</p> <p>EXAMEN FISICO : PACIENTE CON HERIDAS QUIRURGICAS CICATRIZANDO ADECUADAMENTE CON 2 CLAVOS K BIEN . POSICIONADOS SE RETIRAN SIN COMPLICACIONES</p> <p>PACIENTE SIN RX DE CONTROL</p> <p>PLAN SE INDICA INICIO DE TERAPIAS FISICAS MANO DERECHA PACIENTE CON ADEUCADA EVOLUCION PACIENTE PUEDE RETOMAR ACTIVIDAD LABORAL Y DIARIA NORMAL SE DA DE ALTA POR CX DE MANO</p>

EXAMEN FISICO/MENTAL		
USUARIO	FECHA	
SEBASTIAN HURTADO MUÑOZ	2022-05-27	
TIPO SISTEMA	VALORACION	HALLAZGO
Neurologico	NORMAL	PACIENTE SIN DEFICITS NEUROLOGICOS APARENTES
Nervioso Central y Periferico	NORMAL	PACIENTE CON PARES CRANEALES SIN ALTERACIONES FUERZA MUSCULAR 5/5 TONO ADECUADO EN MIEMBROS SUPERIORES E INFERIORES REFLEJOS TENDINOSOS DE RESPUESTA NORMAL NO SE OBSERVAN MOVIMIENTOS INVOLUNTARIOS NO PRESENCIA DE SIGNOS MENINGEOS GLASGOW 15/15.
Organos de los Sentidos	NORMAL	CONJUNTIVAS Y ESCLERAS NORMALES PUPILAS ISOCORICAS REACTIVAS REGULARES FONDO DE OJO NORMAL NARIZ SIN EPISTAXIS NO SECRECIONES LABIOS DIENTES Y ENCIAS NORMALES LENGUA PALADAR Y FARINGE NORMALES PABELLON AURICULAR NORMAL MEMBRANA TIMPANICA NORMAL
CardioVascular	NORMAL	RUIDOS CARDIACOS RITMICOS REGULARES SIN PRESENCIA DE SOPLOS RUIDOS EXTRAÑOS O GALOPES. FOCO AORTICO Y PULMONAR DE BUENA AUSCULTACION SIMILAR. FOCO MITRAL CON LA PRESENCIA DE PMI.
Sintomatico respiratorio: preguntarle si tiene tos y expectoración por más de 15 días	NORMAL	TORAX SIMETRICO DISTENSIBLE SIN PRESENCIA DE DOLOR A LA PALPACION. AL MOMENTO DE LA PERCUSION SE ESCUCHA RESONANTE Y EN LA AUSCULTACION NO SE ESCUCHA LA PRESENCIA DE SIBILANCIAS O ESTERTORES.
GastroIntestinal	NORMAL	SIN PRESENCIA DE MASAS O MEGALIAS
GenitoUrinario	NORMAL	SIN ALTERACIONES
OsteoMuscular	NORMAL	NO SE OBSERVA AUMENTO DE VOLUMEN CAMBIO DE COLORACION O DEFORMIDAD NO EDEMAS ARCOS DE MOVILIDAD ARTICULAR CONSERVADOS.

Esfera Mental	NORMAL	PACIENTE CON ADECUADA ORIENTACION TEMPOROESEPCIAL
Ginecologico	NORMAL	LUCIDEZ RESPUESTAS ADECUADAS MODULA AFECTO.
Cabeza y Cuello	NORMAL	SIN ALTERACIONES
Cardiopulmonar	NORMAL	PACIENTE NORMOCEFALICO CON ROSTRO SIMETRICO NO SE OBSERVAN LESIONES O EDEMA MASAS NI DEPRESIONES CABELLO DE PATRON NORMAL SE OBSERVA TRAQUEA CENTRADA TIROIDES DE CONSISTENCIA NORMAL NO SE PALPAN MASAS NO ADENOPATIAS.
Mamas	NORMAL	SIN ALTERACIONES
Abdomen	NORMAL	SIMETRICAS NO MASAS NO LESIONES NO SECRECIONES.
Extremidades	NORMAL	ABDOMEN SIN CICATRICES SIMETRICO BLANDO DEPRESIBLE RUIDOS PERISTALTICOS NORMALES SIN PRESENCIA DE MASAS O MEGALIAS
Piel y Faneras	NORMAL	SIMETRICAS SIN EDEMAS DE COLORACION NORMAL SIN LESIONES
Sintomatico de Piel (Tiene manchas hiperpigmentadas en la piel que tengan menor sensibilidad al frio o calor)	NORMAL	DE COLORACION NORMAL SIN LESIONES
Sistema Endocrino	NORMAL	EN LIMITES DE NORMALIDAD
General	NORMAL	

RESULTADOS EXAMNES

EXAMENES MENSUALES			EXAMENES TRIMESTRALES		
	FECHA	VALOR		FECHA	VALOR
Hemoglobina			Albumina		
Hematocrito			Colesterol LDL		
Hemoglobina Glicosilada			Colesterol		
Calcio			Colesterol HDL		
Fosforo			ALT		
Glicemia			AST		
BUN			Triglicerios		
BUN Post			Creatina		
Potasio					
EXAMENES SEMESTRALES			EXAMENES ANUALES		
	FECHA	VALOR		FECHA	VALOR
Ferritina			VIH		
Transferrina			SEROLOGIA		
Hierro					
PTH					
Hbc					
Hbs					
HVC					
AgHbs					

PROCEDIMIENTOS NO QUIRURGICOS SOLICITADOS

TIPO	CARGO	DESCRIPCION	CANTIDAD SOLICITADA	FECHA/HORA EVOLUCION
DESEMPEÑO FUNCIONAL Y REHABILITACION	931001	TERAPIA FISICA INTEGRAL	20	27/5/2022 - 09:59:03
	Observacion			
	Diagnosticos Presuntivos			

ORIGEN DE LA ATENCION

Accidente de transito

FINALIDAD DE LA ATENCION

No aplica

DIAGNOSTICOS DE EGRESO ASIGNADOS

CODIGO	DIAGNOSTICO DE EGRESO
S623	Fractura de otros huesos metacarpianos

FECHA

RESUMEN DEL PLAN TERAPEUTICO

27/05/2022, 10:21 a. m.

2022-05-27

10:10

sebhurmu - SEBASTIAN HURTADO MUÑOZ
ESPECIALIDAD: TRAUMATOLOGO-ORTOPEDISTA

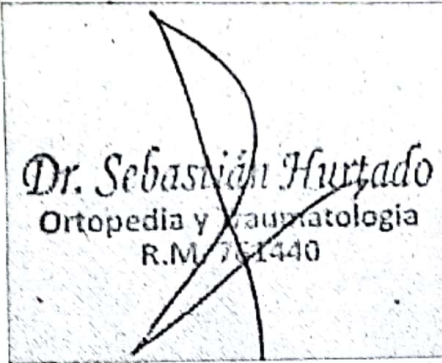
Solicitud Proc No Qx: 890280-CONSULTA DE PRIMERA VEZ POR ESPECIALISTA EN ORTOPEDIA Y TRAUMATOLOGIA
Solicitud Proc No Qx: 931001-TERAPIA FISICA INTEGRAL

DIAGNOSTICOS DE INGRESO ASIGNADOS

CODIGO	DIAGNOSTICO DE INGRESO	ESTADO	OBSERVACION	USUARIO	FECHA
S623	Fractura de otros huesos metacarplanos			SEBASTIAN HURTADO MUÑOZ	2022-05-27

ESTA HISTORIA AUN NO PRESENTA NOTAS DE OBSERVACIONES SOBRE HC

SEBASTIAN HURTADO MUÑOZ



PROFESIONAL

CC - 14700214 - T.P 761440

TRAUMATOLOGO-ORTOPEDISTA

Imprimió: SANDRA PATRICIA CUERO DUQUE - scuero

CLÍNICA COLOMBIAES
Salud para todos
CONSULTA EXTERNA

Fecha Impresión : 2022/5/27 - 10:21:47

PLAN TERAPEUTICO

IDENTIFICACIÓN: CC 31578252

PACIENTE: LUZ GASBY QUIJANO QUICENO

EDAD: 40 años

SEXO: F

EVOLUCION	FECHA	RESUMEN DEL PLAN TERAPEUTICO
19401082	18/08/2022 10:58	<p>diamurar - DIANA LIZZETH MURIEL ARRIGUI ESPECIALIDAD: MEDICO GENERAL</p> <p>LUZ GASBY QUIJANO QUICENO 40 AÑOS CON ANTECEDENTE DE ACCIDENTE DE TRANSITO EL 30/04/2022 PRESENTADO FRACTURA EN BASE DE METACARPIANO DE 4TO Y 5TO DEDO . VALORADA POR CX DE MANO QUIEN CONSIDERO OTS FX DE BASE DE IV Y V MTC. EN SU CONTROL DEL 27/05/2022 SE INDICO TERAPIA FISICA , ACTIVIDAD LABORAL Y ALTA POR CX DE MANO ASISTE EL DIA DE HOY A CITA INFORMA QUE YA FINALIZO TERAPIA INDICADA POR CIRUGIA DE MANO, PERO AUN PRESENTA DISMINUCION DE LA FUERZA Y DOLOR</p> <p>PACIENTE QUE TRAE REPORTE DE FISIOTERAPIA DONDE INFORMA YA CULMINO TERAPIA INDICADA POR ESPECIALISTA CON REPORTE DE BUENA EVOLUCION AL TRATAMIENTO , PRESENTA FLEXION COMPLETA ACTIA DE 4TA Y 5TA FALANGE, DOLOR A LOS MOVIMIENTOS RESISTIDOS DE 4/10, FMX DE 3/5M EN L EXTENSION PRESENTA AMA DE -5°, SE RECOMIENDA CONTINUAR CON FISIOTERAPIA PARA MEJORAR FUERZA Y RESISTENCIA MUSCULAR.</p> <p>AL EXAMEN FISICO SE OBSERVA HERIDA EN DORSO DE MANO DERECHA ANIVEL DE UNION METACARPOFALANGICA DE 4TO DEDO, TAMBIEN A NIVEL DE 5TO METACARPIANO. SIN SIGNOS DE INFECCION, CON ADECUADO PROCESO DE CICATRIZACION , QUINTO DEDO IPSILATERAL NO LOGRA FLEXION COMPLETA, VENCE FUERZA CON DOLOR. CONSIDERO PERTINENTE CONTINUAR TERAPIA FISICA Y VAL POR CX DE MANO . SE DAN RECOMENDACIONES Y SIGNOS DE ALARMA.</p> <p>Solicitud Proc No Qx: 931001-TERAPIA FISICA INTEGRAL Solicitud Proc No Qx: 890380-CONSULTA DE CONTROL O DE SEGUIMIENTO POR ESPECIALISTA EN ORTOPEDIA Y TRAUMATOLOGIA</p>

Imprime: SANDRA PATRICIA CUERO DUQUE

Fecha Impresión: 2022-08-18 11:08

 **CLÍNICA
COLOMBIA ES**
Salud para todos
CONSULTA EXTERNA

DATOS DEL PACIENTE:

NOMBRE: QUIJANO QUICENO LUZ GASBY
EDAD: 40 Años
ESTUDIO: RX DE MANO
FECHA: 01-05-2022 22:57

ID: 31578252
ENTIDAD: SOAT

RX DEDOS EN MANO DERECHA del 01-05-2022:

DLP 0.164 mGy.cm

Fractura en la base del IV y V metacarpiano alineados con aguja.
Resto de estructuras óseas y relaciones articulares de la mano conservadas.
Edema de tejidos blandos.



DRA. VIVIANA CALLE RODRÍGUEZ
MD. RADIÓLOGO
R.M. 762801/94

Transcribe: TRAN23

DATOS DEL PACIENTE:

NOMBRE: QUIJANO QUICENO LUZ GASBY
EDAD: 40 Años
ESTUDIO: RX DE MANO
FECHA: 01-05-2022 00:31

ID: 31578252

ENTIDAD: SOAT

RX DEDOS EN MANO DERECHA del 01-05-2022:

DLP 0.164 mGy.cm

Proyecciones Ap y oblicua.

Hay fractura conminuta y trazo intraarticular comprometiendo la base del quinto metacarpiano.

No se observan otros trazos de fractura.

No hay lesiones líticas o blásticas.

Relaciones articulares evaluadas aparentemente conservadas.

Daniel Muñoz

DR. DANIEL MUÑOZ
MD. RADIOLOGO
R.M. 0018/10

Transcribe: TRAN38

DATOS DEL PACIENTE:

NOMBRE: QUIJANO QUICENO LUZ GASBY

EDAD: 40 Años

ID: 31578252

ESTUDIO: RX MUÑECA

FECHA: 01-05-2022 00:31

ENTIDAD: SOAT

RX MUÑECA DERECHA del 01-05-2022:

DLP 0.21 mGy.cm

Proyecciones Ap y lateral.

Estructuras óseas evaluadas presentan densidad, contornos y patrón trabecular normal.

No se observan lesiones líticas o blásticas.

No se identifican trazos desplazados de fractura.

Relaciones articulares evaluadas aparentemente conservadas.

Daniel Muñoz

DR. DANIEL MUÑOZ
MD. RADIOLOGO
R.M. 0018/10

Transcribe: TRAN38



FABILU S.A.S
NIT 900242742

SOLICITUD DE INCAPACIDADES Y/O LICENCIAS DE MATERNIDAD No.

182346

Fecha de Solicitud 1/5/2022

CLINICA COLOMBIA CALI
Cra 46 9C 83
1850285

Información del Paciente:

Paciente: QUIJANO QUICENO LUZ GASBY

No. Afiliación:

No. Identificación: CC 31578252

EPS

MUNICIPAL DE SEGUROS

Empresa

Afiliado

Tipo Usuario:

Cooperante

Estrato 1

Información Sobre la Incapacidad:

Fecha de Inicio: 30/04/2022

Fecha terminación: 29/05/2022

Duración

30 Días

Prorroga

NO

Diagnostico: T07X - Traumatismos múltiples - no especificados

Clase de Atención: Clase de Contingencia: INCAPACIDAD POR ACCIDENTE DE TRANSITO

Clase de Atención

Información de la IPS y del Médico:

Nombre de la IPS: FABILU S.A.S

Nombre del Médico: SEBASTIAN HUERTADO MUÑOZ

CC 14700214

Diagnostico Principal: T07X - Traumatismos múltiples - no especificados

Dr. Sebastián Hurtado
Ortopedia y Traumatología
R.M. 761440

FIRMA
USUARIO:

Doc Ident:

Firma Médico Tratante: SEBASTIAN
HUERTADO MUÑOZ
Registro Médico No.: 761440

HISTORIA CLINICA

NOMBRE: LUZ GASBY QUIJANO QUICENO	IDENTIFICACION: CC 31578252	HC: 31578252 - CC	EDAD: 40 Años	SEXO: F
FECHA DE NACIMIENTO: 23/9/1981	RESIDENCIA: CALLE 10 24 79	TELEFONO: 3154212335	VALLE DEL CAUCA CALI	
ZONA RESIDENCIAL: Urbana	ESTADO CIVIL: SOLTERO(A)	OCUPACION:		
DIR. TRABAJO:	TEL. TRABAJO:	GRUPO SANGUINEO: -	FACTOR RH:	
FECHA INGRESO: 18/8/2022 - 10:57:42	FECHA EGRESO: 18/8/2022 - 11:15:01	CAMA:		
DEPARTAMENTO: CE1100 - CONSULTA EXTERNA	EN CASO DE ACCIDENTE AVISAR A: TEL.:			
CLIENTE: MUNDIAL DE SEGUROS	PLAN: MUNDIAL DE SEGUROS 2022	TIPO AFILIADO: Otros		
IPS: CALI SUR	DIRECCION: CRA 46 9C 85	TELEFONO IPS:		

FECHA	MOTIVOS DE CONSULTA Y ENFERMEDAD ACTUAL
2022-08-18	11:08 diamurar - DIANA LIZZETH MURIEL ARRIGUI MOTIVO DE CONSULTA : ASISTE EL DIA DE HOY A CITA INFORMA QUE YA FINALIZO TERAPIA INDICADA POR CIRUGIA DE MANO, PERO AUN PRESENTA DISMINUCION DE LA FUERZA Y DOLOR ENFERMEDAD ACTUAL : LUZ GASBY QUIDANO QUICENO 40 AÑOS CON ANTECEDENTE DE ACCIDENTE DE TRANSITO EL 30/04/2022 PRESENTADO FRACTURA EN BASE DE METACARPIANO DE 4TO Y 5TO DEDO . VALORADA POR CX DE MANO QUIEN CONSIDERO OTS FX DE BASE DE IV Y V MTC. EN SU CONTROL DEL 27/05/2022 SE INDICO TERAPIA FISICA , ACTIVIDAD LABORAL Y ALTA POR CX DE MANO ASISTE EL DIA DE HOY A CITA INFORMA QUE YA FINALIZO TERAPIA INDICADA POR CIRUGIA DE MANO, PERO AUN PRESENTA DISMINUCION DE LA FUERZA Y DOLOR

EXAMEN FISICO/MENTAL		
USUARIO	FECHA	
DIANA LIZZETH MURIEL ARRIGUI	2022-08-18	
TIPO SISTEMA	VALORACION	HALLAZGO
Neurologico	NORMAL	PACIENTE SIN DEFICITS NEUROLOGICOS APARENTES
Nervioso Central y Periferico	NORMAL	PACIENTE CON PARES CRANEALES SIN ALTERACIONES FUERZA MUSCULAR 5/5 TONO ADECUADO EN MIEMBROS SUPERIORES E INFERIORES REFLEJOS TENDINOSOS DE RESPUESTA NORMAL NO SE OBSERVAN MOVIMIENTOS INVOLUNTARIOS NO PRESENCIA DE SIGNOS MENINGEOS GLASGOW 15/15.
Organos de los Sentidos	NORMAL	CONJUNTIVAS Y ESCLERAS NORMALES PUPILAS ISOCORICAS REACTIVAS REGULARES FONDO DE OJO NORMAL NARIZ SIN EPISTAXIS NO SECRECIONES LABIOS DIENTES Y ENCIAS NORMALES LENGUA PALADAR Y FARINGE NORMALES PABELLON AURICULAR NORMAL MEMBRANA TIMPANICA NORMAL
CardioVascular	NORMAL	RUIDOS CARDIACOS RITMICOS REGULARES SIN PRESENCIA DE SOPLOS RUIDOS EXTRAÑOS O GALOPES. FOCO AORTICO Y PULMONAR DE BUENA AUSCULTACION SIMILAR. FOCO MITRAL CON LA PRESENCIA DE PMI.
Sintomatico respiratorio: preguntarle si tiene tos y expectoración por más de 15 días	NORMAL	TORAX SIMETRICO DISTENSIBLE SIN PRESENCIA DE DOLOR A LA PALPACION. AL MOMENTO DE LA PERCUSION SE ESCUCHA RESONANTE Y EN LA AUSCULTACION NO SE ESCUCHA LA PRESENCIA DE SIBILANCIAS O ESTERTORES.
GastroIntestinal	NORMAL	SIN PRESENCIA DE MASAS O MEGALIAS
GenitoUrinario	NORMAL	SIN ALTERACIONES
OsteoMuscular	NORMAL	NO SE OBSERVA AUMENTO DE VOLUMEN CAMBIO DE COLORACION O DEFORMIDAD NO EDEMAS ARCOS DE MOVILIDAD ARTICULAR CONSERVADOS.
Esfera Mental	NORMAL	PACIENTE CON ADECUADA ORIENTACION TEMPOROESPACIAL LUCIDEZ RESPUESTAS ADECUADAS MODULA AFECTO.
Ginecologico	NORMAL	SIN ALTERACIONES
Cabeza y Cuello	NORMAL	PACIENTE NORMOCEFALICO CON ROSTRO SIMETRICO NO SE OBSERVAN LESIONES O EDEMA MASAS NI DEPRESIONES CABELLO DE PATRON NORMAL SE OBSERVA TRAQUEA CENTRADA TIROIDES DE CONSISTENCIA NORMAL NO SE PALPAN MASAS NO ADENOPATIAS.
Cardiopulmonar	NORMAL	SIN ALTERACIONES
Mamas	NORMAL	SIMETRICAS NO MASAS NO LESIONES NO SECRECIONES.
Abdomen	NORMAL	ABDOMEN SIN CICATRICES SIMETRICO BLANDO DEPRESIBLE RUIDOS PERISTALTICOS NORMALES SIN PRESENCIA DE MASAS O MEGALIAS
Extremidades	ANORMAL	EN DORSO DE MANO DERECHA ANIVEL DE UNION METACARPOFALANGICA DE 4TO DEDO, TAMBIEN A NIVEL DE 5TO METACARPIANO. SIN SIGNOS DE INFECCION, CON ADECUADO PROCESO DE CICATRIZACION , QUINTO DEDO IPSILATERAL NO LOGRA FLEXION COMPLETA, VENCE FUERZA CON DOLOR, NEUROVASCULAR CONSERVADO
Piel y Faneras	NORMAL	DE COLORACION NORMAL SIN LESIONES
Sintomatico de Piel (Tiene manchas hiperpigmentadas en la piel que tengan menor sensibilidad al frio o calor)	NORMAL	DE COLORACION NORMAL SIN LESIONES
Sistema Endocrino	NORMAL	EN LIMITES DE NORMALIDAD
General	NORMAL	

RESULTADOS EXAMNES

ESTA HISTORIA AUN NO PRESENTA NOTAS DE OBSERVACIONES SOBRE HC

DIAGNOSTICOS DE EGRESO ASIGNADOS
DIAGNOSTICO DE EGRESO
S623
Fractura de otros huesos metacarpienos

FINALIDAD DE LA ATENCION
No aplica

ORIGEN DE LA ATENCION
Accidente de transito

TIPO	CARGO	DESCRIPCION	PROCEDIMIENTOS NO QUIRURGICOS SOLICITADOS		
			FECHA/HORA	CANTIDAD	SOLICITADA EVOLUCION
DESEMPEÑO FUNCIONAL Y REHABILITACION	931001	TERAPIA FISICA INTEGRAL	18/8/2022 - 10:58:04	20	
CONSULTA, MONITORIZACION Y PROCEDIMIENTOS	890380	CONSULTA DE CONTROL O DE SEGUIMIENTO POR ESPECIALISTA EN ORTOPEDIA Y TRAUMATOLOGIA	18/8/2022 - 10:58:04	1	
DIAGNOSTICOS	Observacion	Presuntivos			
	Observacion	Presuntivos			

FECHA	2022-08-18
RESUMEN DEL PLAN TERAPEUTICO	
11:14 damurar - DIANA LIZETH MURIEL ARRIQUI CON ANTECEDENTE DE ACCIDENTE DE TRANSITO EL 30/04/2022 PRESENTADO FRACTURA EN BASE DE METACARPANO DE 4TO Y 5TO DEDO 40 AÑOS VALORADA POR CX DE MANO QUE CONSIDERO OTS FX DE BASE DE IV Y V MTC. EN SU CONTROL DEL 27/05/2022 SE INDICO TERAPIA FISICA, ACTIVIDAD LABORAL Y ALTA POR CX DE MANO ASISTE EL DIA DE HOY A CITA INFORMAR QUE YA FINALIZO TERAPIA INDICADA POR CIRUGIA DE MANO, PERO AUN PRESENTA DISMINUCION DE LA FUERZA Y DOLOR PACIENTE QUE TRAE REPORTE DE FISIOTERAPIA DONDE INFORMA YA CULMINO TERAPIA INDICADA POR ESPECIALISTA CON REPORTE DE BUENA EVOLUCION AL TRATAMIENTO, PRESENTA FLEXION COMPLETA ACTA DE 4TA Y 5TA FALANGE, DOLOR A LOS MOVIMIENTOS RESISTIDOS DE 4/10, FMX DE 3/5M EN L EXTENSION PRESENTA AMA DE -57, SE RECOMIENDA CONTINUAR CON FISIOTERAPIA PARA MEJORAR FUERZA Y RESISTENCIA MUSCULAR. AL EXAMEN FISICO SE OBSERVA HERIDA EN DORSO DE MANO DERECHA ANVEL DE UNION METACARPOFALANGICA DE 4TO DEDO, TAMBIEN A NIVEL DE 5TO METACARPANO SIN SIGNOS DE INFECCION, CON ADECUADO PROCESO DE CICATRIZACION, QUINTO DEDO IPSILATERAL NO LOGRA FLEXION COMPLETA, VENICE FUERZA CON DOLOR, CONSIDERO PERTINENTE CONTINUAR TERAPIA FISICA Y VAL POR CX DE MANO. SE DAN RECOMENDACIONES Y SIGNOS DE ALARMA. Solicitud Proc No Qx: 931001-TERAPIA FISICA INTEGRAL Solicitud Proc No Qx: 890380-CONSULTA DE CONTROL O DE SEGUIMIENTO POR ESPECIALISTA EN ORTOPEDIA Y TRAUMATOLOGIA	

DIAGNOSTICOS DE INGRESO ASIGNADOS	
CODIGO	DIAGNOSTICO DE INGRESO
S623	Fractura de otros huesos metacarpienos
USUARIO	DIANA LIZETH MURIEL
FECHA	2022-08-18

EXAMENES MENSUALES		FECHA	VALOR
Hemoglobina			
Hematocrito			
Hemoglobina Glicosilada			
Calcio			
Fosforo			
Glicemia			
BUN			
BUN Post			
Potasio			
EXAMENES SEMESTRALES		FECHA	VALOR
Ferritina			
Transferrina			
Hierro			
PTH			
Hbc			
Hbs			
HVC			
AgHbs			
EXAMENES TRIMESTRALES		FECHA	VALOR
Albumina			
Coesterol LDL			
Coesterol HDL			
ALT			
AST			
Trigliceridos			
Creatina			
EXAMENES ANUALES		FECHA	VALOR
VIIH			
SEROLOGIA			

**CLÍNICA** MURIEL ARRIGUI
Muriel Arrigui
Médica
C.C. 1.053.824.290
Universidad de Manizales

PROFESIONAL
CC - 1053824290 - T.P. 1053824290
MEDICO GENERAL

Imprimió: SANDRA PATRICIA CUERO DUQUE - scuero

**CLÍNICA** COLOMBIA ES
Salud para todos
CONSULTA EXTERNA

Fecha impresión: 2022/8/18 - 11:18:16



PLAN TERAPEUTICO

IDENTIFICACIÓN: CC 31578252

PACIENTE: LUZ GASBY QUDANO QUICENO

EDAD: 41 años

SEXO: F

EVOLUCION	FECHA	RESUMEN DEL PLAN TERAPEUTICO
19677130	14/10/2022 12:27	sebhurmu - SEBASTIAN HURTADO MUÑOZ ESPECIALIDAD: TRAUMATOLOGO-ORTOPEDISTA Solicitud Apoyo Dx: RADIOGRAFIA DE MANO **Obs: mano derecha ap y oblicua Solicitud Apoyo Dx: RADIOGRAFIA DE MUÑECA **Obs: derecha Solicitud Proc No Qx: 890380-CONSULTA DE CONTROL O DE SEGUIMIENTO POR ESPECIALISTA EN ORTOPEDIA Y TRAUMATOLOGIA

Imprime: SANDRA PATRICIA CUERO DUQUE

Fecha Impresión: 2022-10-14 12:10

CLÍNICA
COLOMBIA ES
Salud para todos
CONSULTA EXTERNA

HISTORIA CLINICA

NOMBRE: LUZ GASBY QUIJANO QUICENO		IDENTIFICACION: CC 31578252	HC: 31578252 - CC	EDAD: 41 Años	SEXO: F
FECHA DE NACIMIENTO: 23/9/1981		RESIDENCIA: CALLE 10 24 70		TELEFONO: 3154212335	VALLE DEL CAUCA - CALI
ZONA RESIDENCIAL: Urbana		ESTADO CIVIL: SOLTERO(A)		OCUPACION:	
DIR. TRABAJO:		TEL. TRABAJO:		GRUPO SANGUÍNEO: - FACTOR RH:	
FECHA INGRESO: 14/10/2022 - 11:18:50		FECHA EGRESO: 14/10/2022 - 12:37:45		CAMA:	
DEPARTAMENTO: CE1100 - CONSULTA EXTERNA		EN CASO DE ACCIDENTE AVISAR A: TEL.:			
CLIENTE: MUNDIAL DE SEGUROS		PLAN: MUNDIAL DE SEGUROS 2022		TIPO AFILIADO: Otros	
IPS: CALI SUR		DIRECCION: CRA 46 9C 85		TELEFONO IPS:	

FECHA	MOTIVOS DE CONSULTA Y ENFERMEDAD ACTUAL
2022-10-14	<p>12:33 sebhurmu - SEBASTIAN HURTADO MUÑOZ</p> <p>MOTIVO DE CONSULTA : control</p> <p>ENFERMEDAD ACTUAL : 5 meses de evolucion pop de osteosintesis de 5to metacarplano derecho a nivel de la base con clavos kirschner refiere que consulta por dolor en muñeca derecha de tipo mecanico y ademas parestesias de 4-5 dedpo de la mano derecha de caracteristicas intermitentes .</p> <p>examen fisico movilidad conservada y completa de la mano y muñeca derecha no presenta deformidades no cambios inflamatorios locales . tiene adecuada estabilidad de la articulacino radiocubital distal de ñla muneca. relleno capilar ++</p> <p>plan rx de control de muñeca y mano derecha control</p>

EXAMEN FISICO/MENTAL		
USUARIO	FECHA	
SEBASTIAN HURTADO MUÑOZ	2022-10-14	
TIPO SISTEMA	VALORACION	HALLAZGO
Neurologico	NORMAL	PACIENTE SIN DEFICITS NEUROLOGICOS APARENTES
Nervioso Central y Periferico	NORMAL	PACIENTE CON PARES CRANEALES SIN ALTERACIONES FUERZA MUSCULAR 5/5 TONO ADECUADO EN MIEMBROS SUPERIORES E INFERIORES REFLEJOS TENDINOSOS DE RESPUESTA NORMAL NO SE OBSERVAN MOVIMIENTOS INVOLUNTARIOS NO PRESENCIA DE SIGNOS MENINGEOS GLASGOW 15/15.
Organos de los Sentidos	NORMAL	CONJUNTIVAS Y ESCLERAS NORMALES PUPILAS ISOCORICAS REACTIVAS REGULARES FONDO DE OJO NORMAL NARIZ SIN EPISTAXIS NO SECRECIONES LABIOS DIENTES Y ENCIAS NORMALES LENGUA PALADAR Y FARINGE NORMALES PABELLON AURICULAR NORMAL MEMBRANA TIMPANICA NORMAL
CardioVascular	NORMAL	RUIDOS CARDIACOS RITMICOS REGULARES SIN PRESENCIA DE SOPLOS RUIDOS EXTRAÑOS O GALOPES. FOCO AORTICO Y PULMONAR DE BUENA AUSCULTACION SIMILAR. FOCO MITRAL CON LA PRESENCIA DE PMI.
Sintomatico respiratorio: preguntarle si tiene tos y expectoración por más de 15 días	NORMAL	TORAX SIMETRICO DISTENSIBLE SIN PRESENCIA DE DOLOR A LA PALPACION. AL MOMENTO DE LA PERCUSION SE ESCUCHA RESONANTE Y EN LA AUSCULTACION NO SE ESCUCHA LA PRESENCIA DE SIBILANCIAS O ESTERTORES.
GastroIntestinal	NORMAL	SIN PRESENCIA DE MASAS O MEGALIAS
GenitoUrinario	NORMAL	SIN ALTERACIONES
OsteoMuscular	NORMAL	NO SE OBSERVA AUMENTO DE VOLUMEN CAMBIO DE COLORACION O DEFORMIDAD NO EDEMAS ARCOS DE MOVILIDAD ARTICULAR CONSERVADOS.

Esfera Mental	NORMAL	PACIENTE CON ADECUADA ORIENTACION TEMPOROEESPACIAL LUCIDEZ RESPUESTAS ADECUADAS MODULA AFECTO.
Ginecologico	NORMAL	SIN ALTERACIONES
Cabeza y Cuello	NORMAL	PACIENTE NORMOCEFALICO CON ROSTRO SIMETRICO NO SE OBSERVAN LESIONES O EDEMA MASAS NI DEPRESIONES CABELLO DE PATRON NORMAL SE OBSERVA TRAQUEA CENTRADA TIROIDES DE CONSISTENCIA NORMAL NO SE PALPAN MASAS NO ADENOPATIAS.
Cardiopulmonar	NORMAL	SIN ALTERACIONES
Mamas	NORMAL	SIMETRICAS NO MASAS NO LESIONES NO SECRECIONES.
Abdomen	NORMAL	ABDOMEN SIN CICATRICES SIMETRICO BLANDO DEPRESIBLE RUIDOS PERISTALTICOS NORMALES SIN PRESENCIA DE MASAS O MEGALIAS
Extremidades	NORMAL	SIMETRICAS SIN EDEMAS DE COLORACION NORMAL SIN LESIONES
Piel y Faneras	NORMAL	DE COLORACION NORMAL SIN LESIONES
Sintomatico de Piel (Tiene manchas hiperpigmentadas en la piel que tengan menor sensibilidad al frio o calor)	NORMAL	DE COLORACION NORMAL SIN LESIONES
Sistema Endocrino	NORMAL	EN LIMITES DE NORMALIDAD
General	NORMAL	

RESULTADOS EXAMNES

EXAMENES MENSUALES			EXAMENES TRIMESTRALES		
	FECHA	VALOR		FECHA	VALOR
Hemoglobina			Albumina		
Hematocrito			Colesterol LDL		
Hemoglobina Glicosilada			Colesterol		
Calcio			Colesterol HDL		
Fosforo			ALT		
Glicemia			AST		
BUN			Triglicerios		
BUN Post			Creatina		
Potasio					
EXAMENES SEMESTRALES			EXAMENES ANUALES		
	FECHA	VALOR		FECHA	VALOR
Ferritina			VIH		
Transferrina			SEROLOGIA		
Hierro					
PTH					
Hbc					
Hbs					
HVC					
AgHbs					

APOYOS DIAGNOSTICOS SOLICITADOS

TIPO	CARGO	DESCRIPCION	FECHA/HORA
IMAGENOLOGIA RADIOLOGICA	873210	POS RADIOGRAFIA DE MANO	14/10/2022 - 12:27:07
	Observacion	mano derecha ap y oblicua	
	Profesionales	Profesional: SEBASTIAN HURTADO MUÑOZ CC - 14700214 T.P - 761440 Especialidad - TRAUMATOLOGO-ORTOPEDISTA	
	Orden Profesional	SEBASTIAN HURTADO MUÑOZ	
	Diagnosticos Presuntivos		
IMAGENOLOGIA RADIOLOGICA	873206	POS RADIOGRAFIA DE MUÑECA	14/10/2022 - 12:27:07
	Observacion	derecha	
	Profesionales	Profesional: SEBASTIAN HURTADO MUÑOZ CC - 14700214 T.P - 761440 Especialidad - TRAUMATOLOGO-ORTOPEDISTA	

Orden Profesional
Diagnósticos Presuntivos

SEBASTIAN HURTADO MUÑOZ

PROCEDIMIENTOS NO QUIRURGICOS SOLICITADOS

TIPO	CARGO	DESCRIPCION	CANTIDAD SOLICITADA	FECHA/HORA EVOLUCION
CONSULTA, MONITORIZACION Y PROCEDIMIENTOS DIAGNOSTICOS	890380	CONSULTA DE CONTROL O DE SEGUIMIENTO POR ESPECIALISTA EN ORTOPEdia Y TRAUMATOLOGIA	1	14/10/2022 - 12:27:07
	Observacion			
	Diagnosticos Presuntivos			

ORIGEN DE LA ATENCION

Accidente de transito

FINALIDAD DE LA ATENCION

No aplica

DIAGNOSTICOS DE EGRESO ASIGNADOS

CODIGO	DIAGNOSTICO DE EGRESO
S623	Fractura de otros huesos metacarpianos

RESUMEN DEL PLAN TERAPEUTICO

FECHA	
2022-10-14	12:34 sebhurmu - SEBASTIAN HURTADO MUÑOZ ESPECIALIDAD: TRAUMATOLOGO-ORTOPEDISTA Solicitud Apoyo Dx: RADIOGRAFIA DE MANO **Obs: mano derecha ap y oblicua Solicitud Apoyo Dx: RADIOGRAFIA DE MU?ECA **Obs: derecha Solicitud Proc No Qx: 890380-CONSULTA DE CONTROL O DE SEGUIMIENTO POR ESPECIALISTA EN ORTOPEdia Y TRAUMATOLOGIA

DIAGNOSTICOS DE INGRESO ASIGNADOS

CODIGO	DIAGNOSTICO DE INGRESO	ESTADO	OBSERVACION	USUARIO	FECHA
S623	Fractura de otros huesos metacarpianos			SEBASTIAN HURTADO MUÑOZ	2022-10-14

ESTA HISTORIA AUN NO PRESENTA NOTAS DE OBSERVACIONES SOBRE HC

SEBASTIAN HURTADO MUÑOZ

Dr. Sebastián Hurtado
Ortopedia y Traumatología
R.M. 751440

CLÍNICA COLOMBIAES
Salud para todos
CONSULTA EXTERNA

PROFESIONAL

14/10/2022, 12:41 p.



FABILU S.A.S NIT 900242742
CLINICA COLOMBIA CALI Cra 46 9C 85 CALI, VALLE DEL CAUCA TELEFONO: 3850285 CLINICA
COLOMBIA CALI FAX:

Fecha : 23/12/2022
Identifi: CC 31578252
Cliente : MUNDIAL DE SEGUROS
Profesional: SEBASTIAN HURTADO MUÑOZ
Diagnosticos: S623

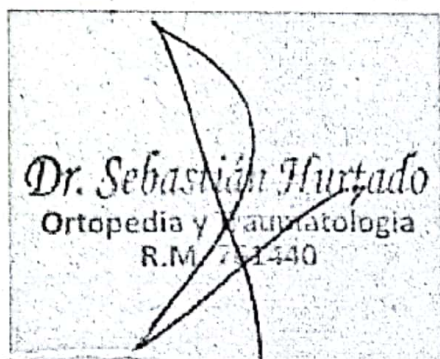
Atendio : 7232 - SEBASTIAN HURTADO MUÑOZ
Paciente: LUZ GASBY QUIDANO QUICENO
Plan : MUNDIAL DE SEGUROS 2022
NIVEL TRIAGE: NO APLICA

Edad : 41 Años Sexo : F HC : CC31578252
Tipo Afiliado: Otros
Especialidad: TRAUMATOLOGO-ORTOPEDISTA

SOLICITUD DE SERVICIOS

6923992 - 890380 - (1) CONSULTA DE CONTROL O DE SEGUIMIENTO POR ESPECIALISTA EN ORTOPEDIA Y TRAUMATOLOGIA

DIAGNOSTICO PRINCIPAL: S623 - Fractura de otros huesos metacarpianos



Nombres y Apellidos del Médico: SEBASTIAN HURTADO MUÑOZ
CC - 14700214 - 761440

CLÍNICA
COLOMBIA ES
Salud para todos
CONSULTA EXTERNA

PLAN TERAPEUTICO

IDENTIFICACIÓN: CC 31578252

PACIENTE: LUZ GASBY QUIDANO QUICENO

EDAD: 41 años

SEXO: F

EVOLUCION	FECHA	RESUMEN DEL PLAN TERAPEUTICO
20059763	23/12/2022 09:39	sebhurmu - SEBASTIAN HURTADO MUÑOZ ESPECIALIDAD: TRAUMATOLOGO-ORTOPEDISTA Solicitud Proc No Qx: 890380-CONSULTA DE CONTROL O DE SEGUIMIENTO POR ESPECIALISTA EN ORTOPEDIA Y TRAUMATOLOGIA

Imprime: SANDRA PATRICIA CUERO DUQUE

Fecha Impresión: 2022-12-23 10:12

 **CLÍNICA
COLOMBIA ES**
Salud para todos
CONSULTA EXTERNA

23/12/2022, 10:03 a

HISTORIA CLINICA

NOMBRE: LUZ GASBY QUIJANO QUICENO	IDENTIFICACION: CC 31578252	HC: 31578252 - CC	EDAD: 41 Años	SEXO: F
FECHA DE NACIMIENTO: 23/9/1981	RESIDENCIA: CALLE 10 24 79	TELEFONO: 3154212335	VALLE DEL CAUCA	CALI
ZONA RESIDENCIAL: Urbana	ESTADO CIVIL: SOLTERO(A)	OCUPACION:		
DIR. TRABAJO:	TEL. TRABAJO:	GRUPO SANGUINEO: -	FACTOR RH:	
FECHA INGRESO: 23/12/2022 - 09:03:09	FECHA EGRESO: 23/12/2022 - 10:02:45	CAMA:		
DEPARTAMENTO: CE1100 - CONSULTA EXTERNA	EN CASO DE ACCIDENTE AVISAR A: TEL.:			
CLIENTE: MUNDIAL DE SEGUROS	PLAN: MUNDIAL DE SEGUROS 2022	TIPO AFILIADO: Otros		
IPS: CALI SUR	DIRECCION: CRA 46 9C 85	TELEFONO IPS:		

FECHA	MOTIVOS DE CONSULTA Y ENFERMEDAD ACTUAL
2022-12-23	<p>10:00 sebhurmu - SEBASTIAN HURTADO MUÑOZ</p> <p>MOTIVO DE CONSULTA : CONTROL CX DE MANO</p> <p>ENFERMEDAD ACTUAL : meses de evolucion pop de osteosintesis de 5to metacarpiano derecho a nivel de la base con clavos kirschner 01-05-2022</p> <p>refiere persiste con parestesias de 4-5 dedo de la mano derecha de características Intermitentes.</p> <p>examen fisico movilidad conservada y completa de la mano y muñeca derecha no presenta deformidades no cambios inflamatorios locales tiene adecuada estabilidad de la articulacion radiocubital distal de la muñeca. signo de wartember y froment negativos relleno capilar ++</p> <p>plan parestesias no asociadas con patologia de base , Intermitente, recuperacion complet de movildaid artula rx deuestra consolidacion completa de fractura doy pautas de alarma y control segun evolucion</p>

EXAMEN FISICO/MENTAL		
USUARIO	FECHA	
SEBASTIAN HURTADO MUÑOZ	2022-12-23	
TIPO SISTEMA	VALORACION	HALLAZGO
Neurologico	NORMAL	PACIENTE SIN DEFICITS NEUROLOGICOS APARENTES
Nervioso Central y Periferico	NORMAL	PACIENTE CON PARES CRANEALES SIN ALTERACIONES FUERZA MUSCULAR 5/5 TONO ADECUADO EN MIEMBROS SUPERIORES E INFERIORES REFLEJOS TENDINOSOS DE RESPUESTA NORMAL NO SE OBSERVAN MOVIMIENTOS INVOLUNTARIOS NO PRESENCIA DE SIGNOS MENINGEOS GLASGOW 15/15.
Organos de los Sentidos	NORMAL	CONJUNTIVAS Y ESCLERAS NORMALES PUPILAS ISOCORICAS REACTIVAS REGULARES FONDO DE OJO NORMAL NARIZ SIN EPISTAXIS NO SECRECIONES LABIOS DIENTES Y ENCIAS NORMALES LENGUA PALADAR Y FARINGE NORMALES PABELLON AURICULAR NORMAL MEMBRANA TIMPANICA NORMAL
CardioVascular	NORMAL	RUIDOS CARDIACOS RITMICOS REGULARES SIN PRESENCIA DE SOPLOS RUIDOS EXTRAÑOS O GALOPES. FOCO AORTICO Y PULMONAR DE BUENA AUSCULTACION SIMILAR. FOCO MITRAL CON LA PRESENCIA DE PMI.
Sintomatico respiratorio: preguntarle si tiene tos y expectoración por más de 15 días	NORMAL	TORAX SIMETRICO DISTENSIBLE SIN PRESENCIA DE DOLOR A LA PALPACION. AL MOMENTO DE LA PERCUSION SE ESCUCHA RESONANTE Y EN LA AUSCULTACION NO SE ESCUCHA LA PRESENCIA DE SIBILANCIAS O ESTERTORES.
GastroIntestinal	NORMAL	SIN PRESENCIA DE MASAS O MEGALIAS
GenitoUrinario	NORMAL	SIN ALTERACIONES
OsteoMuscular	NORMAL	NO SE OBSERVA AUMENTO DE VOLUMEN CAMBIO DE COLORACION O DEFORMIDAD NO EDEMAS ARCOS DE MOVILIDAD ARTICULAR CONSERVADOS.
Esfera Mental	NORMAL	PACIENTE CON ADECUADA ORIENTACION TEMPOROESEPCIAL LUCIDEZ RESPUESTAS ADECUADAS MODULA AFFECTO.
Ginecologico	NORMAL	SIN ALTERACIONES
Cabeza y Cuello	NORMAL	PACIENTE NORMOCEFALICO CON ROSTRO SIMETRICO NO SE OBSERVAN LESIONES O EDEMA MASAS NI DEPRESIONES CABELLO DE PATRON NORMAL SE OBSERVA TRAQUEA CENTRADA TIROIDES DE CONSISTENCIA NORMAL NO SE PALPAN MASAS NO ADENOPATIAS.
Cardiopulmonar	NORMAL	SIN ALTERACIONES
Mamas	NORMAL	SIMETRICAS NO MASAS NO LESIONES NO SECRECIONES.
Abdomen	NORMAL	ABDOMEN SIN CICATRICES SIMETRICO BLANDO DEPRESIBLE RUIDOS PERISTALTICOS NORMALES SIN PRESENCIA DE MASAS O MEGALIAS

Extremidades

Piel y Faneras

Sintomático de Piel (Tiene manchas hiperpigmentadas en la piel que tengan menor sensibilidad al frío o calor)

Sistema Endocrino

General

NORMAL SIMÉTRICAS SIN EDEMAS DE COLORACIÓN NORMAL SIN LESIONES
 NORMAL DE COLORACIÓN NORMAL SIN LESTONES
 NORMAL DE COLORACIÓN NORMAL SIN LESIONES
 NORMAL EN LÍMITES DE NORMALIDAD
 NORMAL

RESULTADOS EXAMENES				
EXAMENES MENSUALES			EXAMENES TRIMESTRALES	
	FECHA	VALOR		FECHA VALOR
Hemoglobina			Albumina	
Hematocrito			Colesterol LDL	
Hemoglobina Glicosilada			Colesterol	
Calcio			Colesterol HDL	
Fosforo			ALT	
Glicemia			AST	
BUN			Triglicéridos	
BUN Post			Creatina	
Potasio				
EXAMENES SEMESTRALES			EXAMENES ANUALES	
	FECHA	VALOR		FECHA VALOR
Ferritina			VIH	
Transferrina			SEROLOGIA	
Hierro				
PTH				
Hbc				
Hbs				
HVC				
AgHbs				

PROCEDIMIENTOS NO QUIRÚRGICOS SOLICITADOS				
TIPO	CARGO	DESCRIPCIÓN	CANTIDAD SOLICITADA	FECHA/HORA EVOLUCIÓN
CONSULTA, MONITORIZACIÓN Y PROCEDIMIENTOS DIAGNÓSTICOS	890380	CONSULTA DE CONTROL O DE SEGUIMIENTO POR ESPECIALISTA EN ORTOPEDIA Y TRAUMATOLOGÍA	1	23/12/2022 - 09:39:11
	Observación			
	Diagnósticos Presuntivos			

ORIGEN DE LA ATENCIÓN	Accidente de tránsito
-----------------------	-----------------------

FINALIDAD DE LA ATENCIÓN	No aplica
--------------------------	-----------

DIAGNÓSTICOS DE EGRESO ASIGNADOS	
CÓDIGO	DIAGNÓSTICO DE EGRESO
5623	Fractura de otros huesos metacarpianos


RESUMEN DEL PLAN TERAPÉUTICO	
FECHA	
2022-12-23	10:02 sebhurmu - SEBASTIAN HURTADO MUÑOZ ESPECIALIDAD: TRAUMATOLOGO-ORTOPEDISTA Solicitud Proc No Qx: 890380-CONSULTA DE CONTROL O DE SEGUIMIENTO POR ESPECIALISTA EN ORTOPEDIA Y TRAUMATOLOGIA

DIAGNÓSTICOS DE INGRESO ASIGNADOS				
CÓDIGO	DIAGNÓSTICO DE INGRESO	ESTADO	OBSERVACIÓN	USUARIO
5623	Fractura de otros huesos metacarpianos			SEBASTIAN HURTADO MUÑOZ
				FECHA
				2022-12-23

ESTA HISTORIA AUN NO PRESENTA NOTAS DE OBSERVACIONES SOBRE HC

SEBASTIAN HURTADO MUÑOZ

23/12/2022, 10:03



PROFESIONAL

CC - 14700214 - T.P 761440

TRAUMATOLOGO-ORTOPEDISTA

Imprimió: SANDRA PATRICIA CUERO DUQUE - scuero

 CLÍNICA
COLOMBIA ES
Salud para todos
CONSULTA EXTERNA

Fecha Impresión : 2022/12/23 - 10:03:11



CLINICA NUEVA DE CALI S.A.S.
CONTROL DE CONSULTA EXTERN

6/23/22 15:45 Pag. 1 de 2

Paciente: LUZ GASBY QUIJANO QUICENO Docto: 31578252 Registro: 1684992

Fecha y Hora Atención: 23/06/2022 15:29:00

Paciente: LUZ GASBY QUIJANO QUICENO

F. Nacimiento: 23/09/1981

Fecha Hospitalización: 23/06/2022

Dirección: CL 10 24 79

Empresa:

Historia Clínica Nro: 31578252

Registro: 1684992

Edad: 40 años 9 meses 0 días

Días Hospitalización: 0 días

Teléfono: 3733508

Plan: COMFENALCO VALLE
CONTRIBUTIVO

CAJA DE COMPENSACION FAMILIAR COMFENALCO DEL VALLE

Diagnosticos

M224 CONDOMALACIA DE LA ROTULA

SUBJETIVO

VALORACION INICAL ORTOPEDIA

ACIDENTE DE TRANSITO MOTO PARILLERA (30 ABRIL)
ATENCION INICIAL CLINICA COLOMBIA , FX DE METACARPIANO REDUCCION CON CLAVOS, ASOCIADO DOLOR DE
RODILLAS, REPORTA DOLOR RESIDUAL EN RODILLA IZQUIERDA.

EXAMEN FISICO

PACIENTE CON MARCHA SIN LIMITACION.
EXTREMIADAS SIMETRICAS: RODILLAS EJE NORMAL, RODILLA DER. BUENA MOVILIDAD, CREPITACION BILATERAL. FROTE
FEMOROPATELAR.

Fecha ultimo parto (dd/mm/aaaa)

X

INTERPRETACION DE PARACLINICOS

RADIOGRAFIA DE RODILLAS: NORMAL

RESULTADOS PRUEBAS RAPIDAS

X

ANALISIS

DOLOR RESODUAL , POSTRAUMATICO, DE RODILLAS, CON AFECTACION ARTICULACION FEMOROPATELAR BILATERAL
PREDOMINIO DE RODILLA IZQ

PLAN

EVITAR GRADAS, EVITAR ESTIRAMIENTO CON RODILLAS EXTENDIDAS.
NUEVA CITA CONTROL CON RADIOGRAFIA DE ROTULA.

BIOSEGURIDAD COVID-19

La atención brindada al usuario cumple con los lineamientos de bioseguridad dados por el Ministerio de Salud en cuanto a
uso adecuado de elementos de protección personal, lavado de manos y medidas de higiene en general con el fin de evitar el
contagio del nuevo coronavirus covid-19

CLINICA NUEVA DE CALI S.A.S.
CONTROL DE CONSULTA EXTERNA

15:45 Pag. 2 de 2

LUZ GASBY QUIJANO QUICENO Docto: 31578252 Registro: 1684992

CONCEPTO	(ORDEN EXTERNA)
CONCEPTO	Servicio
HONORARIOS MEDICOS	CONSULTA DE CONTROL O DE SEGUIMIENTO POR ESPECIALISTA EN ORTOPEDIA Y TRAUMATOLOGÍA
MAGENOLOGIA	CONTROL EN 2 MESES
Discapacidad	RADIOGRAFIA TANGENCIAL DE ROTULA
Conducta	FLEXION 30, 60, 90 GRADOS. BILATERAL.
Estado a la Salida	Sin discapacidad
	En Consulta
	Vivo

Recalde M J

JIMMY RECALDE MORILLO
Especialidad: ORTOPEDIA Y TRAUMATOLOGIA
Registro Profesional: 01993-86

Recalde M J

Medico Tratante: JIMMY RECALDE MORILLO
Especialidad: ORTOPEDIA Y TRAUMATOLOGIA
Registro Profesional: 01993-86

Fecha Impresión: 23/06/2022 15:45:36 Impreso por: JIMMY RECALDE MORILLO



Libertad y Orden

REPÚBLICA DE COLOMBIA

MINISTERIO DE TRANSPORTE



LICENCIA DE TRÁNSITO No.

10027952676

PLACA

POK45D

MARCA

KYMCO

LÍNEA

AGILITY XTREME 125

MODELO

2014

CILINDRADA CC

124

COLOR

NEGRO MATE

SERVICIO

PARTICULAR

CLASE DE VEHÍCULO

MOTOCICLETA

TIPO CARROCERÍA

SIN CARROCERÍA

COMBUSTIBLE

GASOLINA

CAPACIDAD Kg/PSJ

2

NÚMERO DE MOTOR

KN25SY1011516

REG

N

VIN

9FLU62014ECC83529

NÚMERO DE SERIE

9FLU62014ECC83529

REG

N

NÚMERO DE CHASIS

9FLU62014ECC83529

REG

N

PROPIETARIO: APELLIDO(S) Y NOMBRE(S)

SAUCEDO RODRIGUEZ ANDRES MAURICIO

IDENTIFICACIÓN

C.C. 94532253

RESTRICCIÓN MOVILIDAD	BLINDAJE *****	POTENCIA HP 9
DECLARACIÓN DE IMPORTACIÓN 902014000048474	VE 1	FECHA IMPORT. 21/03/2014
LIMITACIÓN A LA PROPIEDAD *****	PUERTAS 0	
FECHA MATRÍCULA 06/10/2014	FECHA EXP. LIC. TTD. 14/12/2022	FECHA VENCIMIENTO *****
ORGANISMO DE TRÁNSITO STRIA TTOYTTE PALMIRA		
		
LT06004852193		


A QUIEN PUEDA INTERESAR

ASUNTO: CERTIFICACIÓN DE INGRESOS

El suscrito contador público, Certifica que el señor **ANDRES MAURICIO SAUCEDO RODRIGUEZ** identificado con cedula de ciudadanía número **94.532.253** de la ciudad de Cali (Valle del Cauca), tiene ingresos promedio mensual de **UN MILLÓN OCHOCIENTOS MIL PESOS M/CT** (\$1.800.000), proveniente de la Actividad económica CIIU 8553 Enseñanza Cultural, en su establecimiento de comercio, bajo el nombre de EL TALLER DEL OCIO ubicado en la Calle 10 # 24-79 Brr Colseguros.

Certificación que se expide en la ciudad de Santiago de Cali, a los 12 días del mes de julio del año 2023.

Cordialmente,


LUZ ANGELA QUICENO VILLADA
CONTADOR PÚBLICO
CC 31.577.355 CALI
TP 295889-T


A QUIEN PUEDA INTERESAR

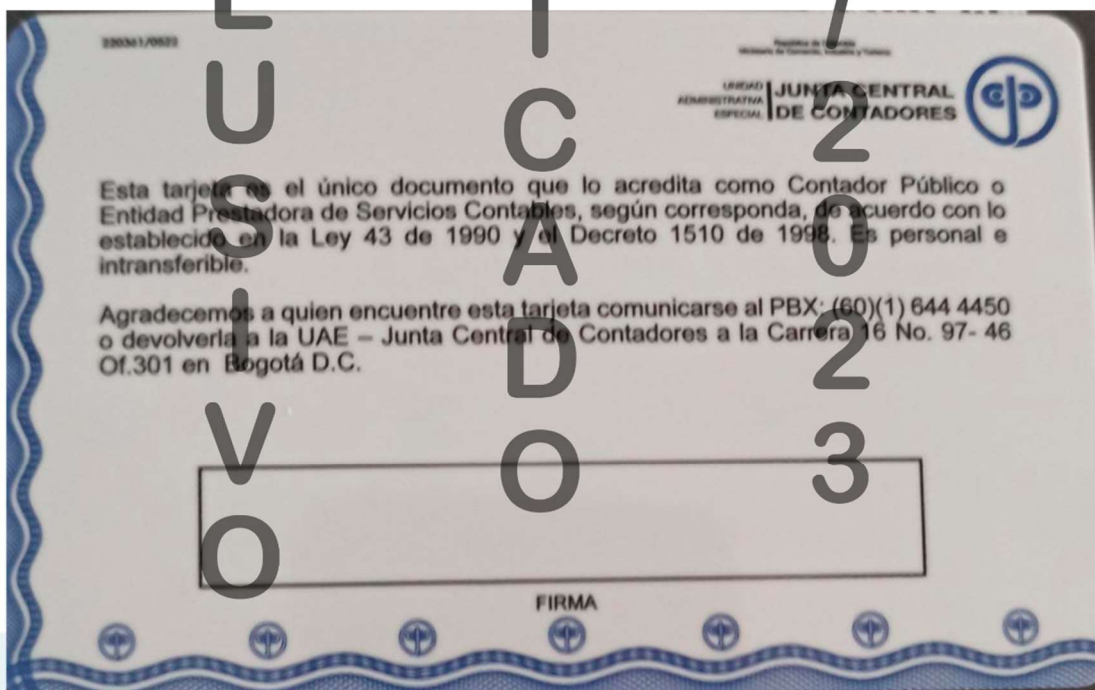
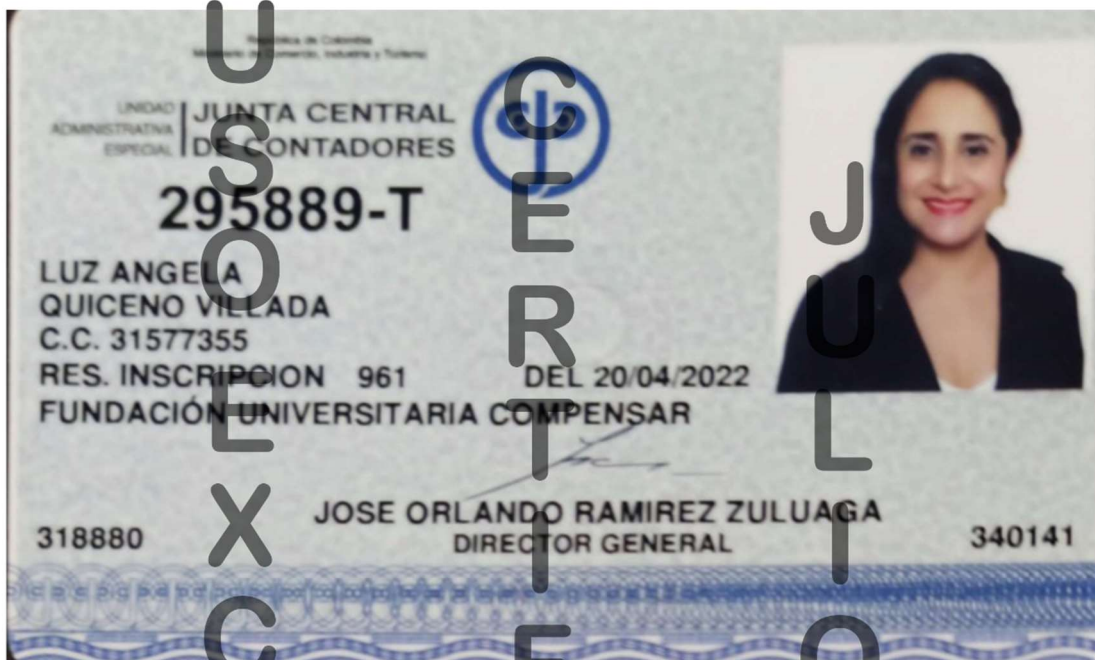ASUNTO: CERTIFICACIÓN DE INGRESOS

El suscrito contador público, certifica que la señora **LUZ GASBY QUIJANO QUICENO** identificada con **CC 31.578.252**, con domicilio en la ciudad de Cali, tiene ingresos promedio mensual de UN MILLÓN DE PESOS M/CT (\$ 1.000.000), proveniente de actividades relacionadas a la enseñanza y fabricación de manualidades, tales como pintura, porcelanicron y afines, ubicada en la siguiente dirección: Calle 10 # 24-79, barrio Colseguros.

Certificación que se expide en la ciudad de Cali, a los 12 días del mes de julio del año 2023.

Cordialmente


LUZ ANGELA QUICENO VILLADA
CONTADOR PÚBLICO
CC 31.577.355 CALI
TP 295889-T












2. Concepto 02 Actualización

4. Número de formulario

14890125435



(415)7707212489984(8020) 000001489012543 5

5. Número de Identificación Tributaria (NIT)

6. DV

12. Dirección seccional

14. Buzón electrónico

9 4 5 3 2 2 5 3

1

Impuestos de Cali

5

IDENTIFICACIÓN

24. Tipo de contribuyente

25. Tipo de documento

26. Número de Identificación

27. Fecha expedición

Persona natural o sucesión ilíquida

2

Cédula de Ciudadanía

1 3

9 4 5 3 2 2 5 3

1 9 9 7, 0 6, 1 3

Lugar de expedición

28. País

29. Departamento

30. Ciudad/Municipio

COLOMBIA

1 6 9

Valle del Cauca

7 6

Cali

0 0 1

31. Primer apellido

32. Segundo apellido

33. Primer nombre

34. Otros nombres

SAUCEDO

RODRIGUEZ

ANDRES

MAURICIO

35. Razón social

36. Nombre comercial

37. Sigla

UBICACIÓN

38. País

39. Departamento

40. Ciudad/Municipio

COLOMBIA

1 6 9

Valle del Cauca

7 6

Cali

0 0 1

41. Dirección principal

CL 10 24 79 BRR COLSEGUROS

42. Correo electrónico

migo_mima@hotmail.com

43. Código postal

7 6 0 0 4 2

44. Teléfono 1

6 0 2 3 7 3 3 5 0 8

45. Teléfono 2

3 0 1 4 5 1 6 0 6 6

CLASIFICACIÓN

Actividad económica

Ocupación

Actividad principal

Actividad secundaria

Otras actividades

46. Código

47. Fecha inicio actividad

48. Código

49. Fecha inicio actividad

50. Código

1

2

51. Código

52. Número
establecimientos

8 5 5 3

2 0 1 1, 0 6, 0 1

7 9 9 0

2 0 0 4, 0 2, 0 1

9 3 2 9

Responsabilidades, Calidades y Atributos

1	2	3	4	5	6	7	8	9	10	11	12	13	14	15	16	17	18	19	20	21	22	23	24	25	26
53. Código	4	9																							

49 - No responsable de IVA

DOCUMENTO SIN VALOR

DOCUMENTO SIN VALOR

DOCUMENTO SIN VALOR

DOCUMENTO SIN VALOR

DOCUMENTO SIN VALOR

DOCUMENTO SIN VALOR

DOCUMENTO SIN VALOR

DOCUMENTO SIN VALOR

DOCUMENTO SIN VALOR

DOCUMENTO SIN VALOR

DOCUMENTO SIN VALOR

DOCUMENTO SIN VALOR

DOCUMENTO SIN VALOR

DOCUMENTO SIN VALOR

DOCUMENTO SIN VALOR

DOCUMENTO SIN VALOR

DOCUMENTO SIN VALOR

DOCUMENTO SIN VALOR

DOCUMENTO SIN VALOR

DOCUMENTO SIN VALOR

DOCUMENTO SIN VALOR

DOCUMENTO SIN VALOR

DOCUMENTO SIN VALOR

DOCUMENTO SIN VALOR

DOCUMENTO SIN VALOR

DOCUMENTO SIN VALOR

DOCUMENTO SIN VALOR

DOCUMENTO SIN VALOR

DOCUMENTO SIN VALOR

DOCUMENTO SIN VALOR

DOCUMENTO SIN VALOR

DOCUMENTO SIN VALOR

DOCUMENTO SIN VALOR

DOCUMENTO SIN VALOR

DOCUMENTO SIN VALOR

DOCUMENTO SIN VALOR

DOCUMENTO SIN VALOR

DOCUMENTO SIN VALOR

DOCUMENTO SIN VALOR

DOCUMENTO SIN VALOR

DOCUMENTO SIN VALOR

DOCUMENTO SIN VALOR

DOCUMENTO SIN VALOR

DOCUMENTO SIN VALOR

DOCUMENTO SIN VALOR

DOCUMENTO SIN VALOR

DOCUMENTO SIN VALOR

DOCUMENTO SIN VALOR

DOCUMENTO SIN VALOR

DOCUMENTO SIN VALOR

DOCUMENTO SIN VALOR

DOCUMENTO SIN VALOR

DOCUMENTO SIN VALOR

DOCUMENTO SIN VALOR

DOCUMENTO SIN VALOR

DOCUMENTO SIN VALOR

DOCUMENTO SIN VALOR

DOCUMENTO SIN VALOR

DOCUMENTO SIN VALOR

DOCUMENTO SIN VALOR

DOCUMENTO SIN VALOR

DOCUMENTO SIN VALOR

DOCUMENTO SIN VALOR

DOCUMENTO SIN VALOR

DOCUMENTO SIN VALOR

DOCUMENTO SIN VALOR

DOCUMENTO SIN VALOR

DOCUMENTO SIN VALOR

DOCUMENTO SIN VALOR

DOCUMENTO SIN VALOR

DOCUMENTO SIN VALOR

DOCUMENTO SIN VALOR

DOCUMENTO SIN VALOR

DOCUMENTO SIN VALOR

DOCUMENTO SIN VALOR

DOCUMENTO SIN VALOR

DOCUMENTO SIN VALOR

DOCUMENTO SIN VALOR

DOCUMENTO SIN VALOR

DOCUMENTO SIN VALOR

DOCUMENTO SIN VALOR

DOCUMENTO SIN VALOR

DOCUMENTO SIN VALOR

DOCUMENTO SIN VALOR

DOCUMENTO SIN VALOR

DOCUMENTO SIN VALOR

DOCUMENTO SIN VALOR

DOCUMENTO SIN VALOR

DOCUMENTO SIN VALOR

DOCUMENTO SIN VALOR

DOCUMENTO SIN VALOR

DOCUMENTO SIN VALOR

DOCUMENTO SIN VALOR

DOCUMENTO SIN VALOR

DOCUMENTO SIN VALOR

DOCUMENTO SIN VALOR

DOCUMENTO SIN VALOR

DOCUMENTO SIN VALOR

DOCUMENTO SIN VALOR

DOCUMENTO SIN VALOR

DOCUMENTO SIN VALOR

DOCUMENTO SIN VALOR

DOCUMENTO SIN VALOR

DOCUMENTO SIN VALOR

DOCUMENTO SIN VALOR

DOCUMENTO SIN VALOR

DOCUMENTO SIN VALOR

DOCUMENTO SIN VALOR

DOCUMENTO SIN VALOR

DOCUMENTO SIN VALOR

DOCUMENTO SIN VALOR

DOCUMENTO SIN VALOR

DOCUMENTO SIN VALOR

DOCUMENTO SIN VALOR

DOCUMENTO SIN VALOR

DOCUMENTO SIN VALOR

DOCUMENTO SIN VALOR

DOCUMENTO SIN VALOR

DOCUMENTO SIN VALOR

DOCUMENTO SIN VALOR

DOCUMENTO SIN VALOR

DOCUMENTO SIN VALOR

DOCUMENTO SIN VALOR

DOCUMENTO SIN VALOR

DOCUMENTO SIN VALOR

DOCUMENTO SIN VALOR

DOCUMENTO SIN VALOR

DOCUMENTO SIN VALOR

DOCUMENTO SIN VALOR

DOCUMENTO SIN VALOR

DOCUMENTO SIN VALOR

DOCUMENTO SIN VALOR

DOCUMENTO SIN VALOR

DOCUMENTO SIN VALOR

DOCUMENTO SIN VALOR

DOCUMENTO SIN VALOR

DOCUMENTO SIN VALOR

DOCUMENTO SIN VALOR

DOCUMENTO SIN VALOR

DOCUMENTO SIN VALOR

DOCUMENTO SIN VALOR

DOCUMENTO SIN VALOR

DOCUMENTO SIN VALOR

DOCUMENTO SIN VALOR

DOCUMENTO SIN VALOR

DOCUMENTO SIN VALOR

DOCUMENTO SIN VALOR

DOCUMENTO SIN VALOR

DOCUMENTO SIN VALOR

DOCUMENTO SIN VALOR

DOCUMENTO SIN VALOR

DOCUMENTO SIN VALOR

DOCUMENTO SIN VALOR

DOCUMENTO SIN VALOR

DOCUMENTO SIN VALOR

DOCUMENTO SIN VALOR

DOCUMENTO SIN VALOR

DOCUMENTO SIN VALOR

DOCUMENTO SIN VALOR

DOCUMENTO SIN VALOR

DOCUMENTO SIN VALOR

DOCUMENTO SIN VALOR

DOCUMENTO SIN VALOR

DOCUMENTO SIN VALOR

DOCUMENTO SIN VALOR

DOCUMENTO SIN VALOR

DOCUMENTO SIN VALOR

DOCUMENTO SIN VALOR

DOCUMENTO SIN VALOR

DOCUMENTO SIN VALOR

DOCUMENTO SIN VALOR

DOCUMENTO SIN VALOR

DOCUMENTO SIN VALOR

DOCUMENTO SIN VALOR

DOCUMENTO SIN VALOR

DOCUMENTO SIN VALOR

DOCUMENTO SIN VALOR

DOCUMENTO SIN VALOR

DOCUMENTO SIN VALOR

DOCUMENTO SIN VALOR

DOCUMENTO SIN VALOR

DOCUMENTO SIN VALOR

DOCUMENTO SIN VALOR

DOCUMENTO SIN VALOR

DOCUMENTO SIN VALOR

DOCUMENTO SIN VALOR

DOCUMENTO SIN VALOR

DOCUMENTO SIN VALOR

DOCUMENTO SIN VALOR

DOCUMENTO SIN VALOR

DOCUMENTO SIN VALOR

DOCUMENTO SIN VALOR

DOCUMENTO SIN VALOR

DOCUMENTO SIN VALOR

DOCUMENTO SIN VALOR

DOCUMENTO SIN VALOR

DOCUMENTO SIN VALOR

DOCUMENTO SIN VALOR

DOCUMENTO SIN VALOR

DOCUMENTO SIN VALOR

DOCUMENTO SIN VALOR

DOCUMENTO SIN VALOR

DOCUMENTO SIN VALOR

DOCUMENTO SIN VALOR

DOCUMENTO SIN VALOR

DOCUMENTO SIN VALOR

DOCUMENTO SIN VALOR

DOCUMENTO SIN VALOR

DOCUMENTO SIN VALOR

DOCUMENTO SIN VALOR

DOCUMENTO SIN VALOR

DOCUMENTO SIN VALOR

DOCUMENTO SIN VALOR

DOCUMENTO SIN VALOR

DOCUMENTO SIN VALOR

DOCUMENTO SIN VALOR

DOCUMENTO SIN VALOR

DOCUMENTO SIN VALOR

DOCUMENTO SIN VALOR

DOCUMENTO SIN VALOR

DOCUMENTO SIN VALOR

DOCUMENTO SIN VALOR

DOCUMENTO SIN VALOR

DOCUMENTO SIN VALOR

DOCUMENTO SIN VALOR

DOCUMENTO SIN VALOR

DOCUMENTO SIN VALOR

DOCUMENTO SIN VALOR

DOCUMENTO SIN VALOR

DOCUMENTO SIN VALOR

DOCUMENTO SIN VALOR

DOCUMENTO SIN VALOR

DOCUMENTO SIN VALOR

DOCUMENTO SIN VALOR

DOCUMENTO SIN VALOR

DOCUMENTO SIN VALOR

DOCUMENTO SIN VALOR

DOCUMENTO SIN VALOR

DOCUMENTO SIN VALOR

DOCUMENTO SIN VALOR

DOCUMENTO SIN VALOR

DOCUMENTO SIN VALOR

DOCUMENTO SIN VALOR

DOCUMENTO SIN VALOR

DOCUMENTO SIN VALOR

DOCUMENTO SIN VALOR

DOCUMENTO SIN VALOR

DOCUMENTO SIN VALOR

DOCUMENTO SIN VALOR

DOCUMENTO SIN VALOR

DOCUMENTO SIN VALOR

DOCUMENTO SIN VALOR

DOCUMENTO SIN VALOR

REPUBLICA DE COLOMBIA
IDENTIFICACION PERSONAL
CEDULA DE CIUDADANIA

NUMERO **1.020.825.491**

MUÑOZ VILLAMIZAR
APELLIDOS

SANTIAGO
NOMBRES

Santiago Muñoz Villamizar
FIRMA



FECHA DE NACIMIENTO **25-ABR-1997**

CUCUTA
(NORTE DE SANTANDER)

LUGAR DE NACIMIENTO

1.79 **O+** **M**
ESTATURA G.S. RH SEXO

13-MAY-2015 BOGOTA D.C.
FECHA Y LUGAR DE EXPEDICION

Carlos Ariel Sánchez Torres
REGISTRADOR NACIONAL
CARLOS ARIEL SÁNCHEZ TORRES



P-1500150-00716205-M-1020825491-20150619 0044527455A 1 42148930

NACIONAL DEL ESTADO CIVIL

REPUBLICA DE COLOMBIA
RAMA JUDICIAL

Consejo Superior de la Judicatura

CONSEJO SUPERIOR DE LA JUDICATURA
TARJETA PROFESIONAL DE ABOGADO

NOMBRES: **SANTIAGO**

APellidos: **MUÑOZ VILLAMIZAR**

Santiago Muñoz Villamizar

PRESIDENTE CONSEJO
SUPERIOR DE LA JUDICATURA
GLORIA STELLA LÓPEZ JARAMILLO

Gloria Stella López Jaramillo

UNIVERSIDAD
DE LA SABANA


FECHA DE GRADO
24/11/2020

CONSEJO SECCIONAL
BOGOTA

CEDULA
1020825491

FECHA DE EXPEDICION
05/04/2021

TARJETA N°
357156



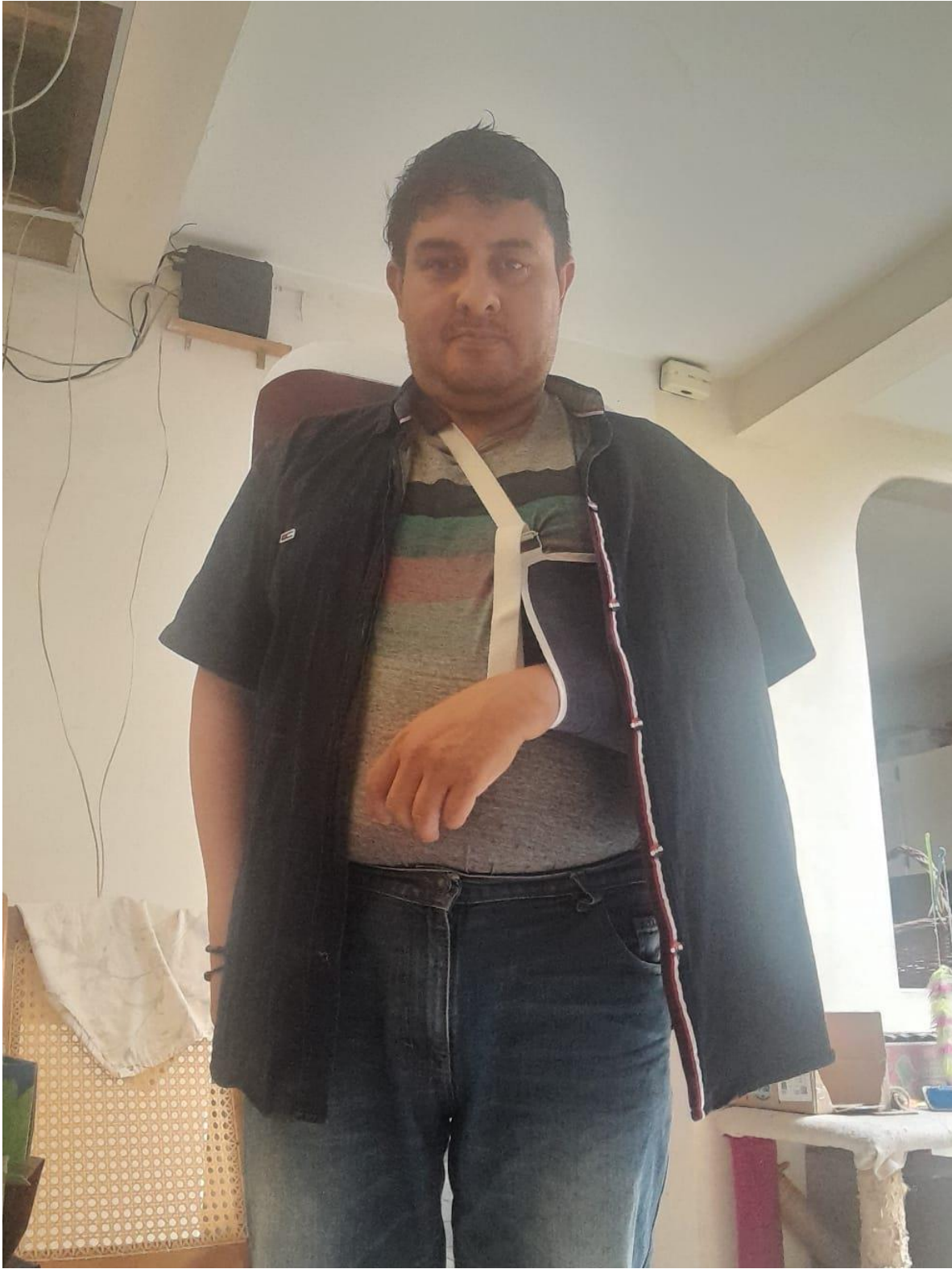

















Andres Mauricio



Andres Mauricio



Hace un momento ·



Red de Monitores Culturale...



Color, pasión y creación: elementos qu... más



original

Rec



Me gusta



Comentar



Compartir



Andres Mauricio

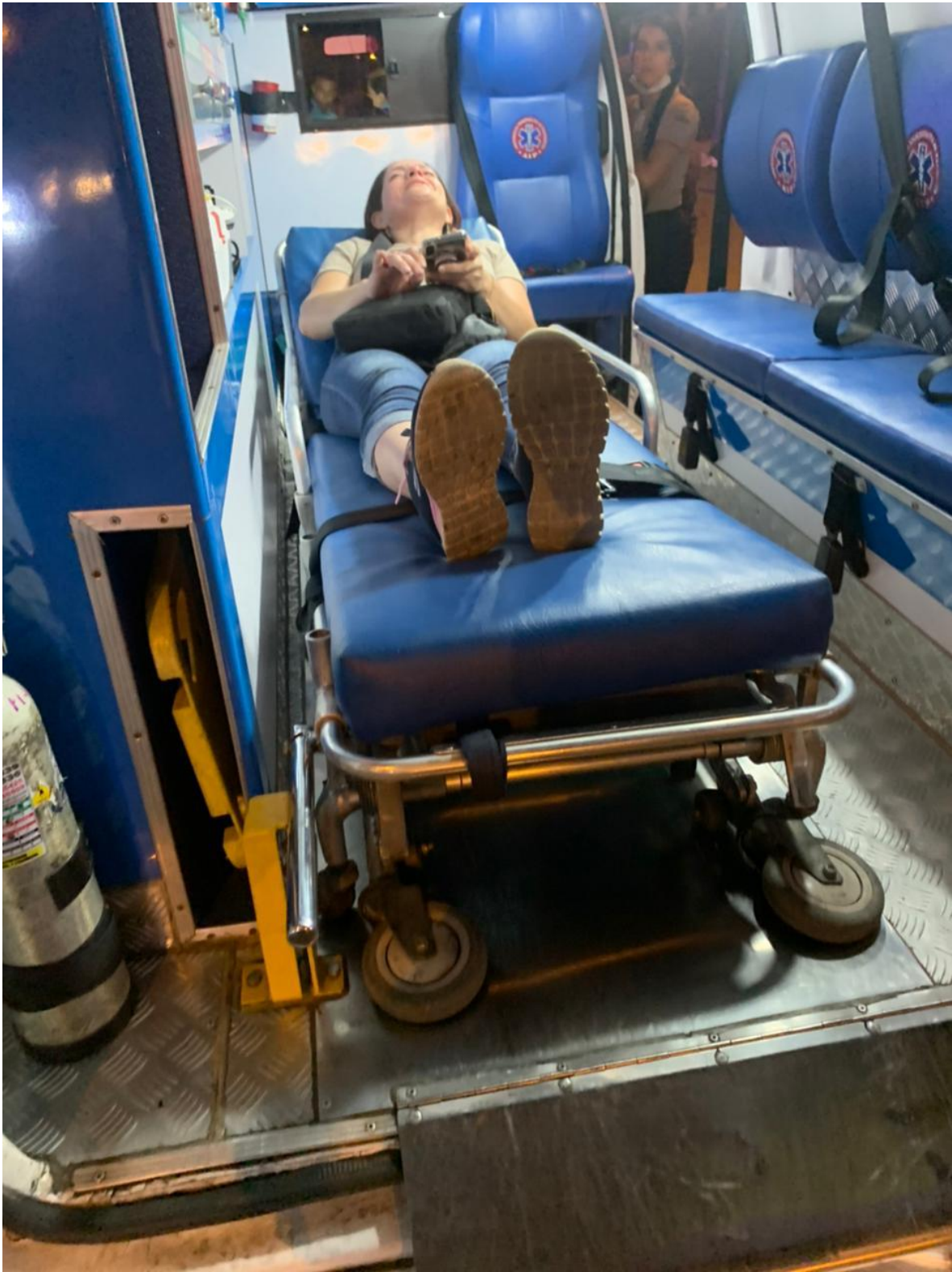


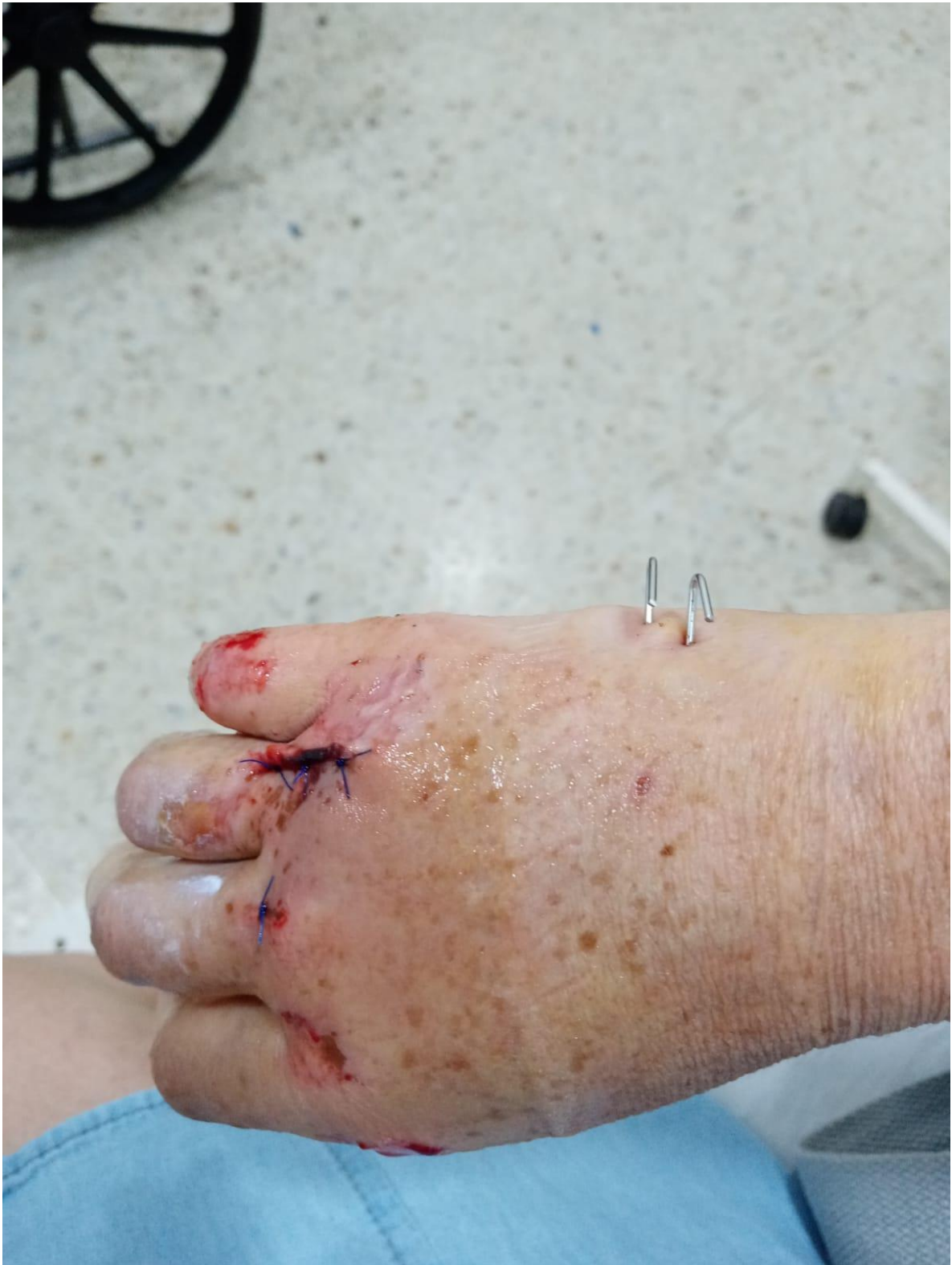


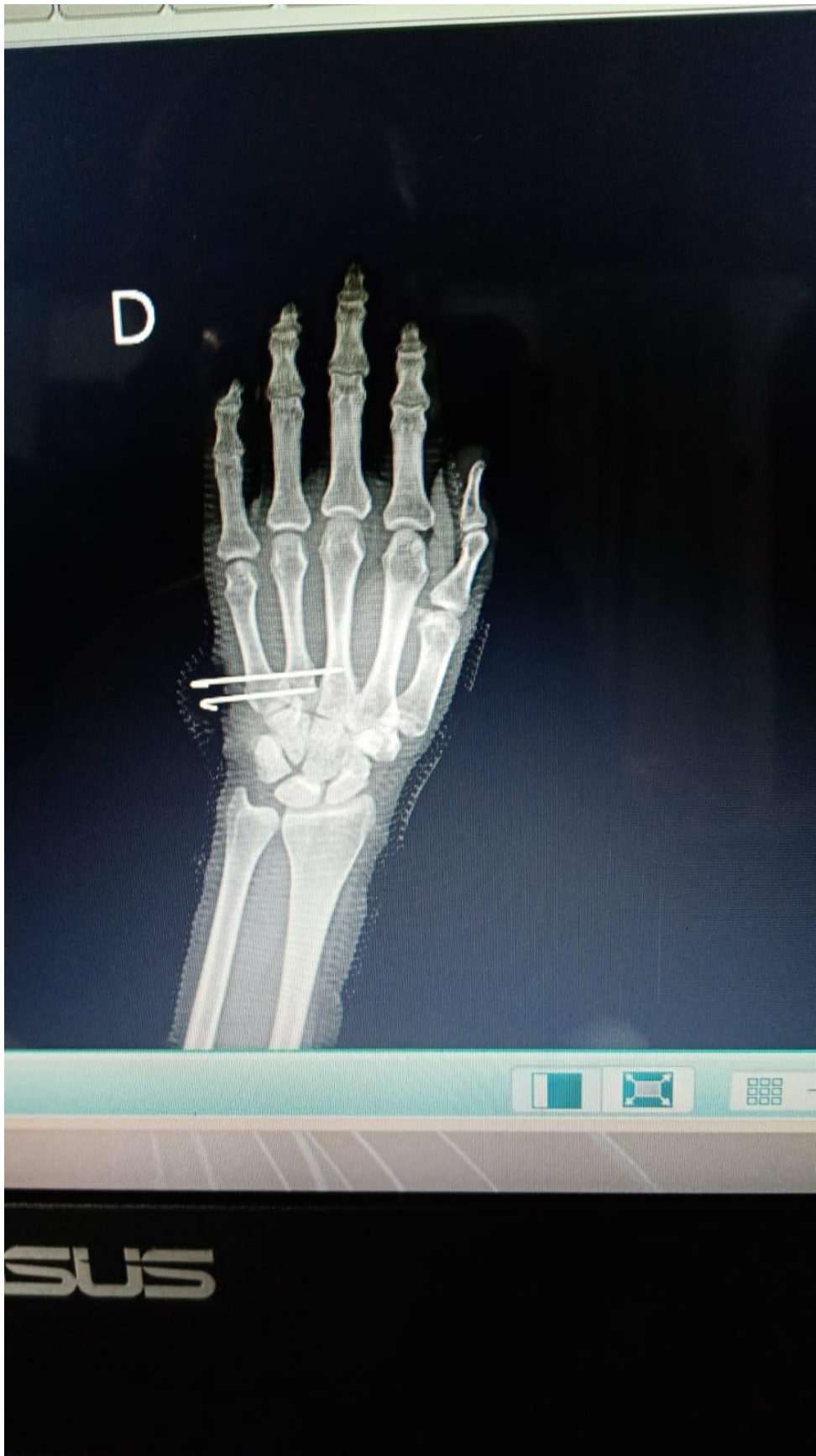


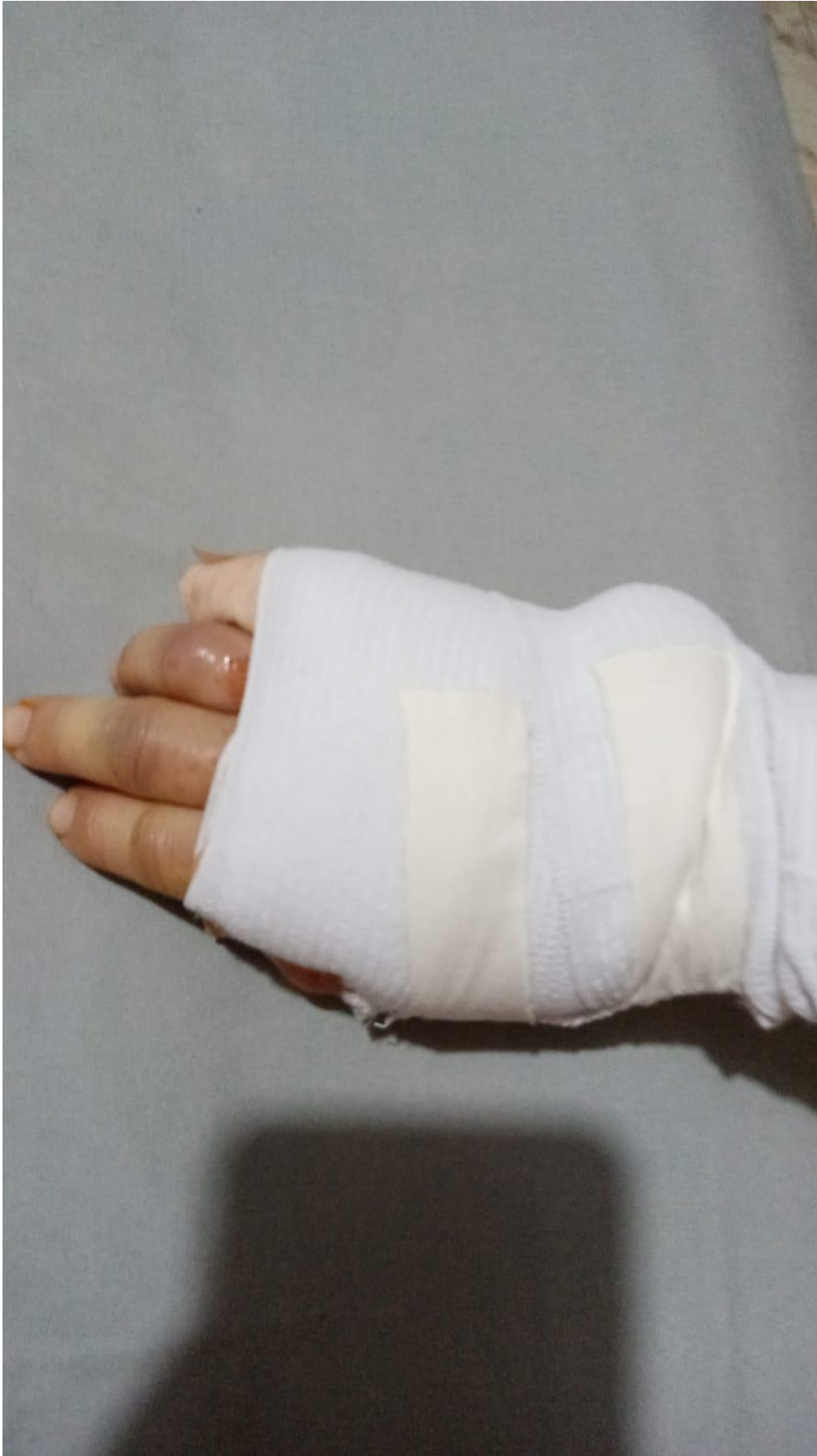


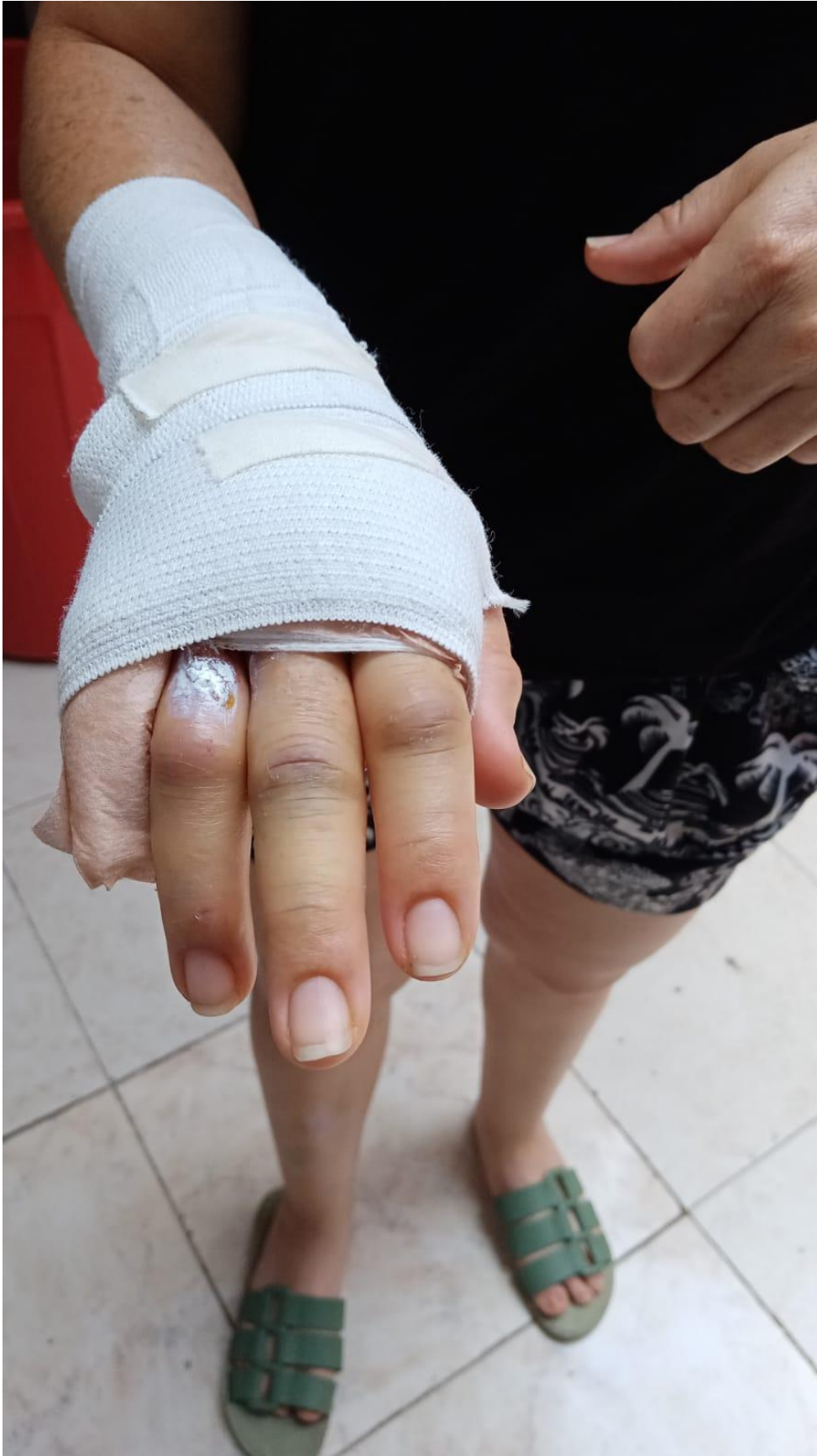


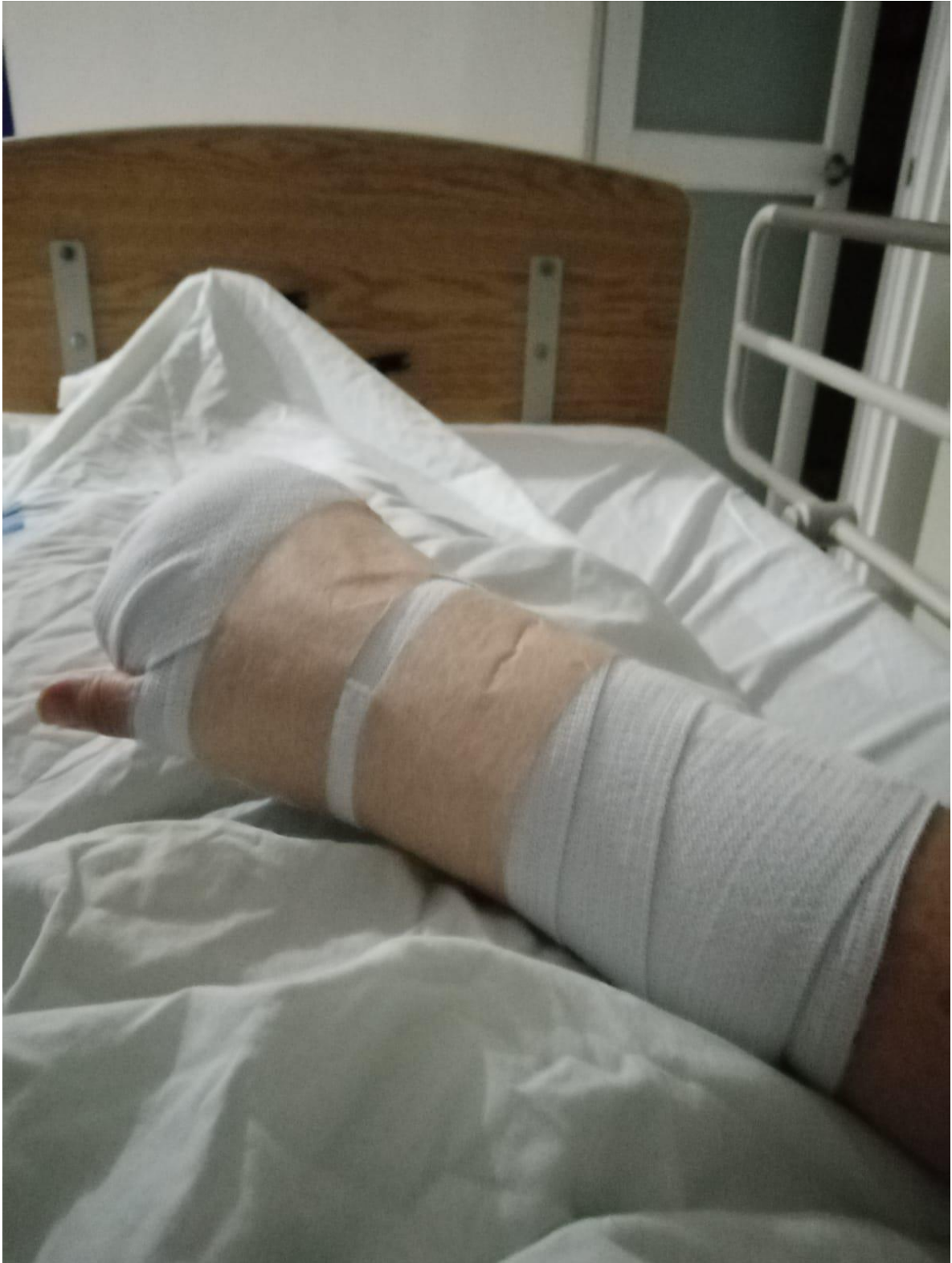


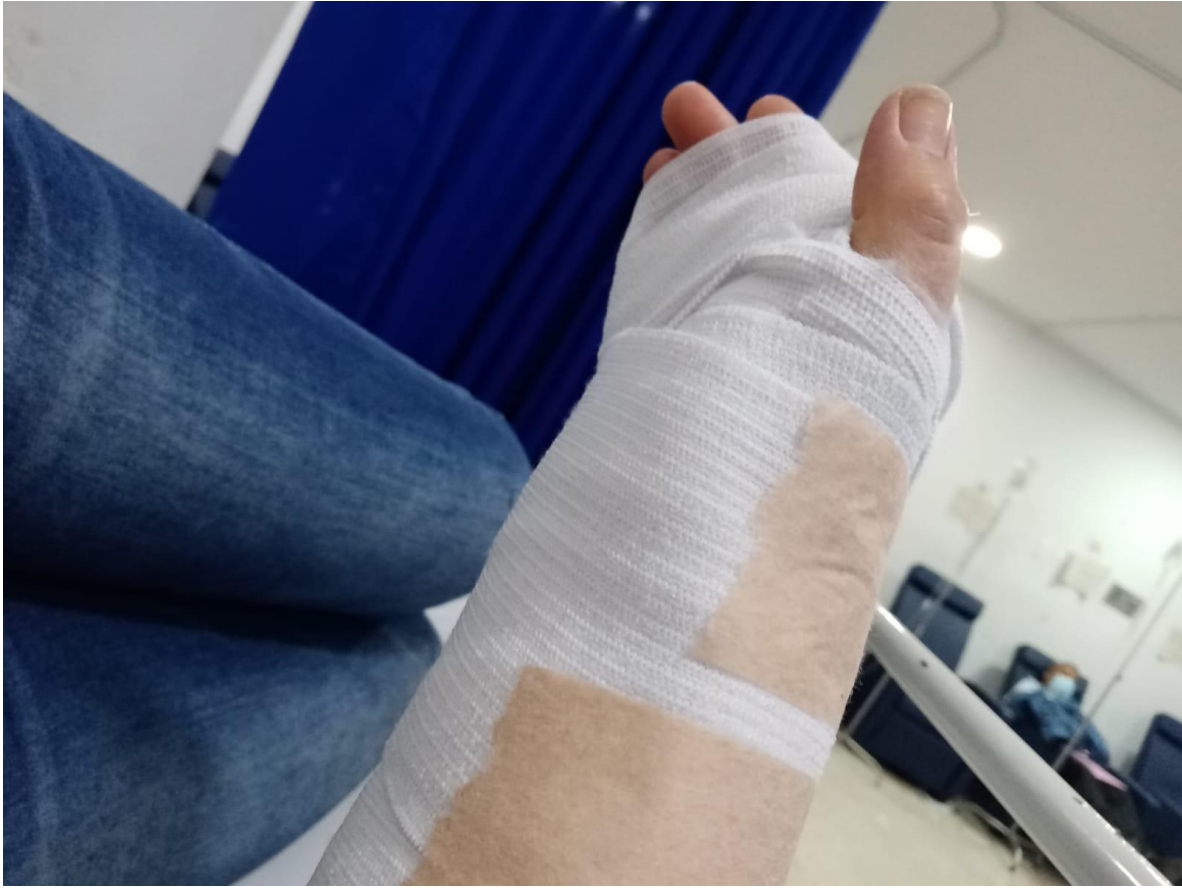






	FORMATO: CONSTANCIAS DE TRÁMITE CONCILIATORIO EXTRAJUDICIAL ADMINISTRATIVO PROCESO: INTERVENCIÓN	Versión	4
		Fecha	12/12/2023
		Código	IN-F-20

CONCILIACIÓN EXTRAJUDICIAL PROCURADURÍA 166 JUDICIAL II PARA ASUNTOS ADMINISTRATIVOS Radicación E- 2024 - 280174 Interno 2024 - 080 Fecha de Radicación: 30 - abril - 2024 Fecha de Reparto: 30 de abril de 2024	
Convocante(s):	ANDRES MAURICIO SAUCEDO RODRIGUEZ y otros
Convocada(s):	DISTRITO DE SANTIAGO DE CALI – EMPRESAS MUNICIPALES DE CALI EMCALI EICE
Medio de Control:	REPARACION DIRECTA


En los términos del artículo 105 de la Ley 2220 de 2022¹, el Procurador 166 Judicial II para Asuntos Administrativos expide la siguiente:

CONSTANCIA No. 082


1. Mediante apoderado, el(la) convocante ANDRES MAURICIO SAUCEDO RODRIGUEZ en nombre propio y en representación de DANNA GABRIELA SAUCEDO QUIJANO y JUAN MIGUEL SAUCEDO QUIJANO; y LUZ GASBY QUICENO QUIJANO presentó solicitud de conciliación extrajudicial el día 30 de abril de 2024, convocando a DISTRITO DE SANTIAGO DE CALI – EMPRESAS MUNICIPALES DE CALI EMCALI EICE.

2. Las pretensiones de la solicitud fueron las siguientes: *“PRIMERA: Que se declare ALCALDÍA DE SANTIAGO DE CALI, SECRETARÍA DE MOVILIDAD DE LA ALCALDÍA DE SANTIAGO DE CALI, SECRETARÍA DE INFRAESTRUCTURA DE LA ALCALDÍA DE SANTIAGO DE CALI, DEPARTAMENTO ADMINISTRATIVO DE PLANEACIÓN DE LA ALCALDÍA DE SANTIAGO DE CALI, EMPRESAS MUNICIPALES DE CALI E.I.C.E. E.S.P., que son administrativa, extracontractual y patrimonialmente responsables de los perjuicios materiales, perjuicios morales y daño a la salud, causados al señor ANDRES MAURICIO SAUCEDO RODRIGUEZ (conductor) como víctima directa, a la señora LUZ GASBY QUIJANO QUICENO (pasajero) como víctima directa, a la menor DANNA GABRIELA SAUCEDO QUIJANO (hija) como víctima indirecta y el menor JUAN MIGUEL SAUCEDO QUIJANO (hijo), producto de las lesiones ocasionadas en accidente de tránsito el día 30 de abril de 2022 en la vía pública CALLE 10 # 31-105 Comuna 10, de Santiago de Cali,*

¹ARTÍCULO 105. *Constancia de agotamiento del requisito de procedibilidad de la conciliación extrajudicial.* El agente del Ministerio Público expedirá el documento que acredita ante la autoridad judicial que, efectivamente, el trámite de conciliación extrajudicial se surtió para efectos de la presentación de la demanda, cuando a ello hubiere lugar. En la constancia se indicará la fecha de presentación de la solicitud, la fecha en que se celebró la audiencia, y se expresará sucintamente el asunto objeto de conciliación. (...)

	FORMATO: CONSTANCIAS DE TRÁMITE CONCILIATORIO EXTRAJUDICIAL ADMINISTRATIVO PROCESO: INTERVENCIÓN	Versión	4
		Fecha	12/12/2023
		Código	IN-F-20

imputable a los convocados por la falla del servicio materializada en la omisión de no efectuar control, adecuación y/o señalización preventiva de la vía pública, reparar, arreglar, construir y llevar a cabo labores de manutención de la vía, por medio de las cuales se debía señalar huecos en la vía y por consiguiente, proporcionar el arreglo para una vía arteria como lo es la CALLE 10 # 31-105 Comuna 10, de Santiago de Cali, ubicada en el municipio de Santiago de Cali. SEGUNDA: Se condene a la ALCALDÍA DE SANTIAGO DE CALI, SECRETARÍA DE MOVILIDAD DE LA ALCALDÍA DE SANTIAGO DE CALI, SECRETARÍA DE INFRAESTRUCTURA DE LA ALCALDÍA DE SANTIAGO DE CALI, DEPARTAMENTO ADMINISTRATIVO DE PLANEACIÓN DE LA ALCALDÍA DE SANTIAGO DE CALI, EMPRESAS MUNICIPALES DE CALI E.I.C.E. E.S.P., a pagar como responsables del daño ocasionado, la siguiente suma de dinero: • Por PERJUICIOS MORALES a ANDRES MAURICIO SAUCEDO RODRIGUEZ en su condición de víctima directa, la suma equivalente a CINCUENTA (50) SMLMV. • Por PERJUICIOS MORALES a LUZ GASBY QUIJANO QUICENO en su condición de víctima directa, la suma equivalente a CINCUENTA (50) SMLMV. • Por PERJUICIOS MORALES a DANNA GABRIELA SAUCEDO QUIJANO (hija) como víctima indirecta, la suma equivalente a CINCUENTA (50) SMLMV. • Por PERJUICIOS MORALES a JUAN MIGUEL SAUCEDO QUIJANO (hijo) como víctima indirecta, la suma equivalente a CINCUENTA (50) SMLMV. • Por DAÑO A LA SALUD al señor ANDRES MAURICIO SAUCEDO RODRIGUEZ, la suma equivalente a CINCUENTA (50) SMLMV respecto a la esfera objetiva y subjetiva. • Por DAÑO A LA SALUD a la señora LUZ GASBY QUIJANO QUICENO, la suma equivalente a CINCUENTA (50) SMLMV respecto a la esfera objetiva y subjetiva. • Por concepto de Perjuicios Materiales en la modalidad de LUCRO CESANTE CONSOLIDADO en ejercicio de la acción personal, a favor del convocante ANDRES MAURICIO SUCENO RODRIGUEZ (conductor) victima directa, la suma de VEINTICUATRO MILLONES CIENTO VENTIOCHO MIL SEICIENTOS CINCUENTA MIL CON TREINTA Y TRES PESOS (\$ 24.128.650,33), o lo que resulte probado, tomando como ingreso mensual DOS MILLONES SEICIENTOS CUARENTA Y DOS MIL QUINIENTOS SESENTA Y CINCO CON ONCE PESOS (\$2.642.565,11) mas el 25% de prestaciones sociales del señor ANDRES MAURICIO SUCENO RODRIGUEZ, es decir tomando como ingreso la suma de TRES MILLONES TRECIENTOS TRES MIL DOCIENTOS SEIS CON TREINTA Y NUEVE PESOS COLOMBIANOS (\$ 3.303.206,39 COP) • Por concepto de Prejuicios Materiales en la modalidad de LUCRO CESANTE FUTURO en ejercicio de la acción personal, a favor del convocante ANDRES MAURICIO SUCENO RODRIGUEZ (conductor) victima directa, la suma de CIENTO OCHENTA Y CUATRO MILLONES SETECIENTOS NOVENTA Y CINCO MIL SETENTA Y TRES CON SETENTA PESOS (\$ 184.795.073,70) tomando como fundamento la edad de la víctima el señor ANDRES MAURICIO SUCENO RODRIGUEZ, la probabilidad de vida, su ingreso mensual. Esta estimación no incluye los perjuicios que se causen con posterioridad a la presentación de la demanda conforme al artículo 206 del C.G.P., por lo que solicito la actualización monetaria de la condena entre la fecha de la liquidación del perjuicio material, es decir, desde el 30 de abril de 2022 y hasta la fecha de la sentencia conforme al artículo 284 C.G.P. TERCERA: Los intereses moratorios a la tasa equivalente al DTF sobre las sumas reconocidas en la sentencia a favor de los demandantes, desde la fecha de

	FORMATO: CONSTANCIAS DE TRÁMITE CONCILIATORIO EXTRAJUDICIAL ADMINISTRATIVO PROCESO: INTERVENCIÓN	Versión	4
		Fecha	12/12/2023
		Código	IN-F-20


ejecutoria de la sentencia, hasta aquella en que efectivamente se realice el pago, de acuerdo con lo preceptuado en el art. 195 numeral 4° del CPACA. CUARTA: Que se condene en costas y agencias en derecho a la parte demandada. QUINTA: Que se condene a la parte accionada a realizar el pago indexado de los valores reconocidos en la sentencia judicial emitida por su honorable despacho, para la fecha en que se produzca el respectivo pago”

3. En audiencia celebrada el 11 de junio de 2024, de forma NO presencial la conciliación se declaró fallida ante la imposibilidad de llegar a un acuerdo, por no existir ánimo conciliatorio entre las partes.


4. De conformidad con lo expuesto, se da por agotado el requisito de procedibilidad exigido para acudir a la jurisdicción de lo contencioso administrativo, al tenor de los artículos 92 y 94 de la Ley 2220 de 2022, en concordancia con lo establecido en el con lo establecido en el artículo 161 del Código de Procedimiento Administrativo y de lo Contencioso Administrativo – CPACA y normas que lo modifiquen.

5. En los términos del inciso quinto del artículo 105 de la Ley 2220 de 2022, no se ordena la devolución de documentos aportados con la solicitud de conciliación en razón a que fue tramitada por medios digitales.

Dada en Santiago de Cali, a los once (11) días del mes de junio del año 2024, fecha en que se realiza su envío al correo electrónico indicado por la parte convocante.




FRANKLIN MORENO MILLAN
Procurador 166 Judicial II para Asuntos Administrativos


	FORMATO: ACTA DE AUDIENCIA PROCESO: INTERVENCIÓN	Versión	3
		Fecha	29/12/2022
		Código	IN-F-17

CONCILIACIÓN EXTRAJUDICIAL	
PROCURADURÍA 166 JUDICIAL II PARA ASUNTOS ADMINISTRATIVOS	
Radicación E- 2024 - 280174 Interno 2024 - 080	
Fecha de Radicación: 30 - abril - 2024	
Fecha de Reparto: 30 de abril de 2024	
Convocante(s):	ANDRES MAURICIO SAUCEDO RODRIGUEZ y otros
Convocada(s):	DISTRITO DE SANTIAGO DE CALI – EMPRESAS MUNICIPALES DE CALI EMCALI EICE
Medio de Control:	REPARACION DIRECTA


En Santiago de Cali, hoy once (11) de junio de 2024, siendo las 02:45 pm., procede el despacho de la Procuraduría 166 Judicial II para Asuntos Administrativos en cabeza de FRANKLIN MORENO MILLÁN, a celebrar **AUDIENCIA DE CONCILIACIÓN EXTRAJUDICIAL** de la referencia, sesión se realiza de forma no presencial y sincrónica de conformidad con las previsiones contenidas en los artículos 4 parágrafo 1, 99, 106-2 y 109 de la Ley 2220 de 2022 y la Resolución 035 de 27 de enero de 2023, proferida por la señora Procuradora General de la Nación de la cual se hace grabación en el programa MICROSOFT TEAMS cuyo video será parte integral de la presente acta. Comparece a la diligencia desde el correo electrónico miguel1090463122@gmail.com el (la) abogado (a) **MIGUEL ANGEL MORALES QUINTERO**, identificado (a) con cédula de ciudadanía No. 1.020.825.491 y con tarjeta profesional No. 357.156 del Consejo Superior de la Judicatura, en calidad de apoderado (a) del (la) convocante ANDRES MAURICIO SAUCEDO RODRIGUEZ en nombre propio y en representación de DANNA GABRIELA SAUCEDO QUIJANO y JUAN MIGUEL SAUCEDO QUIJANO; y LUZ GASBY QUICENO QUIJANO, *con poder de sustitución otorgado por el doctor SANTIAGO MUÑOZ VILLAMIZAR* reconocido como tal mediante auto de ocho (8) de mayo de 2024; igualmente, comparece desde el correo electrónico cesarnegritudes@hotmail.com el (la) doctor (a) **CESAR AUGUSTO VALENCIA PEÑA** identificado (a) con la C.C. No. 16.656.707 y portador de la tarjeta profesional No. 93.986 del Consejo Superior de la Judicatura, en representación de la entidad convocada DISTRITO DE SANTIAGO DE CALI, de conformidad con el poder otorgado por MARÍA XIMENA ROMAN GARCIA en su calidad de Directora del Departamento Administrativo de Gestión Jurídica Publica de la entidad, la cual acredita a través de Decreto No. 4112.010.20.0010 del 03 de enero de 2024, documentos en virtud de los cuales se reconoce personería al abogado **CESAR AUGUSTO VALENCIA PEÑA** como apoderado de la parte convocada en los términos y para los efectos indicados en el poder, el cual fue otorgado conforme a lo previsto en el artículo 5 de la Ley 2213 de 2022. igualmente, comparece desde el correo electrónico johagonzalezbotero@hotmail.com el (la) doctor (a) **MARIA JOHANA GONZALEZ BOTERO** identificado (a) con la C.C. No. 38797241 y portador de la tarjeta profesional No. 213360 del Consejo Superior de la Judicatura, en representación de la entidad convocada EMPRESAS MUNICIPALES DE CALI EMCALI EICE, de conformidad con el poder otorgado por EDINSON ZAMBRANO MARTINEZ en su calidad de Director Jurídico de la entidad, la cual acredita a través de Resolución No. 100000052 del 05 de febrero de 2024, documentos en virtud de los cuales se reconoce personería al abogado **MARIA JOHANA GONZALEZ BOTERO** como apoderado de la parte convocada en los términos y para los efectos indicados en el poder, el cual fue otorgado conforme a lo previsto en el artículo 5 de la Ley 2213 de 2022. El despacho deja constancia que mediante correo electrónico de ocho (8) de mayo de 2024 informó a la Contraloría General de la República para los fines de los artículos 66 del Decreto Ley 403 de 2020 y 106-9 de la Ley 2220 de 2022, entidad que a la fecha no ha designado profesional que acompañe la audiencia o remitido comunicación alguna, según se verifica en los correos electrónicos institucionales, lo cual no impide su realización. Acto seguido el (la) Procurador(a) con fundamento en lo

	FORMATO: ACTA DE AUDIENCIA PROCESO: INTERVENCIÓN	Versión	3
		Fecha	29/12/2022
		Código	IN-F-17

establecido en el artículo 95 de la Ley 2220 de 2022 en concordancia con lo señalado en el numeral 4 del artículo 44 del Decreto 262 de 2000, declara abierta la audiencia e instruye a las partes sobre los objetivos, alcance y límites de la conciliación extrajudicial en materia contenciosa administrativa como mecanismo de resolución de conflictos. En este estado de la diligencia, el Procurador judicial hace una presentación de la controversia objeto de la convocatoria a conciliación y, seguidamente, se concede el uso de la palabra a las partes para que expongan sucintamente sus posiciones, en virtud de lo cual la **parte convocante** manifiesta: “HECHOS: Me ratifico en los hechos. PRETENSIONES: PRIMERA: Que se declare ALCALDÍA DE SANTIAGO DE CALI, SECRETARÍA DE MOVILIDAD DE LA ALCALDÍA DE SANTIAGO DE CALI, SECRETARÍA DE INFRAESTRUCTURA DE LA ALCALDÍA DE SANTIAGO DE CALI, DEPARTAMENTO ADMINISTRATIVO DE PLANEACIÓN DE LA ALCALDÍA DE SANTIAGO DE CALI, EMPRESAS MUNICIPALES DE CALI E.I.C.E. E.S.P., que son administrativa, extracontractual y patrimonialmente responsables de los perjuicios materiales, perjuicios morales y daño a la salud, causados al señor ANDRES MAURICIO SAUCEDO RODRIGUEZ (conductor) como víctima directa, a la señora LUZ GASBY QUIJANO QUICENO (pasajero) como víctima directa, a la menor DANNA GABRIELA SAUCEDO QUIJANO (hija) como víctima indirecta y el menor JUAN MIGUEL SAUCEDO QUIJANO (hijo), producto de las lesiones ocasionadas en accidente de tránsito el día 30 de abril de 2022 en la vía pública CALLE 10 # 31-105 Comuna 10, de Santiago de Cali, imputable a los convocados por la falla del servicio materializada en la omisión de no efectuar control, adecuación y/o señalización preventiva de la vía pública, reparar, arreglar, construir y llevar a cabo labores de manutención de la vía, por medio de las cuales se debía señalar huecos en la vía y por consiguiente, proporcionar el arreglo para una vía arteria como lo es la CALLE 10 # 31-105 Comuna 10, de Santiago de Cali, ubicada en el municipio de Santiago de Cali. SEGUNDA: Se condene a la ALCALDÍA DE SANTIAGO DE CALI, SECRETARÍA DE MOVILIDAD DE LA ALCALDÍA DE SANTIAGO DE CALI, SECRETARÍA DE INFRAESTRUCTURA DE LA ALCALDÍA DE SANTIAGO DE CALI, DEPARTAMENTO ADMINISTRATIVO DE PLANEACIÓN DE LA ALCALDÍA DE SANTIAGO DE CALI, EMPRESAS MUNICIPALES DE CALI E.I.C.E. E.S.P., a pagar como responsables del daño ocasionado, la siguiente suma de dinero: • Por PERJUICIOS MORALES a ANDRES MAURICIO SAUCEDO RODRIGUEZ en su condición de víctima directa, la suma equivalente a CINCUENTA (50) SMLMV. • Por PERJUICIOS MORALES a LUZ GASBY QUIJANO QUICENO en su condición de víctima directa, la suma equivalente a CINCUENTA (50) SMLMV • Por PERJUICIOS MORALES a DANNA GABRIELA SAUCEDO QUIJANO (hija) como víctima indirecta, la suma equivalente a CINCUENTA (50) SMLMV • Por PERJUICIOS MORALES a JUAN MIGUEL SAUCEDO QUIJANO (hijo) como víctima indirecta, la suma equivalente a CINCUENTA (50) SMLMV • Por DAÑO A LA SALUD al señor ANDRES MAURICIO SAUCEDO RODRIGUEZ, la suma equivalente a CINCUENTA (50) SMLMV respecto a la esfera objetiva y subjetiva. • Por DAÑO A LA SALUD a la señora LUZ GASBY QUIJANO QUICENO, la suma equivalente a CINCUENTA (50) SMLMV respecto a la esfera objetiva y subjetiva. • Por concepto de Perjuicios Materiales en la modalidad de LUCRO CESANTE CONSOLIDADO en ejercicio de la acción personal, a favor del convocante ANDRES MAURICIO SUCENO RODRIGUEZ (conductor) victima directa, la suma de VEINTICUATRO MILLONES CIENTO VENTIOCHO MIL SEICIENTOS CINCUENTA MIL CON TREINTA Y TRES PESOS (\$ 24.128.650,33), o lo que resulte probado, tomando como ingreso mensual DOS MILLONES SEICIENTOS CUARENTA Y DOS MIL QUINIENTOS SESENTA Y CINCO CON ONCE PESOS (\$2.642.565,11) mas el 25% de prestaciones sociales del señor ANDRES MAURICIO SUCENO RODRIGUEZ, es decir tomando como ingreso la suma de TRES MILLONES TRECIENTOS TRES MIL DOCIENTOS SEIS CON TREINTA Y NUEVE PESOS COLOMBIANOS (\$ 3.303.206,39 COP) • Por concepto de Prejuicios Materiales en la modalidad de LUCRO CESANTE FUTURO en ejercicio de la acción personal, a favor del

	FORMATO: ACTA DE AUDIENCIA PROCESO: INTERVENCIÓN	Versión	3
		Fecha	29/12/2022
		Código	IN-F-17

convocante ANDRES MAURICIO SUCENO RODRIGUEZ (conductor) víctima directa, la suma de CIENTO OCHENTA Y CUATRO MILLONES SETECIENTOS NOVENTA Y CINCO MIL SETENTA Y TRES CON SETENTA PESOS (\$ 184.795.073,70) tomando como fundamento la edad de la víctima el señor ANDRES MAURICIO SUCENO RODRIGUEZ, la probabilidad de vida, su ingreso mensual. Esta estimación no incluye los perjuicios que se causen con posterioridad a la presentación de la demanda conforme al artículo 206 del C.G.P., por lo que solicito la actualización monetaria de la condena entre la fecha de la liquidación del perjuicio material, es decir, desde el 30 de abril de 2022 y hasta la fecha de la sentencia conforme al artículo 284 C.G.P. TERCERA: Los intereses moratorios a la tasa equivalente al DTF sobre las sumas reconocidas en la sentencia a favor de los demandantes, desde la fecha de ejecutoria de la sentencia, hasta aquella en que efectivamente se realice el pago, de acuerdo con lo preceptuado en el art. 195 numeral 4° del CPACA. CUARTA: Que se condene en costas y agencias en derecho a la parte demandada. QUINTA: Que se condene a la parte accionada a realizar el pago indexado de los valores reconocidos en la sentencia judicial emitida por su honorable despacho, para la fecha en que se produzca el respectivo pago”. A continuación se concede el uso de la palabra al apoderado de la **parte convocada** DISTRITO DE SANTIAGO DE CALI, con el fin de que se sirva indicar la decisión tomada por el comité de conciliación (o por el representante legal) de la entidad en relación con la solicitud incoada: “El comité de conciliación de la entidad, mediante acta 344 del 30 de mayo de 2024, decidió no conciliar en atención a que no existe acervo probatorio de la responsabilidad de la entidad”. A continuación se concede el uso de la palabra al apoderado de la **parte convocada** EMPRESAS MUNICIPALES DE CALI EMCALI EICE, con el fin de que se sirva indicar la decisión tomada por el comité de conciliación (o por el representante legal) de la entidad en relación con la solicitud incoada: “En acta de 24 de mayo de 2024 se decidió no conciliar en atención a que no se encuentra probado el nexo causal”. Se le concede el uso de la palabra al apoderado de la **parte convocante** para que manifieste su posición frente a lo expuesto por la parte convocada: “En atención a la ausencia de ánimo conciliatorio se pide declarar fallida la presente audiencia”. El Procurador Judicial, en atención a la falta de ánimo conciliatorio de DISTRITO DE SANTIAGO DE CALI – EMPRESAS MUNICIPALES DE CALI EMCALI EICE y toda vez que se evidencia la improcedencia de solicitar la reconsideración adoptada por el comité de conciliación o representante legal de la Entidad convocada de no conciliar, **declara fallida la presente audiencia de conciliación, da por surtida la etapa conciliatoria y por terminado el procedimiento extrajudicial**, decisión que notifica en estrados a las partes, sin ninguna manifestación y en firme la decisión, ordena la expedición de la constancia de Ley, el archivo del expediente y el registro en los sistemas de la entidad, actuación que será llevada a cabo por el procurador del Despacho inmediatamente termine la audiencia. Dejamos constancia que el acta es suscrita en forma digital únicamente por el Procurador Judicial, en tanto se trató de una sesión no presencial realizada a través del mecanismo digital MICROSOFT TEAMS por lo que la grabación en audio y video hace parte integrante de la presente acta se encuentra en el link <https://> una vez culminada será remitida a los correos electrónicos suministrados por los apoderados de las partes en formato pdf, junto con la constancia. Termina la audiencia agradeciendo la presencia a los asistentes, en constancia se firma acta por el procurador(a) judicial, una vez leída y aprobada por las partes siendo las 03:00 p.m.


FRANKLIN JOHAN MORENO MILLÁN
Procurador 166 Judicial II Administrativo